

**UNIVERSIDAD DE SAN CARLOS DE GUATEMALA
FACULTAD DE CIENCIAS MEDICAS**

I. TITULO

**VALORACION DE LONGITUD AXIAL OCULAR, FACTORES
RELACIONADOS CON SUS VARIANTES Y PATOLOGIAS
ASOCIADAS.**

SUBTITULO

**Estudio descriptivo con expedientes de pacientes del Hospital de
Ojos y Oídos "Dr. Rodolfo Robles V" correspondiente a los años
1,992 a 1996.**

REYNA LETICIA RODRÍGUEZ TRABANINO

GUATEMALA 2002

INDICE

	CONTENIDO	PAGINAS
I.	Título y Subtítulo	
II.	Introducción	1
III.	Definición del Problema	2
IV.	Justificación	3
V.	Objetivos	4
VI.	Revisión Bibliográfica	5
VII.	Material y Métodos	16
VIII.	Presentación y Análisis de resultados	20
IX.	Conclusiones	27
X.	Recomendaciones	28
XI.	Resumen	29
XII.	Referencias Bibliográficas	30
XIII.	Anexos	32

II. INTRODUCCION

El presente estudio fue realizado con expedientes de pacientes mayores de 18 años, ambos sexos a quienes se les realizó biometría ocular de uno o ambos ojos. El propósito primordial fue determinar el promedio de longitud axial ocular, valores relacionados a sus variantes y patologías asociadas en esta población, medidas que son utilizadas para conocer el desarrollo del globo ocular, calcular la medida de un lente intraocular, y para la identificación de alguna patología ocular.

Se han realizado estudios en el extranjero en donde se demuestra que alteraciones en el globo ocular y problemas de refracción afectan la longitud axial ocular. El presente, es un estudio descriptivo realizado en el Hospital de Ojos y Oídos "Dr. Rodolfo Robles V", utilizando expedientes médicos de 1,000 pacientes que consultaron en enero de 1,992 a diciembre de 1,996. De estos, 420 correspondieron al sexo masculino y 580 al femenino, encontrando que el promedio de longitud axial ocular para la población evaluada se encuentra entre límites normales, de 22 a 27mm, no habiendo diferencia significativa entre ambos ojos. No se encontró diferencia significativa en el promedio de longitud axial ocular y los diferente grupos etareos, encontrándose la mayoría entre los 50 a 89 años de edad, quienes presentaron en su mayoría catarata senil.

El grosor de cristalino para la población estudiada fue de 3.48mm en el ojo derecho y 3.49mm en el izquierdo, la profundidad de cámara anterior para el ojo derecho fue de 3.02mm y para el izquierdo 2.97mm, encontrándose ambas estructuras entre límites normales con algunas variaciones no significativas. Se pudo observar una disminución en la profundidad de cámara anterior y aumento en el espesor del cristalino,

en los pacientes que presentaban glaucoma de ángulo cerrado, confirmando lo que se indica en la literatura.

III. DEFINICION DEL PROBLEMA

En el ojo normal a partir de los 18 años se establece un diámetro anteroposterior (longitud axial anatómica) de 22 a 27 mm, con una media de +/- 24.62, la cual es tomada desde el vértice corneal al centro del polo posterior del globo, donde se encuentra la cara posterior de la esclera. (15)

Para medir la longitud axial funcional ecográfica se utiliza la biometría, la que por medio de un rayo ultrasónico unidireccional de 10 a 12 MHZ atraviesa el globo ocular desde la cara anterior de la cornea a la retina, siendo un milímetro menor que la longitud axial anatómica. Esta unida a la queratometría, son la base para calcular el valor dióptrico del lente intraocular en pacientes con catarata senil, o el desarrollo del globo ocular. (12)

Se ha descrito variaciones de la longitud axial, en alteraciones estructurales del globo ocular, como lo mencionó Hosny quien en su estudio encontró que el diámetro corneal, el equivalente esférico de refracción, y la profundidad de cámara anterior afectaban los parámetros de la longitud axial.(7) También se relaciona con el poder refractorio del ojo, como lo demostró el estudio realizado en la Universidad de Shanghai, en el que se obtuvo una longitud axial de 23.63 mm. +/- 0.92 en hipermetropía, 24.62 mm. +/- 0.38 en emetropía y 26.68 mm. +/- 0.75 en miopía. (15)

El objetivo de la investigación fue determinar el valor de longitud axial ocular en una población guatemalteca mayor de 18 años así como factores relacionados con sus variantes y patologías asociadas, con el propósito de establecer valores más específicos de longitud axial de acuerdo a las características presentadas por esta población y como ayuda en el diagnóstico temprano de algunas patologías oculares.

Debido a que la población a quienes se les realizó ecografía ocular presentan diversas patologías, se decidió tomar a los pacientes con diagnóstico de uveítis y catarata, ya que en ellos no se ve afectada la longitud axial.

El estudio se realizó en el Hospital de Ojos y Oídos “Dr. Rodolfo Robles V” durante el período de enero de 1,992 a diciembre de 1,996 .

IV. JUSTIFICACION

En la población mayor de 18 años que asistió al Hospital de Ojos y Oídos “Dr. Rodolfo Robles V” no se tenía un valor promedio de longitud axial ocular, el cual tiene utilidad importante para el cálculo del lente intraocular y diagnóstico temprano de patologías.

En la Unidad de diagnóstico del Hospital Rodolfo Robles se evalúa una cantidad aproximada de 1,000 pacientes anuales, a los cuales se les realiza ultrasonido ocular presentando entre otras patologías: catarata, glaucoma, uveitis y problemas de refracción, en quienes la realización de biometría ocular es importante.

Lo ideal sería que todo paciente evaluado sea sometido a un examen oftalmológico completo incluyendo una ecografía ocular, para el diagnóstico y tratamiento de los problemas mencionados anteriormente, los que si son detectados a tiempo se les puede dar un mejor seguimiento y tener así una buena evolución.

Es necesario conocer qué variaciones existen en las estructuras oculares las cuales pueden influir en el promedio de la longitud axial, esto con el objeto de realizar una evaluación más precisa en ellas. Es importante mencionar que al igual que las medidas antropométricas el valor de la longitud axial de la población guatemalteca y americana difiere de la europea.

Al determinar el valor de la longitud axial y factores relacionados con sus variantes, éstos pueden tomarse como referencia en pacientes en quienes no se pueda realizar esta medida.

V. OBJETIVOS

A. GENERAL:

1. Determinar el valor de longitud axial ocular, factores relacionados con sus variantes y patologías asociadas en pacientes evaluados en la Unidad de Diagnóstico del Hospital de Ojos y Oídos "Dr. Rodolfo Robles V" durante el período de 1,992 a 1996.

B. ESPECIFICOS

1. Establecer la longitud axial ocular en pacientes evaluados.
2. Identificar la relación de longitud axial ocular y edad de los pacientes evaluados.
3. Establecer la profundidad de la cámara anterior, espesor del cristalino y su relación con la patología ocular presentada por el paciente.

VI. REVISION BIBLIOGRAFICA

A. EMBRIOLOGIA OCULAR

La embriogénesis del aparato visual comienza a mediados de la 3era semana de gestación, con la aparición de “surcos ópticos” en el prosencéfalo de los cuales se forman las “vesículas ópticas”, las que al comenzar la 5ta semana su porción distal comienza a aplastarse y luego se invagina formando la cúpula óptica de doble pared, esta invaginación se efectúa excéntricamente en su borde ventral, produciendo una interrupción en la pared de la cúpula llamada fisura coroidea.

Al mismo tiempo que la vesícula óptica comienza a transformarse en cúpula óptica, se constituye el esbozo del cristalino a partir del ectodermo superficial que cubre la cúpula; a medida que se profundiza la cavidad de la cúpula óptica la placoda se invagina en la cúpula y forma la vesícula cristalina, todo esto rodeado por mesodermo cefálico.

La cúpula óptica da origen a la retina. La hoja externa, más delgada, constituirá la capa pigmentaria, y la interna las nueve capas restantes. De los bordes de la cúpula se formará el iris.

Las células del epitelio posterior de la vesícula cristalina comienzan a alargarse, transformándose en las fibras del cristalino, las células del epitelio anterior se transforman en una capa de células cúbicas que serán epitelio del cristalino.

La coroides y la esclerótica que se continúan a nivel del pedículo con la aracnoides y la duramadre, se forman a partir del mesodermo que rodea a la cúpula.

Por delante de la vesícula cristalina el ectodermo que la recubre formará una delgada capa que constituirá el epitelio anterior de la córnea; el estroma se formará a partir del mesodermo. Por detrás de ella se forma un espacio acuoso: la cámara anterior del ojo, a partir del mesodermo introducido en el interior de la cúpula se forma el cuerpo vítreo.

Los párpados comienzan a desarrollarse en la 7ma semana como pliegues del ectodermo que crecen sobre la córnea. Se cierran sobre el ojo y se unen a fines de la 9na semana, formándose también las pestañas y glándulas anexas. Los párpados vuelven a separarse durante el 7mo mes.(13,12)

B. ANATOMIA

El globo ocular tiene forma esférica levemente aplanada de arriba hacia abajo, con un diámetro anteroposterior de 22mm, sin embargo medido por ultrasonido, el rango es mayor de 22 a 27mm. (15) Tiene en su parte anterior un segmento de esfera de menor radio con una curvatura de 7.5mm que es la córnea.(1,8)

El ojo está situado en la mitad anterior de la cavidad de la órbita, apoyado sobre el cabestrillo aponeurótico y rodeado de grasa y tejido conectivo. Unidos al ojo se encuentran 4 músculos rectos y 2 oblicuos, inervados por los pares craneales, motor ocular común, patético y motor ocular externo.

El globo ocular tiene tres capas principales, la capa externa formada por la córnea y la esclerótica. La capa media o úvea, consta de coroides, cuerpo ciliar e iris que tiene una abertura central, la pupila. La capa interna que la forma la retina.

El ojo incluye 3 cámaras:

1. La cavidad del vítreo, la mayor, localizada detrás del cristalino y de la zónula y en toda su extensión en contacto con la retina.

2. Cámara posterior, muy pequeña, limitada por el cristalino y la zónula detrás, y por el iris delante, con un volumen en el adulto de 0.06ml.
3. Cámara anterior, localizada entre el iris y la superficie posterior de la córnea se comunica con la cámara posterior a través de la pupila, con un volumen en el adulto de 0.20ml.

El humor acuoso segregado por los procesos ciliares penetra en la cámara posterior y pasa a través de la pupila hacia la cámara anterior. La red trabecular se abre en el conducto de Schelemm, vía revestida de endotelio que rodea la cámara anterior. (9,12,13)

CORNEA: tejido transparente del sexto anterior del globo ocular, es un segmento de esfera hueco cuyo radio es menor que el de la esclerótica, lo que explica que sobresalga por delante. Su porción periférica anterior está cubierta por conjuntiva, mientras que su borde posterior termina a nivel de la red trabecular. Por delante mide aproximadamente 10.6mm en dirección vertical, y unos 11.7mm en dirección horizontal; por detrás es circular, con diámetro de 11.7mm. La porción central tiene 0.52mm de grueso con superficies anterior y posterior casi paralelas.

La córnea no tiene vasos definidos, se nutre por los vasos que llegan a su alrededor, limbo esclerocorneal, humor acuoso de la cámara anterior y lágrimas. En el hombre su desarrollo se ha completado aproximadamente a los 6 años de edad.

La córnea tiene 5 capas:

1. Epitelio anterior
2. Membrana elástica de Bowman
3. Tejido propio o parénquima
4. Membrana elástica posterior de Descemet
5. Epitelio posterior

ESCLEROTICA: es la membrana que recubre todo el globo ocular excepto la parte correspondiente a la córnea con la que se continúa, tiene aproximadamente 1mm de espesor y esta formada por tejido conjuntivo con haces fibrosos de trayecto abigarrado. La

diferencia entre el parénquima corneal y la esclerótica es que a nivel de la córnea los haces se ordenan en láminas de trayecto paralelo. En la parte posterior e interna tiene la esclerótica un orificio con bisel hacia adentro por donde pasa el nervio óptico.

PUPILA: es la abertura central del iris, controla la cantidad de luz que entra en el ojo por constricción bajo iluminación brillante y dilatación en la oscuridad. Las pupilas normales son redondas de forma regular y casi del mismo tamaño, cada pupila está localizada con el centro un poco por debajo y ligeramente hacia el lado nasal de la córnea. Se consideran mióticas si tienen menos de 2mm de diámetro y midriáticas si tienen más de 6mm.

HUMOR ACUOSO: contribuye a conservar la presión intraocular y asegura el metabolismo del cristalino el cual no tiene riego sanguíneo, también contribuye en la nutrición de la córnea. Se forma por secreción y difusión del epitelio de los procesos ciliares.

CRISTALINO: lente transparente y biconvexo, formado por una sustancia gelatinosa contenida dentro de una cápsula elástica; localizada detrás del iris y la pupila, con 10mm de diámetro y 4mm de espesor.

CAVIDAD VITREA: es la cavidad más grande del ojo, anteriormente está limitado por el cristalino, zónula y cuerpo ciliar, posteriormente por la retina y nervio óptico. Tiene un volumen de 4.5ml, es una estructura transparente en forma del gel compuesta de una red de fibras colágenas.

COROIDES: es la lámina vascular que proporciona riego sanguíneo al epitelio pigmentario retinal y la mitad externa de la retina sensorial, con un espesor máximo de 0.25mm a nivel del polo posterior y gradualmente se va adelgazando hacia delante, hasta 0.1mm.

RETINA: constituye el órgano receptor de las impresiones luminosas, se extiende desde el nervio óptico a la cara posterior del iris, constituye el polo posterior del globo ocular. (7,12)

C. CARACTERISTICAS OPTICAS DEL OJO

El ojo tiene como finalidad recibir la luz, transmitirla y enfocarla sobre la retina para formar en ella una imagen. La luz que incide sobre el ojo debe atravesar la córnea, humor acuoso que llena la cámara anterior, el cristalino y el humor vítreo antes de llegar a la retina que es el órgano receptor de las impresiones luminosas.

La córnea tiene una esfericidad imperfecta, sólo la parte central de unos 4mm de diámetro puede considerarse esférica y esta es la zona usada para la función visual por lo que se llama área visual. En esta zona el radio de curvatura de la córnea es de 7 a 8mm, la parte periférica tiene una curvatura más irregular y aplanada teniendo un radio mayor de curvatura y menor poder refractivo, estas características son las que producen las aberraciones en la refracción ocular.(8,11)

El poder refractivo de la córnea es de unas 43 dioptrías y está dado: A. Radio de curvatura (cuanto menor es el radio de curvatura, mayor el poder refractivo)

B. Diferencia entre el índice de refracción de los 2 medios que separan su cara anterior (aire y tejido corneano).

Humor acuoso: el índice de refracción junto con la córnea son iguales, la luz no sufre un gran cambio en su dirección al pasar de uno a otro medio, por eso, a los efectos de la refracción (córnea y humos acuoso) se les considera como un solo elemento refractivo.

Cristalino: la parte central de la cara anterior es la que propiamente participa en la función visual. Entre la cara anterior y la posterior se encuentra la masa del cristalino, que tiene un espesor de 4mm, este medio está formado por una serie de capas concéntricas de distinto índice de refracción. Como lente el cristalino no es un medio óptico homogéneo sino heterogéneo, lo que aumenta su poder refractivo.

Humor vítreo: la luz, al abandonar la cara posterior del cristalino, atraviesa el humor vítreo el cual tiene un índice de refracción similar. Los rayos al pasar de uno a otro medio, sufren una imperceptible divergencia (medio más denso a otro menos denso), luego siguen sin modificación hasta la retina atravesándola y deteniéndose en el epitelio pigmentado. (1,8)

D. LONGITUD AXIAL

Desde la cara anterior de la córnea hasta la retina, la luz ha recorrido una distancia de alrededor de 24mm para formar la imagen. Esta longitud medida con ultrasonido es de 22 a 27mm aproximadamente con una media de +/- 24.62. *ver anexo1

La medida estandar de longitud axial y de los componentes oculares (córnea, cámara anterior y cristalino) han sido establecidos de acuerdo a estudios realizados y estas pueden estar influenciadas por el poder refractorio del ojo. Así el ojo hipermetrope sería el “ojo corto” y el miope el “ojo largo”, como lo demuestra un estudio realizado en el Departamento de Oftalmología de la Universidad de Shanghai, en la que se evaluaron 255 ojos revelando una longitud axial de 23.63mm (+/- 0.92mm) en hipermetropía, 24.62 (+/- 0.38mm) en emetropía y 26.68 (+/- 0.75) en miopía. (3,8,15,16)

En 1,980 Hoffer usó la técnica de inmersión para examinar 7,500 ojos, encontrando un promedio de longitud axial de 23.65mm (+/- 1.35). En 1,993 Hoffer realizó de nuevo esta medida en 450 ojos y obtuvo un promedio de 23.56mm (+/- 1.24). En 1,981 Binkhorst usó el método de contacto para medir 2,000 ojos cataratosos y encontró un promedio de longitud axial de 23.45 mm. (4)

La longitud debe ser medida en ambos ojos en cada paciente, si las medidas obtenidas de un ojo varían más de 0.2 desviaciones estándar, o si la diferencia entre ambos ojos es de más de 1.0mm, algún problema puede ser sospechado y se debe de investigar problemas de refracción, diámetro corneal, profundidad de la cámara anterior y grosor del cristalino ya que estas estructuras influyen en la longitud axial. (5)

En el Instituto Oftalmológico de Alicante, España, durante el año 2,000 se realizó un estudio en donde se tomaron a 211 pacientes a quienes se les realizó un examen oftalmológico completo (lámpara de hendidura, presión intraocular, estado refractivo del ojo, equivalente esférico de refracción, diámetro corneal, profundidad de cámara anterior, longitud axial ocular y queratometria, en donde se demostró que la longitud axial, diámetro corneal, equivalente esférico de refracción, estado refractivo del ojo (miopía) y edad del paciente, afectan la profundidad de la cámara anterior. (7)

E. BIOMETRIA

Para medir la longitud axial ocular se hace uso del ultrasonido, éste utiliza ecos de sonido con una frecuencia por encima del rango audible para el ser humano (20.000 Hz o ciclos por segundo). Se transmite en los tejidos por medio de un transductor generando ondas mecánicas para definir el contorno ocular, estructuras orbitales y para medir la distancia entre cada estructura.

El ultrasonido sirve como ayuda diagnóstica en la detección y presencia de anomalías como tumores, determinando su composición y posición dentro del ojo utilizándose muchas veces como un método no quirúrgico.

La ultrasonografía se divide en dos tipos: Ultrasonografía A-scan y Ultrasonografía B-scan

La Ultrasonografía A-scan ó (modo A) emite un haz de sonido lineal, con transductor único revelando la distancia de las estructuras dentro del ojo y órbita. Este modo es útil para efectuar medidas oculares, como el cálculo del poder del lente intraocular en la cirugía de catarata, donde se mide la longitud axial, también es útil en el diagnóstico histológico de tumores intraoculares y orbitarios ya que existen curvas patognomónicas de diversos tumores.

Existen dos técnicas biométricas con A-scan, la técnica de contacto, cuando se examina a fondo tocando la córnea y la de inmersión, cuando se examina a fondo con un pequeño baño de agua enfrente de la córnea; para medir la longitud axial se utiliza la técnica de contacto. (6,13,14)

En la Ultrasonografía B-scan las ondas se reflejan en la pantalla como múltiples puntos brillantes. El brillo de los puntos varía según la reflectividad del tejido y la escala de grises del ecógrafo, ofreciendo una imagen bidimensional. El modo B permite la detección de cuerpos extraños y tumores intraoculares y orbitarios. (13,14)

F. QUERATOMETRIA

Es la medida de la curvatura corneal de los 4mm centrales de la córnea, pudiendose obtener con un queratómetro convencional, un computarizado que da una topografía corneal ó con un queratómetro automático. Este utiliza una luz circular como fuente para la medición, reflejando una imagen en la córnea sobre la posición del detector localizado alrededor del eje óptico.

El radio de la córnea es determinado por el tamaño de la reflexión, el astigmatismo de la córnea se refleja elípticamente y la dirección del astigmatismo por la dirección del eje reflejado. (11)

G. PATOLOGIAS OCULARES

CATARATA: es toda opacidad del cristalino, que afecta al córtex o al núcleo ya que la cápsula del cristalino nunca se vuelve opaca. Las cataratas pueden clasificarse en dos divisiones principales:

A. Cataratas del desarrollo: en estas el desarrollo normal de las fibras lenticulares y del epitelio ha sido afectado durante su crecimiento por alteraciones hereditarias tróficas o inflamatorias, con la pérdida de su transparencia. Entre ellas están las cataratas congénitas, polares anterior y posterior, catarata central zonular, coronaria, congénita completa y juvenil.

B. Cataratas degenerativas: son aquellas en las que la sustancia del cristalino normalmente desarrollada pierde su transparencia como resultado de alteraciones degenerativas por diversas causas. Entre ellas se incluyen la catarata senil nuclear y las corticales.

B.1 Catarata senil: es la forma más frecuente y común después de los 50 años, pero en ocasiones se observa ya a los 40, afectando casi siempre ambos ojos. La opacidad puede comenzar en la corteza o en el núcleo, generalmente la catarata senil se inicia en la corteza y el núcleo permanece transparente durante todo el proceso.

Períodos de la catarata senil:

B.1.1 Período incipiente: la opacidad empieza en forma de estrías que se extienden desde la periferia de la corteza hacia el centro del cristalino. Las estrías aparecen grisáceas por la iluminación, y negras cuando se observan con iluminación indirecta o luz reflejada del interior del ojo. La catarata queda muchas veces estacionaria en este período.

B.1.2 Período de intumescencia: el cristalino absorbe líquido, se hincha y empuja el iris hacia delante, reduciendo la profundidad de la cámara anterior. Presenta un color blancoazulado, brillante y con forma estrellada, el iris proyecta una sombra sobre el cristalino, cuando se ilumina el ojo lateralmente.

B.1.3 Período de madurez: el cristalino pierde su exceso de líquido, se retrae y se opacifica por completo, adquiriendo un color gris mate, o ámbar. La cámara anterior recobra su profundidad normal y el iris no proyecta sombra sobre el cristalino. En este período la catarata puede fácilmente separarse de la cápsula del cristalino, estando ya madura para la operación .

B.1.4 Período de supramadurez: la catarata puede permanecer madura por algún tiempo pero si las lesiones continúan, la superficie del cristalino pierde sus delineaciones radiales y se vuelve homogénea. La catarata puede continuar deshidratándose resultando una masa arrugada seca y aplanada (catarata arrugada), con aumento en la profundidad de la cámara anterior. (1,8,13)

UVEITIS: las lesiones inflamatorias de la úvea son causadas por varios factores y agentes infecciosos produciendo diversas manifestaciones. La inflamación puede comprender la úvea anterior o posterior, extenderse difusamente por todo el tracto uveal, ser aguda o crónica y leve o grave. La reacción inflamatoria puede ser serosa, purulenta, granulomatosa o no granulomatosa. (8)

GLAUCOMA: aumento de la presión intraocular mayor de 22 mmHg, el cual es suficiente para producir trastornos de la visión consistentes en defectos del campo visual, atrofia de células ganglionares retinianas y atrofia del nervio óptico. El glaucoma se presenta mayormente en adulto con una prevalencia de 1.5% a 2% de la población general. (1,2)

1. Glaucoma de ángulo abierto: tienen el ángulo camerular de ancho normal, pero existe resistencia a la circulación del humor acuoso hacia fuera de dicho ángulo, esta resistencia puede radicar en el sistema trabecular, en el conducto de Schlemm, en las venas acuosas o en las venas ciliares.

2. Glaucoma de ángulo cerrado: es producido por el desplazamiento hacia delante del último rodete y de la raíz del iris hasta aplicarse contra la córnea, obstaculizando de esta forma el flujo del humor acuoso hacia el ángulo camerular y los espacios de Fontana del sistema trabecular, En los pacientes en quienes es reducida la distancia entre la superficie posterior de la córnea y la superficie anterior del iris, sobre todo a nivel del último rodete de éste, la entrada del ángulo camerular es estrecha y más propensa a la oclusión que en el individuo normal. (1)

En el Departamento de Oftalmología de la Universidad de Malaya se realizó un estudio con 37 personas quienes presentaban glaucoma de ángulo cerrado con el fin de clasificarlos en subtipos y realizarles biometría ocular para identificar cambios en las estructuras. Se evaluaron 41 ojos diagnosticados con glaucoma de ángulo cerrado se les evaluó problemas de refracción, biometría A-scan para medir profundidad de cámara anterior, longitud axial y grosor y posición del cristalino, se tomó queratometría y se midió el diámetro corneal.

Al mismo tiempo se tomaron 15 ojos control de 15 personas normales con la misma edad, género y error de refracción encontrando que el glaucoma crónico de ángulo cerrado fue el que más predominó (53.6% pacientes y 58.5% de ojos).

Los pacientes que presentaron glaucoma agudo de ángulo cerrado presentaron una profundidad de cámara anterior y longitud axial menor, diámetro corneal pequeño, un cristalino más grueso y situado anteriormente. La biometría en el tipo sub-agudo y crónico fue igual a la de los pacientes normales. (10)

VII. MATERIAL Y METODOS

A. METODOLOGIA

1. Tipo de Estudio: Descriptivo.
2. Objeto de Estudio: Expedientes de pacientes evaluados en la Unidad de Diagnóstico del Hospital de Ojos y Oídos “Dr. Rodolfo Robles V”, en el período de enero 1,992 a diciembre 1,996
3. Tamaño de la Población: En la Unidad de Diagnóstico del Hospital de Ojos y Oídos “Dr. Rodolfo Robles V” se realizan aproximadamente 1,000 ultrasonidos oculares anuales que en cinco años da un total de 5,000 ultrasonidos, de estos a un 10% se le realiza biometria ocular, por lo que se tomó como población 1,000 biometrias en cinco años.
4. Criterios de Inclusión y Exclusión.

a. Inclusión:

Expedientes de pacientes mayores de 18 años, ambos sexos, evaluados en la Unidad de Diagnóstico del Hospital de Ojos y Oídos “Dr. Rodolfo Robles V”, a quienes se les realizó biometria ocular con diagnóstico de catarata y Uveitis.

b. Exclusión:

Expedientes de pacientes con antecedentes de trauma ocular, glaucoma congénito, catarata congénita, lesiones del vítreo o cristalino, desprendimiento de retina y cirugía ocular previa de algún tipo; excluyendo también los expedientes que no se encuentren en el archivo durante la recolección de datos.

5. Variables

Variable	Definición Conceptual	Definición Operacional	Escala de Medición	Unidad de Medida
Longitud Axial Ocular	Medida ocular que abarca desde la parte externa de la córnea hasta la parte posterior de la esclera..	Medida obtenida por biometría ocular.	Numérica Continua	Milímetros
Edad	Tiempo que ha transcurrido desde el nacimiento	Edad referida por la persona al momento en que se le realizó la biometría ocular.	Numérica	Años de edad
Profundidad de la cámara anterior	Localizada entre el iris y la superficie posterior de la córnea.	Medida obtenida por biómetro	Numérica Continua	Milímetros
Espesor del cristalino	Estructura transparente biconvexa localizada detrás del iris y pupila.	Medida obtenida por biometría ocular	Numérica Continua	Milímetros
Patología ocular	Situación que establece una enfermedad o anomalía.	Enfermedad ocular diagnosticada previo a la realización de la biometría.	Nominal	Glaucoma de ángulo cerrado Glaucoma de ángulo abierto. Uveitis

B. EJECUCION DE LA INVESTIGACION

Para la realización de la investigación se procedió primero a revisar los libros de registro diario de biometría ocular de los años 1,992 a 1,996 para obtener el número de registro médico los que se ordenaron correlativamente, posterior a esto se buscaron en la Unidad de Archivo, tomando únicamente en cuenta los que cumplían con los criterios de inclusión. Los datos obtenidos se anotaron en la boleta de recolección de datos elaborada para el efecto.

C. PRESENTACION DE RESULTADOS Y TRATAMIENTO ESTADISTICO

Para la presentación de los datos recabados se utilizó el programa EPI INFO, específicamente para uso en la tabulación, elaborando cuadros de los datos obtenidos.

Se realizó un análisis estadístico de tipo descriptivo utilizando para ello medidas de tendencia central: media, desviación estándar, mediana y porcentajes.

D. ASPECTOS ETICOS DE LA INVESTIGACION

Para la presente investigación se solicitó la autorización al comité del Hospital Rodolfo Robles , para poder utilizar los registros médicos de los pacientes evaluados en la Unidad de Diagnóstico durante el período de 1,992 a 1,996.

Los datos obtenidos fueron manejados por el investigador, tratándolos de forma confidencial sin tomar en cuenta los nombres de los pacientes y tomando únicamente los datos necesarios para cumplir los objetivos del estudio.

En cuanto a los resultados obtenidos se dieron a conocer en un informe final al Hospital Rodolfo Robles, ya que el objetivo del estudio fue determinar valores promedio de longitud axial para que sirvan de referencia en otros pacientes y estudios posteriores.

E. RECURSOS

1. Materiales físicos:

- a. Hospital de Ojos y Oídos “ Dr. Rodolfo Robles V”
- b. Unidad de Diagnóstico
- c. Departamento de Archivo
- d. Registros médicos
- e. Papel bond
- f. Computadora
- g. Fotocopias

2. Humanos:

- a. Médico de la Unidad de Diagnóstico
- b. Jefe del departamento de archivo
- c. Investigador

3. Económicos:

Transporte	Q.	50.00
Fotocopias	Q.	100.00
Tinta de Computadora	Q.	350.00
Impresión de tesis	Q.	1,500.00
Total de Gastos	Q.	2,000.00

VIII. PRESENTACION Y ANALISIS DE RESULTADOS

CUADRO 1

LONGITUD AXIAL OCULAR. PROMEDIO Y VARIABILIDAD EN PACIENTES EVALUADOS EN EL HOSPITAL DE OJOS Y OIDOS "Dr. RODOLFO ROBLES V" ENERO 1,992 A DICIEMBRE 1,996.

OJO	CASOS	MEDIA	DESVIACION ESTANDAR	VALOR MINIMO	VALOR MAXIMO
Derecho	706	23.80mm	1.30	21.36mm	31.59mm
Izquierdo	671	23.87mm	1.46	21.03mm	30.64mm

Fuente: Registro médico

ANALISIS

Se tomó una población de 1,000 pacientes a quienes se les realizó biometría ocular de uno o ambos ojos de los cuales 420 pacientes correspondían al sexo masculino y 580 al femenino, encontrando que el promedio de longitud axial ocular para la población evaluada está entre los rangos establecidos en la literatura, no habiendo diferencia significativa entre ambos ojos. Sin embargo en

dos pacientes se encontraron valores por arriba de los rangos normales de 22mm a 27mm, presentando estos miopía alta.

CUADRO 2

LONGITUD AXIAL OCULAR. PROMEDIO Y VARIABILIDAD DE ACUERDO A EDAD EN PACIENTES QUE CONSULTARON AL HOSPITAL DE OJOS Y OIDOS Dr. "RODOLFO ROBLES V" ENERO 1,992 A DICIEMBRE 1,996

EDAD	CASOS OJO DERECHO	MEDIA	CASOS OJO IZQUIERDO	MEDIA
20-29	10	24.52 mm	12	23.13 mm
30-39	11	24.70 mm	10	24.26 mm
40-49	49	23.95 mm	38	24.00 mm
50-59	100	23.63 mm	83	23.70 mm
60-69	179	23.70 mm	175	23.62 mm
70-79	252	23.65 mm	239	23.60 mm
80-89	95	23.60 mm	106	23.66 mm
90-99	10	23.61 mm	8	23.36 mm
TOTAL	706		671	

Fuente: Registro Médico

ANALISIS

El grupo etareo estuvo comprendido entre los 20 a 99 años de edad, de estos los extremos de la vida representaron la minoría, en unos la incidencia de catarata juvenil es mínima y en

los otros el riesgo de someterse a una cirugía es mayor. El grupo etareo que prevaleció fue el comprendido entre los 50 a 89 años de edad, en donde se ve de manifiesto con más frecuencia la catarata senil.

El promedio de longitud axial ocular en general se encuentra entre rangos normales, con diferencias mínimas entre ambos ojos.

CUADRO 3

PROFUNDIDAD DE CAMARA ANTERIOR Y ESPESOR DEL CRISTALINO DEL OJO. PROMEDIO Y VARIABILIDAD EN PACIENTES CON CATARATA EVALUADOS EN EL HOSPITAL DE OJOS Y OIDOS "Dr. RODOLFO ROBLES V" ENERO 1,992 A DICIEMBRE 1,996.

ESTRUCTURA OCULAR	MEDIA	DESVIACION ESTANDAR	VALOR MINIMO	VALOR MAXIMO
Cristalino derecho	3.48mm	0.73	1.30mm	5.80mm
Cristalino izquierdo	3.49mm	0.70	1.30mm	5.80mm
Cámara derecha	3.02mm	0.45	1.30mm	5.70mm
Cámara izquierda	2.97mm	0.43	1.80mm	4.3mm

Fuente: Registro médico

ANALISIS

El promedio del grosor del cristalino en las personas evaluadas, se encuentra entre los rangos normales de 2 mm a 5.5mm con una media similar en ambos ojos, sin embargo existen valores mínimos y máximos que se salen del promedio establecido y estos podrían corresponder a pacientes que presentan catarata senil en fase de intumescencia, en donde el

cristalino se hincha aumentando su grosor y disminuyendo la profundidad de la cámara anterior, por lo que se obtienen valores por debajo de lo normal; y en fase de madurez, en donde el cristalino pierde su exceso de líquido y se retrae, recobrando la cámara anterior su tamaño normal.

Se puede establecer un promedio de cámara anterior para la población evaluada similar a la reportada en la literatura de 2.5mm a 4.5mm, con algunas variaciones dependiendo del período de la catarata senil en la que se encontraba al momento de realizarse la biometría ocular.

CUADRO 4

LONGITUD AXIAL OCULAR. PROMEDIO Y VARIABILIDAD EN PACIENTES QUE PRESENTARON GLAUCOMA DE ANGULO ABIERTO Y CERRADO EN EL HOSPITAL DE OJOS Y OIDOS “Dr. RODOLFO ROBLES V” ENERO 1,992 A DICIEMBRE 1,996

PATOLOGIA	CASOS		MEDIA OD*	MEDIA OS*	VALOR MINIMO OD	VALOR MINIMO OS	VALOR MAXIMO OD	VALOR MAXIMO OS
	F	M						
Glaucoma ángulo abierto	5	4	24.00mm	22.55mm	23.00mm	22.30mm	25.66mm	22.80mm
Glaucoma ángulo cerrado	36	14	23.49mm	24.68mm	21.90mm	22.30mm	24.75mm	24.86mm
Total	41	18						

OD: ojo derecho
OS: ojo izquierdo

Fuente: Registro Médico

ANALISIS

El 5.9% de los pacientes evaluados presentaban Glaucoma, de estos 15.3% eran de ángulo abierto y 84.7% de ángulo cerrado, sin embargo el promedio de longitud axial ocular en estas dos patologías se mantuvo entre los rangos normales, no habiendo diferencia significativa entre ambos.

CUADRO 5

PROFUNDIDAD DE CAMARA ANTERIOR Y ESPESOR DE CRISTALINO DEL OJO. PROMEDIO Y VARIABILIDAD EN PACIENTES QUE PRESENTARON GLAUCOMA DE ANGULO ABIERTO. HOSPITAL DE OJOS Y OIDOS "Dr. RODOLFO ROBLES V" ENERO DE 1,992 A DICIEMBRE DE 1,996.

ESTRUCTURA OCULAR	MEDIA	DESVIACION ESTANDAR	VALOR MINIMO	VALOR MAXIMO
Cristalino derecho	3.31mm	0.94	2.50mm	4.80mm
Cristalino izquierdo	3.60mm	0.14	3.50mm	3.70mm
Cámara derecha	3.55mm	1.18	2.60mm	5.90mm
Cámara izquierda	3.05mm	0.07	3.00mm	3.10mm

Fuente: Registro Médico

ANALISIS

El promedio del grosor del cristalino en pacientes con Glaucoma de ángulo abierto es semejante al de los pacientes sin esta patología existiendo una variación no significativa, al igual que en el tamaño de la profundidad de cámara anterior.

CUADRO 6

PROFUNDIDAD DE CAMARA ANTERIOR Y ESPESOR DE CRISTALINO DEL OJO. PROMEDIO Y VARIABILIDAD EN PACIENTES QUE PRESENTARON GLAUCOMA DE ANGULO CERRADO. HOSPITAL DE OJOS Y OIDOS "Dr. RODOLFO ROBLES V" ENERO 1,992 A DICIEMBRE 1,996.

ESTRUCTURA OCULAR	MEDIA	DESVIACION ESTANDAR	VALOR MINIMO	VALOR MAXIMO
Cristalino derecho	3.82mm	0.76mm	2.00mm	5.40mm
Cristalino izquierdo	3.78mm	0.61mm	2.90mm	5.10mm
Cámara derecha	2.81mm	0.33mm	2.40mm	4.00mm
Cámara izquierda	2.70mm	0.15mm	2.40mm	3.00mm

Fuente: Registro Médico

ANALISIS

Existe aumento en el promedio del grosor del cristalino entre los pacientes que presentaron Glaucoma y en los que no lo presentaron, de 0.34mm para el ojo derecho y 0.29mm para el ojo izquierdo aunque no es estadísticamente significativo.

En función de la profundidad de la cámara anterior se observa una disminución de 0.67mm para el ojo derecho y 0.79mm para el izquierdo, confirmando lo que menciona la literatura que en el Glaucoma de ángulo cerrado existe un engrosamiento del cristalino y disminución de la cámara anterior.

IX. CONCLUSIONES

1. Se pudo establecer que el promedio de la longitud axial ocular en la población estudiada fue de 23.80mm para el ojo derecho y 23.87mm para el ojo izquierdo, estando entre los límites normales establecidos mundialmente.
2. No existe diferencia significativa entre el promedio de la longitud axial ocular y los diferentes grupos étnicos, manteniéndose entre los rangos establecidos.
3. El promedio de la profundidad de cámara anterior y grosor del cristalino, en los pacientes que presentaron catarata y glaucoma de ángulo abierto, se encontraron entre límites normales, con una diferencia entre ambas no significativa.
4. En el glaucoma de ángulo cerrado se pudo observar una disminución en la profundidad de la cámara anterior y aumento en el grosor del cristalino comparándolo con los pacientes que no lo presentaban.

X. RECOMENDACIONES

1. Realizar un estudio en donde se evalúen problemas de refracción y su relación con la longitud axial ocular.
2. En el resultado de la biometría ocular verificar el dato de la profundidad de la cámara anterior y grosor del cristalino, tomando en cuenta que cámara estrechas y cristalinos gruesos pueden sugerir glaucoma agudo de ángulo cerrado.
3. Realizar un estudio tomando dos grupos del mismo número de pacientes, un grupo con diagnóstico de catarata y un grupo sin este diagnóstico, con el fin de determinar si hay diferencia de los valores obtenidos entre ambos grupos.

XI. RESUMEN

Se realizó un estudio descriptivo en donde se tomaron 1,000 expedientes médicos de pacientes, ambos sexos, mayores de 18 años, con diagnóstico de Catarata y Uveitis, a quienes se les realizó biometría ocular de uno o ambos ojos en la Unidad de diagnóstico del Hospital de Ojos y Oídos "Dr. Rodolfo Robles V", durante el período de enero 1,992 a diciembre 1,996, en la ciudad de Guatemala.

La investigación fue realizada con el propósito de obtener datos sobre el promedio de la longitud axial ocular, factores relacionados a sus variantes y patologías asociadas, con el fin de establecer valores más específicos, y como ayuda en el diagnóstico temprano de algunas patologías oculares.

Se creó una base de datos con las siguientes variables: sexo, edad, longitud axial ocular, profundidad de cámara anterior, grosor de Cristalino, Glaucoma ángulo abierto, Glaucoma ángulo cerrado y Uveitis, del ojo derecho e izquierdo.

Se realizaron 707 mediciones del ojo derecho y 580 del ojo izquierdo, un 58% de pacientes correspondieron al sexo femenino y 42% al masculino, la mayoría oscilaban entre los 50 a 79 años de edad, en donde se pone de manifiesto la catarata senil.

El promedio de longitud axial ocular para el ojo derecho fue de 23.80mm y 23.87mm para el izquierdo, estando entre límites normales de 22 a 27mm, no observando diferencias significativas en el promedio de longitud axial ocular en los diferentes grupos etareos. La profundidad de cámara anterior para el ojo derecho fue de 3.02mm, para el izquierdo 2.97mm; el grosor del cristalino fue de 3.48mm para el ojo derecho y 3.49mm para el izquierdo, encontrándose entre límites normales ambas estructuras.

Se pudo observar una disminución en la profundidad de cámara anterior y aumento en el espesor del cristalino en el glaucoma de ángulo cerrado.

XII. REFERENCIAS BIBLIOGRAFICAS

1. Allen, J. Manual de las enfermedades de los ojos. Madrid: Salvat, 1,975 236-250p.
2. Cantor, L. et al. Glaucoma. Washington: American Academy of Ophthalmology, 1,996-1,997 10-13p.
3. Dallow, L. et al. International Ophthalmology Clinics. Houston: Bostol, 1,979 42p.
4. Frazier, S. Intraocular lens power calculation. Philadelphia: New Circle, 1,998 32-36p.
5. Frazier, S. y R. Green. Ultrasound of the eyes and orbit. Philadelphia: Mosby, 1992 44-59p
6. Gernet, H. Biometry of the eye by echography. Augenhellk, 1967;151:853-860.
7. Hosny, M. et al Relationship between anterior chamber depth, refractive state, corneal diameter, and axial length. J. Med 2,000 May-Jun;16(3):336-40
8. Larre,R. Clinica y Terapeutica Oftalmológica. 6ed. Buenos Aires: Alfa, 1,963 380-390p.
9. Latarjet, M y A. Ruíz. Anatomía humana. 3ed. Buenos Aires: Panamericana, 1,995 tomo 1 443-452.
10. Mimiwati, Z y J. Fathilah. Ocular biometry in the subtypes of primary angle closure glaucoma in University Malaya Medical Center. Med J Malaysia. 2,001 Sep;56(3):341-9.
11. Nakada Senichi, et.al Comparison of Automated and Conventional Keratometer. Am J Ophthalmol, 1984; 97: 776 -778p.
12. Newell, F. Principies and concepts. 4ed Barcelona: Mosby, 1,992 44-59p.

13. Roveda C. Manual de Oftalmología. 8ed México D.F: Cumbre, 1,998 1-10p.
14. Stamper Robert L. Keratometry and Ultrasonography. Ophtalmic Medical Assisting. An Independet Study Course. American Academy of Ophtalmology. 1991; 67-69, 74 84, 109-110.
15. Wang F. Study of the relation between ocular axial biometry and refraction. Chung Hay Yen Ko Tsa Chih. 1,994 Jan:30(1):39-40.
16. Wang H. The changes of ocular axial length and corneal curvatures after scleral buckling for retinal detachment. Kao Hsiung I Hsuch Ko Hsuch Tsa Chih. 1,994 Feb;10(2):77-83.

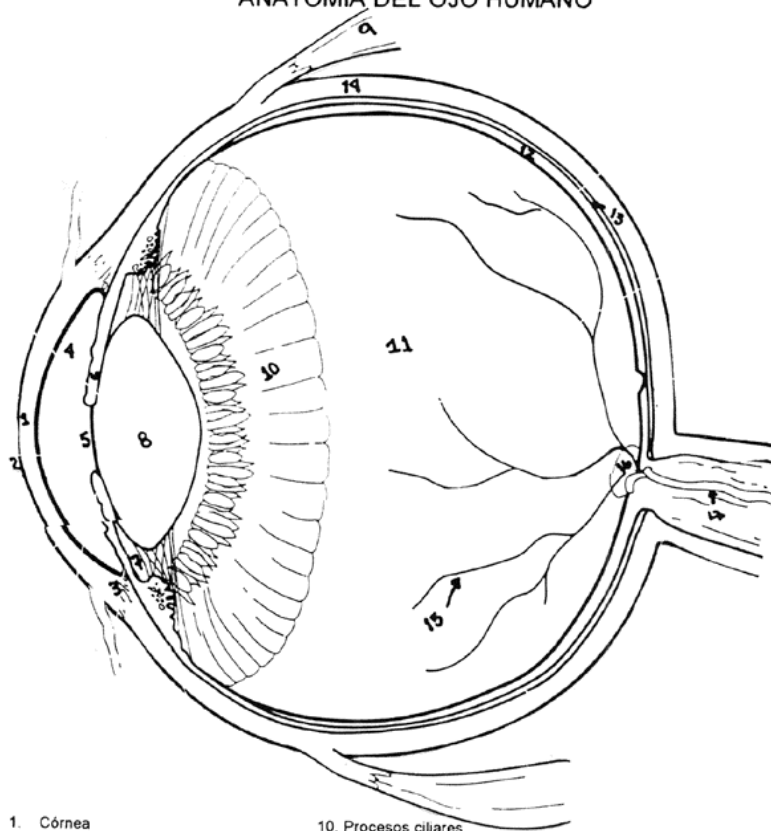
XIII. ANEXOS

ANEXO No. 1

ANATOMIA DEL OJO HUMANO

ANEXO No. 1

ANATOMIA DEL OJO HUMANO



- | | |
|------------------------|--------------------------------------|
| 1. Córnea | 10. Procesos ciliares |
| 2. Conjuntiva | 11. Cuerpo Vítreo |
| 3. Conducto de Schlemm | 12. Retina |
| 4. Cámara anterior | 13. Coroides |
| 5. Pupila | 14. Esclerótica |
| 6. Iris | 15. Vasos retinianos |
| 7. Cámara posterior | 16. Papila |
| 8. Cristalino | 17. Arteria y vena central de retina |
| 9. Músculo recto | |

- | | |
|------------------------|-----------------------|
| 1. Córnea | 10. Procesos Ciliares |
| 2. Conjuntiva | 11. Cuerpo Vítreo |
| 3. Conducto de Schlemm | 12. Retina |
| 4. Cámara anterior | 13. Coroides |
| 5. Pupila | 14. Esclerótica |
| 6. Iris | 15. Vasos retinianos |
| 7. Cámara posterior | 16. Papila |

- 8. Cristalino
- 9. Músculo recto

17. Arteria y vena central de retina

UNIVERSIDAD DE SAN CARLOS DE GUATEMALA
FACULTAD DE CIENCIAS MEDICAS

VALORACION DE LONGITUD AXIAL OCULAR, FACTORES RELACIONADOS CON SUS VARIANTES Y PATOLOGIAS ASOCIADAS PERIODO 1,992 A 1,996

BOLETA DE RECOLECCION DE DATOS

Responsable: Reyna Rodríguez

Registro	Sexo	Edad	L.A O.D	L.A O.S	C.1	C.2	Ca1	Ca2	Glaucoma Angulo Abierto	Glaucoma Angulo Cerrado	Uveitis

L.A O.D: Longitud axial ojo derecho C.1: Grosor cristalino derecho
L.A O.S: Longitud axial ojo izquierdo C.2: Grosor cristalino izquierdo

Ca.1: Profundidad cámara anterior derecha
Ca.2: Profundidad cámara anterior izquierda

