


UNIVERSIDAD DE SAN CARLOS DE GUATEMALA  
FACULTAD DE CIENCIAS MEDICAS

TESTICULO NO DESCENDIDO

PROTODULO DE MAMEJO

ESTUDIO REALIZADO EN 75 NIÑOS DE 0 A 5 AÑOS DE EDAD  
EN LA SECCION DE CIRUGIA PEDIATRICA DEL HOSPITAL DE ENFERMEDAD  
COMUN DEL IGSS, EN EL PERIODO COMPRENDIDO DEL 10 DE ENERO  
DE 1994 AL 30 DE DICIEMBRE DE 1995



DAVID ESTUARDO PORRAS AGUILAR

En el acto de investidura de

PROPIEDAD DE LA UNIVERSIDAD DE SAN CARLOS DE GUATEMALA  
Biblioteca Central

MEDICO Y CIRUJANO

Guatemala, junio de 1996.

DL  
OS  
T(3037)

UNIVERSIDAD DE SAN CARLOS DE GUATEMALA



Guatemala, Mayo 15 de 1996

FACULTAD DE CIENCIAS MEDICAS  
GUATEMALA, CENTRO AMERICA

Doctor  
Carlos Humberto Escobar Juárez  
COORDINADOR  
Unidad de Tesis  
Presente

Se le informa que el bachiller:


DAVID ESTUARDO PORRAS AGUILAR


Nombres y Apellidos Completos

Carnet No.: 9013658; ha presentado el Informe Final de su trabajo de tesis titulado:

TESTICULO NO DESCENDIDO

Del cual autor, asesor(es) y revisor nos hacemos responsables por el contenido, metodología, confiabilidad y validez de los datos y resultados obtenidos; así como de la pertinencia de las conclusiones y recomendaciones expuestas.

  
Firma del Estudiante

  
f.: Asesor  
Nombre Completo y Sello Profesional:

apme

Dr. Carlos Humberto Escobar Juárez  
MEDICO Y CIRUJANO  
Colegiado No. 529

  
f.: Revisor  
Nombre Completo y Sello Profesional:

Reg. de Personal: 15497  
Dr. Julia M. de León Régil de Porras  
MEDICO Y CIRUJANO  
Colegiado No. 4800



UNIVERSIDAD DE CIENCIAS MEDICAS  
Calle Universidad, Zona 12  
Guatemala, Centroamérica

Of. APR-012-96

Guatemala, Mayo 15 de 1996

PHILLER  
DR. ESTUARDO PORRAS AGUILAR  
FACULTAD DE CIENCIAS MEDICAS  
C.A.C.  
Presente.

PHILLER PORRAS:

este medio hago de su conocimiento que su Informe Final de Tesis,  
titulado TESTICULO NO DESCENDIDO

ha sido RECIBIDO, y luego de revisado se ha establecido que cumple  
los requisitos contemplados en el reglamento de trabajos de  
tesis; por lo que es autorizado para completar los trámites previos a  
graduación.

En otro particular me suscribo de usted.

Respetuosamente,

"DID Y ENSEÑAR A TODO"



Dr. Carlos Humberto Escobar J. J.  
COORDINADOR

Nota: La información y conceptos contenidos en el  
presente trabajo es responsabilidad única del  
autor.

EL DECANO DE LA FACULTAD DE CIENCIAS MEDICAS  
DE LA  
UNIVERSIDAD DE SAN CARLOS DE GUATEMALA

HACE CONSTAR QUE:

El (La) BACHILLER : DAVID ESTUARDO PORRAS AGUILAR

Carnet Universitario No. 9013658

Ha presentado para su Examen General-Publico, previo a optar al  
Titulo de Médico y Cirujano, el trabajo de Tesis titulado:

TESTÍCULO NO DESCENDIDO

Trabajo asesorado por:

Doctor LUIS PÉREZ MANSILLA

y revisado por:

Doctor JULIA DE LEON REGIL DE PORRES


quienes lo avalan y han firmado conformes, por lo que se emite,  
firman y sellan la presente ORDEN DE IMPRESION.

Guatemala, mayo 15 de 1996.

UNIDAD DE TESIS

DIRECTOR  
CENTRO DE INVESTIGACIONES  
DE LAS CIENCIAS DE LA SALUD

IMPRIMASE:



Oliva Gonzalez  
DECANO

## INDICE

### CAPITULO

I.	INTRODUCCION .....	1
II.	DEFINICION DEL PROBLEMA .....	4
III.	JUSTIFICACION .....	6
IV.	OBJETIVOS .....	7
V.	MARCO TEORICO .....	8
VI.	MATERIAL Y METODOS .....	27
VII.	PRESENTACION DE RESULTADOS .....	36
VIII.	ANALISIS Y DISCUSION DE RESULTADOS .....	58
IX.	CONCLUSIONES .....	62
X.	RECOMENDACIONES .....	64
XI.	RESUMEN .....	65
XII.	REVISION BIBLIOGRAFICA .....	66
XIII.	ANEXOS .....	72

## I. INTRODUCCION

La pirámide poblacional de Guatemala es de base ancha, ocupada por el grupo infantil entre 0 y 5 años de edad, dato importante ya que la mayoría de estos pertenecen a núcleos familiares de condiciones de vida precaria, aunados al bajo nivel de cultura, la inadecuada cobertura de salud en el país, y la ignorancia de los padres sobre salud, ésto no permite que ellos verifiquen la presencia de los testículos de sus hijos en ambas bolsas escrotales y en una buena parte se dan cuenta de la ausencia de los mismos cuando estos ya tienen más de 2 años de edad, a la vez que no tienen idea de las complicaciones de esta patología. (atrofia testicular, infertilidad o malignidad), si no se trata a tiempo. [5].

El testículo no descendido es uno de los defectos congénitos más comunes de este grupo etáreo; estudios publicados en el país indican una incidencia de 0.5 a 0.68 % por cada 100 nacimientos, comparado con el 0.7 a 0.8 % reportados en el extranjero. (49-50-53). Aunque estos pueden descender espontáneamente al escroto durante el primer año de vida.

A pesar de la frecuencia de esta patología se han presentado controversias acerca del manejo y tratamiento desde la antigüedad, en la literatura actual reportan que algunos han considerado ser conservadores al utilizar hormonas (gonadotropina Coriónica humana otros tratamiento quirúrgico (Orquidopexia, u Orquidectomía).

A raíz de estas controversias en 1,988 en el Hospital de Enfermedad Común del IGSS. en la Sección de Cirugía Pediátrica se

estableció un Protocolo actualizado de Manejo del Testículo no descendido (anexo 1). en el cual se unen ambos criterios de manejo.


Del cual no se tenían datos estadísticos que demostraran que este Protocolo de Manejo a ayudado a diagnosticar y dar el tratamiento adecuado entre los 6 meses y 1 año de edad y disminuir el daño testicular evidente en algunos casos desde los 2 años de edad.

Se realizó un estudio de tipo Observacional de Serie de Casos en el que se revisaron un total de 75 expedientes clínicos de pacientes ingresados al Servicio de Cirugía Pediátrica del IGGS. Durante enero de 1,994 y diciembre de 1,995, con diagnóstico de Testículo no Descendido, los cuales se manejaron según el protocolo, se incluye edad de diagnóstico, localización del testículo en el momento del examen físico de ingreso, métodos de diagnóstico, tipo y lado afectado por la patología testicular, número de pacientes manejados con hormona Gonadotropina Coriónica Humana, procedimientos quirúrgicos y edad en la que se realizó, así como hallazgos más importantes, complicaciones post-operatorias y días de estancia hospitalaria.

Se utilizó una boleta de recolección de datos (anexo 2), para la obtención de los resultados, encontrando datos importantes tales como que en el 64.4 % de los casos el diagnóstico clínico se realizó antes de los 2 años de edad, a la vez que el 59 % de los ultrasonogramas testiculares reportaron hallazgos; estudios publicados en el extranjero indican una confiabilidad para este método diagnóstico del 68.0 %, a la vez que el 77.7 % de los procedimientos quirúrgicos se llevaron a cabo entre 0 y 2 años de edad, se

concluyó que a la mayoría de pacientes se les realizó diagnóstico temprano 64.6 % antes de los 2 años de edad, aunque lo ideal es que el mismo se realice entre los 6 meses y 1 año, por el riesgo de daño testicular evidente en algunos casos después de 1 año; la criptorquidia verdadera fue el tipo de patología testicular predominante 77.4 % ; el 77.0 % de los procedimientos quirúrgicos se llevaron a cabo en niños menores de 2 años, esperando en un futuro disminuir la edad del procedimientos quirúrgico, ideal entre los 6 meses y 1 año, por lo ya mencionado anteriormente.

Se recomendó que los médicos de salas de Recién Nacidos tomen en cuenta ésta patología y hagan las respectivas sugerencias a los padres de familia sobre la importancia de palpar los testículos de sus hijos, y las complicaciones que se pueden presentar si no se trata a tiempo; a la vez que se de ha conocer el Protocolo de Manejo del Testículo no Descendido a Pediatras y Neonatólogos para que refieran niños con esta patología lo más rápido posible.





## II. DEFINICION Y ANALISIS DEL PROBLEMA

El testículo no descendido, es uno de los defectos más comunes en los recién nacidos a término su frecuencia es de alrededor del 5 al 10%, en el prematuro es de alrededor del 30% y hasta de un 100% en los recién nacidos de menos 900 grs. (7,35).

Estudios publicados en el IGSS y Roosevelt indican una incidencia del 4 al 6 %, como causas de consulta a estos centros asistenciales, comparados con estudios publicados en el extranjero quienes indican una incidencia del 2.88 %, por cada 1,000 consultas. ( 50, 51, 52 ).

La posición defectuosa del testículo se acompaña a menudo de hernia inguinal, quedando expuesto a traumatismos, aplastamientos contra ligamentos y huesos, considerando los cambios morfológicos es evidente que la criptorquidia bilateral produce esterilidad. Sin embargo en un número significativo de casos con criptorquidia unilateral no corregida se ha encontrado infertilidad, debido a que el testículo contralateral descendido, también puede tener pocas células germinativas, produciendo una insuficiencia progresiva de la espermatogénesis. ( 14, 31, 43 ).

El paciente con criptorquidia presenta un aumento del 20-44% en el riesgo de desarrollar un tumor testicular maligno en la tercera o cuarta década de la vida. Los pacientes con criptorquidia intraabdominal no tratada, y los pacientes que son intervenidos para corrección quirúrgica durante la pubertad, son los que presentan el mayor riesgo.

Ya que estudios realizados indican que la atrofia del tejido

testicular, se puede detectar a partir de los 2 años de edad.

( 3, 4 ).

Es importante analizar entonces el manejo que actualmente se le está dando a esta patología en la Sección de Cirugía Pediátrica del Hospital de Enfermedad Común del IGSS, por las complicaciones que se han indicado anteriormente.

### III. JUSTIFICACION

El testículo no descendido es una entidad frecuente entre los prematuros, recién nacidos con anomalías congénitas y menos común en recién nacidos a término. ( 31 ).

Estudios publicados en Guatemala, han reportado una incidencia de 0.5 y 0.68 % por cada 100 nacimientos, comparados con estudios publicados en otros países quienes reportan 0.7 y 0.8% por cada 100 nacimientos, lo que evidencia que esta anomalía en Guatemala se encuentra entre los límites de aceptación. ( 36, 49, 50, 53 ).

Esta patología puede causar lesiones severas al testículo involucrado (por aumento de un grado de temperatura mayor en el abdomen respecto al escroto) y colateral, llegando a producir infertilidad o malignidad en algunos casos. ( 3 ).

A raíz del protocolo sugerido en 1,988 por, Cuevas y Monroy Gema, en el que se estableció el manejo del testículo no descendido en la Sección de Cirugía Pediátrica del Hospital de Enfermedad Común del IGSS. ( 35 ). No se han evaluado los resultados del uso de este protocolo de manejo, por lo que se analizarán estos, en un período de dos años, del 1o. de enero de 1,994 al 31 de diciembre de 1,995, en niños menores de 5 años.

Para determinar si este protocolo ha ayudado a disminuir las complicaciones, que se pueden presentar a corto y largo plazo, al ofrecer un tratamiento más adecuado y edad más temprana.

Ya que estudios realizados han concluido que el daño testicular se puede detectar desde los 2 años de edad. (4) Y de esta manera disminuir el daño físico y psico-social de los pacientes a quienes se les detecte esta anomalía.

#### IV. OBJETIVO GENERAL

- Identificar los casos de testículo no descendido en niños de 0 a 5 años que fueron ingresados al Servicio de Cirugía Pediátrica por la Consulta Externa del IGSS.
- Identificar si el protocolo de manejo del testículo no descendido ayudado a disminuir las complicaciones por esta patología al hacer diagnóstico y tratamiento temprano.

#### OBJETIVOS ESPECIFICOS

- Identificar la edad de los pacientes en el momento del diagnóstico clínico.
- Clasificar los diferentes tipos de testículo no descendido y su localización anatómica.
- Identificar si el testículo no descendido es unilateral o bilateral y lado más afectado.
- Identificar los métodos diagnósticos utilizados y relacionarlos con la localización anatómica en el momento del diagnóstico.
- Cuantificar el número de pacientes que fueron manejados con hormona Gonadotropina Coriónica Humana, y si fue usada en casos de criptorquidia unilateral o bilateral.
- Identificar el procedimiento quirúrgico utilizado, y la edad en la cual se realizó.
- Identificar los hallazgos quirúrgicos más frecuentes.
- Identificar las complicaciones post-quirúrgicas asociadas a los pacientes con testículo no descendido.
- Cuantificar el número de días de estancia Hospitalaria en la Sección de Cirugía Pediátrica.

## V. REVISION BIBLIOGRAFICA

### 1. DESARROLLO Y DESCENSO NORMAL DEL TESTICULO

El testículo cumple 3 funciones diferentes en el varón: en primer lugar, la espermatogénesis, que significa simplemente formación de esperma; en segundo lugar, la regulación de las funciones sexuales masculinas por las diversas hormonas y, en tercer lugar las funciones reproductoras están los efectos que tienen las hormonas sexuales masculinas sobre los órganos sexuales accesorios, el metabolismo celular, el crecimiento y otras funciones corporales. ( 8, 22 ).

### 2. EMBRIOLOGIA DEL TESTICULO

El sexo del embrión se establece en el momento de la fecundación; las gónadas adquieren las características morfológicas masculinas o femeninas sólo hasta la séptima semana de desarrollo.

Las primeras manifestaciones se empiezan a apreciar a partir de la cuarta semana de edad gestacional, en forma de un par de eminencias longitudinales. ( 4, 18, 43 ).

El surco urogenital empieza a aparecer, como una invaginación posterior de la cavidad Celómica, después de la degeneración del promesonefros.

Del surco urogenital se dividen los genitales rápidamente, a partir del mesonefros lateral en la sexta semana.

El desarrollo embrionario de los testículos puede ser dividido en tres fases: primera Intraabdominal (1 - 7 meses),

segunda Canalicular (7 - 8 meses), tercera Escrotal (8 - 9 meses).

A partir del abdomen anterior los testículos pueden ligarse al futuro sitio del canal inguinal, a partir del desarrollo de las fibras del gubernaculum, y de esta manera según el trayecto hasta el escroto futuro. Ocasionalmente algunos testículos por medio de fibras del gubernáculo no siguen el trayecto normal, llegando a localizar al testículo en otras áreas tales como: perine, pubis o área femoral. ( 8, 10, 16, 25, 41 ).

### 3. DESCENSO TESTICULAR

El descenso de los testículos es atribuido a tres combinaciones: presión intraabdominal, presión intramuscular, y la contracción de músculos cubiertos en el canal y guiado por la actividad de contracción del gubernaculum.

El testículo izquierdo se cree que precede ligeramente al descenso del testículo derecho.

Los testículos y el gubernaculum son cubiertos por peritoneo, en la mayor parte de su trayecto. Durante el descenso los testículos y el cordón espermático se dilatan y aumentan su vascularidad, el alargamiento del cordón aumenta la movilidad de los testículos al ser éste más tortuoso.

Durante el descenso hacia adentro del escroto los testículos llevan una extensión de la cavidad peritoneal, conocido como proceso vaginalis, la cual los termina de cubrir; el paso a través del conducto inguinal constituye un período crítico en el desarrollo del testículo. ( 15, 41, 46, 47 ).

Luego del paso del testículo por el canal inguinal se cierra para evitar que otras vísceras abdominales desciendan hacia el

escroto. La persistencia del conducto predispone a la aparición de hernias inguinales indirectas. ( 1 ).

#### 4. ACCION HORMONAL EN EL DESCENSO TESTICULAR

En el curso del desarrollo fetal los testículos son estimulados por la gonadotropina coriónica humana de la placenta para producir una pequeña cantidad de testosterona, esto se produce aproximadamente en el segundo mes de vida embrionaria.

El testículo suele descender al escroto durante los dos últimos meses del embarazo, cuando los testículos producen cantidades considerables de testosterona. Así pues, el estímulo para el descenso de los testículos es la testosterona.

Pero durante la infancia casi no se produce esta hormona, sino hasta aproximadamente la edad de 10 a 13 años. A partir de estas edades se incrementa la producción de testosterona con rapidez, bajo la estimulación de las hormonas gonadotrópicas de la hipófisis anterior, al principio de la pubertad y perdura casi toda la vida, y empieza a disminuir a los 50 años ( 22, 24 ).

El hecho de que los testículos a veces descienden espontáneamente al llegar a la pubertad, explica la relación probable de un factor hormonal con la migración testicular. (7).

#### 5. ANATOMIA MACROSCOPICA

Los testículos son los órganos centrales de la reproducción masculina, en número de dos, de forma ovoide, con dimensiones promedio de 4 a 5 cm. de longitud y 2.5 a 3.5 cm. de ancho, alcanzan un peso de alrededor de 20 gms. y un volumen de 25 ml.

como promedio. Presentan exteriormente una coloración blanco azulado y una superficie lisa brillante, con una consistencia firme comparada a la del globo ocular. ( 37, 38, 42 ).

En la superficie posteroexterna de los testículos, los epidídimos están íntimamente fijos a la superficie y conectados sólo mediante conductos eferentes diminutos de la cabeza del epidídimo hasta la porción interna de los testículos. Esta es también la localización de la porción terminal del cordón espermático.

Como los testículos provienen de porciones del cuerpo de Wolff en el reborde genital en proximidad cercana con el riñón, no es sorprendente que el riego sanguíneo principal se origine en la aorta inmediatamente por debajo de las arterias renales. El riego sanguíneo adicional sigue el trayecto de los conductos deferentes y puede ser suficiente para mantener la viabilidad testicular en casos en los que se secciona la arteria espermática. Un tercer aporte vascular, la arteria funicular rama de la arteria epigástrica, se forma probablemente durante el descenso. El drenaje venoso de los testículos se realiza a través de múltiples venas del plexo pampiniforme a la vena espermática, por lo común única, que surge del extremo superior del cordón espermático, y sigue el trayecto de la arteria espermática a través del retroperitoneo. A la derecha la vena espermática, se vacía en la vena cava inferior por debajo de la vena renal derecha, mientras que el lado izquierdo, la vena espermática se abre a la vena renal principal. El aumento de la presión hidrostática, particularmente en el lado izquierdo, puede causar dilatación del plexo



pampiniforme y producir varicocele. El drenaje linfático de los testículos se realiza a lo largo del cordón espermático y del conducto inguinal y luego a los ganglios linfáticos ilíacos primitivos y periaórticos; éstos últimos se comunican entre sí a través de la línea media a nivel de los riñones y también con las cadenas mediastínica y supraclavicular. Los nervios testiculares derivan de los plexos aórticos y renal. Los cuales a su vez se comunican con el plexo solar. Las lesiones traumáticas del testículo pueden producir dolor abdominal agudo debido a estas vías entrecruzadas y, en forma semejante, las enfermedades intraabdominales pueden producir dolor irradiado a los testículos.

Histológicamente hay dos porciones principales de los testículos: los túbulos seminíferos, que junto con las células de Sertoli producen la espermatogénesis, y las células intersticiales o de Leydig, que elaboran hormonas andrógenas, sobre todo testosterona. La espermatogénesis parece requerir hipotermia relativa; el funcionamiento de los túbulos seminíferos puede estar deteriorado en la criptorquidia o en los testículos que no han descendido, mientras que el funcionamiento hormonal puede no estar alterado ni aún en caso de testículos intraabdominales no descendidos. ( 16, 37, 38, 42 ).

#### 6. ENVOLTURAS DEL TESTICULO.

La bolsa escrotal consiste en dos compartimientos laterales unidos en la línea media, señalados por el rafe medio, encierra a los testículos, epidídimo y porciones terminales de los cordones espermáticos. El dartos, que consiste de fibras elásticas, tejido

conectivo y fibras musculares lisas, está íntimamente unido a la piel corrugada del escroto, rica en glándulas sebáceas y proporciona la contracción muscular de la bolsa escrotal como reacción a los cambios de temperatura o a la excitación sexual. La principal función del escroto consiste en auxiliar a la regulación de la temperatura de los testículos para asegurar una espermatogénesis óptima, la cual se realiza a temperaturas varios grados más bajos que los de la cavidad intrabdominal. La contracción y relajación alternas del escroto junto con la relajación similar, pero separada, de los músculos cremastéricos del cordón espermático permite conservar la temperatura testicular dentro de límites estrechos y precisos. El riego sanguíneo del escroto procede de las ramas pudendas profundas de la arteria femoral y ramas de la arteria pudenda interna. Los linfáticos de las mitades de la bolsa escrotal se anastomosan libremente, rodean el pene y drenan a los ganglios linfáticos inguinales y femorales. No hay conexiones entre los linfáticos del escroto y de los testículos; los linfáticos escrotales no acompañan a los vasos pudendos. ( 16 - 42 ).

UNIVERSIDAD DE LA BUENAVISTA DE SAN CARLOS DE GUATEMALA  
Biblioteca Central

## 7. PATOLOGIA DEL TESTICULO NO DESCENDIDO

Varios autores coinciden con que el estudio más antiguo sobre testículo no descendido lo elaboró John Hunter en 1,786, y lo tituló: Observaciones de Ciertas Partes de la Economía Animal. Hunter observó que el testículo se sitúa en el abdomen hasta el séptimo mes de vida intrauterina y desciende al escroto al término de la gestación, es decir, el noveno mes.

Una variedad de entidades clínicas pueden presentar escroto vacío. Normalmente el descenso de los testículos hasta el escroto ha terminado en el momento del nacimiento, en 1 - 5 % de los niños se observa desviaciones de la evolución normal de descenso, la incidencia aumenta cuando hay Defectos del Tubo Neural, Mielomeningoceles, Onfaloceles, Anencefalia, defectos en la síntesis de Testosterona, deficiencias de Gonadotropinas. La predisposición genética parece tener una participación en la criptorquidia, se ha notado en 1 - 4 % de hermanos y 6 % de los padres que tienen hijos con testículos no descendidos; también aumenta en los prematuros 17 % y recién nacidos con bajo peso al nacer ( menos de 900 g.) 100 %, estas cifras reflejan el hecho de que el descenso testicular tiene lugar en el 7mo mes de gestación.

La detención del testículo no descendido más frecuente se lleva a cabo en el conducto inguinal o junto al anillo abdominal externo. Aproximadamente en un 50 % de los casos el testículo no descendido es del lado derecho, en un 20 % izquierdo y 30 % bilateral; se ha observado que el 90 % de los casos van acompañados de hernia inguinal indirecta oculta. ( 4, 31, 29 ).

Se han establecido varias teorías acerca de la detención del descenso testicular: el mal descenso testicular puede ser provocado por anormalidades anatómicas, hormonales o patologías congénitas.

Entre las causas endocrinas puede haber un déficit del estímulo hormonal al testículo para la producción de testosterona, lo que puede revelar una falla en el eje hipotálamo-hipofisiario, o una falla en el testículo mismo que le impide sintetizar adecuadamente la hormona. También puede haber insensibilidad periférica de los tejidos a la acción de la dihidrotestosterona (testículo feminizante) o una falla en la conversión de testosterona o dihidrotestosterona. ( 14, 18, 31 ).

Las causas anatómicas pueden ser: acortamiento de los vasos espermáticos o del conducto deferente, estrechos del canal inguinal, hiperactividad del músculo cremáster, defectos en el gubernaculum u obstrucción del orificio escrotal. ( 47 ).

Se ha considerado que la posibilidad de lesiones primitivas en el testículo impiden la acción de las testosteronas, aunque esta hipótesis no ha sido demostrada.

## 8. TIPOS DE TESTICULOS NO DESCENDIDOS

### i. AGENESIA TESTICULAR

La ausencia congénita de los testículos es rara, pero importante. Se presenta la ausencia unilateral (monorquia) en 4% y bilateral (anorquia) 0.6%. ( 3, 11, 31, 46 ).

Los experimentos clásicos de Job indican que la gónada primitiva debe diferenciarse como un testículo con objeto de

producir andrógenos, que son los estímulos para el desarrollo del conducto masculino normal (de Wolff). En ausencia completa de testículos, el desarrollo del conducto femenino (de Muller) distingue la configuración femenina. Sin embargo, Puede dejar de desarrollarse un testículo, a veces en relación con agenesia ipsolateral de riñón y uréter; la monorquidia se observa más frecuentemente a la derecha y se denomina síndrome del lado derecho. Rara vez se observan personas que no muestran datos de tejidos testicular viable, aunque los órganos genitales externos están totalmente diferenciados en una configuración masculina. En estos casos pueden identificarse estructuras internas de conductos masculinos, los conductos deferentes, que se extienden desde el anillo inguinal interno y terminan en forma ciega en el tejido fibroso. Estas personas son varones aparentemente normales, aunque con un escroto vacío; la pubertad se retrasa y es incompleta con la elevación persistente de concentraciones de gonadotropina y niveles inadecuados de testosterona en el plasma. Se ha postulado que esas personas con anorquidia completa realmente tuvieron testículos normales en una etapa más temprana de la gestación, pero que en algún momento después de la décimasexta semana de vida fetal éstos se atrofiaron, quizá por torsión mecánica o algún otra interferencia en el riego sanguíneo testicular durante el descenso. Se requiere exploración quirúrgica para establecer un diagnóstico y se observa una reacción terapéutica alentadora al tratamiento continuo con testosterona exógena: maduración sexual, interrupción del crecimiento, aumento de la libido y redistribución masculina de la grasa y masa muscular corporal,

son concomitantes al tratamiento. ( 42 )

## ii. CRIPTORQUIDIA

Se deriva de la palabra griega *cryptos* (escondido) orqui (testículo).

En la criptorquidia verdadera los testículos permanecen dentro de la cavidad abdominal o están situados retroperitonealmente o en el canal inguinal, como resultado de alteraciones hormonales o mecánicas. ( 6 )

Entre las causas mecánicas encontramos:

- Gubernáculo ausente, largo o inactivo.
- Hiperactividad cremastérica, que perjudica el descenso a través del conducto inguinal.
- Vasos espermáticos cortos.
- Mesorquio corto que detiene descenso.
- Mesorquio largo que permite la movilidad excesiva y hace difícil su introducción al anillo inguinal interno.
- Anormalidades en el desarrollo escrotal. ( 7, 10 ).

La deficiencia de estimulación por la testosterona para hacer posible el descenso testicular, es otra causa posible.

## iii. TESTICULOS ECTOPICOS

Es una anomalía del desarrollo en el cual el testículo después de abandonar la cavidad abdominal, no sigue su camino habitual, sino que se dirige hacia la pared abdominal por delante de la aponeurosis del músculo abdominal oblicuo externo o localizarse en la sínfisis del pubis en posición femoral crural,

perineal o peritoneal. ( 31, 32 ).

Frustado y Asociados, reportaron un caso de testículo ectópico en posición retroumbilical, entre la fascia transversal y el peritoneo. ( 39 ).

La mayoría de las causas se debe a procesos mecánicos:

-Gubernaculum defectuoso con procesos vaginales y músculo cremaster alargado.

Cerca del 80% de los testículos ectópicos reportados son unilaterales, usualmente de tamaño normal con funcionamientos espermatogénicos y androgénicos normales. ( 18, 38 ).

#### iv. TESTICULO RETRACTIL

Conocida también como Seudocriptorquidia, se origina a causa del aumento de la excitabilidad del músculo cremáster. Este reflejo es más marcado entre los 5 y 6 años de edad. Generalmente es bilateral ( 14, 20, 31 ).

En un estudio realizado en 43 adultos que en su niñez presentaron esta entidad, se comprobó que el volumen de los testículos es normal con la edad y que el 74% no tuvieron ningún problema con la esterilidad, respecto a otros adultos que no habían presentado este problema. ( 47 ).

#### 9. MANEJO

En el recién nacido, el cremáster está totalmente relajado y hay poco tejido adiposo. Por ello es fácil apreciar la posición de los testículos en el escroto. Es frecuente encontrar en el examen físico de rutina de estos infantes, escrotos vacíos, referidos por

sus padres, y en otras ocasiones los padres indican que observan que el escroto se llena al colocar agua tibia, generalmente no se refiere dolor, pero se puede apreciar una masa a nivel inguinal, correspondiente a una hernia a ese nivel. En la inspección habrá que observar las bolsas escrotales y testículos, habrá que recordar algunas características normales, como la hiperpigmentación escrotal, la presencia de surcos, bolsa escrotal del lado izquierdo ligeramente más descendido, acercamiento al perineo o retracción del escroto, cuando el ambiente está templado, etc. Determinar cambios en el color o aspecto de las bolsas escrotales, enrojecimiento, lesiones papulares o ulcerosas, exudativas o no, la presencia de masas y tumores, presencia de hernias escrotales que se hacen evidentes o aumentan de volumen con la ejecución de algún esfuerzo por parte del paciente, como pujar o toser, por ejemplo esto en niños mayores de 1 año. La palpación debe ser suave, en un ambiente templado y las manos del examinador no deben estar frías. El niño debe estar en lo posible relajado y sin temor.

Cuando no se encuentra testículo en la bolsa escrotal debe palparse la región inguinal para tratar de ubicar el testículo y deslizar repetidamente la mano sobre el conducto inguinal de arriba abajo hasta el pubis, tratando de fijar el testículo a ese nivel para palparlo con la otra mano. Con frecuencia la criptorquidia se asocia a hernia inguinal o hidrocele, que en estos casos se puede ubicar en posición supraescrotal.

Se ha recurrido a diferentes exámenes, como la tomografía axial computarizada, la peritoneoscopia, la venografía espermática



y la ultrasonografía, para tratar de ubicar el testículo no palpable. En la práctica estos exámenes son de bajo rendimiento, algunos muy invasores y otros muy costosos, por lo que lo mejor es ir directamente a la exploración quirúrgica.

Según estudios realizados en los últimos años, el uso de ultrasonido ha estado limitado a aquellos casos de pacientes con testículos criptoquídicos bilaterales, que se localizan en el área inguinal con una confiabilidad del 68%. ( 26 ).

Saviano y Gallo, en 1,991, presentaron una serie de pacientes criptorquídicos estudiados con resonancia magnética y concluyeron que este método tiene un 66% de confiabilidad. ( 44 ).

#### 10. TRATAMIENTO HORMONAL

Antes de tomar la decisión de cual será el tratamiento más adecuado, el cirujano debe revisar con gran cuidado a los niños con testículo no descendido, y así determinar el uso de hormonoterapia o tratamiento quirúrgico. ( 42 ).

La evaluación para la hormonoterapia generalmente se utiliza cuando la criptorquidia es bilateral. ( 34 )

Los primeros estudios realizados por Aschein y Zondek en 1,930, observaron estimulación de las glándulas sexuales mediante una sustancia urinaria, obtenida de embarazadas.

En 1,937 Thompson y colaboradores revisaron el tratamiento de testículos no descendidos, con sustancia parecida a la de la parte anterior de la hipófisis y encontraron tasas variables de resultados satisfactorios (25 a 100%), en los años 1,950 Deming revisó el tratamiento de la criptorquidia con hormona

gonadotropina coriónica urinaria (hCG) y notó resultados muy variables (0 - 90%. ( 4, 33, 34, 36 ).

Existen muchos esquemas de tratamiento. Se aconseja no usar dosis totales superiores a 5.000 unidades de gonadotropina en el menor de 6 años y 10.000 unidades entre los 6 y 12 años. La dosis total debe fraccionarse en cinco, colocando una fracción semanal por 5 semanas. De esta manera se logra un estímulo más suave y mantenido del testículo que tiene que producir testosterona para facilitar su propio descenso. ( 31, 36 ).

En cuanto a que el tratamiento hormonal facilita el tratamiento quirúrgico no pareció efectivo ni necesario. Es útil, sin embargo, medir los niveles de testosterona basal y post-estímulo con gonadotropinas, de manera de contabilizar la capacidad de respuesta del testículo al estímulo hormonal.

La edad parece tener importancia sobre tasa de respuesta. Según estudios las tasas de respuesta son menos satisfactorias antes del primer año de vida. La tasa de descenso fue de 15% a los dos a cinco años en contraposición con 44% a los 10 a 14 años. La posición del testículo en el momento del tratamiento parece ser importante. La tasa de buenos resultados informada es más alta cuando el testículo está en posición más baja. Canlorbe y colaboradores informaron una tasa de resultados satisfactorios de 47% en testículos localizados en la zona inguinal, pero sólo de 20% con testículos abdominales. ( 4 ).

En Europa, en donde la LHRH (Sustancia liberadora de hormona luteinizante) en aerosol por vía intranasal está disponible para uso terapéutico. estudios publicados en Italia, reportan éxito

con este medicamento. El esquema más utilizado consisten en administrar 200 microgramos en cada nárina 3 veces al día, por 4 semanas. Lala y colaboradores reportaron un 20% de éxito con el tratamiento. Otros autores un 36%. ( 2, 30 ).

Hay varios puntos por considerar respecto al estado actual de la hormonoterapia en niños con criptorquidia. La mayoría de los investigadores concuerda en que la manipulación hormonal funciona mejor en niños de mayor edad (resultados satisfactorios más altos en niños de más de siete años de edad). Hay pruebas histológicas de que el daño de las células germinales se encuentran bien establecidas hacia los dos años de edad; 40 % de los testículos demuestra azoospermia. ( 4 ).

Actualmente existe una nueva línea de investigación con estimuladores del testículo, como la Buserelina, que es un análogo de los factores liberadores de LH hipotalámicos. Esta droga ha logrado aumentar el número de espermatogonias por cc de tejido testicular, tanto en animales como humanos. Su proyección a la terapéutica para recuperar testículos con evidencia de daño testicular en criptorquidia está por verse. ( 31 ).

#### 11. TRATAMIENTO QUIRURGICO

La mayoría de los autores recomienda intervención quirúrgica después de los seis meses de edad pero antes de los 18, este tipo de tratamiento da buen resultado en 90 % de los individuos que tienen testículos no palpables, y en más de 95% de quienes tiene testículos palpables. La cirugía proporciona la mejor oportunidad de preservación de tejido. Puede ser que el testículo que tiene

criptorquidia siga una evolución predeterminada de atrofia germinal consecutiva a una anomalía embrionaria. Los resultados de la intervención quirúrgica temprana actual no se observarán sino hasta que esos niños estén más allá de la pubertad. Como quiera que sea, la intervención quirúrgica obvia la necesidad de una serie de inyecciones y de vigilancia a largo plazo o frecuente para valorar posible descenso testicular después de hormonoterapia satisfactoria.

En el momento de la operación y justo antes de administrar anestesia general, es necesario repetir el examen del niño para detectar un testículo en realidad retráctil. Si el o los testículos con criptorquidia son palpables, se efectúa una incisión horizontal en la piel inguinal a lo largo de la línea de Langer. Se identifican con sumo cuidado el testículo y su riego vascular. Por lo general, hay un proceso vaginal permeable relacionado que se disecciona para dejarlo libre, y se efectúa ligadura alta del saco herniario a nivel del anillo inguinal profundo. Muchos testículos que tienen criptorquidia y localización inguinal tendrán longitud suficiente para alcanzar el escroto en este momento. Se elabora una bolsa subdartos al efectuar una incisión pequeña en la piel escrotal. A continuación se lleva el testículo en dirección descendente hacia el escroto, y se coloca en esta bolsa justo por debajo de la piel escrotal. La inspección cuidadosa del cordón espermático asegura que no está torcido; si la longitud de este último es inadecuada para alcanzar el escroto, pueden obtenerse 1 a 2 cm adicionales al movilizar el cordón desde la aponeurosis transversal. Esta movilización del

cordón espermático se practica al movilizar la arteria espermática y las venas testiculares más allá del anillo inguinal profundo. En ocasiones, se lleva a cabo una maniobra de Prentice, en la cual se redirigen el testículo y el cordón espermático en una vía más directa de descenso. Esto se realiza al llevar el testículo alrededor de los vasos epigástricos inferiores y a través del piso del triángulo de Hesselbach a nivel de la espina del pubis. Esta maniobra permite obtener 1 a 2 cm de longitud.

La laparoscopia aún tiene una participación importante en el diagnóstico y tratamiento de testículos no palpables. En el caso de testículo no palpable unilateral, la laparoscopia demostrará su posición y puede ayudar a planear el tratamiento. Si el testículo está a nivel del anillo inguinal profundo o justo proximal al mismo, puede efectuarse orquidopexia estándar, si tiene localización más alta en el abdomen, puede planearse orquidopexia en dos etapas, procedimiento de Fowler-Stephens (los vasos testiculares se ligan, y el testículo se moviliza sobre un colgajo peritoneal con riego sanguíneo colateral aportado por la arteria deferente) o reanastomosis microvascular. Los testículos intraabdominales casi siempre pueden llevarse hacia el escroto en dirección descendente en una etapa mediante disección retroperitoneal del conducto deferente y los vasos. Esto puede efectuarse sea con técnica de cirugía abierta estándar y por medio de laparoscopia. Los testículos intraabdominales atrofiados pueden extirparse en el momento de la laparoscopia inicial.

En 1975, Martin y Menck abordaron el tema del riesgo que plantea la intervención quirúrgica para testículos con

criptorquidia después de la pubertad en relación con el riesgo de cáncer testicular. Farrer y colaboradores reexaminaron dicho tema en 1,985 con el uso de datos sobre mortalidad por neoplasias testiculares de células germinales. Se recomendó que los varones pospúberes de menos de 32 años de edad se sometían a orquidectomía, en tanto los mayores de 32 años se vigilen mediante exámenes frecuentes. ( 4, 9, 10, 11, 14, 21, 28, 40, 45 ).

## 12. COMPLICACIONES

Las complicaciones naturales de la criptorquidia son infertilidad y cáncer testicular, además de traumatismos por la localización y daños emocionales. ( 31 ).

### i. TRASTORNOS EMOCIONALES

Corresponde al médico informar a los padres, sobre el tratamiento adecuado y la garantía de la fertilidad en los casos unilaterales, y de la virilidad en los casos bilaterales. ( 15 ).

### ii. TRAUMATISMOS

Los testículos que han atravesado el anillo inguinal externo, se sitúan cerca de la espina del pubis o en la bolsa inguinal superficial, están más expuestos a los traumatismos directos y repetidos que los testículos normalmente descendidos. ( 15 ).

### iii. MALIGNIDAD

El testículo sin descender tiene de 35 a 40 veces mas probabilidad de volverse maligno que el testículo descendido. Si el testículo está en posición intraabdominal es 6 veces más frecuente que en posición inguinal, es la propensión del testículo criptorquídico a la malignidad, determinada genéticamente o es adquirida

como consecuencia de la lesión sufrida por un calor excesivo en su posición anormal. (3, 7, 20).

Pacientes adultos con cáncer en un testículo y antecedentes de criptorquidia bilateral, hacen tumor en el otro testículo en un 25%. ( 31 ).

Está claro que la orquidopexia no previene completamente un cáncer posterior del testículo, pero esta si se hace temprano puede muy bien reducir la probabilidad de tal evento.

El intervalo entre orquidopexia y detección del cáncer es alrededor de 10 años. ( 3, 5, 31, 48 ).

#### iv. ESTERILIDAD

Cuando un testículo permanece en la ingle o abdomen, existe un fallo en el desarrollo y maduración del espermatozoide; cuando el trastorno es bilateral hay esterilidad.

Así mismo existen estudios de seguimiento que demuestran que el mayor potencial de fertilidad, se da en los niños intervenidos precozmente (87.5% en los operados a los dos años) y que esta disminuye en forma lineal en relación a operaciones más tardías (57% entre los 3 y 4 años, 38.5% entre los 5 y 8 años). (31, 45).

Otra complicación es la torción testicular llegando hacer de un 25% de las torciones. ( 31 ).

## VI. MATERIAL Y METODOS

### 1. Recursos:

#### i. Físicos:

-Papeletas clínicas y registro de intervenciones quirúrgicas de la Sala de Operaciones de la Sección de Cirugía Pediátrica del IGSS.

#### ii. Bibliografía

- .Biblioteca de la Facultad de C.C.M.M. de la USAC.
- .Biblioteca de la Facultad de C.C.M.M. de la UFM.
- .Biblioteca del Hospital de Enfermedad Común del IGSS.

#### iii. Humanos:

- Personal del archivo.

## 2. METODOLOGIA

### i. TIPO DE ESTUDIO:

La investigación consistió en un estudio de tipo Observacional de Serie de Casos, recolectando la información de dos años, comprendidos del 1o. de enero de 1,994 al 31 de diciembre de 1,995, a través de protocolo de manejo del testículo no descendido, utilizado a partir del año 1,988, (ANEXO 1 y 2 ), en la Sección de Cirugía Pediátrica del Hospital de Enfermedad Común del IGSS. En pacientes menores de 5 años.

El protocolo nos demuestra el manejo y seguimiento que se le da a cada paciente, dependiendo del tipo y localización o no del testículo criptorquídicico que presenten.



Si el sujeto presenta criptorquidia más hernia, el tratamiento sin demora será orquidopexia.

Si presentan criptorquidia unilateral, se les hace prueba con HGC si es positiva se realiza orquidopexia, y si es negativa se realiza cirugía (orquitectomía, si es necesario), para descartar presencia de tejido testicular anómalo.

Si hay criptorquidia bilateral más testículo palpable, se le realiza niveles basales de Testosterona, si es normal se le practica cirugía, si es mediocre se les hace prueba con hormona luteinizante (LHRH) y se les practica cirugía, para determinar, si el tejido testicular es normal.

Si la criptorquidia es bilateral y los testículos no son palpables, se le realiza test de HGC, si la testosterona basal aumenta con la prueba se realiza cirugía. Si es mediocre se realiza cirugía para descartar la posibilidad de Disgenesia testicular. Si está por debajo de los niveles basales normales la testosterona, la posibilidad de anorquidia es grande. Por lo que se le realiza cariotipo al paciente, a la vez que se le ofrece tratamiento sustitutivo con prótesis testicular en la pubertad.

El manejo de la criptorquidia unilateral verdadera y bilateral se realiza con hormonoterapia, junto con la unidad de Endocrinología Pediátrica, para llevar un mejor control de estos pacientes y ofrecerles el tratamiento más adecuado.

En este estudio, únicamente se evaluarán los resultados del tratamiento quirúrgico, y el número de pacientes manejados con la hormona Gonadotropina coriónica humana y lado en el cual se utilizó.

ii. SUJETO DE ESTUDIO:

Pacientes entre 0 y 5 años de edad, con diagnóstico médico de testículo no descendido.

iii. TAMAÑO DE LA MUESTRA:

Se tomaron en cuenta todos los expedientes clínicos de niños entre 0 y 5 años de edad, que fueron ingresados al Servicio de Cirugía Pediátrica con diagnóstico de testículo no descendido en el periodo comprendido del 1 de enero de 1,994 al 31 de diciembre de 1,995.

iv. CRITERIOS DE INCLUSION:

-Pacientes de 0 a 5 años, con diagnóstico de testículo no descendido

v. CRITERIOS DE EXCLUSION

- Pacientes mayores de 5 años, ya que el reglamento del hospital no permite el tratamiento de ellos, excepto casos especiales.
- Pacientes operados en otros centros que lleguen a control.

vi. VARIABLES A ESTUDIAR:

<u>VARIABLES</u>	<u>DEFINICION</u> <u>CONCEPTUAL</u>	<u>DEFINICION</u> <u>OPERACIONAL</u>	<u>ESCALA</u> <u>MEDICION</u>
Edad	Tiempo que una persona a vivido desde que nació.	0-5 años	Continua

<u>VARIABLES</u>	<u>DEFINICION</u> <u>CONCEPTUAL</u>	<u>DEFINICION</u> <u>OPERACIONAL</u>	<u>ESCALA</u> <u>MEDICION</u>
Testículo no descendido	Testículo que no ha descendido nunca al escroto, y que se encuentra en el trayecto normal	Intraabdominal, canal inguinal orificio inguinal superficial	Ordinal
Testículo Ectópico	Testículo que no ha descendido al escroto, y sufrió un desvío en el momento del descenso.	Púbico femo-crural perineal o peritoneal	Nóминаl
Agenesia testicular	Es la ausencia de uno o los dos testículos.	Monorquia Anorquia	Nóминаl
criptorquidia izquierda o derecha	Localización izquierda o derecha del testículo en el canal del descenso normal.	Intraabdominal, canal inguinal, orificio inguinal superficial	Ordinal
Testículo retráctil	Es el testículo que baja al escroto, pero que constantemente es retraído por el músculo cremáster.	Examen físico.	Nóминаl
Hernia inguinal	Protusión de masa a través del anillo inguinal externo	Límites anatómicos.	Nóминаl

<u>VARIABLE</u>	<u>DEFINICION</u> <u>CONCEPTUAL</u>	<u>DEFINICION</u> <u>OPERACIONAL</u>	<u>ESCALA</u> <u>MEDICION</u>
Diagnóstico de ingreso	Es la impresión clínica del médico que realizó el ingreso del paciente al hospital.	Signos y síntomas clínicos.	Nóминаl
Días de hospitalización	Tiempo determinado en días que cada uno de los pacientes permaneció hospitalizado.	1, 2, 3, 4, 6 más días.	Ordinal
Orquidopexia	Intervención quirúrgica que se lleva a cabo para colocar uno o los dos testículos en la bolsa escrotal.	Recolocación de uno o ambos testículos a bolsa escrotal	Nominal
Orquidectomía	Intervención quirúrgica en la cual se realiza resección de uno o los dos testículos y su (s) cordón (es).	Recección de uno o ambos testículos	Nominal

<u>VARIABLES</u>	<u>DEFINICION</u> <u>CONCEPTUAL</u>	<u>DEFINICION</u> <u>OPERACIONAL</u>	<u>ESCALA</u> <u>MEDICION</u>
Complica- ciones post- quirúrgicas	Diferentes problemas que el paciente puede pre- sentar después de la in- tervención quirúrgica.	Torción testicular, edema es- crotal, de- hiscencia de heridas ope- ratorias, regresión del testículo a sitio anatómico anormal.	Nominal
Hormona gona- dotropina coriónica humana	Hormona sexualmente activa secretada por Estimulación eje hipotálamo- hipo- fisiario que ayuda al descenso testicular.	Número de pa- cientes que fueron mane- jados con la hormona, y si era unilateral o bilateral la criptorquidia.	Continua
Métodos diagnósticos (ultrasonó- grama).	Evaluaciones con métodos de ondas para la detec- ción de la posible lo- calización del testi- culo criptorquídico.	Informes radioló- gicos.	Nóминаl

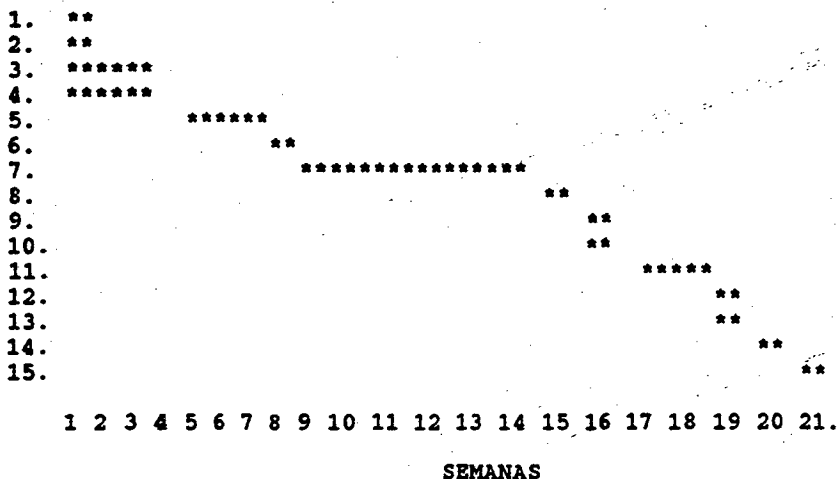
<u>VARIABLES</u>	<u>DEFINICION</u> <u>CONCEPTUAL</u>	<u>DEFINICION</u> <u>OPERACIONAL</u>	<u>ESCALA</u> <u>MEDICION</u>
Hallazgos operatorios	Patologías encontradas en la cirugía.	Hernia inguinal Vasos cortos, canal inguinal cerrado, ausencia testicular, otros.	Nominal
Biopsia	Toma de muestra de tejido tes- ticular para su análisis histoló- gico	Reporte de patología.	Nóминаl

### 3. EJECUCION DE LA INVESTIGACION

Se revisaron los libros de sala de operaciones de la Sección de Cirugía Pediátrica del Hospital de Enfermedad Común del IGSS, para identificar los números de registros médicos de los pacientes que fueron incluidos en el protocolo de manejo de testículo no descendido, comprendidos del 1o. de enero de 1,994 al 31 de diciembre de 1,995. Posteriormente se revisaron los registros médicos con el propósito de alcanzar los objetivos. El trabajo fue llevado a cabo por el investigador.

#### 4. GRAFICA DE GANTT

##### ACTIVIDADES



##### ACTIVIDADES.

1. Selección del tema del Proyecto de Investigación.
2. Elección del Asesor y Revisor.
3. Recopilación de material bibliográfico.
4. Elaboración del Proyecto conjuntamente con asesor y revisor.
5. Aprobación del Proyecto por la Unidad de Tesis.
6. Aprobación del Proyecto por el Comité de Investigación del Hospital en donde se efectuó el estudio.
7. Ejecución del trabajo de campo o recopilación de la información
8. Procesamiento de resultados, elaboración de tablas y gráficas.
9. Análisis y discusión de resultados.
10. Elaboración de conclusiones, recomendaciones y resumen.
11. Presentación del informe final para correcciones.
12. Aprobación del Informe Final por la Unidad de Tesis.
13. Aprobación del Informe Final por el comité de Investigación del hospital.
14. Impresión del informe final y trámites administrativos.
15. Examen Público de defensa de la Tesis.



VII. PRESENTACION DE RESULTADOS

UNIVERSIDAD DE LA UNIVERSIDAD DE SAN CARLOS DE GUATEMALA  
Biblioteca Central

CUADRO # 1

Localización anatómica del testículo no descendido en el momento del diagnóstico en niños de 0 a 5 años de edad, en el Servicio de Cirugía Pediátrica del IGSS.

LOCALIZACION ANATOMICA	EDAD (años)											
	0a-1a		1a1m-2a		2a1m-3a*		3a1m-4a		4a1m-5a		TOTAL	
	f	%	f	%	f	%	f	%	f	%	f	%
NO SE PALPO	2	2.6	0	0	2	2.6	1	1.3	0	0	5	6.5
TESTICULO AREA INGUINAL	23	30.3	16	21.0	10	13.0	3	4.0	4	5.2	56	73.3
TESTICULO COND. ING. SUP.	1	1.3	2	2.6	3	4.0	1	1.3	0	0	7	9.2
SUPRAESCROTAL	2	2.6	3	4.0	3	4.0	0	0	0	0	8	10.5
SUBTOTAL	28	37.0	21	27.6	18	23.6	5	6.6	4	5.2	76	100
TOTAL												76

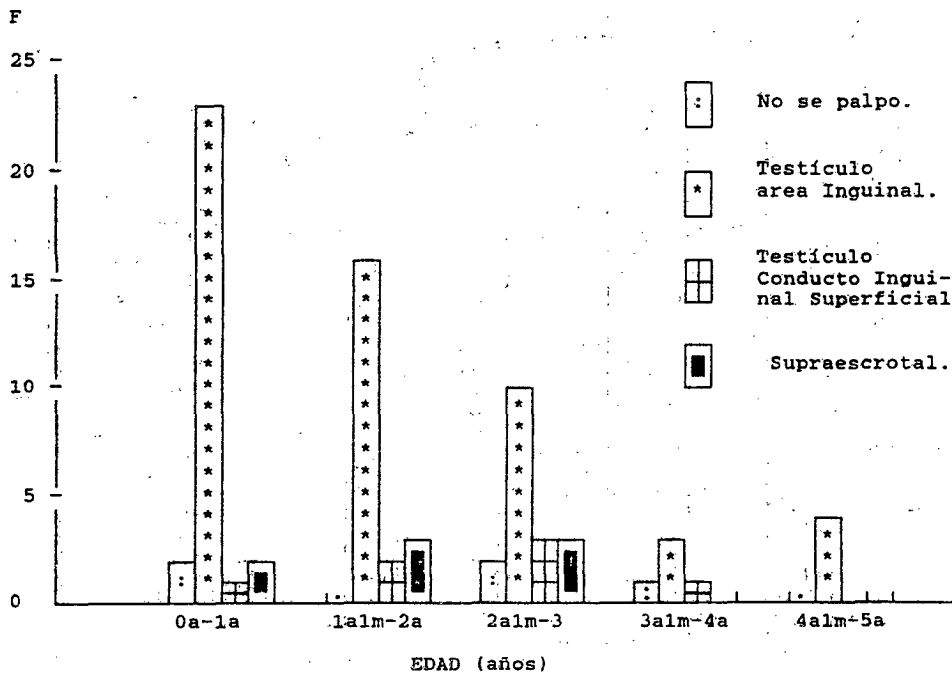
\* En este grupo etareo se incluye un caso el cual presenta: Criptorquidia Izquierda y testículo derecho no palpado por lo que suman 76 las patologías.

Fuente: boleta de recolección de datos.

GRAFICA # 1

Representación de la localización del Testículo no Descendido en el momento del diagnóstico en niños de 0 a 5 años de edad, en la Sección de Cirugía Pediátrica del IGSS.

Enero 1,994 - Diciembre 1,995.



Fuente: Cuadro # 1

CUADRO # 2

Distribución de las edades en el momento del diagnóstico y tipo de testículo no descendido, encontrados en niños de 0 a 5 años de edad en la Sección de Cirugía Pediátrica del IGSS.

Enero '1,994 a Diciembre '1,995.

TIPO

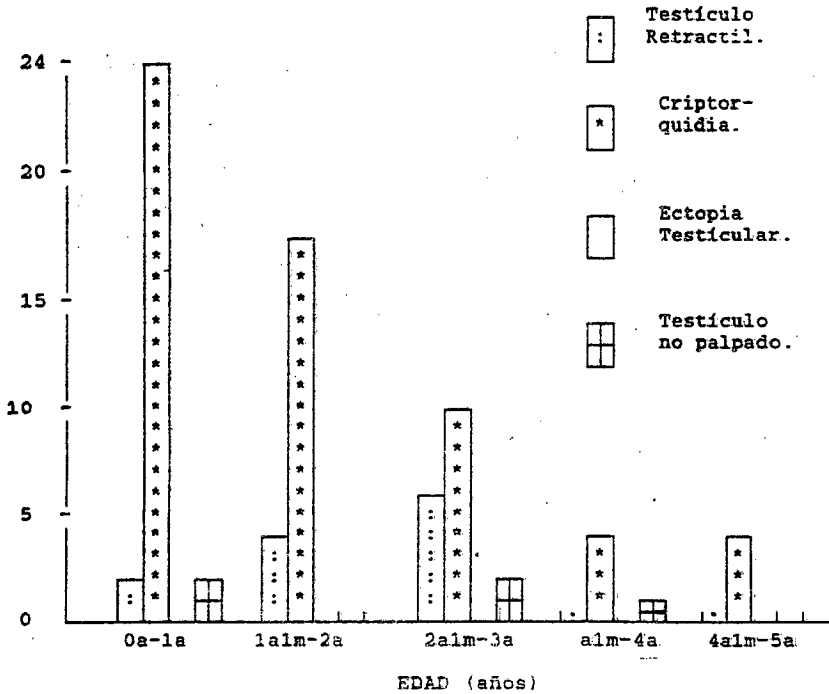
EDAD (años)	TESTICULO RETRACTIL		CRIPTORQUIDIA		ECTOPIA TESTICULAR		TESTICULO NO PALPADO		TOTAL	
	F	%	F	%	F	%	F	%	F	%
0-1a	2	2.63	24	31.5	0	0	2	2.63	28	37.0
1a1m-2a	4	5.2	17	22.4	0	0	0	0	21	27.6
2a1m-3a*	6	8.0	10	13.1	0	0	2	2.63	18	23.6
3a1m-4a	0	0	4	5.2	0	0	1	1.3	5	6.5
4a1m-5a	0	0	4	5.2	0	0	0	0	4	5.2
SUBTOTAL:	12	15.8	59	77.4	0	0	5	6.5	76	100
TOTAL	76									

\* En este grupo etareo se incluye un caso de criptorquidia izquierda más testículo derecho no palpado, en ninguna de las áreas de exploración manual, por lo que suman 76 los hallazgos palpatorios.

Fuente: Boleta de recolección de datos.

GRAFICA # 2

Representación de la Distribución de las edades en el momento del diagnóstico y tipo de Testículo no Descendido, encontrados en niños de 0 a 5 años de edad, en la Sección de Cirugía Pediátrica del IGSS.  
Enero ' 1,994 - Diciembre ' 1.995.



Fuente: Cuadro # 2

CUADRO # 3

Testículo No Descendido en relación al lado más afectado, en niños de 0 a 5 años de edad, en la sección de Cirugía Pediátrica del IGSS.  
Enero '1,994 a Diciembre ' 1,995.

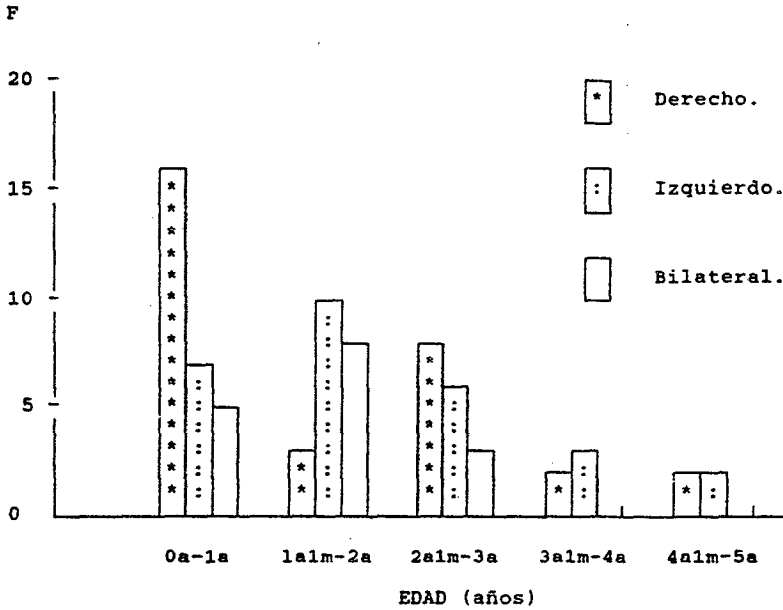LADO AFECTADO								
EDAD (años)	DERECHO		IZQUIERDO		BILATERAL		TOTAL	
	F	%	F	%	F	%	F	%
0a-1a	16	21.3	7	9.3	5	6.66	28	37.3
1a1m-2a	3	4.0	10	13.30	8	10.6	21	28.0
2a1m-3a	8	10.6	6	8.0	3	4.0	17	22
3a1m-4a	2	2.66	3	4.0	0	0	5	6.6
4a1m-5a	2	2.66	2	2.66	0	0	4	5.3
SUBTOTAL	31	41.22	28	37.26	16	21.26	75	100.0
TOTAL	75							

Fuente: Boleta de recolección de datos.

GRAFICA # 3

Representación del Testículo no Descendido en relación al lado más afectado en niños de 0 a 5 años de edad, en la Sección de Cirugía Pediátrica del IGSS.

Enero ' 1,994 - Diciembre ' 1995.



Fuente: Cuadro # 3

CUADRO # 4

Relación de la localización anatómica del testículo no descendido por palpación con los hallazgos ultrasonográficos, en niños de 0 a 4 años de edad, en la Sección de Cirugía Pediátrica del IGSS.

Enero 1,994 - Diciembre 1,995

LOCALIZACION ANATOMICA	F	%	LOCALIZACION ULTRASONOGRAFICA	F	%
INTRAABDOMINAL	0	0	INTRAABDOMINAL	0	0
INGUINAL	56	73.6	INGUINAL	29	57
COND. ING. SUP.	7	9.2	COND. ING. SUP.	0	0
SUPRAESCROTAL	8	10.5	SUPRAESCROTAL	1	2.0
NO SE PALPABAN	5	6.5	NO VISUALIZADOS	21	41.2
TOTAL	76	100.0	TOTAL*	51	100.0

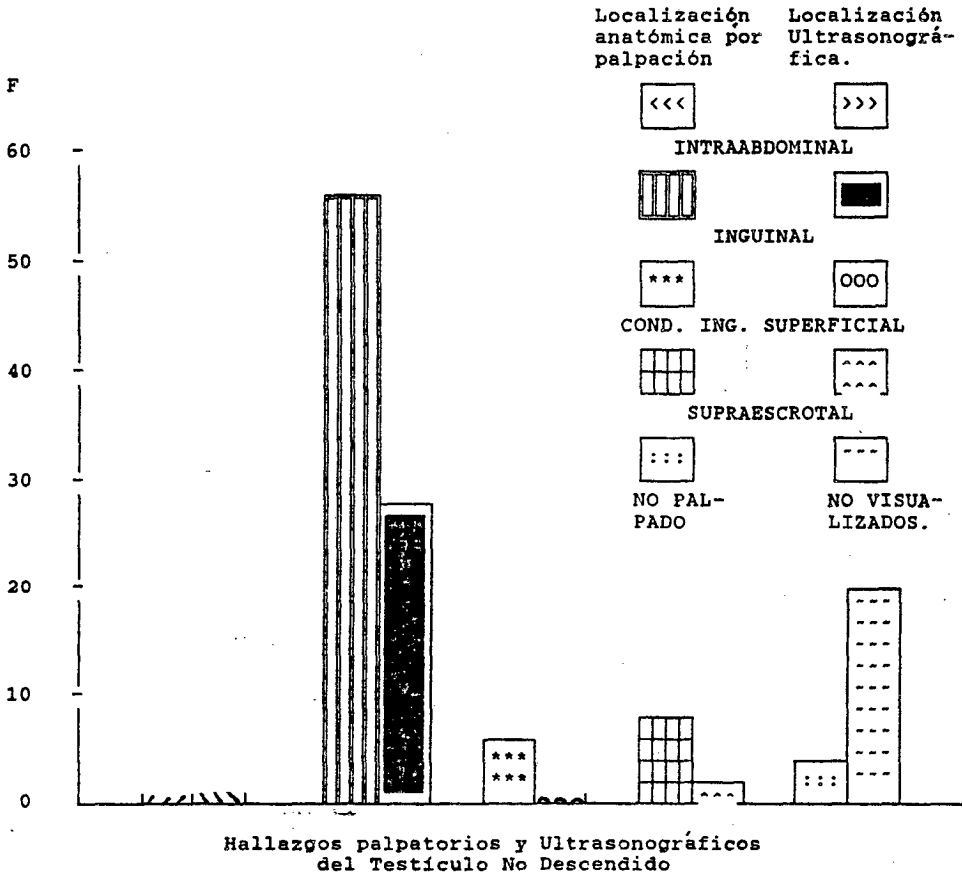
\* Del total de niños de 0 a 5 años de edad se realizaron 52 ultrasonógramas, de los cuales solo se encontraron 51 resultados.

Fuente: Boleta de recolección de datos.



GRAFICA # 4

Representación de la localización anatómica del Testículo no Descendido por palpación con los Hallazgos Ultrasonográficos, en niños de 0 a 5 años de edad, en la Sección de Cirugía Pediátrica del IGGS. Enero ' 1,994 - Diciembre ' 1,995



Fuente: Cuadro # 4

CUADRO # 5

Manejo de la Hormona Gonadotropina Coriónica Humana en niños de 0 a 5 años de edad, con diagnóstico de testículo no descendido y lado en el cual se utilizó, en la Sección de Cirugía Pediátrica del IGSS.

Enero 1,994 - Diciembre 1,995

GONADOTROPINA * CORIONICA HUMANA (si o no)	LADO UTILIZADO							
	DERECHO		IZQUIERDO		BILATERAL		TOTAL	
	F	%	F	%	F	%	F	%
SI SE UTILIZO	1	1.33	0	0	4	5.33	5	6.66
NO SE UTILIZO	30	40.0	28	37.3	12	16.0	70	93.4
TOTAL	31	41.33	28	37.3	16	21.33	75	100.0

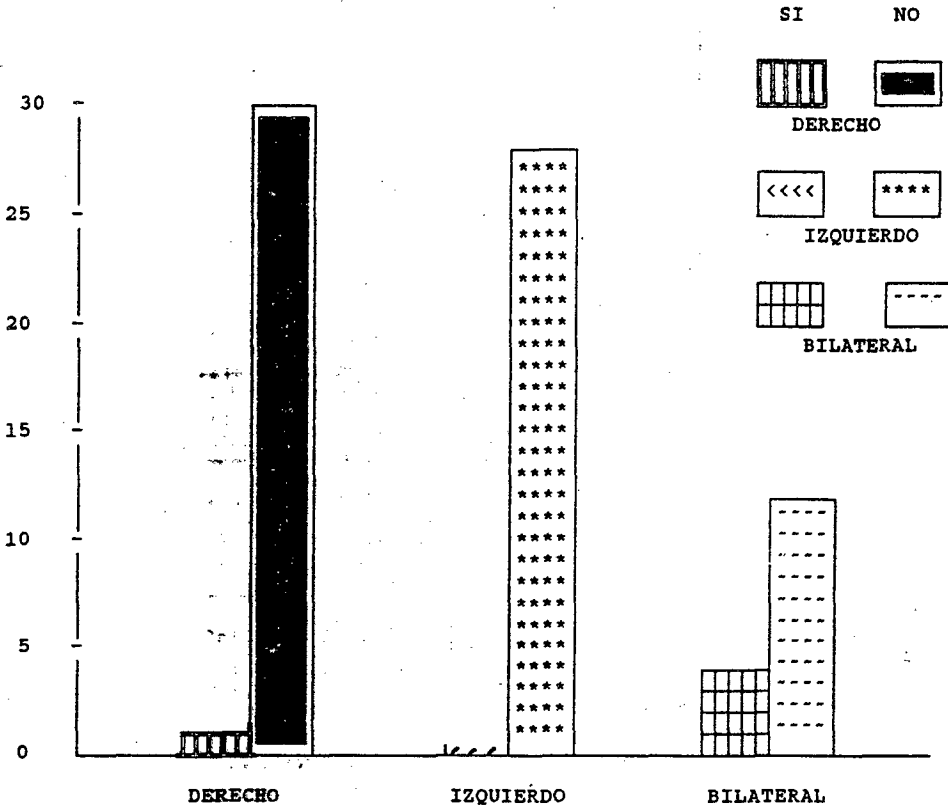
\* Se evaluaron por parte de endrocrinología seis pacientes más, con diagnóstico de testículo no descendido de los cuales: 3 presentaban criptorquidia derecha, 1 con criptorquidia izquierda y 2 con criptorquidia bilateral, no consideraron el uso de la hormona por palpar testículo de tamaño normal.

En el resto de casos no se utilizó la hormona por presentar estos hernia inguinal.

Fuente: Boleta de recolección de datos.

GRAFICA # 5

Representación del Manejo de la Hormona Gonadotropina Coriónica Humana en niños de 0 a 5 años de edad y lado en el cual se utilizó, en la Sección de Cirugía Pediátrica del IGSS.  
Enero ' 1,994 - Diciembre ; 1,995.



Fuente: Cuadro # 5

CUADRO # 6

Manejo y edad de los niños en el momento de realizado el procedimiento quirúrgico, en la Sección de Cirugía Pediátrica del IGSS.

Enero 1,994 - Diciembre 1,995

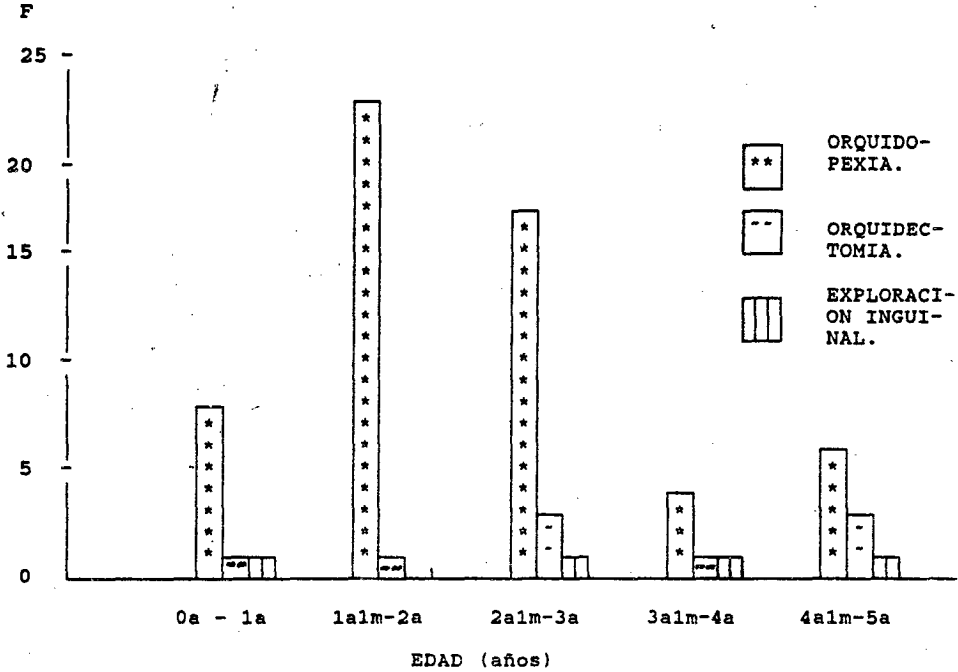
EDAD DE LOS NIÑOS EN EL MOMENTO DEL PROCEDIMIENTO QUIRURGICO. ( años ).	MANEJO								
	ORQUIDOPEXIA		ORQUIDECTOMIA		EXPLORACION INGUINAL		TOTAL		
	F	%	F	%	F	%	F	%	
0a-1a	8	11.3	1	1.40	1	1.40	10	14.6	
1a1m-2a	23	33.4	1	1.40	0	0	24	35.0	
2a1m-3a	17	24.0	3	4.20	1	1.40	21	29.0	
3a1m-4a	4	5.6	1	1.40	1	1.40	6	8.4	
4a1m-5a *	6	8.4	3	4.20	1	1.40	10	14.0	
SUBTOTAL	58	82.0	9	12.60	4	5.60	71 100		
TOTAL								71 100	

\* En este grupo etareo se realizó orquidopexia izquierda y orquidectomía derecha en el mismo paciente, por lo que suman 71 los procedimientos quirúrgicos.

Fuente: Boleta de recolección de datos.

GRAFICA # 6

Representación del Manejo y edad de los niños en el momento del procedimiento quirúrgico, en la Sección de Cirugía Pediátrica del IGSS.  
Enero' 1,994 - Diciembre ' 1,995.



Fuente: Cuadro # 6

CUADRO # 7

Localización anatómica del testículo no descendido durante el Procedimiento Quirúrgico en niños de 0 a 5 años de edad, en la Sección de Cirugía Pediátrica del IGSS.

Enero 1,994 - Diciembre 1,995

LOCALIZACION ANATOMICA	PROCEDIMIENTO QUIRURGICO						TOTAL	
	ORQUIDOPEXIA		ORQUIDECTOMIA		EXPLORACION INGUINAL			
	F	%	F	%	F	%	F	%
AUSENCIA TESTICULAR	0	0	0	0	1	1.4	1	1.4
TESTICULO INTRAABDOMINAL	0	0	0	0	1	1.4	1	1.4
TESTICULO EN CANAL INGUINAL	42	59.0	8	11.2	2	2.8	52	73.2
TESTICULO EN CONDUCTO INGUINAL SUPERFICIAL	16	22.5	0	0	0	0	16	22.5
SUPRAESCROTAL*	0	0	1	1.4	0	0	1	1.4
SUBTOTAL	58	81.5	9	12.6	4	5.6	71	100.0
TOTAL	71						71	100.0

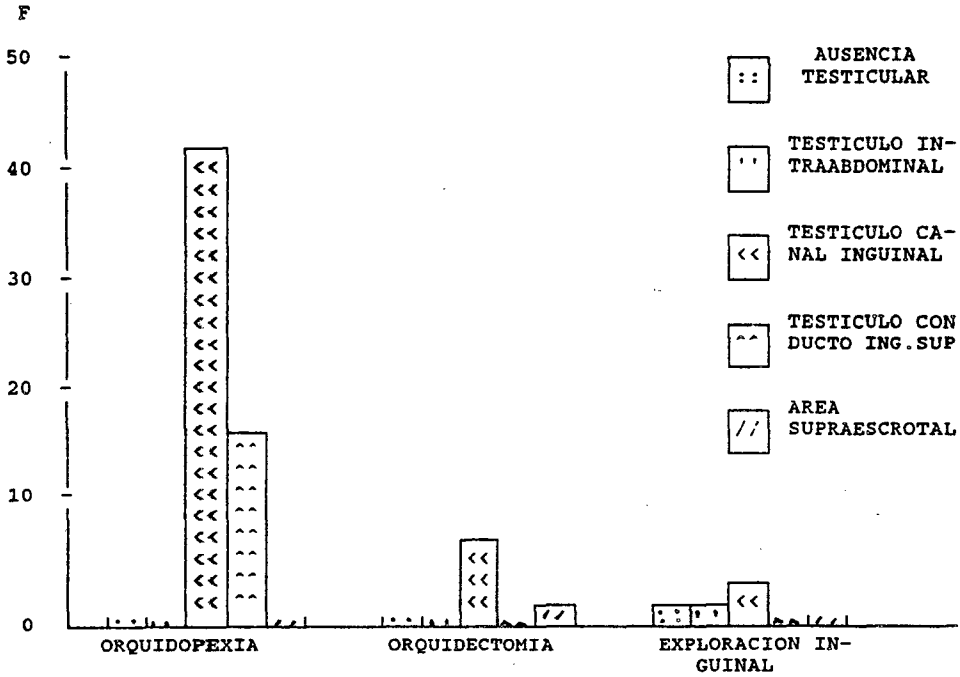
\* paciente de 9 meses que se le realizó orquidectomía por masa testicular dolorosa a la palpación, Impresión clínica de Carcinoma Testicular.

Fuente: Boleta de recolección de datos.

GRAFICA # 7

Representación de la Localización Anatómica del Testículo no Descendido durante el Procedimiento Quirúrgico en niños de 0 a 5 años de edad en la Sección de Cirugía Pediátrica del IGSS.

Enero ' 1,994 - Diciembre ' 1,995.



Fuente: Cuadro # 7

CUADRO # 8

Relación del Procedimiento Quirúrgico y patología asociada a testículo no descendido en niños de 0 a 5 años, en la Sección de Cirugía Pediátrica del IGSS.

Enero 1,994 - Diciembre 1,995

PATOLOGIA * ASOCIADA	PROCEDIMIENTO QUIRURGICO							
	ORQUIDOPEXIA		ORQUIDECTOMIA		EXPLORACION INGUINAL		TOTAL	
	F	%	F	%	F	%	F	%
HERNIA INGUINAL DERECHA	25	35.2	3	4.2	1	1.4	29	40.8
HERNIA INGUINAL IZQUIERDA	13	18.3	6	8.4	3	4.2	22	31.0
HERNIA INGUINAL BILATERAL	12	17.0	0	0	0	0	12	17.0
NINGUNA	8	11.2	0	0	0	0	8	11.2
SUBTOTAL	58	81.7	9	12.6	4	5.6	71	100
TOTAL	71							

\* Además de las hernias inguinales se encontraron 15 casos de vasos cortos de ellos 5 en orquidopexias, 8 en orquidectomias y 2 en exploraciones inguinales.

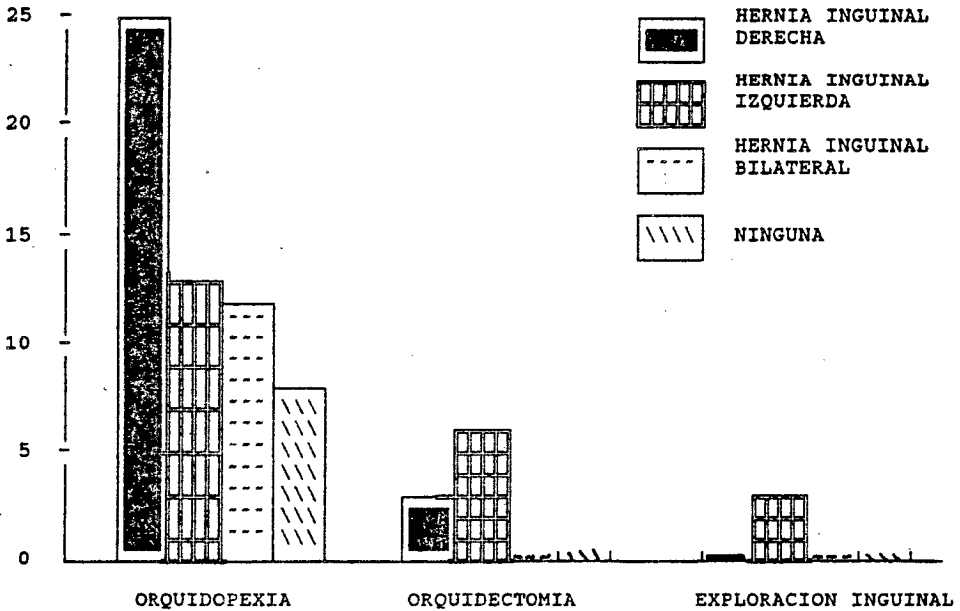
Fuente: Boletín de recolección de datos.



GRAFICA # 8

Representación de la relación entre en procedimiento quirúrgico y patología asociada a testículo no descendido en niños de 0 a 5 años de edad, en la Sección de Cirugía Pediátrica del IGSS.

Enero 1,994 - Diciembre 1,995.



Fuente: Cuadro # 8

CUADRO # 9

Complicaciones post-operatorias en niños de 0 a 5 años, en la Sección de Cirugía Pediátrica del IGSS.

Enero 1,994 - Diciembre 1,995

COMPLICACION POST-OPERATORIA	PROCEDIMIENTO QUIRURGICO							
	ORQUIDOPEXIA		ORQUIDECTOMIA		EXPLORACION INGUINAL		TOTAL	
	F	%	F	%	F	%	F	%
EDEMA TESTICULAR MODERADO	4	5.6	2	2.8	3	4.2	9	12.6
EDEMA TESTICULAR SEVERO	0	0	0	0	0	0	0	0
INFECCION HERIDA OPERATORIA	2	3.0	0	0	0	0	2	3.0
CRIPTORQUIDIA RECIDIVANTE	2	3.0	0	0	0	0	2	3.0
OTRAS *	2	3.0	0	0	0	0	2	3.0
NINGUNA	48	68.0	7	10.0	1	1.6	56	79.0
SUBTOTAL	58	82.6	9	12.6	4	5.6		
TOTAL							71	100

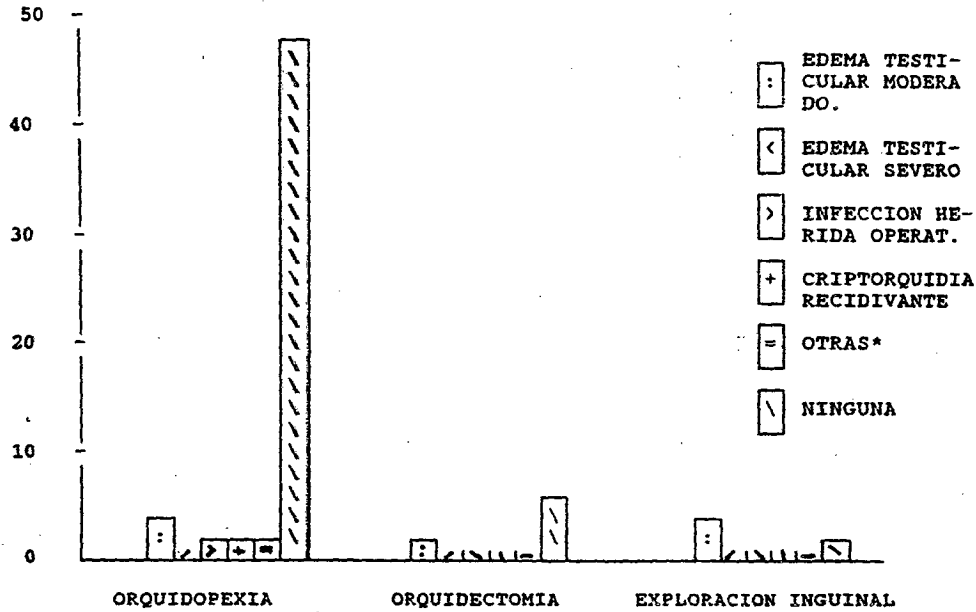
\* Los dos casos fueron de infecciones respiratorias agudas post-operatorias.

Fuente: Boleta de recolección de datos.

GRAFICA # 9

Representación de las Complicaciones Post-Operatorias en niños de 0 a 5 años de edad, en la Sección de Cirugía Pediátrica del IGSS.

Enero 1,994 - Diciembre 1,995



\* Infecciones Respiratorias Agudas ( 2 casos).

Fuente: Cuadro # 9

CUADRO # 10

Días de Hospitalización de los niños de 0 a 5 años de edad en la Sección de Cirugía Pediátrica del IGGS.

Enero ' 1,994 - Diciembre ' 1,995


EDAD (años)	1		2		DIAS 3		4		MAS		TOTAL	
	F	%	F	%	F	%	F	%	F	%	F	%
	0a-1a	1	1.3	6	8.0	3	4.0	1	1.3	0	0	11
1a1m-2a	0	0	15	20.0	8	10.6	0	0	2	2.66	25	33.0
2a1m-3a	1	1.3	14	18.6	7	9.3	1	1.3	1	1.33	24	32.0
3a1m-4a	0	0	4	5.3	2	2.6	0	0	0	0	6	8.0
4a1m-5a	0	0	8	10.6	1	1.3	0	0	0	0	9	12.0
SUBTOTAL	2	2.6	47	62.5	21	28.0	2	2.6	3	4	75	100
TOTAL	75											

Días promedio de estancia Hospitalaria:  $\frac{182}{75} = 2.4$  días

Fuente: Boleta de recolección de datos.

GRAFICA # 10

Representación de los días de estancia hospitalaria en niños de 0 a 5 años de edad, en la Sección de Cirugía Pediátrica del IGSS. Enero ' 1,994 - Diciembre ' 1,995.



Fuente: Cuadro # 10

CUADRO # 11

Estudios post-operatorios a los pacientes que se les realizó Manejo Quirúrgico por Orquidectomía en niños de 0 a 5 años, en la Sección de Cirugía Pediátrica del IGGS.

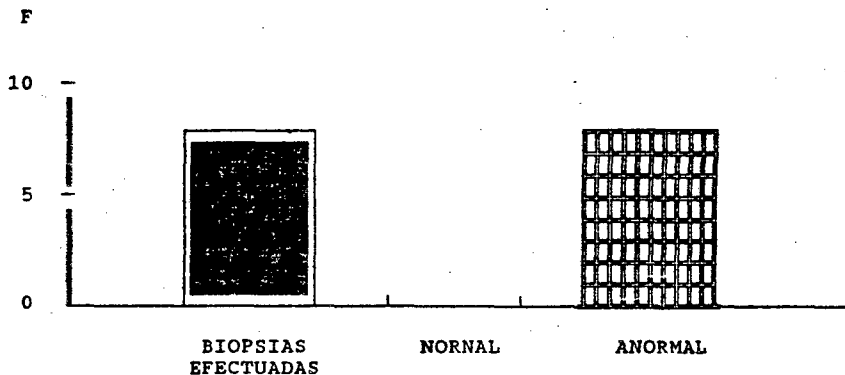
ESTUDIOS POST-OP	NUMERO	PORCENTAJE
BIOPSIAS EFECTUADAS	8	88.8
RESULTADOS:		
NORMALES	0	0.0
ANORMALES*	8	100.0
TOTAL	8	100.0

\* Siete de los ocho resultados de Biopsias reportaron: testículos Prepuberales atroficos severos, y un reporte como CARCINOMA EMBRIONARIO TIPO JUVENIL en un niño de 9 meses de edad.

Fuente: Boleta de recolección de datos.

GRAFICA # 11

Representación de los estudios Post-Operatorios realizados en niños de 0 a 5 años de edad, en la Sección de Cirugía Pediátrica del IGGS.  
Enero ' 1,994 - Diciembre ' 1,995.



Fuente : Cuadro # 11

## VIII. ANALISIS Y DISCUSION DE RESULTADOS

Se efectuó una revisión de 75 expedientes clínicos de pacientes con diagnóstico de Testículo no Descendido, comprendidos entre las edades de 0 a 5 años de edad, los cuales fueron ingresados al servicio de Cirugía Pediátrica del IGSS. durante el período de enero ' 1,994 a diciembre ' 1,995. y determinar el manejo que se les dió.

El cuadro # 1, indica la localización del testículo en el momento y edad del diagnóstico, encontrando que en el 73.3 % de los casos el testículo se localizó en el área inguinal, en el 10.5 % en el área supraescrotal, en el 9.2 % y 6.5 % se localizaron en el conducto inguinal superficial y no se palpó, respectivamente, los estudios publicados en el extranjero han localizado el testículo en el área inguinal en el 93.0 % de los casos y no palpados en el 5.2 %. lo que evidencia que el área de mayor localización del testículo tanto en nuestro estudio como en el extranjero es en el área inguinal. ( 26 ).

Se evidenció que en el 64.6 % de los casos el diagnóstico se realizó antes de los dos años de edad ( 0 a 1 año el 37 %, 1 año 1 mes a 2 años el 27.6 % ) y el resto entre los 2 años 1 mes y los 5 años representando el 36.4 %.

La edad en que se realizó el diagnóstico es importante debido a que según estudios publicados en otros países concuerdan en que el daño testicular se puede ya evidenciar a partir de los dos años de edad. Por lo que el diagnóstico temprano es importante para evitar las complicaciones que se pueden presentar a corto y largo plazo. ( 3 - 4 ).

El cuadro # 2, muestra la diferencia existente entre los tipos de Testículo no Descendido que se pueden presentar, encontrando que la Criptorquidia representó el 77.4 % de los casos en comparación con los Testículos Retractiles que representaron al 15.8 % , y las Ectopías Testiculares y Testículos no Palpados representaron el 0.0 % y 6.5 % respectivamente.

Estos estudios concuerdan con otros publicados en el país en los cuales la Criptorquidia representó el 78.19 % de los casos y el 19.14 % para los Testículos Retractiles ( 35 ).

Pero difieren de otros estudios realizados en el extranjero quienes encontraron que el Testículo Retráctil representó al 80 % de los casos. La Agenesia Testicular representó el 5.6 % y las Ectopías Testiculares el 0.4 % de los casos.

El cuadro # 3, muestra la relación entre los diferentes lados afectados por el testículo no descendido, encontrando que en el 41.22 % de los casos fueron del lado derecho, el 37.26 % se presentó del lado izquierdo, y el 21.26 % fueron bilaterales.



Estos hallazgos son importantes, debido a que la gónada izquierda desciende antes que el derecho, ya que el conducto peritoneo vaginal aún permanece permeable ( 4 ). Estos hallazgos difieren poco con lo publicado por la literatura mundial, quienes reportan una incidencia del 50 % para el lado derecho, del 20 % para el izquierdo y 30 % bilaterales.

Pero muy parecidos a los reportados en el país, donde el lado derecho representó el 49.6 % el izquierdo el 36.0 % y bilaterales representaron el 14.2 %. ( 35 ).

El cuadro # 4, indica la relación entre la localización testicular en el momento del diagnóstico clínico con los hallazgos ultrasonográficos, encontrando que de 51 ultrasonogramas realizados 30 fueron reportados con hallazgos ( 29 testículos localizados en el área inguinal y 1 en el área escrotal ), representando el 57.0 % y el 2.0 % respectivamente. comparados con el 73.6 % del diagnóstico clínico palpatorio. Estudios publicados en el extranjero indican una confiabilidad para este método del 68.0 %. (26).

El cuadro # 5, muestra que del total de pacientes con diagnóstico de testículo no descendido (75), se Manejaron con Hormona Gonadotropina Coriónica Humana 5 niños, de los cuales cuatro (5.33 %) eran criptorquidias bilaterales y uno (1.33 %) criptorquidia derecha. En los 5 casos los niveles de Testósterona basal fueron normales, y los 5 fueron intervenidos quirúrgicamente

Seis pacientes más fueron evaluados por Endocrinología para el uso de la hormona, pero consideraron no utilizarla por palpar los testes de tamaño normal, eran 3 criptorquidias derechas, 1 criptorquidia izquierda y 3 bilaterales.

El resto de pacientes por presentar hernia inguinal el tratamiento fue quirúrgico. Este manejo fue llevado a cabo según el protocolo ya establecido en 1,988. ( anexo 1 ).

El cuadro # 6, muestra el manejo quirúrgico que se les dió a los pacientes ingresados al servicio de Cirugía Pediátrica.

Se realizaron un total de 71 procedimientos quirúrgicos de los cuales 76.3 % fueron Orquidopexias, 12.00 % Orquidectomías y 5.3 % a Exploraciones inguinales.

Encontramos que el 50.00 % de los niños intervenidos quirúrgicamente tenían menos de 2 años de edad, en los cuales se realizó 2 Orquidectomías 1 caso de un niño de 9 meses de edad quien presentó testículo aumentado de tamaño y doloroso a la palpación y como hallazgo el testículo se encontró aumentado de tamaño 2 veces lo normal e hipervascularizado y el otro caso un niño de 1 año 8 meses, con testículo de < 40% respecto al contralateral.

Las restantes 7 orquitectomías fueron llevadas a cabo en niños mayores de 2 años de edad, en uno de los casos con previo diagnóstico de Agenesia Renal Derecha.

Como es evidente la mayoría de las orquidectomías fueron llevadas a cabo en niños de más de 2 años de edad, lo que nos demuestra la importancia que tiene realizar el procedimiento quirúrgico lo más temprano posible, ya que estudios publicados en otros países, demuestran que el daño testicular ya es evidente desde 1 año de edad, debido al aumento de temperatura en el abdomen respecto al escroto, y de esta manera evitar las complicaciones que se pueden presentar a corto y largo plazo.  
( 4-39-53 ).

El cuadro # 7, indica la localización anatómica del testículo no descendido en el momento del procedimiento quirúrgico, encontrando que el 73.2 % se localizó en el área inguinal, el 22.5 % en el conducto inguinal superficial, 1 caso de agenesia testicular ( 1.4 % ), y un caso de testículo intraabdominal ( 1.4 % ).

Del total de los hallazgos del testículo en el área inguinal 8 ( 11.2 % ) fueron Orquidectomías, y un caso de teste en el área escrotal que también se le realizó orquidectomía.

Difiere de otros estudios publicados en el extranjero quienes encontraron el testículo en el área inguinal en el 93.6 % de los casos, el 5.6 % representó a la agenesia testicular, realizando orquidectomías en el 10.8 % de los casos. ( 54-55 ). Esto debido probablemente al mayor número de pacientes tratados.

El cuadro # 8, muestra la patología asociada al testículo no descendido encontradas en el procedimiento quirúrgico, se identificó que el 88.8 % de los mismos presentaron hernia inguinal, de las cuales el 40.8 % eran del lado derecho, el 31.0 % del lado izquierdo y en el 17.0 % eran bilaterales.

Estos hallazgos son similares a los reportados en el extranjero quienes reportan una incidencia de hernias inguinales del 90.0 % ( 4 - 31 ).

Además de las hernias inguinales se encontraron 15 casos de vasos cortos ( 8 en orquidectomías, 5 en orquidopexias, y 2 en exploraciones inguinales.

En el cuadro # 9, encontramos que la complicación post-operatoria más frecuente a corto plazo fue el edema testicular moderado representando el 12.6 % de los casos (9), no se presentó ningún caso de edema testicular severo. En 2 casos se presentó infección de herida operatoria (3 a 8 días pos-op.). La Criptorquidia recidivante se presentó en el post-operatorio tardío 2 casos 2 casos (3.0 %). Y en dos casos se presentaron Infecciones Respiratorias Agudas.

Estudios publicados en el extranjero únicamente han reportado a la criptorquidia recidivante como complicación tardía, encontrando la misma en 27 casos de 390 Orquidopexias. (56).

El cuadro # 10, evidencia que el mayor número de niños estuvo hospitalizado 2 días ( 62.5 % ), seguidos por 3 días (28.0 % ), con un promedio de días de estancia hospitalaria de 2.4 días.

Esto es importante ya que entre menos días de estancia Hospitalaria, el costo a los centros asistenciales y a los familiares será más bajo, así como el trauma psicológico del niño es menor.

El cuadro # 11, muestra que de 9 orquidectomías realizadas, a 8 se les realizó estudio patológico (biopsia), de las cuales el 100.00 % fueron reportadas anormales, encontrando en 7 de ellas Testículos Atróficos Severos y en un caso de niño de 9 meses de vida fue reportada como Carcinoma Embrionario tipo Juvenil.

Es importante hacer mención que la mayoría de las biopsias fueron realizadas en niños de más de 2 años de edad, lo que evidencia lo ya expuesto anteriormente de que el daño testicular se puede detectar ya desde los 2 años de edad.

## IX CONCLUSIONES

1. En el 64.6 % de los casos el diagnóstico clínico se hizo entre 0 y 2 años de edad, importante porque entre más temprano se realice el diagnóstico clínico más rápido se trata a los niños, ya que el daño testicular se puede evidenciar desde el primer año de edad. Un número grande de pacientes esta siendo tratado tardíamente, debido a que no son referidos a tiempo a la Sección de Cirugía Pediátrica, aunados a las grandes listas de espera para ingresarlos por este tipo de patología y otras, lo que dificulta aún mas tratarlos a tiempo.
2. La Criptorquidia fue el tipo de patología testicular predominante 77.4 %, localizándose anatómicamente el testículo en la mayoría de los casos en el área inguinal, Siendo el lado derecho el más afectado 41.22 % por los diferentes tipos de testículo no descendido, esto debido a que la gónada izquierda descediende antes que el contralateral.
3. El único método diagnóstico disponible y utilizado en los pacientes con Testículo no Descendido fue el Ultrasonograma testicular, método que en el 59.0 % localizó el teste en el área inguinal; porcentaje bajo tomando en cuenta que este método en otros países evidenció una confiabilidad del 68.0 %.
4. Los casos de Criptorquidia Bilateral que se manejaron con hormona Gonadotropina Coriónica Humana (4 casos) fueron evaluados conjuntamente con la unidad de Endocrinología ya que se palparon éstos de menor tamaño, actualmente todos estos casos de testículos no descendidos bilaterales son enviados a esta unidad para determinar grado de funcionalidad testicular siguiendo las normas establecidas por el protocolo de manejo.
5. El procedimiento quirúrgico se realizó en el 50.0 % de los casos antes de los 2 años de edad, aunque la edad ideal para este es entre los 6 meses y 1 año; el bajo porcentaje de procedimientos realizados antes de estas edades es debido al número alto de pacientes que se ven en la consulta externa, por esta y otras patologías, lo que dificulta ingresar a niños únicamente con ésta. Actualmente se pretende realizar Cirugías electivas en 1 día, para elevar el porcentaje de procedimientos quirúrgicos.
6. La relación entre diagnóstico clínico y tratamiento quirúrgico antes de los 2 años de edad fue del 77.0%, al brindar un diagnóstico temprano como tratamiento quirúrgico, el riesgo de daño testicular disminuye, ya que las complicaciones se puede presentar desde el primer año. (atrofia testicular, infertilidad o malignidad).

7. El 76.3 % de los procedimientos quirúrgicos realizados correspondió a Orquidopexias, siendo el área inguinal donde preferentemente se localizó el testículo, encontrando en el 88.8 % de los procedimientos quirúrgicos hernia inguinal, datos muy parecidos a los reportados en el extranjero quienes reportan hernias inguinales en el 90.0 % de los casos.
8. En el estudio la mayoría de biopsias realizadas reportaron testículos prepuberales con atrofia severa, y uno con Carcinoma Embrionario tipo Juvenil, la mayoría de las biopsias correspondieron a Orquidectomías realizadas a niños de más de 2 años de edad, lo que corrobora que la edad ideal para realizar el procedimiento quirúrgico es entre los 6 meses y 1 año.
9. La Agenesia testicular y el Testículo Intraabdominal encontrados en nuestro estudio, son raros, así como lo son en otros países.
10. La complicación más frecuente encontrada a corto plazo fue el Edema Testicular moderado 12.6 %, a consecuencia de la mayor manipulación del escroto al fijar el teste al músculo dartos, y la tardía fue la Criptorquidia Recidivante, 3.0 %, al igual que lo reportado en la literatura.
11. El Promedio de días de estancia hospitalaria fue de 2.4 días, actualmente se pretende disminuir éste a 1 día con la finalidad de minimizar el trauma psicológico de niño, así como el costo familiar y hospitalario.
12. El Protocolo de Manejo del Testículo no Descendido establecido en 1,988, ha ayudado a disminuir las complicaciones a corto plazo al hacer un diagnóstico y tratamiento quirúrgico en la mayoría de los casos antes de los 2 años de edad. Aunque no se ha logrado en un alto porcentaje ofrecerles tratamiento quirúrgico entre los 6 meses de edad y 1 año de edad, debido a lo referido anteriormente (diagnóstico tardío y las mismas referencias así como la larga lista de espera para ingreso). A consecuencia de esto como se indicó en otros párrafos esta permite realizar cirugías electivas de un día, para aumentar el número de procedimientos quirúrgicos por esta y otras patologías no menos importantes, haciendo énfasis en niños menores de 1 año de edad con este problema.

## X. RECOMENDACIONES

Como consecuencia de los resultados obtenidos en el estudio es pertinente dar las siguientes recomendaciones, para darle mayor apoyo y valor al Protocolo de Manejo del Testículo no Descendido.

1. Que los médicos encargados de las salas de Recién Nacidos tomen muy en cuenta esta patología y den el respectivo plan educacional a los padres de familia sobre la importancia que tiene el palpar los testes de sus hijos, y las complicaciones que se presentan por no consultar a tiempo, si estos no se palpan.
2. Que se de prioridad al tratamiento quirúrgico, haciendo énfasis en los niños entre los 6 meses y 1 año de edad para disminuir más el daño testicular.
4. Que los pacientes de más de dos años de edad con diagnóstico de testículo no descendido, sean evaluados conjuntamente con Endocrinología, para determinar el uso o no de hormonas, para verificar la respuesta de la testosterona basal y de esta manera dar el tratamiento quirúrgico más adecuado.
5. Considero que los Médicos Cirujanos despues del procedimiento quirúrgico describan con precisión y exactitud un record operatorio completo, describiendo la localización exacta del testículo, así como los hallazgos más importantes.
6. Que se dé seguimiento a los pacientes quienes fueron tratados quirúrgicamente por testículo no descendido hasta la vida adulta.
7. Que el protocolo de manejo del testículo no descendido siga siendo un arma importante para el diagnóstico y tratamiento temprano, de esta patología, y se de a conocer a otras instituciones, para disminuir, aún más el daño testicular.
8. Que se de a conocer el protocolo a pediátras y neonatólogos para que refieran niños con esta patología lo más rápido posible.

## XI RESUMEN

En el presente estudio de tipo Observacional de Serie de casos, se revisaron un total de 75 expedientes clínicos de pacientes masculinos, comprendidos entre las edades de 0 a 5 años de edad, con diagnóstico de Testículo no Descendido que fueron ingresados al Servicio de Cirugía Pediátrica por Consulta Externa entre enero de 1,994 y diciembre de 1,995, y quienes fueron evaluados y tratados según el Protocolo de Manejo del Testículo no Descendido establecido en 1,988 en el Sección de Cirugía Pediátrica del Hospital de Enfermedad Común del IGSS. (anexo 1).

Se encontró que en el 64.6 % (49 casos), el diagnóstico se realizó antes de los 2 años de edad, dato importante si se toma en cuenta que la literatura mundial considera el diagnóstico temprano como primordial para la realización de un tratamiento quirúrgico antes de esta edad, por el riesgo de daño testicular ya evidente en algunos casos después de los dos años de vida.

La criptorquidia fue el tipo más frecuente de testículo no descendido, encontrándose en el 77.4 % de los casos (59), y la localización anatómica en el momento del diagnóstico clínico fue en el área inguinal 73.3 % (56 casos), siendo el lado derecho el más afectado 41.2 % (31 casos), lo que es importante ya que la gónada izquierda desciende antes que el contralateral, y coincide con la literatura revisada.

El Ultrasonograma testicular fue el único método diagnóstico utilizado, reportando hallazgos en el 59.0 % de los 51 estudios realizados; los estudios publicados en el extranjero indican una confiabilidad para este método diagnóstico del 68.0 %.

Del total de procedimientos quirúrgicos (71) el 50.0% se realizó antes de los 2 años de edad, siendo la Orquidopexia la que más se realizó 76.3% de los casos (58). Se realizaron 9 Orquidectomías 7 de las cuales se realizaron en niños de más de 2 años de edad, de las cuales 7 fueron reportados por patología con atrofia severa y en un caso con Carcinoma Embrionario tipo juvenil.

La localización del teste durante la cirugía fue en el área inguinal 73.2% de los casos (52). Se diagnóstico un caso de Agenesia Testicular 1.44% y un testículo localizado en el área intraabdominal de aspecto normal 1.44 %, el cual se descendió sin ninguna dificultad al escroto.

La patología asociada que con más frecuencia se encontró durante el procedimiento quirúrgico fue la hernia inguinal representando el 88.8 % de los hallazgos, siendo el lado derecho donde más se localizó 40.8 %.

La complicación post-operatoria temprana fue el edema testicular moderado 12.4 % los casos, considerada como tal por la mayor manipulación en el momento de fijar el teste al músculo Dartos. Y la tardía fue la Criptorquidia recidivante 2 casos (3.0 %).

El promedio de días de estancia hospitalaria fue de 2.4 días.

## XII. REVISION BIBLIOGRAFICA

1. Acevedo Woods, Marco Antonio; Alvarado, Carlos. Lecciones de semiología, volumen IV, Facultad de Ciencias Medicas 1,991 ( pp 945-957 ).
2. Agliardi, A.C.; Borzani, M.; LHRH and Cryptorchidism: The results in a Selected Group of Patients, Pediatric. Med chir 1,990; 12: 371-3.
3. Allen, Terry D. Criptorquidismo, Pediatrics in Review, Vol. 3 No. 10 año 3. ( pp
4. Bartley G, Cilento; Najjar, Samir S. Criptorquidia y Torsión Testicular; Clínicas Pediátricas de Norteamérica. Volumen 6; México, Interamericana 1,993 ( pp 1227-1235 ).
5. Benson, R.C. Jr; . Beard CM; Malignant Potential of the Cryptorchid Testis, Journal Article, april 1,991 66 (4) (pp 372-8).
6. Berkow, Robert; Fletcher Andrew J. El Manual Merck, 8va. edición , España ediciones Doyma. 1,990 (pp 2,160).
7. Cambell, M.F.; and J.H. Harrison. Urology, 3rd. ed. Philadelphia Saunders, 1,970 v. 2 (pp 1625-1635).
8. Carlton, C Eugene Jr. Funtion Testicular Controversies in Urology; Medical Publishers 1,989 ( pp ).
9. Chehual M.J; Martin S.A.; Alexander N.J. Winkelmann. The effect of Unilateral Injury to the vas Deferens on the contralateral Testis in immature and adult rats. Journal Article april 1,995, 153 (4) (pp 1,313-5).



10. Delgado, H. Procesos Congénitos del Cordón Espermiático, Epidídimo y Testículo en: Hughes F.A. y H. Schanone. Urología Práctica, Buenos Aires, Intermédica, 1,971.
11. Diamond D.A.; Laparoscopic Orchiopexi for the Intra-Abdominal Testis. Revista editorial Oct. 1,994 152 (4) (pp 1257-8).
12. Diamond D.A; Caldamone A.A; Elder J.S., Prevalence of the vanishing Testis in Boys with a Unilateral Impalpable Testis, Journal Article. Aug. 1,994 152 (2 p t 1). ( pp 502-3).
13. Docimo S.G; Moore R.G; Adams J.; Kavoussi L.R. Laparoscopic Orchiopexy For The High Palpable Undescended Testis: Preliminary Experience Clinical Trial: Journal Article. Oct. 1,995 154 ( 4 ) ( p 11513-5 ).
14. Dólesky, S.Y. Isakovi; Y.F., Cirugía Infantil Especializada: editorial Jims Barcelona, España 1,974. ( pp
15. Enríquez, M.R. Incidencia de Criptorquidia del año 1,976-1,982. Hospital Nacional e Infantil de Amatitlán. Tesis Médico y Cirujano Universidad de San Carlos. Facultad de Ciencias Médicas. Guatemala 1,982, ( p 42 ).
16. Fawcett, Don W. Tratado de Histología. Décimatercera edición México, Interramericana 1,989 ( pp 802-857 ).
17. Favre, M. Organos Genitales Masculinos. Cirugía Infantil y Ortopédica, 1a. edición España, volumen 1 1,969. (pp 623-636).
18. Fonkalsrud, E.W., Mengel G. Incidence of Testicular Maldescent Types of Testicular Maldescent. Comparison of the Morfology Testis in : The Undescended Testis. Chicago Year Book Medical, 1,981 ( p. 57-74 ).

19. Gross, Robert. Undescended Testicle Orchiopexy; An Atlas of Children's Surgery; 1,970. ( pp 72-75 ).
20. Gross, Robert E; Undescended Testicle. The Surgery of Infancy and Childhood, Philadelphia and London 1,967. ( pp 467-481 ).
21. Guar D.D.; Agarwal D.K; Purohit K.C; Darshane A.S. Laparoscopic Orchiopexi for the Intra-abdominal Testis. Journal Article. Feb. 1,995 153 ( 2 ) ( p 479-81).
22. Guyton. Arthur C. Tratado de Fisiología Médica. Séptima edición, México, Interamericana 1,989 ( pp 945-957 ).
23. Her Zog B; Steingert M; Hadzise Limovic F; Is a Testis Located at the Superficial Inguinal Pouch Comparable a True Cryptorchid Testis J. Urol. Aug. 1,992 148 ( 2 pt 2 ) ( pp 622-3).
24. Huston J.M; A Biophasic Model for the Hormonal Control of Testicular Descended, Lancet 2 1,985 (419-421).
25. Imthurnt T; Hadziselimovic F; Herzog B. Impaired Germ Cells in Secondary Cryptorchid Testis after Herniotomy. Journal Article. Marz 1,995 153 ( 3 pt 1 ) ( p 780-1 ).
26. Iunosov M, Teu S.L.. Ultrasonography in the Examination of patients with Cryptorchidism. J. Med Radiol 1,991; 36: 22-4.
27. Jakson M.B. The Epidemiology of Cryptorchidism. Horm Res 1,988; 30: 139-43.
28. Kogan S.J; Tennebaum S; Gill B; Reda E; Levitt S.B. Efficacy of Orchidopexy by Patient Age 1 year for Criptorchidism. Journal of Urology. Aug 1,990 ( pp 508-509 ).
29. Kyle James; Carey, Larry. Testicular Maldescent; Scientific Foundation of Surgery; fourth edition; Oxford-London Heiremann Medical Books 1,989 ( pp 105-107 ).

30. Lala R, Canavese; F. Matarazzo. The Medical Treatment of Cryptorchidism in Early Child Hodd. J. Pediatric Med Chir 1,991; 13: 73-5.
31. Meneghello, J; Fanta, E; Pediatría, Cuarta Edición, volumen 2, Mediterráneo, Santiago, Chile, 1,991 ( PP.
32. Middleton, G.W. et al. Two Rare Cases of Ectopia Testis. The Journal of Urology. April 1,976, vol. 115 ( 4 ) (p 455-458).
33. Miles, L.M. and Holmes S.J.K. Human Chorionic Gonadotrophin and Laparoscopy in the Treatment of Impalpable Testes. Journal of Pediatric Surgery. Vol. 29, No. 4 april 1,994 ( pp 551-552 ).
34. Mond, E.D.; González, T. Jr.; Roth, David. Common Problems in Pediatric Urology, Mosby Year Book Inc USA 1,991 (cap. 29-32).
35. Monroy G, Gema. Escroto Vacio; Estudio Restrospectivo realizado en Niños de 0-3 años. En la Unidad de Cirugía Pediátrica del Hospital de Enfermedad Comun del IGSS Tesis de Graduación ( Médico y Cirujano ). USAC. Guatemala, 1,988.
36. Nelson, W.E; Los Organos Genitales, en su Tratado de Pediatría 12a. ed. México Interamericana 1,992 t. 2.
37. O'Raltilly, Ronan. Anatomía Quinta edición, México, Interamericana 1,989 ( 544 ).
38. Quiroz Gutiérrez, F. et. al. Tratado de Anatomía Humana. 25a. edición, México, Porrúa, 1,984 t. 2 ( pp 266-268 ).
39. Redman, J.F; Brissolara J.P. "An Unusual Case of Testicular Ectopia". The Journal of Urology. January 1,985, Vol. 133 ( 1 ) pag 104.

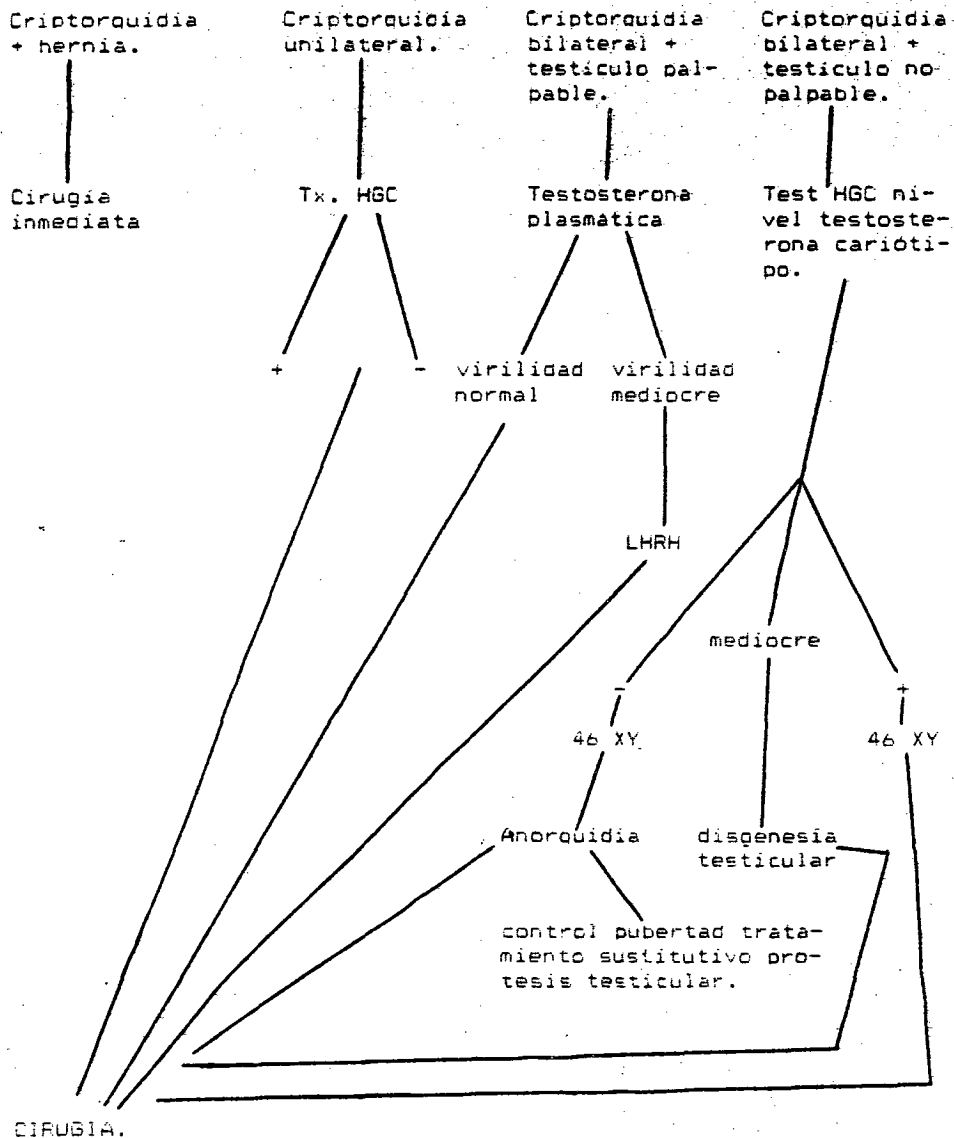
- 40.. Robbins, Cotran Kumar. Patología Estructural y Funcional, 4ta. edición, Madrid España, Interamericana 1,990, vol. 2 ( pp 1158 ).
41. Rozanski T.A; Bloom, D.A; The Undescended Testis: Theory and Management. Journal Article: Review, tutorial. Feb 1,995 22 ( 1 ) ( p 107-18).
42. Sabiston, D.C. Tratado de Patología Quirúrgica. 13a. edición, México, Interamericana 1,990 t. 2 ( pp 1311, 1692-1695 ).
43. Schaeffer, Avery; Enfermedades del Recién Nacido; 6ta Edición Buenos Aires, Argentina, Panamericana, 1,993 (p 879-882,930)
44. Saviano, M.S; Gallo, E; Role of Magnetic Resonance in the Diagnosis of Cryptorchidism, Minerva Chir 1,991 46: 553-5.
45. Suros Forms, J. Aparato Reprodutor, en su Semiología Médica y Técnica Explorativa, 7a. edición, Barcelona, Salvat 1,987 ( pp 567-584 ).
46. Tennenbaum, S.Y; Lerner S.F; McAleer, I.M; Packer M.G; Scherz, H.C; Kaplan, G. W. Preoperative Laparoscopic Localization of the non Palpable Testis; a Critical Analysis of 10. Journal Article. Mar 1,994 151 ( 3 ) ( p 732-4 ).
- 47.. Turek P.J; Ewalt D.H; Snyder H.M 3rd; Stampfers D; Blyth B; Huff D.S; Duckett J.W. The Absent Cryptorchid Testis: Surgical Findings and Their Implications for Diagnosis and Etiology. Journal Article. Mar 1,995 151 ( 3 ) ( p 718-20).
- 48.. Welch, Randolph; Ravitch O'Neill Rowe; Undescended testes; Pediatric Surgery 4ta Edición 1,986. (pp 793-805.)
- 49.. Enriquez, M.R. Incidencia de Criptorquidia en el Hospital de Amatitlán, entre los años 1,976 a 1,982, Tesis de Graduación de Médico y Cirujano. USAC 1,982.

50. Pellecer Guzmán, Jorge, Causas de Escroto Vacío en Niños de 0 a 7 años en el Hospital Roosevelt, Tesis de Graduación de Médico y Cirujano. USAC 1,985.
51. Lara Roche, Carlos; Cuevas, César; Ectopía y Criptorquidia, Documento IGSS 1,987.
52. Barrasa Ayllón, Oscar Eduardo, Incidencia de Testículo no Descendido en el Recién Nacido a Terminó y su Evolución en el Primer Año de Vida. Cirugía Pediátrica; 4 (3): 34/8, enero de 1,985.
53. Salvat, Juan, Criptorquidia, Guía Médica, No. 34 volumen III fascículo 34 abril 1,983.
54. Montiel Villasmil, Darío; Parodi H. Testículo no Descendido en niños. LILACS/CD-ROM - 20a edición, sept. 1,994.
55. Vianna, R. S; Criptorquidia, ventajas de la Cirugía Temprana Bol. méd. Hosp. Infant. Méx. 40 (1): 36-9,1983.
56. Cerda Sepulveda, Jaime; Testículo no Descendido, tratamiento quirúrgico en el niño. Pediatría (Santiago de Chile), 32 (3), 120-2, jul.-sept. 1,989.

XIII. ANEXOS

PROTOCOLO PARA EL MANEJO DEL TESTICULO NO DESCENDIDO

MANEJO CLINICO



BOLETA DE RECOLECCION DE DATOS

TESTICULO NO DESCENDIDO

PROTOCOLO DE MANEJO.

EDAD \_\_\_\_\_

REGISTRO CLINICO \_\_\_\_\_

DIAGNOSTICO

CLINICO PALPATORIO

ULTRASONOGRAFICO

SI \_\_\_\_\_ NO \_\_\_\_\_

SI \_\_\_\_\_ NO \_\_\_\_\_

HALLAZGOS \_\_\_\_\_

	LOCALIZACION	DER	IZQ	BIL.
TESTICULO NO PALPADO	_____	_____	_____	_____
CRIPTORQUIDIA	_____	_____	_____	_____
TESTICULO ECTOPICO	_____	_____	_____	_____
TESTICULO RETRACTIL	_____	_____	_____	_____

TRATAMIENTO MEDICO

HORMONOTERAPIA

SI \_\_\_\_\_

NO \_\_\_\_\_

UNILATERAL \_\_\_\_\_

BILATERAL \_\_\_\_\_

TRATAMIENTO QUIRURGICO

LOCALIZACION Y HALLAZGOS

ORQUIDOPEXIA \_\_\_\_\_

ORQUIDECTOMIA \_\_\_\_\_

AUSENCIA TESTICULAR \_\_\_\_\_



INTRAABDOMINAL \_\_\_\_\_  
CANAL INGUINAL \_\_\_\_\_  
ORIFICIO INGUINAL \_\_\_\_\_  
SUPERFICIAL \_\_\_\_\_  
HERNIA INGUINAL \_\_\_\_\_  
VASOS CORTOS \_\_\_\_\_  
CANAL INGUINAL \_\_\_\_\_  
CERRADO O ABIERTO \_\_\_\_\_  
OTROS \_\_\_\_\_

BIOPSIA SI \_\_\_\_\_ NO \_\_\_\_\_

ANATOMIA PATOLOGICA

HALLAZGOS HISTOLOGICOS

\_\_\_\_\_  
\_\_\_\_\_

COMPLICACIONES POST QUIRURGICAS

\_\_\_\_\_  
\_\_\_\_\_

DIAS DE HOSPITALIZACION

1 DIA \_\_\_\_\_ 2 DIAS \_\_\_\_\_ 3 DIAS \_\_\_\_\_ 4 DIAS \_\_\_\_\_ MAS \_\_\_\_\_

