

**UNIVERSIDAD DE SAN CARLOS DE GUATEMALA  
FACULTAD DE CIENCIAS MEDICAS**


**MENISECTOMIA POR ARTROSCOPIA**



En el acto de investidura de:

**MEDICO Y CIRUJANO**

GUATEMALA, JULIO DE 1996







Guatemala, Junio 28 de 1996

FACULTAD DE CIENCIAS MEDICAS  
GUATEMALA, CENTRO AMERICA

Doctor  
Carlos Humberto Escobar Juárez  
COORDINADOR  
Unidad de Tesis  
Presente

Se le informa que el bachiller:


LUIS ALEJANDRO LEON CHACON


Nombres y Apellidos Completos

Carnet No.: 9013680 ; ha presentado el Informe Final de su trabajo de tesis titulado:


MENISECTOMIA POR ARTROSCOPIA

Del cual autor, asesor(es) y revisor nos hacemos responsables por el contenido, metodología, confiabilidad y validez de los datos y resultados obtenidos; así como de la pertinencia de las conclusiones y recomendaciones expuestas.

  
\_\_\_\_\_  
Firma del Estudiante

  
\_\_\_\_\_  
f.: Asesor  
Nombre Completo y Sello Profesional

apme

  
\_\_\_\_\_  
f.: Revisor  
Nombre Completo y Sello Profesional  
Reg. de Personal: 7512

DE JULIO ANTONIO VALDES VELAZ  
MEDICO Y CIRUJANO  
ORTOPEDIA Y TRAUMATOLOGIA  
COL. 1991



AD DE CIENCIAS MEDICAS  
MALA, CENTRO AMERICA

Of. APR-UT-070-96

Guatemala, Junio 28 de 1996

ILLER  
ALEJANDRO LEON CHACON  
ILTAD DE CIENCIAS MEDICAS  
ente.

ILLER LEON:

este medio hago de su conocimiento que su Informe Final de Tesis,  
lado MENISECTOMIA POR ARTROSCOPIA


ido **RECIBIDO**, y luego de revisado se ha establecido que cumple con  
requisitos contemplados en el reglamento de trabajos de tesis; por  
que es autorizado para completar los trámites previos a su  
luación.

otro particular me suscribo de usted.

etuosamente,

"ID Y ENSEÑAR A TODOS"

Dr. Carlos Humberto Escobar Juárez.  
COORDINADOR



: La información y conceptos contenidos en el  
presente trabajo es responsabilidad única del  
autor.

## INDICE

I. INTRODUCCION	1.
II. DEFINICION DEL PROBLEMA	2.
III. JUSTIFICACION	3.
IV. OBJETIVOS	4.
V. REVISION BIBLIOGRAFICA	5.
VI. METODOLOGIA	26.
VII. PRESENTACION DE RESULTADOS	30.
VIII. ANALISIS Y DISCUSION DE RESULTADOS	47.
IX. CONCLUSIONES	50.
X. RECOMENDACIONES	51.
XI. RESUMEN	52.
XII. REFERENCIA BIBLIOGRAFICA	53.
XIII. ANEXOS	55.

## I. INTRODUCCION

La función de los meniscos es esencial para el funcionamiento normal de la articulación de la rodilla, actúa como relleno articular en el espacio de la superficie articular femoral y tibial, sirven de lubricación articular, ayudando a distribuir el líquido sinovial en la articulación y son muy importantes estabilizadores así como amortiguadores.

La rotación de la rodilla flexionada con el pie fijo es el mecanismo que más tiende a producir lesión de los meniscos. Las lesiones que se producen son variadas al igual que sus tratamientos. Se define como Menisectomía por Artroscopia a la intervención quirúrgica destinada a la extracción parcial, subtotal o total del menisco utilizando un artroscopio e instrumentos específicamente diseñados para la operación.

Este estudio hace énfasis en los resultados producidos por la Menisectomía por vía Artroscópica determinando las principales complicaciones encontradas durante la operación y en el post operatorio inmediato. Se clasifican las lesiones meniscales más frecuentes y evalúa la presencia o ausencia de atrofia del músculo cuádriceps posterior a la menisectomía, los días promedio de estancia hospitalaria totales y días promedio post operatorios, así también se interroga sobre la estabilidad y el estado actual de la rodilla que fué intervenida.

Este estudio es de tipo descriptivo sobre la evaluación de resultados producidos por la Menisectomía por Artroscopia, se realizó con información obtenida del archivo médico de la Sala C, del Hospital de Accidentes del IGSS. Tomando para el estudio un período de 2 años, comprendido entre enero de 1994 y diciembre de 1995, e incluyó a 27 pacientes, los cuales fueron citados a la consulta externa para su estudio. Es importante hacer notar que todas las menisectomías fueron realizadas por el mismo cirujano.

Se encontró que la mayoría son pacientes masculinos entre los 20 y 40 años a quienes se les realizó menisectomías parciales por desgarros meniscales longitudinales, en mango de balde, radiales y oblicuos básicamente. La mayoría estuvo ingresado sólo 1 día post operatorio volviendo a sus labores entre 21 y 28 días y realizando deporte 12 semanas después. Ninguno presentó complicaciones, manifestaban todos sentirse bien y sentir estabilidad en su rodilla.

## IL DEFINICION DEL PROBLEMA

La menisectomía por medio de cirugía abierta es un procedimiento que se realizaba en aproximadamente 100 pacientes al año en el Hospital de Accidentes del IGSS, según estudio del Dr. Julio Valdés.

La lesión de los meniscos es una lesión que se presenta con frecuencia, sobre todo en pacientes jóvenes y atletas que presentan traumatismos agudos (50%), y aquí la artroscopia se puede utilizar como medio diagnóstico (en complemento con la clínica) y terapéutico. (7,8)

Tomando en cuenta los riesgos que para cualquier paciente representa el estar hospitalizado, se hacen necesarias, técnicas que reduzcan la estancia hospitalaria y reintegren a los pacientes a sus labores cotidianas en el menor tiempo posible.

Once años atrás se inició con la práctica del método de la artroscopia en el Hospital de Accidentes del IGSS, teniendo entre sus principales aplicaciones la menisectomía.

Sin embargo, y a pesar de ser éste un procedimiento muy utilizado en ésta institución, no se ha realizado ningún estudio que nos demuestre sus resultados, es decir, tiempo de estancia hospitalaria, de recuperación del paciente, sus complicaciones más frecuentes, si el paciente refiere sentir estabilidad en su rodilla o no, si presentó trófismo muscular, por lo cual, tomando en cuenta lo importante que es la rodilla para la locomoción en una persona, se hace necesario un estudio referido a la evaluación de sus resultados.

### III. JUSTIFICACION

En 1918 el profesor Takagi de Tokio examinó por primera vez el interior de la articulación de la rodilla de un cadáver con el cistoscopio. En 1925, Kreuscher fué el primer norteamericano que publicó el uso de artroscopia para diagnóstico de trastornos en rodilla. Recién a fines de la década de 1960 surgió en Norteamérica mucho entusiasmo por esta técnica. En 1972, Jackson y Abe de Toronto presentaron 200 exámenes artroscópicos en un estudio cuidadosamente documentado, usando el artroscopio No. 21 de Watanabe. ( 7 )

Ya en las décadas de los años 70 y 80 la utilidad de la artroscopia para diagnóstico y tratamiento estaba confirmada. ( 7 )

La artroscopia, especialmente de la rodilla es un método de gran utilidad para el cirujano, puesto que además de confirmar el diagnóstico clínico dirige mejor el tratamiento. ( 8 )

Desde hace 11 años atrás que en el Hospital de Accidentes del IGSS se ha empezado a utilizar la artroscopia para muchos procedimientos y en especial para la menisectomía.

Si tomamos en cuenta que el Hospital del IGSS todos sus pacientes son asegurados, y que tanto para su empresa como para el paciente mismo, es necesaria la reincorporación a sus labores cotidianas en un mínimo de tiempo, por lo que el uso de técnicas que además de acortar la estancia intrahospitalaria, sean confiables y seguras para el futuro del paciente.

Pero es de tomar en cuenta que no solo es de reintegrarlo a sus labores cotidianas, puesto que en las actuales condiciones económicas, los pacientes tratan de volver a su trabajo sin estar totalmente recuperados, se trata pues, de reintegrarlos a sus labores en las mejores condiciones, en las que aparte de trabajar se pueda realizar un deporte de la manera en que se realizaba antes de la lesión, se tenga la misma capacidad de fuerza que se tenía antes de la lesión, es decir, darle una vida en la que pueda, en lo posible, realizar las actividades que realizaba antes de su lesión.

Por lo tanto he decidido realizar este estudio con el objetivo de evaluar los resultados que tiene el realizar la menisectomía con un procedimiento como lo es la artroscopia que aunque ha sido muy utilizada en esta institución, sus resultados no han sido comprobados aún.



#### **IV. OBJETIVOS**

##### **Generales**

-Determinar los resultados de la menisectomía por medio del método de la artroscopia.

##### **Específicos**

-Cuantificar los días promedio de estancia hospitalaria con la menisectomía por artroscopia.

-Cuantificar los días promedio en los que el paciente reinició sus labores cotidianas después de menisectomía por artroscopia.

-Identificar las principales complicaciones del uso de artroscopia en menisectomía.

-Determinar las lesiones meniscales más frecuentes.

-Determinar la estabilidad de la rodilla posterior a una menisectomía por artroscopia.

-Determinar el grado de Trofismo muscular secundario a la menisectomía por artroscopia.

## V. REVISION BIBLIOGRAFICA

### ANATOMIA DE LOS MENISCOS

Los meniscos interno y externo ( o cartilagos semilunares ), son estructuras fibrosas densas en forma de media luna que descansan sobre las superficies articulares de la extremidad superior de la tibia. Profundizan la concavidad de los cóndilos de la tibia, actúan como almohadillas que amortiguan los choques, y facilitan la lubricación. Se abren durante la extensión. Cada menisco es triangular al corte, con una gruesa cara externa que se fusiona con la cápsula, y un delgado borde interno libre. Los extremos o cuernos de los meniscos se insertan en la tibia, por delante y por detrás de la eminencia intercondílea. El ligamento transversal es una banda fibrosa que une los meniscos por delante. Algunas veces no existe.(1).El menisco interno forma un semicírculo, en tanto que el externo forma un círculo casi completo. El menisco interno tiene forma de C, se fija al ligamento colateral interno y se desgarran con mucha más frecuencia en las lesiones por torcedura de la rodilla flexionada.

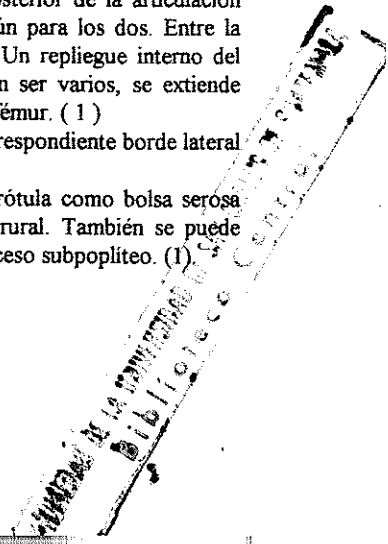
El menisco externo, más variable y móvil, está a menudo surcado por atrás y afuera por el tendón del poplíteo, que se origina parcialmente en su parte posterior. Son frecuentes las variaciones en la forma y disposición de los meniscos, y pueden existir ligamentos intermeniscales oblicuos. Raras veces uno de los meniscos, por lo general el externo presenta forma discoide. ( 1 )

Con frecuencia existe una banda fibrosa que se extiende hacia arriba y adentro a partir de la parte posterior del menisco externo al cóndilo interno del fémur. Puede pasar por atrás del ligamento cruzado posterior como ligamento meniscofemoral posterior, o por delante de él como ligamento meniscofemoral anterior, o puede dividirse para rodearlo. El menisco externo tiene menos de una inserción en la cápsula. Posee mayor libertad de movimiento y es probable que el poplíteo tire de él hacia atrás durante la flexión, de manera que sigue el movimiento del fémur hacia atrás. ( 1 )

Membrana sinovial: La cavidad articular de la rodilla es la mayor del cuerpo. Su membrana sinovial reviste la cápsula fibrosa y, al igual que ella, se inserta en los bordes de los meniscos. Se refleja hacia adelante, a partir de la pared posterior de la articulación sobre los ligamentos cruzados para formar una envoltura común para los dos. Entre la rótula y la tibia, reviste la almohadilla de grasa infrarrotuliana. Un repliegue interno del tejido sinovial, el repliegue sinovial infrarrotuliano, que pueden ser varios, se extiende hacia atrás, de la almohadilla de grasa a la fosa intercondílea del fémur. ( 1 )

A cada lado, un repliegue alar diverge del repliegue medio al correspondiente borde lateral de la rótula. ( 1 )

La cavidad articular se prolonga 5 cm o más por arriba de la rótula como bolsa serosa suprarrotuliana, queda cubierta por los músculos crural y subcrural. También se puede prolongar distalmente a lo largo del tendón del poplíteo como receso subpoplíteo. (1).



## ARTROSCOPIA

La Artroscopia, en particular la cirugía artroscópica, ha progresado con gran rapidez en los últimos años.

Debemos destacar que los procedimientos artroscópicos deben ser coadyuvantes y no sustitutos de una evaluación clínica completa; la artroscopia no puede reemplazar a la pericia clínica. ( 7 ).

### Historia de la Artroscopia

En 1805 Philip Bozzini de Frankfurt del Meno, ideó su "Lichtleiter" o conductor de luz. Bozzini usó este instrumento tubular bífido para visualizar con preferencia la vagina y el recto; consistía en una cámara iluminada con una vela y otra que servía de tubo visor, de modo que el campo examinado era iluminado por la luz reflejada procedente de la vela. Antes del descubrimiento de la electricidad el único medio de iluminación era la luz reflejada. Las fuentes luminosas siguieron mejorando a principios del siglo XX con la invención de la lámpara incandescente de Edison, pues se emplearon minúsculos focos eléctricos dentro de los cistoscopios. Hacia 1890 Nitze fué el primero que fotografió el interior de la vejiga valiéndose de un cistoscopio y hacia comienzos del siglo XX la cistoscopia se había convertido en un instrumento importante en urología. ( 7 )

Hacia 1918 el profesor Takagi de Tokio examinó por primera vez el interior de la articulación de la rodilla de un cadáver con el cistoscopio. En 1925 Kreuzscher fue el primer norteamericano que publicó el uso del artroscopio para diagnosticar trastornos de la rodilla. Trabajando independientemente en 1931, Finkelstein y Mayer y Burman describieron sus experiencias con procedimientos de visualización del interior de la articulación de la rodilla y de punción de biopsia. Burman no sólo publicó su experiencia con la artroscopia de la rodilla, sino que también incluyó descripciones de procedimientos artroscópicos de la cadera, tobillo, hombro, codo y muñeca. Esta fué la primera publicación en que se describió el aspecto artroscópico de articulaciones que no eran la rodilla y ha quedado como clásico sobre los principios fundamentales de estos procedimientos. (7)

En 1957, Watanabe publicó su Atlas of Arthroscopy, que fue revisado en 1969. Recién a fines de la década de 1969 surgió en Norteamérica mucho entusiasmo por esta técnica. Muchas comunicaciones hechas en las décadas del '70 y '80 por McGinty y por Matza, Metcalf, Gillquist y col. confirmaron la utilidad de la artroscopia en el diagnóstico y tratamiento de una variedad de trastornos de rodilla. ( 7 )

### Evaluación Clínica

La importancia de tomar una historia adecuada no debe ser eliminada. Los meniscos usualmente son dañados al realizar una rotación o una compresión en estrés, situación

que ocurre diariamente en trabajos arduos o en actividades deportivas. Al incrementarse la edad, los cambios degenerativos que ocurren hacen que el menisco sea más susceptible a sufrir una rotura. ( 2 )

### **Instrumentos y equipos**

#### **-Artroscopio.**

El artroscopio es un instrumento óptico. En los artroscopios rígidos se usan tres sistemas ópticos básicos: 1) el clásico sistema de lentes finas, 2) el sistema de varillas ópticas diseñado por Hopkins y 3) el sistema óptico de índice graduado. En el sistema clásico de lentes finas, las lentes son finas en comparación con sus diámetros y se hallan separadas por espacios aéreos. La luz y las imágenes se transmiten por el sistema de lentes seriadas hasta un ocular, que entonces transmite la imagen al ojo del observador. En el sistema de varillas ópticas diseñado por el profesor Hopkins de Redding, Inglaterra, las lentes son gruesas en comparación con su diámetro y el espacio aéreo entre las lentes sucesivas es relativamente pequeño. La mayoría de los artroscopios modernos tienen este sistema. En el sistema de índice graduado todo el instrumento es una delgada varilla de vidrio.,(7)

Ciertos rasgos determinan las características ópticas de un endoscopio. Los más importantes son la dirección de la visual y el ángulo visual. La dirección de la visual de un artroscopio es normalmente el ángulo entre el eje del endoscopio y una línea que conecta la punta del instrumento con el centro de su campo visual. En artroscopia este ángulo es la mayoría de las veces de 0 grado, 10 grados, 30 grados y 70 grados, las que más se usan son la visualización anterior ( 0 grado ) y la oblicua anterior ( 30 grados ). La rotación del artroscopio de visualización anterior en su eje longitudinal no aumenta el campo visual, mientras que al rotar el instrumento de visualización oblicua anterior ( 30 grados ) se puede observar un área mucho más grande de la articulación. Los artroscopios de 70 y 90 grados son muy difícil orientarlos. ( 4, 7 )

El ángulo visual representa el campo que abarca el objetivo. Los ángulos visuales facilitan mucho la orientación por el observador.

Los artroscopios consisten en un sistema óptico de lentes, fibras ópticas para conducir la luz y vainas circundantes; su diámetro varía desde unos 6 hasta 6 mm. Los artroscopios de 5 y 6 mm son los que se usan en la mayoría de los procedimientos artroscópicos de diagnóstico y cirugía, mientras que el artroscopio más pequeño, de 2 mm, se usa para artroscopia diagnóstica y operatoria en articulaciones más pequeñas, como las del codo, muñeca y tobillo. ( 7 )

Existen dos tipos de artroscopios, uno para ver y otros para operar. El artroscopio visualizador se usa en la mayoría de los procedimientos de diagnóstico y cirugía intraarticular empleando las técnica de triangulación. Los artroscopios operatorios permiten introducir accesorios como tijeras, pinzas para biopsias, bisturí e instrumentos de presión por la vaina que contiene los sistemas de lentes y de fibras ópticas para

iluminación. La ventaja de esto es que la punta del instrumento está directamente en el campo visual. ( 7 )

#### Fuentes Luminosas de fibra óptica.

El cable de fibra óptica es un haz de fibras de vidrio preparadas especialmente y encapsuladas en una vaina protectora. Un extremo del haz o cable se conecta con una fuente luminosa situada lejos del campo operatorio y el otro extremo se conecta con el artroscopio que está rodeado por fibrillas ópticas. ( 7 )

#### Instrumentos Accesorios.

El juego de instrumentos básicos consiste en lo siguiente:

- Artroscopios de 0 y 30 grados
- Bisturí con variedad de hojas descartables
- Sonda
- Gubia Kerrison
- Tijera
- Cortador y afeitador de meniscos motorizado
- Pinzas de cesta
- Instrumentos varios.
- Pinzas de prensión

-Sonda: La sonda sería el instrumento de diagnóstico más importante, aparte del artroscopio mismo. Esta sonda se dio a conocer como "una prolongación del dedo del artroscopista". Es el instrumento más seguro que se pueda usar para aprender la técnica de la triangulación. Es esencial para palpar estructuras intraarticulares y para planificar el abordaje de un procedimiento quirúrgico. Al poco tiempo se adquiere una sensación táctil que permite diferenciar lo normal de lo anormal. La sonda puede emplearse para sentir la consistencia de una estructura, como el cartilago articular, determinar la profundidad de áreas condromalácicas, retraer estructuras sueltas dentro de la articulación, como desgarros de los meniscos, maniobrar cuerpos sueltos a posiciones que permitan tomarlos con mayor facilidad, mover el ligamento cruzado anterior y determinar la tensión en los elementos ligamentosos y sinoviales dentro de la articulación, separar estructuras intraarticulares para exponerlas, elevar un menisco para visualizar su superficie profunda y sondear las fosas y recesos, como el hiato poplíteo, dentro de la articulación. El tamaño conocido del gancho de la sonda también sirve para medir el tamaño de las lesiones. ( 7 )

-Tijeras: Las tijeras artroscópicas deben tener 3 a 4 mm de diámetro y pueden ser rectas o ganchosas. Las tijeras ganchosas, como las de mordida terminal para meniscos, se prefieren en lugar de las rectas, que tienden a empujar el material y a alejarlo de las mandíbulas. La configuración de las mandíbulas de las tijeras ganchosas hace que el tejido se enganche y se lo pueda traccionar entre los bordes cortantes de la tijera. ( 7 )

-Pinzas de cesta: La pinza de cesta o para punción biopsia es uno de los instrumentos artroscópicos quirúrgicos que más se usan. Al retirar la base de la pinza de cesta, cada cilindro o trozo de tejido mordido queda libre dentro de la articulación y no hace falta

retirar el instrumento de la articulación con cada mordida que se hace. Los pequeños fragmentos de tejido que han quedado libres dentro de la articulación al salir del sacabocado de piso abierto o de la pinza de cesta se pueden retirar mediante irrigación o aspirar después de la articulación. Este instrumento viene en tamaños de 3 a 5 mm con vástago recto o curvo. es útil para recortar la orilla periférica del menisco o se puede usar en lugar de la tijera para cortar a través del menisco o de otro tejido. La configuración de las mandíbulas de la pinza de cesta puede ser recta o ganchosa; la configuración ganchosa se prefiere porque las mandíbulas ganchosas tienden a tomar el menisco, traccionarlo y morderlo. Lo mismo que con otros instrumentos artroscópicos, la técnica correcta es hacer mordidas pequeñas para no presionar demasiado sobre las articulaciones y bujes del instrumento y evitar que se rompa éste. ( 7 )

-Pinzas de presión: Las pinzas de presión son necesarias para tensar los colgajos meniscales y otros tejidos a los efectos de usar un segundo instrumento contarte con mayor facilidad para retirar un fragmento. Las mandíbulas de la pinza de presión pueden ser de acción simple o doble y tener dientes estriados interdigitados comunes o uno o dos dientes agudizados para tomar mejor el tejido. Las pinzas de presión de doble acción, cuyas dos mandíbulas se abren, se prefieren en particular para sujetar un cuerpo suelto osteocartilaginoso porque las de acción simple muchas veces permiten que se deslice entre las mandíbulas. ( 7 )

-Hojas de bisturí: Las hojas de bisturí descartables se suelen preferir en lugar de las que se pueden afilar, a pesar que tienen el inconveniente de que es más probable que se rompan o se suelten, y se pierdan dentro de la articulación. Sin embargo, siempre tienen buen filo y muchas pueden doblarse y contorsearse para facilitar el corte en casos especiales. La desventaja principal de las hojas de bisturí cortantes no descartables es que se opacifican muy pronto con el uso y la esterilización y, aunque se pueden afilar, es difícil mantener bordes cortantes óptimos. ( 7 )

-Cizalla de Kerrison: La cizalla de Kerrison de corte inferior es un instrumento importante en cirugía de meniscos y se usa en particular para recortar y escindir las astas anteriores de los meniscos, que suelen ser por completo inaccesibles para la pinza de cesta común. La cizalla de Kerrison tiene el inconveniente de que después de cada mordida el tejido queda dentro de sus mandíbulas, de modo que hay que retirarla de la articulación, limpiarla y volver a introducirla cada vez. ( 7 )

-Cortadora y afeitadora de meniscos motorizada: Es muy útil en particular para afeitar o recortar cartilago articular fibrilado o fragmentado o para extraer sinovia hipertrófica y pequeñas irregularidades de la orilla retenida de un menisco resecaado en parte. La cortadora motorizada de meniscos, entonces, se usa para recortar imperfecciones. Existen dos tipos comunes de puntas cortantes, uno con una ventana lateral que es útil para afeitar

superficies articulares lisas y reseca sinovia, y otro con un mecanismo cortante angular, que es más agresivo y se suele usar para recortar tejido meniscal. Para ver con claridad el campo donde se hace el afeitado, es fundamental que haya un equilibrio exacto entre la solución irrigadora que entra y sale. Si el egreso de solución es mayor que el ingreso, se pierde la distensión y la turbulencia de la aspiración produce burbujas. (7)

#### **Cuidado y esterilización de los instrumentos**

Lo ideal es esterilizarlos con gas (óxido de etileno), pero como en el quirófano usual no se puede tener a mano suficiente cantidad de artroscopios e instrumentos esterilizados al vapor o con gas, la mayoría de los artroscopistas emplean el glutaraldehído activado (Cidex) para hacer la desinfección en frío del instrumental entre los procedimientos sucesivos realizados durante el día. Hay que sumergir durante 15 minutos en una solución de glutaraldehído después de cada procedimiento. (7)

#### **Sistemas de Irrigación**

La irrigación y distensión de la articulación es fundamental en todo procedimiento artroscópico. Los pliegues sinoviales que bloquean la visión suelen deberse a la falta de distensión. La distensión articular se mantiene con solución fisiológica o de Ringer lactada mientras se hace la artroscopia. En la actualidad se emplea como rutina la solución de Ringer lactada porque es más fisiológica, en particular si se hace irrigación continua y la cirugía artroscópica dura mucho. La solución de Ringer lactada produce menos alteraciones de la sinovia y de la superficie articular que la solución fisiológica. El autor prefiere la irrigación continua por medio de una cánula de gran calibre insertada en la bolsa suprarrotuliana. La irrigación continua mantiene claro el líquido para hacer una visualización óptima y el ingreso de líquidos por la cánula grande y su egreso por la salida más pequeña de la vaina del artroscopio mantiene una presión hidrostática óptima dentro de la articulación y, por ende, mantiene a ésta distendida. La única desventaja de este sistema de irrigación es que toda nubosidad que se forme en el medio líquido tiende a acumularse en la punta del artroscopio donde está la toma de salida. En estos casos el ingreso y egreso se pueden cambiar en forma alternada para mejorar la visual y la distensión. Los dos factores que determinan la presión hidrostática dentro de la articulación son la altura de la bolsa de líquido y el diámetro de la tubuladora. Para aumentar la distensión se eleva el recipiente irrigador y se usa una tubuladora de diámetro más grande. El uso de bombas no depara ninguna ventaja y tienen el inconveniente que pueden aumentar la extravasación de líquido dentro de las partes blandas. (7)

La espita de salida se debe cerrar cuando se hace aspiración o se usan instrumentos cortantes motorizados con aspiración para evitar la aspiración retrógrada hacia la articulación de un líquido que podría estar contaminado y retorna por la cánula de salida. Si se hace electrocoagulación, como en las lisis del retináculo lateral o en la coagulación de vasos sangrantes visibles, hay que evacuar la solución fisiológica o de Ringer lactada de la articulación e instilar agua para ver con claridad y distender la articulación.

La distensión es importante en el examen artroscópico de cualquier articulación porque expande su capacidad interna y produce más espacio para maniobrar con el endoscopio y empujar los pliegues de sinovia y otros tejidos blandos fuera del área de visualización. ( 7 )

#### **Torniquete**

En los procedimientos artroscópicos de la rodilla siempre se aplica un torniquete y se lo infla según sea necesario. La desventaja del uso sistemático del torniquete es que, al exanguinar la extremidad e inflar el torniquete la sinovia se blanquea y esto lo dificulta la diferenciación y diagnóstico de diversos trastornos sinoviales. ( 7 )

#### **Soportes para las piernas**

La ventaja más grande del soporte para piernas es que permite hacer fuerza para abrir el compartimiento posteromedial para mejorar la visual, manipular el menisco y hacer cirugía en el asta posterior del menisco. El soporte para piernas tiene sus desventajas, en particular para las operaciones en el compartimiento lateral o en la articulación patelofemoral. Obstruye la introducción del artroscopio y otros instrumentos en las entradas superomedial y superolateral y hace que sea más difícil flexionar la articulación sin bajar el extremo de la mesa ni colocar la pierna en posición de cuatro para trabajar en el compartimiento lateral. ( 7 )

#### **Anestesia**

Se puede hacer artroscopia diagnóstica con el paciente bajo anestesia local, regional o general. ( 7, 4 )

La anestesia local se puede hacer para la artroscopia diagnóstica de rutina en el paciente que colabora. En circunstancias óptimas la extracción simple de cuerpos sueltos o de pequeños desgarros en colgajo del menisco y otros procedimientos intraarticulares no complicados se pueden hacer con anestesia local. La anestesia general se usa más o está indicada en la rodilla con traumatismo agudo, en que el dolor es un factor importante, si se anticipa una operación intraarticular de importancia o si el paciente no colabora o tiene mucha aprensión. Los cirujanos artroscópicos menos experimentados deberían optar por anestesia general. Si se anticipa que habrá un procedimiento quirúrgico intraarticular, la elección de la anestesia general puede ser correcta. El torniquete y el soporte para la pierna no se usan si se hace anestesia local. La anestesia local para procedimientos artroscópicos se concentra en la piel, tejido subcutáneo y elementos capsulares. La adición de una pequeña cantidad de adrenalina a la mezcla de Xilocaína y Marcaine contribuye a mantener la hemostasia y prolonga la acción de la Xilocaína, que es poco duradera. ( 7 )

#### **Indicaciones y contraindicaciones**

No se pueden mencionar indicaciones absolutas de los procedimientos artroscópicos y las contraindicaciones son pocas. La artroscopia diagnóstica está indicada para hacer la



evaluación preoperatoria y confirmar el diagnóstico clínico antes de emprender un procedimiento quirúrgico artroscópico o a cielo abierto. También puede estar indicada para documentar lesiones específicas por razones medicolegales, seguro de trabajo y otros fines secundarios. ( 7 )

Traumatismos Agudos: Después de un traumatismo agudo de la rodilla, con hemartrosis, y sobre todo en pacientes jóvenes y atletas, la artroscopia está indicada porque con frecuencia revela lesiones del ligamento cruzado anterior ( 70%), de los meniscos (50%), además de la presencia de fragmentos osteocondrales ( 15%) y lesiones de la cápsula sinovial, todas estas lesiones justifican artroscopia y permiten iniciar un tratamiento rápido y adecuado. Las lesiones meniscales son fácilmente vistas en el artroscopio, las principales indicaciones en el síndrome meniscal son:

1) Duda en el diagnóstico: el diagnóstico de una lesión meniscal nunca es un diagnóstico fácil, ni siquiera el bloqueo meniscal post-traumático tiene un origen exclusivamente meniscal, también es frecuente la presencia de dudas diagnósticas en pequeñas lesiones horizontales, en dislocaciones capsulares posteriores, por lesiones degenerativas meniscales. En tales casos la sintomatología funcional es modesta, y la artroscopia además de confirmar el diagnóstico, permite valorar las indicaciones quirúrgicas. La artroscopia sustituye con mayores ventajas a la artrotomía exploradora en los casos de sintomatología dolorosa después de una menisectomía.

2) Dudas en el sitio de la lesión: Es bastante frecuente encontrar que las lesiones del menisco externo den una sintomatología subjetiva y objetiva a cargo del comportamiento interno, en tales casos aunque no hay duda de las indicaciones quirúrgicas la artroscopia permite una escogencia mejor en la incisión a usar.

3) Lesiones Asociadas: Son numerosas y variadas las lesiones que pueden asociarse al síndrome meniscal, en efecto es frecuente sobre todo en pacientes jóvenes encontrar asociada una ruptura del ligamento cruzado anterior, sin signos clínicos evidentes de inestabilidad, con la artroscopia, el cirujano puede decidir si efectuar únicamente la menisectomía o proceder concomitantemente a efectuar la reparación ligamentosa, al mismo tiempo con la artroscopia puede evaluar perfectamente la gravedad de la lesión ligamentosa.

4) Síndromes Pseudomeniscales: Numerosas son las afecciones que pueden causar una sintomatología similar a la meniscal, además de las osteocondritis y cuerpos libres que pueden diagnosticarse por radiografía: una condromalacia, plica sinovial, subluxación residente de la rótula, osteófitos marginales del cóndilo femoral, etc. No todas estas afecciones necesitan solución quirúrgica, por lo tanto un examen artroscópico permite evitar no solo una inútil y dañosa menisectomía, sino que también una artrotomía exploradora. ( 8 )

Las contraindicaciones son pocas. No se deben hacer artroscopias en articulaciones que tienen problemas mínimos y habrán de responder a los métodos terapéuticos conservadores usuales. No se debe considerar la artroscopia sin hacer una anamnesis, un

examen físico minucioso y procedimientos de diagnóstico no invasivos convencionales primero. La artroscopia está contraindicada cuando existe riesgo de sepsis articular por una enfermedad local de la piel o cuando podría sembrarse en el sitio operatorio una infección distante. ( 7 )

#### **Técnicas artroscópicas Básicas**

El cirujano que desea aprender las técnicas artroscópicas debe comenzar haciendo diagnósticos artroscópicos en todas las rodillas en las cuales se proyecta una artrotomía a cielo abierto. Según el tiempo que consuma el procedimiento de la artrotomía, se pueden dedicar 20 a 30 minutos a practicar la artroscopia. ( 7 )

-Técnica de triangulación: La triangulación entraña el uso de uno o más instrumentos introducidos a través de puertas de entrada distintas y llevados al campo óptico del artroscopio, de modo que la punta del instrumento y el artroscopio forman el vértice del triángulo. La triangulación depara varias ventajas: la visual es mejor, el instrumento quirúrgico triangulado forma un ángulo con el conducto óptico del telescopio, en lugar de estar en línea con él, y esto mejora la percepción de la profundidad. La ventaja más importante sería que la triangulación permite mover independientemente el telescopio y el instrumento quirúrgico, cosa que no se puede hacer con el artroscopio operatorio. ( 7 ) La única desventaja de la triangulación es que hay que tener una gran coordinación psicomotora para juntar dos o más objetos en un espacio confinado bajo visión monocular. La clave para adquirir pericia es familiarizarse con el uso de la sonda en artroscopia diagnóstica. Para mejorar la pericia en triangulación hay que conocer al dedillo la anatomía intraarticular. ( 7 )

El primer prerrequisito de la triangulación y de la técnica quirúrgica artroscópica eficaz es tener una buena visión. Es fundamental distender al máximo la articulación, tener un medio líquido claro. Si ocurre un sangrado que oscurece el medio visual, el problema suele resolverse inflando el torniquete o haciendo un buen lavaje. ( 7 )

#### **Complicaciones**

Las complicaciones que ocurren durante la artroscopia quirúrgica, diagnóstica o después son infrecuentes y, por fortuna, por lo general son menores. ( 7 )

## ARTROSCOPIA DE LA RODILLA

La rodilla es la articulación en la cual la artroscopia halla su máxima aplicación diagnóstica y quirúrgica intraarticular. La artroscopia ha permitido verificar la eficacia de la evaluación clínica, de las pruebas de laboratorio, de las radiografías, de las artrografías y de otros estudios de diagnóstico en los problemas de la rodilla. La artroscopia se la debe considerar un recurso de diagnóstico que se emplea junto con una buena anamnesis, un examen físico completo y radiografías adecuadas. Debe servir como coadyuvante y no como sustituto de una evaluación clínica completa. ( 7 )

Si hay dudas sobre la presencia de lesión ~~de~~ del menisco, con éste método se consigue visualizarla. La artroscopia permite el examen de la sinovial y de las superficies articulares. Además permite el examen de enfermos que ya fueron intervenidos. Los instrumentos artroscópicos proveen al cirujano de elementos diagnósticos que no pueden obtenerse por otros métodos. ( 6 ).

### Técnicas básicas de diagnóstico

#### Principios generales:

La artroscopia de la rodilla se puede hacer como procedimiento diagnóstico puro y como paso inicial imprescindible antes de realizar una artroscopia operatoria o antes de la artrotomía a cielo abierto. ( 7 )

#### Puertas de entrada:

Entre las claves del éxito en artroscopia figuran buena iluminación, distensión de la articulación y localización exacta de las puertas de entrada para el endoscopio y los instrumentos accesorios. Sin buena luz no se puede ver con nitidez; sin una buena distensión adecuada de la articulación, la almohadilla adiposa, la sinovia y otros tejidos blandos obstruyen la visual, y sin una localización exacta de las puertas de entrada no se pueden ver bien todas las partes de la articulación. ( 7 )

En ocasiones, cuando existe una sinovitis florida, introduciendo anhídrido carbónico para distender la articulación las frondas sinoviales se deprimen y se pueden ver mejor. La exactitud del sitio de las puertas de entrada se asegura mejor diseñando cuidadosamente las líneas articulares y los jalones de partes blandas y óseas con un lápiz dermatográfico antes de distender la articulación. Típicamente se diseñan los contornos de la rótula y del tendón rotuliano, se palpan las líneas articulares mediales y laterales con el dedo y se les marca y también se marcan los contornos posteriores de los cóndilos interno y externo del fémur. Además hay que identificar y marcar los bordes anteriores del ligamento colateral tibial por dentro y del ligamento colateral peroneo por afuera. Trácese una línea a través de la mitad del área rotuliana para localizar las puertas de entrada mediorrotulianas lateral y medial optativas. Toda sangre o derrame que haya en el interior de la articulación debe eliminarse y observarse, o enviarse al laboratorio para su evaluación. Si aparece sangre dentro de la articulación, la presencia de glóbulos de grasa

puede significar que hay una fractura insospechada; si el líquido es turbio, envíese una muestra para hacer cultivos, antibiogramas y análisis del líquido sinovial. Ahora se lava bien la articulación y se la distiende. ( 7 )

#### Puertas estándar

Las puertas de entrada estándar para artroscopia diagnóstica son:

- Anterolateral (AL)      -Anteromedial (AM)
- Posteromedial (PM)   -Superolateral (SL)

- Puerta arterolateral : Si sólo se pudiese hacer un abordaje para artroscopia diagnóstica de la articulación de la rodilla, la mayoría de los artroscopistas elegirían la anterolateral. Con una lente frontal oblicua de 30 grados, el artroscopio introducido por esta puerta anterolateral permite visualizar casi todas las estructuras del interior de la articulación de la rodilla. Por medio de ella puede ser que no se vean bien el ligamento cruzado posterior, la porción anterior del menisco externo y, en las rodillas estrechas, la periferia del asta posterior del menisco interno. Esta puerta está más o menos a 1 cm por encima de la línea articular lateral y más o menos a 1 cm por fuera del margen del tendón rotuliano. Si la puerta de entrada está demasiado cerca de la línea articular, puede lacerarse o dañarse de otro modo el asta anterior del menisco externo. La puerta de entrada demasiado alta respecto a la línea articular no permite que el artroscopio entre en el espacio comprendido entre los cóndilos femoral y tibial, de modo que no se puede tener acceso para ver las astas posteriores de los meniscos y otros elementos posteriores. La colocación del artroscopio justo al lado del borde del tendón rotuliano puede hacer que se penetre en la almohadilla adiposa, lo cual dificultaría la visualización y la maniobrabilidad del artroscopio dentro de la articulación. ( 7 )

-Puerta anteromedial: En artroscopia diagnóstica la puerta de entrada anteromedial es la que más se usa para visualizar todo el compartimiento lateral y para introducir la sonda para palpar los elementos del compartimiento medial. Esta puerta se localiza de manera similar que la puerta anterolateral, es decir, 1 cm encima de la línea articular medial y 1 cm por dentro de borde del tendón rotuliano. ( 7 )

-Puerta posteromedial: La puerta de entrada posteromedial es un pequeño punto blando triangular formado por el borde posterointerno del cóndilo femoral y el borde posterointerno de la tibia. Antes de distender la articulación este pequeño triángulo se palpa con facilidad con la rodilla en 90 grados de flexión. Se requiere un artroscopio angulado en 30 grados para ver mejor todas las estructuras de este compartimiento posteromedial. tres reglas, debidamente observadas son esenciales para que esta puerta de entrada sea fácil de rutina: 1) distiéndase la rodilla al máximo con solución irrigadora para que el compartimiento posteromedial se aglobe como una burbuja teniendo la rodilla en 90 grados de flexión, 2) para conseguir esto la rodilla tiene que estar flexionada y

3) márchense los jalones óseos antes de distender la articulación. El sitio de la puerta de entrada debe estar más o menos 1 cm por encima de la línea articular posteromedial y exactamente en el borde posterior del cóndilo femoral. La lente angulada permite que el cirujano mire hacia abajo sobre el asta posterior del menisco interno y a través del interior de la escotadura intercondílea posterior para ver el ligamento cruzado posterior. ( 7 )

-Puerta superolateral: la puerta de entrada superolateral es la más útil para visualizar la dinámica de la articulación patelofemoral. Esta puerta está justo por fuera del tendón del cuádriceps, unos 2.5 cm encima del ángulo superoexterno de la rótula. Con el artroscopio en esta puerta se puede visualizar la articulación patelofemoral y observar el recorrido de la rótula a medida que se lleva la rodilla de la extensión a distintos grados de flexión, tomando nota de su congruencia, su saliencia lateral y otras características. ( 7 )

Inserción del artroscopio: Si el torniquete no se ha de inflar a menos que ocurra un sangrado engoroso, los sitios de las puertas de entrada deben infiltrarse con 4 a 5 ml de un anestésico local mezclado con adrenalina. Así se reducen el sangrado y el dolor en el postoperatorio. No se aconseja introducir más de 4 o 5 ml porque el bolo grande, en particular en las puertas anterolateral y anteromedial, puede distender la almohadilla adiposa al extremo de que se dificulta la visual. Si se proyecta inflar el torniquete, no se suelen infiltrar las puertas de entrada. ( 7 )

Para hacer la inserción inicial del artroscopio se elige la puerta anterolateral. Esta puerta, marcada antes de distender la articulación, está a 1cm por encima de la línea articular y más o menos 1 cm por fuera del borde del tendón rotuliano. La rodilla se fija en unos 30 grados y se hace una incisión de 3 a 4 mm a través de la piel y del tejido subcutáneo con un bisturí No. 15. Luego se rota hacia arriba el borde cortante del bisturí y se prolonga la incisión a través de la cápsula. Con el borde cortante hacia arriba se reduce a un mínimo el riesgo de cortar el asta anterior del menisco lateral. Evítase la penetración excesiva con el bisturí para no cortar ni raspar la superficie articular del cóndilo femoral. Con la rodilla en 30 grados de flexión se inserta la vaina del artroscopio con su trocar aguzado a través de la incisión en la piel, el tejido subcutáneo y la cápsula, orientándola en un ángulo de unos 45 grados hacia adentro y arriba en relación con el plano de la pierna. Esto apunta hacia la escotadura intercondílea. El escape de solución por la vaina confirma la posición del la vaina dentro de la articulación. Para la mayoría de los procedimientos diagnósticos y operatorios se usa un artroscopio con una lente delantera oblicua de 30 grados. ( 7 )

#### **Examen Artroscópico de la rodilla**

La clave de un diagnóstico eficaz, exacto y completo de las lesiones de la articulación de la rodilla es encarar la visualización de manera sistemática. Hay que desarrollar una secuencia metódica para realizar el examen, pasando de un compartimiento a otro y repitiendo sistemáticamente esta secuencia en todas las rodillas. ( 7 )

Como rutina la rodilla se debe dividir en los siguientes compartimientos para realizar el examen artroscópico:

- 1.- Bolsa suprapatelar y articulación patelofemoral.
- 2.-Compartimiento medial.
- 3.-Escotadura intercondílea.
- 4.-Compartimiento lateral.
- 5.-Compartimiento posteromedial

-Bolsa suprapatelar y articulación.

Con el artroscopio introducido en la bolsa suprapatelar distendida y la rodilla en extensión, el cirujano examina sistemáticamente la sinovia, la rótula, la escotadura troclear del fémur, los pliegues sinoviales, las adherencias y el tendón cuádriceps. ( 7 )

-Compartimiento Medial.

Una vez llevado el artroscopio al compartimiento anteromedial, el observador se orienta por el borde libre del menisco interno. Para hacer un examen sistemático del menisco interno el cirujano secciona el menisco en regiones: posterior, media y anterior.

Si se ve una pequeña orilla del menisco interno en lugar de un menisco de tamaño normal, puede ser que en esa rodilla se haya hecho una menisectomía o que exista un desgarro del menisco interno en mango de balde, de modo que la porción principal del menisco está desplazada dentro de la escotadura intercondílea.

Los desprendimientos periféricos del menisco interno, aunque no se ven directamente, se deben sospechar si hay movimientos meniscales anormales, arrugas y otras anormalidades.

Las superficies articulares de los cóndilos femorales y tibiales se deben examinar sistemáticamente en busca de defectos que indiquen condromalacia u otras anormalidades.

( 7 )

-Escotadura intercondílea

Las estructuras anatómicas que se examinan en la escotadura intercondílea son el ligamento cruzado anterior, el ligamento mucoso, la almohadilla adiposa y, a veces, el ligamento cruzado posterior. El ligamento mucoso corre desde la escotadura intercondílea hasta la almohadilla adiposa.

El ligamento cruzado anterior es la estructura más imponente de la escotadura intercondílea. En la ruptura completa del ligamento cruzado anterior se evidencia al principio una hemorragia considerable dentro de los tejidos sinoviales.

El ligamento cruzado anterior normal se siente tenso o duro al engancharlo con la sonda, pero si está desgarrado se lo siente flojo y sin tensión. ( 7 )

-Compartimiento Lateral.

Por lo general con el artroscopio en la puerta anteromedial se pueden examinar todo el compartimiento lateral y el menisco externo. También en este caso, dividiendo el menisco externo en regiones o tercios y examinando sistemáticamente cada tercio se asegura un examen completo. El menisco externo tiende a cabalgar sobre la superficie del

cóndilo lateral de la tibia y se puede visualizar y sondear la superficie inferior, así como la superficie superior del menisco. En la esquina posterolateral del compartimiento lateral es fácil visualizar el tendón del popliteo, que corre oblicuamente. El tendón del popliteo tiene un color blanquizco más brillante que el menisco, el cual es más amarillento. ( 7 )

**-Compartimiento posteromedial.**

Las estructuras que se examinan con estos abordajes son la inserción periférica del asta posterior del menisco interno, la reflexión meniscosinovial posterior, la mitad distal del ligamento cruzado posterior, el cóndilo femoral posterior, y los confines del compartimiento capsular y sinovial posteromedial, hacia el cual tienden a gravitar los cuerpos sueltos y los fragmentos meniscales desprendidos. ( 7 )

**-Compartimiento posterolateral.**

Las estructuras que se visualizan en el compartimiento posterolateral son el asta posterior del menisco externo, la reflexión capsular meniscosinovial, el tendón del popliteo, los límites posteriores del hiato popliteo, los confines de los compartimientos sinovial y capsular posterolaterales y la superficie articular posterior del cóndilo externo del fémur. ( 7 )

## CIRUGIA ARTROSCOPICA DE MENISCOS

Es primordial clasificar los desgarros meniscales. La siguiente clasificación propuesta por O'Connor, clasifica los cuadros de desgarros meniscales en las siguientes categorías:

- 1.- Desgarros longitudinales.
- 2.-Desgarros horizontales.
- 3.-Desgarros oblicuos
- 4.-Desgarros radiales
- 5.-Variantes, que comprenden desgarros en colgajo, complejos y meniscales degenerativos.

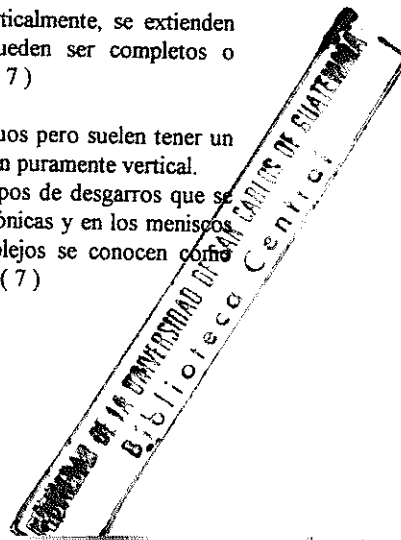
1.- Desgarros longitudinales: Ocurren en la mayoría de las veces por traumatismo de un menisco que era razonablemente normal. El desgarro suele tener una orientación vertical y puede tomar todo el espesor del menisco o hacerlo sólo en parte o en forma incompleta. El desgarro es paralelo al borde del menisco y, si es completo, muchas veces produce un fragmento interior desplazable. cuando el fragmento interior se desplaza dentro de la escotadura intercondílea suele conocerse como desgarro en mango de balde. Si el desgarro está cerca de la inserción meniscocapsular del menisco, se lo suele conocer como periférico. Si el desgarro longitudinal está dentro del 25% periférico del menisco y el resto de éste se halla intacto, convendría suturarlo porque es muy probable que cure en lugar de escindirlo. ( 7 )

2.-Desgarros horizontales:Son más comunes en pacientes de edad avanzada. Divide las superficies superior e inferior del menisco. Con mayor frecuencia en la mitad posterior del menisco interno o en el segmento medio del menisco externo.( 7 )

3.-Desgarros oblicuos : Toman todo el espesor del menisco y corren oblicuamente desde el borde interno del menisco hacia afuera del cuerpo de éste. Si la base del desgarro es posterior, se lo conoce como desgarro oblicuo posterior; en cambio, la base del desgarro oblicuo anterior está en el asta anterior del menisco. ( 7 )

4.-Desgarros radiales: Como los oblicuos, están orientados verticalmente, se extienden desde el borde interno del menisco hasta su periferia y pueden ser completos o incompletos. Su patogenia similar a la de los desgarros oblicuos. ( 7 )

5.-Variantes: Los desgarros en colgajos son similares a los oblicuos pero suelen tener un componente de clavija horizontal, en lugar de tener una orientación puramente vertical. Los desgarros complejos pueden tener elementos de todos los tipos de desgarros que se han mencionado, son los más comunes en lesiones meniscales crónicas y en los meniscos degenerativos más antiguos. Muchas veces los desgarros complejos se conocen como degenerativos. Se ve con mayor frecuencia en pacientes ancianos. ( 7 )





#### **Tipo de escisiones meniscales:**

O'Connor separó a las escisiones meniscales en tres categorías, según la cantidad de tejido meniscal que se debe eliminar.

-Menisectomía parcial: En este tipo de escisión meniscal solo se escinden los fragmentos meniscales flojos e inestables, como el borde interior desplazable en los desgarros en mango de balde, los colgajos en los desgarros en colgajo y los colgajos en los desgarros oblicuos. En las menisectomías parciales se preserva una orilla periférica estable y equilibrada del tejido meniscal sano. ( 7 )

-Menisectomía subtotal: En esta menisectomía el tipo y extensión del desgarro obligan a escindir una porción de la orilla periférica del menisco. Esto se requiere la mayoría de las veces en los desgarros complejos o degenerativos del asta posterior de cualquiera de los meniscos. Se llama subtotal porque no se suele reseca la mayor parte del asta anterior y una porción del tercio medio del menisco. El pronóstico depende del tipo de lesión meniscal y de la presencia o ausencia de una lesión del cartilago articular. Los mejores resultados se logran con desgarros longitudinales. ( 7, 11 )

-Menisectomía total: La eliminación total del menisco se requiere cuando se ha desprendido de su inserción meniscosinovial periférica y también hay daño intrameniscal y desgarros. ( 7 )

#### **Principios generales:**

La menisectomía parcial siempre es preferible en lugar de la subtotal o total. Al dejar una orilla periférica intacta y equilibrada de menisco se mejora la estabilidad de la articulación y se protege a las superficies articulares por sus funciones de sustentación. La menisectomía total elimina toda protección frente a la sustentación y reduce la estabilidad de la articulación, particularmente si ya existe una relación ligamentosa concomitante. ( 7 )

La menisectomía agrava los síntomas de la deficiencia del Ligamento cruzado anterior, empeorando la función de la rodilla. ( 3 )

Para determinar con exactitud el tipo de menisectomía requerida hay que sondear con sumo cuidado y clasificar el tipo de lesión meniscal y no emprender intempestivamente la tarea de eliminar tejido. ( 7 )

La escisión del tejido patológico se puede hacer con una resección en bloque del fragmento móvil o con una morcelación de los fragmentos y ulterior resección. Por lo general es preferible escindir con un corte los fragmentos móviles más grandes, si es posible, en lugar de hacer la morcelación, para reducir los restos que podrían quedar dentro de la articulación. ( 7 )

Artroscopias realizadas después de una reparación de meniscos sugiere que los factores más importantes en la curación del menisco son: la presencia de lesión del ligamento

cruzado anterior, si existió reparación de ligamentos y la vascularidad de área del menisco lesionado. ( 12 )

Las menisectomías por artroscopias en pacientes mayores de 40 años aumentan el riesgo de cambios osteoartroticos posteriormente ( 9 )

Un estudio realizado en 27 pacientes 5 años después de la operación, sugiere que los resultados funcionales en pacientes a quienes se les ha realizado una menisectomía parcial pueden deteriorarse con el tiempo, por lo que sería aconsejable decirle a los paciente sus expectativas a largo plazo. ( 13 ).

En pacientes ancianos, estudios realizados demuestran que durante los 4 años siguientes a la operación los resultados obtenidos eran buenos, y que solo se evidenciaba con artroscopia una leve degeneración del cartilago articular. ( 5 )

#### **Cirugía para trastornos específicos:**

##### **-Desgarros del menisco interno.**

Los desgarros del menisco interno pueden ser:

- 1.-Longitudinales, intrameniscales o periféricos, completos o incompletos, desplazados o no desplazados.
- 2.-Horizontales.
- 3.-Oblicuos.
- 4.-Radiales.
- 5.-En colgajo.
- 6.-Completos
- 7.-Degenerativos.

-Desgarros intrameniscales incompletos longitudinales: Los desgarros intrameniscales incompletos longitudinales pueden abarcar desde la superficie superior hasta el cuerpo del menisco o entrar desde la superficie inferior. Este tipo de desgarro suele estar en el asta posterior del menisco interno y medir apenas unos pocos milímetros de longitud. El primer indicio de este tipo de desgarro puede ser un borde meniscal interior arrugado o en bucle. Los desgarros incompletos inferiores son más difíciles de visualizar y explorar todavía, es especial si la rodilla es estrecha. ( 7 )

-Desgarros intrameniscales completos no desplazados longitudinales: Estos desgarros suelen tomar el asta posterior del menisco interno. Cuanto más corto es el desgarro, más difícil es diagnosticarlo. Son unos desgarros longitudinales que toman todo el espesor y que, si no se los trata, pueden extenderse y convertirse en desgarros en mango de balde desplazables, el desgarro es pequeño y está en situación posterior. Para tratar estas lesiones por lo general se puede hacer una menisectomía parcial. ( 7 )

-Desgarros periféricos longitudinales: Los desgarros periféricos longitudinales del menisco

interno pueden ser reparables o no. Los desgarros reparables son los que están dentro del 25% periférico vascularizado del menisco (2 a 3 mm) y no se acompañan de daño en el resto del cuerpo del menisco. ( 7 )

La importancia crítica del menisco para estabilizar y proteger la superficie articular frente a la artropatía degenerativa tardía obliga a intentar siempre el salvataje del menisco en este tipo de lesión. Se mencionaron pocos desgarros recurrentes consecutivos a la reparación en rodillas estables. ( 7 )

Los desgarros periféricos irreparables del menisco interno son los que se acompañan de daño del cuerpo de menisco, como desgarros múltiples o componentes de clivaje.( 7 )

-Desgarros horizontales: Los desgarros horizontales son más comunes en pacientes de edad avanzada y se producen en el asta posterior del menisco interno o en la porción media del menisco externo. El clivaje divide al menisco en una hoja superior y otra inferior que semejan una boca de pescado. Con el transcurso del tiempo el clivaje horizontal simple puede desgarrarse en planos adicionales y convertirse en un desgarro de colgajo superior o inferior o en un desgarro más complejo si es sometido a traumatismo reiterados. ( 7 )

-Desgarros oblicuos: Los desgarros oblicuos ocurren cuando el fino borde interior del menisco se elonga de pronto. Este mecanismo produce un desgarro vertical de todo el espesor que va oblicuamente desde el borde interior hacia el cuerpo del menisco. La dirección de la base de este desgarro oblicuo determina si se lo clasifica como un desgarro oblicuo anterior u oblicuo posterior. Por lo general no hay ningún componente horizontal. ( 7 )

-Desgarros en Colgajo: La mayoría de las veces los desgarros en colgajo empiezan como desgarros de clivaje horizontales, como en el tejido degenerativo del paciente anciano. Se clasifican como colgajos superiores o inferiores según la localización de la base del colgajo. La mayoría de los desgarros en colgajo del menisco interno afectan el tercio medio o posterior del menisco. ( 7 )

-Puertas proximales para menisectomía artroscópica (Patel): En 1981 Patel describió puertas proximales para cirugía artroscópica de la rodilla. Patel creía que la inserción del artroscopio a través de una puerta más superior ofrecía ventajas netas sobre las puertas inferiores convencionales, citando la mejor visualización de las astas anteriores de los meniscos y de otras estructuras del compartimiento anterior, menos hacinamiento y colisión de los instrumentos quirúrgicos accesorios y menos distorsión y magnificación. Patel preconizó para introducir el artroscopio las puertas medial y lateral mediopatellares empleando un artroscopio visualizador oblicuo de 30 grados. A través de puertas practicadas junto al borde interno o externo de la rótula a nivel del diámetro transversal máximo del hueso, el artroscopio se coloca en un sitio superior fuera del camino de los

instrumentos accesorios que se introducen por las puertas anteroinferiores. las desventajas principales de las puertas de Patel son que con ellas no se puede ver la inserción tibial del ligamento cruzado posterior y que se requiere práctica y experiencia para orientarse correctamente. ( 7 )

Abordaje sueco o central: Gillquist y col. de Linkoping, Suecia, desarrollaron un abordaje o puerta central para artroscopias con el artroscopio visualizados introducido a través del tendón rotuliano, de ahí la denominación abordaje central. Este abordaje suele combinarse con dos puertas inferiores convencionales -anteromedial y anterolateral- para introducir los instrumentos accesorios. Nunca se modifica la posición del artroscopio en la línea media. El artroscopio se puede avanzar a través de la escotadura intercondílea y con el telescopio visualizador oblicuo de 70 grados se pueden ver directamente las astas posteriores de los meniscos y sus inserciones meniscosinoviales, así como el ligamento cruzado posterior. Las puertas anteromedial y anterolateral están más o menos a un través de dedo por encima del platillo tibial, justo debajo del cóndilo femoral. El sitio ideal para la puerta central está 1 cm debajo del polo inferior de la rótula, en la línea media de la articulación. ( 7 )

Los partidarios de esta técnica citan como ventajas principales la capacidad de ver directamente los estados patológicos posteriores y de realizar cortes posteriores mas exactos al escindir fragmentos meniscales. ( 7 )

#### Desgarros del menisco externo.

Lo mismo que los desgarros del menisco interno, los del menisco externo se clasifican como completos o incompletos, periféricos o intrameniscales, longitudinales u horizontales y oblicuos o radiales. En general, los desgarros del menisco externo son menos comunes que los del menisco interno. La configuración radial del desgarro es casi exclusiva del menisco externo porque ocurre con muy poca frecuencia en el menisco interno. ( 7 )

La mayoría de los cirujanos artroscópicos dicen que los procedimientos son más difíciles de realizar en el menisco externo. La inserción central de las astas anterior y posterior de este menisco hace que tenga una configuración circular. Es decir, en las inserciones de las astas anterior y posterior casi se reúnen en la escotadura intercondílea, mientras que el menisco interno tiene una forma más en C. Para operar en torno del ceñido borde interno del menisco externo se tiene menos espacio que en la forma en C relativamente abierta.

La mayoría de las escisiones o reparaciones del menisco externo se hacen con la rodilla en la posición de cuatro, es decir, con la cadera un poco flexionada, abducida y rotada hacia afuera, la rodilla en 30 a 90 grados de flexión y la tibia en rotación interna.

Los principios de la escisión de desgarros del menisco externo son muy similares a los descritos con anterioridad para los del menisco interno:

1.-Siempre se prefiere la menisectomía parcial en lugar de la escisión subtotal del menisco y la menos deseable menisectomía total.

- 2.-Las técnicas de triangulación se usan con mucha frecuencia, aunque el artroscopio operatorio puede ser útil en determinadas circunstancias.
- 3.-El objetivo usual es producir una orilla meniscal balanceada, estable y contorneada.
- 4.-El raspado articular debe ser mínimo. ( 7 )

-Desgarros intrameniscales incompletos: Los desgarros incompletos del menisco externo casi siempre toman el tercio posterior. La mayoría de las veces el desgarro incompleto es una fisura a lo largo de la superficie superior del asta posterior del menisco. Los desgarros pequeños que sólo miden pocos milímetros de extensión se pueden dejar sin tratar. Los más largos, que entran en la profundidad del asta posterior a considerable distancia, estarían destinados a convertirse en desgarros longitudinales completos en lo futuro y deben escindirse. ( 7 )

-Desgarros intrameniscales completos: Los desgarros intrameniscales del menisco externo toman la mayoría de las veces el asta posterior. La escisión de los pequeños desgarros intrameniscales completos se puede hacer con pinza de cesta, como se describió antes para los desgarros incompletos. Los desgarros intrameniscales completos más grandes por lo general se escinden con una resección en bloque. ( 7 )

-Desgarros Periféricos: Los desgarros periféricos del menisco externo lo mismo que los del interno, pueden repararse si están dentro del 25% vascularizado externo del menisco y no existen desgarros adicionales dentro de éste. Si el desgarro periférico se acompaña de muchos otros desgarros lo mejor es escindirlos, por lo general con una menisectomía subtotal, escindiendo el asta posterior y contorneando el tercio medio del menisco por delante del hiato poplíteo. ( 7 )

-Desgarros en Mango de Balde: Los desgarros en mango de balde desplazados suelen originarse como unos desgarros intrameniscales longitudinales. la mayoría de los desgarros en mango de balde del menisco externo se eliminan con mayor facilidad si primero se reduce el fragmento desplazado. ( 7 )

-Desgarros oblicuos: Lo mismo que en el caso del menisco interno, los desgarros oblicuos del menisco externo se clasifican en anterior y posterior, según la dirección del desgarro y el sitio de su base. Estas lesiones son mucho menos comunes en el menisco externo que en el interno. La morcelación se hace con los desgarros oblicuos pequeños, mientras que los desgarros oblicuos más grandes se escinden mediante morcelación o con una resección en bloque. ( 7 )

-Desgarros Radiales: Los desgarros radiales son comunes en el menisco externo. La mayoría de las veces se afecta el tercio medio del menisco. Ocurren tres variantes de desgarros radiales: 1.- Incompleto, 2.- Completo y 3.- en Pico de loro.

En el tipo incompleto, un desgarro radial corre desde el borde interior del menisco hacia la periferia. Este desgarro suele ser el precursor de la variedades radial completa y en pico de loro.

En el tipo radial completo el desgarro va desde el borde interior hasta la orilla meniscosinovial, prácticamente dividiendo al menisco externo en un fragmento anterior y otro posterior. El sitio más frecuente es el tercio medio del menisco externo.

La forma en pico de loro se produce cuando a los desgarros radiales incompletos o completos se les agregan desgarros longitudinales u oblicuos. Estos desgarros pueden producir colgajos móviles o prolongaciones en pico de loro. ( 7 )

## VI. METODOLOGIA

### A. Tipo de Estudio: Descriptivo, estudio de casos.

Se realizara este tipo de estudio tomando en cuenta que éste nos dará a conocer la realidad actual de los resultados que se están produciendo con la menisectomía por artroscopia.

### B. Selección del objeto o material de estudio:

Se seleccionó a los pacientes del Hospital del Accidentes del IGSS quienes presentaban algún tipo de lesión meniscal y que fué necesario realizarle una menisectomía por artroscopia.

### C. Marco muestral y tamaño de la muestra :

Total de pacientes a los cuales se les realizó menisectomía por artroscopia en el período de enero de 1994 a diciembre de 1995.

### D. Criterios de Inclusión y Exclusión:

#### Inclusión:

1. Afiliado al IGSS.
2. Que se le halla practicado una menisectomía por artroscopia.
3. Que se presente a dar información sobre sus condiciones post operatorias.

#### Exclusión:

1. Que no se presente a dar información sobre sus condiciones post operatorias.

Variable	Descripción Conceptual	Descripción Operacional	Escala de Medición
Edad	Tiempo transcurrido desde el nacimiento hasta la operación.	Edad en años	Razón.
Sexo	Características biológicas que distinguen al hombre de la mujer.	Fenotipo	Nominal
Operación	Intervención quirúrgica.	Menisectomía parcial Menisectomía subtotal Menisectomía total Operaciones anteriores	Nominal
Diagnóstico	Determinar por signos y síntomas el carácter de una enfermedad.	Clinico Artroscópico	Nominal
Programa	Diagnosticar por medio de imágenes obtenidas por la inyección de medio de contraste en una articulación.	Positivo Negativo No se efectuó	Nominal
Anestesia	Privación de la sensibilidad.	Local, General Epidural o Raquídea	Nominal
Ortosis	Lugar de entrada.	Externa, Interna, Suprapatelar	Nominal
Grado articular	Indicador de irritación de la Membrana Sinovial.	No. Sí: Turbio-Normal Sanguinolento	Nominal
Tiempo Estancia Hospitalaria	Tiempo transcurrido desde su ingreso hasta su egreso.	Días	Razón
Días post operatorio	Tiempo transcurrido desde la operación hasta su egreso.	Días	Razón
Tiempo incorporación a labores cotidianas	Tiempo transcurrido desde su egreso hasta el regreso a sus labores.	Días	Razón
Tiempo de reinicio al deporte	Tiempo transcurrido desde su egreso hasta volver a realizar deporte.	Días	Razón



## **F. Recursos**

### **1. Materiales**

- Hospital de accidentes del IGSS.
- Historia clínica de los pacientes.
- Ficha técnica de recolección de datos.

### **2. Humanos**

- Personal de archivo clínico del Hospital de accidentes del IGSS.

## **G. Plan para la recolección de los datos**

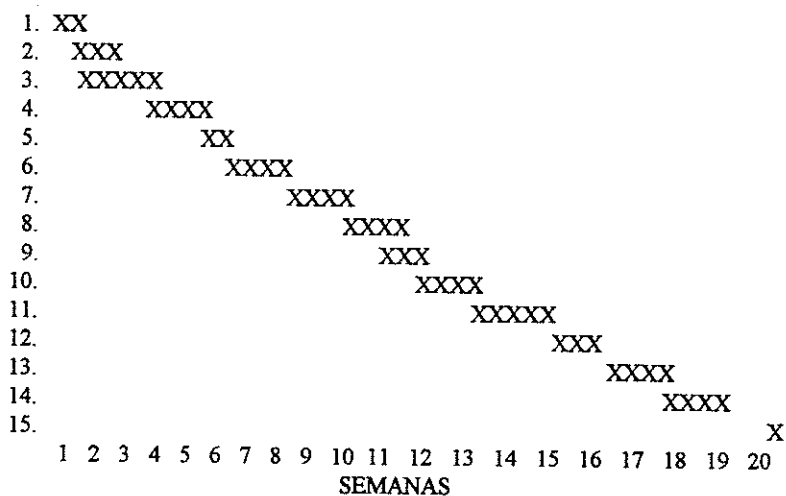
1. Primero se utilizaran las historias clínicas de los pacientes y de esta manera se obtendrán los datos que corresponden a la ficha técnica de la interrogante 1 a la interrogante 9.
2. Segundo se citara a los pacientes a las instalaciones de consulta externa del hospital de accidentes del IGSS, para obtener la información que corresponde a las interrogantes de la 10 a la 14 y evaluar el trofismo muscular.

## **H. Tratamiento estadístico**

Los resultados obtenidos en la recolección de datos serán presentados en porcentajes

I. Gráfica de Gantt.

ACTIVIDADES



ACTIVIDADES

1. Selección del tema de proyecto de investigación.
2. Elección del asesor y revisor.
3. Recopilación de material bibliográfico.
4. Elaboración del proyecto conjuntamente con asesor y revisor.
5. Aprobación del proyecto por el comité de investigación del Hospital o Institución en donde efectuará el estudio.
6. Aprobación del proyecto por la unidad de tesis.
7. Diseño de los instrumentos que se utilizarán para la recolección de la información.
8. Ejecución del trabajo de campo o recopilación de la información.
9. Procesamiento de resultados, elaboración de tablas o gráficas.
10. Análisis y discusión de resultados.
11. Elaboración de conclusiones, recomendaciones y resumen.
12. Presentación del informe final.
13. Aprobación del informe final.
14. Impresión del informe final y trámites administrativos.
15. Examen público de defensa de la tesis.

## VII. PRESENTACION DE RESULTADOS


1. Menisectomía por artroscopia según edad. Estudio en 27 pacientes atendidos en el Hospital de Accidentes del IGSS, durante los años 1994 - 1995.

Cuadro No 1.

GRUPO ETAREO	NO.	%
a. 20 - 30 años	10	37
b. 31 - 40 años	8	30
c. 41 - 50 años	7	26
d. 51 - + años	2	7
TOTAL	27	100

Fuente: Ficha técnica.

Gráfica No. 1



Fuente: Cuadro No. 1.

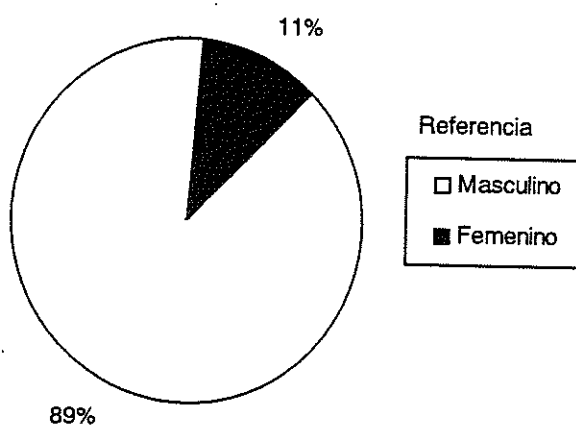
2. Menisectomía por artroscopía según sexo. Estudio en 27 pacientes atendidos en el Hospital de Accidentes del IGSS, durante los años 1994 - 1995.

Cuadro No. 2

SEXO	NO.	%
Masculino	24	89
Femenino	3	11
TOTAL	27	100

Fuente: Ficha técnica.

Gráfica No. 2.



Fuente: Cuadro No. 2.

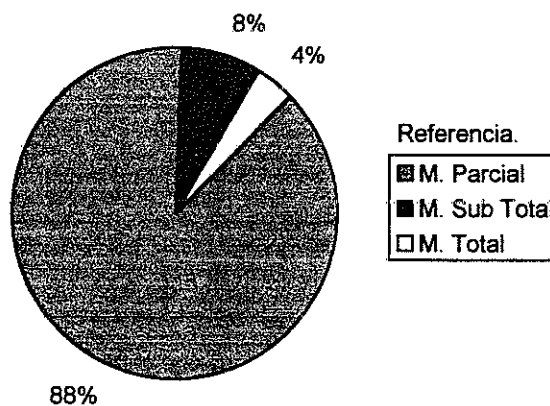
3. Menisectomía por artroscopía según operación realizada. Estudio en 27 pacientes atendidos en el Hospital de Accidentes del IGSS, durante 1994 -1995.

Cuadro No. 3

TIPO DE MENISECTOMIA	NO.	%
M. Parcial	24	89
M. Sub total	2	7
M. total	1	4
TOTAL	27	100

Fuente: Ficha técnica.

Gráfica No. 3



Fuente: Cuadro No. 3.

4. Menisectomía por artroscopia según tipo de lesiones. Estudio en 27 pacientes atendidos en el Hospital de Accidentes del IGSS, durante los años 1994 -1995.

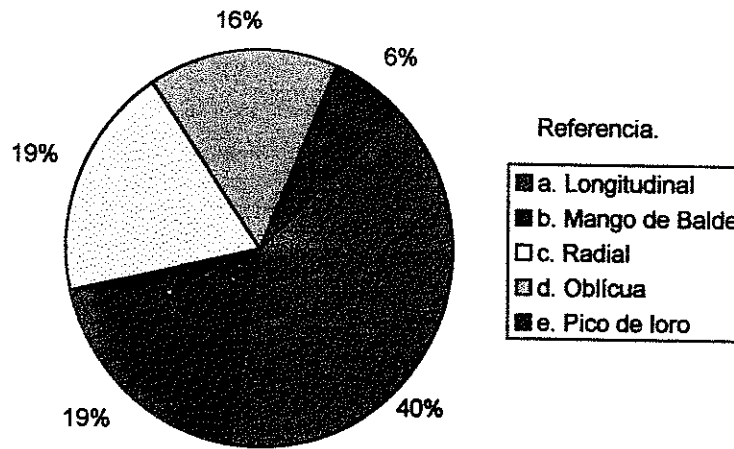
Cuadro No. 4

TIPO DE LESION	NO.	%
Longitudinal	13	40
Mango de Balde	6	19
Radial	6	19
Oblicua	5	16
Pico de Loro	2	6
TOTAL	*32	100

\*5 pacientes presentaron 2 tipos de lesiones.

Fuente: Ficha técnica

Gráfica No. 4



Fuente: Cuadro No. 4.


5. Menisectomía por artroscopia según artrograma. Estudio en 27 pacientes atendidos en el Hospital de Accidentes del IGSS, durante los años 1994 -1995.

Cuadro No. 5

ARTROGRAMA	NO.	%
Positivo	0	0
Negativo	2	7
No se efectuó	25	93
<b>TOTAL</b>	<b>27</b>	<b>100</b>

Fuente: Ficha técnica.

Gráfica No. 5



Fuente: Cuadro No. 5.

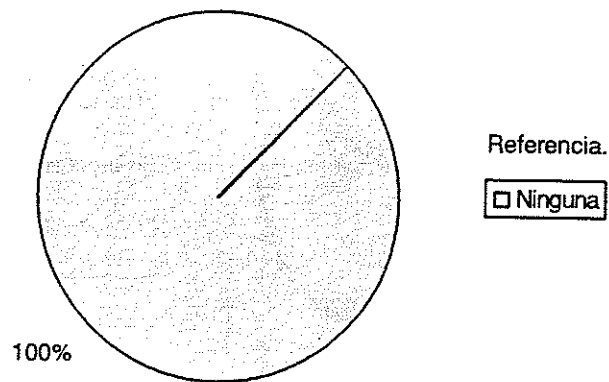
6. Menisectomía por artroscopia según antecedente de operaciones relacionadas con patología de meniscos. Estudio en 27 pacientes atendidos en el Hospital de Accidentes del IGSS, durante los años 1994 -1995.

Cuadro No. 6

OPERACIONES ANTERIORES	NO.	%
Ninguna	27	100

Fuente: Ficha técnica

Gráfica No. 6



Fuente: Cuadro No. 6.




7. Menisectomía por artroscopía según anestesia: Estudio en 27 pacientes atendidos en el Hospital de Accidentes del IGSS, durante los años 1994-1995.

Cuadro No. 7

TIPO DE ANESTESIA	Nº.	%
Local	0	0
General	1	4
Epidural o Raquídea	26	96
TOTAL	27	100

Fuente: Ficha técnica.

Gráfica No. 7



Fuente: Cuadro No. 7.

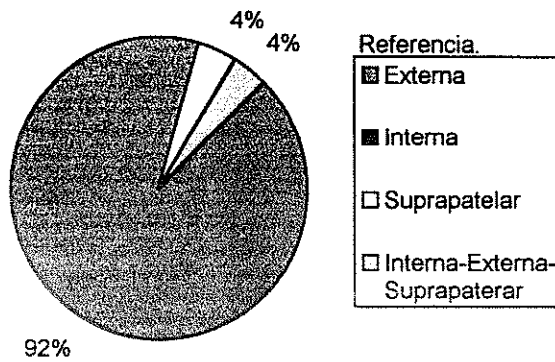
8. Menisectomía por artroscopia según vía de acceso. Estudio en 27 pacientes atendidos en el Hospital de Accidentes del IGSS, durante los años 1994 -1995.

Cuadro No. 8

VIA DE ACCESO	NO.	%
Externa	25	92
Interna	0	0
Suprapatelar	0	0
Externa e Interna	1	4
Ext-Int-Suprapatelar	1	4
TOTAL	27	100

Fuente: Ficha técnica

Gráfica No. 8



Fuente: Cuadro No. 8.

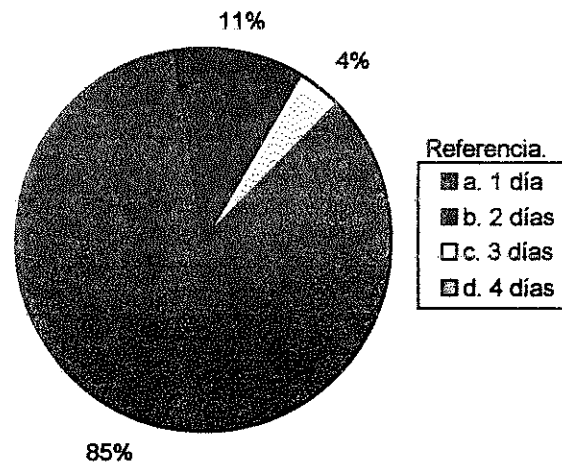
10.1 Menisectomía por artroscopia según días post operatoio promedio. Estudio en 27 pacientes atendidos en el Hospital de Accidentes del IGSS, durante los años 1994 -1995.

Cuadro No. 10.1

DIAS POST OPERATORIO	NO.	%
a. 1 día	23	85
b. 2 días	3	11
c. 3 días	1	4
d. 4 días	0	0
TOTAL	27	100

Fuente: Ficha técnica.

Gráfica No. 10.1



Fuente: Cuadro No. 10.1.


11. Menisectomía por artroscopia según complicaciones. Estudio en 27 pacientes atendidos en el Hospital de Accidentes del IGSS, durante los años 1994 -1995.

Cuadro No. 11

COMPLICACION	NO.	%
Ninguna	27	100

Fuente: Ficha técnica.

Gráfica No. 11



Fuente: Cuadro No. 11.

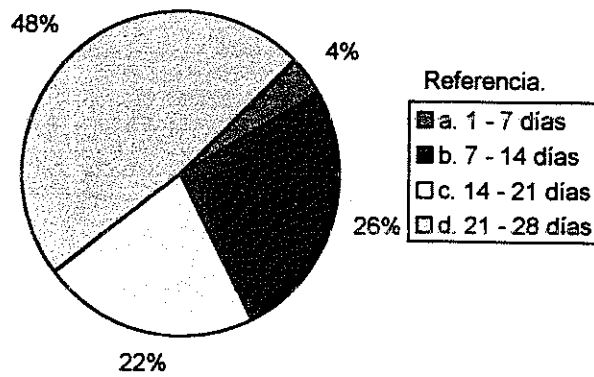
12. Menisectomía por artroscopia según tiempo en volver a las labores cotidianas. Estudio en 27 pacientes atendidos en el Hospital de Accidentes del IGSS, durante los años 1994 -1995.

Cuadro No. 12

DIAS PROMEDIO	NO.	%
a. 1 - 7 días	1	4
b. 7 - 14 días	7	26
c. 14 - 21 días	6	22
d. 21 - 28 días	13	48
TOTAL	27	100

Fuente: Ficha técnica.

Gráfica No. 12



Fuente: Cuadro No. 12.

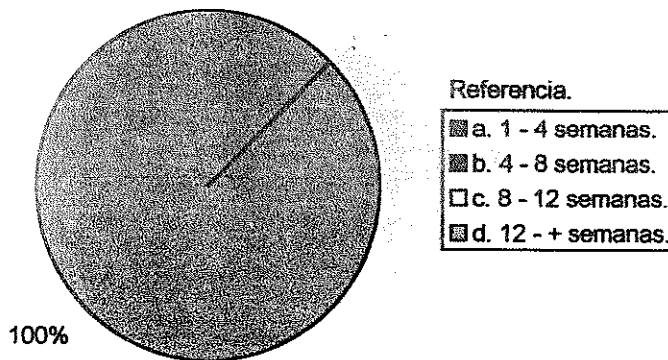
13. Menisectomía por artroscopia según semanas en volver al deporte. Estudio en 27 pacientes atendidos en el Hospital de Accidentes del IGSS, durante los años 1994 -1995.

Cuadro No. 13

SEMANAS	NO.	%
a. 1 - 4 semanas	0	0
b. 4 - 8 semanas	0	0
c. 8 - 12 semanas	0	0
d. 12 - + semanas	27	100
TOTAL	27	100

Fuente: Ficha técnica.

Gráfica No. 13



Fuente: Cuadro No. 13.

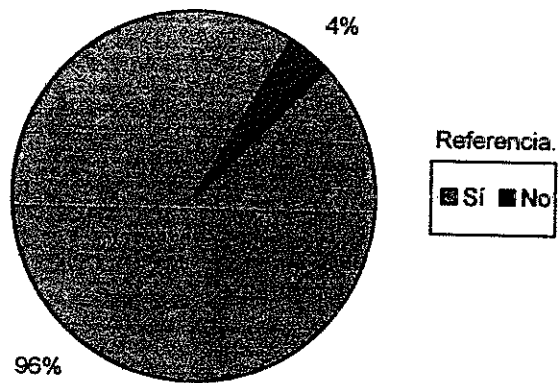
14. Menisectomía por artroscopia según referencia de estabilidad en la rodilla. Estudio en 27 pacientes atendidos en el Hospital de Accidentes del IGSS, durante los años 1994 -1995.

Cuadro No. 14

ESTABILIDAD	NO.	%
Si	26	96
No	1	4
TOTAL	27	100

Fuente: Ficha técnica.

Gráfica No. 14



Fuente: Cuadro No. 14.

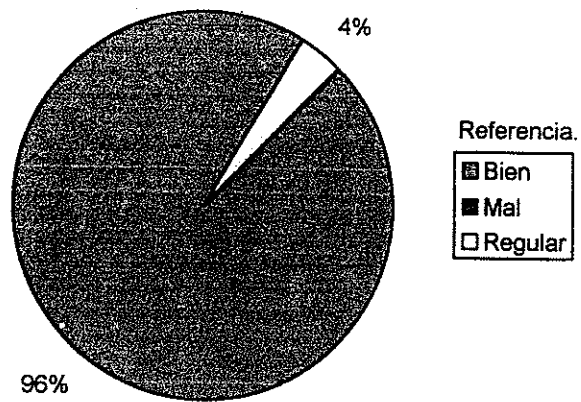
15. Menisectomía por artroscopia según referencia del estado actual. Estudio en 27 pacientes atendidos en el Hospital de Accidentes del IGSS, durante los años 1994 -1995.

Cuadro No. 15

COMO SE SIENTE	NO.	%
Bien	26	96
Mal	0	0
Regular	1	4
TOTAL	27	100

Fuente: Ficha técnica.

Gráfica No. 15



Fuente: Cuadro No. 15.



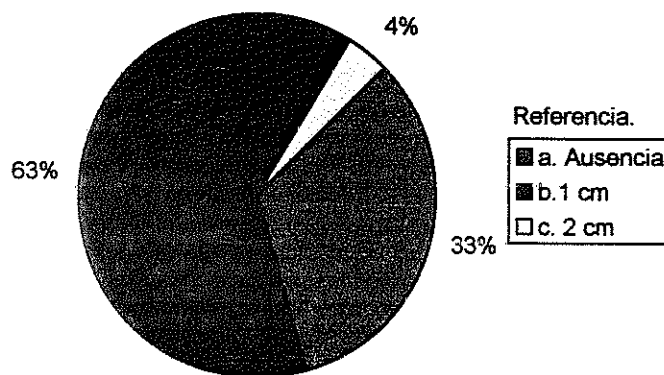
16. Menisectomía por artroscopia según trofismo del cuádriceps. Estudio en 27 pacientes atendidos en el Hospital de Accidentes del IGSS, durante los años 1994 -1995.

Cuadro No. 16

TROFISMO	NO.	%
a. Ausencia	9	33
b. 1 cm	17	63
c. 2 cm	1	4
TOTAL	27	100

Fuente: Ficha técnica.

Gráfica No 16



Fuente: Cuadro No. 16.

## VIII. ANALISIS Y DISCUSION DE RESULTADOS

La presente investigación se llevó a cabo en el Hospital de Accidentes del IGSS de la ciudad capital, en veintisiete pacientes a quienes se les realizó Menisectomía por vía Artroscópica durante los años 1994 - 1995; la población atendida fue de 29 pacientes, sin embargo por razones de distancia dos pacientes del interior del país no proporcionaron información, realizándose el estudio con veintisiete pacientes.

La Menisectomía por Artroscopia ha cobrado auge en los últimos años, y en el Hospital de Accidentes del IGSS se viene realizando desde hace once años, y debido a que no existe investigaciones anteriores, se ha realizado éste estudio para evaluar sus resultados.

-Se puede determinar que la mayoría de los pacientes a quienes se les practicó Menisectomía por Artroscopia son pacientes que están comprendidos entre los 20 y los 40 años de edad, siendo esto importante si se toma en cuenta que son personas con necesidad de desempeñarse en el trabajo por lo cual deben retornar a sus labores en condiciones físicas apropiadas y en el menor tiempo posible. (Vea el cuadro No. 1).

-Se infiere que el sexo más afectado fué el sexo masculino, lo anterior se puede explicar si se toma en cuenta que son ellos quienes están más expuestos a traumatismos agudos al desempeñar sus trabajos y la práctica de deportes con mayor contacto físico. (Vea cuadro No. 2).

-Podemos identificar que el tipo de menisectomía que más se llevo a cabo fué la Parcial, la cual es aplicable a los tipos más frecuentes de lesiones meniscales encontradas en los pacientes operados y que sólo elimina los fragmentos meniscales flojos e inestables, preservando la orilla periférica, a diferencia de la subtotal que la elimina; y debido a que según los conceptos modernos se debe dejar la mayor parte de menisco sano para que continúe cumpliendo su función. (Ver cuadro No. 3).

-Se observa que el tipo de lesión más frecuente presentada por los pacientes a quienes se les intervino y concordando con la literatura fué el desgarro Longitudinal, lesión que se presenta en meniscos previamente sanos, seguida del desgarro en Mango de Balde, Radial y Oblicua, básicamente. (Vea cuadro No. 4).

-Se observa que a la mayoría de los pacientes no se les efectuó artrografa previo a menisectomía, debido a que éste método diagnóstico se aplica cuando el diagnóstico clínico no es claro y no es recomendable hacerlo de rutina por ser un método invasivo. Dos pacientes a quienes se les practicó el resultado fué falso negativo. (Vea cuadro No. 5)

-Se establece que todos los pacientes operados no presentaban ninguna cirugía previ relacionada con los meniscos. (Vea cuadro No. 6).

-Se observa que la mayoría de los pacientes fue intervenido con anestesia regional, tipo d anestesia que se adecua muy bien a intervenciones planificadas de los miembros inferiores. (Vea cuadro No 7).

-Se determinó que la vía de acceso más utilizada fué la vía externa, la cual proporciona un amplio campo de visibilidad en la articulación de la rodilla, se tuvo que utilizar 3 vías d entrada un una menisectomía total. (Vea cuadro No. 8).

-La mayoría de los pacientes no presentaba derrame articular al momento de la intervención. (Vea cuadro No. 9).

-La mayoría de los pacientes estuvo ingresado más de 3 días para una Menisectomía por Artroscopia, mientras que la mayoría estuvo ingresado un día después de su operación, y la razón de esto, según lo explica el Dr Morales Sosa, (Jefe de Sala C) es que los pacientes se ingresan al haber disponibilidad de camas, sin dárselos la seguridad que se operarán al día siguiente, pues las intervenciones quirúrgicas se hacen por prioridad dependiendo la gravedad o tipo de lesiones que se encuentren en la sala esperando ser intervenidas quirúrgicamente, lo cuál es de tomarlo en cuenta debido a que se pudiera reducir mucho los días promedio de estancia hospitalaria si éstos pacientes se operaran en el menor tiempo posible posterior a su ingreso. (Vea cuadro No. 10 y 10.1).

-Se observa que ninguno de los pacientes a los cuales se les realizó Menisectomía por Artroscopia presentó complicación alguna, lo cual sugiere que los métodos y técnicas que se están siguiendo son los correctos. (Vea cuadro No. 11).

-Un número no significativo regresó a sus labores cotidianas en los primeros siete días post-operatorios y la mayoría requirió entre 21 y 28 días para volver a sus labores cotidianas. (Vea cuadro No. 12).

-La totalidad de los pacientes necesitaron más de 12 semanas para volver a realizar deporte, sin embargo estos eran deportistas no profesionales por lo cual el volver a practicarlo no era su principal objetivo después de la intervención quirúrgica. (Vea cuadro No. 13).

-La mayoría de los pacientes a quienes se les realizó Menisectomía por Artroscopia manifestaron sentir estabilidad en su rodilla, como referencia subjetiva del paciente, la excepción es un paciente que presenta rotura de ligamento cruzado anterior. (Vea cuadro No. 14).

-La mayoría de los pacientes refiere sentirse bien después de la menisectomía. (Vea cuadro No. 15).


-En el aspecto relacionado al trofismo del músculo cuádriceps, el cual se determinó midiendo el muslo 10 cm arriba del polo superior de la rótula, se evidencia que la mayoría presentaba un cm. de trofismo, lo cual no es significativo en pacientes que no son deportistas profesionales, mientras que un porcentaje menor no presentaba trofismo. (Vea cuadro No. 16).

## IX. CONCLUSIONES

1. El total de los pacientes a quienes se les practicó Menisectomía por Artroscopia no presentaron ninguna complicación durante o después de la operación, lo cual sugiere que este tipo de operación es un método inocuo de intervención quirúrgica.
2. De acuerdo a sexo y edad, el paciente sometido a Menisectomía por Artroscopia es del sexo masculino comprendido entre los 20 y 40 años de edad.
3. Los pacientes a quienes se les practicó Menisectomía por Artroscopia presentaban lesiones Longitudinales, en Mango de Balde, Radiales, Oblicuas y en Pico de loro básicamente.
4. Los pacientes a quienes se les practicó Menisectomía por Artroscopia manifestaron sentir estabilidad en su rodilla.
5. Un número considerable de pacientes a quienes se les practicó Menisectomía por Artroscopia presentaron atrofia de 1 cm, mientras un porcentaje menor no presentaba atrofia.
6. La mayoría de los pacientes a quienes se les realizó Menisectomía por Artroscopia permanecieron entre 2 y 4 días en el Hospital, pero la mayoría de los pacientes estuvieron ingresados únicamente un día después de la operación.
7. Que la artroscopia es un procedimiento que favorece la recuperación temprana e incorporación del paciente a sus actividades habituales, cumpliendo con el objetivo del IGSS de reintegrar al paciente a sus labores en las primeras 4 semanas después de una menisectomía.

## X. RECOMENDACIONES

- . Que se continúe utilizando la técnica operatoria llevada a cabo hasta ahora en la menisectomía por Artroscopia por ser eficientes en la no aparición de complicaciones en los pacientes intervenidos.
- . Que se ingrese a los pacientes un día antes de la operación para que éste permanezca en la institución el menor tiempo posible, si se toma en cuenta que en su mayoría estos son atletas 24 horas después de su intervención quirúrgica.
- . Que se exija al paciente el cumplimiento en la toma de medicamentos y en la terapia física adecuada para disminuir en lo posible el tiempo en el cual vuelvan a sus labores cotidianas.
- . Que se investigue la razón por la cual un número considerable de los pacientes presentan un centímetro de trófismo muscular, aunque éste no sea significativo en atletas que no sean deportistas profesionales.
- . Que sea obligatoria la terapia física preoperatoria y post operatoria para evitar ese trófismo presentado los pacientes.



## XI. RESUMEN

El presente trabajo es un estudio descriptivo sobre la EVALUACION DE RESULTADOS DE MENISECTOMIA POR ARTROSCOPIA. Se realizó con información obtenida de la sala C al revisar su archivo, en el Hospital de Accidentes del IGSS. Tomando para el estudio el periodo comprendido de Enero de 1994 a Diciembre de 1995.

Dicho estudio fué realizado en base a veintisiete pacientes de una totalidad de veintinueve ( dos fueron excluidos por no presentarse a dar información, éstos eran del interior de la república) que se sometieron a menisectomía por artroscopia.

La metodología que se empleó fué la de utilizar el expediente médico para llenar la ficha técnica del inciso 1 al 9 y posteriormente citar a los pacientes para concluir la ficha del inciso 10 al 15.

Se encontró que la mayoría de los pacientes pasan 3 o más días ingresados, aunque la mayoría de la totalidad solo estuvieron ingresados 1 día después de la operación.

La mayoría de los pacientes son del sexo masculino y se encuentran entre las edades de 20 a 40 años de edad y entre la patología mas frecuentemente encontrada fue el desgarro longitudinal.

La mayoría de estos pacientes al interrogárseles manifiestan sentir estabilidad en su rodilla y sentirse satisfechos con la misma después de la menisectomía por artroscopia.

Se encontró que la mayoría de los pacientes presentan un cm de trofismo muscular y las causas de éste trofismo debieran investigarse.

## XII. REFERENCIAS BIBLIOGRAFICAS

- 1.- Anatomía de Gardner.  
Pag. 252.  
Quinta Edición.  
Editorial Interamericana. Mc Graw-Hill.  
1989.
- 2.- American Academy of Orthopaedic Surgeons.  
Simposium on Arthroscopy an Arthrography of the Knee.  
Pags 153-173.  
Cap. 10. Lesions of Menisci.  
1978.
- 3.- Arthroscopic meniscectomy in anterior cruciate ligament deficient kness.  
Author: Kwiatkowski-K.  
Pag 205 - 209.  
1995.
- 4.- Arthroscopic Partial Menisectomy.  
Technique and Long-term Results.  
Clinical Orthopaedics and Related Research.  
Author: Jan Gillquist - Nils Oretorp.  
Pag. 29 - 32.  
1982.
- 5.- Arthroscopic surgery of the knee in the geriatric patient.  
Author: Yang - SS; Nisonson - B.  
Pag. 50 - 58.  
1995.
- 6.- Atlas de Cirugía Ortopédica  
Autor: Goldstein - Dickerson.  
Pags. 1028 - 1031.  
Editorial Inter Medica.  
1977.
- 7.- Campbell, Cirugía Ortopédica.  
Pags. 2483 - 2541.  
Séptima edición.  
Editorial Médica Panamericana S.A.  
1992.



- 8.- Indicaciones de Artroscopia Diagnóstica y Quirúrgica de la Rodilla.  
Autor: Dr. Luis E. Morales Sosa.  
Pag. 5 - 6.  
Revista de la Asociación Guatemalteca de Traumatología y ortopedia.  
Boletín No. 8.  
1989.
- 9.- Osteoarthritis after Arthroscopic partial meniscectomy  
Author: Rangger-C; Klestil-T; Gloetzer-W; Kemmler-G; Benedetto-Kp.  
Pag 240 - 244.  
1995.
- 10.- Outcome of arthroscopic meniscectomy.  
Author: Rockborn-P; Gillquist-J.  
Pag. 113 - 117.  
1995.
- 11.- Partial Lateral meniscectomy in Athletes.  
Author: Osti-L; Liu-SH; Raskin-A; Merlo-F; Bocchi-L.  
Pag 424 - 430.  
Arthroscopy.  
1994.
- 12.- Second look arthroscopy after meniscal repair. Factors affecting the healing rate.  
Author: Kimura-M; Shirakura-K; Hasegawa-A; Kobuna-Y; Nijima-M.  
Pag. 185 - 191.  
Clinic. Orthop  
1995..
- 13.- The effects of arthroscopic partial lateral meniscectomy in an otherwise normal knee:  
a retrospective review of functional, clinical, and radiographic results.  
Author: Jaureguito-JW, Elliot-JS; Lietner-T; Dixon-LB; Reider-B.  
Pag. 29 - 36.  
1995.

**XIII. ANEXOS**

**FICHA TECNICA**

Iniciales del Nombre: \_\_\_\_\_ Edad: \_\_\_\_\_ Sexo: \_\_\_\_\_

No. de Afiliación: \_\_\_\_\_ No. de Rx: \_\_\_\_\_

1.- Operación realizada: a. Menisectomía Parcial. b. Menisectomía Subtotal  
c. Menisectomía Total.

2.- Diagnóstico clínico: \_\_\_\_\_

3.- Diagnóstico artroscópico: \_\_\_\_\_  
\_\_\_\_\_

4.- Artrograma: Positivo: \_\_\_\_\_ Negativo: \_\_\_\_\_ No se efectuó: \_\_\_\_\_

5.-Operaciones Anteriores:	Fecha:
a. _____	a. _____
b. _____	b. _____
c. _____	c. _____

6.-Anestesia: Local: \_\_\_\_\_ General: \_\_\_\_\_ Epidural o raquídea: \_\_\_\_\_

7.-Vía de acceso: Externa: \_\_\_\_\_ Interna: \_\_\_\_\_ Suprapatelar: \_\_\_\_\_

8.-Derrame articular: No \_\_\_\_\_ Sí \_\_\_\_\_ -Turbio \_\_\_\_\_ -Sanguinolento \_\_\_\_\_  
-Normal \_\_\_\_\_

- 9.- Tiempo de estancia hospitalaria. (Días post operatorio)
- |                  |                  |
|------------------|------------------|
| a. 2 días.       | a. 1 día.        |
| b. 3 días.       | b. 2 días.       |
| c. 4 días.       | c. 3 días.       |
| d. 5 días o más. | d. 4 días o más. |

- 10.-¿Se presentó alguna complicación transoperatoria o postoperatoria?  
No.  
Sí. Diagnostico: a. \_\_\_\_\_  
b. \_\_\_\_\_  
c. \_\_\_\_\_

- 11.-¿A los cuantos días volvió a sus labores cotidianas?  
a. 1 - 7 días.  
b. 7 - 14 días.  
c. 14 - 21 días.  
d. 21 - 28 días.

- 12.-¿A los cuantos semanas volvió a realizar deporte?  
a. 1 - 4 semanas.  
b. 4 - 8 semanas.  
c. 8 - 12 semanas.  
d. 12 - + semanas

- 13.-¿Siente estabilidad es su rodilla? Sí \_\_\_\_\_ No: \_\_\_\_\_

- 14.-¿Como se siente actualmente? Bien \_\_\_\_\_ Mal \_\_\_\_\_ Regular \_\_\_\_\_

- 15.-¿Hay presencia de trofismo del músculo cuádriceps? Sí \_\_\_\_\_ No \_\_\_\_\_  
Si: \_\_\_\_\_ cms.