

**UNIVERSIDAD DE SAN CARLOS DE GUATEMALA
FACULTAD DE CIENCIAS MEDICAS**

**NEOFORMACIONES VASCULARES CONGENITAS
CUTANEAS BENIGNAS EN PACIENTES MENORES DE
5 AÑOS**

Estudio de tipo observacional descriptivo sobre lesiones vasculares congénitas cutáneas benignas, revisión, clasificación y frecuencia. Consulta externa de la Unidad de Dermatología del Departamento de Pediatría del Hospital General de Enfermedad Común, Instituto Guatemalteco de Seguridad Social, 1 de enero de 1991 al 31 de diciembre de 1995.

TESIS

*Presentada a la Honorable Junta Directiva de la
Facultad de Ciencias Médicas de la
Universidad de San Carlos de Guatemala.*

POR

CLAUDIA LIZETH LOPEZ LEMUS

En el acto de investidura de:

MEDICO Y CIRUJANO

UNIVERSIDAD DE SAN CARLOS DE GUATEMALA
Biblioteca Central
Guatemala, agosto de 1996.

(52)

EL DECANO DE LA FACULTAD DE CIENCIAS MEDICAS
DE LA
UNIVERSIDAD DE SAN CARLOS DE GUATEMALA

H A C E C O N S T A R Q U E:

(La) MAESTRA EDUC. PRIMARIA : CLAUDIA LIZETH LOPEZ LEMUS

net Universitario No. 90-13248

presentado para su Examen General Pùblico, previo a optar al Titulo
Médico y Cirujano, el trabajo de Tesis titulado:

NEOFORMACIONES VASCULARES CONGENITAS CUTANEAS BENIGNAS EN
PACIENTES MENORES DE 5 AÑOS

bajo asesorado por:

por OLGA MARINA DE MARTINEZ

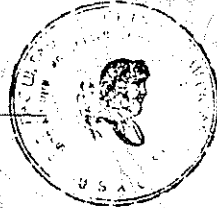
avisado por:


por CARLO A. CAFFARD L.

enes lo avalan y han firmado conformes, por lo que se emite, firman
allan la presente ORDEN DE IMPRESION.

Guatemala, 18 de julio de 1996.



UNIDAD DE TESIS




DIRECTOR
CENTRO DE INVESTIGACIONES
DE LAS CIENCIAS DE LA SALUD



IMPRIMASE:


Dr. Edgar Oliva Gonzalez
DECANO

UNIVERSIDAD DE SAN CARLOS DE GUATEMALA



Guatemala, 18 de julio de 1996

FACULTAD DE CIENCIAS MEDICAS
GUATEMALA, CENTRO AMERICA

Doctor
Carlos Humberto Escobar Juárez
COORDINADOR
Unidad de Tesis
Presente

Se le informa que el MAESTRA DE EDUCACION PRIMARIA URBANA
CLAUDIA LIZETH LOPEZ LEMUS

Nombres y Apellidos Completos

Carnet No.: 90-13248 ; ha presentado el Informe Final de su trabajo de tesis titulado:

NEOFORMACIONES VASCULARES CONGENITAS CUTANEAS BENIGNAS EN

PACIENTES MENORES DE 5 AÑOS

Del cual autor, asesor(es) y revisor nos hacemos responsables por el contenido, metodología, confiabilidad y validez de los datos y resultados obtenidos; así como de la pertinencia de las conclusiones y recomendaciones expuestas.

Firma del Estudiante

f.: Asesor
Nombre Completo y Título Profesional

apme

Medico y Cirujano

f.: Revisor
Nombre Completo y Título Profesional
Reg. de Personal: 11878

CARLOS A. CAFFRARO
Médico y Cirujano
Colegiado 2957



FACULTAD DE CIENCIAS MEDICAS
GUATEMALA, CENTRO AMERICA

Of. APR- UT-110-96

Guatemala, 18 de julio de 1996

MAESTRA DE EDUCACION PRIMARIA
CLAUDIA LIZETH LOPEZ LEMUS

FACULTAD DE CIENCIAS MEDICAS
USAC
Presente.

Por este medio hago de su conocimiento que su Informe Final de Tesis, titulado NEOFORMACIONES VASCULARES CONGENITAS CUTANEAS BENIGNAS EN PACIENTES MENORES DE 5 AÑOS ha sido **RECIBIDO**, y luego de revisado se ha establecido que cumple con los requisitos contemplados en el reglamento de trabajos de tesis; por lo que es autorizado para completar los trámites previos a su graduación.

Sin otro particular me suscribo de usted.

Respetuosamente,

"DID Y ENSEÑAD A TODOS"

Dr. Carlos Humberto Escobar Juárez.
COORDINADOR



NOTA: La información y conceptos contenidos en el presente trabajo es responsabilidad única del autor.

lpme

INDICE

I. INTRODUCCION	1
II. DEFINICION DEL PROBLEMA	2
III. JUSTIFICACION	4
IV. OBJETIVOS	5
V. REVISION BIBLIOGRAFICA	6
1. HEMANGIOMAS	8
2. MALFORMACIONES VASCULARES	19
2.1 Malformaciones capilares	20
2.2 Malformaciones linfáticas	38
2.3 Malformaciones venosas	39
2.4 Malformaciones arteriales	45
2.5 Malformaciones combinadas complejas	47
VI. METODOLOGIA	57
VII. PRESENTACION DE RESULTADOS	62
VIII. ANALISIS Y DISCUSION DE RESULTADOS	72
IX. CONCLUSIONES	74
X. RECOMENDACIONES	75
XI. RESUMEN	76
XII. BIBLIOGRAFIA	77
XIII. ANEXOS	82

I. INTRODUCCION

Los Angiomas, Hemangiomas, o mejor denominados proliferaciones vasculares, constituyen los tumores más frecuentemente observados en la infancia^{34,49}.

En los niños las neoformaciones vasculares pueden ser benignas hasta en un 99.7%, o malignas con sólo el 0.3%, siendo excesivamente raras en ellos^{43,52}.

El presente estudio se realizó con el propósito de dilucidar el problema de la clasificación de anomalías vasculares superficiales y profundas, proporcionar una revisión bibliográfica reciente y revisar la frecuencia de casos de Neoformaciones Vasculares Congénitas Cutáneas Benignas; realizando una investigación de tipo observacional descriptivo en un período de 5 años, comprendido del 1 de enero de 1991 al 31 de diciembre de 1995, en la Consulta Externa de la Unidad de Dermatología, Departamento de Pediatría del Hospital General de Enfermedad Común, Instituto Guatemalteco de Seguridad Social; esto permite contar con referencias propias de este hospital y orientarnos al diagnóstico, tratamiento y plan educacional oportuno.

En el período estudiado se encontraron 120 casos, siendo el sexo femenino el más afectado con el 70%, y el grupo etáreo el comprendido entre los 0-6 meses con un 44.2%. El diagnóstico se realizó mediante Clínica en el 92.5%, en el restante 7.5% se efectuó con la ayuda diagnóstica de laboratorio (hematología y recuento plaquetario) en 3 casos, técnicas radiológicas en 3 casos, biopsia cutánea en 2 casos y USG abdominal más laboratorio en 1 caso.

Se dio tratamiento médico en un mínimo porcentaje (7.5%); en la mayoría consistió en observación de la lesión. Los hemangiomas se encontraron con mayor frecuencia con el 89.2%, mientras que de las malformaciones vasculares la más frecuente fue el Naevus Flammeus con el 3.4%.

II. DEFINICION DEL PROBLEMA

La piel es el órgano más extenso de la superficie corporal en la que puede presentarse enfermedades propias y sistémicas²³. Dentro de la amplia gama de padecimientos en el grupo pediátrico tenemos las anomalías vasculares del desarrollo, que en algunos textos se engloban bajo la denominación de Angiomas. Dicho término se refiere a un tumor formado de vasos, pero su nomenclatura no es adecuada ya que algunas veces se utiliza en sentido histológico y otras en sentido clínico con una diferencia de significado. Debido a la pobre correlación clínico patológica que existe, la clasificación de éstas es confusa ⁴³.

En el pasado, estas clasificaciones eran tan numerosas que actualmente es casi imposible apreciar lo que se ha publicado cuando los artículos más antiguos carecen de grabados clínicos, histológicos o angiográficos ¹⁸.

Los intentos por aclarar la situación fueron realizados inicialmente por Malan en Italia, y más tarde por Mulliken y Glowacki en 1975 en los Estados Unidos de Norteamérica, con un estudio prospectivo en el que correlacionaban los hallazgos celulares con los datos del examen clínico y la historia natural de la lesión. Estableciendo así lo que se conoce como clasificación biológica, clasificando estas lesiones en dos grandes grupos: a) Hemangiomas y b)Malformaciones ¹⁸.

Estudios de esta clasificación son reportados en la literatura española: Lesiones Cutáneas Benignas Vasculares, Revisión y consideraciones acerca de su clasificación. Dermatología Madrid. Azaña, J., Fernández, R. y Boixeda, P. ⁴.

En México el Dr. Ruiz Maldonado ha hecho publicaciones de Angiomas en Dermatología Pediátrica 1992 ⁴³.

En el Instituto Guatemalteco de Seguridad Social no se ha realizado ningún estudio sobre Neoformaciones Vasculares Congénitas Cutáneas Benignas, respecto a su clasificación, revisión bibliográfica y frecuencia; por lo cual se decidió realizar un estudio de tipo observacional descriptivo por un periodo de 5 años para determinar la frecuencia de dicha patología en nuestro medio, contar con datos propios de este hospital para referencia y además efectuar la revisión bibliográfica de dichas patologías y su clasificación.

Es importante mencionar que en el presente trabajo se utilizó la clasificación de Mulliken por ser simple, útil en la práctica diaria, permitir la identificación apropiada y el diagnóstico clínico de la afección del paciente en aproximadamente 90% de los casos, ahorrar tiempo y dinero, realizar las investigaciones necesarias, proteger al paciente contra la exposición innecesaria a la radiación y llegar a un pronóstico y selección terapéutica adecuada ¹⁶.

III. JUSTIFICACION

Los tumores vasculares benignos del desarrollo denominados angiomas o hemangiomas, en nuestro medio, adquieren una frecuencia inusitada constituyendo los tumores más observados durante la infancia.

Se han clasificado atendiendo a distintos criterios; dado que una misma entidad es nombrada de diversas formas según la clasificación adoptada, conduce a cierta confusión e, indirectamente a un incorrecto manejo y tratamiento.

En base a ello se considera que es de sumo interés para el personal médico tratante conocer estas patologías, su frecuencia, clasificación apropiada, tomando en cuenta que debe relacionarse clínica y patología, y comprobarse mediante el análisis de los resultados de los casos manejados. A pesar de esto no existe un estudio que revise directamente los casos de Neoformaciones Vasculares Congénitas Cutáneas Benignas y sus resultados, ni revisión bibliográfica en nuestro medio, tanto en el Instituto Guatemalteco de Seguridad Social como en la Facultad de Ciencias Médicas.

Es ahí donde radica la importancia de realizar un estudio que permita dotar de conocimientos respecto a estas patologías, para darle el manejo adecuado, no olvidando que las mismas pueden orientarnos por sus manifestaciones clínicas a enfermedades de tipo sistémico y que un mal diagnóstico trae como consecuencia dar un tratamiento innecesario o bien no darlo oportunamente.

Es importante que el médico general, el pediatra, el neonatólogo y el obstetra sean auxiliados por el dermatólogo pediatra en el diagnóstico de estas patologías.

IV. OBJETIVOS

1. Establecer una base de conocimientos teóricos actualizados sobre Neoformaciones Vasculares Congénitas Cutáneas Benignas y su clasificación.
2. Cuantificar la frecuencia de Neoformaciones Vasculares Congénitas Cutáneas Benignas atendidos en la Consulta Externa de la Unidad de Dermatología, Departamento de Pediatría del Instituto Guatemalteco de Seguridad Social en el período de estudio.
3. Identificar el sexo y grupo étnico más afectados por esta patología.
4. Describir el método utilizado en el diagnóstico de las diferentes neoformaciones.
5. Identificar la localización anatómica de las neoformaciones.
6. Enumerar el orden de frecuencia con que se presenta cada neoformación vascular de acuerdo a su clasificación.

V. REVISION BIBLIOGRAFICA

GENERALIDADES

Los angiomas o hemangiomas, o mejor denominación aún, las proliferaciones vasculares, constituyen los tumores frecuentemente observados en la infancia ³⁴.

El término angioma se refiere a un tumor formado de vasos sanguíneos ⁴³.

De acuerdo con Enzinger y Weiss, la distribución de las proliferaciones vasculares es mucho más común en piel y mucosas, seguido del hígado, sistema nervioso central, corazón, hueso, tracto gastrointestinal, riñón, mesenterio y músculo ⁷².

Las lesiones vasculares pueden presentarse como defectos aislados o formando parte de un síndrome. Las Neoformaciones Vasculares más frecuentes son los hemangiomas y con raras excepciones aparecen esporádicamente sin base genética ⁵.

De presentación habitual en la edad pediátrica y más frecuentemente en los primeros años de la vida; las proliferaciones vasculares constituyen un extenso capítulo cuya clasificación es muy variada, seguramente debido a la poca correlación clínico patológica por un lado, y por otro lado a la poca precisión de muchos de los términos utilizados en este tema ³¹.

Esencialmente, la mayoría de las clasificaciones eran descriptivas. Mulliken en 1975 en los Estados Unidos de Norteamérica, realizó un estudio prospectivo, estableciendo un nuevo sistema de clasificación biológica basado en la fisiopatología al relacionar los hallazgos clínicos, los aspectos histológicos, las diferencias celulares, angiográficas, hemodinámicas y hemáticas con la historia de la lesión. Clasificando así las lesiones de acuerdo con la cinética endotelial

en dos grandes grupos: 1) Hemangiomas: en el caso que exista hiperplasia endotelial o incremento en el recambio de mastocitos, son tumores vasculares benignos verdaderos, de crecimiento rápido, proliferan durante la infancia y sufren involución en la niñez, 2) Malformaciones: si el índice de recambio endotelial es normal, persisten durante toda la vida y pueden deteriorar ^{4,18,49}. Ver tabla I.

TABLA 1

CLASIFICACION BIOLOGICA DE LAS
LESIONES VASCULARES CUTANEAS

- 1) Hemangiomas
 - Fase de crecimiento
 - Fase de regresión
 - 2) Malformaciones Vasculares
 - Capilares
 - Linfáticas
 - Venosas
 - Arteriales
 - Combinadas
 - Venosa - linfática
 - Capilar - linfática
 - Capilar - venosa
 - Combinadas Complejas
-

Modificado por J.B. Mulliken. ⁴

Existen características diferenciales entre las malformaciones y los hemangiomas las cuales se exponen en la tabla II.

TABLA II
CARACTERISTICAS DIFERENCIALES ENTRE HEMANGIOMAS Y MALFORMACIONES

CARACTERISTICA DIFERENCIAL	HEMANGIOMAS	MALFORMACIONES
CLINICA	Presentes al nacimiento. 30% Crecimiento rápido. Mujer/Hombre: 3:1	Presentes al nacimiento 100% Crecimiento lento Mujer/Hombre: 1:1
HISTOLOGIA	Endotelio prominente Hiperplasia endotelial Membrana basal capilar multilaminada Mastocitos aumentados Formación capilares in vitro	Endotelio aplanado Sin hiperplasia endotelial Membrana basal capilar normal Mastocitos normales Pobre crecimiento endotelial in vitro
ANGIOGRAFIA	Lesión circunscrita. Patrón lobular	Lesión difusa.
ALTERACIONES ESQUELETICAS	Infrecuente efecto en masa Rara hipertrofia	Distorsión Hipertrofia Hipoplasia

Modificado por J.B. Mulliken⁴

1) HEMANGIOMAS

SINONIMIAS: Hemangioma Inmaduro o Juvenil, Angioma Caveroso, Angioma Capilar, Angioma Caveroso Capilar, Nevos Angiomatosos, Hemangioendotelioma Benigno de la Infancia, Marca de Nacimiento, Angioma Inmaduro, Angioma en Fresa.^{4,5,8,12,26,31,32,34,43,46.}

DEFINICION: Tumores benignos de origen vascular que se presentan en la etapa temprana de la vida^{43,49.} aparecen durante los primeros meses y presentan en su historia natural dos fases características: una fase inicial proliferativa en los primeros 3 a 9 meses de la vida, seguida de otra involutiva de duración variable, logrando la involución completa alrededor de los 2 a 9 años de edad^{4,5,18,31,46.}

El término cavernoso en la literatura ha servido para designar tanto a los hemangiomas profundos como a las malformaciones venosas; las características clínicas son similares pero no involucran las segundas, por ello no resulta conveniente ni práctico el uso de dicho término ⁴.

CUADRO CLINICO: Afecta el 10% de los neonatos, es exclusivamente una enfermedad de la infancia. Su prevalencia es de 1 - 3 % en los primeros días de la vida, que aumenta hasta el 10% al final del primer año; siendo más frecuentes en recién nacidos de bajo peso y en el síndrome alcohol-fetal ⁴. Su frecuencia se considera como de uno por cada 200 niños nacidos vivos ¹²; se observa más en las niñas con una proporción de 3:1 ^{4,24,43} y 2:1 ⁴⁹. Pueden ser únicos (80%) o múltiples, atendiendo a la profundidad de la lesión: superficiales (65%) con una superficie irregular, profundos (15%) con superficie lisa, o mixtos (20%). ^{4,24,27,49} Aparecen en cualquier área sobre todo en la cara (61%), cabeza y cuello (60%), tronco (15%), extremidades (12%) y en la región perineal (7%) ^{4,43}.

La explicación más lógica en relación a la topografía de la lesión, que es predominantemente en la extremidad cefálica, se basa en el hecho demostrado de que los cúmulos angiogénicos y los islotes sanguíneos en el desarrollo embrionario, están situados a los lados del embrión pero rápidamente se extienden y se ubican en dirección cefálica ⁴⁵. En la fase inicial de crecimiento rápido, generalmente alcanzan su morfología característica: placa de color rojo intenso, bordes netos, ovalada, superficie lisa o lobulada. Tras ésta, el tumor se desarrollará de acuerdo al crecimiento del niño y pronto aparecerán los signos de involución, la coloración se hace tenue con áreas moteadas grisáceas que se extenderán de forma centrífuga ^{4,18,43,49}.

La regresión es casi completa en el 95% ^{4,5} y 80% ⁴³ de los casos, sin lesión residual en un 50% de ellos; en el resto puede producirse cicatrización si se ha ulcerado o existen telangiectasias superficiales o un saco fibroadiposo residual ^{4,18,43,49}.

Los hemangiomas son lesiones frecuentes de la boca, predominan en las mujeres. Los labios y la lengua son las ubicaciones más frecuentes seguidos por la mucosa. Su tamaño fluctúa entre 0.5 centímetros, al de una macroquelia verdadera. Pueden ser planos y rosas o elevados y rojos, se ulceran por trombosis, traumatismo o infección.

Por lo general los hemangiomas linguales se manifiestan como una forma de macroglosia roja. Los tumores grandes pueden interferir en forma seria en la masticación y el habla ⁴³.

Con frecuencia ocurren secuelas: distorsión del contorno, menoscabo funcional (el menoscabo de la visión es una consecuencia muy común de un hemangioma del párpado) y piel con muchas cicatrices ¹⁸.

HISTOPATOLOGIA: El sufijo griego "oma" implica una hiperplasia o tumor. Durante su fase proliferante inicial los hemangiomas se caracterizan por una infiltración dérmica y del tejido adiposo de células endoteliales, pericitos y células con músculos lisos con lúmenes capilares minúsculos ^{18,36,46,49}.

El estudio ultraestructural revela la presencia de una membrana basal multilaminada. Progresivamente la lesión se organiza en tóbulos separados por septos fibrosos, con vasos revestidos de células endoteliales aplanadas, menores en número, pero de mayor diámetro y con un incremento de tejido fibroadiposo intra e interlobular, ^{4,46}, y colágeno laxo en la dermis ⁴³.

FISIOPATOGENIA: Desde tiempo atrás se creía que los hemangiomas eran restos de islas hemangioblásticas embrionarias, con crecimiento después del nacimiento, seguido de involución subsiguiente desaparición o reversión de la diferenciación, y con un residuo fibrograso. Actualmente se entiende en términos de "hemangiogénesis": factores de crecimiento angiogénicos actúan sobre la piel y, algunos casos raros, sobre las células endoteliales de las vísceras para fomentar su proliferación. Posteriormente, durante la fase involutiva, los mecanismos implicados pueden ser: a) la ausencia de estos factores angiogénicos, b) una pérdida de receptores endoteliales de parte de estos factores de crecimiento, o c) la influencia de un

mensaje inhibitor proveniente de los tejidos conectivos circundantes. Las células musculares lisas y los pericitos sostienen a las células endoteliales e interactúan con ellas para mantener la homeostasis vascular. Los factores de crecimiento fibroblástico (FCF) parecen ser un mediador importante de la hemangiogénesis. El FCF básico estimula normalmente la proliferación celular endotelial y la migración, también fomenta la producción de varias proteinasas conocidas por su capacidad de degradar la matriz extracelular, un acontecimiento que puede ser esencial en la hemangiogénesis. La membrana basal multilaminada también desempeña un papel en el crecimiento del hemangioma. Los factores derivados de estromas se cree que desempeñan un papel importante tanto en el desarrollo de la lesión como en su involución espontánea secundaria. Como los mecanismos subyacentes a la emergencia de células endoteliales normales durante el desarrollo embrionario y durante el crecimiento de los vasos sanguíneos hasta la edad adulta siguen sin conocerse, el problema de la hemangiogénesis en el recién nacido está lejos de resolverse. Es de considerar que los mastocitos se acumulan en hemangiomas durante la fase proliferante, pero no durante la involutiva; este recuento mayor de mastocitos puede ser uno de los factores claves en el crecimiento. La heparina liberada por los mastocitos induce probablemente la proliferación del endotelio ^{18,31,36}.

COMPLICACIONES: La mayoría de hemangiomas son asintomáticos, no por eso están exentos de complicaciones. Las más frecuentes son las hemorragias ante mínimos traumatismos y el desarrollo de ulceraciones ^{4,5}. Los hemangiomas que afectan órganos internos como colón, recto e intestino delgado, pueden sangrar y la severidad de la hemorragia digestiva pone en peligro la vida del paciente, requiriendo tratamiento inmediato. ⁵¹ La ulceración espontánea y las costras de color negro profundo a menudo coinciden con un aumento en el recuento de plaquetas y estos cambios son seguidos de regresión, pero dejan una piel llena de cicatrices. Ocurre hemorragia y dolor ocasionales ¹⁸.

Los hemangiomas subglóticos son tumores benignos de la niñez, sin embargo, cuando el volumen del tumor interfiere con la ventilación peligra la vida

⁵⁴. Los hemangiomas grandes pueden obliterar en forma parcial o total los orificios naturales como la boca, el ano o el tracto respiratorio ⁵. La ulceración del labio puede afectar el reflejo de chupar y la deglución ¹⁶. Cuando los hemangiomas localizados en el cordón umbilical son voluminosos, pueden causar muerte fetal por hipoxia, desprendimiento prematuro de placenta y parto prematuro ¹⁵. Los ojos pueden estar ocluidos evitando la estimulación luminosa de la retina y a la larga llevándolos a su atrofia. El hemangioma periocular invariablemente amenaza la vista. Hasta un hemangioma pequeño del párpado con un pasaje visual sin obstrucciones puede afectar la córnea en desarrollo y dar lugar a Astigmatismo unilateral. Un hemangioma extenso del párpado con extensión orbital, puede causar obstrucción del eje visual, deformación de la córnea, infiltración de los músculos oculares y es probable que cree una ambliopía, estrabismo, exoftalmos y errores de la refracción ^{5,8,18}.

Algunos hemangiomas cutáneos o viscerales grandes pueden originar una fístula, lo que resulta en insuficiencia cardíaca ⁴³. Los hemangiomas nasales que afectan la porción distal de la nariz tienden a destruir el tabique ⁴³.

Por su importancia cabe destacar la afectación sistémica, sobre todo asociada a la presencia de lesiones múltiples; los cuales incluyen:

- HEMANGIOMATOSIS NEONATAL DIFUSA: Sinonimias: Hemangiomatosis Neonatal Eruptiva, Hemangiomatosis Diseminada ^{5,31}.
Definición: Entidad grave en la que existen múltiples hemangiomas, ampliamente distribuidos en piel y órganos internos ^{5,31}. Cuadro clínico: Las manifestaciones cutáneas suelen ser numerosos hemangiomas papulosos, pequeños, de color rojo o púrpura, en raras ocasiones su número es escaso o están ausentes. Los hemangiomas internos afectan cualquier órgano, las localizaciones más frecuentes son hígado ^{5,22,31,43}, tracto gastrointestinal ^{3,5}, ojo ^{4,19,31}, pulmones ^{5,31}, sistema nervioso central (encéfalo), páncreas, riñones, glándulas suprarrenal y salivales, meninges y corazón ³¹. La hemangiomatosis puede involucrar únicamente piel, sin afección visceral, y tener una evolución favorable debido a la autoinvolución de las lesiones ^{5,31}.
Complicaciones: El proceso suele ser fatal debido a una

insuficiencia cardíaca de alto gasto, obstrucción del tracto respiratorio, y/ o compresión de tejido nervioso central ⁵. Tratamiento: El tratamiento con corticoesteroides sistémicos solos o junto con cirugía y/o radiación parece haber tenido buenos resultados ⁵.

- SINDROME DE KASABACH MERRIT: Sinonimias: Hemangioma Hemorrágico ⁴. Definición: Reconocido por primera vez en 1,940 ²². Este síndrome combina una trombocitopenia profunda y coagulopatía consuntiva con un hemangioma grande, generalmente congénito ^{5,18,22,24,43}. Cuadro Clínico: Las manifestaciones clínicas suelen presentarse en lactantes menores de 3 meses de edad y en los primeros años de la infancia, pero en ocasiones el comienzo es más tardío. Los hemangiomas suelen estar presentes en el momento del nacimiento y característicamente son únicos y de gran tamaño (más de diez centímetros). Las lesiones vasculares generalmente son cutáneas y, sólo en raras ocasiones, se localizan en vísceras. La alteración plaquetaria puede dar lugar a una hemorragia con equimosis, (que se localizan en el hemangioma, alrededor de él o aparecen en otras partes del cuerpo), petequias y rápido aumento del tamaño del hemangioma ^{5,24}, hacia tejidos internos ⁴³. Fisiopatogenia: El hemangioma generalmente es congénito ⁴³. La trombocitopenia se atribuye al secuestro o aumento de la destrucción de plaquetas en el interior del hemangioma ⁵, y puede haber consumo de otros factores de la coagulación ²⁴. Histopatología: Los datos acumulados sugieren la heterogeneidad de este síndrome. Se han hecho pocas biopsias debido al riesgo de hemorragia, pero los mismos muestran patrones histopatológicos diferentes ⁴. Complicaciones: Se produce una anemia severa por secuestro de eritrocitos y hemólisis ^{5,43}. La mortalidad es rara, alrededor del 20 a 30% ^{1,22}. Aproximadamente la cuarta parte de los casos reportados han muerto por hemorragias y coagulopatía intravascular diseminada, distress respiratorio, infecciones o transformaciones malignas ²⁴. Si el paciente sobrevive el episodio de trombocitopenia y coagulopatía que dura unas cuantas semanas, el hemangioma seguirá su regresión espontánea ⁴³. Diagnóstico: La

trombocitopenia puede ser detectada precozmente por lo que hay que buscarla en lactantes que tengan hemangiomas grandes de crecimiento rápido, especialmente si se acompaña de equimosis ²⁴. El recuento plaquetario está disminuido, pero la médula ósea contiene un número elevado de megacariocitos normales o inmaduros ⁵. Recuentos de plaquetas siempre son bajos, hay fibrinopenia severa y los niveles de factores de coagulación se observan disminuidos ^{5,18,24}. Tratamiento: Durante el período crítico, cuando la coagulopatía esta presente, los procedimientos traumáticos (punciones) deben reducirse a los estrictamente necesarios ⁴³. El tratamiento será la remoción de hemangiomas y corrección de la coagulopatía consuntiva ²². Es fundamental la administración de sangre fresca, concentrados de plaquetas, fibrinógeno, plasma fresco o crioprecipitados ^{1,24}. Se han usado varios tratamientos, algunos lactantes se curan con esteroides sistémicos ⁴. Los corticoesteroides por vía parenteral aceleran la involución natural del hemangioma y corrigen la plaquetopenia ²⁴. La dexametasona o prednisona debe administrarse en forma intravenosa y oral en una dosis de 2 a 8 mg/kg. de peso corporal ⁴³. Algunas veces la heparina es indicada de acuerdo a la condición clínica y hematológica del paciente ^{1,43}. Los agentes antiagregantes plaquetarios como aspirina y dipiridamol, se usan aunque son de poco beneficio en esta enfermedad ^{18,43}. Se ha usado también pentoxifilina o interferón alfa ⁴. Si fracasan los esteroides, puede intentarse la radioterapia ^{4,24,43}. La cirugía con frecuencia es poco práctica y puede llevar a un resultado desastroso ⁴³.

- INSUFICIENCIA CARDIACA DE ALTO GASTO: en el caso de lesiones muy numerosas o de gran tamaño.

Solo el 1% puede presentar complicaciones con riesgo vital ⁴. Conviene señalar que en estos síndromes el tipo de hemangiomas no se ha estudiado en forma consistente en su aspecto histológico, y según los autores referidos ^{26,43}, las neoformaciones son predominantemente hemangiomas (capilar y cavernosos como se les conoce también). Resulta entonces de mayor

importancia tenerlos en consideración, siempre que se nos presente un paciente con algún hemangioma ³¹.

DIAGNOSTICO: Es innecesario hacer una evaluación diagnóstica extensa en la mayoría de los pacientes con hemangioma superficial. El diagnóstico se basa en el examen físico ^{18,31}. Raras veces se necesita hacer una biopsia, a menos que se sospeche un sarcoma o una miofibromatosis infantil ¹⁶. En algunos pacientes con masa subcutánea profunda, o con posible afección visceral, el diagnóstico puede ser difícil; la arteriografía ha sido útil en tales casos ^{5,43,51}; el arteriograma muestra un rubor persistente típico, una masa bien circunscrita sin carga venosa precoz. El patrón es característico ¹⁸. La angiografía es útil en el diagnóstico de hemangiomas maxilofaciales; sin embargo, actualmente la arteriografía raras veces se emprende para propósitos diagnósticos ya que pueden usarse otras técnicas de obtención de imágenes diagnósticas no invasivas, incluso ultrasonograma e imagen dopler de color, imagen de resonancia magnética, ecografía y exploraciones por tomografía computarizada ^{5,8,18,37,43,47,50}.

Las lesiones vasculares pueden ser responsables de un rápido crecimiento de tumores oculares, el diagnóstico puede ser difícil y debe hacerse en orden para evitar cirugías agresivas ⁸. La endoscopia fibrooptica alta y baja útil en el diagnóstico de neoformaciones vasculares del tracto digestivo, puede permitir la identificación de las mismas en todos los casos en que la lesión vascular es abordable por el instrumento, al mismo tiempo permite hacer el seguimiento de éstas y tiene un papel importante en la decisión terapéutica ⁵¹.

Ante un niño con alguna proliferación vascular es importante descartar que se trate de un síndrome, en donde el hemangioma sea el signo clave: pues estará en posibilidades de orientar y tratar al paciente en forma adecuada ³¹.

Una minoría de hemangiomas de todos los tipos están asociados con malformaciones múltiples, y en algunos casos el diagnóstico prenatal es posible ⁴⁹. Ver tabla III.

TABLA III	
DIAGNOSTICO PRENATAL DE CONDICIONES ASOCIADAS CON HEMANGIOMAS	
CONDICION	TECNICA DIAGNOSTICA
Labio leporino y paladar hendido	Ultrasonido
Amioplastia	Ultrasonido
Inestabilidad cromosómica tipo Wegner	Amniocentesis
Inestabilidad cromosómica tipo Maraschio	Amniocentesis
Aberraciones cromosómicas	Amniocentesis de Vellosidades Coriónicas
Craneosinostosis de Herman Pallister Opitz	Ultrasonido
Craneosinostosis, aplasia radial	Ultrasonido
Malformación-hemangioma facial Dandy Walker	Ultrasonido - Amniocentesis
Displasia Diastrófica	Ultrasonido
Artrogrifosis Hermann Opitz	Ultrasonido
Sinostosis Húmero-radio-cubital	Ultrasonido
Jarcho-Levin	Ultrasonido
Klippel-Trenaunay-Weber	Ultrasonido
Meckel Grüber	Ultrasonido
Mucopolidosis II.	Amniocentesis de Vellosidades Coriónicas
Pena Shokeir	Ultrasonido
Roberts	Ultrasonido

Malformaciones Humanas y Anomalías Relacionadas. Stevenson, R.E. et al. ⁴⁸

TRATAMIENTO: La mayoría de los hemangiomas no requieren tratamiento y pueden permitirse que cicatricen espontáneamente ¹⁶, la revisión periódica con observación del curso de las lesiones y su medición es la conducta terapéutica más adecuada ³¹. En el paciente sin complicaciones graves o gran crecimiento que produzca destrucción tisular y alteraciones estéticas importantes, la conducta debe ser expectante ⁵. La involución espontánea lleva a mejores resultados cosméticos finales, tasa inferior de complicaciones y menos inconveniencias médicas y económicas para la familia, que cualquiera de los

métodos terapéuticos disponibles ⁵. Normalmente no se considera la cirugía hasta la fase involucional, cuando varias secuelas estéticas pueden necesitar corrección ^{5,18}. La cirugía radioterapia, radiación Grenz, criocirugía, sustancias esclerosantes y la aplicación de cortico-esteroides tópicos o intralesionales debe evitarse en hemangiomas no complicados, antes de que el niño llegue a la edad de 8 años ⁴³. La extirpación de un área de piel poiquilodermatosa cicatrizada, una bolsa colgante de piel, o un residuo fibroso, está indicada. La reconstrucción quirúrgica es necesaria si la ulceración ha deformado una estructura (labio, oreja) durante el primer año y se aconseja recurrir a cirugía estética de reconstrucción cuando un hemangioma grande ha causado distorsión de los contornos faciales durante la fase de crecimiento ^{5,18}. La excisión radical o total se realiza en hemangiomas cavernosos cerebrales accesibles, evitando así convulsiones, hemorragias y/o efecto de masa (con resolución de estos del 65% ⁴⁹ y 72% ²⁰); si por el contrario las lesiones vasculares no son accesibles quirúrgicamente se usará radioterapia o tratamiento anticonvulsivante ^{20,49}. Los hemangiomas localizados en el tracto gastrointestinal sufren sangrados severos por lo que requieren transfusiones sanguíneas y tratamiento quirúrgico ⁵¹.

En algunos casos sin embargo, puede ser necesario la extirpación quirúrgica precoz (antes de la involución completa), por ejemplo, en el caso de un hemangioma subcutáneo del párpado que afecta la visión, un hemangioma Cyrano desagradable (hemangioma de la nariz) o un hemangioma extenso del labio. La extirpación precoz radical no debe intentarse ya que puede causar una corrección excesiva con anomalía posterior y desfiguración.

Para los hemangiomas alarmantes (los que muestran un curso cutáneo extenso y rápido con desfiguración estética, una localización que amenaza una función: obstrucción de un orificio mecánico importante, los que producen coagulopatía consuntiva con complicaciones hemorrágicas o amenaza descompensación cardíaca, o uno que afecte una víscera: como el ojo) el tratamiento es obligatorio. Están indicados los esteroides sistémicos: prednisona o prednisolona a 2 ó 3 miligramos por kilogramo de peso corporal al

día. El tratamiento debe continuarse durante por lo menos un mes y luego reducirse de forma lenta y gradual los dos meses siguientes. En cuanto la complicación se controla el esteroide debe suspenderse y dejar que el hemangioma involucre en forma espontánea ^{5,8,18,43}. La inyección intralesional de corticosteroides con el paciente anestesiado también puede inducir rápida involución de un hemangioma especialmente útil en pacientes con hemangiomas en párpados, que tienen alta incidencia de complicaciones ⁵. El interferón alfa 2a se ha usado como fármaco de segunda línea para los hemangiomas alarmantes (1-3 millones de unidades/m²/día, por vía subcutánea, durante 9-12 meses) En los estudios clínicos iniciales la toxicidad pareció ser baja. Se obtuvo una buena respuesta en casos de hemangioma superficial enorme, hemangioma visceral y síndrome de Kasabach-Merrit. Sin embargo, la mejora pareció ser lenta en comparación con la buena respuesta observada con los esteroides. ¹⁸

Para los pacientes que no responden a la corticoterapia puede considerarse la embolia arterial que da lugar a una mejora inmediata después de la oclusión de las arterias abastecedoras. Lamentablemente se observa recurrencia; sin embargo, éste puede ser un tratamiento útil para hemangiomas alarmantes, se usa también en hemangiomas subglóticos que no responden a esteroides, y se asocian con dificultad respiratoria. La embolia arterial también es útil cuando hay aumento del rendimiento cardíaco (este último ocurre sea con hemangiomas hepáticos multinodulares o con lesiones superficiales cutáneas abultadas); en cuyo caso mejora el estado hemodinámico. Finalmente, la embolia de hemangiomas es innecesaria antes de la cirugía. Esta situación es bastante diferente a la cirugía de una malformación de flujo elevado (la embolia arterial es obligatoria antes de la extirpación quirúrgica de una malformación arteriovenosa) ¹⁸.

El tratamiento con láser (láser de Argón, YAG, fotocoagulación con láser de vapor de cobre, y láser de tinción pulsada) puede usarse para extraer telangiectasias residuales, resección endoscópica de hemangiomas subglóticos, y hemangiomas pequeños y superficiales que afectan los párpados, nariz, labios,

labios, vulva o ano ^{2,15,18,25,42,43,54}. El haz de láser con tinción pulsada penetra de 0,7 a 1 milímetro dentro de la piel y, debido a ello, no ha demostrado ser útil en controlar hemangiomas de más de 3 milímetros de grosor ¹⁸.

Ruíz Maldonado, R, et al. han tratado hemangiomas orales con criocirugía con nitrógeno líquido con frente de coagulación tipo macrohisopo de algodón y gasa, con resultados excelentes ^{31,44}.

La radioterapia desempeña poco o ningún papel en el tratamiento de los hemangiomas debido a su riesgo carcinógeno a largo plazo ¹⁸. Ludell realizó un estudio donde estimó las dosis absorbidas en los diferentes órganos (cerebro, ojos, glándulas parótidas y tiroides, estómago, intestino, ovarios, testículos, pulmón y médula ósea) de 10,000 pacientes pediátricos con hemangiomas cutáneos tratados con radioterapia durante 30 años. Fueron sometidos a dosis de 0.06 a 0.48 Gy, con un promedio de dosis absorbidas por todos los órganos del 32%, a razón que 25% disminuyó el tiempo de tratamiento y cambió la distribución de los sitios radiados ³⁰.

Tampoco se recomienda usar crioterapia (técnicas de congelamiento con dióxido de carbono o nitrógeno líquido) que ha gozado de popularidad desde hace tiempo. La crioterapia solamente reduce levemente la fase involucional, es dolorosa e induce necrosis y formación de cicatrices. El tratamiento esclerosante también es peligroso y deja cicatrices desagradables ¹⁸.

2. MALFORMACIONES VASCULARES

GENERALIDADES: Son anomalías intrínsecas del desarrollo, consecuencias de errores en la morfogénesis, con un índice de recambio endotelial normal en su historia natural ⁴.

Son trastornos congénitos, presentes en la mayoría de los pacientes al nacer, pero algunas veces pueden ser casi invisibles y desarrollarse en la infancia, adolescencia o incluso en la edad adulta ^{4,18}. Ni presentan involución ni exhiben proliferación celular de las células endoteliales y mesenquimales no

diferenciadas. Parece haber una anomalía del vaso sanguíneo más bien que una anomalía de la célula endotelial¹⁸. De acuerdo con el tipo de vaso predominante, estas malformaciones se subdividen en: capilares, linfáticas, venosas, arteriales y combinadas. Resulta útil, clasificarlas de acuerdo con las características radiológicas de los vasos que las componen en: de bajo flujo (venosas y linfáticas) y alto flujo (arteriales y arteriovenosas). En la mayoría de casos constituyen anomalías esporádicas, habiéndose descrito ejemplos ocasionales de transmisión hereditaria, sobre todo de malformaciones venosas⁴.

2.1 MALFORMACIONES CAPILARES

En ellas se incluyen las lesiones conocidas como Naevus Flammeus, Mancha Salmón, las telangiectasias y, constituyendo realmente formas mixtas capilares-linfáticas, los Angioqueratomas; se describen a continuación⁴.

2.1.1 NAEVUS FLAMMEUS

SINONIMIAS: Angioma Plano, Naevus Maternus, Mácula Materna, Stigma Metrocelis, Maecula Matricis, Mancha en Vino de Oporto, Malformación Capilar^{4,5,18,24,43,48}.

DEFINICION: Es una malformación vascular, constituida por capilares maduros, están presentes al nacer^{4,24}.

CUADRO CLINICO: Presentan una incidencia del 0.1-2% de los nacidos vivos, con una distribución similar entre ambos sexos. Son manchas de tamaño variable, desde pocos milímetros a centímetros de diámetro, planas, bordes irregulares y de límites netos, que crecen en concordancia con el desarrollo general del niño. El color varía desde rosa pálido a eritematovioláceo y, generalmente, los de localización facial se tornan más oscuros con la edad, al tiempo que su superficie se hace nodular, expresión clínica del incremento de la ectasia vascular^{4,24,43,48}. Hay dos tipos: los localizados medialmente, vistos comúnmente en la región occipital, en el centro de la cara y los párpados; los cuales desarrollan con la edad y la mayoría de los localizados en la cabeza y el

cuello, muestran una distribución unilateral, metamérica, en el 85% de los casos ^{4,49}; y los localizados lateralmente, usualmente unilaterales, aunque también pueden ser bilaterales; se encuentran comúnmente en cara y extremidades, no regresan con la edad ⁴⁹. Los de localización facial lo hacen preferentemente en el área de inervación sensitiva de la segunda rama del trigémino, tanto de forma aislada como asociada a la afectación de otras áreas, pudiendo observar con frecuencia lesiones mucosas en continuidad con la lesión cutánea. En ocasiones se desarrollan granulomas piogénicos sobre estas lesiones. Es de destacar que en pacientes con malformaciones capilares faciales podemos encontrar diversas anomalías de la vascularización ocular, como dilatación de los vasos conjuntivales, angiomas de coroides y glaucoma ⁴. El Naevus Flammeus ocurre en menos del 1% de los infantes. La mitad de las lesiones involucionan completamente a la edad de 5 años. Se asocia con malformaciones de otros vasos sanguíneos, existiendo condiciones asociadas con Naevus Flammeus, ver tabla IV.

TABLA IV
CONDICIONES ASOCIADAS CON NAEVUS FLAMMEUS

SINDROME	CUADRO PROMINENTE	CAUSA
Klippel-Trenaunay-Weber	Hemangiomas cutáneos, venas varicosas, hemangiomas y fistulas arterio-venosas de órganos internos, hipertrofia de partes no involucradas.	Esporádico
Maffucci	Hemangiomas cavernosos subcutáneos múltiples, hemangiomas gastrointestinal, fiebectasia y encondromas asociados con sobrecrecimiento de una extremidad.	Esporádico
Angiomatosis Neurocutánea	Malformaciones vasculares en piel y sistema nervioso central, convulsiones.	Autosómico Dominante
Bannayan-Zonana	Microcefalia, lipomas cutáneos, hemangiomas, 40% tienen hemangiomas intracerebrales.	Autosómico Dominante
Beckwith-Wiedemann	Talla larga al nacer, macroglosia, exoftalmos, hemihipertrofia, hipoglicemia neonatal.	Variable Autosómico Dominante

Sturge-Weber	Malformación vascular de la piel sigue la distribución de la rama oftálmica del nervio trigémino, hemangioma meníngeo, convulsiones glaucoma.	Esporádico
Von Hippel-Lindau	Hemangioblastoma cerebelar, hemangioma de la retina, ocasional hemangioma en la cara, pulmón o hígado	Autosómico Dominante
Proteus	Sobrecrecimiento parcial asimétrico con hamartomas, tumor en tejidos blandos, y nevo pigmenti.	Esporádico
Roberts	Reducción de las cuatro extremidades, microcefalia, retardo mental, labio y paladar hendido.	Autosómico Recesivo
Osler-Hemorrágica-Telangiectasia	Afección piel y membranas mucosas, afección variable órganos internos, frecuentemente presentan epistaxis.	Autosómico Dominante

Stevenson, R:E et al. ⁴⁹

HISTOPATOLOGIA: En el momento del nacimiento no se observan alteraciones histopatológicas, o son mínimas. Progresivamente se desarrollan vasos ectásicos en la dermis papilar y reticular, con paredes finas, endotelio bien diferenciado, plano y sin hiperplasia, sin que posiblemente se produzca un aumento en el número total de vasos. Mediante técnicas inmunohistoquímicas se observa una disminución o ausencia de fibras nerviosas perivasculares en dichos vasos, con una menor capacidad de constricción, lo que podría conducir a la ectasia de éstos ^{4, 24, 43, 49}.

PATOGENIA: Secundaria a un error en la morfogénesis vascular durante la cuarta a décima semanas de vida intrauterina ⁴.

COMPLICACIONES: Los angiomas coroideos, detectables por el aspecto que presentan en la exploración del fondo de ojo al ser difusos (fundus "tomato ketchup"), pueden originar como complicaciones el desprendimiento seroso de la retina y anomalías en la refracción ocular (hipermetropía) que en el caso de no reconocerse precozmente pueden conducir a ambliopía. La anomalía ocular más significativa es el glaucoma, casi siempre unilateral, con mayor frecuencia en los pacientes con lesiones cutáneas bilaterales pudiendo presentarse en ambos ojos y en aquellos que además tienen afectación extrafacial. El glaucoma puede aparecer desde el nacimiento,

manifestándose como buftalmos, o desarrollarse durante la infancia y adolescencia. Entre un 30 y 45% de los casos de Naevus Flammeus faciales asociados a angiomatosis leptomenígea presentan glaucoma; su desarrollo parece relacionarse con un aumento de la presión episcleral, aunque otras hipótesis incluyen anomalías del desarrollo del ángulo de filtración y degeneración del trabéculo de la cámara anterior ⁴. La trombocitopenia, el sobrecrecimiento de tejidos adyacentes y la hemorragia son complicaciones reconocidas ⁴⁹.

DIAGNOSTICO: El diagnóstico precoz es fundamental para evitar el daño ocular irreversible. Aquellos enfermos con malformación capilar localizadas en V1 serían candidatos de exploración oftalmológica regular que, de acuerdo con Mulliken, debería realizarse cada 6 meses en menores de 3 años y posteriormente con periodicidad anual, considerando que del 15-30% de los pacientes desarrollan alteraciones visuales graves. Aunque la mayoría de estas malformaciones se presentan como lesiones aisladas, en algunas ocasiones constituyen una señal de cuadros más complejos, por ejemplo: un Naevus Flammeus en región lumbosacra puede asociarse a disrafismo espinal y lipomielomeningocele ⁴. El examen físico³¹ y la Imagen de Resonancia Magnética son efectivos para el diagnóstico de esta patología ⁵². La combinación de dos ayudas diagnósticas como ecografía, y la imagen doppler de color, confirman la presencia de una neoformación vascular como el Naevus Flammeus, en el área maxilo facial en niños, evalúa volumen, diseminación y síntomas, específicamente la morfología variante de estas estructuras ³⁷.

TRATAMIENTO: En estos pacientes el control del glaucoma mediante el tratamiento médico es, a menudo, ineficaz, requiriendo frecuentemente tratamiento quirúrgico ⁴. El tratamiento activo puede ser necesario cuando las estructuras vitales se ven amenazadas ⁴⁹. Los Naevus Flammeus, en la mayoría de los casos se presentan como lesiones aisladas. La pulsoterapia con rayos láser ha revolucionado el tratamiento de neoformaciones vasculares benignas de la piel, siendo efectivo en niños de todas las edades ^{42,43}.

Los problemas psicológicos que provoca la apariencia antiestética del Naevus Flammeus o por la hipertrofia de la mucosa oral afectada, son indicaciones para el tratamiento. El que se elige en la mayor parte de los casos de hipertrofia del labio es la cirugía plástica, la criocirugía es una alternativa ⁴³. Se han utilizado los injertos y tatuajes ⁵. Otros métodos de tratamiento como criocirugía, electrocoagulación, radioterapia, tratamiento de Torium X y corticosteroides no son satisfactorios y pueden ser dañinos en niños ⁴³.

2.1.2 NAEVUS FLAMMEUS NEONATORUM

SINONIMIAS: Conocido como Mancha Salmón, Beso de Ángel, Picotazo de la Cigüeña, Nevo de Unna, Nevo Telangiectásico o Erythema Nuchae ^{4,5,43,49}.

DEFINICION: Malformación extremadamente frecuente, que se detecta entre el 25-40% ^{4,49} ó 40-70% de los neonatos ⁴³.

CUADRO CLINICO: Se manifiesta clínicamente como una mancha o máculas agrupadas, de color rosado o rojo pálido, localizados de forma típica en la nuca (81%), párpados y la glabella ^{4,43,49}, se blanquean con la digitopresión, intensificándose cuando el niño llora. Las localizaciones en la cara tienden a desaparecer durante el primer año mientras que las localizadas en la nuca suelen ser más persistentes e incluso permanecen inalteradas en la vida adulta en un 50% de los casos ⁴. En la mayoría de los casos llegan a ser más notables con la edad ⁴⁹.

HISTOPATOLOGIA: Están formados por capilares dilatados que se localizan en la dermis superficial que pueden tener alteraciones funcionales ⁴³.

PATOGENIA: Para muchos autores supone más un fenómeno fisiológico que una lesión dermatológica, especulándose con que representan la persistencia del modelo de circulación fetal en la piel. Existen evidencias de una clara influencia genética, con un patrón hereditario autosómico dominante ⁴.

COMPLICACIONES: Se ha descrito su presencia en una gran variedad de síndromes malformativos, pero dada su alta incidencia en la población general, no parece existir ninguna relación patogénica ⁴.

DIAGNOSTICO: El examen físico tiene un papel importante en el diagnóstico ²⁴.

TRATAMIENTO: No se requiere tratamiento activo de las manchas salmón ^{43, 49}.

2.1.3 **ANGIOQUERATOMAS:**

SINONIMIAS: Angioqueratoma Circunscrito o Neviforme, Naevus Flammeus Hipertrófico, Hemangioma Verrugoso ^{4,35}.

DEFINICION: Lesiones vasculares hiperqueratósicas, malformaciones verdaderas que asocian la presencia de la lesión vascular con hiperqueratosis prominente ⁴. Imperial y Helwig realizaron un estudio histopatológico minucioso de éstas, para diferenciarlas en dos tipos de lesiones:

- **HEMANGIOMA VERRUGOSO:** Congénito, verdadera malformación capilar-linfática, en el que la ectasia vascular se extiende hasta el tejido celular subcutáneo. Presentes desde el nacimiento como máculas rojizas que progresivamente se hacen más oscuras e hiperqueratósicas, con límites netos y de forma característica localizados en las piernas.
- **ANGIOQUERATOMAS:** Lesiones adquiridas en los que la ectasia vascular se limita a la dermis papilar, grupo de vasos ectásicos superficiales, de paredes delgadas cubiertas por epidermis hiperqueratósica ^{4,13,35}. Se presentan como lesiones cutáneas de color variable entre rojo oscuro y negro, de tamaño que oscila entre 1-10 mm de diámetro.

Debido a que una lesión vascular puede no ser evidente clínicamente hasta la adolescencia o la edad adulta se considera en la actualidad a todas estas lesiones como malformaciones verdaderas ⁴.

CUADRO CLINICO: Se distinguen las siguientes variedades:

2.1.3.1. Angioqueratoma de Mibelli

Definición: Enfermedad algunas veces familiar por lo general se inicia durante la infancia. El modo de herencia permanece incierto ⁴³, probablemente transmitidos según un patrón autosómico dominante ⁵.

Cuadro clínico: Se caracteriza por pápulas y nódulos verrugosos de 1-8 mm, rojos o púrpuricos con escama negruzca, en ocasiones con costras que aparecen sobre las superficies dorsal y lateral de los dedos de las manos y pies; algunas veces se encuentran sobre las manos, pies, codos y rodillas. Con frecuencia se registra una historia de acrocianosis y sabañones ⁴³.

Complicaciones: Pueden presentarse ulceración en la punta de los dedos ⁴³. Los nódulos sangran abundantemente con los traumatismos, después de lo cual pueden involucionar ⁵.

Tratamiento: La electrodisecación o crioterapia pueden utilizarse en el tratamiento de pequeñas lesiones ^{5, 43}.

2.1.3.2 Angioqueratoma de Fordyce

Sinonimias: Angioqueratoma del Escroto ^{4,43}.

Definición: Malformación vascular hiperqueratósica, que se observa principalmente en el escroto ^{4,43}.

Cuadro Clínico: Por lo general se presenta en pacientes mayores 30 años de edad, puede verse en adolescentes como múltiples tumores vasculares pequeños, rojo brillante, con frecuencia queratósicos localizados en el escroto. También se presentan sobre la vulva ⁴³.

Diagnóstico: Se basa en el examen físico. El diagnóstico diferencial incluye: Angioqueratomas de Fabry, por aparecer primero sobre escroto (véase discusión posterior) ⁴³.

Tratamiento: El tratamiento con electrodisecación puede hacerse con propósitos cosméticos ⁴³.

2.1.3.3 Angioqueratoma Corporis Diffusum

Sinonimias: Enfermedad de Fabry ^{5,43}.

Definición: Es una alteración congénita del metabolismo de los glicolípidos que se hereda de forma recesiva ligado a X, con mayor predominio en varones y variable en las mujeres portadoras ⁴³

Cuadro clínico: En general las manifestaciones clínicas iniciales aparecen durante la niñez como frecuentes episodios febriles sin explicación, con ataque intenso al estado general. Las lesiones cutáneas comienzan antes de la pubertad y aparecen profusamente sobre genitales, caderas, glúteos y muslos; después se desarrolla sobre las regiones umbilical e inguinal, codos, dedos y mucosa oral. Consiste en pápulas de 0.1-3 milímetros, de color rojo oscuro a negro azulado con superficie hiperqueratósica. En mucosas y conjuntivas pueden existir telangiectasias con frecuencia se observan tortuosidades de los vasos conjuntivales y retinianos, edema retiniano, catarata capsular posterior e inflamación de párpados, estan presentes opacidades corneales características, detectables mediante lámpara de hendidura. También puede haber alteraciones vasomotoras, episodios de sensación grave de quemaduras y parestesias de las manos y pies, hipogonadismo, hipohidrosis, limitación de la movilidad de articulaciones, signos neurológicos e hipertensión, episodios recidivantes de fiebre y dolor intenso en extremidades inferiores, cianosis y eritema acral ^{5,43}. El síndrome completo sólo se presenta en niños ⁴³.

Histopatología: En el microscopio óptico estos angioqueratomas aparecen como espacios vasculares dilatados, tapizados por endotelio y llenos de sangre. Con tinción de Sudan y P.A.S. se observan depósitos de lípidos granulares en macrófagos dérmicos, fibrocitos y células endoteliales ⁵.

Fisiopatogenia: La alteración bioquímica es una deficiencia de la enzima lisosomal Alfa-galactosidasa, con acúmulo de Ceramide Trienxósido en tejidos ^{5,43}, especialmente pequeños vasos ⁴³ y eliminación masiva por orina ⁵.

Complicaciones: En general la muerte se presenta hacia los 40 años de edad, debido a Insuficiencia Renal o Cardíaca ⁴³.

Diagnóstico: El diagnóstico se confirma en el sedimento urinario y el aspirado de médula ósea, por la presencia de células birrefringentes que contienen lípidos. Los signos oculares y los cambios que se encuentran en la piel y en los especímenes de biopsia renal también son característicos ⁴³.

Tratamiento: No hay un tratamiento eficaz. El alivio sintomático del dolor puede obtenerse con analgésicos o con fenitoína ⁴³.

2.1.3.4. Angioqueratoma Circunscrito

Sinonimias: Angioqueratoma papuloso solitario ⁴.

Definición: Lesión vascular hiperqueratósica, localizada de manera típica en extremidades inferiores ⁴.

Cuadro clínico: Esta malformación en general se presenta desde el nacimiento ^{31,35,43}, pero puede aparecer durante la lactancia y los primeros años de la infancia, y aumentar de tamaño en la adolescencia ^{5,13,35}. Con mayor frecuencia se observa sobre las extremidades inferiores. Inicialmente sólo se ve el componente vascular, formando una ó múltiples placas que miden menos de uno a dos centímetros, o más de diámetro. Las placas están formadas por tumores "tipo caviar" irregulares, pequeñas, rojo oscuro a azul-negro; la superficie se torna queratósica y gruesa en forma progresiva ⁴³.

Histopatología: En el estudio histopatológico se observa amplia proliferación vascular dermohipodérmica variable, algunos dilatados revestidos por endotelio normotípico. En las zona más superficiales hay trombos fibrinohemáticos que distienden la dermis papilar, siendo rodeados por prolongaciones de epidermis acantósicas e hiperqueratósicas. Se agregan sectores erosivos con costras hemáticas ^{13,35}.

Complicaciones: Presentan sólo ocasionalmente sangrados ante traumatismos mínimos ^{13,35,43}, y con frecuencia se infectan en forma secundaria. Pueden relacionarse con malformaciones vasculares preexistentes

que incluyen el Síndrome de Klippel Trenaunay Weber. No hay tendencia hacia la involución espontánea ⁴³.

Diagnóstico: La arteriografía es una ayuda diagnóstica que muestra malformación angiomatosa sin fístula arteriovenosa con techo trombosado; también se utiliza la biopsia ³⁵.

Tratamiento: El tratamiento indicado es la extirpación para lesiones pequeñas ^{5,43}. La criocirugía, aunque no es curativa, puede reducir los componentes vasculares y queratósicos de las lesiones grandes ⁴³.

HISTOPATOLOGIA: En el estudio histopatológico se observa ectasia de las vénulas postcapilares de las papilas dérmicas, con hiperqueratosis epidérmica suprayacente ⁴.

DIAGNOSTICO: El examen físico, la biopsia y la arteriografía son útiles. Revisión de las variedades en el Cuadro clínico por individual ⁴.


TRATAMIENTO: Revisar las variedades descritas en el Cuadro clínico individualmente.

2.1.4 CUTIS MARMORATA TELANGIECTASICO CONGENITO:

SINONIMIAS: Flebectasia Congénita Generalizada, Flebectasia Congénita, Livedo Reticularis Congénita, Nevo Vascular Reticulado o Síndrome de Van Lohuizen ^{4,5,49}.

DEFINICION: Término descriptivo que significa "piel marmórea" ⁴⁹. Es una afección vascular benigna ⁵, congénita rara, caracterizada por la presencia de una eritrocianosis reticulada, problemas vasomotores y a veces anomalías viscerales y vasculares profundas ²⁴. No es en sí un diagnóstico específico, sino un fenómeno vascular que se presenta como descoloración cianótica que rodea áreas de palidez central ⁴⁹.

CUADRO CLINICO: Se caracteriza por presentarse con una distribución localizada, segmentaria o generalizada en ocasiones asociados a ulceraciones, manchas rojo violáceas lineales, deprimidas, o un patrón de piel



reticulado que se encuentra principalmente sobre tronco y extremidades ^{4,5,38,49}. El patrón reticulado da la impresión de red de pescador, y las líneas se separan uno a cuatro centímetros. Estas dimensiones indican que los vasos afectados son más grandes y más profundos que los plexos venosos subpapilares ⁴⁹.

Las manifestaciones cutáneas de la cutis marmorata pueden presentarse en tres grupos: a) Variedad fisiológica ó Cutis Marmorata: este patrón fisiológico de piel es frecuentemente observado en niños, jóvenes y mujeres como una respuesta normal al frío. Es un fenómeno transitorio que consiste en una cianosis reticular de un patrón mixto azul-rosado que aparece con la exposición al frío, y desaparece con el calentamiento. El componente cianótico es debido a la sangre venosa y el rosado a la disociación incompleta del oxígeno debido al enfriamiento. En la piel del recién nacido estructuralmente madura protegido por una capa lipida (Vernix caseosa) , que se desprende en las primeras horas, dejando un eritema y luego un patrón parecido al Cutis marmorata, esto es fisiológicamente normal y refleja la inestabilidad vasomotora por inmadurez del recién nacido. Es extremadamente pronunciado en niños con Síndrome de Down, Trisomía 18, ó hipotiroidismo.

b) Livedo Reticularis: a diferencia de la Cutis marmorata ésta no desaparece con los cambios de temperatura. Predominan en mujeres entre los 25 y 45 años de edad y se acompaña de ulceraciones. Puede ser una manifestación temprana de periarteritis nodosa o de otros desordenes vasculares.

c) Asociado a otras enfermedades: La livedo se desarrolla en parches, y puede asociarse a Escleroderma, Trombocitopenia Idiopática, Artritis Reumatoidea, Lupus Eritematoso y Púrpura Trombocitopénica Trombótica. Es importante mencionar que la Cutis Marmorata puede asociarse a otras condiciones. Ver tabla V.

TABLA V		
CONDICIONES ASOCIADAS CON CUTIS MARMORATA		
SINDROME	CUADRO PROMINENTE	CAUSA
Aprosencefalia	Holoprosencefalia alobar	Autosómico Recesivo ?
Down Trisomía 21	Facies características, pérdida de la piel de la nuca, cutis marmorata, retardo mental.	Cromosomal
Christian-Johnson-Angenieta	Bajo peso al nacer, disgamaglobulinemia, microcefalia, livedo reticularis, dermatografismo.	Incierto Puede ser Heterogéneo
Hipotiroidismo congénito	Letargia, dificultad en la alimentación, constipación, llanto ronco, lengua grande, apariencia tosca.	Heterogéneo
De Lange	Retardo mental severo, microcefalia, conjunción de cejas, aletas nasales antevertidas, labios delgados antevertidos, defectos de las extremidades y cardíacos.	Desconocida
Zinsser-Engman-Cole (Disqueratosis congénita)	Hipoplasia de piel y mucosas, hiperpigmentación de la piel, hiperhidrosis/hiperqueratosis de palmas y plantas, pancitopenia progresiva y muerte en la vida adulta secundaria a esta última o neoplasias.	Heterogéneo
Facial-Torácica-Genital	Facies inusual, pectus excavatum, anomalías genitales, uñas hipoplásicas.	Autosómico Recesivo ?
Golabi-Ito-Hall	Retardo mental, microcefalia, sutura metópica frontal, fisura superficial párpados, dientes grandes, orejas antevertidas, pelo desprendible, cutis marmorata.	Recesivo Ligado a X
Klippel-Trenaunay-Weber	Lesiones vasculares que involucran piel y órganos internos, sobrecrecimiento de extremidades.	Esporádico
Rothmund-Thomson	Poikiloderma, retardo mental y del crecimiento, cataratas después de dos años, desarrollo de cáncer en la piel y sarcomas osteogénicos.	Autosómico Recesivo
Rett	Afecta solamente mujeres, pérdida gradual de la destreza y regresión mental, microcefalia, convulsiones, desórdenes del movimiento (ej: manos retorcidas).	Incierto

Stevenson, R.E. et al. ⁴⁹

HISTOPATOLOGIA: El estudio histopatológico revela la presencia de capilares y venas dilatados en la dermis y, ocasionalmente, senos venosos en la hipodermis, de ahí que pueden incluirse dentro de las malformaciones venosas ⁴.

FISIOPATOLOGIA: Muchas de las condiciones asociadas con Cutis marmorata son hereditarios. El mecanismo fisiopatológico no es conocido. Puede deberse a un incremento de la viscosidad sanguínea, ó cambios en los vasos sanguíneos que retardan el flujo de sangre a través de la piel. A veces están presentes complejos inmunes, pero no significa que sea una enfermedad mediada por ellos ⁴⁹.

COMPLICACIONES: Se ha descrito presencia de hipoplasia de la extremidad afectada y, más rara, la asociación a defectos longitudinales de los miembros, glaucoma y retardo mental ⁴.

PRONOSTICO: Depende o no de la presencia de otras enfermedades asociadas ^{5,49}.

TRATAMIENTO: Control de la enfermedad suprayacente y evitar la exposición al frío ⁴⁹. Aunque tiende a presentarse una mejoría gradual, sobre todo al primer año, persisten un cierto grado de atrofia y lesiones vasculares en la edad adulta ⁴. Las ulceraciones se tratan conservadoramente, algunos casos se ha propuesto el uso de anticoagulantes de bajo peso molecular ⁴⁹.

2.1.5. TELANGIECTASIAS:

GENERALIDADES: Se incluyen dentro de este grupo atendiendo al tamaño de los vasos afectados. El término telangiectasia hace alusión a la presencia de vasos cutáneos superficiales visibles. Miden 0.1-1 mm. de diámetro y pueden ser de origen capilar, venular o arteriolar. De acuerdo con su apariencia clínica se dividen en simples o lineales, arborescentes, en araña y papulosas. Los principales cuadros telangiectásicos malformativos son: ⁴.

2.1.5.1. Síndrome de Rendu-Osler-Weber

Sinonimias: Telangiectasia Hemorrágica Hereditaria, Enfermedad de Rendu-Osler-Weber ^{4,5,24,43,49}

Definición: Enfermedad familiar rara, se presenta como un rasgo autosómico dominante ^{4,5,24,43,49}. Prácticamente puede afectar cualquier órgano interno ⁴³.

Cuadro clínico: Presenta dos períodos: a) Hemorrágico: que comienza en la infancia y lo más destacado son las epistaxis. b) Telangiectásico: que se observa en la edad adulta, y se destacan telangiectasias y pequeños hemangiomas en la mucosa de los labios y de la lengua ²⁴.

Caracterizada por malformaciones vasculares en diferentes tejidos:

- Telangiectasia cutáneo-mucosas: (alrededor de las uñas, lengua, labios, velo del paladar, mucosa yugal, membranas mucosas del sistema respiratorio, genitourinario y gastrointestinales ^{4,5,6,24,49}) responsables de gingivorragias ²⁴, y cerca del 98% de los pacientes que la padecen presentan episodios recurrentes de epistaxis ⁶. Las hemorragias nasales y bucales suelen ser los signos iniciales ⁴³.

- Fístulas arteriovenosas pulmonares, aproximadamente el 15% de los afectados la desarrollan en el transcurso de sus vidas y están propensos a varias complicaciones principalmente por sangrados: hemoptisis y hemotórax espontáneo ⁶, se observa además disnea, cianosis e hipocratismo digital ²⁴.

- Telangiectasias digestivas y malformaciones arteriovenosas. favoreciendo la aparición de esclerosis hepatoesplénica, hematemesis y melena ²⁴. Las lesiones angiomasas múltiples en el tubo digestivo ocasionan hemorragias mínimas y severas ⁴¹, en un 12% de pacientes con este problema ⁴⁹.

Histopatología: El cuadro histopatológico muestra vasos sanguíneos grandes de pared delgada, en la dermis ⁴³.

Complicaciones: La complicación más importante es la hemorragia masiva que puede dar lugar a una anemia grave. La hemorragia se puede originar en nariz, boca, tubo digestivo y pulmones ⁵. Las fístulas

arteriovenosas pulmonares se complican con hemoptisis en el 25% de los casos, o menos frecuentemente, hemotórax espontáneo ⁸. La hemorragia digestiva en el niño puede poner en peligro su vida y el diagnóstico adecuado es fundamental para su tratamiento ⁵¹.

Diagnóstico: El diagnóstico es sencillo por sus caracteres y la concomitancia de otros familiares afectados ^{16,24}. La cardioangiografía puede ser útil ³.

Tratamiento: Los pacientes con síntomas leves no requieren tratamiento. Por razones estéticas pueden destruirse las telangiectasias cutáneas. Los pacientes con anemia secundaria al sangrado nasal deben recibir tratamiento de reposición de hierro. El tratamiento preventivo de la epistaxis debe valorarlo el otorrinolaringólogo. La escleroterapia de telangiectasias con las ventajas del empleo de catéteres, aseguran canalización perfecta de la vena, evita extravasación y permite abordar el vaso con la aguja moviéndose libremente en cualquier dirección con el sistema "air-block" ²¹. En la Telangiectasia Hemorrágica Hereditaria, la presencia de una fístula arteriovenosa pulmonar única, es indicación de tratamiento quirúrgico, debido a la tendencia que tienen al crecimiento, con empeoramiento de los síntomas y el riesgo elevado de presentar complicaciones ⁶, al igual que lesiones localizadas en el tracto digestivo ⁵.

2.1.5.2. Ataxia Telangiectasia:

Sinonimias: Enfermedad de Louis Bar ^{4,43,49}.

Definición: Enfermedad neurocutánea genética, trastorno multisistémico heredodegenerativo que se transmite como un rasgo autosómico recesivo ^{4,43,49}. Cuadro que asocia la presencia de telangiectasias de aparición en la primera infancia, con ataxia cerebelosa progresiva e infecciones respiratorias recurrentes secundarias a defectos en los mecanismos de vigilancia inmunológica ⁴.

Cuadro Clínico: En este trastorno complejo se asocia una alteración inmunológica específica con degeneración cerebelosa progresiva, telangiectasias en la conjuntiva bulbar, y en la piel, y alta incidencia de neoplasias (sobre todo linfomas, usualmente del tipo B); tumores cerebrales¹⁷, bronquiectasias⁴³, pueden ocurrir leucemias¹⁷. Los niños afectados tienen déficits inmunológicos, que incluyen un defecto de la hipersensibilidad retardada, lo que sugiere una disfunción del timo. Las manifestaciones neurológicas suelen aparecer en el lactante. Los niños afectados empiezan a andar más tarde, y siempre con una marcha atáxica. En estadios posteriores aparecen disartria, nistagmo, temblor intencional, y coreoatetosis. Los reflejos tendinosos están disminuidos o ausentes. Es muy típica una anomalía de los movimientos oculares: los ojos no pueden moverse voluntariamente, pero conservan los movimientos involuntarios (apraxia oculomotora). Las alteraciones cutáneas son normalmente evidentes a los 5 años de edad; consisten en telangiectasias en la conjuntiva bulbar, así como en los pliegues nasolabiales, el pabellón auricular y las fosas cubital y poplítea. Las manifestaciones clínicas del déficit inmunológico son muy variables: algunos niños tienen infecciones pulmonares, óticas y sinusales recurrentes desde la infancia. Otros no muestran susceptibilidad alguna a las infecciones. El tejido amigdalino está disminuido o ausente, normalmente no se palpan ganglios linfáticos. Los déficits neurológicos dan lugar frecuentemente a escoliosis en la segunda infancia, cuando los niños llegan a la adolescencia, la marcha sin ayuda se hace imposible. En los estadios finales de la enfermedad se puede observar una demencia leve⁵. Otras manifestaciones consisten en encanecimiento difuso del cabello, hiperpigmentación e hipopigmentación, con atrofia cutánea y telangiectasias similares a la poiquilodermia, albinismo parcial, vitiligo y manchas café con leche aisladas⁴³.

Complicaciones: A menudo la muerte se debe a enfermedad pulmonar, insuficiencia respiratoria, una infección o una neoplasia (tumores malignos linforreticulares)^{5,43}.

Diagnóstico: Se basa en el examen físico. Los hallazgos en las pruebas de laboratorio no son consistentes y pueden ser: ausencia o disminución de las IgA e IgE en plasma, descenso en el número de linfocitos pequeños circulantes, disminución o ausencia de reacciones de hipersensibilidad retardada a inyección intradérmica de antígenos de candida o de parotiditis. Nivel sérico de Alfa-feto-proteína suele estar elevado. Realmente estas pruebas sirven para diferenciar este cuadro de la Ataxia de Friedreich⁵. El fracaso en el diagnóstico de Ataxia Telangiectasia en infantes con linfoma o leucemia puede resultar en radioterapia con dosis convencionales, el cual está contraindicado en pacientes con este síndrome¹⁷.

Tratamiento: El tratamiento se reduce a un control rápido de las infecciones asociadas, con antibióticos profilácticos en infecciones pulmonares⁴³. La inmunoterapia con IgA e IgE séricos y con factor de transferencia puede ser útil⁵.

2.1.5.3. Angioma Serpiginoso:

Sinonimias: Hemangioma Serpiginoso⁴³.

Definición: Descrito por Hutchinson a finales del siglo pasado⁴. Probablemente este trastorno vascular raro se hereda como un rasgo dominante ligado a X, (90%)^{4,43}.

Cuadro Clínico: Clínicamente las lesiones comienzan en la infancia con localización preferencial en extremidades inferiores y glúteos. La lesión característica consiste en pápulas rojo o púrpura de 1 mm de diámetro, puntiformes, que se agrupan formando placas, asintomáticas, que no blanquean completamente a la presión^{4,43}. Durante un período de meses o años, algunas afecciones retroceden mientras se desarrollan nuevas lesiones⁴³.

Histopatología: Histológicamente los capilares dérmicos superficiales están dilatados⁴³.

Diagnóstico: Para establecer el diagnóstico se utiliza la historia natural de la enfermedad y el examen físico⁴³.

Tratamiento: El tratamiento con láser graduable de anilinas o con nitrógeno líquido puede realizarse por razones estéticas ⁴².

2.1.5.4. Telangiectasia Generalizada Esencial:

Definición: Entidad que se incluyen en el grupo de telangiectasias, se presenta con más frecuencia en mujeres, comenzando en la infancia tardía o adolescencia ⁴.

Cuadro Clínico: Clínicamente consiste en telangiectasias lineales agrupadas, más o menos extensas en miembros inferiores ^{5,43}. De acuerdo a su presentación clínica y etiología se subdividen dos grupos:

De aparición unilateral:

2.1.5.4.1. Síndrome de la Telangiectasia Nevoide Unilateral:

Definición: Afecta a los niños con mayor frecuencia. Se han informado casos congénitos y prepuberales. Los trastornos en los que los títulos de estrógenos están aumentados, como la gestación, enfermedad hepática y tratamiento hormonal de estrógenos se relacionan con este síndrome ^{5,43}.

Cuadro clínico: Clínicamente la telangiectasia nevoide unilateral se caracteriza por una placa lineal extensiva de telangiectasias, en general unilateral, que se presenta sobre el dorso superior, cara, cuello y extremidades superiores. El padecimiento es asintomático ⁴³.

Fisiopatogenia: Parece ser un defecto del desarrollo dermatomal en el cual hay incremento de los receptores cutáneos de estrógenos y progestágenos ^{5,43}.

Diagnóstico: Este se confirma al encontrar un mayor número de receptores de estrógenos y progesterona en la piel afectada ⁴³.

Tratamiento: El maquillaje cosmético es el manejo de elección ⁴³.

Además de formas hereditarias

2.1.5.4.2. Telangiectasia Hereditaria Benigna:

Definición: Malformación vascular hereditaria, de carácter autosómico dominante.

Cuadro clínico: Se caracteriza por la presencia de telangiectasias lineares y punteadas que se localizan sobre el dorso de las manos, rodillas, pecho superior, cuello y cara .

Diagnóstico: Clínico con ayuda de la historia de la enfermedad y familiar.

Tratamiento: Se hace por razones estéticas, consiste en electrocoagulación ⁴³.

2.2 MALFORMACIONES LINFATICAS:

SINONIMIAS: Higromas Quísticos y Linfangiomas ^{4,5,43}.

DEFINICION: Consisten en canales linfáticos y quistes revestidos de un endotelio linfático normal, de varios tamaños y formas, distribución generalizada o localizada. La mayoría son evidentes en el momento de nacimiento o lo hacen en los primeros años de la vida, adolescencia o aún después ⁴³.

CUADRO CLINICO: Se diferencian dos tipos morfológicos: Malformaciones macroquísticas de implantación profunda (subcutáneos), en forma de masas de gran tamaño y consistencia blanda, firmes, bien definidos; y malformaciones microquísticas superficiales a menudo manifestándose como vesículas translúcidas, pequeñas. Lo más frecuente es que aparezcan como formas combinadas (de las cuales se habló previamente malformación capilar-linfática), localizándose preferentemente en región cervico-facial, cavidad oral (95% aparecen en la lengua antes de los 10 años de edad), axila, tórax, periné y extremidades. De manera típica suelen aumentar de tamaño, coincidiendo con procesos infecciosos ^{4, 43}.

HISTOPATOLOGIA: En el estudio histológico se observan espacios dilatados de pared delgada en la dermis papilar ⁴³, con cantidades variables de estroma fibroso intermedio ⁵.

FISIOPATOGENIA: Las malformaciones linfáticas resultan de la linfestasis progresiva y dilatación de vasos linfáticos malformados ⁴³.

COMPLICACIONES: Un traumatismo leve puede producir hemorragia dentro de las vesículas. Los episodios inflamatorios febriles e infecciones son las complicaciones más frecuentes de los linfangiomas linguales ⁴³. La lengua se agranda y el hablar y el deglutir se torna difícil ^{5,43}. Si el tumor se localiza en tórax, al crecer puede haber compresión traqueal y afección respiratoria ⁵.

DIAGNOSTICO: La historia clínica y el examen físico es lo más importante para establecer el diagnóstico ³⁹. La transiluminación hace evidente el contenido líquido de las lesiones. La punción con una aguja gruesa confirmará el diagnóstico ⁴³. Sin embargo es preciso conocer la extensión del proceso, las radiografías y la tomografía axial computarizada demostrarán afección intratorácica al menos en el 10% de los pacientes ⁵. Cuando evaluamos tumores en cuello, la biopsia puede ser necesaria para establecer el diagnóstico ³⁹.

TRATAMIENTO: Los linfangiomas no desaparecen en forma espontánea. Las malformaciones microquísticas superficiales pueden tratarse con electrocoagulación ⁴³. Con frecuencia las macroquísticas requieren cirugía ^{5,43}, radioterapia o corticosteroides. Apesar de la excisión quirúrgica, generalmente hay recurrencia debido al componente profundo restante. La terapia del láser es eficaz en algunos casos ⁴³.

2.3 MALFORMACIONES VENOSAS

SINONIMIAS: Flebangiomas ⁴.

GENERALIDADES: Las malformaciones venosas (de flujo bajo) y las malformaciones arteriovenosas (de flujo elevado) son trastornos distintos; sin embargo, a menudo se confunden, lo que da lugar a procedimientos diagnósticos

innecesarios y decisiones terapéuticas incorrectas. La tabla VI muestra la diferencias evidentes entre estos dos tipos de anomalías superficiales vasculares, y los principios generales del manejo y tratamiento ¹⁸.

TABLA VI COMPARACION DE LAS CARACTERISTICAS DE MALFORMACIONES VENOSAS Y ARTERIO-VENOSAS		
	MALFORMACIONES VENOSAS	MALFORMACIONES AV
Definición	Canales venosos anómalos, son ectásicos y displásicos, con afección de la pared capilar.	Derivación arterio-venosa, comunicaciones anormales que soslayan el lecho capilar; desarrolla un nido que atrapa el abastecimiento de varias arterias.
Presencia al Nacimiento	Siempre (algunas veces como placa azul pálido)	Algunas veces, puede ser invisible y desarrollarse en la niñez. Con frecuencia presenta una etapa callada (pseudohemangioma)
Crecimiento subsiguiente	Agrandamiento lento hasta la pubertad.	Curso progresivo, agrandándose y extendiéndose durante toda la vida
Hallazgos clínicos	Color azul, lámina de flebotasia o masa fría azul esponjosa, fácilmente aplanada por presión, agrandamiento cuando la lesión es dependiente. No hay soplos ni temblores, flebolitos palpables.	Placa o masa rojo-violácea caliente con pulsación soplos, temblores. Ver drenaje. Tumefacción hipertérmica aumentada progresivamente. Ulceras isquémicas distales, dolor hemorragia.
Estado Hemodinámico	Callado	Activo
Estado Hemático	Coagulopatía consuntiva local	Normal
Estado Cardíaco	Normal	Aumento del rendimiento cardíaco. Puede ocurrir ICC.
Histopatología	Capilares y canales venosos grandes, irregulares, ectásicos, con paredes gruesas pero en una red compleja. La relación de células parietales a endoteliales no aumenta en proporción al tamaño del vaso, como en el tejido normal. Se observan trombositis y flebolitos.	Canales venosos y arteriales con paredes gruesas pero el espesor varía de un sitio a otro en el mismo vaso. Fibrosis de la dermis circundante.
Arteriografía	No tiene valor, necesita ser superselectiva para visualizarse; en la fase venosa tardía se observa opacificación en forma de uvas. No hay mancha parenquimal.	Indispensable, la arteriografía selectiva detecta arterias abastecedoras agrandadas y nidos. Carga venosa precoz. No hay manchas en parénquima

	MALFORMACIONES VENOSAS	MALFORMACIONES A-V
Flebografía	No es obligatoria, pero visualiza y demuestra venas superficiales displásicas y el estado del sistema venoso profundo.	No tiene valor.
Angiografía por punción directa	La manera más simple de investigar una anomalía venosa.	Puede ser útil, pero la arteriografía digital es más común.
Ultrasonido Doppler	Muy útil especialmente en los niños, (no duele). En la mayoría de los casos reemplaza a la flebografía. Permite el estudio de venas superficiales y profundas.	Muy útil.
TAC IRM	Demuestran la extensión de las malformaciones profundas, (músculos, huesos). Hiperseñal con IRM T2.	Demuestran las malformaciones invasoras profundas. Flujo en vacío con IRM
Huesos	Algunas veces implicados (geóidico). Sobrecrecimiento de extremidad puede ocurrir con el Síndrome de Klippel - Treunay.	Algunas veces afectados (hemorragia). Puede ocurrir crecimiento excesivo de extremidades con el Síndrome de Parkes-Weber.
Curso	Lentamente progresivo. Distrofiante, desfigurante, pero no potencialmente fatal.	Grave, amenaza para la función y potencialmente fatal. Desfigurante, hemorrágico, precipitado por factores hormonales (pubertad, embarazo) y traumáticos
Manejo y Tratamiento	Para las extremidades, vendaje elástico a presión desde la niñez. Pruebas de coagulación. Se usa Ethibloc, un agente fibrótico para secar y aplanar las lesiones esponjosas y para preparar a la extirpación quirúrgica (resección parcial mayormente). Requiere manejo durante toda la vida.	No hay ligamento arterial sin excisión parcial. Medidas conservadoras si es posible (etapa callada). Calcetines de soporte elástico para las extremidades. No dar tratamiento con láser, esclerosante o crioterapia. Resección radical (si es posible) después de embolia arterial selectiva (o embolia solamente)

Gelmetti, C. ¹⁸

DEFINICION: De acuerdo con Young, puede clasificarse en: defectos en su curso, posición y número; anomalías valvulares; aplasia, hipoplasia y obstrucciones congénitas de venas profundas; venas ectásicas y anómalas, incluyendo venas varicosas congénitas, flebectasias y displasia

varicosa; y malformaciones venosas únicas o múltiples, incluyendo Síndrome de Gorham-Stout y el Síndrome del Nevo Azul en Tetina de Goma ⁴.

CUADRO CLINICO: Se describe a continuación las principales malformaciones venosas.

2.3.1. FLEBECTASIA:

DEFINICION: Término que indica distensión venosa congénita o adquirida ⁴. Este tipo de malformación vascular hamartomosa congénita incluye cuadros flebectásicos difusos como el Cutis Marmorata Telangiectásico Congénito, que ya fué descrito, indicando que podía clasificarse dentro de las malformaciones venosas ^{4,43}, y la Flebectasia Difusa Genuina ó Flebectasia Difusa de Bockenheimer, cuadro raro donde se produce ectasia de todas las venas de un área, generalmente una extremidad ⁴.

CUADRO CLINICO: Se debe a ectasias venosas que pueden presentarse en cualquier segmento del cuerpo. Algunas veces se observa una disposición segmentaria. Con frecuencia se presenta trombosis y recanalización de las venas ectáticas ⁴³.

TRATAMIENTO: No hay tendencia hacia la involución espontánea. La excisión quirúrgica es posible algunas veces ⁴³. El vendaje elástico es útil en afecciones de las extremidades inferiores ¹⁸.

2.3.2 MALFORMACIONES VENOSAS ESPONJIFORMES

SINONIMIAS: Flebangiomas, Flebangiomasosis ⁴.

DEFINICION: Lesiones circunscritas constituidas por venas anómalas o espacios venosos, son malformaciones estables ⁴.

CUADRO CLINICO: Presentan una serie de características que los definen: color púrpura o azulado, tumefacción cuando se obstruye el flujo mediante el empleo de torniquetes, reducción de tamaño si se eleva la lesión por encima del plano del corazón, y no presentan evidencia clínica o radiológica de

fístula arterio-venosa. Pueden encontrarse flebolitos y frecuentemente se observa hiperhidrosis en el área cutánea suprayacente. Suelen ser asintomáticas, aunque el aumento progresivo de tamaño, simplemente como consecuencia de factores hemodinámicos, puede originar síntomas por efecto masa. A continuación se describen los cuadros de mayor relevancia con malformaciones venosas múltiples: ⁴

2.3.2.1. Síndrome del Nevo Azul en Tetina de Goma:

Definición: En él se asocian malformaciones venosas múltiples cutáneas que de forma característica son dolorosas, con lesiones similares en el tracto gastrointestinal sobre todo en intestino delgado. La mayoría son esporádicos, aunque hay casos publicados con un patrón hereditario autosómico dominante.

Complicaciones: Hemorragia digestiva e intususcepción son frecuentes en lesiones localizadas a nivel del tubo digestivo en el intestino delgado ⁴.

2.3.2.2. Síndrome de Gorham:

Sinonimias: Síndrome de Gorham-Stout, Displasia Osteovascular, Enfermedad del Hueso Fantasma, Flebangiomas Litogénica, Hemangiomas Braquiales Osteolíticos del Martorelli ^{4,43}.

Definición: Múltiples malformaciones venosas intraóseas que originan osteolisis con fibrosis, asociadas a malformaciones vasculares cutáneas o de tejidos blandos ⁴.

Cuadro Clínico: En esta enfermedad, una proliferación marcada de capilares de pared delgada provoca lisis unicéntrica, multicéntrica o difusa del hueso, con reposición fibrosa del tejido óseo. Los hemangiomas óseos unicéntricos son frecuentes, pero siendo pequeñas lesiones por lo general, son hallazgos roentgenológicos o de necropsia, en cambio, los hemangiomas óseos multicéntricos pueden ser un hallazgo aislado, pero con mayor frecuencia se

presentan con asociación con hemangiomas cutáneos o de tejidos blandos de varios tipos. Es generalmente unilateral, afecta con más frecuencia las extremidades superiores ^{4,43}.

Complicaciones: El proceso es benigno, pero progresivo ya que acaba en una destrucción completa de uno o más huesos y con atrofia muscular secundaria ⁴.

Diagnóstico: El diagnóstico es clínico, y se hace uso de ayudas diagnósticas como: imagen de resonancia magnética y tomografía computarizada ⁵⁵.

2.3.2.3 Síndrome de Mafucci:

Sinonimias: Enfermedad de Ollier ⁴.

Definición: Es la coexistencia de hemangiomas cavernosos, flebectasias, linfangiomas y linfangiectasias junto con encondromas nodulares en metáfisis o diáfisis de huesos largos ⁵. El modo de herencia es incierto, en la mayor parte de los casos que se conocen se han presentado en niños ⁴³.

Cuadro Clínico: Clínicamente el Síndrome de Mafucci se caracteriza por múltiples hemangiomas que ocurren más frecuentemente en la dermis y grasa subcutánea, de tipos variables que incluyen capilares, flebectasias; coexisten con discondroplasia progresiva, que se manifiesta por nódulos duros sobre las extremidades en especial sobre los dedos de la mano y el pie, en la metáfisis de los huesos largos, deformaciones ósea gruesas y fracturas patológicas. Pueden presentar degeneración maligna o condrosarcoma en un 15%. Se ha descrito además una variedad de tumores malignos y benignos mesodérmicos asociados. Las deformaciones permanecen sin cambios después que se detiene el crecimiento ^{4,5,43,49}.

Tratamiento: Algunos pacientes requieren tratamiento quirúrgico ⁴³.

HISTOPATOLOGIA: En el estudio histopatológico se observan capilares venosos grandes, ectásicos e irregulares en una red compleja. Se observa trombosis y flebolitos ¹⁸.

DIAGNOSTICO: Además de la clínica, se hace necesario el uso de arteriografía, flebografía, ultrasonido Doppler, TAC e IRM ¹⁸.

TRATAMIENTO: Se utiliza vendaje elástico a presión en las extremidades afectadas, además de la extirpación quirúrgica, que será mayormente resección parcial ¹⁸.

2.4 MALFORMACIONES ARTERIALES

DEFINICION: Son anomalías vasculares de alto flujo, rara vez son evidentes al nacer, siendo por lo general detectadas durante la infancia ⁴.

CUADRO CLINICO: Se dividen en tres grandes grupos:

- Malformaciones Arteriales Puras, que comprenden :

Aneurismas: bolsa formada por la dilatación o ruptura de las paredes de una arteria o vena, y llena de sangre circulante ⁴, de regresión espontánea con la edad. Puede complicarse con tromboembolismo, obstrucción valvular o arritmias, reportándose en un 16% las supraventriculares ⁷. El aneurisma del septum atrial es una malformación rara que ocurre con asociación a varios defectos cardíacos, con incidencia de 49% en niños.

Ectasias: dilatación, extensión o expansión de una parte o toda la arteria.

Coartaciones: estado de estrechez o contracción arterial.

- Fístulas Arterio-venosas: son derivaciones hemodinámicamente activas, localizadas, originadas de arterias troncales. Las fístulas arteriovenosas congénitas se observan con mayor frecuencia en las extremidades, y por lo general, la extremidad afectada es hipertrófica, tiene una temperatura superior y en algunos casos, muestra alteraciones cutáneas como engrosamiento de la piel,

hipercromía, hipertrichosis y ulceración, algunas veces es evidente un frémito. En cada caso debe hacerse una evaluación vascular completa antes del tratamiento quirúrgico ⁴³.

- Malformaciones arterio-venosas (ver tabla VI): constituidos por fistulas arterio-venosas de tamaño microscópico, localizadas o difusas, en muchas ocasiones diagnosticadas de manera errónea como angiomas planos o hemangiomas. Con el tiempo se desarrollan los signos típicos de hipertermia, pulsaciones, frémito, y las venas de drenaje se van haciendo más potentes y tortuosas. Factores de tipo hormonal (pubertad y embarazo) o traumatismos pueden acelerar su evolución. En cuanto a su localización, la más característica es la intracraneal, asociándose a múltiples malformaciones, (ver tabla VII); aunque también se ha descrito la afección visceral y la exclusivamente cutánea

4,43 49

TABLA VII		
MALFORMACIONES MÚLTIPLES ASOCIADAS CON MALFORMACIONES ARTERIO-VENOSAS CEREBRALES		
SÍNDROME	CUADRO PROMINENTE	CAUSA
Malformación Neurocutánea Vascular Hereditaria	MAV en sistema nervioso central, puede localizarse en medula espinal, con una asociación de lesiones vasculares cutáneas en el mismo lado del dermatoma adyacente.	Autosómico Dominante
Telangiectasia Hemorrágica Hereditaria (Síndrome Osler-Rendú-Weber)	Múltiples telangiectasias que involucran lengua, mucosa y labios, cara, conjuntiva, orejas, punta de los dedos, uñas y membrana mucosa nasal; ocasionalmente en tracto gastrointestinal, vagina, útero, pulmones, hígado y/o cerebro; posible fistula AV de pulmones y MAVs cerebrales.	Autosómico Dominante
Linfedema y anomalías cerebrales arterio-venosas	MAV en cerebro, linfedema idiopático de pies y piernas, hipertensión pulmonar.	Autosómico Dominante

Stevenson; R.E. et al. ⁴⁹

HISTOPATOLOGIA: En el estudio histopatológico se encuentran canales arteriales con paredes gruesas ¹⁸.

DIAGNOSTICO: Se hace uso de ayudas diagnósticas como: arteriografía, TAC e IRM ⁵⁰.

TRATAMIENTO: Interferón alfa y cirugía han sido utilizados ^{43,50}.

2.5 MALFORMACIONES COMBINADAS COMPLEJAS

DEFINICION: El desarrollo embriológico del sistema vascular se produce en estrecha relación con la morfogénesis de los tejidos restantes, no resulta sorprendente que se originen cuadros malformativos en los que esté afectado más de un tipo de vaso (a estos se les llama malformaciones combinadas); e incluso otros componentes tisulares (en cuyo caso se habla de malformaciones combinadas complejas), que se describen a continuación ⁴:

2.5.1 MALFORMACIONES REGIONALES:

GENERALIDADES: Estas malformaciones afectan primariamente las piernas. Se sospecha una influencia genética directa en estos casos. La hemihipertrofia es el sobrecrecimiento unilateral de los tejidos blandos y óseos de las extremidades, éste no está asociado a malformaciones cutáneas y vasculares; sin embargo cuando se presenta lo hace como parte de otros síndromes: ^{4,33,49} (Ver tabla VIII)

SINDROME	CUADRO PROMINENTE	CAUSA
Klippel-Trenaunay-Weber	Neoformaciones vasculares (hemangiomas cutáneos), fistulas arteriovenosas agenesia u obstrucción de venas profundas, anomalías linfáticas, sindactilia, oligodactilia, macrocefalia, glaucoma, cataratas.	Incierto Esporádico
Mafucci	Encondromas, neoformaciones vasculares (varios tipos especialmente flebectasias), fracturas, condrosarcoma (15%).	Incierto Esporádico
Proteus	Lipomas, hemangiomas, macrocefalia, escoliosis, macrodactilia, hipertrofia de tejidos blandos, cambios giriformes de plantas de los pies, engrosamiento de palmas y plantas.	Incierto Esporádico

Stevenson, R.E. et al. ⁴⁹

2.5.1.1 **Síndrome Klippel-Treunaunay-Weber (KTW):**

Definición: Malformación capilar linfática-venosa en asociación con hipertrofia del miembro afectado en longitud y/o diámetro ⁴. Originalmente se describió como la triada de angioma plano, afectando el miembro en toda su longitud, varicosidades en el misma extremidad y exceso de crecimiento de los tejidos, sobre todo del hueso ^{48,49}. Parkes-Weber describió la presencia de una anastomosis arterio-venosa en la extremidad afectada por el Síndrome de Klippel-Treunaunay. Ambos cuadros se consideran en la actualidad como partes de un amplio espectro de malformaciones vasculares de los miembros que conducen al agrandamiento de éstos, conociéndose bajo la denominación de Klippel-Treunaunay-Weber ^{4,33}. En general esta malformación congénita compleja no está genéticamente determinada, pero se presenta con mayor frecuencia en niños ⁴³.

Cuadro Clínico: Se caracteriza por el crecimiento desproporcionado, excesivo, lento y progresivo de una extremidad o un segmento corporal ^{4,43,49} (las extremidades inferiores suelen estar más afectadas), debido a un exceso de flujo sanguíneo y la presencia de vasos malformados (capilares, venas, arterias o linfáticos) ^{43,49}. Los aumentos de longitud del miembro afectado indican hipertrofia ósea, y en diámetro, sobrecrecimiento de partes blandas ⁴. La lesión cutánea más común es una malformación capilar macular, variable en extensión y color, puede no estar presente; frecuentemente asociada a otros tipos de malformaciones vasculares (angioqueratoma, flebectasia y linfangiomas). El componente cutáneo de la malformación vascular está presente desde el nacimiento, pero puede volverse evidente durante la niñez como un Naevus Flammeus pequeño o extenso ⁴³, no siempre es proporcional al grado de hipertrofia preexistente. Algunas veces la hiperhidrosis y varicosidades se presentan en el área afectada. Pueden asociarse defectos congénitos como: sindactilia, oligodactilia, macrodactilia ²⁹ y polidactilia ^{4,43,49}. El síndrome KTW puede presentar megalencefalia, cuando las lesiones hemangiomas involucran extremidades, piel y órganos internos; con hipertrofia de las partes

corporales afectadas al azar^{9,49}. La inteligencia es normal en estos individuos⁴⁹. Esta patología no muestra impacto social ni psicológico en los niños; sin embargo, lo presentan en la edad adulta y puede ser controlado mediante una buena relación médico paciente⁵³.

Complicaciones: Samuel, M. et al. realizaron un estudio del síndrome KTW sobre sus complicaciones en 47 niños, encontrando episodios trombóticos en el 11% y tromboflebitis en el 53%. Cuando éste se asoció a otros como Kasabach-Merrit, se presentaron complicaciones hemorrágicas y fallo cardíaco de gasto alto⁴⁸.

Diagnóstico: Un diagnóstico correcto precoz puede propiciar el mejor control de la enfermedad así como prevenir decisiones quirúrgicas inadecuadas²⁹. El examen físico colabora en el diagnóstico junto a la historia clínica. Todo paciente con síndrome de KTW debe someterse a un examen óseo por rayos X, mapeo de temperatura cutánea con fotografía infrarroja, arteriografía, linfografía y flebografía, para delinear en forma exacta la extensión de la afección y determinar las posibilidades de tratamiento^{43,49}.

Tratamiento: En infantes con síndrome de KTW el manejo inicial consiste en el uso de vendaje compresivo sobre el segmento afectado. La decisión de tratamiento quirúrgico debe hacerse en conjunto con el pediatra, cirujano vascular y padres, ya que el padecimiento tiende a ser progresivo, debe implantarse de inmediato. No están indicados la radiación, embolización, enyesados y corticosteroides. Se recomienda el uso de zapato ortopédico con asimetría de miembros inferiores, para evitar defectos en la columna vertebral. La cirugía correctiva del hueso es una posibilidad en cuanto deja de crecer el hueso⁴³. Un número de pacientes con sobrecrecimiento de una extremidad secundaria a una fístula arterio-venosa requiere fijación de la epífisis de la rodilla⁴⁹.

2.5.1.3 Síndrome de Mafucci:

Definición: Coexistencia de una malformación vascular y discondroplasia como se describió en malformaciones venosas espongiiformes ^{4,5,24,43,49}

2.5.1.4 Síndrome Proteus:

Definición: Malformación vascular combinada compleja caracterizada por el desarrollo excesivo y anómalo de venas, arterias, linfáticos o capilares en el mismo individuo ⁴⁹.

Cuadro Clínico: Las principales manifestaciones de esta condición son: hamartomas subcutáneos incluyendo hemangiomas, linfangiomas y lipomas. Hay hipertrofia y macrodactilia; al final el peso del paciente es normal pero tiene estatura aumentada y macrocefalia. Puede existir retardo mental moderado en un 50% de los casos ⁴⁹.

Complicaciones: Obstrucción del riego sanguíneo con necrosis subsecuente del miembro afectado, culminando con amputación del mismo ⁴³.

Diagnóstico: El diagnóstico se hace a través de arteriografía, flebografía o linfografía ⁴⁹.

Tratamiento: El procedimiento más común es la excisión o ligadura de las venas varicosas, excisión de las masas, vesículas y fistulas de origen linfático lo cual se realiza frecuentemente. Algunas veces se requiere amputación de los dedos o del miembro afectado ⁴⁹.

2.5.1.5 Síndrome de Displasia Múltiple:

Definición: Asocia defectos del desarrollo meso-ectodérmico, habiéndose descrito una gran variedad:

2.5.1.5.1 Síndrome del Nevo Epidérmico:

Definición: Síndrome que presenta nevos epidérmicos acompañados de alteraciones en otros órganos.

Cuadro Clínico: Se manifiesta clínicamente por nevos epidérmicos y anomalías asociadas como: hipertrofia localizada en tejidos blandos, hemangiomas, alteraciones de la pigmentación malformaciones esqueléticas de diverso tipo, trastornos oculares y alteraciones neurológicas como retraso del desarrollo, convulsiones, déficit motores y malformaciones cerebrovasculares.

Complicaciones: Se describen mayor frecuencia de procesos malignos como tumor de Wilms y Astrocitoma ⁶.

2.5.1.5.2 Síndrome de Riley-Smith:

Sinonimia: Angiomatosis de Riley-Smith ⁴⁹.

Definición: Síndrome neurocutáneo central raro, constituido por macrocefalia, pseudopapiledema y hemangiomas múltiples probablemente constituye un trastorno autosómico dominante.

Cuadro Clínico: Se caracteriza por múltiples hemangiomas nodulares subcutáneos de 0.5 - 2 cm de diámetro, tienen un color característico café violáceo, presentes al nacer o que se desarrollan durante los primeros años de la vida, macrocefalia no producida por hidrocefalia, aparente disminución de la estatura y movimiento después del movimiento, pseudopapiledema, megalencefalia, hamartomas. Presentan un curso benigno ^{43,48}.

2.5.1.5.3 Síndrome de Bannayan-Zonnana:

Definición: Es un defecto del desarrollo meso-ectodérmico ⁴. Constituye un rasgo autosómico dominante con predominio en el hombre.

Cuadro Clínico: Se caracteriza por engrosamiento del hueso frontal, anteversión de los párpados, retraso en el desarrollo motor y del habla, hamartoma mesodermal difuso (lipomas y hemangiomas), el cual puede ser agresivo; se asocia a megalencefalia formando parte del Síndrome Megalencefalia-Hamartomas⁴⁹.

2.5.1.5.4 Síndrome Proteus:

Definición: Junto con los tres síndromes anteriores son ejemplo de una variada y amplia expresión fenotípica descrito anteriormente⁴.

2.5.1.6 Síndromes Neurocutáneos Vasculares:

Definición: Comprenden la asociación de lesiones vasculares con alteraciones neurológicas, estableciéndose dos grupos patogénicos:⁴

2.5.1.6.1 Síndrome de Sturge-Weber (SSW):

Sinonimias: Angiomatosis Encéfalo-trigeminal, Enfermedad de Sturge-Weber^{4,5,18,24,43}.

Definición: Es un síndrome neuro-oculocutáneo complejo con deformación vascular: la afección evidente asocia una mancha de vino facial con síntomas cerebrales y oculares del mismo lado^{5,18,24,43}. La enfermedad es esporádica, no hay una evidencia clara de factores genéticos^{5,18,43}.

Cuadro clínico: Clínicamente el SSW combina una mancha de vino facial (la característica más notable presente al nacer), que afecta la piel de la cara, con distribución trigeminal, región cervical, membranas mucosas y paladar del mismo lado; con anomalía coroides vasculares del ojo afectado y una afección vascular de la piamadre cerebral del mismo lado. Normalmente es unilateral^{5,18}, pero el flujo enlentecido de los vasos malformados

da lugar a una lesión anóxica en la corteza cerebral subyacente, manifestándose clínicamente el daño cortical con convulsiones recurrentes (80%), que causan hemiplejía, hemiparesia o hemianopsia del lado opuesto (30%). Ocurre un grado variable de retardo del desarrollo de las habilidades motrices y cognitivas (60%)^{5,18,24,43,49}. La patología ocular en niños con SSW casi siempre se limita a la presencia de telangiectasias⁴³. Con los años, la neoformación vascular de la coroides puede dar lugar a buftalmos en el lactante, y glaucoma en el niño mayor^{5,49}; desprendimiento de la retina, megalocórea e hidroftalmos, los cuales tienen evolución progresiva⁴³. En el SSW la cara pronostica al cerebro, es decir la anomalía cerebral puede preverse en base a la mancha de vino facial. La distribución de la misma sobre la cara, se relaciona estrechamente con las tres áreas trigéminas. Presenta un orden metamérico de acuerdo con las áreas: oftálmica (V1), maxilar (V2) y mandibular (V3)¹⁸. Dentro de las características del SSW tenemos: la afección de la primera rama del trigémino (V1), ya que solamente los lactantes con Naevus Flammeus en esta área corren riesgo de anomalía leptomeníngea^{18,24}.

Histopatología: El examen histológico muestra los hallazgos de un Naevus Flammeus constituidos por numerosos capilares dilatados, con endotelio prominente a nivel de la dermis superior.

Fisiopatogenia: El sistema vascular es de origen mesodérmico; la frente, párpado superior, el corioide ocular y la leptomenínge (sitios implicados en las manchas de vino facial), y las células mesenquimáticas pertenecen a la cresta neural cefálica, forman una parte del meso-ectodermo. La cresta neural inicialmente es un anlagen (área embrionaria en donde aparecen los primeros indicios de un órgano) pluripotencial de células con diferentes destinos en el desarrollo, después de la emigración, paro y diferenciación, estas células exhiben un número ilimitado de fenotipos. Uno debe entender el cuadro clínico en cuanto a un error morfogénico que implica capas de células originadas a partir de un precursor común. Couly y Le Douarin han demostrado que el meso-ectodermo del bulbo naso-frontal (frente y párpado superior) y el de la piamadre,

tiene los mismos progenitores en el primordio neural anterior. V2 y V3 dérmicos también son colonizados durante la embriogénesis por células ectomesenquimáticas, pero sus progenitores encuentran el primordio neural del metencéfalo. Las meninges del metencéfalo y de la cuerda dorsal se forman a partir del mesodermo. Los datos embriogénéticos por lo tanto, confirma que se necesitan hallazgos clínicos y evaluación cerebral repetida solamente para lactantes en el grupo a riesgo de la piamadre con anomalía. Algunos casos raros muestran sólo una anomalía leptomeníngea del tipo SSW sin una mancha de vino facial. Este hallazgo es paralelo a la ocurrencia frecuente de una mancha de vino puramente cutánea sin anomalía de la piamadre, los cuales se han denominado SSW incompletos. Se puede pensar que el SSW es una mutación somática que ocurre al principio del desarrollo del embrión en el primordio neural anterior. Si la mutación ocurriese en un precursor antes de la individualización de las láminas de las células de cresta neural que forman las leptomeninges, la piel frontopalpebral y la coroides ocular, ocurre un SSW completo; si la mutación ocurriese más tarde en el proceso morfogénico, el paciente puede presentar solamente una mancha de vino facial o una anomalía vascular leptomeníngea¹⁸.

Complicaciones: Las convulsiones se presentan en un 80% de los casos²⁴. Los accidentes vasculares con hemiplejía u otras complicaciones son imprevisibles. Los Naevus Flammeus cutáneos en SSW no mejoran espontáneamente y a veces presentan una grave desfiguración⁴³. El glaucoma y demás patologías oculares son complicaciones frecuentes en este síndrome¹⁸.

Diagnóstico: Todos los pacientes con un Naevus Flammeus del trigémino, en ausencia de otros síntomas, deben someterse a un examen completo clínico neurológico, radiografía del cerebro y EEG. La presencia de algún hallazgo anormal que sugiera el SSW precisa un estudio angiográfico y tomográfico computarizado⁴³. Sin embargo, la asociación de Naevus Flammeus con hemiplejía y convulsiones, establece el diagnóstico^{4,24}.

Los EEG muestran depresión unilateral de la actividad cortical, pudiendo tener descargas en agujas. Las radiografías del cráneo revelan calcificaciones intracraneales en las capas corticales lesionadas. Frecuentemente son curvilíneas y con doble contorno (imagen de vía ferrea), siendo patognomónico en niños con una mancha de vino facial. Puede ser detectados en lactantes, y casi siempre en la infancia (primero y segundo años de vida), volviéndose extensos hacia la segunda década ^{5,24,43}. La tomografía axial computarizada es más sensible aunque las radiografías comunes en la primera etapa de la enfermedad. La TAC después de realzamiento de contraste revela atrofia cerebral, y las calcificaciones girofórmicas densas oscurecen la mayor parte de la anomalía vascular de la piamadre. En el SSW precoz la TAC realizada con contraste muestra perfusión anormal localizada o un plexo coroide asimétricamente agrandado, o bien sin realce de contraste muestra atrófia cerebral focal. La IRM demuestra atrófia cerebral y la deformación vascular de la piamadre, las calcificaciones no son visibles, puede verse plexo coroide o venas profundas agrandadas. Las secuencias T1 sopesadas de IRM con realce con Gadolinio demuestran además de lo anterior, los surcos corticales prominentes y el líquido cefalorraquídeo penetrando profundamente en los surcos

18

Tratamiento: Los cuidados de un niño con SSW están en relación con sus manifestaciones clínicas; fármacos anticonvulsivantes para los ataques, fisioterapia para las piernas paralíticas y revisiones periódicas oculares (se recomienda evaluación oftálmica repetida dos veces al año durante los primeros años de la vida, y una vez al año posteriormente) para la detección precoz del glaucoma ^{5,18,24}. El tratamiento quirúrgico de la lesión cerebral es ocasionalmente exitoso. Debe iniciarse tan pronto como se haga el diagnóstico, si es posible, antes del inicio de las convulsiones; o bien ya establecidos los síntomas y las convulsiones son muy intensas, y no responden al tratamiento médico; o por compromiso ocular ^{5,24,43}. Se puede utilizar cremas de maquillaje con fines estéticos en la cara ⁵. Medidas paliativas para el control de la

hipertrofia gingival incluyen excisión quirúrgica del tejido redundante, inyección de sustancia esclerosante o criocirugía ²⁴

2.5.1.6.2 Síndrome de Cobb:

Sinonimia: Angiomatosis Cutáneo-Meningo-Espinal ³¹.

Definición: Síndrome neurocutáneo periférico vascular raro, que no se determina genéticamente; es la malformación vascular en región lumbar asociada a otra meningoespinal a ese nivel metamérico ^{4,31}.

Cuadro clínico: Este síndrome es la asociación de neoformaciones vasculares cutáneas de diversos tipos: angioliopoma, angioqueratoma, hemangiomas, Naevus Flammeus, con otro hemangioma en la médula espinal que corresponde a un segmento o dos del dermatoma involucrado ³¹. El primer indicio consiste en dolor, más tarde, predominan los síntomas medulares en forma de parálisis flácida o espástica ⁴³.

Diagnóstico: Se establecen mediante examen físico e historia clínica

Tratamiento: El tratamiento quirúrgico es benéfico en algunos casos ⁴³.

VI. METODOLOGIA

TIPO DE ESTUDIO: Estudio observacional descriptivo

SUJETO DE ESTUDIO: Pacientes que presentan Neoformaciones Vasculares Congénitas Cutáneas Benignas atendidos en la Consulta Externa de la Unidad de Dermatología, Departamento de Pediatría, Hospital General de Enfermedad Común del Instituto Guatemalteco de Seguridad Social, durante el período del 1 de enero de 1991 al 31 de Diciembre de 1995.

TAMAÑO DE LA MUESTRA: La totalidad de pacientes menores de 5 años con diagnóstico de Neoformaciones Vasculares Congénitas Cutáneas Benignas que asisten a la Consulta Externa de Dermatología Pediátrica del Hospital General de Enfermedad Común del IGSS en el período de estudio, con un número aproximado de 95 casos por año.

CRITERIOS DE INCLUSION: Se incluyeron a todos los pacientes menores de 5 años atendidos en la Consulta Externa de la Unidad de Dermatología, Departamento de Pediatría, del Instituto Guatemalteco de Seguridad Social, con diagnóstico de Neoformaciones Vasculares Congénitas Cutáneas Benignas, con expediente médico completo en el período de estudio.

CRITERIOS DE EXCLUSION:

- Niños mayores de 5 años
- No atendidos en la Consulta Externa de la Unidad de Dermatología, Departamento de Pediatría, del Instituto Guatemalteco de Seguridad Social.
- No comprendidos en el período de estudio
- Expediente médico incompleto.

VARIABLES

VARIABLE	DEFINICION CONCEPTUAL	ESCALA DE MEDICION	INDICADOR
Neoformaciones Vasculares Congénitas Cutáneas Benignas	Anomalías Vasculares intrínsecas del desarrollo	Nominal	Se clasifican en: - Hemangiomas - Malformaciones Vasculares Malformaciones Capilares Malformaciones Venosas Malformaciones Linfáticas Malformaciones Arteriales Malformaciones Combinadas Malformaciones Combinadas Complejas.
Edad	Tiempo transcurrido desde el nacimiento hasta el momento de la evaluación	Numérica	0-6 meses 6-<12 meses 1-<2 años 2-5 años
Sexo	Característica innata del ser humano	Nominal	Masculino Femenino
Método Diagnóstico	Medios que se utilizan para llegar al diagnóstico	Nominal	Historia Clínica, examen físico, laboratorio, biopsia cutánea, arteriografía, venografía, linfografía, USG Doppler, IRM, TAC
Localización Anatómica de la Patología	Determinación en la superficie cutánea y/u orgánica del proceso patológico.	Nominal	Extremidad cefálica, cuello tronco, periné, extremidades superiores e inferiores

RECURSOS MATERIALES:

- Expedientes clínicos con patología Neoformaciones Vasculares Congénitas Cutáneas Benignas, en el Instituto Guatemalteco de Seguridad Social en el período de estudio.
- Departamento de archivo de registros clínicos del IGSS.
- Biblioteca de la Facultad de Ciencias Médicas de la USAC.
- Bibliografía relacionada con el tema.
- Materiales de escritorio y equipo de oficina.
- Boleta de recolección de datos.

RECURSOS HUMANOS

- Personal Administrativo
- Personal del Departamento de Archivo de Registros Clínicos del IGSS.

ASPECTOS ETICOS DE LA INVESTIGACION

1. Este estudio es de beneficio para el Departamento de Dermatología del IGSS por los datos estadísticos que se obtendrán en el mismo.

2. Este estudio ayudará a todos los médicos residentes del IGSS para reforzar los conocimientos sobre el tema y así conocer la frecuencia de esta patología.

EJECUCION DE LA INVESTIGACION

FASE RETROSPECTIVA

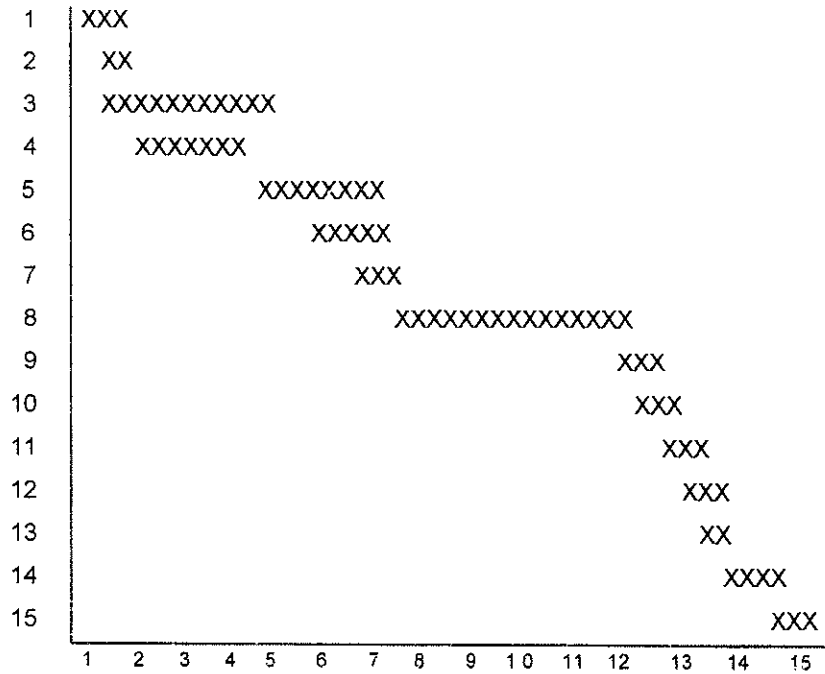
Recolección de Datos

Luego de la aprobación del proyecto de investigación y previa autorización del Instituto Guatemalteco de Seguridad Social para la realización del trabajo de campo, el investigador revisó los libros de consulta externa y expedientes médicos de todos los paciente con diagnóstico de Neoformaciones Vasculares Congénitas Cutáneas Benignas atendidos en la consulta externa en la Unidad de Dermatología, Departamento de Pediatría del Instituto Guatemalteco de Seguridad Social durante el período que comprendió el estudio. Recopiló la información necesaria de las fichas respectivas, anotándola en la boleta de recolección de datos procesando los mismos y ordenándolos en cuadros, los cuales se analizaron dando las conclusiones y recomendaciones pertinentes.

Presentación de Resultados:

Por el tipo de estudio los datos se presentaron porcentualmente

GRAFICA DE GANTT



1. Selección del tema del proyecto de investigación
2. Elección del asesor y revisor
3. Recopilación material bibliográfico
4. Elaboración del proyecto con asesor y revisor
5. Aprobación del proyecto por comité de investigación del Hospital General del IGSS
6. Aprobación del proyecto por la coordinación de Tesis
7. Diseño de los instrumentos que se utilizarán para recopilación de datos
8. Ejecución del trabajo de campo
9. Procesamiento de los datos, elaboración de cuadros y gráficas
10. Análisis y discusión de resultados
11. Elaboración de conclusiones, recomendaciones y resumen
12. Presentación del informe final para correcciones
13. Aprobación del informe final
14. Impresión de informe final y trámites administrativos
15. Examen público de defensa de la tesis

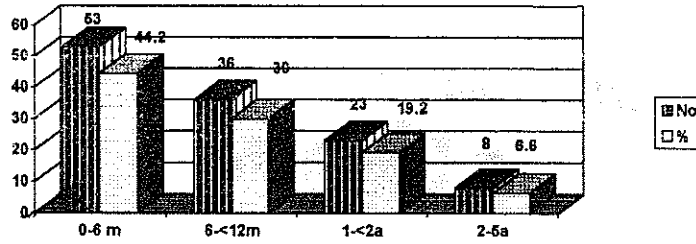
VII. PRESENTACION DE RESULTADOS

CUADRO No. 1
 DISTRIBUCION ETAREA DE PACIENTES CON DIAGNOSTICO DE
 NEOFORMACIONES VASCULARES CONGENITAS CUTANEAS BENIGNAS
 EN LA UNIDAD DE DERMATOLOGIA PEDIATRICA DEL HGEC, IGSS
 1 ENERO AL 31 DE DICIEMBRE DE 1995.

EDAD	No.	%
0-6 m	53	44.2
6m-<12m	36	30
1a-<2a	23	19.2
2a-5a	8	6.6
TOTAL	120	100

Fuente: Boleta de recolección de datos.

GRAFICA No. 1
 DISTRIBUCION ETAREA DE PACIENTES CON DIAGNOSTICO DE
 NEOFORMACIONES VASCULARES CONGENITAS CUTANEAS BENIGNAS
 EN LA UNIDAD DE DERMATOLOGIA PEDIATRICA DEL HGEC, IGSS
 1 ENERO AL 31 DE DICIEMBRE DE 1995.



CUADRO No. 2
DISTRIBUCION POR SEXO DE PACIENTES CON DIAGNOSTICO DE
NEOFORMACIONES VASCULARES CONGENITAS CUTANEAS BENIGNAS
EN LA UNIDAD DE DERMATOLOGIA PEDIATRICA DEL HGEC, IGSS
1 ENERO DE 1991 AL 31 DE DICIEMBRE DE 1995."

SEXO	No.	%
MASCULINO	36	30
FEMENINO	84	70
TOTAL	120	100

Fuente: Boleta de Recolección de datos.

GRAFICA No. 2
DISTRIBUCION POR SEXO DE PACIENTES CON DIAGNOSTICO DE
NEOFORMACIONES VASCULARES CONGENITAS CUTANEAS BENIGNAS
EN LA UNIDAD DE DERMATOLOGIA PEDIATRICA DEL HGEC, IGSS
1 ENERO DE 1991 AL 31 DE DICIEMBRE DE 1995."




Fuente: Boleta de recolección de datos.

CUADRO No. 3
 METODO DIAGNOSTICO UTILIZADO EN PACIENTES CON
 NEOFORMACIONES VASCULARES CONGENITAS CUTANEAS BENIGNAS
 EN LA UNIDAD DE DERMATOLOGIA PEDIATRICA DEL HGEC, IGSS
 1 ENERO DE 1991 - 31 DICIEMBRE 1995

METODO DIAGNOSTICO	No:	%
CLINICA	111	92.5
CLINICA MAS AYUDAS DIAGNOSTICAS	9	7.5
TOTAL	120	100

Fuente: Boleta de recolección de datos.

GRAFICA No. 3
 METODO DIAGNOSTICO UTILIZADO EN PACIENTES CON
 NEOFORMACIONES VASCULARES CONGENITAS CUTANEAS BENIGNAS
 EN LA UNIDAD DE DERMATOLOGIA PEDIATRICA DEL HGEC, IGSS
 1 ENERO DE 1991 - 31 DICIEMBRE 1995

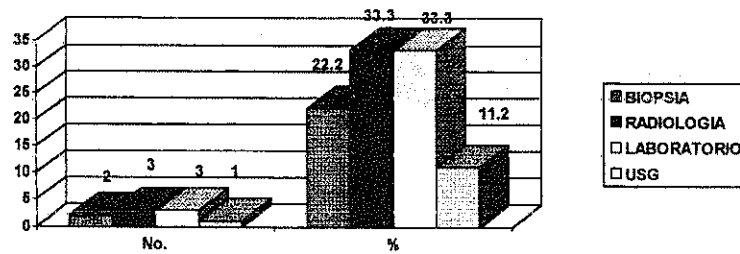


CUADRO No. 4
 AYUDAS DIAGNOSTICAS UTILIZADAS EN PACIENTES CON
 NEOFORMACIONES VASCULARES CONGENITAS CUTANEAS BENIGNAS
 UNIDAD DE DERMATOLOGIA PEDIATRICA DEL HGEC, IGSS
 1 ENERO DE 1991 - 31 DICIEMBRE 1995

AYUDAS DIAGNOSTICAS	No.	%
BIOPSIA	2	22.2
TECNICA RADIOLOGICA	3	33.3
LABORATORIO	3	33.3
USG	1	11.2
TOTAL	9	100

Fuente: Boleta de recolección de datos.

GRAFICA No. 4
 AYUDAS DIAGNOSTICAS UTILIZADAS EN PACIENTES CON
 NEOFORMACIONES VASCULARES CONGENITAS CUTANEAS BENIGNAS
 UNIDAD DE DERMATOLOGIA PEDIATRICA DEL HGEC, IGSS
 1 ENERO DE 1991 - 31 DICIEMBRE 1995

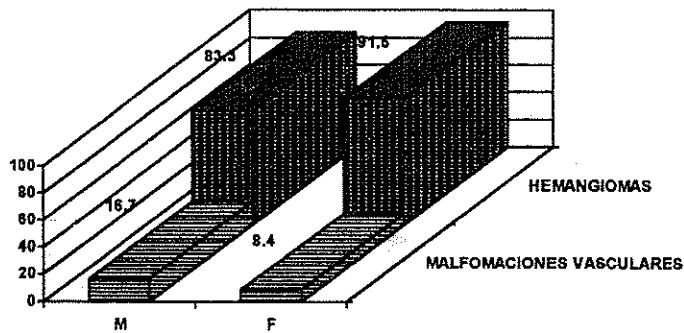


CUADRO No. 5
 CLASIFICACION DE NEOFORMACIONES VASCULARES
 CONGENITAS CUTANEAS BENIGNAS, POR SEXO EN PACIENTES
 DE LA UNIDAD DE DERMATOLOGIA PEDIATRICA DEL HGEC, IGSS
 1 ENERO DE 1991 - 31 DICIEMBRE 1995

PATOLOGIA	M		F		TOTAL	
	No.	%	No.	%	No.	%
HEMANGIOMA	30	83.3	77	91.6	107	89.2
NAEVUS FLAMEUS	3	8.3	1	1.2	4	3.4
CUTIS MARMORATA TELANGIECTASICA CONGENITA	0	0	3	3.6	3	2.6
SINDROME STURGE-WEBER	1	2.8	0	0	1	0.8
KLIPPEL-TRENAUNAY-WEBER	1	2.8	1	1.2	2	1.6
OSLER-WEBER-RENDU	0	0	1	1.2	1	0.8
NAEVUS FLAMEUS NEONATORUM - HEMANGIOMA	0	0	1	1.2	1	0.8
CUTIS MARMORATA TELAN GIECTASICA CONGENITA - HEMANGIOMA	1	2.8	0	0	1	0.8
TOTAL	36	100	84	100	120	100

Fuente: Boleta de recolección de datos.

GRAFICA No. 5
 CLASIFICACION DE NEOFORMACIONES VASCULARES
 CONGENITAS CUTANEAS BENIGNAS, POR SEXO EN PACIENTES
 DE LA UNIDAD DE DERMATOLOGIA PEDIATRICA DEL HGEC, IGSS
 1 ENERO DE 1991 - 31 DICIEMBRE 1995

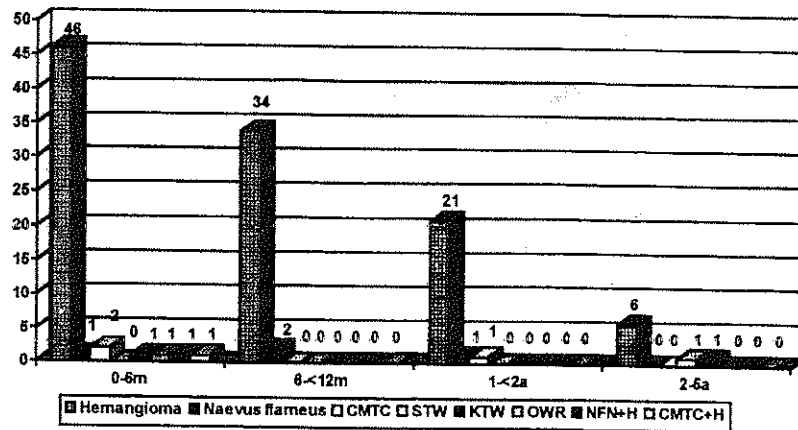


CUADRO No. 6
 CLASIFICACION DE NEOFORMACIONES VASCULARES
 CONGENITAS CUTANEAS BENIGNAS POR EDAD, EN PACIENTES
 DE LA UNIDAD DE DERMATOLOGIA PEDIATRICA DEL HGEC. IGSS
 1 ENERO DE 1991 - 31 DICIEMBRE 1995

PATOLOGIA	0-6 m		6-<12 m		1-<2 a		2-5 a	
	No.	%	No.	%	No.	%	No.	%
HEMANGIOMA	46	86.8	34	94.3	21	91.4	6	75
NAEVUS FLAMEUS	1	2	2	5.7	1	4.3	0	0
CUTIS MARMORATA								
TELANGIECTASICA CONGENITA	2	3.2	0	0	1	4.3	0	0
SINDROME STURGE-WEBER	0	0	0	0	0	0	1	12.5
KLIPPEL-TRENAUNAY-WEBER	1	2	0	0	0	0	1	12.5
OSLER-WEBER-RENDU	1	2	0	0	0	0	0	0
NAEVUS FLAMEUS NEONATORUM - HEMANGIOMA	1	2	0	0	0	0	0	0
CUTIS MARMORATA								
TELANGIECTASICA CONGENITA	1	2	0	0	0	0	0	0
HEMANGIOMA								
TOTAL	53	100	36	100	23	100	8	100

Fuente: Boleta recolección de datos.

GRAFICA No. 6
 CLASIFICACION DE NEOFORMACIONES VASCULARES
 CONGENITAS CUTANEAS BENIGNAS POR EDAD, EN PACIENTES
 DE LA UNIDAD DE DERMATOLOGIA PEDIATRICA DEL HGEC. IGSS
 1 ENERO DE 1991 - 31 DICIEMBRE 1995

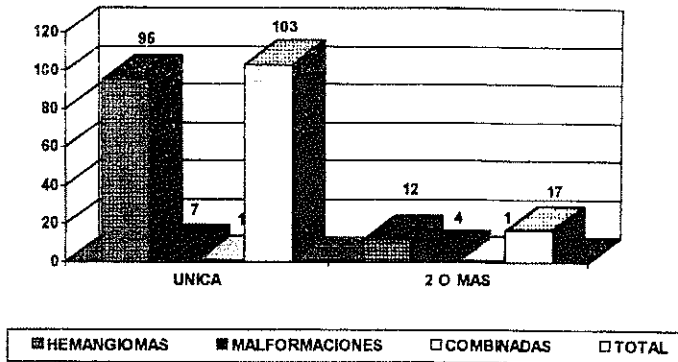


CUADRO No. 7
LOCALIZACION ANATOMICA DE LAS NEOFORMACIONES
VASCULARES CONGENITAS CUTANEAS BENIGNAS EN PACIENTES DE
LA UNIDAD DE DERMATOLOGIA PEDIATRICA DEL HGEC, IGSS.
1 ENERO DE 1991 - 31 DICIEMBRE 1995

Localización	HEMANGIOMAS	MALFORMACIONES	COMBINADAS	TOTAL	%
UNICA	95	7	1	103	85,8
2 O MAS	12	4	1	17	14,2
TOTAL	107	11	2	120	100

Fuente: Boleta recolección de datos

GRAFICA No. 7
LOCALIZACION ANATOMICA DE LAS NEOFORMACIONES
VASCULARES CONGENITAS CUTANEAS BENIGNAS EN PACIENTES
DE LA UNIDAD DE DERMATOLOGIA PEDIATRICA DEL HGEC, IGSS
1 ENERO DE 1991 - 31 DICIEMBRE 1995



CUADRO No. 8
 TOPOGRAFIA DE LAS NEOFORMACIONES VASCULARES CONGENITAS CUTANEAS BENIGNAS
 POR AREA ANATOMICA ESPECIFICA EN PACIENTES EN LA UNIDAD DE DERMATOLOGIA PEDIATRICA DEL HGECC, IGSS
 1 ENERO DE 1991 - 31 DICIEMBRE 1995

Localización	Hemangioma	NF*	CMTc*	KTW*	SSW*	OWR*	NFN + Hemangioma	CMTc + Hemangioma	Total
Cara	37				1				38
Tronco	19		2						21
Ext. Sup	13								13
Cabeza	11								11
Ext. Inf	9						1		10
Cuello	2	4							6
Pierné	4								4
Tronco + Ext. Inf.	2			1					3
Ext. Cefalica cuello tronco	3								3
Tronco + Ext. sup	2			1					3
Tronco + Ext. sup/inf	1		1						2
Cara +Extre- midades							1		1
Cabeza + cara	1								1
Cuerpo com- pleto						1			1
Cabeza/cue- llo y extr.	1								1
Cara + Ext. sup	1								1
Cara + Ext. Inf.	1								1
TOTAL	107	4	3	2	1	1	1	1	120

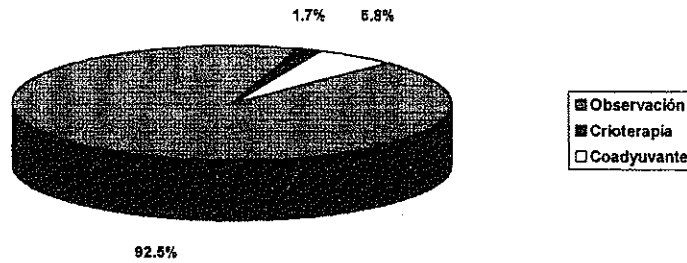
Fuente: Boleta de recolección de datos

CUADRO No.9
TRATAMIENTO DE LAS NEOFORMACIONES VASCULARES
CONGENITAS CUTANEAS BENIGNAS EN PACIENTES
DE LA UNIDAD DE DERMATOLOGIA PEDIATRICA DEL HGEC, IGSS.
1 ENERO DE 1991 - 31 DICIEMBRE 1995

TRATAMIENTO	No.	%
OBSERVACION	111	92.5
CRIOTERAPIA	2	1.7
COADYUVANTE		
Anticonvulsivante		
Antihistaminico	7	5.8
Antianémico		
Antibiótico Astringente		
TOTAL	120	100

Fuente: Boleta recolección de datos

GRAFICA No.8
TRATAMIENTO DE LAS NEOFORMACIONES VASCULARES
CONGENITAS CUTANEAS BENIGNAS EN PACIENTES
DE LA UNIDAD DE DERMATOLOGIA PEDIATRICA DEL HGEC, IGSS
1 ENERO DE 1991 - 31 DICIEMBRE 1995



VIII. ANALISIS Y DISCUSION DE RESULTADOS


1. La distribución por grupos etáreos refleja que es durante el primer año de vida en que se solicita atención médica, debido a que es la etapa en la que Neoformaciones Vasculares Congénitas Cutáneas Benignas se hacen clínicamente evidentes, siendo así que el grupo comprendido entre 0-6 meses tiene el 44.2% con 52 casos, seguido del comprendido entre 6-<12 meses con el 30% (36 casos), de 1-<2 años el 19.2% y de 2-5 años 6.6%. (ver cuadro 1)
2. Según los datos que se muestran en el cuadro No. 2 las Neoformaciones Vasculares son más frecuentes en el sexo femenino con un 70% (84 casos) mientras que en el sexo masculino, sólo un 30% (36 casos), correlacionandose con la literatura consultada en donde se reporta una relación 3:1.
3. Ante un niño con alguna proliferación vascular es necesario establecer un diagnóstico ya sea con bases clínicas, como en el presente estudio en donde en el 92.5% de los casos (111) se estableció de esta manera, o bien apoyado por otras ayudas diagnósticas, que se hicieron necesarias en 9 pacientes. Como se describió en la revisión bibliográfica, la clínica es el método diagnóstico primordial, la biopsia cutánea es útil para poder hacer una correlación clinico-patológica, las técnicas radiológicas y el ultrasonido útiles para descartar compromiso de órganos internos, en donde las lesiones vasculares sean el signo clave, y los laboratorios ayudan a descartar algún tipo de anemia severa o la existencia de coagulación intravascular. Tales ayudas fueron en este estudio: Laboratorio con hematología y recuento plaquetario en 3 casos, biopsia cutánea en 2 casos, Rayos X en 3 casos y USG abdominal en 1 caso, a este mismo también se le efectuó laboratorio. (ver cuadros 3 y 4)
4. Al desglosar cada una de las Neoformaciones Vasculares Congénitas Cutáneas Benignas por sexo, podemos observar que de acuerdo a los datos agrupados en el cuadro No. 5, los Hemangiomas son las lesiones más frecuentes en ambos sexos, con un 83.3% en el sexo masculino y el 91.6% en el sexo femenino; sin embargo, las Malformaciones Vasculares predominan en el sexo masculino con un 16.7% siendo el Naevus Flammeus el más frecuente con el 8.3%, a diferencia del sexo femenino en donde éstas se presentaron sólo en el 8.4%, siendo la más frecuente Cutis Marmorata Telangiectásica Congénita con un 3.5%.
5. Según se observa en el cuadro y gráfica No. 6, los Hemangiomas son las Neoformaciones Vasculares más frecuentes durante los primeros 2 años de vida, de los 2 a 5 años se observa que a

pesar de ser el mayor número de casos en este grupo etéreo, hay una disminución en la frecuencia en relación a los grupos anteriores, esto puede explicarse debido a que después de los 2 años de edad los hemangiomas entran en la fase de resolución o involución.

6. En cuanto a la localización anatómica de las Neoformaciones Vasculares, encontramos que el 85.8% de las mismas son de localización única, siendo los más frecuentes los Hemangiomas (95 casos) y el 14.2% se encontraban en dos o más regiones anatómicas. Sólo 2 casos presentaron Neoformaciones Vasculares Combinadas (ver cuadro y gráfica 7).
7. En el cuadro No. 8 se presenta la topografía de las Neoformaciones Vasculares, observando un predominio por la extremidad cefálica con 48 casos para un 44.9%, siendo la mayoría de ellos Hemangiomas, y dentro de la extremidad cefálica, la cara es la región más afectada en el 77% de los casos. Del total de casos que presentaron Naevus Flammeus se localizaron en el cuello posterior, tal como lo indica la literatura revisada. De los casos con Neoformaciones Vasculares Combinadas, un caso se presentó con Cutis Marmorata Telangiectásica Congénita y Hemangioma localizado en miembros inferiores y el otro con Naevus Flammeus Neonatorum y Hemangioma localizado en extremidades y cara. El único caso con afección de toda el área corporal fue el Síndrome de Osler-Weber-Rendú, vale la pena aclarar que no hubo compromiso sistémico.
8. En la mayor parte de los casos del presente estudio no se ofreció ningún tratamiento específico, sólo se indicó plan educacional en relación a la benignidad de las lesiones y su tendencia a la involución. La revisión periódica con observación del curso de las lesiones y su medición fue la conducta terapéutica en 111 pacientes (92.5%). En el restante grupo de casos, las intervenciones realizadas fueron: crioterapia en 2 casos, en uno de ellos la indicación fue compromiso ocular y el otro por sangrado profuso. Hubo 7 casos en los que además de observación se les administró un tratamiento coadyuvante, a un caso se le indicó Epamin por síndrome convulsivo quien presentaba el síndrome de Klippel Trenaunay Weber, otro caso se dio tratamiento por anemia severa, los otros 5 restantes recibieron tratamiento antibiótico y astringentes por sobreinfección de lesiones. (ver cuadro 9).

IX. CONCLUSIONES

- 1.- El sexo más afectado fue el femenino (70%) de acuerdo a lo descrito en la literatura, donde la relación es de 3:1 siendo el grupo etáreo con mayor frecuencia de lesiones entre los 0 y 6 meses de edad.
2. El método diagnóstico más importante en la detección de las Neoformaciones Vasculares Congénitas Cutáneas Benignas es la clínica, solo en un 7.5% de los casos se recurrió a otras ayudas diagnósticas.
3. La revisión periódica con observación del curso de las lesiones y su medición fue la conducta terapéutica en 111 pacientes (92.5%).
4. La localización anatómica en donde se asientan más frecuentemente las Neoformaciones Vasculares Congénitas Cutáneas Benignas fue la extremidad cefálica con el 44.9% de los casos, siendo la cara la región más afectada (77%).
5. Para el presente estudio los Hemangiomas son las lesiones más frecuentemente observadas seguidas por el Naevus Flammeus, lo que concuerda según lo reportado en la literatura.



X. RECOMENDACIONES

1. Que el presente estudio sea divulgado en nuestro medio como una fuente estadística actualizada en el análisis de la frecuencia de las Neoformaciones Vasculares Congénitas Cutáneas Benignas de la población estudiada.
2. Realizar un estudio prospectivo de tipo comparativo sobre las Neoformaciones Vasculares Congénitas Cutáneas, para relacionar los resultados de ambos y confrontar la necesidad de ampliar los datos informativos (Historia, Examen Físico, resultados de ayudas diagnósticas) en las fichas médicas.
3. Al clasificar adecuadamente el archivo según número de registro médico, es indispensable que éste sea escrito completo y con la mayor claridad en los libros de consulta externa de dermatología, y así, facilitar la obtención de los expedientes que proporcionan la información necesaria para la realización de estudios de investigación.

XI. RESUMEN

El presente estudio tuvo como objetivo primordial establecer una base de conocimientos teóricos actualizados sobre Neoformaciones Vasculares Congénitas Cutáneas Benignas y su clasificación, así como ser una fuente estadística de la frecuencia de dicha patología en nuestro medio.

Se efectuó un estudio tipo observacional descriptivo donde se analizaron los expedientes de un total de 120 pacientes que cumplieron con los criterios de inclusión, a quienes se les diagnosticó Neoformaciones Vasculares Congénitas Cutáneas Benignas atendidos en la Consulta Externa del Departamento de Dermatología Pediátrica del Hospital General de Enfermedad Común, Instituto Guatemalteco de Seguridad Social, entre el 1 de enero de 1991 al 31 de diciembre de 1995. Se determinó la frecuencia, grupo etáreo y sexo más afectado, método diagnóstico empleado, localización anatómica y tratamiento utilizado.

Se encontró que los Hemangiomas son los más frecuentes, con un 89.2% (107 casos) seguido de Naevus Flammeus con 3.4% (4 casos). De los pacientes afectados el 70% son del sexo femenino. La mayoría de los pacientes consultaron durante el primer año de vida (74.2%). Involucró predominantemente la extremidad cefálica en el 40.8% de los casos, localizándose en la cara el 31.6% de todos los casos, seguido de tronco en el 17.5% y extremidades superiores el 10.8%.

El diagnóstico se efectuó por clínica en 111 pacientes (92.5%), siendo necesario utilizar ayudas diagnósticas en 9 casos (7.5%) como biopsia cutánea, laboratorios, radiografías y ultrasonido. La conducta expectante fue la más recomendada, observando 111 pacientes, excepto en los casos con compromiso ocular y hemorragia severa en los que se utilizó crioterapia y tratamiento coadyuvante en casos de anemia, convulsiones y sobreinfección de lesiones.

Se recomienda que el presente estudio sea divulgado en nuestro medio como una fuente estadística actualizada en el análisis de la frecuencia de las Neoformaciones Vasculares Congénitas Cutáneas Benignas y además, realizar un estudio prospectivo de tipo comparativo sobre las mismas, para relacionar los resultados de ambos y confrontar la necesidad de ampliar los datos informativos.

XII. BIBLIOGRAFIA

1. About, I; et al. Unresectable giant hepatic hamangioma and Kasabach-Merrit syndrome. Rev. Med. Int. 1994;15(12):846-50.
2. Apfelberg, DB: Argon and YAG laser photocoagulation and excision of hemangiomas and vascular malformations of the nose. West J Med. 1995. Aug; 163 (2):122-7
3. Armas Meza, Ramón de. et al. Enfermedad de Rendu-Osler y fístula arterio-venosa pulmonar: informe de un nuevo caso. Rev. Med. Cuba Ilus 1988. jul. 27(7):106-11.
4. Azaña, JM; et al. Lesiones Vasculares Cutáneas Benignas. Ediciones DOYMA S.A. Madrid 1995; 10(6):20-35.
5. Behrman, RE; Vaughan VC. Tratado de Pediatría de Nelson. Editorial Interamericana McGraw-Hill. 14 Edición. México D.F. 1992: 275, 1060,1160,1199,1413-16,1480,1503-5.
6. Berlanga, L; et al. Fístula Arterio-venosa pulmonar en la Enfermedad de Osler Weber,Rendú. Med.Priv Ilus. 1989;5(1):3-7.
7. Calderón Colmenero, J; et al. Interatrial aneurysm as a cause of supraventricular arrhythmia in a newborn infant. Arch. Inst Cardiol Mex 1995. Mar-April;65(2):143-7.
8. Cotton, JB; et al. Exophthalmos in children caused by vascular orbital neof ormation. Arch Pediatr. 1994. Dec;1(12):1111-4.
9. Cristaldii A; et al. Hemimegalencephaly, Hemihypertrophy and vascular lesions. Eur. J Pediatr. 1995. Feb;154(2):134-7
10. Chireshkin, DG; et al. Vascular neoplasms of the larynx, mouth cavity and pharynx in children. Vestn Otorinolaringol. 1994. Jul-Aug;(4):29-32.
11. Elliot M; et al. Clinical features and natural history of Beckwith Wiedeman Syndrome. Clin Genet. 1994. Aug;46(2):168-74
12. Enzinger, FM; Weiss SW. Soft tissue tumors. Louis: C.V. Mosby Company. 1983:379-421.

13. Fitzpatrick, Th.B, et al. Dermatología en Medicina General. 3a edición.(2): 1214-15.
14. Forte, Wilma Carvalho Neves; et al. Síndrome de Sturge Weber: apresentação de um caso com hemangioma extenso. J. Pediatr. Rio de Janeiro Ilust. 1985. Jun;58(6):385-7.
15. Franck, Ailema Lory Luvison; Koppe, Gelson Luis. Angiomatose do cordão umbilical. HEC/FEMPAR. Rev Med Ilus. 1987. Jan-Jun;2(2):48-51.
16. García Mónaco, R; et al. Pial arteriovenous fistula in children as presenting manifestation of Rendu-Osler-Weber disease. Neuroradiology; 1995. Jan;37(1):60-4.
17. Gatti, RA. Ataxia Telangiectasia. Dermatol. Clin. 1995 Jan;13(1):1-6
18. Gelmetti, Carlo. Dermatología Pediátrica: Debates y conceptos actuales. D.D. Medical Publishing. Oyster Bay. New York 1994. Schering-Plough- International. pp 167-82.
19. Giuffre, R. The pathogenesis of cronic subdural hematomas and higromas in children. Zh. Neuropatol. Psikiatr. Im S.S. Korsakova. 1994. 94(3):28-31.
20. Guilioni, M; et al. Results of surgery in children with cerebral cavernous angiomas causing epilepsy. Br J Neurosurg 1995. Apr 9(2): 135-41.
21. González Rescigno, Gilberto. Escleroterapia con catéteres. Arc. Argent. Dermatología; 1993. Sept-Oct Ilus 43(5):345-50.
22. Haahr, V; et al. Kasabach Merritt Syndrome. Ugeskr Laeger. 1994. Oct 10; 156(41):6011-14.
23. Halpert, E. et al. Tumores de la Piel. Rev. Mex. Dermatología. 1988: 74-78.
24. Hernández Perz, E. Clínica Dermatológica. U.C.A. Editores. 3ra Edición San Salvador 1987:581-90.
25. Hohmann, D. et al. Therapeutic concep in hemangioma-photocoagulation with the copper vapor laser. Laryngorhinootologie. 1995. Apr; 74(4):238.41.
26. Hurwitz, S. Clinical pediatric dermatology. 2nd. Edicion. Philadelphia: WB Saunders Co. 1993: 242-52.
27. Kransdorf, MJ. Benig Soft tissue tumor in a large referral population: distribution of specific diagnoses by age, sex and location. AJR Am J

- Roentgenol. 1995. Feb; 164(2):395-402.
28. Levine, VJ; Geronemus, RG. Adverse effects associated with the 577 and 585 nanometer pulsed dye laser in the treatment of cutaneous vascular lesions: a study of 500 patients. J Am Acad Dermatology 1995. Apr; 32(4):613-7.
29. Lima, FR; et al. Macrodactyly and Klippel Trenaunay syndrome. Rev Bras Reumatol; 1991. Mar-Apr. Ilus. 31(2):71-4.
30. Lundell, M. Estimates of absorbed dose in different organs in children treated with radium for skin hemangiomas. Radiat Res 1994 Dec; 140(3):327-33.
31. Magaña GM. et al. Hemangioendotelioma de la infancia. Estudio de 45 casos. 51(12) Bol Med Hos Infant Mex 1994: 1-11.
32. Magaña GM.; Vasquez, R. Lesiones cutáneas transitorias en neonatos. Estudio de 100 casos. Rev Med Hosp Gral Mex 1993; 56: 149-56.
33. Martelli, H. et al. Congenital soft tissue dysplasias, a morphological and biochemical study. Pediatr Pathol 1994 Sep-Oct; 14(5):873-94.
34. Martin LW; MacCollum, DW. Hemangiomas in infantes an children. Am J Surg. 1961; 101:571-80.
35. Mc Burney, El. et al. Angiokeratomas connective tissue nervus hemangioma. J Am Acad Derm 1979; 1(3):240-243.
36. Meininger CJ. et al Increased stem cell factor release by hemangioma derived endothelial cells. Lab Inves 1995. Feb; 72(2):166-73.
37. Nadtochil, AG. et al. Traditional echography and dopplerography in the diagnosis of vascular neoplasms of the maxillofacial area in children. Stomatologija Mosk 1994 Jul-Sep; 73(3):73-7.
38. Ollague Lozyza, W. et al. Cutis Marmorata Telangiectásica Congénita: primer caso en el Ecuador. Arch Argent Dermatol 1990. Ene-Feb; 40(-1, pt 2):149-53.
39. Park, YW. Evaluation of neck masses in children. Am Fam Physician. 1995. Jun;51(8):1904.12.
40. Pasyk, KA. Crystalloid inclusions in endothelial cells of cellular and capillary hemangiomas. Arch Dermatol 1983;119:134.
41. Romero Arredondo, E., et al. Angiodisplasia del tubo digestivo. Rev

42. Rothman, KF. Pulsed dye laser therapy for infants and children. Semin Dermatol. 1995 Mar;14(1):75-81.
43. Ruíz Maldonado, R. et al. Tratado de Dermatología Pediátrica. Editorial Interamericana. Mc Graw-Hill. México 1992:334-37,365-66,784-801,818-21,849.
44. Ruíz Maldonado, R. et al. Tratamiento de hemangiomas orales maduros (cavernosos), con el macrohisopo para criocirugía. Dermatol Rev Mex 1992. Mar-Abr Ilus; 36(2):98-100.
45. Sadler, TW. Embriología Médica de Langman. 6a de. Editorial Médica Panamericana. México 1993:189.
46. Sánchez, J.L.; Ackerman, AB. Vascular proliferations of skin and subcutaneous fat. En Fitzpatrick T-B- Eisen AZ, Wolff K, Freedberg IM, Austen Kf, Editores. Dermatology in General Medicine. McGraw-Hill, New York. 1993:242-52.
47. Smith, JK. et al. MR characteristics of low-flow facial vascular malformations in children and young adults. Clin Imagin 1995. Apr-Jun;19(2):109-17.
48. Spitz, L.; Samuel, M. Klippel, Treunay syndrome: clinical features, complications and management in children. Br J Surg. 1995 Jun;82(6):757-61.
49. Stevenson, RE. et al. Human Malformations and Related Anomalies. Oxford, Monographs on Medical Genetics. New York. 1993, Vol II; 21-23,85,263-270,492,781-84,935,988-97,1037-41.
50. Stover, B. et al. Haemangiomas in children: value of MRI during therapy. Pediatr Radiol. 1995;25(2):123-6.
51. Torres Alvarez, Pedro; et al. Malformaciones vasculares del tracto gastrointestinal del niño. GEN; Abr-Jun 1987;41(2):48-52.
52. Upton, J. Coombs, C. Vascular tumors in children. Hand-Clin 1995. May;11(2):307-37.
53. Van-der-Ploeg, HM. et al. Psychological aspects of the Klippel, Treunay syndrome. J. Psychosom Res 1995 Feb;39(2):183-91.

54. Velázquez Uribe, Jorge A. et al. Resección de hemangioma subglótico con rayo láser: informe preliminar. Rev Med IMSS Ilus.; May-Jun 1995;23(3):215-9.
55. Vinee, P. et al. CT and MRI of Gorham syndrome. J Comput Assist Tomog 1994. Nov-Dec;18(6):985-9.

XIII. ANEXOS

NEOFORMACIONES VASCULARES CONGENITAS CUTANEAS BENIGNAS

BOLETA DE RECOLECCION DE DATOS

No. de Caso _____ No. de Registro _____

Nombre: _____

Sexo: M F Edad: _____

Fecha de Nacimiento: ___/___/___

Historia Clínica:

Examen Físico

Especificar

Extremidad Cefálica	
Cuello	
Tronco	
Extremidades Superiores	
Extremidades Inferiores	
Periné	

Metodo Diagnóstico

Examen Físico : _____

Biopsia Cutánea: _____

Técnicas Radiológicas

Rayos X: _____

Arteriografía: _____

Venografía: _____

Linfografía: _____

Otras ayudas diagnósticas

USG : _____

I.R.M.: _____

T.A.C: _____

T.A.C. : _____

Lab.: _____

Diagnóstico establecido: _____

Tratamiento establecido: _____

Observaciones: _____
