


UNIVERSIDAD DE SAN CARLOS DE GUATEMALA
FACULTAD DE CIENCIAS MEDICAS

NEOPLASIAS TESTICULARES MALIGNAS

Estudio Realizado en la Clínica de Tumores, del
Departamento de Cirugía del Hospital Roosevelt
del 1 de enero de 1989 al 31 de diciembre de 1995.



En el acto de investidura de:

MEDICO Y CIRUJANO

GUATEMALA, JULIO DE 1996
Biblioteca Central

9473

EL DECANO DE LA FACULTAD DE CIENCIAS MEDICAS
DE LA
UNIVERSIDAD DE SAN CARLOS DE GUATEMALA

H A C E C O N S T A R Q U E:

a) BACHILLER : ARTURO ALFREDO PARADA ORTIZ
t Universitario No. 89-12996

presentado para su Examen General Público, previo a optar al Título
de Médico y Cirujano, el trabajo de Tesis titulado:
NEOPLASIAS TESTICULARES MALIGNAS

Asesorado por:
r: SERGIO FERNANDO ESTRADA SARMIENTO
r: JORGE GUZMAN SAMAYOA
Asesorado por:
r: MOISES ISAURO ALVAREZ PEREZ
Los señores MDISES ISAURO ALVAREZ PEREZ
y JORGE GUZMAN SAMAYOA son los que
es lo avalan y han firmado conformes, por lo que se emite, firman
la presente ORDEN DE IMPRESION.


Guatemala, 2 de julio de 1996.

ORDEN DE IMPRESION DE TESIS

DIRECTOR
CENTRO DE INVESTIGACIONES
DE LAS CIENCIAS DE LA SALUD

IMPRIMASE:

Dr. Edgar Axel Oliva Gonzalez
DECANO





Guatemala, 2 de julio de 1996

FACULTAD DE CIENCIAS MEDICAS
GUATEMALA, CENTRO AMERICA

Doctor
Carlos Humberto Escobar Juárez
COORDINADOR
Unidad de Tesis
Presente

Se le informa que el Br.

ARTURO ALFREDO PARADA ORTIZ

Nombres y Apellidos Completos

Identificación No.: 89-12996 ; ha presentado el Informe Final de su trabajo de tesis titulado:

NEOPLASIAS TESTICULARES MALIGNAS

En el cual autor, asesor(es) y revisor nos hacemos responsables por el contenido, metodología, confiabilidad y validez de los datos y resultados obtenidos; así como de la pertinencia de las conclusiones y recomendaciones expuestas.

Firma del Estudiante

Asesor
Nombre Completo y Sello Profesional
Dr. Sergio Fernando Estrada Sarmiento
Asesor
Médico y Cirujano
C.C. No. 1128

Revisor
Nombre Completo y Sello Profesional
Reg. de Personal: 1914
Dr. Moisés Isauro Alvarez Pérez

Dr. Moisés Alvarez P.
MEDICO Y CIRUJANO
COL. 1328

Dr. Jorge Guzmán Samayoa
Médico y Cirujano
C.C. No. 1530



FACULTAD DE CIENCIAS MEDICAS
GUATEMALA, CENTRO AMERICA

Of. APR- UI-56-96

Guatemala, 2 de julio de 1996

BACHILLER:
ARTURO ALFREDO PARADA ORTIZ

FACULTAD DE CIENCIAS MEDICAS
USAC
Presente.

Por este medio hago de su conocimiento que su Informe Final de Tesis, titulado NEOPLASIAS TESTICULARES MALIGNAS

ha sido RECIBIDO, y luego de revisado se ha establecido que cumple con los requisitos contemplados en el reglamento de trabajos de tesis; por lo que es autorizado para completar los trámites previos a su graduación.

Sin otro particular me suscribo de usted.

Respetuosamente,

"DID Y ENSEÑAR A TODOS"

Dr. Carlos Humberto Escobar Juárez
COORDINADOR



NOTA: La información y conceptos contenidos en el presente trabajo es responsabilidad única del autor.

apme

INDICE

	PAGINA
1. INTRODUCCION	1
2. DEFINICION DEL PROBLEMA	2
3. JUSTIFICACION	4
4. OBJETIVOS	5
5. REVISION BIBLIOGRAFICA	6
6. METODOLOGIA	21
7. RECURSOS Y MATERIALES	23
8. PRESENTACION DE RESULTADOS	26
9. ANALISIS Y DISCUSION DE RESULTADOS	32
10. CONCLUSIONES	36
11. RECOMENDACIONES	37
12. RESUMEN	38
13. REFERENCIAS BIBLIOGRAFICAS	39
14. ANEXOS	42

INTRODUCCION

La patología quirúrgica del testículo es un tema que en la literatura nacional ha sido tratado por muy pocos autores. (7,15).

Siendo las neoplasias testiculares una de ellas, se ha planificado llevar a cabo la presente investigación retrospectiva para determinar su prevalencia, diagnóstico y tratamiento en un hospital de referencia como lo es el Hospital Roosevelt.

El testículo está afectado por una gran variedad de entidades patológicas, que en conjunto representan una alta incidencia de enfermedades testiculares, que son tratadas quirúrgicamente en su mayoría. (4,22).

El diagnóstico de estas neoplasias puede ser hecho clínicamente y con auxilio de exámenes de gabinete, entre ellos, se encuentran los marcadores tumorales (hormona gonadotropina coriónica, alfa feto proteína y antígeno carcinoembrionario) y la ultrasonografía testicular. (2,19,28).

En un período de siete años comprendido de 1989 a 1995 se documentaron en el Hospital Roosevelt 29 casos de pacientes con diagnóstico de Neoplasia Testicular Maligna, ocupando el primer lugar en frecuencia el seminoma con un 41.37%, el mayor porcentaje de pacientes se encuentran en la adolescencia o son adultos jóvenes, siendo sometidos a una orquiectomía como tratamiento quirúrgico en un 100.00% de los casos. (17, 18).

DEFINICION DEL PROBLEMA

Los testículos son las gónadas del hombre (23), ellas pueden sufrir una amplia gama de patologías quirúrgicas, pero una de las más devastadoras física y psicológicamente son las neoplasias malignas. (7,15).

La mayor implicación de esta patología testicular (neoplasia testicular maligna), es que tiene un desenlace fatal en la mayoría de los casos de pacientes sin tratamiento. (25).

En México existe una mortalidad cercana a 8.8% de todas las muertes por cáncer. (10). De los distintos tipos de neoplasias testiculares malignas, el seminoma es el menos devastador, debido a la sensibilidad de su tratamiento (8,10,11), mientras que el coriocarcinoma es el más devastador y el que peor pronóstico tiene. (22).

En algunos países de América Latina se han realizado algunos estudios para conocer la prevalencia de estas neoplasias, por ejemplo: en Chile, el seminoma es el más frecuente con un 76%, siguiéndole el carcinoma embrionario con un 33%. (27).

En nuestro medio es un tema que ha sido estudiado muy poco, en el período de 1984 a 1988, en el Hospital Roosevelt a cuarenta y siete pacientes se les diagnosticó algún tipo de neoplasia testicular maligna, siendo el más frecuente el seminoma clásico con un 49%, seguido del carcinoma embrionario con un 28%; existiendo una mortalidad del 19.1%. (7).

Actualmente, en los centros especializados para el diagnóstico y tratamiento de estos tipos de neoplasias testiculares, no hay datos exactos sobre su comportamiento, pero los expertos coinciden en que es un tipo de neoplasia no muy frecuente en nuestro medio pero con una mortalidad muy elevada.

El grupo más frecuentemente afectado es el de los jóvenes adultos, el pronóstico de la enfermedad se relaciona directamente con el estadio

nico en el cual se determine, (10,20,22), afortunadamente, existe un
tamiento para esta enfermedad, siendo la parte más importante el trata-
nto quirúrgico (la orquiectomía), asociándose a esta o no la quimiotera-
y la radiación. (5,10,11,20).

JUSTIFICACION

Las neoplasias malignas del testículo ocupan el 1 al 2% de todos los tumores malignos en el varón, generalmente afecta a la población joven del grupo de edad de 15 a 34 años con un promedio de 25 años, con una incidencia de tumor primario de testículo que varía de 2 a 3 casos por 100,000 hombres. El 95% de su origen son las células germinativas y su gran mayoría son agresivos de diseminación rápida y extensiva. (4,10, 27).

Representa la segunda causa de mortalidad en este grupo de edades (25), la enfermedad ocurre en un período crucial de la vida de estos individuos, por lo que entraña un gran impacto social económico y emocional.

Estas neoplasias testiculares malignas son sólidas y se han convertido en las neoplasias más curables en todos los grupos de edades, siendo lo más importante la detección temprana. (25).

OBJETIVOS

OBJETIVO GENERAL

1. Determinar la prevalencia de las neoplasias testiculares malignas que afectan a la población guatemalteca en el Hospital Roosevelt.

OBJETIVOS ESPECIFICOS

1. Determinar el tipo histológico de neoplasia testicular maligna más frecuente.
2. Determinar cual es la edad más afectada por la neoplasia testicular maligna.
3. Identificar, de la región geográfica que corresponde al Hospital Roosevelt, cual es la que presenta mayor incidencia de pacientes con neoplasia testicular maligna.
4. Comparar el testículo más afectado en los pacientes con neoplasia testicular maligna (derecho o izquierdo).
5. Describir cual fue la sintomatología más frecuente en la primera consulta de los pacientes con neoplasia testicular maligna.
6. Cuantificar cuántos pacientes con neoplasia testicular maligna presentaron metástasis.
7. Describir el tipo de tratamiento administrado a los pacientes con neoplasia testicular maligna.
8. Describir cuales son los medios de diagnóstico más frecuentemente utilizados para la detección de metástasis.

REVISION BIBLIOGRAFICA

EMBRIOLOGIA

El primer hecho que ocurre en el desarrollo gonadal tiene lugar en la cuarta semana, al aparecer los gonadocitos, células sexuales primordiales en la pared del saco vitelino. Dichas células emigran hacia la cara anterior del mesonefros durante las dos siguientes semanas a través del mesenterio dorsal. (1,7).

Durante la quinta semana el epitelio celómico que cubre al mesonefros desarrolla hiperplasia, y de esta manera origina el epitelio germinativo. También ocurre desarrollo del mesénquima. De esta manera el epitelio germinativo, los gonadocitos, el mesénquima y el mesonefros forman el blastema gonadal, perceptible en el embrión de cinco semanas como una tumefacción denominada cresta gonadal. (1).

Durante la sexta semana el mesonefros orienta hacia sí mismo el desarrollo gonadal; el epitelio germinativo penetra en cordones alrededor de los gonadocitos para originar los cordones sexuales primarios, que más tarde evolucionarán hasta convertirse en túbulos seminíferos. El mesénquima se dispone entre ellos. (1).

La diferenciación de la gónada hacia testículo se inicia durante la séptima semana, y depende de la presencia del cromosoma y, en uno de cuyos brazos se encuentra un gen que codifica la síntesis del antígeno H-Y, una glucoproteína de membrana de toda célula 46 XY. Sin esta sustancia, la gónada se diferenciará hacia ovario. El antígeno H-Y estimula la disposición tubular de los cordones sexuales primarios, el primer indicio de diferenciación gonadal. Desde el punto de vista experimental el antígeno H-Y ha sido capaz de producir diferenciación testicular de la gónada indiferenciada, y se ha demostrado su presencia en la porción testicular de ovotestes. (1,17).

ANATOMIA

Los testículos son dos glándulas: derecha e izquierda, de forma ovoide; en el adulto tienen un tamaño aproximado de 5 x 2 x 2 cms, y un peso de 15 a 20 gr. (7,23).

En su borde postero-superior que es convexo se encuentran en relación con el epidídimo y el hilio testicular, el epidídimo está formado por una cabeza que es su parte más voluminosa, un cuerpo y una cola.

El testículo y el epidídimo están cubiertos por una envoltura fibrosa albugínea, ésta se condensa en el borde postero-superior y forma el cuerpo de Highmore, de este se irradian tabiques que dividen la masa testicular en lóbulos espermáticos que tienen en su composición islotes de células de Leydig y los conductos seminíferos constituidos por células germinativas y de Sertoli, estos drenan en los conductos rectos que forman la red de Haller.

De la red de Haller se originan y salen los canales llamados "conos afarente" que forman la cabeza del epidídimo que constituyen el conducto epidídimo y de esta forma se da origen al conducto eferente. (23).

Los testículos están irrigados por las arterias espermáticas rama de la aorta abdominal, la deferente rama de la vesical inferior y arteria funicular rama de la epigástrica. (23).

La espermática es la principal en los testículos al penetrar en éstos se divide en rama interna y externa; las venas periféricas se originan de los capilares de la albugínea y se reúnen con las venas centrales que salen por el cuerpo de Highmore, donde siguen el trayecto del conducto deferente y constituyen el plexo Panpiriforme que posteriormente formará las venas espermáticas internas derecha e izquierda. La vena espermática interna izquierda drena en la vena renal izquierda y la derecha en la cava inferior. (7,15-23).

BIBLIOTECA DE LA UNIVERSIDAD DE SAN CARLOS DE GUATEMALA
Biblioteca Central

Durante la misma séptima semana, la hormona gonadotropina coriónica secretada por la placenta, y estructuralmente muy similar a la hormona luteinizante, de la que difiere básicamente en los 30 aminoácidos - del extremo C-terminal de la cadena beta, estimula a las células del epitelio germinativo de los cordones sexuales, para hipertrofiarse y desarrollar actividad metabólica intensa, transformándose en células de Sertoli.

La hormona gonadotropina coriónica cumple otra importante misión durante la octava semana, que consiste en reclutar a los miembros de otra estirpe celular, proveniente de los fibroblastos del mesénquima, transformándose en células intersticiales de Leydig, portadoras de un gran número de receptores para la hormona luteinizante y la hormona gonadotropina coriónica en su membrana. Las células de Leydig aparecen en la novena semana y se multiplican rápidamente, de tal forma que hacia la décima cuarta semana ocupan por sí solas la mitad del volumen testicular, y hacia la vigésima semana inician su decremento. (1,9,17).

Durante la novena semana se inicia la secreción de testosterona por el testículo embrionario, pero el efecto del andrógeno no dependerá de sus concentraciones plasmáticas, sino de su cantidad disponible localmente, la proteína portadora de andrógenos la capta y la transporta hacia los órganos blancos, fundamentalmente los cordones sexuales primarios, las estructuras mesonébricas y el tubérculo genital, si bien esta última estructura reacciona también al andrógeno circulante. (1).

Al terminar la décima segunda semana el testículo es ya un órgano reconocible, y se encuentra en el anillo inguinal profundo. (1).

Los testículos se encuentran inervados por el plexo espermático y el plexo deferente.

Los testículos son órganos sexuales del hombre que están capacitados para la síntesis de testosterona y la producción de espermatozoos que es controlada por el eje hipotálamo-hipófisis-gónadas. Las células de Leydig son específicas para producir andrógenos a la estimulación de hormona luteinizante. (7,23).

La testosterona que es el principal andrógeno actúa a nivel de las células de Sertoli para realizar el ciclo espermatogénico pero también es necesaria una concentración adecuada de hormona folículo estimulante para llevar a cabo esta función testicular. La testosterona además de su función de espermatogénesis da el desarrollo diferencial de los órganos sexuales masculinos en el feto y las características sexuales secundarias en el hombre. (1, 7, 15, 23).

NEOPLASIAS DEL TESTICULO

De todas las masas escrotales los tumores testiculares son los más devastadores, pero poco comunes, su frecuencia es de 1 a 2% de todas las neoplasias en el hombre. (16).

Las neoplasias primitivas del testículo pueden surgir de cualquier componente celular, dividiéndose en neoplasias con un 90 a 95% y no germinales en un 5 a 10%. (4). (Cuadro No. 1)

CUADRO No. 1

NEOPLASIAS PRIMARIAS

A. Neoplasias germinales (que presentan uno o más de los siguientes elementos)

1. Seminoma

- 1.a) Seminoma clásico (típico)
- 1.b) Seminoma anaplásico
- 1.c) Seminoma espermatocítico

2. Carcinoma embrionario

3. Teratoma

- 3.a) Maduro
- 3.b) Inmaduro

4. Coriocarcinoma

B. Neoplasias no germinales

1. Neoplasias especializadas del estroma gonadal

- 1.a) Tumor de células de Leydig

2. Androblastoma (tumor de células de Sertoli)

Los tumores testiculares aparecen a cualquier edad, pero presentan una curva trimodal con las crestas en la infancia, la edad adulta joven y la edad senil; pero su incidencia máxima es de los 20 a 35 años (4,27).

Según la clasificación internacional (TNM) se distinguen los siguientes estadios (9). (Cuadro No. 2).

CUADRO No. 2

CLASIFICACION TNM PARA NEOPLASIA TESTICULAR

- T1 La Neoplasia es intratubular
 - T2 La Neoplasia se limita al testículo, no sale de los límites de la túnica albugínea, hay aumento de tamaño y deformación del testículo
 - T3 La Neoplasia invade al cordón espermático
 - T4 La Neoplasia prolifera al escroto
-
- N1 Nódulo simple menor o igual a 2 cms
 - N2 Nódulo simple mayor de 2 a 5 cms ó nódulos múltiples menores o iguales a 5 cms
 - N3 Nódulos mayores de 5 cms
-
- M1 Sin metástasis
 - M2 Con metástasis a distancia

TUMORES DE CELULAS GERMINALES

SEMINOMA

Estos tumores son de crecimiento lento; en su mayoría se desarrollan del lado derecho; presentan metástasis tardías que pueden afectar linfáticos: ilíacos, aórticos, renales y también alcanzan hígado, pulmón y riñón. (10).

Se reconocen tres tipos citológicos del seminoma puro. El seminoma clásico o típico que es el más frecuente, alrededor de 85% y se caracteriza por células grandes uniformes con citoplasma claro es un estroma brovascular con infiltración linfoidea y reacción granulomatosa. (6, 14).

De diez a quince por ciento de estos casos presentan células sinciotrofoblásticas que probablemente sea la fuente de la gonadotropina coriónica humana. (2).

El seminoma espermatocítico (7%) es una subvariedad más diferenciada y madura que ocurre más frecuentemente en pacientes adultos. Histológicamente predominan células de mediano tamaño con núcleo esférico y citoplasma eosinófilo, pero también existen células pequeñas tipo linfocito y grandes células mononucleares diseminadas. Tienen más tendencia a formar tumores bilaterales. Se conocen muy pocos casos metastásicos en este subtipo, a pesar de que su tratamiento es considerado similar al de las otras formas de seminomas. (14).

La tercera variedad histológica es el seminoma anaplásico que ocurre en alrededor del 8% de los casos. Histológicamente presente signos de anaplasia y aumento de la actividad mitótica. Su comportamiento suele ser más agresivo y es la variedad que predomina en los seminomas extragonadales. Desde el punto de vista histológico los seminomas anaplásicos pueden confundirse con linfomas no Hodgkin primarios de testículos. (6, 12, 14).

Tumores mixtos conteniendo seminoma y no seminoma ocurren entre el 10 al 20% de los casos, y el diagnóstico exacto es necesario establecerlo desde el comienzo con técnica de cortes seriados, inmunofluorescencia y marcadores biológicos, debido a que el tratamiento corresponde al de los tumores germinales no seminomatosos. (25).

CORIOCARCINOMA

El coriocarcinoma puro constituye el 5% de todos los tumores testiculares y puede formar parte de las formas combinadas hasta en un 40%. (6).

El coriocarcinoma puro es un tumor pequeño que frecuentemente no causa aumento de tamaño del testículo y se presenta como un nódulo he-

morrágico; debido a su rápido crecimiento y a su tendencia a la necrosis hemorrágica, en ocasiones el tumor primario desaparece y en su lugar sólo queda una cicatriz fibrosa con pigmento férrico. El diagnóstico histológico de esta neoplasia requiere la presencia de los dos tipos celulares placentarios, citotrofoblasto y sinciotrofoblasto, íntimamente mezclados entre sí pero sin formar vellosidades coriales; la hemorragia nunca falta y puede ser tan extensa que oculte la presencia de los elementos neoplásicos. (6).

Las células sinociales contienen gonadotropina coriónica humana, que puede demostrarse elevada en el suero y que sirve para vigilar la aparición de metástasis después de la extirpación del tumor primario; sin embargo, debe recordarse que esta hormona también puede encontrarse elevada en otros tumores germinales del testículo, como el seminoma o el carcinoma embrionario, por lo que no debe tomarse como un signo diagnóstico. El coriocarcinoma es el tumor testicular con el peor pronóstico, ya que es uniformemente letal, tanto cuando ocurre puro como cuando se presenta combinado con cualquier otra neoplasia. (6, 26).

Las metástasis se dan por vía hematógena y se diseminan a todo el cuerpo (hígado, ganglios retroperitoneales, pulmón). Casi todos los pacientes que presentan metástasis difusas mueren en el término de un año. (15).

TERATOMAS

Los teratomas son un grupo de neoplasias complejas formadas por células y tejido derivados de más de una capa germinal. Se presentan a cualquier edad, pero son mucho más frecuentes en niños, en los adultos constituyen cerca del 10% de las neoplasias testiculares. (18).

Macroscópicamente son masas multiquísticas con zonas intercaladas de tejido denso y nódulos de cartílago; el hueso es muy raro, lo mismo que la presenta de sebo y pelos. (27).

Se reconocen dos tipos: maduro (tumores benignos) e inmaduros (tumores malignos que solo pueden distinguirse microscópicamente, (6).

El teratoma maduro está formado por una amplia variedad de tejidos dispuestos en desorden, entre los que pueden encontrarse fibras musculares, tejido fibroso, adiposo y nervioso, islotes de cartílago o de células epiteliales escamosas, bronquiales, tiroideas, intestinales y otras más. (27).

Esta variedad de teratoma testicular es la más frecuente en niños aunque también ocurre en adultos; sin embargo, en estos últimos es importante que el muestreo histológico del tumor se haga extensamente, en vista de que puede haber pequeños focos de tejido poco diferenciado, lo que potencialmente cambiaría el pronóstico. Incluso se señala que el teratoma maduro del testículo puede dar metástasis cuando ocurre en individuos adultos. (6, 7, 11).

En el teratoma inmaduro (maligno) se detectan tejidos poco diferenciados entre estructuras adultas; las células inmaduras pueden ser mesenquimatosas o epiteliales, pero todavía no deben observarse organizadas en forma de un tumor maligno. Cuando esto último ocurre el teratoma se clasifica como con transformación maligna, lo que es un fenómeno mucho más raro que en los teratomas del ovario y no debe confundirse con los teratocarcinomas. (6).

El carácter totipotencial de las células germinales testiculares se expresa en la elevada frecuencia con que se dan origen a neoplasias mixtas o combinadas, que constituyen poco más del 40% de los tumores del testículo. (7,14).

La variedad más frecuente es el teratocarcinoma, en el que coexisten un teratoma adulto o inmaduro con un carcinoma embrionario, que forma hasta el 25% de los tumores testiculares; macroscópicamente aparece como un teratoma pero puede mostrar áreas de necrosis y hemorragia,

su pronóstico es ligeramente mejor que el del carcinoma embrionario ro. (27).

Las metástasis del teratocarcinoma pueden consistir de carcinoma embrionario, sin elementos teratomatosos; algo semejante ocurre con las oplasias combinadas entre coriocarcinoma y otros tumores, como teratoma o seminoma, en donde las metástasis suelen contener sólo coriocarcinoma. También puede ocurrir que las metástasis del teratocarcinoma tengan exclusivamente la estructura de teratomas adultos, lo que se asocia con mejor pronóstico. (19).

CARCINOMA EMBRIONARIO

El carcinoma embrionario del testículo proviene de las células embrionarias y en el desarrollo de estos tumores pueden encontrarse todas las diversas poblaciones celulares que pueden surgir de las células embrionarias. (19,27).

Se presenta en sujetos adultos jóvenes (20 - 30 años de edad) y constituye alrededor del 20% de los tumores testiculares. (24).

Puede diferenciarse en tres tipos: tipo adulto, infantil y poliembionario. (7).

En la forma adulta de 5 años de supervivencia a solo 30 - 35% y la forma infantil al 75% de los casos (13,16).

Macroscópicamente es de tamaño menor que el seminoma y de aspecto más variado, con áreas sólidas grisáceas, zonas de necrosis y hemorragia, en ocasiones formación de quistes; la invasión del epidídimo y del conducto déferente no es rara. (6, 26).

La estructura histológica es muy variable, en vista de que las células epiteliales malignas son poco diferenciadas y se disponen en láminas, o bien forman glándulas, tubos o cordones irregulares sostenidos

nidos por escaso estroma fibrilar sin infiltración por linfocitos; las células tienen núcleo hiper cromático con nucleolo muy visible frecuentes atipias y mitosis anormales. (27).

Pueden verse células gigantes sinciciales que contiene gonadotropina coriónica en el citoplasma. El carcinoma embrionario es el tumor con el peor pronóstico en relación a los demás tumores testiculares - con una mortalidad global de más del 50%; sin embargo, con el uso de radioterapia y quimioterapias agresivas se han logrado curar casos con metástasis pulmonares bilaterales. (6,13,26).

Las metástasis son diseminadas generalmente a ganglios linfáticos, hígado, pulmones y huesos; estos tumores presentan un aumento de alfa feto proteínas y la hormona gonadotropina coriónica humana en un 94% caracterizando a la enfermedad. (5).

La literatura reporta un caso de un tumor testicular bilateral que se extremadamente raro en un paciente joven que se le diagnosticó una neoplasia testicular tipo carcino embrionario en el testículo izquierdo con un ultrasonido testicular derecho normal y cinco años después desarrolló una neoplasia tipo seminoma en el testículo derecho. (3).

NEOPLASIAS NO GERMINALES

TUMORES DE CELULAS DE LEYDIG

Cuando existen tumores que su origen son las células de Leydig se encuentran alteraciones endocrinas por el aumento que hay en la producción de andrógenos, estrógenos y corticoesteroides, porque las células tumorales son ricas en enzimas y 11 beta hidroxilaza, y también 17 alfa hidroxilaza que se detecta en aumento cuando existe tumor de este tipo. (5,7,27).

Se presentan con un 3% de frecuencia de los cánceres testiculares del 5 al 10% pueden estar afectados los dos testículos, producen ginecomastia y generalmente son benignos. Una conducta agresiva se observa en el 10% de todos los casos. (18).

Las neoplasias de células de Leydig son difíciles de distinguir de las hiperplasias o proliferaciones no tumorales. Cuando se presentan en niños pueden causar pubertad temprana, con crecimiento de los órganos genitales externos y aparición de vello pubiano pero sin maduración de la espermatogénesis (seudopubertad temprana); con menor frecuencia también pueden inducir feminización en los niños y ginecomastia en los adultos. (18).

Macroscópicamente se describen como nódulos pequeños (1-3 cms), redondeados, bien delimitados y de color café rojizo; microscópicamente están formados por células muy semejantes a las de Leydig normales, incluyendo las inclusiones de lipocromos y los cristales de Reinecke, pero con variaciones en el tamaño y la morfología nuclear. Casi todos estos tumores son benignos, pero se calcula que hasta el 10% son capaces de dar metástasis. (5,6).

ANDROBLASTOMA

Los androblastomas son tumores que tienen su origen en las células de sertolí o del estroma gonadal, tienen una frecuencia muy baja, del 2% entre tumores testiculares; se presenta con más frecuencia en el testículo izquierdo. (6).

Al igual que los tumores de células de Leydig producen ginecomastia por la mayor cantidad de estrógenos que se produce, además pueden presentar dolor testicular o bien ambos; corrientemente son benignos y solo el 10% de todos los casos pueden ser malignos. (6).

Estos pueden encontrarse como tumor puro o en combinación con otros tumores del estroma gonadal. También pueden encontrarse en combinación con tumores de las células germinales. (6,17,24).

La pérdida del íbido ha sido descrita y se puede atribuir a la capacidad de estos tumores de sintetizar estrógenos. (13).

Histológicamente estos tumores forman estructuras tubulares y frecuentemente contienen cuerpos de inclusión. Las células son elongadas y ensanchadas al irse acercando a la membrana de los tubos seminíferos; hiper-cromatismo y cromatina densa, con figuras mitóticas pueden ser ocasionalmente vistas. (6, 26).

Aunque el criterio histológico de malignidad no está definido, el polimorfismo y el incremento de mitosis del tumor primario es el criterio más confiable, y obviamente la demostración de metástasis es evidencia indispensable de malignidad. (6, 24).

TRATAMIENTO

El tratamiento depende de la etapa clínica de la enfermedad, lo mismo que el tipo patológico del tumor, sin embargo, cuando una masa testicular es descubierta, es aconsejable hacer una exploración de inmediato. (21). Una identificación gruesa del testículo con una masa de carácter tumoral debe entonces llevarnos a la realización de la orquiectomía radical. (5,10,20,21).

En general, los pacientes que tienen seminoma se han tratado con 2,500 a 3,500 rads al retroperitoneo y a los ganglios linfáticos inguino-pélvicos ipsolaterales. La morbilidad de este régimen ha sido baja, y los resultados del tratamiento, muy alentadores. La supervivencia a plazos de 3 a 5 años ha variado entre 93 y 100%. (11).

Los pacientes con enfermedad retroperitoneal importante son los que han experimentado la mayor parte de las recaídas, que sobrevienen en abdomen, tórax (mediastino) o ganglios supracaviculares. (5,11).

La radioterapia de dosis bajas ha dado muy buenos resultados en cuanto a volver mínima la proporción de recaídas mencionadas. A causa de la morbilidad mínima de este tipo de tratamiento, la mayor parte de los médicos seguirán empleando las radiaciones como medida ordinaria para tratar el seminoma de etapa baja. (11,14).

El tratamiento de los tumores no seminomatosos del testículo ha sido en el último tiempo sometido a importantes modificaciones en relación a la mayor efectividad de los esquemas quimioterápicos y a las evidencias de que un porcentaje importante de los enfermos en el momento del diagnóstico presentan una enfermedad localizada en el testículo. (8).

Por otra parte, la linfadenectomía clásica utilizada en los estadios de bajo grado, presenta una importante y única secuela como lo es la disfunción eyaculatoria, por lo que ha sido dejada de lado en la mayoría de los centros. (8,9,15).

Una alternativa terapéutica en los tumores de bajo grado y que además, ofrece una etapificación más exacta que el resto de los métodos diagnósticos, lo constituye la linfadenectomía con preservación de los nervios responsables de la eyaculación, con lo cual se cumplen los criterios oncológicos clásicos de la linfadenectomía y se aseguran altos porcentajes de preservación de la eyaculación. (8).

Creemos que esta técnica quirúrgica es una real alternativa terapéutica y etapificadora en el manejo de los tumores no seminomatosos del testículo, ya que ofrece una resección amplia del tejido linfático involucrado en la diseminación de esta neoplasia y asegura previamente un alto porcentaje de preservación de la eyaculación sin comprometer el criterio oncológico del cual se aprecie cualquier técnica con fines curativos. (8).

El desarrollo de los diferentes regímenes de quimioterapia se remontan a 1960, y los primeros esquemas de sustancias eficaces para el cáncer testicular se dieron en el decenio de 1970, con combinaciones de vinblastina y bleomicina que evolucionaron según las diferentes escuelas; la introducción de nuevas terapéuticas basadas en cisplatino y sus combinaciones han demostrado gran eficacia contra las neoplasias testiculares, y en la actualidad llegar a curar aproximadamente al 90% de los pacientes. (10, 25).

Los diversos programas quimioterapéuticos basados en cisplatino y sus combinaciones tienen un tiempo de aplicación que varía entre tres y cuatro meses. Cuando estos esquemas se aplican cada veintidós días, requieren un promedio de cinco días de estancia hospitalaria por ciclo, y varían según la etapa clínica entre cuatro y seis ciclos. (10).

METODOLOGIA

1. Tipo de estudio: Descriptivo - retrolectivo.
2. Sujeto de estudio: Se estudiaron todas las historias clínicas procedentes del archivo del libro de sala de operaciones del Hospital Roosevelt, de todos los pacientes atendidos en la clínica de tumores del Hospital Roosevelt que presentaron a su ingreso una impresión clínica de neoplasia testicular maligna recibiendo tratamiento médico en dicha clínica, y tratamiento quirúrgico en el Departamento de Cirugía del Hospital Roosevelt, en el período del 1 de enero de 1989 al 31 de diciembre de 1995.
3. Criterios:
 - 3.a) Inclusión: Todo paciente que presentó patología testicular (neoplasia testicular maligna), de 1 a 80 años que fue atendido en la clínica de tumores del Hospital Roosevelt y se le ofreció - tratamiento médico quirúrgico en el Departamento de Cirugía del Hospital Roosevelt, confirmándose el diagnóstico por el Departamento de Patología del Hospital Roosevelt.
 - 3.b) Exclusión: Diagnóstico no confirmado por el Departamento de Patología del Hospital Roosevelt.
4. Ejecución de la investigación:

Se revisaron todas las historias clínicas de los pacientes con diagnóstico de Neoplasia Testicular Maligna procedentes del archivo del Hospital Roosevelt y, se les aplicó una boleta para la recolección de datos.
5. Variables:

Variable	Definición conceptual	Definición operacional	Escala de medición
edad	tiempo que una persona ha vivido desde su nacimiento	años	razón
Motivo de consulta	Causa por la cual el paciente consulta a la unidad de salud	signos y síntomas	nominal

Variable	Definición conceptual	Definición operacional	Escala de medición
localización de la lesión	los testículos son dos glándulas derecha e izquierda, cada una tiene su hemiescroto y esto separa a cada testículo por completo del lado contralateral	región anatómica descrita en el registro clínico	nominal
diagnóstico de ingreso	es la impresión clínica del médico que realiza el ingreso del paciente a la unidad de salud	signos y síntomas	nominal
diagnóstico patológico	es el diagnóstico definitivo dictado por un Patólogo previo un estudio de la muestra proporcionada	informe patológico	nominal
tamaño del tumor testicular	crecimiento de masas anormales que se originan de células del testículo, generalmente son malignas	milímetros	razón
ayuda diagnóstica	todo método invasivo o no, que se utiliza para confirmar el diagnóstico o metástasis	rayos X	nominal
metástasis	aparición posterior de uno o ambos focos secundarios de un tumor sin la desaparición del foco primario	Si No	nominal
orquiectomía	intervención quirúrgica en la cual se realiza resección de uno o ambos testículos y su(s) cordón(es)	Si No	nominal
Estadio clínico	período en el cual se clasifica una enfermedad	estadios	ordinal

RECURSOS Y MATERIALES

I. Recursos

1.a) Físicos

- Libros de registro de intervenciones quirúrgicas de sala de operaciones del Hospital Roosevelt.
- Las historias clínicas de los pacientes que presentaron neoplasia testicular maligna, del archivo del Hospital Roosevelt.
- Los registros médicos de los pacientes atendidos en la clínica de tumores del Hospital Roosevelt que presentaron neoplasia testicular maligna.
- Equipo de oficina.
- Biblioteca de la Facultad de Ciencias Médicas de la Universidad de San Carlos de Guatemala.
- Biblioteca del Hospital General San Juan de Dios.
- Biblioteca del Hospital Roosevelt.
- Biblioteca de la clínica de tumores del Departamento de Cirugía del Hospital Roosevelt.

1.b) Humanos

- Personal del archivo de registros médicos del Hospital Roosevelt.
- Personal de las diferentes bibliotecas.
- Personal de la clínica de tumores del Hospital Roosevelt.

2. Materiales

- Boleta de Recolección de datos.
- Informes del Departamento de Patología del Hospital Roosevelt.

Se tabularon los datos obtenidos en forma de cuadros simples. La presentación de los datos es en forma proporcional.

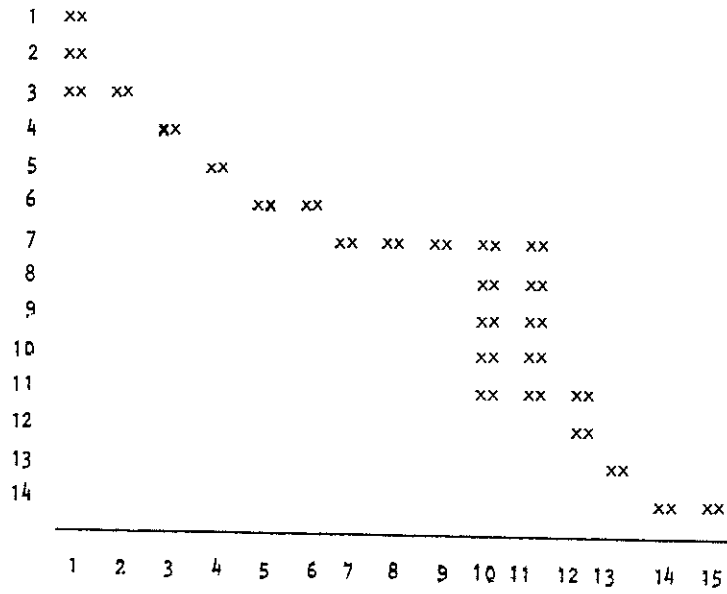
CRONOGRAMA DE ACTIVIDADES

ACTIVIDADES

1. Selección del tema del proyecto de investigación.
2. Elección del Asesor y Revisor.
3. Recopilación de material bibliográfico.
4. Elaboración del proyecto de investigación.
5. Aprobación del proyecto por la Unidad de Tesis.
6. Aprobación del proyecto de investigación por el Comité de Docencia del Hospital Roosevelt.
7. Ejecución del trabajo de campo.
8. Procesamiento de resultados.
9. Análisis de datos obtenidos.
10. Elaboración del informe final.
11. Presentación del informe final para corrección.
12. Aprobación del informe final.
13. Impresión del informe final.
14. Examen Público de defensa de tesis.

GRAFICA DE GANTT

ACTIVIDADES



SEMANAS

PRESENTACION DE RESULTADOS

CUADRO # 1

Tipo histológico más frecuente de Neoplasia Testicular Maligna, encontrada en la clínica de tumores del Departamento de Cirugía del Hospital Roosevelt, en el período de 1989 a 1995

TIPO HISTOLÓGICO	NUMERO DE CASOS	PORCENTAJE
Seminoma clásico	11	37.93 %
Seminoma espermatocítico	1	3.44 %
Coriocarcinoma	1	3.44 %
Teratomas	8	27.58 %
Carcinoma embrionario	3	10.34 %
Teratoma y seminoma	2	6.89 %
Teratoma, coriocarcinoma y seminoma	1	3.44 %
Coriocarcinoma y seminoma	1	3.44 %
Carcinoma embrionario y seminoma	1	3.44 %
Total	29	100.00 %

Fuente: Archivo Hospital Roosevelt

CUADRO # 2

Edad más frecuente de pacientes afectados con Neoplasia Testicular Maligna, tratados en la clínica de tumores del Departamento de Cirugía del Hospital Roosevelt, durante el período de 1989 a 1995

EDAD (AÑOS)	NUMERO DE CASOS	PORCENTAJE
10 - 20	3	10.34 %
21 - 30	10	34.48 %
31 - 40	10	34.48 %
41 - 50	3	10.34 %
51 - 60	0	0.00 %
61 - 70	1	3.44 %
71 - 80	2	6.89 %
Total	29	100.00 %

Fuente: Archivo Hospital Roosevelt

UNIVERSIDAD DE SAN CARLOS DE GUATEMALA
Biblioteca Central

CUADRO # 3

Procedencia por Departamento de pacientes con Neoplasia Testicular Maligna, atendidos en la clínica de Tumores del Departamento de Cirugía del Hospital Roosevelt, durante el período de 1989 a 1995

PROCEDENCIA (DEPARTAMENTO)	NUMERO DE CASOS	PORCENTAJE
Guatemala	8	27.58 %
El Progreso	4	13.79 %
Suchitepéquez	3	10.34 %
Sacatepéquez	1	3.44 %
Chimaltenango	1	3.44 %
Baja Verapaz	1	3.44 %
Escuintla	1	3.44 %
Retalhuleu	1	3.44 %
Chiquimula	1	3.44 %
Quetzaltenango	1	3.44 %
San Marcos	1	3.44 %
Huehuetenango	1	3.44 %
Izabal	1	3.44 %
Sololá	1	3.44 %
Jutiapa	1	3.44 %
El Quiché	1	3.44 %
Petén	1	3.44 %
Total	29	100.00 %

Fuente: Archivo del Hospital Roosevelt



CUADRO # 4

Comparación del testículo más afectado con Neoplasia Testicular Maligna, en pacientes atendidos en la clínica de tumores del Departamento de Cirugía del Hospital Roosevelt, durante el período de 1989 a 1995

TESTICULO	NUMERO DE CASOS	PORCENTAJE
derecho	19	65.51 %
izquierdo	10	34.48 %
Total	29	100.00 %

Fuente: Archivo del Hospital Roosevelt

CUADRO # 5

Principal motivo de consulta en pacientes con Neoplasia Testicular Maligna, atendidos en la clínica de tumores del Departamento de Cirugía del Hospital Roosevelt en el período de 1989 a 1995

MOTIVO DE CONSULTA	NUMERO DE CASOS	PORCENTAJE
Masa testicular	19	65.51 %
Dolor testicular	7	24.13 %
Masa abdominal	3	10.34 %
Total	29	100.00 %

Fuente: Archivo del Hospital Roosevelt

CUADRO # 6

Métodos diagnósticos mas utilizados para descartar Metástasis en pacientes con Neoplasia Testicular Maligna utilizados en la clínica de tumores del Departamento de Cirugía del Hospital Roosevelt en el período de 1989 a 1995

METODO DIAGNOSTICO	NUMERO DE CASOS	PORCENTAJE
Radiografía de tórax	29	100.00 %
Ultrasonido abdominal	17	58.62 %
Pielograma intravenoso	12	41.37 %
Radiografía de abdomen	3	10.34 %
Tomografía axial computerizada	3	10.34 %

Fuente: Archivo del Hospital Roosevelt

CUADRO # 7

Sitios más frecuentes de metástasis en pacientes con Neoplasia Testicular Maligna atendidos en la clínica de tumores del Departamento de Cirugía del Hospital Roosevelt en el período de 1989 a 1995

SITIO AFECTADO	NUMERO DE CASOS	PORCENTAJE
Ganglios retroperitoneales	7	24.13 %
Pulmón	3	10.34 %
Ganglios retroperitoneales y pulmón	5	17.24 %
Cerebro	1	3.44 %
No presentaron	13	44.82 %
Total	29	100.00 %

Fuente: Archivo del Hospital Roosevelt

CUADRO # 8

Tipo de tratamiento administrado a pacientes con Neoplasia
 Testicular Maligna en el Departamento de Cirugía del
 Hospital Roosevelt en el período de 1989 a 1995

TRATAMIENTO	NUMERO DE PACIENTES	PORCENTAJE
Orquiectomías	29	100.00 %
Quimioterapia	7	24.13 %
Radioterapia	6	20.68 %
Linfadenectomía	2	6.89 %

Fuente: Archivo del Hospital Roosevelt

ANÁLISIS Y DISCUSIÓN DE RESULTADOS

De la investigación retrospectiva que se realizó, se obtuvo la muestra de 29 pacientes que fueron tratados en la clínica de tumores del Departamento de Cirugía del Hospital Roosevelt por padecer algún tipo de neoplasia testicular maligna de las cuales se obtuvieron los siguientes resultados:

CUADRO # 1

Del total de las neoplasias testiculares malignas diagnosticadas en el Hospital Roosevelt, el seminoma fue el más frecuente con un 41.37%, catalogándolo al igual que la literatura internacional el tipo histológico más frecuente (6,10,12,14). Le sigue en frecuencia el teratoma con un 27.58% y, en tercer lugar, se encuentra el carcinoma embrionario con un 10.34%, que constituye un porcentaje alto si consideramos que es devastador, tanto puro como combinado con otros tipos. De los tipos histológicos encontrados podemos decir que hay una gran similitud con los países de América Latina (7,27,22).

CUADRO # 2

La edad joven adulta fue el grupo de edad que más afectó esta patología testicular, un 68.96% corresponde a una etapa crucial de la vida (de 20 a 40 años) que es donde se realiza una etapa productiva para estas personas; de ahí la importancia de diagnosticarla y tratarla a tiempo. (10,20,22).

CUADRO # 3

En Guatemala existen varios centros de referencia especializados del tercer nivel de atención de salud, cada uno tiene su área de influencia, pero el Hospital Roosevelt se caracteriza por no discriminar zonas de atención, la procedencia de los pacientes atendidos en la clínica de tumores del Hospital Roosevelt proceden de casi toda la república, un 27.58% es de la ciudad capital; es de esperarse ya que es donde se encuentra ubicado el Hospital Roosevelt, además de ser de gran facilidad a su acceso.

En segundo lugar le sigue el Progreso con un 13.50% aunque ese Departamento no es área de influencia para el Hospital Roosevelt. En tercer lugar se encuentra el Departamento de Suchitepéquez con un 10.34%. Es difícil hacer una relación entre números de casos reales por departamento, ya que muchos pacientes del interior de la República no asisten al centro de referencia por ser ellos de escasos recursos en su gran mayoría, prefiriendo no acudir a estos centros.

CUADRO # 4

El testículo más afectado en pacientes con neoplasia testicular maligna fue el derecho, con un 65.51%. La causa del porqué el testículo derecho es el más afectado se desconoce como lo reporta la literatura y la opinión de los expertos. (4).

CUADRO # 5

El principal motivo de consulta que llevó a los pacientes a acudir al Hospital Roosevelt fue la aparición de una masa testicular con un 65.51%, seguido de un 24.13% de pacientes que presentaron dolor testicular, únicamente el 10.34% consultó por la aparición de una masa abdominal, siendo éstas metástasis a ganglios retroperitoneales, esperando en ellos un peor pronóstico (10,14,15). Esto nos da una idea que al momento de consultar el paciente se encuentra ya en una etapa de la enfermedad avanzada.

CUADRO # 6

En el Hospital Roosevelt existen algunos métodos diagnósticos que se utilizan en la detección de metástasis, a un 100.00% de pacientes con diagnóstico de neoplasia testicular maligna se les tomó una radiografía del tórax para descartar metástasis pulmonares, este método es accesible para todos los pacientes, a un 58.62% se le ofreció un ultrasonido abdominal para descartar metástasis retroperitoneales, sin embargo, se les debió haber ofrecido un ultrasonido abdominal al 100.00% de pacientes ya que los sitios de metástasis más frecuentemente afectados son los ganglios retroperitoneales, a un 41.37% se les efectuó un pielograma intravenoso, siendo este un método invasivo para descartar obstrucciones ureterales; pudiéndose haber omitido estos procedimientos sustituyéndolos por una tomografía axial computarizada que es más específica para la detección de

metástasis, únicamente un 10.34% se sometió a este procedimiento, probablemente por no estar al alcance de todos los pacientes. (2,10,19,28).

Además de los métodos diagnósticos utilizados en el Hospital Roosevelt idealmente se deberían utilizar algunos otros métodos diagnósticos como lo son los marcadores tumorales (hormona gonadotropina coriónica, alfa feto proteína y antígeno carcinoembrionario) y, el ultrasonido testicular. Existen algunas limitaciones para poder realizar todas estas ayudas diagnósticas en el Hospital Roosevelt, una de ellas es que los pacientes consultaron en etapas avanzadas y fueron tratados quirúrgicamente de inmediato, además de la falta de recursos humanos, técnicos y económicos. (2,19,28).

CUADRO # 7

De los 29 pacientes atendidos en la clínica de tumores del Hospital Roosevelt con neoplasia testicular maligna, a 16 de éstos se les documentó metástasis a distancia, siendo el primer lugar los ganglios retroperitoneales. Algo muy importante de hacer notar es que éstas metástasis se pueden presentar en varios sitios a la vez, como se presentaron en el 17.24% (5 casos) que fueron afectados los ganglios retroperitoneales y pulmón. (10,15).

CUADRO # 8

Tanto en el Hospital Roosevelt como en los mejores centros de tratamiento contra el cáncer, la base del tratamiento a pacientes con diagnóstico de neoplasia testicular maligna, es la orquiectomía. En un 100.00% de casos se les efectuó una orquiectomía a todos los pacientes con este diagnóstico (5,10,20,21). Actualmente se está practicando la linfadenectomía como alternativa al tratamiento por la falta de recursos económicos para recibir tratamiento complementario con quimioterapia y radiación, o bien, por fallo al tratamiento complementario. (8,9,15). En el Hospital Roosevelt en el año de 1995 se practicaron dos linfadenectomías en pacientes con diagnóstico de neoplasia testicular no seminomatoso.

La radioterapia y la quimioterapia juegan un papel muy importante en el tratamiento de estas neoplasias pero solo a un 20.68% se les proporcionó un tratamiento con radioterapia, y a un 24.13% se le administró quimioterapia, siendo el cisplatino la bleomicina y la vinblastina los más utilizados; un gran obstáculo para el tratamiento de estas personas es la falta de recursos económicos para continuar con el tratamiento. (10,25).

CONCLUSIONES

1. El seminoma es el tipo histológico más frecuentemente observado en el Hospital Roosevelt con un 41.37%.
2. El adulto joven entre 23 y 40 años es el más comúnmente afectado por procesos neoplásicos testiculares malignos en este estudio.
3. La orquiectomía es el tratamiento básico para pacientes con Neoplasia Testicular Maligna.
4. El principal motivo de consulta de los pacientes con Neoplasia Testicular Maligna en el Hospital Roosevelt fue el apareamiento de una masa testicular.
5. El Departamento de Guatemala es el que tiene la mayor incidencia de pacientes con Neoplasia Testicular Maligna.
6. El 55.17% de pacientes con Neoplasia Testicular Maligna presentaron metástasis, siendo los órganos más afectados los Ganglios retroperitoneales y pulmones, utilizando para su detección la radiografía de tórax y el ultrasonido abdominal.
7. A pesar de que en la actualidad se recomienda dar tratamiento adyuvante con quimioterapia o radioterapia en estadios avanzados, en pacientes institucionales, no siempre es factible por la limitación de recursos económicos, ya que solo recibieron este tipo de tratamiento un 44.81%.

RECOMENDACIONES

1. Que se instruya a los varones para que se realicen constantemente autoevaluación física, para determinar tempranamente algún proceso patológico y poder prevenirlo o tratarlo a tiempo.
2. Insistir con el uso de la radiografía de tórax y el ultrasonido abdominal a todos los pacientes con diagnóstico de neoplasia testicular maligna cuando la tomografía axial computarizada no esté a su alcance.
3. Insistir en el uso de la tomografía axial computarizada como ayuda diagnóstica más específica para descartar metástasis, así como el uso de marcadores tumorales.
4. Hacer un seguimiento sobre la evolución y supervivencia de los pacientes con neoplasia testicular maligna en un término de cinco años.

RESUMEN

En este estudio retrospectivo de siete años realizado en la clínica de tumores del Departamento de Cirugía del Hospital Roosevelt, en el período del 1 de enero de 1989 al 31 de diciembre de 1995, se obtuvo 29 casos de pacientes tratados por presentar algún tipo de neoplasia testicular, de éstos el seminoma fue el más frecuente con un 41.37%.

El mayor grupo de personas tratadas provienen del Departamento de Guatemala, a las cuales se les practicó la orquiectomía como tratamiento principal en un 100.00% de casos; los pacientes más afectados fueron los adolescentes y adultos jóvenes.

El principal motivo de consulta de los pacientes con neoplasia testicular maligna fue la aparición de una masa testicular, siendo el testículo derecho el más afectado con un 65.51%.

El 55.17% de los pacientes presentaron metástasis siendo los órganos más afectados los ganglios retroperitoneales y pulmones, utilizando en el 100.00% de los casos la radiografía de tórax como ayuda diagnóstica para descartar metástasis pulmonares, sólo en un 6.89% se utilizó a la tomografía axial computarizada como ayuda diagnóstica para descartar metástasis abdominales.

BIBLIOGRAFIA


- Alcala, Alejandro. Vida, María. García, Carmen. Martínez, Miguel. "Conceptos Recientes sobre el Descenso Testicular" Boletín del Colegio Mexicano de Urología 1991. Vol. 8 Pag: 27-33.
- Begliomini, Helio. "Marcadores Tumoraes no cancer do testículo; Enfoque e Perspectivas Futuras" Arq. Med. Hospital Fac. Cienc. Med. Santa Casa Sao Paulo 1990 Vol. 9 (3) Pag: 27-28.
- Benohack, Marcelo Luiz. Faria Neto, Ney de Almeida. "Tumor de Testículo Bilateral" Jornal Brasileiro de Urología abril-junio 1993 Vol. 19 (2) Pag: 111-112.
- Carvajal, David. Prieto, Juan José. Alvo A, Daniel. "Diagnóstico Diferencial de Masas Intratesticulares" Revista Chilena de Urología 1993. Vol. 57 Pag: 39-41.
- Locchiatti, L. Guel, A. Cantei, G. Gaona, R. Vigevani, E. Lara, F. Garza, J de la. "Carboplatino en el Tratamiento del Cáncer Metastásico" Revista del Instituto Nacional de Cancerología de México enero-marzo 1992. Vol. 38 (1) Pag: 1485-1490.
- Monohue, John P. " Testis Tumors ", Baltimore, Williams & Wilkins, 1988 pag: 5-9, 24-28, 35-38.
- Morales, Julio. " Consideraciones sobre Tratamiento del Cáncer de Testículo " Tesis USAC. Guatemala 1988.
- Ortega, Pedro. Salinas, Julio. " Linfadenectomía Lumboaortica con Preservación de Nervios en Tumores de Testículo no Seminoma " Revista Chilena de Urología 1991. Vol. 54 Pag: 62-66.
- Ujariev, A.G. Goriunov, V.G. " Urología Operatoria " URSS. Mir Moscú, Edición Pag: 327.
- Záñez, José. Muñoz, José. Ibáñez, Luis. "Quimioterapia Basada en Carboplatino más Vincristina, Bleomicina y Etoposide en ciclos semanales en Neoplasias de Células Germinales " Boletín del Colegio Mexicano de Urología 1995. Vol. 12 Pag: 29-35.

11. Kirschenbaum, Alex. "Clínicas Quirúrgicas Norteamericanas, Cirugía Urológica" México D.F. nteramericana. 1988, Vol. V Pag: 1211-1214.
12. Koff, W.S. "Malignat Giant Lymphoma; Secondary in Testis a case Report" Jornal Brasileiro de Urología 1983. Vol. 9 (4) Pag: 167-169.
13. Leblanc, Gerald A. Philip, Kantoff W, Frei, Emil. "Hormonal Perturbations in Patients With testicular Cancer Treated With Cisplatin" Cance May 1992. Vol. 69 (9) Pag: 2306-2310.
14. Leborgue, F. Borlocchi, J. Ortega, B. "Seminomas Puros" Revista Interamericana de Radiología Octubre 1984. Vol. 4 Pag: 175-176.
15. Lorenzana, Manuel. "Neoplasias Malignas del Testículo" Tesis USAC. Guatemala. 1982.
16. Mikulowski, Powel. Gring, Jorgen. "Microinvasive Germ Cell Neoplasia Of The Testis" Cáncer august 1992. Vol. 70 (3) Pag: 659-664.
17. Mosti, Hishman. "Teratoma Of The Testis in a Pubertal Child" Journa Of Urology January 1985. Vol. 133 (1) Pag: 105-106
18. Motoska, J. Talerman, A. "Malignat Granulosa Cell Tumor Of The Testis Associated With Gynecomastia And Long Survival" Cáncer April 1992. Vol. 69 (7) Pag: 1769-1772.
19. Nasser, Javadpour. "Principles and Management of Urologic Cancer" Baltimore, Willins & Wilkins, 2a. edition 1988. Pag: 174-178.
20. Osorio, David. Vega, Raúl. "Primer caso Favorable de Cirugía Cito - Reductora en Cáncer Testicular Avanzado Post-Poliqumioterapia" Revis: Venezolana de Cirugía 1988. Vol. 41 (3) Pag: 25-29.
21. Peckham, M.J. "The Role Of Surgery For Testis Cáncer Changing Concepts" Surgical Rounds May 1983. Vol. 6 (5) Pag: 69-72.
22. Quiroga S, José. Caffarena, Eduardo. Klaassen, Rodrigo. "Tumor Testicular en Mayores de 50 años" Revista Chilena de Urología 1991. Vol. 54 Pag: 59-61.

23. Quiroz, G.F. "Anatomía Humana", Aparato Genital del Hombre. 22a. Edición. México D.F. 1981. Pag: 265-282.
24. Ramos, Arturo. Castro, Guillermo. Muñoz, Norvinda. Huamán, Abrahan. Angeles, Herbert. "Tumores del Testículo" Revista del Servicio de Sanidad de Fuerzas Policiales del Perú enero-junio 1985 Vol. 46 (1) Pag: 28-35.
25. Ramos Solano, Francisco. Neyra Argote, Juan Hernán. Franco Hernández, Juan José. "Hallazgos Histopatológicos Subsecuentes al empleo de Quimioterapia en Pacientes con Tumor Testicular no Seminomatoso" Boletín del Colegio Mexicano de Urología 1992. Vol. 9 Pag: 117-123.
26. Robbins, S.K. Cotran, R.S. "Patología Estructural y Funcional" Aparato Genital Masculino, 3a. edición, Interamericana, México D.F. 1988. Pag: 1128-1141.
27. Villareal V, Aníbal. Bravo, César. Palermo, Cruz. Castillo, José. Tecco M, Víctor. Nuñez, Jorge. "Cáncer de Testículos; Revisión 1987-1991" Revista del Servicio de Sanidad de Fuerzas Policiales del Perú julio-diciembre 1992. Vol. 53 (2) Pag: 120-126.
28. Villavicencio, Alberto. Tovar, José María. Contreras, Carlos. Ruiz, Aquiles. "Determinación de Marcadores Tumorales en niños con criptorquidia" Boletín del Colegio Mexicano de Urología 1993. Vol. 10 Pag: 103-106.



ANEXOS



BOLETA DE RECOLECCION DE DATOS

NOMBRE _____
No. de Registro _____ Edad _____
Lugar de Procedencia _____
Motivo de consulta _____

EXAMEN FISICO

Localización de la lesión

- Testículo derecho _____
- Testículo izquierdo _____

Diagnóstico de ingreso _____

Diagnóstico patológico _____

AYUDAS DIAGNOSTICAS PARA DESCARTAR METASTASIS

- Ultrasonograma abdominal
- Radiografía de Tórax
- Tomografía axial Computarizada
- Otros

Cuáles _____

- Hubo metástasis SI NO
- Ganglios retroperitoneales
 - Pulmones
 - Otros _____

TRATAMIENTO: Tipo de Cirugía

- Orquiectomía
- Linfadenectomía

Otros tratamientos:

- Quimioterapia _____
ciclos _____
- Radioterapia _____
ciclos _____