

**UNIVERSIDAD DE SAN CARLOS DE GUATEMALA
FACULTAD DE CIENCIAS MEDICAS**

ESTENOSIS HIPERTROFICA DEL PILORO

Estudio observacional descriptivo realizado en casos detectados en la Sección de Cirugía Pediátrica del Hospital General del Instituto Guatemalteco de Seguridad Social, (IGSS) durante el 1º de enero de 1,991 al 31 de diciembre 1,995.

TESIS

Presentada a la Honorable Junta Directiva de la
Facultad de Ciencias Médicas de la
Universidad de San Carlos de Guatemala

POR

VICTOR RAUL RODRIGUEZ VILLAFUERTE

En el acto de investidura de:

MEDICO Y CIRUJANO

GUATEMALA, JULIO DE 1996

PROPIEDAD DE LA UNIVERSIDAD DE SAN CARLOS DE GUATEMALA
Biblioteca Central

7484)
1.4

EL DECANO DE LA FACULTAD DE CIENCIAS MEDICAS
DE LA
UNIVERSIDAD DE SAN CARLOS DE GUATEMALA

HACE CONSTAR QUE:

(La) MAESTRO DE EDUC. PRIM. VICTOR RAUL RODRIGUEZ VILLAFUERTE
net Universitario No. 89-12794

presentado para su Examen General Publico, previo a optar al Titulo
Medico y Cirujano, el trabajo de Tesis titulado:

ESTENOSIS HIPERTROFICA DEL PIILORO

bajo asesorado por: LUIS EDUARDO PEREZ MANSILLA
Director

revisado por: ALLAN JACOBO RUANO FERNANDEZ
Director


Los señores lo avalan y han firmado conformes, por lo que se emite, firman
y sellan la presente ORDEN DE IMPRESION.

Guatemala 9 de julio de 1996

UNIDAD DE TESIS

DIRECTOR
CENTRO DE INVESTIGACIONES
DE LAS CIENCIAS DE LA SALUD

IMPRIMASE:


Dr. Angel Oliva Gonzalez
DECANO

e



Guatemala, 9 de julio de 1996

FACULTAD DE CIENCIAS MEDICAS
GUATEMALA, CENTRO AMERICA

Doctor
Carlos Humberto Escobar Juárez
COORDINADOR
Unidad de Tesis
Presente

Se le informa que el MAESTRO DE EDUCACION PRIMARIA
VICTOR RAUL RODRIGUEZ VILLAFUERTE


Nombres y Apellidos Completos

Carnet No.: 89-12794 ; ha presentado el Informe Final de su trabajo de tesis titulado:

ESTENOSIS HIPERTROFICA DEL PILORO


Del cual autor, asesor(es) y revisor nos hacemos responsables por el contenido, metodología, confiabilidad y validez de los datos y resultados obtenidos; así como de la pertinencia de las conclusiones y recomendaciones expuestas.


Firma del Estudiante


Dr. LUIS EDUARDO PEREZ M.
f.: Asesor
Nombre Completo y Sello Profesional

apme

Dr. Luis Eduardo Perez M.
MEDICO Y CIRUJANO
Carnet No. 89-12794


Dr. ALLAN JACOBO RUANO F.
f.: Revisor
Nombre Completo y Sello Profesional
Req. de Personal: 18521

Dr. Allan Jacobo Ruano Fernández
MEDICO CIRUJANO
ESTADISTA
Carnet No. 7945





FACULTAD DE CIENCIAS MEDICAS
GUATEMALA, CENTRO AMERICA

Of. APR- UT-107-96

Guatemala, 9 de julio de 1996

MAESTRO DE EDUCACION PRIMARIA
VICTOR RAUL RODRIGUEZ VILLAFUERTE
FACULTAD DE CIENCIAS MEDICAS
USAC
Presente.

Por este medio hago de su conocimiento que su Informe Final de Tesis,
titulado ESTENOSIS HIPERTROFICA DEL PILORO

ha sido **RECIBIDO**, y luego de revisado se ha establecido que cumple con
los requisitos contemplados en el reglamento de trabajos de tesis; por
lo que es autorizado para completar los trámites previos a su
graduación.

Sin otro particular me suscribo de usted.

Respetuosamente,

"DID Y ENSEÑAD A TODOS"

Dr. Carlos Humberto Escobar Juárez.
COORDINADOR



NOTA: La información y conceptos contenidos en el
presente trabajo es responsabilidad única del
autor.

apme

INDICE

INTRODUCCION	1
DEFINICION Y ANALISIS DEL PROBLEMA	2
JUSTIFICACION	3
OBJETIVOS	4
GENERAL	4
ESPECIFICOS	4
REVISION BIBLIOGRAFICA	5
ANTECEDENTES	5
INCIDENCIA	6
PATOGENESIS	6
CUADRO CLINICO	7
DATOS HEMATOLOGICOS	9
DIAGNOSTICO	9
DIAGNOSTICO DIFERENCIAL	11
COMPLICACIONES	13
EVALUACION DEL PILORO DESPUES DE LA PILOROMIOTOMIA	13
PRONOSTICO	14
MATERIAL Y METODOS	14
a) METODOLOGIA	15
b) RECURSOS	17
GRAFICA DE GANTT	18
ANALISIS Y PRESENTACION DE RESULTADOS	19
CUADRO 1	19
CUADRO 2	20
CUADRO 3	21
CUADRO 4	22



CUADRO 5	23
CUADRO 6	23
CUADRO 7	24
CUADRO 8	25
CUADRO 9	26
CONCLUSIONES	27
RECOMENDACIONES	29
RESUMEN	30
REFERENCIA BIBLIOGRAFICA	31
BOLETA DE RECOLECCION DE DATOS	33

INTRODUCCION:

La Estenosis Hipertrófica del Píloro es una patología que ocupa un lugar importante dentro de la cirugía pediátrica, por lo regular en niños de pocas semanas de nacimiento, con un predominio del sexo masculino sobre el femenino de 4:1, y es la causa más frecuente e importante de la obstrucción de la salida gástrica en el neonato y los jóvenes infantes.(9)

Actualmente su frecuencia es común, según estudios realizados en el estado de New York se presentaron 2.4 pacientes por mil nacidos vivos en 1984 y 1.7 por mil nacidos vivos en 1990. Su aparición puede confundirse con otras enfermedades (problemas de alimentación, lesiones intracraneales, incompetencia del esfínter cardioesofágico "acalasia" con ó sin hernia de hiato; espasmo del píloro, estenosis duodenal, rotación defectuosa del intestino ó insuficiencia suprarrenal), si el diagnóstico es hecho por personas inexpertas, (1, 7)

Clásicamente se encontró que la mayoría de niños consultaron entre las cinco y siete semanas de edad, la aparición de los síntomas fue mayor entre las primeras dos y cuatro semanas, los que se caracterizaron por, vómitos, onda peristáltica visible luego de la ingesta y oliva palpable.(7,13,14)

El presente estudio determinará las características de los pacientes pediátricos de ambos sexos, a los cuales se les hace diagnóstico de Estenosis Hipertrófica del Píloro por medio del examen físico (palpación), USG, serie gastro-duodenal, trago de bario, así como sus complicaciones pre y pos-operatorias que consultaron al servicio de cirugía pediátrica del Hospital General, Instituto Guatemalteco del Seguro Social.

DEFINICION Y ANALISIS DEL PROBLEMA

La Estenosis Hipertrófica del Píloro, es una enfermedad en la cual las fibras musculares pilóricas se hipertrofian, provocando obstrucción a este nivel. Se presenta por lo regular en los niños durante el primer mes de vida, observándola principalmente entre la segunda y octava semana, afectando más a los hombres que a las mujeres, con una relación de 4:1, está a menudo es más frecuente en infantes primogénitos. (20, 21, 24)

Conforme evoluciona la enfermedad predominan los síntomas en orden de frecuencia vómitos, peristaltismo de lucha visible y de oliva pilórica, deshidratación, anemia, desnutrición, alcalosis metabólica. (14, 21)

Estudios realizados en New York en 1,995, de 18 pacientes con Estenosis Hipertrófica del Píloro, 10 presentaron defecto de las células del tubo neural (proteínas neurofilamentosas y NADPH), relacionándola con la patología, pero en los otros ocho no se encontró ningún defecto inmunocitológico, y concluyeron que las células neurales no intervienen en la patología. (19)

Debido a que la enfermedad se presenta en niños con pocos días de nacidos, lo cual interfiere su alimentación, esto se traduce en una serie de causas de mortalidad, sobre todo si la enfermedad no es diagnosticada convenientemente y si la intervención quirúrgica se realiza fuera de tiempo y con defectos técnicos (14)

Aunque en la actualidad existen varios métodos diagnósticos (serie gastroduodenal, U.S.G., trago de bario, ultrasonografía, fluoroscopia); sigue siendo la historia clínica y el examen físico los mejores métodos de diagnóstico. (21)

El presente estudio es de tipo observacional descriptivo que se realizó en la Sección de Cirugía Pediátrica del Hospital General, Instituto Guatemalteco del Seguro Social, del primero de enero de 1,991 al 31 de diciembre de 1,995. El cual presenta un esquema actualizado del cuadro, para conocer la variada sintomatología, métodos diagnósticos que nos lleven al reconocimiento de la Estenosis Hipertrófica del Píloro, así como las indicaciones quirúrgicas y la detección prematura de sus complicaciones.

JUSTIFICACION

La Estenosis Hipertrófica del Píloro, es la causa más frecuente e importante de obstrucción de la salida gástrica en el neonato y los jóvenes infantes.

Diez casos consecutivos de Estenosis Hipertrófica del Píloro fueron revisados con U.S.G.. En cada caso el Píloro fue captado subyacente a la vejiga. El reconocimiento en la relación anatómica pudo ayudar en el diagnóstico de Estenosis Hipertrófica del Píloro y efectuar una mejor corrección quirúrgica. (9, 20)

No existen estadísticas y estudios a nivel nacional que evidencien los nuevos métodos diagnósticos para esta patología y que clasifiquen en orden de frecuencias, sus síntomas clínicos y complicaciones pre-post operatorias, por lo que es justificado la elaboración de este proyecto de tesis para que sirva como guía a quienes en dado momento requieran información sobre la identificación y manejo clínico de los pacientes con Estenosis Hipertrófica del Píloro.

Esperando que sea una contribución para que en nuestro medio nos conduzca dealmente a un diagnóstico temprano, un manejo racional, la detección prematura de las complicaciones, el momento adecuado de operar, el manejo y tratamiento de las complicaciones subsecuentes; todo redundando en beneficio de los pequeños pacientes, reduciendo su morbi-mortalidad.

OBJETIVOS

GENERAL:

1. Determinar el manejo de los pacientes con diagnóstico de Estenosis Hipertrófica del Píloro, tratados en la sección de Cirugía Pediátrica del Hospital General de Enfermedad Común del Seguro Social (IGSS) del 1^o de enero de 1,991 al 31 de diciembre de 1,995.

ESPECIFICOS:

1. Determinar la incidencia de Estenosis Hipertrófica del Píloro en la Sección de Cirugía Pediátrica en el Hospital General del Seguro Social.
2. Identificar las manifestaciones clínicas frecuentemente encontradas, en los pacientes con Estenosis Hipertrófica del Píloro.
3. Describir los métodos diagnósticos más utilizados y resultados obtenidos para Estenosis Hipertrófica del Píloro.
4. Identificar las complicaciones más frecuentes pre y post-operatorias del Estenosis Hipertrófica del Píloro.

REVISION BIBLIOGRAFICA

Estenosis Hipertrófica del Píloro.

DEFINICION:

La Estenosis Hipertrófica del Píloro es la causa más común de laparotomía en el primer mes de vida. Consiste en la hipertrofia de las fibras longitudinales y circulares del músculo pilórico, que causa una obstrucción mecánica, de instalación progresiva. (1, 6, 7)

ANTECEDENTES:

El conocimiento sobre Estenosis Hipertrófica Infantil del Píloro más antiguo data del año 1,627 con una descripción por Fabricius Hildarus. Luego Kellet en 1,646, Blair en 1,717 y Weber en 1,758 quienes la describen en forma más completa. (18, 23)

En 1,778 Hezakiah Beardsley da a conocer la entidad en América. Hirschsprung, brindó importantes conocimientos Anatomopatológicos en 1,788. (27)


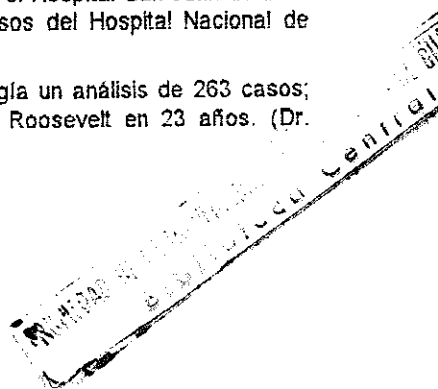
Pierre Fredet, sugirió en 1,907 que sólo el músculo pilórico debería ser cortado, dejando así la mucosa intacta, más tarde en 1,912 Ramstedt describió una técnica modificada, mientras Ramstedt efectuaba una piloroplastia submucosa notó que sólo una incisión longitudinal quitaba la obstrucción; subsecuentemente él omitió todo intento de suturar el músculo hipertrofiado.

En Guatemala la primera intervención fue practicada en 1,931, por el Dr. Rodolfo Espinoza, luego en 1,941 la segunda por los Doctores Ogarrio, Coffio y Vignolo. (27)

En septiembre de 1,962 una serie de 8 casos (Dr. Lara Roche G.) y la última en 1,963 con una serie de 23 casos (Dr. Meneses Zayas, L.F.), estos últimos tres reportes fueron en el hospital Roosevelt. (27)

Las series más recientes fueron en 1,976 con 37 casos en el Hospital San Juan de Dios (Dr. Duque Torres, C.N.) y en 1,979 una serie de 8 casos del Hospital Nacional de Amatitlán (Dr. Pedroza Gallardo). (27)

En 1,981 se presentó en el IX Congreso Nacional de Cirugía un análisis de 263 casos; tratados en la sección de cirugía pediátrica del hospital Roosevelt en 23 años. (Dr. Rodolfo Durán).



INCIDENCIA.

La tasa de frecuencia hombre/mujer es de 4:1. Los negros son afectados con menos frecuencia que los blancos. Los recién nacidos prematuros desarrollan con mayor frecuencia la enfermedad que aquellos nacidos a término. Se nota un aumento de la enfermedad durante los meses de diciembre, enero y marzo. Hijas de una madre que padeció esta entidad son afectados 3-4 veces más que si el padre la hubiese padecido. Lo que sugiere en la mujer una fuerte asociación genética bajo factores ambientales. (14)

Los niños nacidos en el hogar presentan síntomas más tarde que aquellos nacidos en el hospital, así mismo, los primeros síntomas aparecen más tardíamente en aquellos niños que son alimentados cada 4 horas que en aquellos que son alimentados cada 3 horas (19)

PATOGENESIS

La patogénesis de la Estenosis Hipertrófica del Píloro es desconocida. Varios autores han realizado estudios de Fluoroscopia y serie Gastrointestinal a recién nacidos en grupos bastante grandes sin encontrar en ellos algún signo de obstrucción, muchos de estos niños desarrollaron secundariamente Estenosis Pílorica. (7, 18, 20)

Se ha sugerido que la hipertrófia es secundaria a espasmo del píloro por los casos que han sido favorablemente tratados con drogas antiespasmódicas. (23)

Se ha encontrado cambios degenerativos en células nerviosas del plexo mientérico de píloro, lo que ha sido interpretado como una excesiva estimulación vagal, siendo desconocida la naturaleza de esta estimulación. (19)

La Hipergastrinemia maternal-fetal-neonatal también ha sido incriminada, en experimentos con perros, se ha producido Estenosis Hipertrófica del Píloro en cachorros de madres a quienes se les había administrado Pentagastrina. (8)

Se han realizado estudios controlados sobre drogas que usan las mujeres durante su embarazo, en un intento de encontrar la causa etiológica de esta entidad; el estudio se realizó con drogas antieméticas, hierro pre-natal, vitaminas, antiácidos y anticonceptivos. El resultado fue que no se encontró relación significativa entre el uso de estas drogas y la incidencia de Estenosis Pílorica. (14)

Ha sido reportado un significativo aumento de Estenosis Pilórica en aquellos niños que han padecido el Síndrome de Dificultad Respiratoria y que además han sido alimentados por sonda nasoyeyunal, enmarcándose los siguientes posibles mecanismos. (19)

- Traslado del efecto del alimento gástrico normal en el píloro ensanchado.
- Fallo de neutralización del ácido gástrico por los alimentos.
- El tubo tranpilórico como un estímulo irritante para producir hipertrofia muscular.

Se sugiere que tanto el síndrome de dificultad respiratoria como el uso del tubo tranpilórico actúen sinérgicamente en la génesis de la Estenosis Pilórica.

PATOLOGIA

Las paredes del estómago están hipertrofiadas; especialmente hacia el final del píloro, el estómago se encuentra dilatado, su borde inferior puede extenderse hasta debajo del nivel umbiligo. Una sección del píloro es demasiado gruesa y elongada, su porción distal puede proyectarse hacia el lumen duodenal y algunas veces hasta el cérvix uterino. (9, 14, 19)

Bajo examen microscópico, la espesura vista es principalmente la capa del músculo circular, el cual aumentado 2 ó 3 veces su tamaño normal. Las células del músculo liso hipertrofiado contienen glucógeno. (2)

CUADRO CLINICO

Los síntomas usualmente aparecen entre la segunda y tercera semana de vida, raramente ocurre a los pocos días después del nacimiento y pueden aparecer hasta doce semanas después. La típica historia es la de un infante que ha ido ganando peso regularmente, inesperadamente inicia con vómitos para los cuales no se encuentra causa evidente. (21)

Vómitos. Inicialmente los vómitos ocurren ocasionalmente, después se hacen regulares. La forma como se presentan es característica, primero se regurgita una parte de los alimentos, varios días después el vómito se hace en proyectil. Los vómitos ocurren directamente después de alimentar al niño, usualmente consisten sólo leche y no contienen bilis. (23)

En general, la cantidad de leche es expelida en un solo tiempo. Sin embargo, algunas veces la cantidad vomitada puede ser más grande que el alimento que ha sido ingerido, indicando considerable retención. Debido a la pérdida de fluidos el infante puede lucir marcadamente deshidratado. La orina es escasa, la excesiva pérdida de ácidos en las secreciones gástricas puede provocarle alcalosis, hipocloremia y ocasionalmente tetania. En el 5% de los pacientes el vómito tiene el color de residuos de café o existe sangre oculta. (11)

- Evacuaciones. La constipación es la regla y se debe a la reducción de volumen de alimento en el intestino por los vómitos excesivos. (11)
- Peso. Hay un progresivo deterioro en el estado nutricional, es uno de los cuadros más importantes, el tejido sub-cutáneo se depaupera mucho más que el músculo. (11)
- Peristaltismo. En el examen del abdomen, el epigastrio es usualmente prominente, en contraste con la mitad baja del abdomen, la cual se puede encontrar hundida. Las características de la onda peristáltica es mejor vista inmediatamente después de tomar un alimento y si el paciente es observado con luz fuerte casi horizontalmente. Si las ondas comienzan en el cuadrante superior izquierdo y lentamente se mueven hacia el derecho, siendo precedidas por una depresión. Las contracciones gástricas típicas son raramente vistas en otras entidades y son virtualmente patognomónicas de obstrucción pilórica o duodenal.
- Masa Pilórica. La palpación de la hipertrofia pilórica ó tumor requiere experiencia.

El examen se facilita si el estómago se encuentra vacío ya que la dilatación del cuerpo del estómago tapa el píloro. Se pasa una sonda orogástrica y se aspira todo el aire o fluido del estómago, el tubo es removido.

Estando de pie el examinador, con la mano izquierda, levanta al niño desde su cabeza y dorso superior. Esta maniobra permite que el píloro descienda bajo el borde del hígado y el flexionar las piernas ayuda a relajar el músculo recto abdominal. Al mismo tiempo, el niño puede ser alimentado con agua glucosada, esto lo mantendrá quieto y facilitará la relajación. Los extremos de los dedos índice y medio de la mano derecha del examinador son colocados y empujados sobre el músculo recto abdominal derecho para palpar la masa pilórica.

A esta masa se le ha descrito como forma de "Oliva" por lo que el tumor pilórico ha recibido el nombre de "Oliva Pilórica".

La masa también puede ser palpada durante la actividad peristáltica gástrica y después del vómito, la palpación del tumor ha sido reportada entre el 68 a 100% de los pacientes examinados dependiendo de la experiencia del clínico.

- Retención Gástrica. La prolongada retención de comida en el estómago es una de las características del cuadro de Estenosis Pilórica. En infantes sanos el estómago se encuentra vacío al final de las 3 horas después de alimentarlos. Si la Estenosis Pilórica se encuentra presente, hay alimento en apreciable cantidad en el estómago al final de las 3 horas que siguen a su ingesta de alimentos.

La retención gástrica puede ser estimada por aspiración, el residuo gástrico consiste en alimento y secreciones gástricas. (7, 21, 26)

DATOS HEMATOLOGICOS


Ocurre una hiperbilirrubinemia no conjugada en menos del 10% de los pacientes. La causa de este cuadro no es conocida, pero los niveles de bilirrubina han regresado a su valor normal inmediatamente después de la Píloromiotomía de Ramstedt.

Existen cambios en los valores normales de los electrolitos séricos, la ALCALOSIS METABOLICA aparece en aquellos pacientes que han presentado vómitos prolongados, encontrándose elevación del bicarbonato sérico, con depresión del potasio y cloruro en comparación con los otros electrolitos, la determinación del sodio no tiene cambios significativos. (19)

DIAGNOSTICO

El diagnóstico de Estenosis Hipertrófica Pilórica es hecho tradicionalmente en base a la historia y al examen físico de los pacientes, los procedimientos especiales radiográficos, como la serie gastrointestinal superior y más recientemente la sonografía abdominal han sido utilizados como estudios complementarios para mejorar el diagnóstico de Estenosis Hipertrófica del Píloro.

Aunque actualmente la mayoría de reportes evidencian un incremento en la realización de series gastrointestinales superiores y sonografía abdominal para la confirmación del diagnóstico de Estenosis Hipertrófica del Píloro.



La historia del primer ataque post natal con la casi progresión ininterrumpida de síntomas, ausencia de bilis en el vómito, la presencia de ondas peristálticas gástricas visibles y la palpación del tumor pilórico establecen el diagnóstico.

Los procedimientos especiales deben ser reservados para pacientes que vomitan con signos de obstrucción crónica en quienes los múltiples exámenes, incluyendo la experiencia del cirujano, son negativos para la palpación de la masa pilórica; vómitos persistentes sin signos de obstrucción crónica, cuando varios días han transcurrido con progresión de síntomas, vómitos persistentes en pacientes a quienes su estado físico hace imposible el examen abdominal, por ejemplo, cirugía abdominal previa y ascitis; vómitos con bilis u otras situaciones clínicas en las cuales la Estenosis Hipertrófica Pilórica no es sospechosa. (2, 3, 8)

- Ultrasonografía: Los estudios ultrasonográficos se han usado para la confirmación de diagnóstico de Estenosis Pilórica, las medidas positivas para corroborar el diagnóstico son: Diámetro pilórico igual o mayor que 1.3 cm., espesor de la pared pilórica igual o mayor que 0.4 cm., y extensión del músculo pilórico igual o mayor que 1.9 cm. La extensión del músculo pilórico es la determinación más segura de las técnicas corrientemente usadas.

La experiencia ha demostrado que de los estudios especiales, el de elección para la estenosis pilórica, es la ultrasonografía porque no expone al niño a la radiación ni a la ingesta de bario, el cual es volumen adicional a un estómago ya obstruido y aumenta la posibilidad de aspiración si ocurre el vómito.

Si los hallazgos sonográficos son negativos y los vómitos persisten, estará indicada la serie gastroduodenal que puede excluir o confirmar el diagnóstico de Estenosis Pilórica (2, 8, 16, 22)

- Serie Gastroduodenal: Los estudios usando material de contraste, demuestra elongación y estrechez del canal pilórico, con retraso en su abertura. El tiempo de vaciado gástrico casi siempre es prolongado y las ondas peristálticas gástricas son fácilmente visualizadas.

Los signos radiológicos con medios de contraste son delineamientos del conducto pilórico estrecho con el signo de la cuerda o doble carril debido a pliegues de la mucosa pica pilórica donde ocurre la entrada pilórica del antro; signo del hombro, en el cual la masa pilórica hace proyección en el antro, la teta pilórica donde el medio de contraste abulta sobre la curvatura menor entre las ondas peristálticas; obstrucción completa de piloro.

DIAGNOSTICO DIFERENCIAL

La Estenosis Pilórica debe diferenciarse de problemas de alimentación, lesiones intracraneales, incompetencia del esfínter cardioesofágico (acalasia) con o sin hernia del hiato; espasmo del píloro, estenosis duodenal, rotación defectuosa del intestino o insuficiencia suprarrenal, mala técnica alimenticia.

De todos estos, el espasmo Pilórico puede ser imposible de distinguir de la Estenosis Pilórica en la primera semana o después que el vómito ha comenzado. La constipación es menos severa en el espasmo pilórico, el patrón gástrico es comunmente menos intenso, las ondas peristálticas gástricas, si son visibles, son menos definidas, más inactivas y menos persistentes. El píloro espástico generalmente no puede ser palpable. En la cardioacalasia, los vómitos comienzan inmediatamente después del nacimiento, la ausencia de ondas gástricas visibles y de tumor palpable la diferencia de la Estenosis Pilórica. Se debe tener presente, que la cardioacalasia coexiste con la Estenosis Pilórica en un apreciable porcentaje de casos.(21, 26)

TRATAMIENTO

El tratamiento estándar actualmente es la piloromiotomía de Ramstedt.

El tratamiento médico se ha realizado bajo la teoría de que el píloro podría ser abierto espontáneamente si la nutrición puede ser mantenida y se logra corregir el desequilibrio hidroelectrolítico, pero en la actualidad está contraindicado.

Las desventajas del tratamiento médico estriban en la prolongada hospitalización y además, las drogas usadas provocan una gran cantidad de efectos tóxicos en el paciente.

Tratamiento Quirúrgico: Píloromiotomía, Operación de Ramstedt.

- a. Cuidado Preoperatorio: La corrección del desequilibrio hidroelectrolítico por adecuada terapia de parenterales es tan importante como una adecuada destreza quirúrgica para disminuir la tasa de morbi-mortalidad.
- b. Anestesia: Sulfato de Atropina 0.0001 mg. sin adición de narcóticos es suficiente medicación pre-operatoria, la intubación endotraqueal es una segura medida anestésica, seguida por anestesia general.



- c. Preparación de la piel: La piel es preparada de manera rutinaria.
- d. Incisión y Exposición: Se usa una incisión horizontal localizada debajo del margen costal derecho, pero por encima del borde inferior del hígado.

La incisión tiene una longitud de 3 cm. y se extiende lateralmente desde el borde externo del músculo recto abdominal. El mesenterio o el colon transverso usualmente se hacen presentes en la herida y son fácilmente identificados. Por gentil tracción sobre el mesenterio, el colon transverso es movilizado y en su giro, la tracción sobre el colon transverso puede movilizar la gran curvatura del estómago fácilmente hacia la herida operatoria.

La pared anterior del estómago es mantenida con una gasa húmeda y la tracción ascendente de la porción antral del estómago, moviliza el píloro hacia la herida.

e. Detalles del Procedimiento: La superficie anterosuperior del píloro no es muy vascular y es la región seleccionada para la piloromiotomía. El píloro es mantenido entre los dedos índice y pulgar del cirujano, se realiza una incisión longitudinal de 1 a 2 cms. La incisión es llevada hacia abajo, a través de la serosa y el músculo hasta que la mucosa es expuesta, pero la mucosa se deja intacta, se debe tener un gran cuidado al llegar al duodeno al final de la incisión, porque a este nivel el músculo pilórico termina abruptamente y la mucosa duodenal puede ser perforada. El corte del músculo es ahora extendido y separado con una pinza hemostática hasta la mucosa. Usualmente la hemorragia puede ser controlada por la aplicación de una esponja con solución salina, o si es necesario con la ligadura de vasos sanguíneos. El cirujano debe tener la certeza que no perforó el tejido mucoso existente.

- f. Cierre: El peritoneo y la fascia del músculo recto abdominal cierran con sutura de catgut crómico 0000. Los márgenes de la piel son aproximados con seda 0000.
- g. Cuidado Post-Operario: El tratamiento post-operatorio es importante. Los fluidos parenterales se mantienen hasta que la ingesta oral es adecuada.

Cuando el niño se ha recuperado de la anestesia, 3 horas después de la operación 30 milímetros de agua glucosada al 5% son dados y repetitivos cada 3 horas después que ha tolerado 3 a 4 veces esta forma de alimentación se principia a alimentarlo con leche consistente en 10 mililitros de fórmula de leche evaporada, la cual es progresivamente aumentada hasta 30 mililitros, los subsecuentes incrementos y otras modificaciones son hechas de acuerdo a los requerimientos individuales.

TERIAL Y METODOS

METODOLOGIA

Sujeto de estudio

Pacientes con diagnóstico de Estenosis Hipertrófica del Píloro, tratados en la Sección de Cirugía Pediátrica del Hospital General del Seguro Social, en el período del 1 de enero de 1,991 al 31 de diciembre de 1,995.

Universo y muestra

Todos los pacientes de ambos sexos que ingresaron a la sección de Cirugía Pediátrica del Hospital General del Seguro Social (IGSS) (muestra: 68 pacientes), con diagnóstico de Estenosis Hipertrófica del Píloro en el período comprendido del 1 de enero de 1,991 al 31 de diciembre de 1,995.

Criterios de inclusión

Pacientes con diagnóstico clínico radiológico y ultrasonográfico de Estenosis Hipertrófica del Píloro.

Criterios de exclusión

Pacientes con sospecha de Estenosis Hipertrófica del Píloro, a quienes luego de estudios de gabinete se concluyó en otro diagnóstico.

5.

VARIABLE	CONCEPTO	MEDICION	ESCALA	INSTRUMENTO RECOLECCION
Edad	Tiempo transcurrido desde el nacimiento	0-17 semanas	Cuantitativa	Boleta Clínica
Sexo	Condición orgánica que distingue al hombre de la mujer	Masculino o Femenino	Cualitativa	Boleta Clínica
Clinica de Estenosis Hipertrofica del Píloro	Conjunto de signos y síntomas presentes en una enfermedad	Vómitos, deshidratación, palpación de masa pilórica peristaltismo visible	Cualitativa	Boleta Clínica
Tratamiento de Estenosis Hipertrofica del Píloro	Conjunto de medios empleados para la curación de una enfermedad	Piloromiotomía	Cuantitativo	Boleta Clínica
Diagnóstico	Determinación de una enfermedad por los síntomas y signo presentes	Diagnóstico de ingreso y egreso	Cualitativa	Boleta Clínica
Exámenes Gabinete	Estudios Clínicos y examen físico no concluyentes	Rayos X, (trazo de varío, sello gástrico duodenal) U.S.G. (abdominal) Fluoroscopia	Cualitativa	Boleta Clínica
Complicaciones	Problemas presentados en el pre-trans-post-operatorio	Hiperpirexia, vómito, deshidratación, dehiscencia de herida operatoria, perforación de operatoria	Cualitativa	Boleta Clínica
Pronóstico	Señal por la cual se conjetura o advina un acontecimiento futuro	Estancia hospitalaria	Cualitativa	Boleta Clínica

6. DISEÑO DE INVESTIGACION

Estudio observacional descriptivo.

7. ANALISIS ESTADISTICO

Evaluación de cuadros en frecuencia, porcentaje y gráficas.

8. PROCEDIMIENTO

Se buscó en los libros de registro estadístico para detectar todos los casos ingresados por Estenosis Hipertrofica del Píloro, posteriormente se individualizó cada expediente y se procedió a la revisión de las variables descritas en una boleta de recolección de datos. (ver anexos).

Cualquier vómito durante los primeros días después de la operación casi siempre ceden y el infante puede llegar a presentarlos después que el tubo ha sido evacuado del estómago.

(3, 5, 17, 27)

COMPLICACIONES

Las complicaciones son raras, pero incluyen perforación del duodeno durante la operación, obstrucción persistente por incompleta separación del músculo circular, obstrucción intestinal por adhesiones post-operatoria y dehiscencia de la herida abdominal.


- a. Manejo de la perforación de la mucosa durante la piloromiotomía: Una técnica simple ha sido usada cuando la mucosa ha sido perforada durante la intervención quirúrgica, sin morbi-mortalidad post-operatoria.

La perforación de la mucosa es más común en la unión piloro-duodenal por la necesidad de remover todos los remanentes de las fibras musculares.

Una vez identificada la perforación, el cierre es realizado con una sutura simple absorbible que implica la mucosa pilórica intacta debajo del tejido seromuscular del duodeno.

Las perforaciones que ocurren en la porción gástrica proximal pueden ser manejadas por un método similar. Las perforaciones en la porción central de la piloromiotomía son cerradas con una sutura invertida que es reforzada con un parche mesentérico.

El alimento puede ser iniciado de 12 a 14 horas después de la operación. (13, 14). En nuestra institución (IGSS), el tratamiento post-operatorio es SNG, succión y luego dieta a las 24-48 horas.



EVALUACION DEL PILORO DESPUES DE LA PILOROMIOTOMIA

La elongacion y estrechez del canal pilórico normalmente persiste por varios mese después de la intervención quirúrgica, la tasa de retorno a la normalidad del múscul plórico medido por ultrasonido es de 2 a 12 semanas.

Se han realizado estudios de 15 a 30 años después de realizada la piloromiotomía en afán de encontrar posibles conexiones entre la operación de Fredet-Ramstedt enfermedades gastrointestinales. Los resultados, no se puede demostrar relación alguna entre la operación del piloro y enfermedades gastrointestinales presentadas e otra época de la vida. (13, 14)

PRONOSTICO

La estancia hospitalaria después de la intervención quirúrgica es de tres días. Ocasionalmente un lactante vomitará en forma persistente requiriéndose la succió nasogástrica durante varios días hasta que la motilidad normal retome.

El tratamiento cuidadoso resultará en una mortalidad nula e inmediata recuperación. (5)

b. RECURSOS

1. Materiales físicos

Instalaciones del archivo de registros médicos del Hospital General del Seguro Social.

Expedientes médicos de los pacientes con diagnóstico de Estenosis Hipertrófica del Píloro, en los años del 1 de enero de 1,991 al 31 de diciembre de 1,995.

Boletas de recolección de datos.

Materiales de escritorio, computadora, máquina de escribir.


Bibliotecas.

Consulta e información actualizada Red Internet

2. Humanos

Encargado de archivo de registros médicos del Hospital General del Seguro social.



GRAFICA DE GANTT**ACTIVIDADES:**

1. Selección de tema del proyecto de investigación.
2. Elección del asesor y revisor.
3. Recopilación del material bibliográfico.
4. Traducción del material bibliográfico.
5. Elaboración del proyecto de tesis.
6. Aprobación del proyecto por el comité de investigación y docencia del Instituto Guatemalteco del Seguro Social (IGSS), Hospital General, zona 9.
7. Aprobación del proyecto de tesis, por la coordinación de tesis.
8. Ejecución del trabajo de campo.
9. Ejecución del informe final. (Procesamiento de datos, análisis, conclusiones, recomendaciones, discusión y resumen).
10. Aprobación del informe final por el comité de Investigación y Docencia, del Instituto Guatemalteco del Seguro Social, (IGSS). Hospital General, zona 9.

ANALISIS Y PRESENTACION DE RESULTADOS

EN EL PERIODO COMPRENDIDO DEL PRIMERO DE ENERO DE 1991 AL TREINTIUNO DE DICIEMBRE DE 1995 LA SECCION DE CIRUGIA PEDIATRICA DEL HOSPITAL GENERAL DEL SEGURO SOCIAL, SE EFECTUARON 68 OPERACIONES DE TIPO RAMSTED, LOS RESULTADOS OBTENIDOS SON EVALUADOS EN EL PRESENTE ESTUDIO.

CUADRO NUMERO 1

DISTRIBUCION SEGUN SEXO DE PACIENTES SOMETIDOS A TRATAMIENTO QUIRURGICO DE ESTENOSIS HIPERTROFICA DEL PILORO EN LA SECCION DE CIRUGIA PEDIATRICA DEL INSTITUTO GUATEMALTECO DEL SEGURO SOCIAL DEL 01/01/91 AL 31/12/95.

SEXO	No. DE CASOS	%
MASCULINO	49	72.06
FEMENINO	19	27.94
TOTAL	68	100.00

Fuente: Boleta recolección de datos.

Interpretación cuadro 1: Al igual que lo reportado en la literatura mundial la frecuencia es mayor en hombres que en mujeres con una relación de 2.6 a 1, de ESTENOSIS HIPERTROFICA DEL PILORO.

GRUPO ETARIO

CUADRO 2

DISTRIBUCION SEGUN EDAD DE PACIENTES SOMETIDOS
 PILOROMIOTOMIA DE RAMSTEDT EN LA SECCION DE CIRUGIA PEDIATRICA DE
 HOSPITAL GENERAL DEL SEGURO SOCIAL DEL 01/01/91 AL 31/12/95.

EDAD EN SEMANAS	NUMERO DE CASOS	%
0 - 1	0	0
2 - 4	8	11.76
5 - 7	33	48.52
8 - 10	16	23.53
11 - 13	11	16.18
14 - 16	0	0
17 - 19	0	0
TOTALES	68	100.00

Fuente: Boleta recolección de datos.

Interpretación cuadro 2: Del total de 68 pacientes tratados en e periodo del 01/01/91 al 31/12/95 en la sección de ESTENOSI HIPERTROFICA DEL PILORO, se encontro que 48.52% de los niño consultaron la emergencia de cirugía pediátrica entre la 5a. 7a. semana.

ESTUDIOS DIAGNOSTICOS

CUADRO 3

MÉTODOS DIAGNOSTICOS UTILIZADOS EN LOS PACIENTES CON ESTENOSIS HIPERTROFICA DEL PILORO TRATADOS EN LA SECCION DE CIRUGIA PEDIATRICA DEL HOSPITAL GENERAL DEL SEGURO SOCIAL DEL 01/01/91 AL 31/12/95.

MÉTODOS DIAGNOSTICOS	REALIZADOS	%	NO REALIZADOS	%	TOTAL	%
Ultrasonografía	38	55.88	30	44.12	68	100
Serie gastroduodenal	30	44.12	38	55.88	68	100
Clinico (búsqueda de oliva pilórica palpable)	25	36.76	43	63.24	68	100

Métodos auxiliares:

* Gases Arteriales	100%
* Na - K - Cl	100%

Fuente: Boleta recolección de datos.

Interpretación cuadro 3: En el presente trabajo se identificaron 3 métodos diagnósticos, con el clínico un hallazgo importante y de gran valor al palpar abdomen es describir la oliva pilórica que se presentó sólo en el 36.76%. Se utilizó ultrasonografía en un 55.88% y serie gastroduodenal en un 44.12%, lo que indica que en la actualidad se está utilizando métodos menos invasivos para el diagnóstico de la ESTENOSIS HIPERTROFICA DEL PILORO, en beneficio del paciente.

A los 68 pacientes se les efectuó exámenes de laboratorio de gases arteriales y sodio, potasio y cloro, lo que indica el buen manejo efectuado, ya que con esto se detecta las complicaciones como alcalosis metabólica, DHE, DPC.

CUADRO 7

COMPLICACIONES POST-OPERATORIAS EN PACIENTES CON ESTENOSIS HIPERTROFICA DEL PILORO EN LA SECCION DE CIRUGIA PEDIATRICA DEL HOSPITAL GENERAL DEL SEGURO SOCIAL DEL 01/01/91 AL 31/12/95.

COMPLICACIONES	FRECUENCIA	%
INFECCION DE HERIDA OPERATORIA	5	7.35
VOMITOS	5	7.35
ESTREÑIMIENTO	3	4.41
DEHISCENCIA DE HERIDA OPERATORIA	2	2.94
OBSTRUCCION INTESTINAL	1	1.47

Fuente: Boleta recolección de datos

Interpretación del cuadro 7: Como se observa en el cuadro 7, la complicación post-operatoria con mayor frecuencia se presenta a través de vómitos e infección de herida operatoria, lo que demuestra el bajo índice de complicaciones operatorias, ya que en dos de los pacientes se presentaron las cuatro complicaciones.


CUADRO 8

PERMANENCIA HOSPITALARIA DE PACIENTES CON DIAGNOSTICO DE ESTENOSIS HIPERTROFICA DEL PILORO EN LA SECCION DE CIRUGIA PEDIATRICA DEL HOSPITAL GENERAL DEL SEGURO SOCIAL DEL 01/01/91 AL 11/12/95.

DIAS DE ESTANCIA	No. DE CASOS	%
0 - 3	3	4.41
4 - 6	27	39.71
7 - 9	18	26.47
10 - 12	9	13.24
13 - 15	5	7.35
16 - 18	2	2.94
19 - 21	1	1.47
22 - 24	2	2.94
25 - 27	0	0
28 - 30	1	1.47
TOTAL	68	100.00

Fuente: Boleta recolección de datos

Interpretación de cuadro 8: Se debe notar en este cuadro que el 39.71% del total de casos estuvieron hospitalizados en un periodo de 4 a 6 días, existiendo un caso (1.47%) que estuvo hospitalizado de 28 a 30 días, debido a complicaciones post-operatorias que se presentaron.



RESULTADOS DE EL TRATAMIENTO

CUADRO 9

RESULTADOS DE TRATAMIENTO POST-OPERATORIO EN PACIENTES CON ESTENOSIS HIPERTROFICA DEL PILORO EN LA SECCION DE CIRUGIA PEDIATRICA DEL HOSPITAL GENERAL DEL SEGURO SOCIAL DEL 01/01/91 / 31/12/95.

RESULTADOS	Nº. DE CASOS	%
RECUPERACION TOTAL	66	97.06
MORTALIDAD	2	2.94
TOTAL	68	100.00

Fuente: Boleta recolección de datos

Interpretación de datos del cuadro 9: Los pacientes fallecidos el primero desarrolló infección de herida operatoria y luego sépsis, el segundo desarrolló síndrome de aspiración luego de que la madre por negligencia alimentó al paciente (lactancia materna). después de procedimientos quirúrgicos. En términos generales los 66 pacientes (97.06%) fueron librados de los síntomas de ESTENOSIS HIPERTROFICA DEL PILORO con el tratamiento quirúrgico de Ramstedt, estando este éxito enmarcado en lo reportado en la literatura mundial revisada, pues el porcentaje de mortalidad operatoria es bajo.

CONCLUSIONES

1. El sexo es un factor dominante para la presentación de Estenosis Hipertrófica del Píloro. Con mayor incidencia en el hombre de 72.06% que en la mujer de 27.94 %.
2. La edad con que cuentan al momento de consulta lo constituyeron los pequeños infantes con una media de 5 a 7 semanas de nacidos, con un 48.52%.
3. En el cuadro clínico, el vómito lácteo intratables y Alcalosis Hipoclorémica se presentaron como las dos manifestaciones con más alta incidencia con 100% y 36.76% respectivamente.
4. El signo clínico más frecuente fue oliva pilórica palpable con 36.76%.
5. El método más utilizado en el diagnóstico de Estenosis Hipertrófica del Píloro fue el ultrasonograma con 69.12% y la serie gastroduodenal con 44.12%.
6. La historia clínica constituyó un gran auxiliar para el diagnóstico, asociado a los resultados de ultrasonograma y serie gastroduodenal.
7. La complicación que más se presentó en pacientes post-operatorios fue infección de herida operatoria con 7.35%.
8. El tiempo de hospitalización promedio de pacientes fue entre 4 y 5 días, con 29.41%. Lo que indica la buena evolución del tratamiento quirúrgico.
9. La operación de Ramstedt constituye el tratamiento más eficaz y seguro para la Estenosis Hipertrófica del Píloro por el momento.
10. Cuando se ha ensayado un tratamiento médico prolongado, ha producido Alcalosis Hipoclorémica, DPC, y complicaciones que pueden poner en peligro la vida de los pequeños pacientes.
11. De los pacientes que preoperatoriamente les fue diagnosticado Estenosis Hipertrófica del Píloro, solamente 9 (13.24%) requirieron, luego de ultrasonograma, se les efectuara serie gastroduodenal para confirmar diagnóstico.

12. De los resultados obtenidos post-operatorios a corto plazo según días de estancia y baja frecuencia de complicaciones, demuestra la buena evolución.
13. Se está utilizando métodos menos invasivos en la actualidad para el diagnóstico de Estenosis Hipertrófica del Píloro.
14. La morbilidad de Estenosis Hipertrófica del Píloro en la sección de cirugía pediátrica del Instituto Guatemalteco del Seguro Social en el periodo estudiado es 0.28%.
15. La mortalidad de Estenosis Hipertrófica del Píloro en la sección de cirugía pediátrica del Instituto Guatemalteco del Seguro Social en el periodo estudiado es 2.94%.

RECOMENDACIONES

1. En todo paciente pediátrico menor de dos meses que presente vómitos lácteos post-pandriales, la Estenosis Hipertrófica del Píloro debe incluirse dentro de las posibilidades diagnósticas.
2. Si la historia clínica y el ultrasonograma indican Estenosis Hipertrófica del Píloro, el tratamiento quirúrgico debe de ser inminente (Piloromiotomía de Ramstedt).
3. En la actualidad la Piloromiotomía es el tratamiento más efectivo y seguro luego del diagnóstico de Estenosis Hipertrófica del Píloro, por lo que no se debe efectuar otro ensayo de tratamiento médico prolongado ya que puede poner en peligro la vida de los pacientes.
4. Que se ponga en práctica el protocolo de manejo para pacientes con diagnóstico de Estenosis Hipertrófica del Píloro, tanto en emergencia como subsecuentemente.
5. Establecer un mecanismo para proporcionar a pacientes con sospechas con Estenosis Hipertrófica del Píloro, exámenes especiales como ultrasonografía como primera opción, y serie gastroduodenal para casos de duda diagnóstica, los cuales unidos a criterios clínico puedan indicar acertadamente el diagnóstico, en beneficio del paciente, en enseñanza y aprendizaje del médico tratante y el estudiante de medicina.
6. Mejorar la calidad de información de los registros clínicos correspondientes a:
 - a. Nota Operatoria.
 - b. Récord Operatorio.
 - c. Nota de Evolución.
 - d. Interpretación de estudios realizados (ultrasonografía, serie gastroduodenal).
 - e. Nota de egreso.Con el objetivo de obtener mejor información y conocimiento de los casos y facilitar la elaboración de estudios de investigación.
7. Evitar el uso excesivo de estudios con material opaco (invasivos) en aquellos pacientes en quienes la historia clínica es sugestiva de Estenosis Hipertrófica del Píloro.
8. Realizar una evaluación más minuciosa de los pacientes, por medio de un buen interrogatorio a la madre y examen físico al paciente, ya que en los expedientes médicos sólo el 36.76% se diagnosticó por historia clínica.
9. Es imprescindible la utilización de estudios auxiliares para la ayuda del diagnóstico con lo cual se evita incurrir en errores diagnósticos y disminuir así la mortalidad de los pacientes.

RESUMEN

La Estenosis Hipertrofica del Píloro es una anomalía congénita, en la que no se ha podido determinar la etiología, consistente en la hipertrofia de las fibras longitudinales y circulares al músculo pilórico, que causan una obstrucción mecánica de instalación progresiva.

Este estudio fue realizado retrospectivamente en un periodo de 5 años, con el propósito de conocer la incidencia sobre morbilidad y mortalidad de los pequeños pacientes con Estenosis Hipertrofica del Píloro en la sección de Cirugía Pediátrica de Hospital General del Seguro Social.

Encontrándose en los Libros de Sala de Operaciones y de Estadística un total de 87 casos de los cuales 19 un diagnóstico erróneo por lo que fueron excluidos del estudio.

Se determinó que el sexo masculino fue el más afectado con una relación 2.6 a 1 con respecto al sexo femenino. La mortalidad para estos pacientes fue de 0.029 % con una frecuencia de 13.5 casos por año.

El signo clínico más frecuente fue el vómito en un 100% del total de pacientes; la palpación de oliva pilórica en un 36.76%; el síntoma más frecuente fue la alcalosis metabólica en un 36.76%.

La sobrevida de los pacientes con Estenosis Hipertrofica del Píloro está determinada por complicaciones hidroelectrolíticas que amenazan la vida de estos pacientes, otros factores importantes son el diagnóstico precoz y del cuidado intensivo que se da a estos pacientes.

REFERENCIAS BIBLIOGRAFICAS

- Applegate-MS; Druschel-CM.. The Epidemiology of infantile pyloric stenosis in New York stat.. 1988 to 1990.
Arch-Pediatr-Adolesc-Med.. 1995 oct; 149(10): 1123-9
- Babyn-P; Peled-N; et. al. Radiologic features of gastric outlet in infants after long-term prostaglandin administration.
Pediatr-Radiol.. 1995; 25(1): 41-3;
- Bandcroft and Wade. Surgical Treatment-The Abdomen. 1,981 Edit.Philadelphia, Second Edition.
- Barrios-Fontoba-Je; Lluna-Gonzalez-J; et. al. Outcome of Hypertrophic Pyloric Stenosis after Pylorotomy. Cir-Pediatr-1995 jan; 8 (1): 17-9.
- Benson, C.D. et al. Estenosis Hipertrofica del Píloro. En Su: Pediatric Surgery, Chicago, 1,979 Medical Publishers, (pp892-895)
- Bommen M. and Singh P. Pyloric Duplication In Preterm Neonate. J. of Ped. Surg. april 1,984 Vol. 19, No. 2.
- Bookstani, G. et. al. Pediatric Radiology, Chicago, Medical Publishers, 1980 (pp 372-375).
- Blankenbers-FG; Parker-BR; et. al. Evening Asymmetric Hypertrophic Pyloric Stenosis Associated With Histologic Evidence of Eosinophilic Gastroenteritis. Pediatr-Radiol. 1995; 25 (4): 310-1.
- Breaux, C. Et. al. Changing Patterns in the diagnosis of Hypertrophic Pyloric Stenosis, Pediatrics. february 1,988 Vol 81, No. 2.
0. Chávez Aguilar R. Estenosis Hipertrofica del Píloro, mayo 1,980. (FACULTAD DE CIENCIAS MEDICAS. USAC).
1. Christopher D. Tratado de Patología Quirúrgica 1,978 10 ma. ed. México Interamericana, T.2 (pp1133-1136).
2. Czeizel-Ae. Nutritional Supplementation and Prevention of Congenital Abnormalities. Curr-Opin-Obstet-Gynecol. 1995 Apr; 7 (2): 88-94.
3. Deignan-RW; Malone-DE; McGrath-FP. High-Resolution in Assesment of the Gastrointestinal Tract. Crit-Rev-Diagh-Imagins. 1994; 35 (4): 257-311.
4. Evans, N. Pyloric Stenosis in Premature infants After Transpyloric Feeding. The Lancet, September, 18, 1983.
5. Geer. L.L. Et al. Evolution of Pyloric Stenosis in the Firs Week of the life Pediatric Radiol 1,985 agust 15 (3) 205-206.
6. Mallam-D; Hansen-B; Bodker-B; Klintorp-S, et. al.
Pyloric Size in Normal Infants and in Infants Suspected of Having Hypertrophic Pyloric Stenosis. Acta-Radiol. 1995 may; 36 (3): 261-4.
7. Hermanz-Schulman-M; Sells-LL; et. al. Hypertrophic Pyloric Stenosis in the Infants Without a palpable olive: Accuracy of Sonographic Diagnosis. Radiology. 1994 dec; 193 (3): 771-6.

18. Hight. D. et al. Management of Mucosal Perforation During Pyloromyotomy of infantile Pyloric Stenosis. *Surgery*. July 1, 1981. ed. 11(pp.820)
19. Kerr. A. Unprecedented Rise in Incidence of infantile Hypertrophic Pyloric Stenosis. *British Medical Journal*, Vol. 281. Sep. 1, 1980.
20. Kobayashi-H; O'Brian-DS; Puri-P. Immunochemical Characterization of neural Cell Adhesion Protein Expression in Pyloric Muscle of Patient With Pyloric Stenosis. *Pediatr-Gastroenterol-Nutr*. 1995 April; 20 (3): 319-25.
21. Levine-D; Wilkes-DC; Filly-RA. Pyloric Subjacent to the Gallbladder: an Additional Finding in Hypertrophic Pyloric Stenosis. *J-Clin-Ultrasound*. 1995 September; 23 (7): 425-8.
22. Behrman R.E; Vaughan, V.C. *Tratado de Pediatría de Nelson*. 14 edición. México Interamericana 1,989. Tómo II.(pp1156-1158)
23. Marinkovic-S; Stojanovic-S; Lukac-I; et al. Ultrasonographic Verification of Hypertrophic Pyloric Stenosis. *Med-Pregl*. 1993; 46(7-8): 280-1.
24. Muayer. R. Et al. Pyloric Stenosis in Sick Prematures. *Babies*. *The Lancet* August 11, 1984. vol, II.
25. Schwartz. Shires. Spencer. Storer. *Estenosis Hipertrofica del Píloro*. en *Cirugía Pediátrica* 5^{ta}. Edic. Cap. 39 (pp-1638).
26. Way-L. *Diagnóstico y tratamiento Quirúrgico*. 1,985 6^{ta}. Edición Manual Modern Vol, II.

BOLETA DE RECOLECCION DE DATOS

Datos del Paciente:

Edad _____ semanas Peso _____ kgs. Sexo _____ Número de hijo _____ Fecha de nacimiento _____

Otros datos importantes:

Diagnostico de ingreso _____ Edad del paciente cuando se hizo el diagnóstico _____

Método utilizado en el diagnóstico: _____

Sintomas clínicos presentes:

Vómitos, características:

si _____ no _____

• lacteos _____

• biliares _____

• otros _____

Deshidratación si _____ no _____ leve: _____ Mod: _____ Sev: _____

Constipación si _____ no _____

Desnutrición si _____ no _____ leve: _____ Mod _____ Sev: _____

Alcalosis hipoclorémica si _____ no _____

Signos clínicos presentes:

Palpación de oliva pilórica si _____ no _____ Onda peristáltica visible
si _____ no _____

Estudio de gabinete:

Gases arteriales si _____ no _____ Na, K y Cl si _____ no _____

Ultrasonografía si _____ no _____ Descripción _____

S.G.D. si _____ no _____ Descripción _____

Tipo de operación _____

Complicaciones Trans-Post-operatoria:

Infección si _____ no _____ Vómitos si _____ no _____ Deshidratación si _____ no _____

Dehiscencia de herida operatoria si _____ no _____

Perforación de mucosa duodenal si _____ no _____

Obstrucción intestinal si _____ no _____

Tiempo de hospitalización _____

Mortalidad _____

Fecha de recolección de datos _____

