

UNIVERSIDAD DE SAN CARLOS DE GUATEMALA
FACULTAD DE CIENCIAS MEDICAS

" LA OPERACION DE NISSEN EN HERNIA
DEL HIATO ESOFAGICO EN ADULTOS "
(Revisión de 5 años en el Hospital Roosevelt)

Presentada a la Facultad de Ciencias Médicas de la
Universidad de San Carlos de Guatemala

Por

JORGEROLANDO GOMEZ SALAY

En el acto de su investidura de

MEDICO Y CIRUJANO

GUATEMALA, NOVIEMBRE DE 1977

PROPIEDAD DE LA UNIVERSIDAD DE SAN CARLOS DE GUATEMALA
Biblioteca Central

DW
05
T(7577)

DEDICO ESTE ACTO

A MIS PADRES:

José Carmen Gómez Canté
Alicia Salay Valenzuela de Gómez

A MIS HERMANOS:

José Gustavo
Jaime Roderico
María Rebeca
Gloria Olivia
Rosa Dalila
Augusto Saúl
Angélica Esperanza (Q.E.P.D.)
Osberto Esaú (Q.E.P.D.)
Reina Violeta
Alicia Esmeralda.

DEDICO ESTA TESIS

- A LA UNIVERSIDAD DE SAN CARLOS DE GUATEMALA
- A LA FACULTAD DE CIENCIAS MEDICAS
- A EL HOSPITAL ROOSEVELT DE GUATEMALA
- A EL HOSPITAL DE TRAUMATOLOGIA DEL IGSS
- A EL HOSPITAL NACIONAL DE CANCEROLOGIA -INCAN-
- A EL HOSPITAL NACIONAL DE CHIQUIMULA
- A EL HOSPITAL NACIONAL REGIONAL DE COATEPEQUE
- A EL MUNICIPIO DE TEJUTLA, SAN MARCOS
- A EL PARCELAMIENTO EL ARISCO, TIQUISATE, ESCUINTLA
- A MI TIERRA NATAL DE EL PORVENIR, VILLA CANALES, GUATEM
TEMALA
- A MIS MAESTROS
- A MIS MAESTROS Y EXJEFES DE SERVICIO:

Dr. Marco Antonio Zenteno

Dr. Marco Antonio Celada

A MIS AMIGOS Y COMPAÑEROS:

Dr. José Luis Pinzón de León
Dr. José Estuardo Echeverría Méndez
Dr. Oscar Aldana Hernández
Dr. Mario Salvadó Pinzón
Dr. Mario Ordóñez Monteagudo

A MIS AMIGOS:

Dr. Axel Rodríguez Rodríguez
Dr. Edwin Ankerman
Dr. Héctor Antonio González Cajas

HONORABLE TRIBUNAL EXAMINADOR

Previo a obtener el título de Médico y Cirujano, me permito someter a vuestra consideración el presente trabajo de tesis, titulado:

"LA OPERACION DE NISSEN EN HERNIA
DEL HIATO ESOFAGICO EN ADULTOS"
(Revisión de 5 años en el Hospital Roosevelt)

El objeto de este trabajo es exponer el conocimiento de esta anomalía, su diagnóstico y su tratamiento quirúrgico por medio de la funduplicatura.

Expreso mis agradecimientos sinceros por la colaboración prestada para la realización de este trabajo a los doctores Carlos Francisco Gallardo Flores y Carlos Raúl Arriaga Escobar, quienes con su buena voluntad y conocimientos asesoraron y revisaron respectivamente la presente tesis.

Agradezco por este medio al Hospital Roosevelt, en especial al departamento de Cirugía por la colaboración prestada en el desarrollo del presente trabajo.

Honorable Tribunal Examinador, si con el presente trabajo se puede contribuir aunque sea en mínima parte al mejor conocimiento de la Cirugía en Guatemala, recibid vosotros la muestra de mi consideración y respeto.

HE DICHO

PLAN DE TESIS

PRIMERA PARTE

I INTRODUCCION

- a.- historia
- b.- embriología
- c.- anatomía
- d.- fisiología
- e.- definición
- f.- etiología
- g.- clasificación
- h.- cuadro clínico
- i.- frecuencia
- j.- anatomía patológica
- k.- diagnóstico
- l.- complicaciones
- m.- tratamiento
- n.- pronóstico

II ANTECEDENTES

III OBJETIVOS

IV HIPOTESIS

SEGUNDA PARTE

V MATERIAL Y METODOS

VI RESULTADOS

- a.- en frecuencia
- b.- síntomas
- c.- signos físicos
- d.- signos radiológicos
- e.- conducta quirúrgica

VII DISCUSION

VIII CONCLUSIONES

IX RECOMENDACIONES

X BIBLIOGRAFIA

PRIMERA PARTE

INTRODUCCION

La Cirugía como ciencia requiere de los procedimientos operatorios de que se dispone o se investiga, para esto se requiere tener una plena convicción de la persuasión. La persuasión por el examen se basa en una descripción de la técnica precisa, de la exposición de los resultados favorables pasados, presentes y futuros. Un estudio de estos resultados es importante para efectuar la demostración.

Tomando como punto de partida lo anterior he decidido realizar el trabajo de investigación sobre la Operación de Nissen o Funduplicatura en la Hernia del Hiato Esofágico del Adulto, tomando como referencia lo que se encuentra al respecto en la bibliografía internacional y un estudio realizado en el departamento de Cirugía de la sección de adultos del Hospital Roosevelt de Guatemala.

Se hace una reseña histórica de los avances tecnológicos obtenidos a través del tiempo, gracias a los esfuerzos y estudios de eminentes cirujanos. Se menciona asimismo aspectos embriológicos, anatómicos y fisiológicos desde el punto de vista normal, ya que es indispensable conocer cada uno de éstos para poder interpretar en una mejor forma la patología diafragmática.

También se describe lo relacionado a su clasificación, cuadro clínico, frecuencia y anatomía patológica, sin antes olvidar que para establecer un diagnóstico de certeza es indispensable acudir a la radiología y esofagoscopia. Se pone en evidencia las complicaciones más frecuentes, así como lo relacionado propiamente al tratamiento y pronóstico.

Es ampliamente conocido que el diagnóstico de la hernia diafragmática por historia clínica y examen físico es sumamente difícil, ya que por lo general nos induce a pensar en patología de tipo péptico, es precisamente por esto que sugiero que siempre debe tenerse presente dentro del diagnóstico diferencial de las enfermedades pépticas a la hernia diafragmática, especialmente las que ocurren en el hiato esofágico.

HISTORIA

El hombre primitivo probablemente trató la hernia con medios sencillos de que disponía, guiándose más que todo por el instinto (32).

El tratamiento de la hernia comenzó entre los Fenicios en el año 900 antes de J.C., utilizaban una compresa o una faja para la sujeción de la protrusión (32).

Hipócrates 400 años antes de J.C. se valía de emplastos para corregir la hernia (32)

Las descripciones más antiguas que se conocen sobre hernia diafragmática corresponden a las hernias provocadas por las heridas de guerra (1)

Ambrosio Paré en 1579 fue el que dio las primeras descripciones sobre hernia diafragmática, basándose en estudios de autopsias, más que por estudios clínicos (4, 12, 30)

Fabricius Hildanus en 1646 describió dos casos de hernia diafragmática por ruptura del mismo (32).

Jean L. Petit 1674-1750 fue el primero que mencionó las

hernias diafragmáticas congénitas, diferenciándolas de las adquiridas; además dijo que la acción protectora del hígado en el lado derecho hace que las hernias diafragmáticas sean más frecuentes en el lado izquierdo; describió asimismo su método de disección de hernias de esta clase (4, 30)

Riverius Lazars en 1698 describió el primer caso de hernia congénita diafragmática (2, 8, 12, 22)

Morgagni en 1769 publicó un tratado sobre hernia diafragmática (32)

Astley Cooper en 1789 hizo una descripción de las hernias diafragmáticas, basándose en la anatomía y síntomas encontrados y fue quien elaboró una clasificación que aún persiste. (4)

Bochdalek en 1801 describió la variedad de hernia congénita posterolateral del diafragma (18)

Guthrie, hizo la primera contribución práctica a la cirugía del diafragma, expuso que los hiatos incisos grandes de este músculo no cicatrizan y dio ciertas diferencias para la estrangulación diafragmática, además propuso la intervención quirúrgica como remedio de esta afección (32)

Stehilinus, en siglo XVIII señaló las dificultades de diagnóstico, de la hernia diafragmática (32)

Lawson Tait, empleó la laparotomía media para operar hernias (32)

Bowdit, en 1853 efectuó una recopilación de casos estudiados (8)

Diguet, en 1866 mencionó que las hernias del recién nacido no son frecuentes, pues solamente pudo recoger 36 casos de hernia congénita, más tarde Lacher señala 123 y posteriormente Pillard llega a recopilar 130 casos (29)

Newman, en 1888 diagnosticó en vida y operó el primer caso (8)

Abbot, en 1898 describió la hernia paraesofágica, haciendo ya la primera diferencia de las hernias diafragmáticas (8)

Giffin, en 1912 llegó a considerar que las hernias diafragmáticas del adulto son las más interesantes desde el punto de vista quirúrgico, ya que llegó a recopilar 690 casos, de los cuales 15 habían sido diagnosticadas clínicamente (29)

Creig, en 1914 aplicó la técnica de la gastropexia (15)

Kemboeck, en 1915 solo encontró 3 casos de hernia diafragmática diagnosticadas previamente y comprobadas por autopsia - (29)

Bailey, en 1919 describió un caso de hernia diafragmática en esófago corto y le llamó "estómago torácico con esófago corto" (7, 8)

Imboden, en 1920 practica la técnica de la gastropexia - (15)

Morrison y Healey, en 1925 describieron los caracteres clínicos y radiológicos de la hernia diafragmática (8)

En 1930 el estudio de las hernias diafragmáticas cobra importancia con el advenimiento de la radiología (4)

Sawerbruch y Chaoul, en 1932 publican una crítica a los trabajos escritos acerca de la hernia hiatal, indicando que los aspectos Roentgenológicos tenidos por característicos de esta anomalía podían descubrirse en sujetos normales (32)

Harrington, en 1936 hizo una recopilación estadística en la Clínica Mayo y anota que de 1900 a 1925 fueron diagnosticados 30 casos de hernia diafragmática, de los cuales 19 fueron operados y que de 1925 a 1935 se diagnosticaron 190 de los cuales se operaron 105 casos (15, 30)

Hertzel, en 1940 al revisar la literatura existente encontró una mortalidad de 50% de los casos (2)

Más tarde Laydd, Gross y Cannoven reportan series en las que obtuvieron el 34% de mortalidad operatoria (2)

Key Alberg, Heldblom y Arce, en 1941 practican nuevamente la gastropexia (15)

Pavlovsky, en 1942 ejecuta una vez más la gastropexia (15)

Swermond, en 1944 practica la gastropexia. Todos ellos la practicaron como una forma de resolver casos difíciles, pero no como una operación de elección (15)

J.L. Loartat-Jacob, en 1949 ejecuta la sutura retroesofágica de los pilares diafragmáticos, a fin de reducir el orificio esofágico del diafragma (9)

El Dr. Herrera Llerandi, en 1949 en Guatemala trató quirúrgicamente una hernia del hiato esofágico, por la vía transtóraca, con resultado satisfactorio, operación llevada a cabo en el Hospital General San Juan de Dios (10)

W.J. Mayo, en 1949 aplicó la técnica de la gastropexia a un paciente con hernia del hiato esofágico de orificio amplio - (15)

Allison, en 1951 hizo la descripción anatómica del hiato esofágico (1, 9, 32)

Nissen, en 1953 incorpora y practica en gran número de pacientes la técnica que lleva su nombre, es decir, la fundoplicatura, comenzando por la parte alta del estómago, con el fin de restablecer el mecanismo antirreflujo de la manera más simple - (9, 23, 32)

Boerema, en 1955 le introduce una nueva modalidad a la técnica ideada por Nissen, insistió en que la pexia a lo largo de la pequeña curvatura con el agregado de una fijación al fundus del diafragma restituiría el ángulo de His (15)

Rivola, en 1957 decía que las hernias diafragmáticas en niños son un poco más de la mitad en el hiato esofágico (15)

Allison, Nissen y Barret, en 1957 dicen que no se ha hecho una diferenciación verdadera entre el esófago corto congénito y la hernia por deslizamiento e insisten en que el término "esófago corto congénito" debe usarse únicamente para los casos en que la unión gastroesofágica nunca estuvo por debajo del hiato esofágico (15)

El Dr. Arroyave, en 1957 en un estudio efectuado en Guatemala refirió que el dolor epigástrico y la disfagia ocasional para los alimentos sólidos fueron los síntomas más frecuentes encontrados (2)

El Dr. Eduardo Lizarralde el 31 de julio de 1957 opera el

primer caso de hernia congénita del diafragma en Guatemala (4)

Harrington, en 1957 cree que el 30% de los hiatos son complacientes, especialmente en personas mayores de 50 años de edad (15)

Brea y Jurado, en 1958 hacen uso de la gastropexia en la eventración diafragmática (15)

El Dr. Eduardo Lizarralde en Guatemala, el 24 de enero - de 1958 vuelve a operar con todo éxito otro caso de hernia congénita del diafragma (4)

Los doctores Eduardo Lizarralde y Carlos Gallardo Flores en 1959 en la República de Panamá, con motivo de celebrarse el Congreso Centro Americano de Medicina y Cirugía, presentan el trabajo de investigación titulado "Condiciones que producen insuficiencia respiratoria en el niño y que requieren tratamiento quirúrgico pronto", se presenta en este trabajo los casos de hernia diafragmática de tipo Bochdalek operados con todo éxito en el Hospital Roosevelt (39)

Vollenwider, en 1960 presentó 3 casos de eventración diafragmática a la Sociedad de Cirugía y fue el primer cirujano que se ocupó de la gastropexia como operación standard para cualquier tipo de hernia (15)

Pavlovsky, Pataro, Casal, Penin, Ruso, Longo, Dussart, Rey, Sánchez Zinny, Baila y Goni Moreno posteriormente hicieron lo mismo (15)

El Dr. Arroyave, en 1962 en Guatemala hace un estudio sobre si la hernia diafragmática debe operarse por la vía abdominal (3)

Gross, en 1963 tuvo una mortalidad por hernia diafragmática de 11.1% (2)

Los doctores Eduardo Lizarralde y Rodolfo Durán, en 1964 en Guatemala, hacen una revisión de los 10 primeros casos en nuestro medio, trabajo presentado en el Congreso Nacional de Pediatría (4)

El Dr. César Pasarelli, en 1964 en Guatemala hace un estudio clínico de la hernia diafragmática del hiato esofágico (24)

Los doctores Rodolfo Herrera Llerandi y Ronaldo Luna Azurdia, en 1965 en Guatemala hacen un estudio sobre la hernia del hiato esofágico: su cuadro clínico y su tratamiento quirúrgico - (17)

El Dr. Jorge Luis Altuve Escobar en 1965 presenta su trabajo de tesis sobre "Hernia Congénita del Diafragma" (revisión de los casos en el Hospital Roosevelt) (4)

El Dr. Guillermo Ernesto Carbonell Cámara, en 1967 hace su tesis sobre "Hernia del Hiato Esofágico del Adulto" (revisión de 40 casos del Hospital Roosevelt). (10)

Corresponde al Dr. Carlos Francisco Gallardo Flores, haber efectuado por primera vez la operación de Nissen en el Hospital Roosevelt de Guatemala, esta operación se llevó a cabo el 16 de marzo de 1972, a partir de esa fecha hasta nuestros días este procedimiento ha ido adquiriendo más popularidad (38)

El Dr. Jaime Rolando Pérez Molina, en 1974 hace su tesis sobre "Heridas del Diafragma en el Hospital Roosevelt" (25)

El Dr. Oscar Aníbal Pozuelos Villavicencio, en 1974 pre-

senta como tesis el trabajo titulado "Esofagobroncoscopía", estudio realizado en el Hospital Roosevelt (26)

EMBRIOLOGIA

EL ESOFAGO.- El esófago se desarrolla en la porción del intestino anterior que se extiende desde el divertículo respiratorio hasta la dilatación fusiforme que origina el estómago. Su túnica muscular que proviene de diferenciación del mesénquima adyacente es estriado en los dos tercios superiores y liso en el tercio inferior (20, 34)

EL DIAFRAGMA. El componente más importante del diafragma proviene del septum transversum, lámina mesodérmica gruesa que en la etapa inicial ocupa el espacio entre la base de la cavidad torácica y el pedículo del saco vitelino. A diferencia del diafragma en el adulto, este tabique no separa por completo las cavidades torácica y abdominal, las cuales están ampliamente comunicadas por dos grandes aberturas situadas a la izquierda y derecha del intestino, se denominan canales pleurales (20, 34) La pequeña evaginación bilateral formada en la sexta semana a la altura de los segmentos tercero, cuarto y quinto está limitada en sentido central por el pliegue semilunar, el pliegue pleuroperitoneal (20, 34)

~ Posteriormente este pliegue se extiende hacia adelante y en la séptima semana se fusiona con el mesenterio del esófago y el septum transversum, así quedan cerrados los canales pleurales que comunican las cavidades torácica y abdominal.

El diafragma del adulto proviene de las siguientes formaciones: (20, 34)

- 1.- septum transversum, que forma el centro frénico
- 2.- las dos membranas pleuroperitoneales
- 3.- el mesenterio esofágico
- 4.- las porciones musculares periféricas, derivadas de los miotomas cervicales y torácicos.

Las fibras musculares que provienen de los segmentos cervicales tercero, cuarto y quinto son inervados por el frénico, los que se añaden en etapa ulterior reciben filetes nerviosos de los intercostales (20, 34)

ANATOMIA

EL ESOFAGO.- Es un músculo membranoso, continuación de la faringe, que termina en el estómago. Se extiende del borde inferior del cartilago cricoides al nivel del borde inferior de la sexta vértebra cervical hasta la cara izquierda del cuerpo vertebral de la décimo primera vértebra dorsal (7, 27) Se halla dirigido verticalmente y desciende por la parte inferior del cuello y el tórax hasta el diafragma. Atraviesa este músculo, llega a la parte superior de la cavidad abdominal y desemboca en el estómago. (27)

En su porción abdominal está en relación con el neumogástrico izquierdo por delante y el neumogástrico derecho por detrás, la aorta y los pilares del diafragma. El esófago está formado por tres capas: una externa muscular, otra media celular y una interna mucosa. (27)

Recibe sangre arterial de la tiroidea inferior, de las bronquiales, de la aorta y de las intercostales, de la diafragmática inferior y de la coronaria estomática. (27) La sangre venosa desemboca en las venas tiroideas inferiores, ácigos y coronaria estó

mática. (27) Los linfáticos desembocan en los ganglios esternocleidomastoideos, recurrentes y gástricos superiores. (27) Está inervado por el nervio recurrente, ramos del neumogástrico, es decir, simpáticos y parasimpáticos. (27, 33, 35)

DIAPHRAGMA.- Es un músculo ancho, aplanado y de poca espesor, que separa la cavidad torácica de la abdominal. Su forma es semejante a la de una cúpula de convexidad superior que se fija en todo el contorno inferior del tórax (27). Se distinguen en el diafragma dos porciones bien diferenciadas, una central tendinosa o centro frénico y otra muscular periférica, que se fija en el orificio inferior del tórax. El centro frénico o espejo de Van Helmont, está constituido por una lámina tendinosa resistente, la cual, en conjunto tiene forma más o menos triangular, con ángulos redondeados y tres escotaduras que la dividen en otros tantos lóbulos (27).

Porción carnosa del diafragma: de los bordes del centro frénico irradian fibras musculares que se dirigen hacia sus lugares de inserción periférica en la columna vertebral y en el borde inferior de las paredes de la caja torácica, según las partes donde se insertan, pueden distinguirse las tres porciones musculares siguientes: vertebral, costal y esternal (27).

La porción vertebral comprende una parte interna y otra externa. La primera está formada por dos robustos haces musculares que constituyen los pilares principales del diafragma. El derecho es más largo y grueso que el izquierdo y se inserta por medio de un tendón aplanado en la cara anterior del cuerpo de la primera, segunda y tercera vértebra lumbares y en los discos intervertebrales que las unen entre sí. El pilar izquierdo se inserta en el cuerpo de la segunda vértebra lumbar y en los discos intervertebrales adyacentes (27).

Las fibras tendinosas más internas de ambos pilares se dirigen hacia arriba y algo hacia adelante, al nivel de la penúltima vértebra dorsal, dichas fibras se vuelven hacia dentro y terminan por unirse sólidamente en la línea media. Forman así los bordes laterales y anterior del orificio por donde la aorta pasa de la cavidad torácica a la abdominal. (27)

Las fibras carnosas que constituyen los pilares ascienden también desde sus lugares de origen en los tendones correspondientes y se curvan poco a poco hacia adelante para ir a terminar en la escotadura posterior del centro frénico. Los fascículos musculares más internos de ambos pilares se entrecruzan a su vez por arriba del orificio aórtico y pasan al lado opuesto para formar justamente por encima del lugar de cruzamiento los bordes del orificio esofágico, situado hacia el fondo de la profunda escotadura posterior del centro frénico. Por consiguiente los bordes del orificio esofágico son musculares, mientras que los del orificio aórtico son fibrosos (27).

Orificios del diafragma, presenta el diafragma tres amplios orificios principales: para la vena cava inferior, la aorta y el esófago, así como algunos otros accesorios en los pilares del músculo para las venas ácigos, el simpático y los nervios esplácnicos. El orificio esofágico se halla situado ligeramente a la izquierda de la línea media, posee asimismo forma elíptica y está limitado por la parte muscular de los dos pilares principales del diafragma, cuyos haces internos al entrecruzarse constituyen su límite inferior. Es por consiguiente, un orificio muscular en toda su extensión. El esófago está fijo al anillo muscular por un tejido celular bastante denso y lo acompaña en todos sus movimientos. Por el orificio esofágico, pasan además del esófago, el neumogástrico izquierdo por delante y el derecho por su cara posterior (27).

Relaciones: su cara torácica está en relación con el pericardio y con el corazón en la parte media y a los lados con la pleura y la base de los pulmones. La cara inferior, cóncava o abdominal, está en contacto con el peritoneo y por intermedio de éste se relaciona con la cara superior del hígado, con la tuberosidad mayor del estómago, con la cara externa del bazo, así como con las cápsulas suprarrenales y la extremidad inferior de los riñones. Los pilares diafragmáticos mantienen relación, por su parte anterior con la posterior del estómago y de un modo especial con el páncreas, con los vasos pancreáticos y renales, con la tercera porción del duodeno y con los ganglios semilunares (27).

Inervación: se halla inervado el diafragma por los nervios frénicos, procedentes del plexo cervical profundo, recibe también algunos ramos accesorios que derivan de los nervios intercostales. En los pilares del diafragma se deslizan además un par de filetes nerviosos, cortos y delgados, cuyo origen es el nervio esplánico mayor. El nervio frénico derecho aborda al diafragma por su cara superior en pleno centro frénico, justamente cerca de la cara derecha de la vena cava inferior, el nervio frénico izquierdo penetra en el diafragma por la misma cara, pero en plena masa muscular (27).

HISTOLOGIA

El esófago, o sea el tubo conductor del bolo alimenticio, posee una capa mucosa con su muscularis mucosae, submucosa y muscular. La mucosa del esófago está formada por epitelio, lámina propia y muscular mucosae. En relación con su función mecánica el esófago está revestido por un epitelio pavimentoso poliestratificado no queratinizado. La muscular del esófago cuyo grosor llega a dos milímetros, se dividen en dos capas: una inter

na que es circular y otra externa, longitudinal (37).

FISIOLOGIA .

EL ESOFAGO .- La función principal del esófago es conducir los alimentos desde la faringe hasta el estómago, en condiciones normales el esófago presenta dos tipos de movimiento peristálticos: primario y secundario. Las ondas peristálticas del esófago dependen casi enteramente de reflejos vagales que son parte del conjunto reflejo de la deglución. Los impulsos viajan de esófago a bulbo por fibras vagales aferentes y regresan por fibras vagales eferentes (16).

En el extremo inferior del esófago, aproximadamente 5 centímetros por encima de su unión con el estómago a nivel del cardias, el músculo circular se halla ligeramente hipertrofiado, constituyendo el denominado constrictor gastroesofágico, el cual fisiológicamente persiste en contracción tónica, en contraste con el resto del esófago, que normalmente se halla en relajación (16).

La función principal del cardias es evitar el reflujo del contenido gástrico en el esófago inferior, este contenido es muy ácido y posee enzimas proteolíticas, la mucosa del esófago no es capaz de resistir la acción digestiva de la secreción gástrica. Otro factor que impide el reflujo es un mecanismo valvular en la porción inferior del diafragma. Cuando aumenta la presión intraabdominal, el esófago es comprimido en este punto, lo que impide que el contenido gástrico se vacíe en el esófago (16).

La secreción esofágica es de carácter mucoso y funciona principalmente para lubricar y favorecer la deglución. El moco formado en la extremidad superior impide que los alimentos lesionen la mucosa al penetrar los alimentos al esófago, mientras que las glándulas inferiores protegen el esófago contra la acción di-

gestiva del jugo gástrico (16).

EL DIAFRAGMA.- Es un músculo inspirador, pues al contraerse sus fibras hacen descender el centro frénico, aumentando el diámetro vertical del tórax. La respiración tranquila normal se logra totalmente por los movimientos del diafragma. La espiración es un proceso puramente pasivo; cuando el diafragma se relaja - las estructuras elásticas del pulmón, caja torácica y abdomen, empujan el diafragma hacia arriba. El diafragma comprime las vísceras abdominales interviniendo de manera activa en la defecación, en la micción, en el vómito y en el momento del parto - (16).

DEFINICION

HERNIA DIAFRAGMATICA.- Es la protrusión hacia la cavidad torácica de porciones viscerales del abdomen, a través de una solución de continuidad del diafragma (19, 28, 30).

ETIOLOGIA

No se ha dilucidado la etiología de la hernia diafragmática, sin embargo se han hecho estudios en animales, especialmente en ratas, en las que se ha comprobado que las que tienen deficiencia de vitamina "A" presentan en gran porcentaje defectos diafragmáticos (20).

La gran cantidad de hiatos que comunican las cavidades - pleurales y peritoneal, en los períodos de la vida embrionaria y fetal pueden sufrir muchos cambios, máxime si pensamos en lo débil que a estas alturas de la vida está la membrana músculo conjuntiva o futuro diafragma, defectos en su soldadura o cierre (19). Por estos motivos los lugares más frecuentes a herniarse son: el foramen de Bochdalek o hiato pleuroperitoneal, que radica en la

parte más posterior del diafragma o unión costolumbar; las que se originan en el hiato esofágico; las que se comprueban en la cúpula diafragmática; las que se insinúan a través de los orificios situados en la unión costoesternodiafragmática, es decir, la hernia de Morgagni (19).

Desde el punto de vista etiológico, las hernias diafragmáticas se pueden dividir en dos categorías: no traumáticas y traumáticas (12, 19), en las primeras deben incluirse todas las congénitas. Las hernias traumáticas pueden ser debidas a ruptura traumática del diafragma o bien a heridas de este órgano. (12) Esta variedad de hernia fue conocida mucho antes que la no traumática (12). La ruptura del diafragma es provocada por un traumatismo, tal como la caída desde un sitio elevado, o por compresión sobre el abdomen, en otros casos no es necesario un gran traumatismo para producir la hernia, pues en ciertas ocasiones ha bastado un simple esfuerzo.

Las hernias diafragmáticas pueden dividirse en tres grupos: (28)

- 1.- las causadas por ausencia congénita de una porción del diafragma,
- 2.- originadas por debilidad congénita o por fusión imperfecta de los segmentos diafragmáticos,
- 3.- las que son consecuencia de perforaciones o desgarros traumáticos en el diafragma.

El primer grupo representa un defecto en el desarrollo embriológico. El segundo se debe a fusión imperfecta de los segmentos embriológicos del diafragma y el tercero incluye todas las adquiridas y desarrolladas después de un traumatismo con perforación directa o indirecta.

CLASIFICACION

Existen varias clasificaciones, dependiendo de su etiología, naturaleza, localización, edad, si tienen o no saco herniario, etc. Mencionaré las siguientes:

- A) 1.- congénitas
2.- adquiridas (2, 12, 19, 36)

- B) 1.- congénitas
2.- adquiridas
3.- traumáticas (12, 14)

- C) 1.- hernias diafragmáticas del recién nacido
2.- hernias diafragmáticas del adulto (12, 20, 34)

- D) 1.- hernias diafragmáticas verdaderas
2.- hernias diafragmáticas falsas (30)

- E) Hernias no traumáticas:
 - 1.- congénitas
 - a.- del hiato de Bochdalek
 - b.- de la cúpula diafragmática
 - c.- del hiato esofágico
 - d.- del agujero de Morgagni (12, 19, 30)
 - 2.- adquiridas

Hernias traumáticas:

- 1.- por traumatismo directo
- 2.- por traumatismo indirecto (12, 19, 30)

F) Hernias del hiato esofágico:

- a.- hernia por deslizamiento
- b.- hernia paraesofágica
- c.- hernia mixta (9, 15, 19)

Hernia por deslizamiento.- Por lo general es pequeña, el cardias y una porción del estómago pasan al mediastino, esto puede deberse porque el hiato en el adulto no ofrezca suficiente resistencia y que los medios de fijación de la zona cardiosofágica esté debilitada. La presión abdominal por un lado y la succión torácica por otro, hacen que el cardias se deslice hacia arriba del diafragma, lo que hace que el esófago se haga redundante. Dice Allison que el deslizamiento de la mucosa en el límite gastroesofágico es tal, que el esofagoscopio, al ser retraído lo arrastra unos centímetros (15).

Hernia paraesofágica.- Es una verdadera hernia, en la que la curvatura mayor o todo el estómago se coloca en el interior de un saco preformado, situado en el mediastino. (7) La gran tuberosidad gástrica, por su movilidad penetra en el receso, iniciando la hernia que tiene la particularidad de no interferir con los medios de sujeción de la zona cardioesofágica, por lo que no hay reflujo. Este tipo de hernia se conoce también como tipo II de Akerlund. Estas hernias se revelan principalmente por trastornos cardíacos o respiratorios por la presencia del estómago en la región del mediastino. Puede decirse que este tipo de hernia es bastante rara (15).

Hernia mixta.- Se trata de una combinación de la hernia por deslizamiento y la paraesofágica.

FRECUENCIA

Es difícil determinar la frecuencia del tipo de hernia diafragmática, ya que las estadísticas indican grandes discrepancias. Algunas muestran preponderancia de la hernia del hiato esofágico, porque la mayoría de los pacientes son adultos, otras por el contrario indican mayor incidencia de las hernias a través del espacio pleuroperitoneal izquierdo, porque los pacientes son recién nacidos. Las hernias asintomáticas del hiato esofágico son comunes a exámenes radiológicos sistemáticos del tubo digestivo. La hernia esternal es más corriente en el lado derecho. La hernia del agujero de Bochdalek es uno de los tipos más comunes de hernia diafragmática y a menudo resulta fatal en la primera infancia, generalmente carece de saco (28).

La hernia hiatal ha despertado gran interés en estos últimos tiempos, ya que por ejemplo Akerlund, ha demostrado la existencia de hiato esofágico peculiar en una larga serie de casos (32). La hernia diafragmática parece ser más frecuente en el hombre que en la mujer, se produce más que todo en el lado izquierdo. (20, 30)

Las vísceras que más frecuentemente se encuentran herniadas en orden de frecuencia son: el estómago, colon, epiplón mayor, hígado, intestino delgado, páncreas y el riñón (12, 19, 36). Las hernias hiatales verdaderas ocurren con poca frecuencia en recién nacidos y lactantes, sin embargo debe tenerse siempre presente dentro del diagnóstico en niños con vómitos persistentes. - (28)

A continuación mencionaré lo que opinan diferentes autores acerca de la hernia del hiato esofágico en el adulto:

1.- Rowland, en Inglaterra, revisando el Archivo del Hospital

Gay de Londres, desde 1850 a 1920 solamente encontró dos casos (29).

- 2.- McMillan de 15,000 exámenes radiológicos practicados en el United States Army General Hospital solo consiguió reunir tres casos (29).
- 3.- Rendich, solo encontró dos casos entre 1,033 exámenes radiológicos del Bellevue Hospital de Nueva York (29).
- 4.- Carman en 1925 encontró que en la Clínica Mayo la hernia diafragmática representaba el 1 por 18,000 casos de todas las afecciones patológicas (29).
- 5.- Según Harrington en esta Clínica de 1908 a 1928 se diagnosticaron 51 casos (29).
- 6.- Cruickshank, descubre dos casos entre 1700 a 1800 necropsias (29).
- 7.- Morrison, recoge 42 casos entre 3500 casos de afección gástrica (29).

CUADRO CLINICO

Los signos y síntomas de las hernias hiatales son bien conocidos, pueden dividirse así: (9)

- 1.- provocadas por el reflujo gastroesofágico
- 2.- ocasionados por el volumen de la hernia
- 3.- los producidos por complicaciones de esta afección.

Provocados por el reflujo gastroesofágico:

- a.- dolor: es el síntoma más importante, más que todo en el epigastrio, región retroxifoidea, región retroesternal. El dolor se produce más que todo cuando hay anteflexión del tronco, lo que produce aumento de la presión intraabdominal (7, 9, 19, 24)
- b.- pirosis: es característica y está asociada por la producción de líquidos ácidos en el estómago y que en forma ascendente viajan hacia el esófago (9, 24)
- c.- disfagia: espasmódica o intermitente, no es una excepción (7, 9, 24)
- d.- dolores anginosos: acompañados de electrocardiograma normal, se traduce en una esofagitis por hernia del hiato esofágico (7, 9).
- e.- regurgitaciones alimenticias: las que pueden ser peligrosas, ya que se producen complicaciones pulmonares por aspiración de vómito (9, 19, 24)

Producidos por el volumen de la hernia:

Son producidos más que todo por compresión pulmonar o cardíaca, entre ellos tenemos: (9)

- a.- disnea
- b.- extrasístoles
- c.- palpitaciones

Estas dos últimas son una traducción cardíaca frecuente, son producidas posiblemente por irritación vagal que a veces produce bradicardia. La asociación de signos torácicos y luego

digestivos postprandiales y al estar el paciente en decúbito dorsal, son características que lo hacen pensar en una hernia del hiato esofágico (9)

d.- choque incoercible: puede deberse por compresión del neumogástrico por el orificio del hiato esofágico (9)

Producidos por complicaciones de la hernia del hiato esofágico:

a.- Anemia: es característica en las hernias de tipo mixto, más que todo la anemia microcítica hipocrómica (9)

b.- Hemorragias: traducidas en forma de hematemesis o melena, no son excepcionales (9)

c.- Estenosis del esófago: producida por esofagitis (9)

d.- Complicaciones secundarias.

Uno de los problemas más frecuentemente encontrados en pacientes que presentan hernia del hiato esofágico es la esofagitis, que es una afección crónica, limitada por lo general a los últimos centímetros del esófago y que se debe al reflujo del contenido gástrico.

El proceso inflamatorio en la esofagitis es de 3 tipos:

a.- El tipo I ocurre en el esófago de mucosa normal

b.- El tipo II aparece en los casos de existencia de epitelio gástrico en el esófago, asociado con hernia del hiato esofágico, asociado con esófago corto, este tipo de esofagitis por lo general termina en ulceración.

c.- El tipo III se produce una úlcera en la unión esofagogástrica en la porción inferior del esófago (7).

Debe descartarse la idea que la esofagitis por reflujo siempre está asociada a la hernia del hiato esofágico, es cierto, que por lo general van de la mano en un 80% de los casos, pero ésta puede ser producida también por vómitos repetidos, piloroespasmo, estenosis pilórica.

La hernia cardioesofágica produce esofagitis, la hernia del hiato esofágico en lactantes y niños, el signo clínico más llamativo es el vómito sin esfuerzo y muchas veces se encuentra también hipo o singultus, debido a irritación frénica.

En algunos casos las hernias diafragmáticas solo han constituido un hallazgo de necropsia, se trata de hernias en latencia sin síntomas o bien mal estudiadas (12)

Según Giles, los síntomas y signos no son patognomónicos y dependen de la situación y calibre del orificio herniario, de la víscera herniada y del grado de constricción a que se hallan sometidos (12)

Muchas veces los signos físicos son de gran importancia: - por inspección se puede observar un hemitórax izquierdo aumentado de volumen y coincidiendo con una depresión en el hipocondrio del mismo lado. La palpación nos puede demostrar la falta o disminución de las vibraciones torácicas. La percusión proporciona signos variables, según el contenido de la hernia, y sea por una víscera hueca o maciza y el estado de la pleura. La auscultación nos indica una disminución o abolición del murmullo vesicular.

ANATOMIA PATOLOGICA

Todas, excepto las hernias traumáticas, su base es un defecto de desarrollo. Las hernias diafragmáticas debidas a anomalías congénitas están relacionadas con una falta segmental del desarrollo en el componente pleuroperitoneal posterior y se conocen como hernias pleuroperitoneales de Bochdalek. La ausencia segmentaria del diafragma es 6 veces más común en el lado izquierdo que el derecho, debido probablemente a la presencia del gran lóbulo derecho del hígado.

De las aberturas menores del diafragma solo una permite la aparición de una hernia, está entre la unión costal y esternal del diafragma, este tipo de hernia se conoce como hernia paraesternal o hernia de Morgagni y por cierto es bastante rara.

El tipo restante es la del hiato esofágico, en varios trabajos de investigación aparece como la hernia más común. La mayor parte de las hernias traumáticas afectan la cúpula diafragmática izquierda. Parece ser que en la hernia traumática, no existe saco herniario, en cambio en las hernias no traumáticas el saco no puede faltar. Según Patel, el saco herniario estaría formado por peritoneo, fibras musculares, la pleura parietal y hasta el pericardio. En alguno que otro caso, falta una pequeña porción de las fibras musculares del diafragma y el defecto puede pasar inadvertido hasta que el niño tiene ya varios años de edad.

Se identifican 3 cuadros anatómicos: en el primero el esófago termina por arriba del diafragma, lo cual produce dilatación simétrica en forma de campana de la porción del estómago dentro de la cavidad torácica.

Esta anomalía puede resultar de esófago corto congénito o ser un defecto adquirido por cicatrización fibrosa duradera del

esófago. En el segundo, parte del extremo cardíaco del estómago origina despegamiento a lo largo del esófago por un defecto en el hiato diafragmático y produce saco intratorácico, suele ser pequeño y se observa al lado del extremo inferior del esófago de situación normal. En el tercer tipo, en el cual un orificio hiatal debilitado o dilatado en el diafragma permite que parte importante del cardias sobresalga en el tórax (31).

La hernia hiatal por deslizamiento es, en esencia, una insuficiencia del artefacto de retén normal del ligamento freno-esofágico para contener la unión esofagogástrica dentro del hiato esofágico del diafragma. Hacia la izquierda del esófago, a través del hiato esofágico, existe un defecto herniario con bordes bien definidos y firmes. El defecto varía ampliamente en tamaño y puede ser hasta de 10 ó 12 cm. de diámetro. El fondo del estómago hace protrusión hacia arriba, en un saco herniario bien definido compuesto de peritoneo diafragmático. La curvatura mayor del estómago se arrolla hacia arriba conforme el defecto del saco herniario se hace más grande, hasta constituir lo que se llama como "hernia por enrollamiento" (28).

DIAGNOSTICO

El diagnóstico va a depender si se trata de un recién nacido o un adulto, en el primero el diagnóstico precoz es de suma importancia para que el niño pueda sobrevivir, se dice que en todo niño con dificultad respiratoria debe sospecharse hernia congénita del diafragma. Claro está que en un adulto el diagnóstico puede hacerse por historia, examen clínico, radiografía, esofagoscopia, estos dos últimos exámenes son los que en definitiva nos van a proporcionar el diagnóstico de certeza, en algunos casos la curva de acidez gástrica también puede ayudarnos (12).

Un diagnóstico de presunción puede hacerse por ausculta-

ción, si los sonidos del intestino se oyen altos en el hemitorax izquierdo y no se perciben los respiratorios. Varios autores opinan que el diagnóstico de hernia diafragmática solo puede hacerse por la radiografía, usando generalmente un medio de contraste.

Los signos radiológicos de la hernia diafragmática del estómago son:

- 1.- Desaparición de la línea cupuliforme, característica del diafragma normal (12)
- 2.- Demostración de la existencia del estómago y del colon a veces por encima del diafragma, mediante la ingesta de un radiopaco (12)
- 3.- Respiración paradójica, es decir, que el diafragma izquierdo se eleva durante la inspiración, al mismo tiempo que la víscera es expandida por el vacío pleural y desciende durante la espiración. Estos movimientos tienen lugar de una manera inversa a lo que se observa en el diafragma derecho, se produce en efecto un verdadero movimiento de balanceo (12)

El examen esofagoscópico es sumamente importante, en caso se trate de una hernia por deslizamiento es que al retraer el esofagoscopio, la mucosa gástrica lo sigue a cierta distancia.

La esofagoscopia nos pone en evidencia: (7)

- 1.- La mucosa de la extremidad inferior del esófago toma un aspecto aterciopelado y que sangra fácilmente,
- 2.- aparece en el interior del área inflamada áreas blancas de epitelio descamado,
- 3.- aparece una o más úlceras,

4.- aparece una cicatrización progresiva con estenosis en la parte terminal del esófago.

La curva de acidez gástrica indica que la mayor parte de pacientes presentan hiperclorhidria al tener hernia del hiato esofágico.

El examen radiológico, constituye el medio de exploración que nos puede suministrar signos de certeza y nos permite por lo tanto, no solo diagnosticar una hernia diafragmática, sino incluso indicarnos que víscera es la que contiene el saco herniario. El esófago no revela signos radiológicos característicos hasta que se instala la estenosis (7, 12).

DIAGNOSTICO DIFERENCIAL

La hernia diafragmática siempre debe diferenciarse de los cuadros siguientes: enfermedad péptica, colecistitis, colelitiasis.

COMPLICACIONES

Las complicaciones no son raras. Harrington expone las complicaciones así: (12)

- a.- anemia
- b.- hematemesis
- c.- erosión gástrica
- d.- úlcus gástrico traumático
- e.- úlcera gástrica
- f.- úlcera duodenal
- g.- colecistitis con litiasis
- h.- cardiospasma
- i.- neumonitis

Se han citado casos de úlceras y cánceres en estómagos herniados. Las complicaciones propias de la hernia son:

- a.- irreductibilidad
- b.- incarceration y obstrucción herniaria
- c.- estrangulación herniaria.

En la estrangulación herniaria, encontramos:

- a.- dolor intenso y de aparición brusca
- b.- disnea
- c.- hipo
- d.- vómitos
- e.- abdomen retraído.

La estrangulación por lo general termina con la muerte, ésta viene por septicemia o síncope. De Kaeppli y Moppert, se deduce que la estrangulación herniaria ocurre en tres fases evolutivas, que son: (12)

- 1.- fase de incarceration, con todos los síntomas de estrangulación herniaria,
- 2.- fase de perforación, caracterizada por un alivio inmediato, después el estómago o el intestino vuelve a penetrar en el abdomen,
- 3.- fase de peritonitis generalizada.

TRATAMIENTO

El tratamiento quirúrgico de una hernia es la corrección del defecto en la estructura músculo aponeurótica normal, la operación debe tener como objetivo principal restaurar el área herniada para que quede lo más normal posible. (28) El doctor Roberto Arroyave dice que no solamente evitar que el estómago entre

al tórax debe ser la meta de la operación, lo más importante es restituir la anatomía normal del orificio diafragmático y sobre todo conservar su fisiología. (2) Dice asimismo que debe operarse a todo paciente con hernia del hiato esofágico con más de la tercera parte del estómago intratorácico y los que tienen esofagitis comprobada por esofagoscopia, no solamente para aliviar los síntomas que el paciente refiere, sino para prevenir complicaciones. (3)

Las indicaciones quirúrgicas son las siguientes: (9)

- a.- la insuficiencia de un tratamiento médico
- b.- la esofagitis
- c.- la úlcera producida por la hernia
- d.- las complicaciones anémicas y hemorrágicas
- e.- las complicaciones respiratorias
- f.- el dolor anginoso.

En gran parte la preparación está supeditada a la enfermedad y la evolución con que se encuentra el paciente. En cirugía esofágica es frecuente el paciente infectado, deshidratado. La hemorragia grande o pequeña puede haberlo conducido a un estado de anemia aguda o crónica que requiere muchas veces tratamiento transfusional. (15)

Es necesaria la descompresión pre y postoperatoria del tubo gastrointestinal en la mayor parte de las hernias diafragmáticas. Siempre es aconsejable explorar las demás vísceras abdominales. (28)

Vías de acceso: (9)

- 1.- torácica,
- 2.- abdominal,
- 3.- tóraco-abdominal.

El Roentgenograma es de gran auxilio para determinar la vía de acceso. Si la extremidad cardíaca del estómago que es visible a los Rx por encima del diafragma, no desciende al adoptar el paciente la actitud erecta puede sustentarse la conclusión de que se han establecido adherencias entre el estómago y el saco, en este caso hay que emplear la vía torácica. No quiere esto decir que las adherencias del estómago con el saco no puedan seccionarse desde abajo. (32)

P. E. Truesdale dice lo siguiente: para elegir la vía de acceso hay que tener en cuenta muchos factores. La laparotomía es más directa, requiere menos tiempo y produce menos shock, no obstante tiene sus limitaciones, por ejemplo extensas adherencias en el interior del saco, coexistiendo con adherencias entre el saco, el pulmón y el pericardio constituyen grandes dificultades. (32)

Cualquiera que sea la vía de acceso elegida la operación se orienta basándose en el conocimiento de que en el adulto la hernia adquirida del hiato es causada verosíblemente por una pérdida de tono de la musculatura del diafragma, que conociendo al esófago. Una pérdida de tono y una relajación anormal de los haces musculares, que forman el hiato, da por resultado lo que podía compararse "a la mano débil para muñir".

La frecuencia de patología abdominal en pacientes con hernia del hiato esofágico hace que la vía abdominal sea en muchos casos la de elección (3). El tratamiento quirúrgico de la hernia del hiato esofágico en el niño, se hace más rápidamente por la vía transtorácica (28).

Antes del proceso operatorio se aconseja efectuar lavado gástrico, para evitar regurgitaciones. Se aconseja asimismo la anestesia con presión positiva, por otra parte debe evitarse el

shock; la mortalidad es alta cuando la hernia se complica con oclusión intestinal. (14)

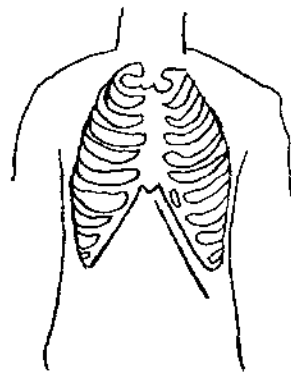
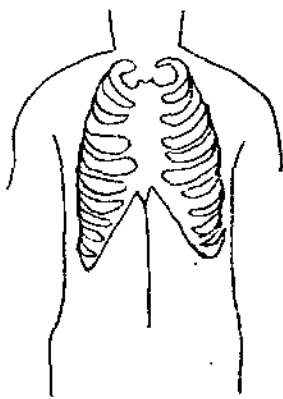
Incisiones: (15)

Desde muy antiguo, ha sido preocupación de los cirujanos buscar incisiones adecuadas para el abordaje de los procesos altos del abdomen. Una incisión adecuada debe reunir las siguientes condiciones:

- a.- que recaiga cerca o sobre la zona a intervenir,
- b.- de suficiente amplitud
- c.- que pueda prolongarse
- d.- que no seccione demasiados músculos o nervios
- e.- que se pueda reparar con solidez

Existen varios tipos de incisiones: la mediana supraumbilical, la mediana de Wangesteen, la incisión de Marweden, la incisión de Senecert Lejars, la incisión de Boudet-Navarro, la incisión de Jean Duval y la subcostal izquierda.

Existe discusión por parte de los cirujanos en lo que respecta a el tipo de incisión a utilizar en casos de hernia diafragmática, unos opinan que la vía de acceso que ofrece mejores ventajas es la vía torácica, otros por el contrario creen que es la abdominal, sin embargo la autoridad de Kirschner, aconseja la vía abdominal. (19) En la vía abdominal las incisiones más utilizadas son la mediana supraumbilical y la subcostal izquierda.



La indicación para tratar quirúrgicamente la hernia del hiato esofágico, depende de los siguientes factores: (17)

- 1.- la edad del enfermo y su condición general,
- 2.- la severidad de los síntomas,
- 3.- la presencia de la complicación de la hernia.

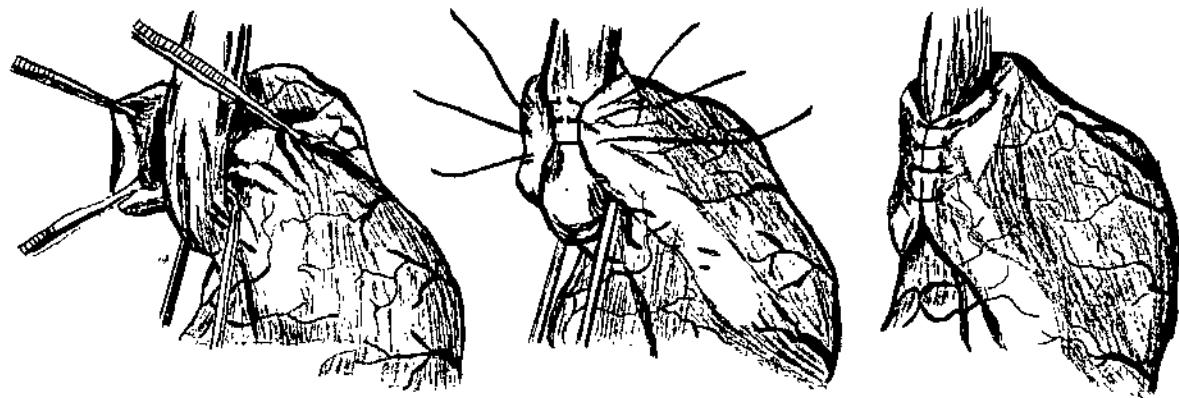
El tratamiento quirúrgico tiene como objetivos: (9, 17)

- 1.- fijar el ligamento freno-esofágico a la superficie inferior del diafragma,
- 2.- cerrar el ojal del pilar diafragmático para disminuir la comunicación abdomino-torácica,
- 3.- mantener el ángulo esofágico,
- 4.- reducir en parte la hernia y reconstruir la unión gastroesofágica a lo más normal posible,
- 5.- suprimir definitivamente el reflujo gastroesofágico.

Concede a Rudolph Nissen el mérito de tener la imaginación de un método original que tiene el nombre de "Fundoplica-

tura u operación de Nissen en hernia del hiato esofágico" (9). Se describe como un procedimiento valvuloplástico, el fondo del estómago se "enrolla" por completo alrededor del esófago distal y se sutura hacia la derecha o al lado de la curvatura menor del esófago (29). Se moviliza y tracciona el esófago hacia el abdomen a unos 6 centímetros de éste, la tuberosidad mayor se divide en dos pliegues para el cierre del esófago, una sutura a la altura de los bordes debe realizarse (9).

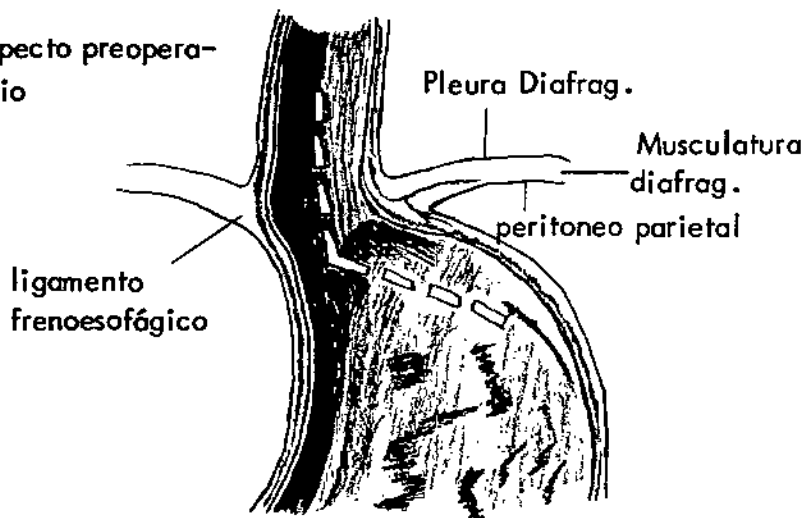
Esquema de la funduplicación. Se rodea y se lleva hacia abajo el cardias, se libera la cara posterior del fundus que es tirada hacia arriba, y así se obtiene la invaginación del esófago terminal.



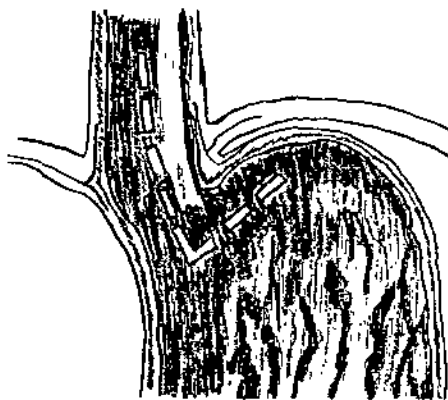
La presión intragástrica se transmite a la parte que rodea el esófago, comprimiéndolo. En esencia, este procedimiento funciona como válvula de una sola vía, que permite el vaciamiento anterógrado del esófago hacia el estómago e impide el reflujo gastroesofágico. (29) El plegado fúndico de Nissen es extraordinariamente eficaz para curar la esofagitis por reflujo e impedir su recidiva. (29)

Reconstrucción de la válvula cardial mediante funduplicación. -
Formación infundibiliforme responsable de la incontinencia car-
dial.

a) Aspecto preopera-
torio

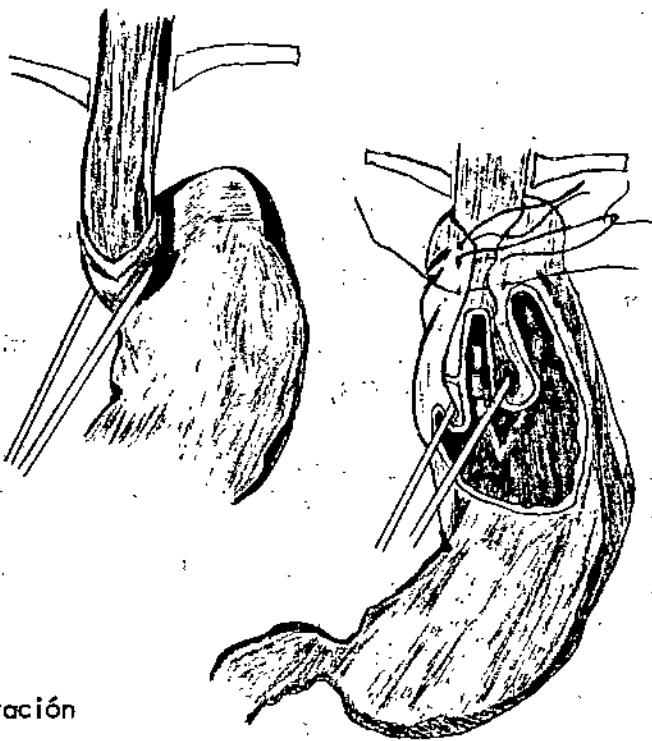


b) estado normal



Corrección por funduplicación.

c) operación



d) operación

Belsey, ha utilizado con amplitud una variante del plegado del fondo, utilizando el acceso transpleural izquierdo y suturando el fondo, se moviliza el estómago al borde izquierdo del esófago como envoltura parcial (29).

Los resultados de Nissen son satisfactorios, de una serie de 800 casos encontró 85% de buenas, 12% deficientes y 3% desechables, los estudios radiológicos demostraron recidivas en un 5% (9).

Un problema de la operación de Nissen es el "síntoma de flato", que consiste en saciedad precoz, sensación de plenitud, dolor en hipocondrio izquierdo después de las comidas, sensación de inflación y distensión, aumento de borborigmos y aumento de la expulsión de gases por la vía rectal (29).

Las complicaciones postoperatorias son relativamente raras, se pueden mencionar: (23)

- 1.- fístulas gástricas a nivel de la funduplicación
- 2.- lesión del bazo durante la operación, seguida de esplenectomía
- 3.- estenosis postoperatoria a nivel del manguito fúndico, trastorno funcional relativamente frecuente, por lo general regresa de forma espontánea al cabo de cuatro a seis semanas
- 4.- disfagia mecánica por constricción a nivel de la plastía.

PRONOSTICO

La hernia diafragmática del estómago puede ser compatible en una casi normalidad digestiva, pero la estrangulación herniaria es inevitable a plazo más o menos largo y es muy grave.

ANTECEDENTES NACIONALES

En el año de 1957 en la revista del Colegio Médico de Guatemala, el Dr. Roberto Arroyave escribe sobre la Hernia del Diafragma. Consideraciones técnicas y anatomía del hiato esofágico.

En el año de 1959, los doctores Eduardo Lizarralde y Carlos Gallardo Flores, en la República de Panamá, con motivo de celebrarse el Congreso Centro Americano de Medicina y Cirugía, presentan el trabajo sobre "Condiciones que producen insuficiencia respiratoria en el niño y que requieren tratamiento quirúrgico pronto", trabajo en el cual se presentan los primeros casos operados con todo éxito de hernia diafragmática tipo Bochdalek, en el Hospital Roosevelt de Guatemala.

En el año de 1962, en la revista del Colegio Médico de Guatemala, el Dr. Roberto Arroyave escribe acerca de si la Hernia del Hiato Esofágico debe operarse por la vía abdominal.

En el año de 1964, en la revista del Colegio Médico de Guatemala, el Dr. César Pasarelli escribe sobre "Estudio clínico de la hernia diafragmática del hiato esofágico".

En el año de 1964, los doctores Eduardo Lizarralde y Rodolfo Durán hacen una revisión de los 10 primeros casos de hernia diafragmática en Guatemala, trabajo que fue presentado en el Congreso Nacional de Pediatría.

En el año de 1965, los doctores Rodolfo Herrera Llerandi y Ronaldo Luna Azurdia, en la revista del Colegio Médico de Guatemala, escriben sobre "La hernia del hiato esofágico: su cuadro clínico y su tratamiento quirúrgico".

En el año de 1965, el Dr. Jorge Luis Altuve Escobar, presenta su trabajo de tesis titulado "Hernia Congénita del diafragma (revisión de casos en el Hospital Roosevelt)".

En el año de 1967, el Dr. Guillermo Ernesto Carbonell Cámara, presenta la tesis titulada "Hernia del Hiato esofágico del adulto (revisión de casos del Hospital Roosevelt)".

En el plano internacional, varios autores han escrito sobre esta anomalía, tanto desde el punto de vista congénito como traumático, así como su tratamiento quirúrgico.

OBJETIVOS

Hacer una recopilación histórica sobre estudios relacionados con la hernia diafragmática.

Dar a conocer cual es o son los lugares del diafragma más propensos a herniarse.

Poner en evidencia los conceptos actuales sobre hernia diafragmática, especialmente sobre las hernias del hiato esofágico.

Establecer cual es la sintomatología que más presentan los pacientes con hernia del hiato esofágico.

Establecer normas diagnósticas y terapéuticas para casos futuros.

Realizar análisis estadísticos de casos operados por la técnica de Nissen en el Hospital Roosevelt.

Establecer hasta que punto la operación de Nissen evita la regurgitación en pacientes con hernia del hiato esofágico.

HIPOTESIS

Durante el desarrollo del presente trabajo se pondrán a prueba las siguientes hipótesis:

- 1.- Las hernias diafragmáticas son sumamente raras en las consultas de tipo quirúrgico.
- 2.- La hernia del hiato esofágico es más común que los demás tipos de hernia del diafragma.
- 3.- Las hernias del hiato esofágico son más frecuentes en personas del sexo masculino.
- 4.- La operación de Nissen ocasiona problemas gástricos a pacientes que han sido intervenidos por este método.

SEGUNDA PARTE

MATERIAL Y METODOS

A) MATERIAL

1.- De literatura

- a.- Bibliografía consultada
- b.- Estudios realizados en Guatemala, especialmente en el Hospital Roosevelt.

2.- De personal

- a.- Médico infieri
- b.- Asesor y revisor de tesis

3.- De espacio

- a.- Hospital Roosevelt de Guatemala
- b.- Biblioteca de la facultad de Ciencias Médicas y Hospital Roosevelt.

4.- De tiempo

- a.- El presente trabajo se realizó durante los meses de agosto y septiembre de 1977 y comprendió un estudio de los casos operados por hernia diafragmática durante los años de 1972 a 1976 en el Hospital Roosevelt.

B) METODOS

ANTECEDENTES

- 1.- Inductivo-deductivo.
- 2.- Procedimiento analítico-sintético, con base en lo siguiente.
 - a.- Bibliografía consultada
 - b.- Historias clínicas de pacientes que fueron intervenidas con diagnóstico de hernia diafragmática en el Hospital Roosevelt, tomando como parámetros la edad, sexo, síntomas, signos físicos, radiología, esofagoscopia, frecuencia y conducta quirúrgica.

RESULTADOS:

DESARROLLO

El presente estudio comprende un estudio de 5 años comprendidos del mes de enero de 1972 a diciembre de 1976, tiempo durante el cual fueron intervenidos por hernia diafragmática 30 pacientes, de los cuales 15 son del sexo masculino y 15 del femenino; de ellos el 30% consultaron al hospital por dolor en epigastrio, así como pérdida de peso. El dolor en epigastrio fue el síntoma y signo físico más frecuente encontrado durante el examen físico. La esofascopía y la serie gastroduodenal en un 50 y 60% respectivamente dieron el diagnóstico de certeza. La vía de acceso más empleada fue la abdominal y la operación de Nissen se utilizó en el 56.66% de todos los casos. De los 17 pacientes operados por esta técnica, 10 de ellos han sido vistos una o más veces en la consulta externa del hospital con evolución satisfactoria.

A continuación se hace una pequeña historia de cada uno de los pacientes operados por la técnica de Nissen:

1.- Reg. Med. 400,813 Pte. de 23 años de edad, sexo masculino, que consulta por dolor periumbilical de 5 meses de evolución. Además pirosis, intolerancia a comidas grasosas, sensación de plenitud y regurgitaciones, mareos y cefalea. Durante el examen físico se encontró despigmentación en piel de miembros superiores, tórax normal, abdomen dolor a la palpación en mesogastrio, flanco izquierdo y fosa del mismo lado. La impresión clínica de ingreso fue de hernia del hiato esofágico. La serie gastroduodenal # 4459-72 reportó signos de enfermedad péptica, espasmo pilórico y hernia del hiato esofágico. Rx de tórax 756993 de la Liga Nac. Contra la Tuberculosis normal, la curva

de acidez gástrica indica valores elevados. Se le interviene quirúrgicamente el 16-3-72, efectuando operación de Nissen, cirujano Dr. Gallardo, incisión mediana infra y supraumbilical, anestesia general. Reconsulta el 5-4-73 por un cuadro de pirosis y dolor en epigastrio, el 23-4-73 vuelve nuevamente a control, encontrándose asintomático y con tratamiento de tipo médico, evolución satisfactoria.

2.- Reg. Med. 425,556 Pte. de 68 años de edad, sexo femenino, que consulta por un cuadro de vómitos de 25 años de evolución, presentando además pérdida de peso, tos, estreñimiento ocasional, anorexia y haberle efectuado anteriormente apendicectomía. Examen físico: tórax y abdomen normales. La impresión clínica de ingreso fue de hernia del hiato esofágico por deslizamiento, esofagitis péptica y gastritis. Exámenes: SGD hernia del hiato esofágico (Privado Dr. Pasarelli) ECG. hipertrofia auricular derecha #36009, Rx de tórax #152 escoliosis izquierda y enfisema pulmonar crónico. La esofagoscopía indica que hay esofagitis crónica grado I-II. Se le interviene quirúrgicamente el 19-10-72, efectuando operación de Nissen, cirujano Dr. Gallardo, incisión mediana infra y supraumbilical, anestesia general, accidentalmente durante la operación se lesionó bazo por lo que hubo de efectuarse esplenectomía, paciente evolucionó bien, no ha reconsultado.

3.- Reg. Med. 119,145. Pte. de 36 años de edad, sexo femenino, que consultó por dolor en epigastrio de 2 años de evolución, asimismo vómitos postprandiales. Antecedentes: amigdalitis a repetición, alergia a rayos solares, polvo y aire, colecistectomía, apendicectomía, hernioplastia umbilical. Refirió además pirosis, palpitaciones esporádicas en región precordial, y evacuaciones sanguinolentas. Examen físico: tórax normal, abdomen dolor en mesogastrio a la palpación, se hizo tacto rectal resultando normal. La impresión clínica de ingreso fue de her-

nia inguinal derecha, hernia umbilical recidivante y gastritis.- Exámenes: Rx #477-73 normal, esofascopía indica esofagitis y hernia del hiato esofágico. Rx #596-76 normal. ECG #60170-76 normal. Se interviene quirúrgicamente bajo anestesia general el 14-2-73, efectuando operación de Nissen y hernioplastia umbilical, cirujano Dr. Gallardo, incisión mediana supraumbilical. - Evoluciona bastante bien. Ha reconsultado varias veces por presentar pirosis, flatulencia, se le da tratamiento médico, se le hizo SGD la cual resultó normal, la esofascopía revela que hay esofagitis grado II.

4.- Reg. Med. 470,312. Pte. de 64 años de edad, sexo femenino, que consulta por cuadro de vómitos de 6 años de evolución, dolor abdominal, diarrea y sensación de opresión en epigastrio, pirosis, regurgitación postprandial. Antecedentes: mastectomía radical por cáncer de la mama derecha, colostomía, corectomía derecha, hernioplastia inguinal, accidente cerebrovascular 23 años antes. Examen físico: tórax y abdomen al parecer normales. La impresión clínica de ingreso fue de hernia diafragmática, fístula colecisto-duodenal. Exámenes: esofascopía indica esofagitis grado I-II. Rx de tórax # 15449-73 normales. ECG normal, curva de acidez gástrica normal. Se interviene quirúrgicamente, bajo anestesia general el 9-10-73 efectuando operación de Nissen, cirujano Dr. Lizarralde, incisión mediana supraumbilical oblicua, paciente evoluciona en el postoperatorio en forma aceptable, un año después paciente reconsulta por un cuadro de obstrucción intestinal, se le efectuó esofascopía nuevamente, encontrando que había estrechez del cardias por operación anterior, paciente al final de cuentas fallece.

5.- Reg. Med. 347,661. Pte. de 35 años de edad, sexo femenino, que consultó por cuadro de dolor abdominal en epigastrio de un año de evolución, además presentaba náusea, vómitos y flatulencia. Dentro de sus antecedentes tiene: resección de

quiste de ovario izquierdo, hernioplastia inguinal izquierda, amigdalectomía, resección de cornetes nasales, hemorroidectomía, histerectomía. Refirió además tener pérdida de peso. Examen físico: exoftalmos, dolor en epigastrio. La impresión clínica de ingreso fue de tratarse de una colecistopatía, cáncer gástrico, hipertiroidismo y tuberculosis pulmonar. Exámenes: Rx de tórax #084 revela pequeño granuloma calcificado en la región basal derecha. ECG isquemia de las paredes antero-lateral izquierda y diafragmática del ventrículo izquierdo. La SGD que se hizo postoperatoriamente #13355-76 indica que hay esófago de calibre normal. Se interviene bajo anestesia general el 17-10-73, efectuando operación de Nissen, cirujano Dr. Gallardo, incisión mediana supraumbilical, evoluciona bien, ha reconsultado.

6.- Reg. Med. 521,803. Pte. de 67 años de edad, sexo femenino, que consulta por disfagia de 3 años de evolución. Además presenta dolor retroesternal, dolor en epigastrio, náusea, vómitos. Antecedentes: reumatismo articular, pérdida de peso y mareos. Examen físico: dolor a la palpación profunda en fosa ilíaca derecha. La impresión clínica de ingreso fue de hernia diafragmática. Exámenes Rx de tórax #500 indica cardioangioclrosis y enfisema pulmonar. ECG #48,484 normal. SGD indica hernia del hiato esofágico. Se interviene quirúrgicamente bajo anestesia general el 16-2-74, efectuando operación de Nissen, cirujano Dr. Ballardó Alvarez, incisión mediana supraumbilical, por haber litiasis vesícula biliar se hizo colecistectomía. Pte. con evolución buena, no ha reconsultado.

7.- Reg. Med. 217,381. Pte. de 36 años de edad, sexo femenino, que consulta por pirosis y dolor en epigastrio de 2 años de evolución. Además refiere intolerancia a comidas grasosas, flatulencia, sensación de plenitud, náusea y vómitos postprandiales. Antecedentes: histerectomía abdominal, bartolinitis crónica y cefalea. Examen físico: máculas blanquecinas en varias

partes del cuerpo, tórax normal, abdomen dolor en fosa ilíaca izquierda a la palpación, lo mismo en reborde costal izquierdo y epigastrio. La IC de ingreso fue de hernia del hiato esofágico, enfermedad péptica y micosis cutánea. Exámenes: Rx de tórax #574 normal. SGD #1476-72 hernia hiatal por deslizamiento. Esofagoscopia indica esofagitis grado IV. Se interviene bajo anestesia general el 6-5-74 efectuando operación de Nissen, cirujano Dr. Gallardo, incisión mediana supraumbilical, además se hizo colecistectomía por cálculos en vesícula biliar, paciente evoluciona satisfactoriamente, no ha reconsultado.

8.- Reg. Med. 293,490. Pte. de 66 años de edad, sexo femenino, que consulta por vómitos de un año de evolución, también presentaba cuadros diarreicos frecuentes. Antecedentes: paludismo, viruela, apendicitis, corrección uterina, colecistectomía, sinusitis, alergia a porcelana, pirosis y vómitos. Examen físico: tórax y abdomen normales. La IC de ingreso fue de hernia diafragmática. Exámenes: tórax #387-75 cardioangiosclerosis y enfisema pulmonar. ECG #49,579 normal. SGD. indica hernia diafragmática. Se interviene bajo anestesia general el 17-2-75 efectuando operación de Nissen, además esplenectomía, cirujano Dr. Gallardo, incisión mediana supraumbilical, evolución satisfactoria, sí ha reconsultado.

9.- Reg. Med. 548,655. Pte. de 28 años de edad, sexo masculino, que consulta por vómitos postprandiales de 2 años de evolución, además cuadros de disfagia, regurgitación, sensación de atoramiento. Antecedentes: pérdida de peso. Examen físico: tórax y abdomen normal. La IC de ingreso fue estenosis esofágica. Exámenes Rx de tórax #11679-75 indica que hay proceso obstructivo en esófago. Esofagoscopia revela que hay estrechez esofágica en 1/3 distal, resultado de biopsia normal. Se interviene quirúrgicamente bajo anestesia general el 5-8-75, efectuando esofagomiotomía y operación de Nissen, cirujano Dr. Marti-

ni, incisión torácica izquierda. Evolución satisfactoria, paciente ha reconsultado dos veces y continúa con evolución aceptable.

10.- Reg. Med. 556,779. Pte. de 18 años de edad, sexo masculino, que consulta por disfagia de 7 años de evolución. Además cuadros de pirosis y regurgitación. Antecedentes: amigdalitis, pérdida de peso. Examen físico: tórax y abdomen normal. Exámenes: esofagoscopia indica que hay esofagitis grado II-III y estrechez esofágica. Rx de tórax # 623-75 indican acalasia del esófago y hernia diafragmática. Se interviene quirúrgicamente bajo anestesia general el 29-8-75, efectuando operación de Nissen, cirujano Dr. Lizarralde, incisión mediana supraumbilical, se hizo vagotomía, piloroplastia y apendicectomía profiláctica, evolución buena, no reconsulta.

11.- Reg. Med. 563,030. Pte. de 42 años de edad, sexo masculino que consulta por dolor retroesternal, además disfagia, vómitos postprandiales. Antecedentes importantes: fiebre tifoidea. Examen físico: tórax normal, abdomen normal. Impresión clínica de ingreso fue de acalasia de esófago. Exámenes: Rx de tórax # 987 normal. SGD # 17403-75 acalasia de esófago, ECG normal, biopsia indica tejido inflamatorio. Se interviene quirúrgicamente bajo anestesia general el 25-11-75, efectuando operación de Nissen, esofagomiotomía y apendicectomía profiláctica, cirujano Dr. Arriaga, incisión mediana supraumbilical, evolución satisfactoria, reconsulta a este hospital, continuando con evolución aceptable.

12.- Reg. Med. 558,235. Pte. de 19 años de edad, sexo femenino, que consulta por disfagia de 6 meses de evolución, presenta asimismo disnea, dolor precordial y palpitations, cefalea y debilidad general. Examen físico: amigdalitis, tórax normal, abdomen dolor a la palpación en epigastrio. La IC de ingreso fue de estenosis esofágica. Exámenes: esofagoscopia es-

trechez esofágica. SGD #15,698-75 hernia diafragmática y esofagitis secundaria grado II-III, biopsia normal. Rx de tórax #578075 normal. Curva de acidez gástrica indica valores elevados. Se interviene quirúrgicamente bajo anestesia general el 27-11-75, efectuando operación de Nissen, cirujano Dr. Gallardo, incisión subcostal izquierda, evolución satisfactoria, ha reconsultado.

13.- Reg. Med. 216,950. Pte. de 44 años de edad, sexo femenino, que consulta por dolor en epigastrio de 2 años de evolución. Además sensación de plenitud, pirosis, acidez, náusea y vómitos. Antecedentes importantes: asma bronquial, hernioplastia crural, apendicectomía, pérdida de peso y cefalea. Examen físico: tórax pillidos y ronus pulmonares, abdomen dolor en epigastrio. Exámenes. SGD #4312-76 hernia diafragmática, Rx de tórax #240 aparentemente normales. Se interviene bajo anestesia general el 22-3-76, efectuando operación de Nissen, cirujano Dr. Arroyave, incisión mediana infra y supraumbilical, evolución buena, ha reconsultado.

14.- Reg. Med. 572,229. Pte. de 56 años de edad, sexo masculino, que consulta por regurgitación de 1 año de evolución, además refiere disfagia, pirosis, vómitos sin náusea. Antecedentes: amigdalectomía, pérdida de peso, cefalea. Examen físico: tórax y abdomen normales. Exámenes: esofagoscopia estrechez 1/3 distal de esófago, además atonía y dilatación. Rx de tórax #448-76 normal, biopsia normal. La IC de ingreso fue de cáncer del 1/3 distal de esófago y hernia del hiato esofágico. Paciente se interviene quirúrgicamente bajo anestesia general el 26-3-76 efectuándole esofagomiotomía, operación de Nissen, cirujano Dr. Martini, incisión torácica izquierda, evolución satisfactoria, ha reconsultado.

15.- Reg. Med. 602,584. Pte. de 62 años de edad, sexo

masculino, que consulta por dolor en hemitórax izquierdo de 1 año de evolución. Además refiere náusea. Antecedentes: alcoholismo crónico. Examen físico: dolor en epigastrio a la palpación la impresión clínica de ingreso fue de hernia diafragmática, y atonía esofágica, y gastritis crónica. Exámenes: esofagograma #18418-77 hernia diafragmática, atonía esofágica. Rx de tórax #234 cardioangiosclerosis y enfisema pulmonar. SGD esofagitis y hernia diafragmática. Rx de tórax practicados en Hospital de Quezaltenango reportan hernia diafragmática por deslizamiento. ECG normal. Se interviene quirúrgicamente bajo anestesia general el 21-9-76, efectuando operación de Nissen, esplenectomía y apendicectomía profiláctica, cirujano Dr. Gallardo, incisión mediana supraumbilical, evolución satisfactoria, ha reconsultado.

16.- Reg. Med. 604,787. Pte. de 44 años de edad, sexo masculino, que consulta por dolor en epigastrio de 8 años de evolución, además pirosis, náusea y vómitos, sensación de llenura. Antecedentes: reumatismo, dorsalgia lumbar, pérdida de peso. - Examen físico: tórax y abdomen normal. Exámenes: SGD hernia diafragmática. La IC de ingreso fue de hernia diafragmática. Se intervino quirúrgicamente bajo anestesia general el 24-9-76 efectuando operación de Nissen y vagotomía, cirujano Dr. Arroyave, incisión mediana supraumbilical, evolución satisfactoria, no ha reconsultado.

17.- Reg. Med. 580,492. Pte. de 71 años de edad, sexo masculino, que consulta por dolor en epigastrio de 3 meses de evolución, además pirosis, flatulencia, náusea y vómitos. Antecedentes: fractura de columna, osteoartritis lumbar, bocio nodular simple. Cáncer de la próstata y prostatectomía, cáncer del colon, cáncer de células escamosas en región frontal, tiroidectomía subtotal, hernioplastia inguinal derecha, pérdida de peso. Examen físico: tórax punto de impulsión máxima no se percibe,

ruidos opacados. Abdomen dolor en epigastrio a la palpación.- IC de ingreso fue de hernia diafragmática. Se interviene quirúrgicamente bajo anestesia general el 10-11-76 efectuando operación de Nissen y esplenectomía, cirujano Dr. Pazzetti, incisión mediana supraumbilical, evolución aceptable, ha reconsultado.

A continuación se expone el síntoma dominante, por el que consultaron los pacientes:

1.- Dolor en epigastrio.....	9	30.00 %
2.- Vómitos	6	20.00 %
3.- Disfagia	4	13.33 %
4.- Dolor retroesternal	3	10.00 %
5.- Traumatismo	2	6.66 %
6.- Náusea	1	3.33 %
7.- Náusea y vómitos.....	1	3.33 %
8.- Regurgitación	1	3.33 %
9.- Dolor dorsolumbar	1	3.33 %
10.- Dolor en mesogastrio	1	3.33 %
11.- Dolor en hemitorax izquierdo	1	3.33 %

La sintomatología presentada por los pacientes es bastante variada, se expone a continuación:

1.- Vómitos	18
2.- Dolor epigástrico	14
3.- Pirosis	12
4.- Pérdida de peso	12
5.- Náusea	12
6.- Disfagia	9
7.- Regurgitación	8
8.- Sensación de plenitud	7
9.- Dolor retroesternal	6
10.- Cefalea	6

11.- Flatulencia	4
12.- Intolerancia a grasas	4
13.- Disnea	4
14.- Palpitaciones	3
15.- Diarrea.....	3
16.- Debilidad general	2
17.- Estreñimiento	2
18.- Eructos	2
19.- Mareos	2
20.- Dolor lumbar	1
21.- Dolor hemitórax izquierdo	1
22.- Hipo	1
23.- Anorexia.....	1
24.- Tos	1
25.- Dolor articular	1
26.- Agruras	1

SIGNOS FISICOS

Unicamente expondré los relacionados con el tórax, corazón y abdomen.

A) TORAX

1.- Tórax normal	27	90.00%
2.- Hipersonoridad torácica	1	3.33%
3.- Pillidos y roncus pulmonares	1	3.33%
4.- Ruidos opacados en bases pulmonares	1	3.33%

B) ABDOMEN

1.- Abdomen normal.....	17	56.66%
2.- Dolor en epigastrio	12	40.00%
3.- Resistencia muscular	1	3.33%

C) CORAZON

1.- Corazón normal	29	96.66%
2.- Soplo sistólico en ápex	1	3.33%

EXAMENES

Los exámenes que fueron practicados a los pacientes fueron Rx de tórax, esofagoscopia, serie gastroduodenal, electrocardiografía, curva de acidez gástrica, éstos como veremos más adelante no fueron practicados a todos los pacientes, como realmente debió haberse hecho.

A) RAYOS EQUIS DE TORAX

1.- Rayos equis de tórax normal.....	10	33.33%
2.- Enfisema pulmonar y cardioangiople- rosis	7	23.33%
3.- Hernia del hiato esofágico	3	10.00%
4.- Atelectasia pulmonar	1	3.33%
5.- Granuloma calcificado en pulmón	1	3.33%
6.- Borramiento de senos costodiafragmáti- cos	1	3.33%
7.- Zona densa en hemidiafragma izquier- do	1	3.33%
8.- Proceso obstructivo en esófago.....	1	3.33%
9.- No se encontró en la papeleta	5	16.66%

B) ESOFAGOSCOPIA

1.- Esofascopia que reveló esofagitis y her- nia diafragmática	15	50.00%
2.- No se encontró resultados en la pape- leta	15	50.00%

C) SERIE GASTRODUODENAL

1.- Normal	1	3.33%
2.- Revela hernia diafragmática	18	60.00%
3.- No se encontró resultado en la pape- leta	11	36.66%

D) ELECTROCARDIOGRAMA

1.- Normal	6	20.00%
2.- Hipertrofia auricular derecha	2	6.66%
3.- Isquemia de la pared anterolateral y diafragmática	1	3.33%
4.- No se hizo	21	70.00%

E) CURVA DE ACIDEZ GASTRICA

1.- Normal	2	6.66%
2.- Valores elevados	2	6.66%
3.- No se hizo	26	86.66%

IMPRESION CLINICA DE INGRESO

En este cuadro veremos como un caso de hernia diafragmática nos hace pensar en el diagnóstico de una enfermedad péptica.

1.- Hernia diafragmática	13	43.33%
2.- Enfermedad péptica	5	16.66%
3.- Estenosis esofágica	2	6.66%
4.- Accidente	2	6.66%
5.- Acalasia del esófago	1	3.33%
6.- Cáncer del 1/3 distal de esófago	1	3.33%
7.- Colectectomía	1	3.33%
8.- No tiene	5	16.66%

VIAS DE ACCESO

1.- torácica	5	16.66%
2.- Abdominal:		
a) Subcostal izquierda.....	2	6.66%
b) Infra y supraumbilical	4	13.33%
c) Supraumbilical	19	63.33%

TIPO DE OPERACION PRACTICADA

Es indudable que de los 30 casos ocurridos en los 5 años de estudio, no todos fueron operados por la misma técnica, ya que cada cirujano tiene su manera de actuar, aplicando por consiguiente la técnica que él más conoce o la que él cree conveniente en la reparación de la hernia del hiato esofágico.

Los tipos de operación efectuados fueron:

1.- Operación de Nissen	17	56.66%
2.- Operación de Marck	6	20.00%
3.- Operación de Belsey	4	13.33%
4.- Operación de Hill	3	10.00%

A continuación se expone la edad, el sexo, motivo de consulta y los exámenes efectuados a los pacientes.

Reg. Med.	Edad	Sexo	MC	Rx de tórax	SGD	Esofagoscopia
400,813	23	M	D. epigastrio	756,963 LNCT	4459-72	
476,497	24	M	Vómitos		8145-68	
312,221	45	F	Vómitos		12578-69	Esofagitis grado I
425,556	68	F	Vómitos	152-72		Esofag. I-II
423,165	44	M	dolor epigastrio	13399-72		Esofag. II
418,421	41	M	dolor epigastrio	11244-72		Esofag. I
415,335	60	F	náusea	9828-72	10186-75	
119,145	36	F	dolor epigastrio	477-73 596-76		Esofag.
353,086	64	F	D. epigas.			
460,333	58	F	D. retroes.	264-73		
266,021	26	F	D. retroes.	15322-72		Esofag. II
470,312	64	F	vómitos	15449-73		Esofag. II-III
347,661	35	F	D. epigas.	084-73	13355-70	
521,803	67	F	disfagia	500-74		
494,962	74	M	D. epigas.			Esofag. IV
217,381	36	F	D. epigas.	574-74	1476-72	Esofag. IV
89,997	12	M	vómitos	730-74 21023-74	4241-61	Esofag. II-III
497,708	43	F	disfagia	7191-74		Esofag. I
524,350	55	M	accidente	18792-75		

Reg. Med.	Edad	Sexo	MC	Rx de tórax	SGD	Esofagoscopia
293,490	66	F	vómitos	387-75		
548,655	28	M	vómitos	11679-75		Estrechez esofágica.
556,779	18	M	disfagia	623-75		Esofag. II-III
563,030	42	M	D. retroes.	987-75	17403-75	Esofag. I
558,235	19	F	disfagia	578-75	15698-75	Estrechez esofágica.
567,333	67	M	accidente	19457-75		
216,950	44	F	D. epigas.	240-76	4312-76	
572,229	56	M	regurgitaciones	448-76		Estrechez esofágica.
602,584	62	M	D. hemitorax izquierdo	234-76	18418-76	
604,787	44	M	D. epigas.			
580,492	71	M	D. epigas.	18010-76		

Se expone a continuación la fecha en que fueron operados los pacientes, el tipo de operación efectuada, el cirujano que la hizo, la evolución y si reconsultó nuevamente o no.

Reg. Med.	Fecha	Operación	D. Cirujano	Evol.	Reconsulta
440,813	16- 3-72	Nissen	Dr. Gallardo	Buena	Si
476,497	4- 8-72	Belsey	Dr. Arroyave	Buena	Si
415,335	17- 8-72	Belsey	Dr. Arroyave	Buena	Si
312,221	5-10-72	Belsey	Dr. MacDonald	Buena	No
425,556	19-10-72	Nissen	Dr. Gallardo	Buena	No
423,165	21-11-72	Marck	Dr. MacDonald	Buena	No
418,421	9-12-72	Marck	Dr. Arroyave	Buena	No
119,145	14- 2-73	Nissen	Dr. Gallardo	Buena	Si
353,086	23- 5-73	Marck	Dr. Arroyave	Buena	No
460,333	24- 7-73	Hill	Dr. Martini	Buena	No
266,021	27- 8-73	Hill	Dr. Duarte	Buena	No
470,312	9-10-73	Nissen	Dr. Lizarralde	Mala	fallece
347,661	17-10-73	Nissen	Dr. Gallardo	Buena	No
521,803	16- 2-74	Nissen	Dr. Alvarez	Buena	No
494,962	17- 4-74	Hill	Dr. Martini	Mala	fallece
217,381	6- 5-74	Nissen	Dr. Gallardo	Buena	No
89,997	21- 5-74	Belsey	Dr. MacDonald	Buena	Si
497,708	31- 5-74	Marck	Dr. MacDonald	Buena	Si
524,350	17-12-74	Marck	Dr. Hernández	Mala	fallece

Reg. Med.	Fecha	Operación	Cirujano	Evol.	Reconsulta
293,490	17- 2-75	Nissen	Dr. Gallardo	Buena	No
548,655	5- 8-75	Nissen	Dr. Martini	Buena	Si
556,779	29- 8-75	Nissen	Dr. Lizarralde	Buena	Si
563,030	25-11-75	Nissen	Dr. Arriaga	Buena	Si
558,235	27-11-75	Nissen	Dr. Gallardo	Buena	Si
567,333	4-12-75	Marck	Dr. Arroyave	Mala	fallece
216,950	22- 3-76	Nissen	Dr. Arroyave	Buena	Si
572,229	26- 3-76	Nissen	Dr. Martini	Buena	Si
602,584	21- 9-76	Nissen	Dr. Gallardo	Buena	Si
604,787	24- 9-76	Nissen	Dr. Arroyave	Buena	No
580,492	10-11-76	Nissen	Dr. Pazzetti	Buena	Si

DISCUSION

La literatura mundial informa que la hernia diafragmática es más frecuente en el hombre que en la mujer, en nuestro estudio no fue así, ya que hubo igual número de casos en ambos sexos.

Algo importante de recordar, es que siempre que un paciente consulte por un cuadro de dolor abdominal, especialmente en epigastrio y además disfagia, pirosis, flatulencia y que nos haga pensar en una enfermedad de tipo péptico, nunca debemos olvidar que dentro de los diagnósticos probables está la hernia diafragmática, especialmente las de hiato esofágico.

CONCLUSIONES

- 1.- La sintomatología más frecuente en nuestro estudio fue en primer lugar los vómitos, le siguen en orden de frecuencia el dolor en epigastrio, pirosis, pérdida de peso y náusea.
- 2.- El 30% de los pacientes intervenidos refirieron haber presentado pérdida de peso.
- 3.- Puede decirse que el examen físico brinda muy poco aporte, ya que únicamente en un 40% el signo y síntoma encontrado fue el de dolor en epigastrio a la palpación.
- 4.- En el presente estudio vuelve a confirmarse lo dicho por otros autores que el diagnóstico de certeza de la hernia diafragmática está dado por la radiología y esofagoscopia.
- 5.- A pesar de las controversias existentes acerca de la vía de acceso a utilizar en la corrección de la hernia del hiato esofágico, hemos visto que nuestros cirujanos en un 85.32% prefieren la vía abdominal.
- 6.- La operación de Nissen, sigue ganando partidarios, ya que desde 1976 en el Hospital Roosevelt, solamente se ha utilizado este procedimiento para casos de hernia del hiato esofágico.
- 7.- Tomando como punto de partida diez de los diez y siete pacientes que fueron intervenidos por este procedimiento y quienes fueron citados posteriormente para control postoperatorio, se observa que no refieren molestia alguna, de donde se deduce que el tratamiento quirúrgico efectuado ha sido satisfactorio.

- 8.- En nuestro estudio se pudo comprobar que el tipo más frecuente de hernia diafragmática fue la de el Hiato Esofágico.
- 9.- Varios autores han encontrado que la hernia del hiato esofágico es más frecuente en el sexo masculino, en nuestro estudio, esto no fue así, ya que hubo una relación idéntica con el sexo femenino.
- 10.- Puede decirse que en nuestro medio la hernia del hiato esofágico no es rara, ya que en el Hospital Roosevelt se ha operado un promedio de 6 casos por año.

RECOMENDACIONES

- 1.- En todo paciente con sintomatología de enfermedad péptica o hepática, pensar siempre en un proceso de hernia diafragmática.
- 2.- A todo paciente en quien se sospecha enfermedad péptica, hacerle los exámenes de laboratorio de rutina, haciendo énfasis en los Rx de tórax, esofagoscopia, curva de acidez gástrica y serie gastroduodenal, ésta última mejor si se toma con el paciente en posición de Trendelenburg.
- 3.- Consultado asesor respecto a que no se encontró en determinados casos datos radiológicos y esofagoscopia, informó que en el Hospital Roosevelt de rutina y como requisito preoperatorio se ordena y practica radiografía de tórax, por consiguiente los casos donde no fue encontrado el informe radiológico en la papeleta del paciente lo consideramos como un error en el manejo de la papelería, por consiguiente los archivos clínicos en el Hospital Roosevelt deben de mejorarse, ya que esto hace que los estudios que se efectúan sean incompletos.
- 4.- En todo paciente en quien se efectúa corrección de hernia del hiato esofágico tener sumo cuidado con el bazo, ya que en nuestro estudio se pudo observar que en varios casos accidentalmente hubo lesión de éste, por lo que hubo de efectuarse esplenectomía.

BIBLIOGRAFIA


- 1.- Allison, P.R. Surgery of the chest. Philadelphia, W.B. Saunders Co., 1962 pp 355.
- 2.- Arroyave, R. Hernias del diafragma. Consideraciones técnicas y anatomía del hiato esofágico. Revista del Colegio Médico de Guatemala, 3(8): 165-171. - 1957.
- 3.- Arroyave, R. Deben las hernias del hiato esofágico operarse por la vía abdominal. Revista del Colegio Médico de Guatemala, 4(13): 212-216 1962.
- 4.- Altuve Escobar, J.L. Hernia congénita del diafragma (revisión de los casos del Hospital Roosevelt). Tesis médica quirúrgica. Guatemala. Universidad de San Carlos de Guatemala, Facultad de Ciencias Médicas, 1965 51 p.
- 5.- Baffes, T.G. Diafragmatic hernia. Pediatric Surgery. Ed. 1962 Year Book medical publisher vol. 1 pp251-265 1962.
- 6.- Bahadorzadeh K, et al. Evaluation of the Nissen fundoplication for treatment of hiatal hernia: use of parietal cell vagotomy without drainage as antive procedure. Ann Surg. 181(4):402-8, apr. 1975.
- 7.- Bailey, H.L. McNeill. Compendio de cirugía. Trad. E. Vendrell Torné. Barcelona, Editorial Espexs, 1965 pp 749-753 T. 2.

- 8.- Bocks, H. L. Gastroenterología. 2a. edición. Trad. F. Viillardell Viñas. Barcelona, Salvat editores, 1965 pp 248-278.
- 9.- Boutelier, Philippe. Les hernies hiatales del'adulte et leur traitement chirurgical. París, Masson et Cie. editours, 1963, pp 19,31-35, 36-40, 46-47, 66-67.
- 10.- Carbonell Cámbara, G.E. Hernia del hiato esofágico del adulto (revisión de 40 casos del Hospital Roosevelt). Tesis médico quirúrgica. Guatemala. Universidad - de San Carlos de Guatemala, Facultad de Ciencias Médicas, 1967, 72 p.
- 11.- Cecil Russell L. y Loeb R.F. Tratado de medicina interna, 10a. edición. Tomo II, edición interamericana, S.A. Philadelphia and London pp 750-752, 963-965, 1962.
- 12.- Corachán, Manuel. Cirugía gástrica. Barcelona, Salvat editores, 1934, pp 684-707, tomo I.
- 13.- Guerra Saravia, L.A. Análisis de tesis quirúrgicas escritas hasta 1966. Tesis médico quirúrgica. Guatemala. Universidad de San Carlos de Guatemala, Facultad de Ciencias Médicas, 1967 48 p.
- 14.- G. Orr, Thomas, M.D. Operaciones de cirugía general, 2a. edición. Philadelphia, editorial Unión Tipográfica Hispanoamericana 1954 pp 556-560.
- 15.- Goñi Moreno, Iván. Cirugía del esófago y hernias del hia to esofágico. Buenos Aires. Editorial Universitaria, 1964. pp 27-42, 348-377.

- 16.- Guyton, Arthur C. Tratado de fisiología médica, 4a. ed. México, 1971. Editorial interamericana, pp 488, 791, 804, 823.
- 17.- Herrera Li., R. y R. Luna A. La hernia del hiato esofágico: su cuadro clínico y su tratamiento quirúrgico. - Revista del Colegio Médico de Guatemala, 2(16): 71-77 1965.
- 18.- Harrington, Stuart N. Diafragmatic hernia. The cyclopedia of medicine; surgery and expecidities. Philadelphia F.A. Davis Co. V. 4 pp 559-562 1958.
- 19.- Igarzábal, José E. Nuevo Tratado de patología quirúrgica, Buenos Aires, editorial Librería Hachette S.A. 1955 pp 360-366 T. IV.
- 20.- Langman, Jan. Embriología médica. Trad. Homero Vela Treviño. México, editorial interamericana 1968, pp 214-237.
- 21.- Mokka, R.E. et al. Hiatal hernia repair. Ann Chir Gynaecol 65(6): 369-75, 1976.
- 22.- Madden, J. R. Anatomic and thecnical consideration in the treatment of oesophagal hiatal hernia S.G.O. - 102: 187 1956.
- 23.- Nissen, R. Cirugía del cardias. Symposium Ciba 2(5-6): 195-223, 1963.
- 24.- Pasarelli, C.A. Estudio clínico de la hernia diafragmática del hiato esofágico. Revista del Colegio Médico de Guatemala 3(15): 107-112. 1964.

- 25.- Pérez Molina, J.R. Heridas del diafragma en el Hospital Roosevelt. Tesis médico quirúrgica. Guatemala. Universidad de San Carlos de Guatemala, Facultad de Ciencias Médicas, 1974 27 p.
- 26.- Pozuelos Villavicencio. Esofagombroscopía (Análisis de los procedimientos efectuados en el Hospital Roosevelt). Tesis médico quirúrgica. Guatemala. Universidad de San Carlos de Guatemala, Facultad de Ciencias Médicas 1974. 20 p.
- 27.- Quiroz Gutiérrez, F. Tratado de Anatomía humana. Ed. Porrúa, S.A. México 1971, pp 120-127, 387-392 T. III.
- 28.- Sabiston Jr, David C. Tratado de patología quirúrgica de Davis-Christopher. 8a. ed. México, editorial interamericana, 1964, pp 457-493.
- 29.- Sabiston Jr, David C. Tratado de patología quirúrgica de Davis-Christopher. 10a. ed. México, editorial interamericana, 1972, pp 671-674, 694, 706.
- 30.- Segovia Caballero, J. Tratado de operatoria general y especial. México, Unión Tipográfica. Editorial hispanoamericana, 1951, pp 567-588 T. VI.
- 31.- Stanley L. Robbins. Tratado de patología. 3a. ed. interamericana. Philadelphia 1968, pp 743.
- 32.- Thorek, Max. Técnica quirúrgica moderna. 2a. ed. Trad. F. Dómenech Alsina, Barcelona, Salvat editores 1953, pp 2555-2557, 2670-2678.

- 33.- Testu, L. y A. Latarjet. Tratado de anatomía humana. 9a. ed. Baltimore, Salvat editores, 1952 pp 153-189 V. 4.
- 34.- W. J. Hamilton y J. D. Boyd, H.W. Massman. Embriología humana. Trad. María Teresa Sabattini y Dr. Aníbal Jorge Sánchez, Argentina, editorial interamericana, 1966. pp 249-276
- 35.- Weese, David D., William N. Tratado de otorinolaringología, 3a. ed. México, editorial interamericana, - 1969 pp 143-157.
- 36.- Wakeley, Sir Cecil. Manual de cirugía para estudiantes y médicos. Barcelona, 1956. Salvat editores. Trad. de la 18a. ed. inglesa del libro "Manual of surgery" publicado por Bailliere and Cox Limited, de Londres, pp 1090.
- 37.- W. Bargmann. Histología y anatomía microscópicas humanas. Trad. Julio G. Sánchez-Lucas, Barcelona 1961. Editorial Labor, S.A. pp 465-470.
- 38.- Libro de operaciones efectuadas en el Hospital Roosevelt, año 1972. Oficina de registros médicos del Hospital Roosevelt de Guatemala.
- 39.- Comunicación personal, efectuada con el Dr. Carlos Francisco Gallardo Flores, año de 1977.



R. Rolando Gómez Salas




R. Carlos Gallardo Flores



R. Carlos Arriaga Escobar

DR. CARLOS ARRIAGA ESCOBAR
SECRETARIO GENERAL




Director de Fase III.
Dr. Julio de León



Secretario General
Dr. Mariano Guerrero Rojas

Vo. Bo.



Decano
Dr. Carlos Armando Soto Gómez