

**UNIVERSIDAD DE SAN CARLOS DE GUATEMALA
FACULTAD DE CIENCIAS MEDICAS**

**CARACTERÍSTICAS EPIDEMIOLÓGICAS Y
CLÍNICAS DE RETINOBLASTOMA.**

**Estudio retrospectivo de los pacientes atendidos en la
Clínica de Retina del Hospital Rodolfo Robles V. de la
Ciudad de Guatemala en el periodo de 1988-1996.**

TESIS

**Presentada a la Honorable Junta Directiva de la
Facultad de Ciencias Médicas de la
Universidad de San Carlos de Guatemala**

POR

ALEJANDRA QUIÑONEZ TELLO

En el acto de su investidura de

MEDICO Y CIRUJANO

**| PROPIEDAD DE LA UNIVERSIDAD DE SAN CARLOS DE GUATEMALA |
| Biblioteca Central**

Guatemala, Mayo de 1997

1. The first part of the document discusses the importance of maintaining accurate records of all transactions and activities. It emphasizes that this is essential for ensuring transparency and accountability in the organization's operations.

2. The second part of the document outlines the specific procedures and protocols that must be followed when conducting financial transactions. This includes details on how to properly document and approve all payments and expenditures.

3. The third part of the document provides a comprehensive overview of the organization's financial reporting requirements. It details the frequency and content of reports, as well as the roles and responsibilities of the various departments involved in the reporting process.

4. The fourth part of the document discusses the importance of regular audits and reviews of the organization's financial records. It explains how these audits help to identify and correct any errors or discrepancies, ensuring that the organization's financial data is always accurate and up-to-date.

5. The fifth part of the document provides a detailed explanation of the organization's budgeting process. It describes how the budget is developed, approved, and monitored, and how it is used to guide the organization's financial planning and decision-making.

6. The sixth part of the document discusses the organization's policies and procedures regarding the use of funds. It outlines the rules and regulations that govern how money is spent, and how these rules are enforced to ensure that the organization's resources are used responsibly and effectively.

7. The seventh part of the document provides a summary of the key points discussed in the document, and offers some final thoughts on the importance of maintaining accurate financial records and following the organization's financial policies and procedures.

8. The eighth part of the document discusses the organization's policies and procedures regarding the use of funds. It outlines the rules and regulations that govern how money is spent, and how these rules are enforced to ensure that the organization's resources are used responsibly and effectively.

9. The ninth part of the document provides a summary of the key points discussed in the document, and offers some final thoughts on the importance of maintaining accurate financial records and following the organization's financial policies and procedures.

10. The tenth part of the document discusses the organization's policies and procedures regarding the use of funds. It outlines the rules and regulations that govern how money is spent, and how these rules are enforced to ensure that the organization's resources are used responsibly and effectively.

46(3)
3

EL DECANO DE LA FACULTAD DE CIENCIAS MEDICAS
DE LA
UNIVERSIDAD DE SAN CARLOS DE GUATEMALA

HACE CONSTAR QUE:

El (La) BACHILLER ALEJANDRA QUINONEZ TELLO
Carnet Universitario No. 91-13198

Ha presentado para su Examen General Pùblico, previo a optar al Titulo de Médico y Cirujano, el trabajo de Tesis titulado:

"CARACTERISTICAS EPIDEMIOLOGICAS Y CLINICAS DE RETINOBLASTOMA"

Trabajo asesorado por:


Doctor CARLOS TARACENA PORRES


y revisado por:


Doctor EDGAR AXEL OLIVA GONZALEZ

quienes lo avalan y han firmado conformes, por lo que se emite, firman y sellan la presente **ORDEN DE IMPRESION.**

Guatemala, 12 de mayo de 1996



UNIDAD DE TESIS
DR. ANTONIO PALACIOS LOPEZ




DIRECTOR
CENTRO DE INVESTIGACIONES
DE LAS CIENCIAS DE LA SALUD



IMPRESA:


Dr. Edgar Axel Oliva Gonzalez
DECANO



apme







UNIVERSIDAD DE CIENCIAS MEDICAS
GUATEMALA, CENTRO AMERICA

Guatemala, 12 de mayo

de 1997

DOCTOR:
Antonio Palacios López
Coordinador Unidad de Tesis
Facultad de Ciencias Médicas.

Se le informa que el BACHILLER


ALEJANDRA QUINONEZ TELLO


Nombres y apellidos completos

Carnet No. : 91-13198 ha presentado el Informe Final de su trabajo de tesis titulado:


"CARACTERISTICAS EPIDEMIOLOGICAS Y CLINICAS DE RETINOBLASTOMA"

Por el cual autor, asesor(es) y revisor nos hacemos responsables por el contenido, metodología, confiabilidad y validez de los datos y resultados obtenidos; así como de la pertinencia de las conclusiones y recomendaciones expuestas.


Firma del estudiante


Nombre completo y sello




Revisor
Nombre completo y sello
Reg. Personal 9374

DR. EDGAR AXEL OLIVA GONZALEZ
MEDICO Y CIRUJANO
COL. N. 5821







Aprobación Informe Final
Of. No. 007-97

UNIVERSIDAD DE CIENCIAS MEDICAS
GUATEMALA, CENTRO AMERICA

Guatemala, 12 de mayo

de 1997

PROFESOR: DR. JUAN PABLO CHILLER;
ESTUDIANTE: SANDRA QUIÑONEZ TELLO
FACULTAD DE CIENCIAS MEDICAS
GUATEMALA, C.A.

Por este medio hago de su conocimiento que su Informe Final de Tesis, ha sido aprobado:

"CARACTERISTICAS EPIDEMIOLOGICAS Y CLINICAS DE RETINOBLASTOMA"


ha sido RECIBIDO, y luego de REVISADO se ha establecido que cumple con los requisitos contemplados en el reglamento de trabajos de tesis; por lo que es autorizado para completar los trámites previos a su graduación.

En otro particular me suscribo de usted.

Respetuosamente,

"DIGNIDAD Y ENSEÑANZA A TODOS"

Dr. Antonio Palacios López
Coordinador Unidad de Tesis



A: La información y conceptos contenidos en el presente trabajo son de exclusiva responsabilidad única del autor.

/jvv.





I N D I C E

No.	Nombre del capítulo	Página
I	Introducción	01
II	Delimitación del problema	02
III	Justificación	04
IV	Objetivos	05
V	Marco Teórico	06
VI	Metodología	21
VII	Presentación de resultados	28
VIII	Análisis y discusión de resultados	41
IX	Conclusiones	43
X	Recomendaciones	44
XI	Resumen	45
XII	Bibliografía	46
XIII	Anexos	49





CAPITULO I

I N T R O D U C C I O N

El RETINOBLASTOMA es el tumor intraocular maligno más común de la infancia y se deriva de cambios malignos de los fotoreceptores; tiene una incidencia de uno en cada 18,000 a 50,000 nacimientos y se diagnostica en promedio a los 18 meses de edad. En cuanto a su origen, se ha propuesto la base genética. Su forma de presentación clínica varía, desde lesiones tempranas como alteraciones visuales y estrabismo, hasta lesiones avanzadas como proptosis y metástasis; generalmente el niño es llevado al médico por leucocoria que es un signo de lesión moderada. El tratamiento se basa en la forma de presentación: unilateral, bilateral y/o con metástasis. El pronóstico es hacia la resolución total, siempre y cuando el diagnóstico y el tratamiento sea temprano.

Se realizó un estudio retrospectivo, tomando nueve años para obtener información significativa; con el fin de determinar las características clínicas y epidemiológicas de los pacientes con RETINOBLASTOMA en el Hospital Rodolfo Robles V. de la Ciudad de Guatemala; se obtuvo 21 casos nuevos durante los años 1988 a 1996, de los cuales se excluyeron dos. Del estudio efectuado, se encontró que el diagnóstico se realizó al año de edad en un 42.1% y la forma de presentación fue en su mayoría unilateral con un 73.68%. De los 19 casos, tres fueron referidos al Hospital Roosevelt por ser avanzados, necesitando además de cirugía, quimioterapia y radioterapia; y ocho abandonaron el tratamiento, acudiendo generalmente solo a la primera consulta, siendo una limitante para obtener información en cuanto a complicaciones, pronóstico y calidad de vida de estos pacientes.

CAPITULO II

DELIMITACION DEL PROBLEMA

El globo ocular es el órgano de la visión, su forma es esférica y pesa de siete a ocho gramos; anatómicamente, se compone de una pared y un contenido, constando este último del cristalino, humor acuoso y cuerpo vítreo. La pared está formada por tres membranas concéntricas, siendo estas:

- La externa: constituida por la esclerótica y la córnea
- La media: el tracto uveal
- La interna: la retina, la cual es de naturaleza nerviosa.(22)

La retina se origina en el desarrollo embrionario temprano a partir de una evaginación bilateral del prosencéfalo e histológicamente, consta de diez capas paralelas.(8); es una membrana delgada y transparente y se divide en dos partes principales:

- Anterior: conocida como retina ciliar
 - Posterior: que es la retina propiamente dicha
- Consta de dos capas: externa e interna, localizándose en esta última la papila y la mancha amarilla.(22)

Existen patologías que afectan la retina exclusivamente, pudiéndose detectar éstas durante la infancia y niñez; entre ellas puede mencionarse: la retinopatía del prematuro, retinitis pigmentosa, enfermedad de Stargardt, retinosquiasis, RETINOBLASTOMA, entre otros.(1) El RETINOBLASTOMA es un tumor intraocular que se deriva de cambios malignos de los fotorreceptores; a nivel celular, el grado de diferenciación va desde anaplasia, a la formación de estructuras en forma de rosetas, las cuales son un intento primitivo a la diferenciación en fotorreceptores.(21)(25) Se caracteriza por afectar a los niños menores de cinco años, siendo este tumor el más común en ellos.(16)(21)(28); se han reportado casos en pacientes arriba de los 50 años.(28) Presenta una incidencia de uno en 18,000 nacimientos u once casos por cada millón de niños (1)(28), provocando en la mayoría de los pacientes afectados, pérdida de la visión irreversible y otras complicaciones asociadas tanto a la enfermedad de base, como secundarias al tratamiento médico y quirúrgico como por ejemplo: osteosarcoma, catarata, desprendimiento de retina, etc... Lo anterior, ha provocado un gran impacto dentro de la familia a la cual pertenecen y a la sociedad misma. Hathivat, et al menciona que con manejo y tratamiento adecuado, se han obtenido resultados positivos con cirugía, radioterapia o quimioterapia, por lo que se ha hecho énfasis que el RETINOBLASTOMA es una enfermedad curable, si el diagnóstico es temprano.(14)

En Guatemala, se han realizado pocos estudios acerca de este tumor. Existen revisiones de casos que tienen una media de haberlos hechos de 10 años (4)(5)(26) y en 1994 se enfocó desde el punto de vista genético (15).

Se hizo un estudio acerca del comportamiento actual de esta patología en el Hospital Rodolfo Robles V. exclusivamente, ya que es uno de los centros de referencia en lo que a estos casos respecta. El estudio se hizo con énfasis en su epidemiología, clínica, manejo y pronóstico junto con calidad de vida de estos pacientes.



CAPITULO III

JUSTIFICACION

Existen tumores que se manifiestan durante el período de la infancia y adolescencia temprana exclusivamente; entre ellos se mencionan: Sarcoma de Ewing, Tumor de Wilms, Rabdomiosarcoma, Neuroblastoma, Osteosarcoma y RETINOBLASTOMA. Este último, tiene una incidencia de 3.4 por cada millón de niños, afectando por igual a la raza negra y blanca.(1) La patología puede ser uni o bilateral, provocando en la mayoría de los pacientes, pérdida de la visión irreversible, e incluso la vida.

En Guatemala, se ha investigado poco sobre RETINOBLASTOMA, por lo que no se conoce la incidencia actual, los antecedentes, procedencia, grupo social más afectado, ni tampoco la sobrevida y calidad de ésta después de haber sido diagnosticado y tratado el tumor; por lo que fue de interés hacer una revisión acerca de ello, con el fin de conocer el comportamiento de esta enfermedad en nuestro país, y determinar si existe un diagnóstico temprano, con el propósito de aumentar la supervivencia y calidad de vida de los niños y disminuir las complicaciones que pueden presentarse en estos pacientes.

CAPITULO IV

O B J E T I V O S

General:

- 1.- Determinar las características epidemiológicas y clínicas de los pacientes con diagnóstico de RETINOBLASTOMA atendidos en la Clínica de Retina del Hospital Rodolfo Robles V. de la Ciudad de Guatemala en el período de 1988 a 1996.

Específicos:

De los pacientes con RETINOBLASTOMA:

- 1.- Determinar la frecuencia en el Hospital Rodolfo Robles V.
- 2.- Determinar la edad y el sexo más afectado.
- 3.- Establecer el lugar de procedencia.
- 4.- Establecer el nivel socioeconómico.
- 5.- Determinar la existencia de antecedentes familiares de RETINOBLASTOMA.
- 6.- Determinar la existencia de antecedentes oncológicos familiares.
- 7.- Establecer la frecuencia de RETINOBLASTOMA unilateral y bilateral.
- 8.- Identificar los métodos diagnósticos más utilizados para confirmar el RETINOBLASTOMA.
- 9.- Establecer la clasificación de RETINOBLASTOMA más utilizada.
- 10.- Establecer el tipo de tratamiento, dependiendo de la presentación del tumor.
- 11.- Identificar las complicaciones.
- 12.- Determinar el pronóstico de los pacientes después de haber recibido tratamiento.

CAPITULO V

M A R C O T E O R I C O

El RETINOBLASTOMA es el tumor intraocular maligno más común de la infancia (16)(21)(28) y el segundo en todas las edades, siendo el melanoma coroidal el primero(28). Se deriva de cambios malignos de los fotorreceptores (10)(21)(25) y es uno de los pocos tumores que ocasionalmente sufre regresión espontánea(25), ésto es difícil de explicar pero probablemente sea resultado de un mecanismo de defensa inmunológica (7).

Epidemiología:

El RETINOBLASTOMA ocurre en uno de cada 18,000 a 50,000 nacimientos, u once casos por cada millón de niños. No tiene predilección sobre raza y sexo; se diagnostica en un promedio de edad de 18 meses, siendo la mayoría antes de los tres años. Los tumores bilaterales aparecen más tempranamente y el segundo ojo se ve afectado en uno de cada tres pacientes.(1)(7)(16)(28)

Origen:

Varios estudios apoyan la base genética de este tumor, pero la predisposición familiar ha sido difícil de demostrar, ya que la sobrevivida de estos pacientes a edad reproductiva es rara (23).

Existen dos modelos de herencia:

- 1.- Knudson propone que el RETINOBLASTOMA es el resultado de dos eventos mutacionales:
 - a.- Si las dos mutaciones ocurren en la misma célula somática (poscigótica), el resultado es un RETINOBLASTOMA único, unifocal y unilateral, el cual es no heredado (28) o solo en un 20%. (23)
 - b.- En la forma hereditaria, la primera mutación ocurre en una célula germinal (precigótica) y la segunda en una célula neuro-retinal somática, resultando tumores múltiples: multifocal en un ojo, bilateral o ambos. Ocasionalmente una generación puede ser saltada, y el RETINOBLASTOMA puede ser transmitido en una forma genotípicamente anormal pero fenotípicamente normal en un miembro de la familia.
- 2.- La región del cromosoma 13q14 regula el desarrollo normal, y actúa como un anti-oncogen, inhibiendo el crecimiento celular:

- a.- Si ambas regiones 13q14 son normales, no se desarrollará el RETINOBLASTOMA.
- b.- Si uno de las dos regiones cromosomales tiene deleción, duplicación o un punto de mutación en condiciones heterocigóticas, el RETINOBLASTOMA no resultará.
- c.- Si ambas regiones cromosómicas tienen lo descrito en el inciso b pero en condición homocigótica el RETINOBLASTOMA resultará.

El tumor es heredado en una forma autosómica recesiva a nivel celular, a pesar de ello, se comporta clínicamente con 90% de penetrancia. Su forma heredada es de 40%, en donde el 30% son esporádicos y el 10% tienen historia familiar. Las presentaciones unilaterales son de un 60%. (28)

Consejo Genético:

- a.- Si están afectados uno de los padres o uno o más hermanos del paciente con RETINOBLASTOMA, habrá 40% de probabilidad de que cada uno de los niños del paciente, reciba el gen mutante y será probable el tumor bilateral.
- b.- El sujeto no afectado en la situación anterior, tiene probabilidad de 1:8 de ser portador del gen mutante, pero no de padecer la enfermedad.
- c.- Hay 1:20 probabilidades de tener un niño con RETINOBLASTOMA.
- d.- En la familia que tiene un niño afectado y no hay otros miembros con el problema, hay 1.1 por 100 probabilidades de afección de los niños subsecuentes.(9)

Es importante hacer exámenes a los padres de los niños en busca de signos de una enfermedad regresiva asintomática, ayudando así a establecer el tumor heredado genéticamente.(25) El gen de RETINOBLASTOMA implica más riesgo de padecer otros tumores, como por ejemplo osteosarcoma hacia los 10 años de edad; (1) Blank et al menciona que el ortopedista debe de tener en mente este diagnóstico al tener un paciente que consulte por dolor en una extremidad y que tenga el antecedente de RETINOBLASTOMA.(3) Además hay que investigar los antecedentes oncológicos familiares, ya que un 27% lo presentan, siendo los carcinomas más frecuentes el cérvico-uterino, gástrico y mamario.(6)(13)

Manifestaciones clínicas:

Según la forma de presentación se dividen en:

1.- Lesiones tempranas:

- Completamente asintomático, si las lesiones son pequeñas en el fondo.
- Dificultades visuales
- Estrabismo: presente en un 20% de los afectados, siendo el segundo signo más común (16)(23)(28); debiéndose considerarse como RETINOBLASTOMA hasta que se demuestre lo contrario. (7)

2.- Lesiones moderadas:

- Leucocoria: conocida también como reflejo de ojo de gato; es el signo más común, presentándose en la mitad o dos tercios de los pacientes (7)(23)(28). Generalmente quien lo detecta es un miembro de la familia o el médico. Es fácilmente detectable si el tumor crece en la región macular, a pesar de tener diámetro de 3 a 4 discos; si es periférico, tendrá que crecer de un gran tamaño para que el reflejo pueda ser observado. (7)
- Pseudo-inflamación: semeja uveítis, endoftalmitis o panoftalmitis con o sin pseudo-hipopión. Esta forma de presentación puede demorar el diagnóstico, trayendo consecuencias fatales (19); igual que el estrabismo, debe de considerarse como RETINOBLASTOMA hasta que se demuestre lo contrario. La inflamación local no significa necesariamente extensión del tumor a ese nivel (28) y es producida por necrosis o hemorragia del tumor (7).
- Rubeosis Iris: o neovascularización del iris, la cual es producida por obstrucción venosa en el segmento posterior (7). Puede darse con hifema y/o glaucoma secundario de ángulo cerrado.
- Ptisis Bulbi (28)

3.- Lesiones avanzadas:

- Proptosis: simulando a una celulitis orbital
- Metástasis a distancia
- Ambas (28)

4.- Manifestaciones raras:

- fiebre prolongada
- Desprendimiento de retina: manifestado como midriasis unilateral (7)

Histología:

1.- Patrones de crecimiento:

- Crecimiento multifocal en más de una región en la misma retina.
- Lesiones multifocales bilaterales
- Tumores endofíticos:
Se proyectan de la retina dentro de la cavidad vítrea. La lesión es de color rosado perla o blanca, asociado a vasos sanguíneos finos en su superficie. Hay presencia de calcificación secundaria, el tumor está bien delimitado y semeja queso cottage. Más de un tumor se presenta en el mismo ojo.
- Tumores exofíticos:
Crecen en el espacio subretinal, elevándose a un desprendimiento total de la retina. Es difícil verlo especialmente si el vítreo está opaco por hemorragia.(7)(28)

2.- Rosetas: son de dos tipos:

- Rosetas de Flexner-Wintersteiner:
Acúmulos de células tumorales que rodean un lumen aparentemente vacío; son una forma de diferenciación de fotorreceptores.
- Rosetas de Homer Wright:
Acúmulos de células alineadas alrededor de un material semejante a tela de araña.

3.- Pseudorosetas:

Acúmulos de células tumorales que semejan a las rosetas.

09
PROPIEDAD DE LA UNIVERSIDAD DE SAN CARLOS DE GUATEMALA
Biblioteca Central



4.- Fleuretes:

Son grupos de células tumorales que están agrupados en forma de flor, evidenciando claramente diferenciación en elementos de fotoreceptores. Cuando el RETINOBLASTOMA está totalmente diferenciado, es llamado Retinocitoma o Retinoma. (28)

5.- Otras formas de presentación histológica:

- Tumores con áreas de necrosis, producida por isquemia del tumor o respuesta inmunológica del huésped al tumor (25); si es total, puede permitir regresión completa y espontánea.
- Calcificación
- Areas basófilas alrededor de vasos sanguíneos
- Forma infiltrante y difusa (28)

Diagnóstico:

Generalmente se realiza con oftalmoscopia indirecta con la pupila dilatada ampliamente (midriasis completa) en ambos ojos, para evitar que los tumores que crecen anterior al ecuador no se observen. (9)

Ayudas diagnósticas:

1.- Ultrasonido:

Demuestra la presencia de calcificaciones, las cuales son signos patognomónicos del RETINOBLASTOMA, junto con las siembras vítreas; ocurren comúnmente en áreas de necrosis del tumor. (7)(25)

2.- Tomografía Axial Computarizada (TAC):

Demuestra calcificación, invasión al nervio óptico, glándula pineal, órbita o S.N.C.

3.- Resonancia Magnética:

Determina la extensión del tumor en la porción intracanalicular del nervio óptico, siembras subaracnoideas e invasión cerebral. Es útil para determinar la diseminación extraocular después de la radiación y quimioterapia.

4.- Rayos X del globo ocular:

Determina si hay calcificación.

- 5.- Parecentesis del humor acuoso:
Util para realizar pruebas enzimáticas y citológicas, entre ellas: deshidrogenasa láctica en donde mayor de uno, sugiere RETINOBLASTOMA; el procedimiento tiene riesgo de diseminar el tumor fuera del ojo. (9)
- 6.- Antígeno carcinoembrionario
- 7.- ELISA:
Util para excluir toxocariasis.
- 8.- Biopsia con aguja fina:
Se realiza cuando existe RETINOBLASTOMA metastásico o primario, en el cual las pruebas no invasivas son inconclusas.
- 9.- Aspiración de médula ósea y punción lumbar:
Por evidencia de metástasis.
- 10- Angiografía con fluoresceína:
En tumor recurrente con tratamiento incierto. (23)

Clasificación de RETINOBLASTOMA:

A.- Clasificación de Reese-Ellsworth:

- | | |
|-------------------------------------------------------------------------------------------|------------------|
| Grupo I | Muy favorable |
| 1.- Tumor solitario menor de cuatro discos de diámetro en el ecuador o detrás de él. | |
| 2.- Tumores múltiples, menores de cuatro discos de diámetro en el ecuador o detrás de él. | |
| Grupo II | Favorable |
| 1.- Tumor solitario de cuatro a diez discos de diámetro en el ecuador o detrás de él. | |
| 2.- Tumores múltiples de cuatro a diez discos de diámetro, detrás del ecuador. | |
| Grupo III | Dudoso |
| 1.- Cualquier lesión por delante del ecuador. | |
| 2.- Tumor solitario mayor de diez discos de diámetro por detrás del ecuador. | |
| Grupo IV | No favorable |
| 1.- Tumores múltiples, algunos mayores de diez discos de diámetro. | |
| 2.- Cualquier lesión extendida por delante de la ora serrata | |
| Grupo V | Muy desfavorable |
| 1.- Tumores masivos afectando a más de la mitad de la retina. | |
| 2.- Siembras en humor vítreo. (10)(23) | |

B.- Clasificación de Sutter-Hopping:

Hallazgos	Punteo
1.- No. de tumores	
Unifocal	1.7
Multifocal	1.4
Tumor completo	7.3
2.- Tamaño del tumor	
Menor de 4 discos	0.9
4 a 10 discos	0.6
Mayor de 10 discos	2.9
Mayor de la mitad de la retina	6.7
3.- Desprendimiento retinal	
Total	6.4
Local	4.2
Ninguno	1.4
4.- Siembras vítreas	
Difusa	2.5
Local	7.5
Ninguno	1.5
5.- Sitio del tumor	
1 solo o 1 con 2 o 4	2.3
2 solo o 2 con 4	2.1
3 solo o 3 con 1,2, o 4	1.6
4 solo	1.0
5 solo o 5 con 1,2,3, o 4	7.0

Interpretación

1	Cerca del disco
2	Mácula
3	Ora Serrata
4	Otros tumores
5	No localizable

Clasificación	Punteo	Pronóstico	% Ojo salvado
Grupo 1	0 a 1	Muy Favorable	93%
Grupo 2	2 a 6	Favorable	68%
Grupo 3	7 -13	No favorable	26%
Grupo 4	14-29	Muy desfavorable	10%

C.- Clasificación Clínico-Patológica:

Estadio I

Tumor unifocal o multifocal circunscrito a la retina

- A. Ocupando un cuarto o menos
- B. Ocupando dos cuartos o menos
- C. Ocupando más del 50% de la superficie retiniana

Estadio II

Tumor unifocal o multifocal confinado al globo ocular

- A. Con compromiso del vítreo
- B. Extensión del nervio óptico
- C. Extensión de la coroides
- D. Extensión de coroides y nervio óptico
- E. Extensión a vecindad

Estadio III

- A. Extensión atrás del nervio óptico (incluye extensión subaracnoidea)
- B. Extensión a la esclera o contenido orbitario
- C. Extensión a coroides y atrás del nervio óptico (incluye extensión a aracnoides)
- D. Extensión a esclera, contenido orbitario y atrás del nervio óptico (incluye extensión subaracnoidea)

Estadio IV

Metástasis a distancia

- A. Extensión a través del nervio óptico y cerebro
- B. Metástasis a médula ósea y tejidos blandos
- C. Metástasis a huesos (12)



Diagnósticos Diferenciales:

Si el tumor se visualiza con oftalmoscopio indirecto:

- Astrocitoma Retinal:
Es un hamartoma que generalmente no necesita tratamiento, se diferencia del RETINOBLASTOMA a través de ultrasonido. (24)
- Granuloma Toxocara:
Es diagnóstico de RETINOBLASTOMA endofítico, (7) se diferencia por la edad de presentación y la clínica. (18) Las lesiones oculares más comunes son: un cuadro de endoftalmitis crónica, granuloma periférico y granuloma posterior.
- Esclerosis tuberosa (7)

Clasificación de los diagnósticos diferenciales

- 1.- Condiciones hereditarias
 - Enfermedad de Norrie
 - Incontinencia pigmenti
 - Retinosquisis juvenil
 - Retinopatía-Vitrea exudativa
- 2.- Desarrollo anormal
 - Vítreo primario hiperplásico persistente
 - Displasia retinal
 - Síndrome de Morning Glory
 - Catarata congénita
 - Coloboma
 - Pliegue retinal congénito
 - Opacidad corneal congénita
- 3.- Desordenes inflamatorios
 - Toxocariasis ocular
 - Retinitis por CMV congénito
 - Uveo-retinitis periférica
 - Celulitis orbital
 - Toxoplasmosis congénito
 - Retinitis por herpes simple
 - Endoftalmitis metastásica
- 4.- Tumores
 - Hamartoma astrocítico retinal
 - Hemangioma coroidal
 - Hamartoma combinado
 - Leucemia
 - Medulo-epitelioma
 - Gliomeuroma
 - Hemangioma capilar retinal

5.- Miscelánea

- Enfermedad de Coats - Hemorragia vítrea
- Retinopatía del prematuro
- Trauma ocular perforado (28)

Tratamiento:

1.- Enucleación:

Es el tratamiento de primera elección por más de 100 años. Las indicaciones son ojos que no perciben luz, cabeza del nervio óptico no visible. Debe de obtenerse por lo menos 10 mm de nervio, ya que si es menor de 5, aumenta riesgo de metástasis. (23). Según la clasificación de Reese-Ellsworth, el grupo IV o V se incluye en este tratamiento si el tumor es unilateral. (7)(10); si el tumor es bilateral, raramente está indicada la enucleación de ambos ojos, generalmente el ojo con enfermedad avanzada se enuclea, mientras que el menos afectado se le da tratamiento médico. (7)(10)

2.- Radioterapia Externa:

Se utiliza principalmente para tumores medianos o grandes, administrando de 3500 a 4500 rads. Se dan dosis diarias de 2000 o alternas de 4000. La desventaja de este tratamiento es que predispone al paciente a tumores secundarios como osteosarcoma, neoplasias de tejidos blandos y cáncer de la piel. (23). El 75% de las neoplasias malignas secundarias ocurren en áreas irradiadas; como ejemplo, Jiménez y colaboradores encontraron un histiocitoma fibroso maligno de la órbita en un paciente que recibió tratamiento por un RETINOBLASTOMA bilateral. (17)

Otras complicaciones que se producen son:

- Cataratas
- Retraso del crecimiento orbital
- Convulsiones

3.- Radiación con placas de cobalto:

Se utiliza en tumores pequeños o medianos (grupo I, II y III de Reese-Ellsworth) y quienes no responden a irradiación externa. Es útil cuando la localización periférica es demasiado grande o extensa para tratar con crioterapia. La desventaja es que los anexos oculares reciben altas dosis de radiación. Recientemente se han utilizado placas de Iodo 125 que admiten fotones de baja energía, colocándose en la superficie externa, haciendo que la dosis que se recibe, sea pequeña. (23)



4.- Crioterapia:

Su principio es que cristales de hielo destruyen directamente las células tumorales, rompiendo la membrana celular. Es útil en controlar enfermedad local, anterior al ecuador, cuando el tumor está confinado a la retina sensorial y a la periferia o cerca de la ora serrata.

Complicaciones:

- Hemorragia vítrea
- Líquido subretinal
- Agujero retinal
- Desprendimiento de retina
- Adherencias a la orilla del tumor
- Atrofia escleral, con formación de pseudocoloboma de esclera

Contraindicaciones:

- Siembras vítreas significantes
- Tumores mayores de 5 mm de diámetro y mayor de 2 a 3 mm de grosor
- Lesiones posterior al ecuador (23)

5.- Fotocoagulación:

Es efectivo en el tratamiento de RETINOBLASTOMA posterior pequeño; se usa poco ya que destruye la retina normal que lo rodea.

Indicaciones:

- Tumores igual o menor de 3 a 4 mm de diámetro y 1 a 2 mm de grosor.
- Tumores delimitados a la retina sensorial.
- Tumores que no se han roto en el vítreo (con márgenes bien delimitados en la angiografía con fluoresceína).

Contraindicaciones:

- Siembras en humor vítreo
- Tumores mayores de 3.5 mm de diámetro y 3 mm de grosor. (23)

6.- Quimioterapia:

Su uso es controversial:

- a.- Quimioterapia de acuerdo al estadio clínico-patológico

Quimioterapia Sistémica
Estadio I y II

ciclofosfamida 300 mg/m² IV semanalmente por 6 seguido de
ciclofosfamida 200 mg/m² IV semanalmente por 42
vincristina 1.5 mg/m² IV semanalmente seguido por
vincristina 1 mg/m² IV semanalmente por 42

Estadio III

ciclofosfamida 300 mg/m² IV semanalmente por 52
vincristina 1.5 mg/m² IV semanalmente por 52
Adriamicina (doxorrubicina) 60 mg/m² IV mensualmente por
8

Estadio IV

ciclofosfamida 150 mg/m² oral d 1 a 7
Adriamicina 35 mg/m² IV d 8
Cisplatino 90 mg/m² IV d 24
VM 26 100 mg/m² IV d 26

Se repite el ciclo tres semanas despues por 6 ciclos

Quimioterapia intratecal (semanalmente por 6 con dosis de acuerdo a la edad)

Metrotexate: 12 mg mayor o igual a 3 años
10 mg de dos a tres años
8 mg de uno a dos años
Dexametasona 10 mg
Arabinósido de citosina 40 mg/m² (12)

b.- Protocolo del INCAN Guatemala

Medicamentos	Dosis indicadas	Vía	Días de Tratamiento
vincristina**	50 mg/kg 6		
	1.5 mg/m ²	IV	primero
ciclofosfamida	20 mg/kg	IV	primero
adriamicina*	2 mg/kg	IV	primero

* la dosis de adriamicina será de 8 ciclos en total

** la dosis media en niños es de 0.5 mg de vincristina

El ciclo se repetirá cada 3 semanas por 15 ciclos.
En estadios I y II, no tomado el nervio óptico, se dará únicamente vincristina y ciclofosfamida. En estadio III y IV cuando el nervio está tomado, se le agrega adriamicina.(20)



Pronóstico:

La mortalidad es de un 15 a 20%.

Factores de riesgo para desarrollar metástasis:

- Invasión del nervio óptico más allá del punto de transección quirúrgica: riesgo de metástasis de 67% a los cinco años.
- Invasión del nervio óptico pero no en el punto de transección quirúrgica: riesgo de metástasis de 13% a los cinco años.
- Invasión de la coroides: riesgo de metástasis de 8% a los cinco años.
- Enucleación del globo ocular por más de 120 días después de haber hecho el diagnóstico: riesgo de metástasis de 4% a los cinco años.

Correlación histológica:

- Si el tumor tiene abundantes rosetas de Flexner Wintersteiner tiene 6 veces mejor pronóstico de los tumores que no las tienen.
- Un tumor completamente diferenciado, tiene mejor pronóstico que los no diferenciados.
- Si la invasión coroidal es masiva, la mortalidad es de 60%
- Cuando el nervio óptico no está invadido, la mortalidad es de 8%:
 - * Si está invadido pero no involucra a la lámina cribosa, la mortalidad es de 10%
 - * Si está invadido, involucrando a la lámina cribosa, la mortalidad es de 29%
 - * Si la invasión está más allá de la lámina cribosa, pero no en el margen quirúrgico, la mortalidad es de 42%
 - * Si la invasión es en la línea de transección o en el punto posterior de salida de los vasos retinales centrales del nervio óptico, la mortalidad es de 67%

Otros criterios de pronóstico:

- La rubeosis iridis es signo de mal pronóstico.
- El pronóstico clínico va estar determinado por la localización y tamaño del tumor. (28)

En lo que respecta al resultado de la visión después de haber recibido tratamiento con radioterapia externa, Weis et al hicieron un estudio, en donde los pacientes con RETINOBLASTOMA macular, tuvieron una visión favorable; pero la agudeza visual va a depender del tamaño del tumor y la afectación de la fovea. Los pacientes con ambos ojos afectados, tienen mayor predisposición de pérdida visual por ambliopía. (27) En los pacientes con afectación bilateral y que se les realizó enucleación, Zygulska refiere que de un estudio con 52 niños, 45% murieron por enfermedad metastásica, 1% tienen retraso mental y el resto son atendidos en escuelas especiales para encontrarles un lugar en la sociedad. (29)

RETINOBLASTOMA metastásico:

Los modos de extensión son:

A.- Diseminación local:

Duane menciona que se da porque el colágeno y el estroma vascular del RETINOBLASTOMA es desarrollado pobremente y porque las células son no cohesivas (7) Puede darse:

- 1.- Anteriormente por siembras dentro del vítreo y humor acuoso:
 - Simula hipopión
 - Si hay depósitos en iris y ángulo de cámara anterior: se manifiesta como glaucoma de ángulo abierto.
- 2.- Posteriormente por extensión directa del espacio retinal-subneural:
 - Después de la invasión a la coroides, el tumor tiene acceso a la circulación sistémica.
 - Si se disemina en el nervio óptico, el tumor tiene acceso al espacio subaracnoideo, a través de los vasos centrales de la retina. (28) Gimblett menciona que debe de hacerse citología de LCR para excluir metástasis, ya que el manejo y pronóstico de los pacientes cambia. (11)
- 3.- Extensión extra-ocular
- 4.- Metástasis:
 - Por vía hematológica, linfática o directa. (7)(28)

El inicio de la enfermedad metastásica varía, pero la mayoría es a los tres años. Los signos clínicos incluyen: deterioro neurológico, masa orbital o corporal, anemia; entre los síntomas se mencionan anorexia, pérdida de peso, vómitos y cefalea.

El manejo de estos pacientes consiste en:

- Evaluación médica
- TAC de contraste de órbita y cráneo
- Análisis de LCR
- Biopsia de médula ósea
- Resonancia magnética

El tratamiento consiste en quimioterapia; la radioterapia es paliativa y se administra si la enfermedad local es sintomática, se administra cráneo-espinal si las meninges están involucradas. La sobrevida después del diagnóstico varía de 6 a 12 meses. (23)

RETINOBLASTOMA trilateral: (Pinealoblastoma)

Es un tumor intracraneal en la región de la glándula pineal en asociación con RETINOBLASTOMA; es definido también como tumor intracraneal de la línea media en presencia de RETINOBLASTOMA bilateral. Se da en 10% de los que tienen historia familiar de RETINOBLASTOMA. Histológicamente es idéntico al meduloblastoma que se encuentra en la fosa posterior, con diferencia que es más vascular. Esta asociación ocurre en 2 a 6%, siendo la mayoría bilateral, aunque se han reportado dos casos unilaterales. La edad promedio del diagnóstico, según un estudio realizado por Blach et al fue de 3 meses, siendo por consiguiente más temprano que los pacientes afectados por RETINOBLASTOMA. (2)(23)

Los signos y síntomas clínicos son: fiebre, vómitos, irritación meníngea, convulsiones, cefalea, papiledema bilateral e hidrocefalia. El diagnóstico se realiza con tomografía, demostrando la masa celular o supracelular parcialmente calcificada. El tratamiento de estos tumores no es exitoso; se ha empleado cirugía, quimioterapia y radioterapia. Los nuevos tratamientos bajo estudio son:

- Hipertermia con láser local
- Quimioterapia local con azoquinone
- Terapia fotodinámica
- Interferón (23)

CAPITULO VI

M E T O D O L O G I A

A. Tipo de Estudio:

Retrospectivo, descriptivo, transversal, aplicado.

B. Selección del objeto de estudio:

Expedientes de los pacientes con RETINOBLASTOMA diagnosticados y manejados en la Clínica de Retina del Hospital Rodolfo Robles V. durante los años de 1988-1996.

C. Población:

Expedientes de los pacientes con RETINOBLASTOMA diagnosticados en los años de 1988-1996; siendo éstos de 21.

D. Sujetos de estudio:

d.1. Criterios de inclusión:

Se incluyó los expedientes de los pacientes que fueron referidos de otros centros de atención con impresión clínica de RETINOBLASTOMA al Hospital Rodolfo Robles V. y a todo paciente diagnosticado y/o manejado en la Clínica de Retina del HRRV durante los años de 1988-1996; así mismo, se incluyó a los pacientes ya descritos que fueron referidos del HRRV a otros centros para completar su tratamiento, pero siempre y cuando su seguimiento fuera en esta institución.

d.2. Criterios de Exclusión:

Se excluyó a los pacientes que recibieron tratamiento inicial en otro hospital que no fuera el HRRV, a pesar que tuvieran seguimiento en la Clínica de Retina del HRRV.



E. Variables:

e.1. FRECUENCIA DE CASOS:

Definición Conceptual: número de veces que ocurre un fenómeno en una unidad de tiempo.

Definición Operacional: número de pacientes con RETINOBLASTOMA en un período establecido (1988-1996).

Tipo: nominal.

e.2. EDAD:

Definición Conceptual: tiempo transcurrido desde el nacimiento.

Definición Operacional: momento en que se diagnostica el tumor.

Tipo: ordinal.

Unidad de medida: menor de 1, 1,2,3,4,5.

e.3. SEXO:

Definición Conceptual: distinción básica que se encuentra en la mayor parte de animales y plantas, basadas en el tipo de gametos producidos por el individuo.

Definición operacional: si el paciente es hombre o mujer.

Tipo: nominal.

Unidad de medida: femenino, masculino.

e.4. LUGAR DE PROCEDENCIA:

Definición Conceptual: origen de una persona.

Definición Operacional: departamento, municipio, aldea o caserío en donde vive el paciente.

Tipo: nominal.

Unidad de medida: departamento, municipio, aldea, caserío.

e.5. NIVEL SOCIO-ECONOMICO:

Definición Conceptual: valoración cuantitativa y objetiva de la manera de vivir de un grupo social en términos económicos.

Definición Operacional: estrato social del paciente dado por los recursos económicos de la familia; evidenciados por las características de la vivienda, ingreso mensual y número de hijos (información del departamento de Servicio Social).
Tipo: nominal.
Unidad de medida: clase pobre, media, media-alta, alta.

e.6. ANTECEDENTE FAMILIAR:

Definición Conceptual: hecho anterior en la familia que sirve para juzgar hechos posteriores.
Definición Operacional: presencia de RETINOBLASTOMA en los familiares del paciente.
Tipo: nominal.
Unidad de medida: no, si, quién.

e.7. ANTECEDENTE ONCOLOGICO FAMILIAR:

Definición Conceptual: padecimiento de tumores en la familia de determinado individuo.
Definición Operacional: presencia de cualquier tipo de cáncer en los familiares del paciente con RETINOBLASTOMA.
Tipo: nominal.
Unidad de medida: no, si, quién.

e.8. OJO AFECTADO:

Definición Conceptual: ojo enfermo.
Definición Operacional: ojo en donde se detecta el RETINOBLASTOMA.
Tipo: nominal.
Unidad de medida: derecho, izquierdo, bilateral.

e.9. METODOS DIAGNOSTICOS:

Definición Conceptual: procedimientos, exámenes o técnicas que se realizan para diferenciar una enfermedad de otra.
Definición Operacional: exámenes que se realizan en el paciente para confirmar la impresión clínica de ingreso.
Tipo: nominal.
Unidad de medida: ultrasonido, resonancia magnética, antígeno carcinoembrionario, niveles de DHL en el humor acuoso, punción lumbar, TAC, rayos X, ELISA, investigación genética, aspiración de médula ósea, otro.

e.10. CLASIFICACION:

Definición Conceptual: disposición sistemática de entidades semejantes según algunas características diferenciales.

Definición Operacional: características de RETINOBLASTOMA, basada en la presentación clínica; con el propósito de determinar el tratamiento y pronóstico.

Tipo: nominal.

Unidad de medida: clasificación de Reese-Ellsworth, Sutter-Hopping, Clínico-patológica, Histológica.

e.11. TRATAMIENTO:

Definición Conceptual: asistencia y cuidados de un paciente con la finalidad de combatir la enfermedad o los trastornos.

Definición Operacional: medidas terapéuticas para resolver el problema de base del paciente y sus complicaciones.

Tipo: nominal.

Unidad de medida: enucleación, quimioterapia, radioterapia, crioterapia, fotocoagulación, consejo genético, otro.

e.12. COMPLICACION:

Definición Conceptual: enfermedad (es) que coexiste (n) con otra.

Definición Operacional: enfermedades que acompañan al RETINOBLASTOMA ya sea por tener predisposición, por su diagnóstico tardío o por el tratamiento.

Tipo: nominal.

Unidad de medida: pos-operatorias, afección del otro ojo, metástasis, osteosarcoma, infección, catarata, desprendimiento de retina, hemorragia, neoplasia de tejidos blandos, retraso en el crecimiento orbital, otros.

e.13. PRONOSTICO:

Definición Conceptual: proyección de los probables resultados finales del ataque de una enfermedad; posibilidad de recuperación de una enfermedad a juzgar por la naturaleza y los síntomas del caso.

Definición Operacional: expectativa de vida, posibilidad de recuperación, recaída o muerte.
Tipo: nominal.
Unidad de medida: resolución parcial, resolución total, recidiva con metástasis, muerte y sobrevida.

F. Recursos:

f.1. Materiales:

f.1.1. Económicos:
Cubrió transporte (incluye gasolina), computadora y máquina de escribir junto con sus cintas; hojas de papel bond, folders, diskett, impresión y encuadernación.

f.1.2. Físicos:
- Biblioteca y Archivo del HRRV
- Biblioteca del HGSJDD
- Biblioteca del INCAP
- Biblioteca del Hosp. Roosevelt
- INCAN
- Computadora
- Máquina de escribir

f.2. Humanos:

- Jefes y Residentes de la Clínica de Retina del HRRV.
- Personal del Archivo del HRRV

Pasos que se realizaron para la Recolección de la Información

Se hizo y se llevó carta de autorización para realizar el estudio. La carta fue dirigida a los Doctores: Fernando Beltranena (Director), René Escobar (Director Médico) y Juan Carlos García (Coordinador), con los cargos ya descritos en el Instituto de Ciencias de la Visión del HRRV. Aprobada la carta, extendieron carta de autorización del uso del archivo, firmada por el Director y Director Médico, luego se buscaron las F4 de la Clínica de Retina, anotando el número de las

historias clínicas de los pacientes con RETINOBLASTOMA vistos en el período de 1988 a 1996. Con el número de las historias, se solicitaron al Archivo. Posteriormente, se obtuvo la información necesaria a través de la boleta de recolección de datos.

Con los datos obtenidos, se realizaron cuadros y gráficas, los cuales fueron la base para sacar conclusiones y recomendaciones sobre el tema desarrollado; facilitando al lector ver la realidad de este problema.

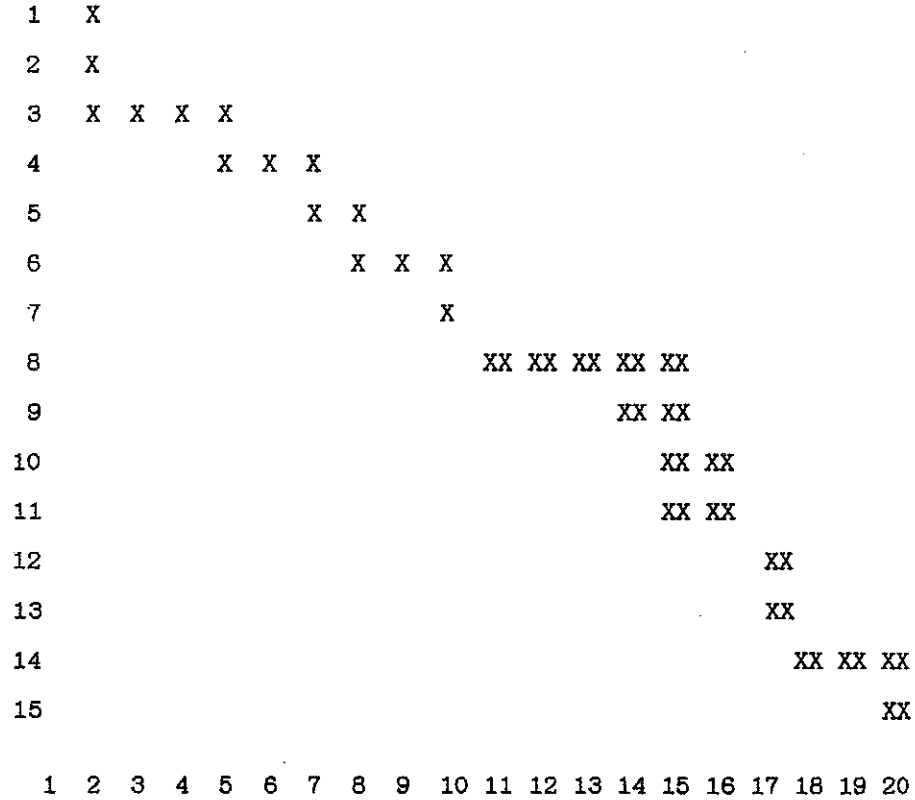
C R O N O G R A M A

Actividades:

1. Selección del tema.
2. Elección del asesor y revisor.
3. Recolección de material bibliográfico.
4. Elaboración del proyecto conjuntamente con el asesor y revisor.
5. Aprobación del proyecto por el HRRV, junto con autorización para realizar el estudio en esta institución.
6. Corrección y aprobación del proyecto por el CICS.
7. Diseño de la boleta de recolección de datos.
8. Recopilación de la información.
9. Procesamiento de datos, elaboración de cuadros y gráficas.
10. Análisis y discusión de resultados.
11. Elaboración de conclusiones, recomendaciones y resumen.
12. Presentación del informe final para correcciones.
13. Aprobación del informe final.
14. Impresión del informe final y trámites administrativos.
15. Exámen público.

G R A F I C A D E G A N T T

Actividades



Semanas de Trabajo

CAPITULO VII

PRESENTACION DE RESULTADOS

CARACTERISTICAS EPIDEMIOLOGICAS Y CLINICAS DE
RETINOBLASTOMA

Fuente: Expedientes de pacientes con RETINOBLASTOMA de
1988 a 1996 del Hospital Rodolfo Robles V.

Cuadro No. 1

EDAD	NUMERO	PORCENTAJE
Menor de 1 año	2	10.5%
1 año	8	42.1%
2 años	2	10.5%
3 años	6	31.6%
4 años	1	5.3%
TOTAL	19	100.0%

Cuadro No. 2

SEXO	NUMERO	PORCENTAJE
Femenino	11	57.9%
Masculino	8	42.1%
TOTAL	19	100.0%

Cuadro No. 3

LUGAR DE PROCEDENCIA	NUMERO	PORCENTAJE
Capital	9	47.2%
Departamento	10	52.8%
TOTAL	19	100.0%

PROPIEDAD DE LA UNIVERSIDAD DE SAN CARLOS DE GUATEMALA
Biblioteca Central



Cuadro No. 4

NIVEL SOCIO-ECONOMICO	NUMERO	PORCENTAJE
Pobre	15	78.9%
Media baja	4	21.1%
TOTAL	19	100.0%

Cuadro No. 5

ANTECEDENTES FAMILIARES	NUMERO	PORCENTAJE
Si	0	0.0%
No	19	100.0%
TOTAL	19	100.0%

Cuadro No. 6

A. ONCOLOGICOS FAMILIARES	NUMERO	PORCENTAJE
Si	0	0.0%
No	19	100.0%
TOTAL	19	100.0%

Cuadro No. 7

METODOS DIAGNOSTICOS	NUMERO	PORCENTAJE
Ultrasonido	5	26.3%
TAC Cerebral	1	5.3%
Usg, RX	4	21.0%
Usg, Rx y TAC	1	5.3%
Usg, TAC, AO	1	5.3%
Usg, RX, TAC, RM	1	5.3%
Solo clínica	2	10.5%
No se realizó por abandono de tx.	4	21.0%
TOTAL	19	100.0%

Cuadro No. 8

OJO AFECTADO	NUMERO	PORCENTAJE
Derecho	9	47.4%
Izquierdo	5	26.3%
Bilateral	5	26.3%
TOTAL	19	100.0%



Cuadro No. 9

CLASIFICACION DE RETINOBLASTOMA	NUMERO	PORCENTAJE
Reese-Ellsworth	0	0.0%
Sutter-Hopping	0	0.0%
Clínico-patológica	0	0.0%
Histológica	5	26.3%
No descrito	3	15.8%
Fue referido	3	15.8%
Abandonó Tx.	8	42.1%
TOTAL	19	100.0%

Cuadro No. 10

TRATAMIENTO	NUMERO	PORCENTAJE
Enucleación	6	31.6%
Enucleación, laser	1	5.3%
Enucleación, Rx	1	5.3%
Fue referido	3	15.7%
Abandonó Tx.	8	42.1%
TOTAL	19	100.0%

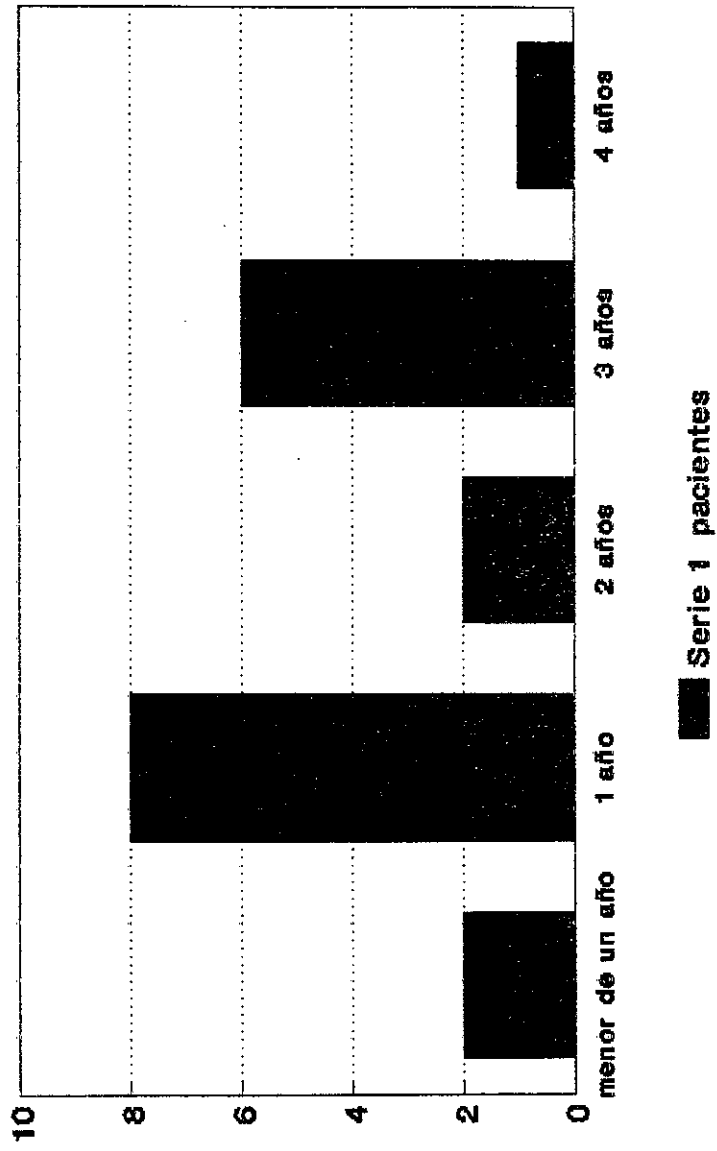
Cuadro No. 11

COMPLICACIONES	NUMERO	PORCENTAJE
Pos-operatorias	3	15.8%
Afección del otro ojo	2	10.5%
Neuritis retro-bulbar	1	5.3%
Ninguna	2	10.5%
Fue referido	3	15.8%
Abandonó Tx.	8	42.1%
TOTAL	19	100.0%

Cuadro No. 12


PRONOSTICO	NUMERO	PORCENTAJE
Resolución total	5	26.3%
Recidiva con metástasis	1	5.3%
Fue referido	3	15.8%
Abandonó Tx.	10	52.6%
TOTAL	19	100.0%

Edad



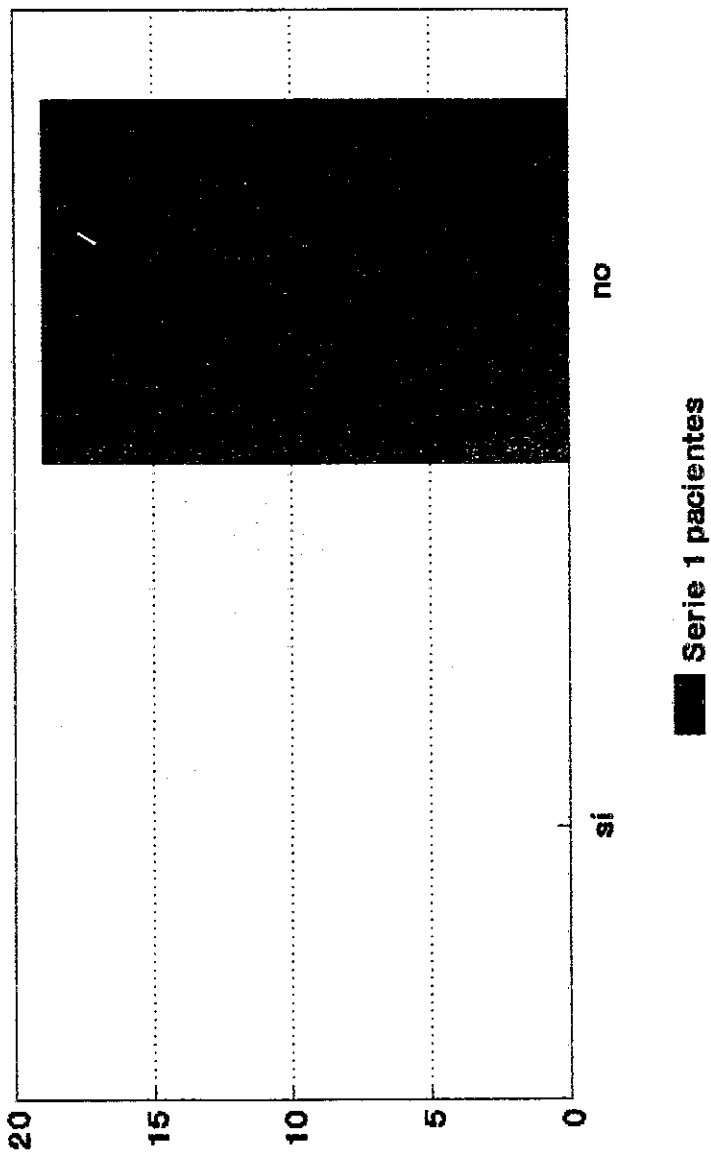
Estado. avances de pacientes con

Sexo

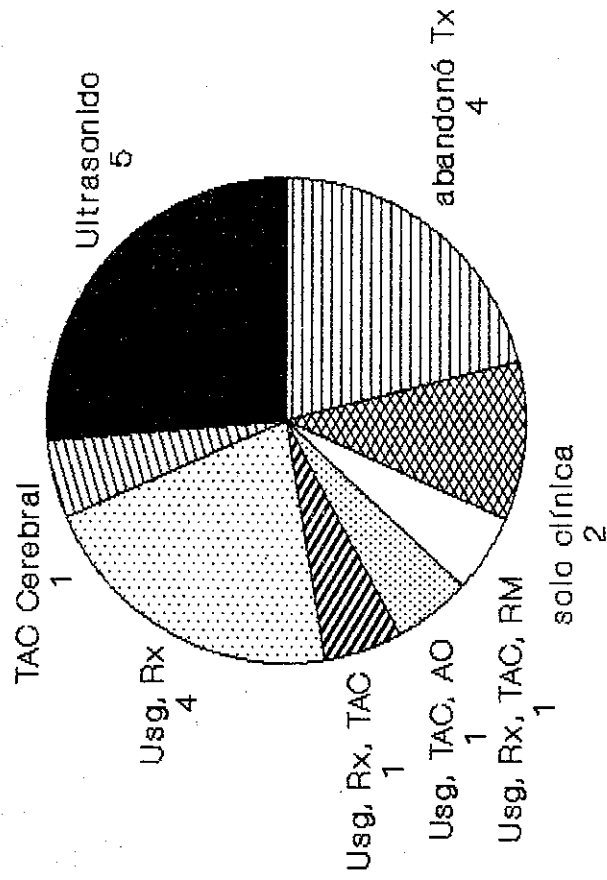


Fuente: expedientes de pacientes con RETINOBLASTOMA de 1988 a 1996 del HIRRV.

Antecedentes familiares

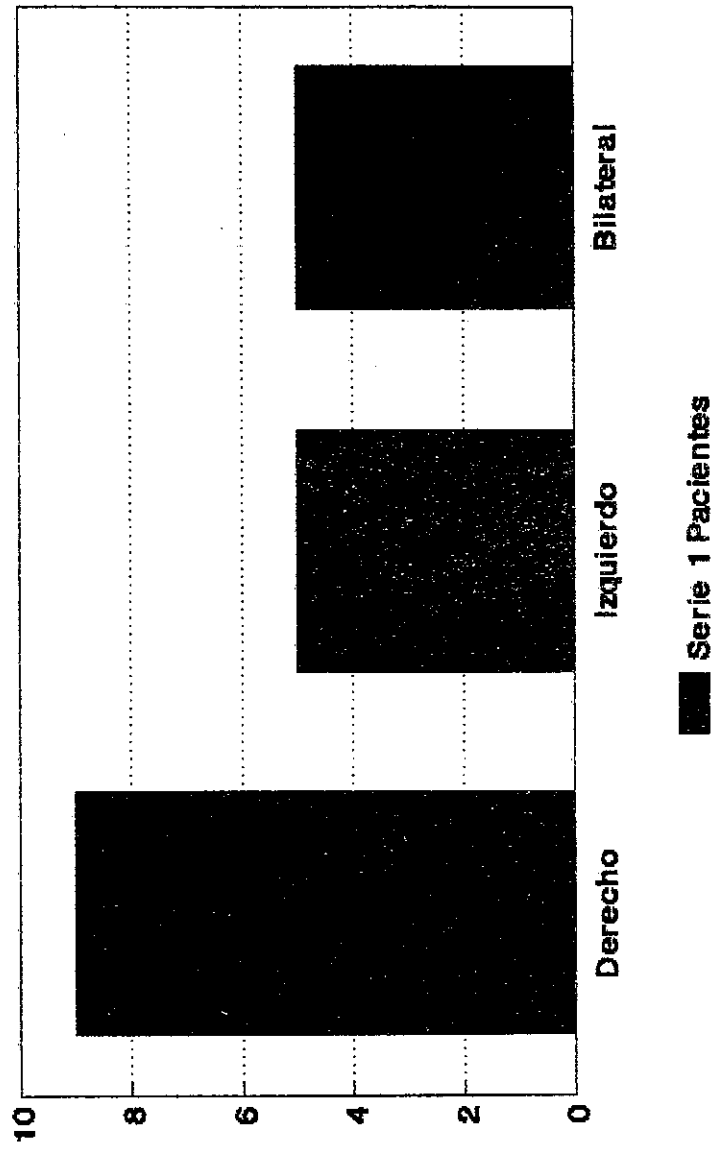


Métodos diagnósticos

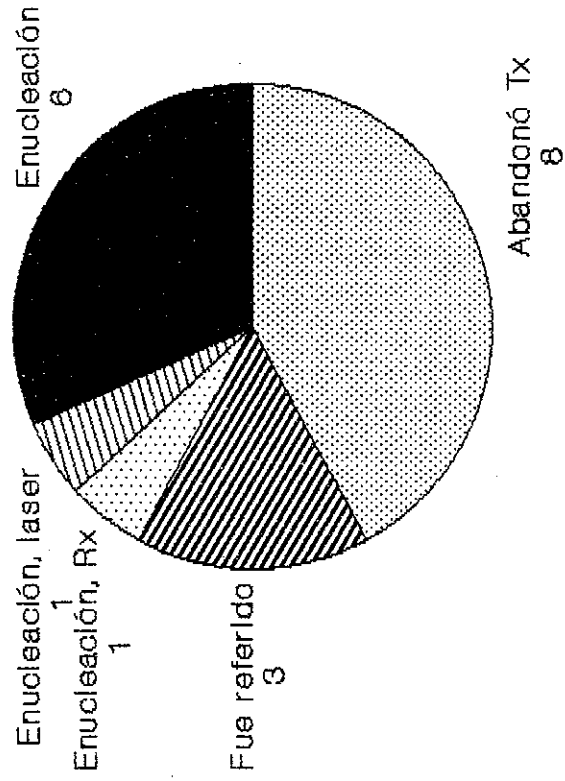


Fuente: expedientes de los pacientes con RETINOBLASTOMA de 1988 a 1996 del HRRV.

Ojo afectado

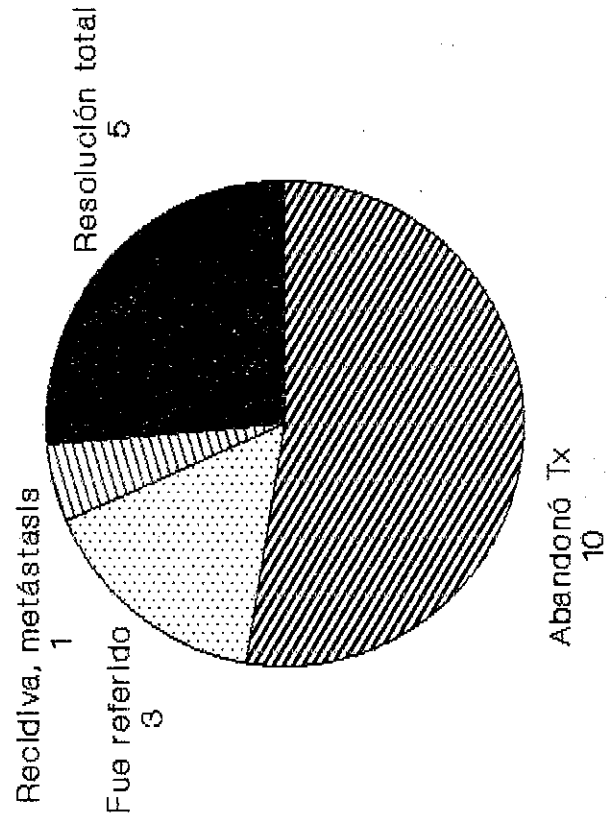


Tratamiento



Fuente: Expedientes de pacientes con RETINOBLASTOMA de 1988 a 1996 del HRRV.

Pronóstico



CAPITULO VIII

ANALISIS Y DISCUSION DE RESULTADOS

En lo que a edad respecta, la bibliografía revisada menciona que el RETINOBLASTOMA se diagnostica en promedio de edad a los 18 meses y la mayoría antes de los tres años, el estudio realizado demostró que la edad más frecuente a la que se diagnosticó el tumor fue al año con 42.1% y en segundo lugar a los tres años con 31.6%, es importante mencionar que los padres de los niños afectados no consultaron inmediatamente al aparecer la sintomatología, dejando pasar meses antes de la primera consulta, saliendo a relucir la falta de educación en este grupo y dando respuesta a porqué se diagnosticaron 6 casos después de los tres años; lo anterior también influido por el nivel socio-económico ya que un 78.9% fue clasificado como clase pobre y un 21% como media baja.

El lugar de procedencia más frecuente fue el de la ciudad capital con 47.2% probablemente por contar con servicios de salud más accesibles, en comparación con los de los departamentos; llama la atención que nueve pacientes de la capital de los 19 casos totales consultaron los últimos cinco años, mientras que de 1988 a 1991 los siete casos correspondientes a ese período de tiempo eran del interior de la república: Jutiapa, Santa Rosa, San Marcos, Zacapa, Quetzaltenango, Retalhuleu y Sacatepéquez; pudiendo existir algún sesgo en la información.

Ninguno de los 19 casos de RETINOBLASTOMA presentó antecedentes familiares, siendo debido probablemente a que algunos de los padres hayan padecido de la enfermedad de tipo regresiva, o que en su mayoría fueron resultado de mutaciones pos-cigóticas, siendo apoyado también por la forma de presentación que fue unilateral en un 73.68%: nueve derechos y cinco izquierdos. Con lo que respecta a los antecedentes familiares oncológicos, no se presentó en ningún paciente, no encontrándose relación alguna con RETINOBLASTOMA.

El método diagnóstico más utilizado fue el ultrasonido con 63.15% debido a que no sólo es una ayuda diagnóstica confiable, sino también rápida y accesible: el costo no es tan elevado, pudiendo ser pagado con o sin la ayuda de trabajo social por todas las personas. Se realizó además de ultrasonido, radiografía de cráneo a seis pacientes y estudios como tomografía cerebral y resonancia magnética a dos casos para descartar metástasis a nivel del nervio óptico y sistema nervioso central; dos casos se basaron únicamente por la presentación clínica, siendo ambos avanzados.

El tratamiento que se brindó a los pacientes tuvo su punto de partida en la presentación del RETINOBLASTOMA: enucleación exclusiva a seis casos (31.6%), los cuales fueron unilaterales; enucleación y láser en un caso (5.3%) por ser bilateral, en donde se enucleó el ojo más afectado; enucleación y radioterapia en un caso unilateral (5.3%). No se dió tratamiento a ocho pacientes (42.1%) ya que no continuaron con sus citas (únicamente asistieron a la primera consulta), debido probablemente a varios factores: falta de educación de los padres influido éste por la situación socio-económica; por no querer aceptar la enucleación como tratamiento de elección, por no creer que el RETINOBLASTOMA es una forma de cáncer; por ir el paciente acompañado por abuelo (a) y/o madre, teniendo que consultar al padre antes de cualquier toma de decisión, haciéndose el problema mayor si eran del interior de la república ya que esto significaba mayor gasto económico. Se refirieron tres casos al Hospital Roosevelt, dos de los cuales eran unilaterales derechos pero muy avanzados (con proptosis) y uno bilateral el cual ya presentaba metástasis ganglionar (éste último rehusó tratamiento un año atrás de su consulta en Quetzaltenango). Las referencias podrán haber sido por no contar con medicamentos para iniciar tratamiento con quimioterapia previo a dar cirugía al paciente.

Las complicaciones que presentaron los pacientes con RETINOBLASTOMA fueron pos-operatorias en tres casos (15.78%): edema, equimosis, hematoma; probablemente debido a la labilidad de los tejidos en el área quirúrgica predisponiéndolos a dichos padecimientos; afección del otro ojo en dos casos (10.5%) y neuritis retrobulbar en un caso, siendo secundaria a radioterapia, esta paciente fue tratada con dipropán y luego ya no continuó el tratamiento que se le había establecido, ignorando su evolución. No se obtuvo información de los ocho pacientes que ya se mencionaron y de los tres que se refirieron.

En cuanto al pronóstico, cinco casos (26.3%) presentaron resolución total hasta el momento, debido a un diagnóstico y tratamiento temprano; estos pacientes continúan con su seguimiento en el Hospital; de ellos cuatro eran unilaterales y uno de éstos se complicó afectando el otro ojo, este último y el bilateral, se trató con enucleación del ojo más afectado y laser/crioterapia el otro. No se conoció la evolución de trece pacientes: tres por referencia y diez por abandono de tratamiento, dos de éstos recibieron tratamiento inicial en el HRRV, uno de ellos continuó su seguimiento en el IGSS probablemente a que anteriormente no pagaba dichas prestaciones (la madre o el padre no estaban afiliados).

CAPITULO IX
CONCLUSIONES

- 1.- En Guatemala, el RETINOBLASTOMA tiene predilección sobre el sexo femenino y el nivel socio-económico pobre.
- 2.- La no existencia de antecedentes familiares de RETINOBLASTOMA no debe descartarse hasta después de haber realizado un estudio genético integral.
- 3.- El RETINOBLASTOMA es una enfermedad curable en nuestro país, siempre y cuando los padres de los niños afectados acepten el tratamiento que se les ofrece a sus hijos y lo continuen hasta que el problema haya resuelto en su totalidad.
- 4.- El mal pronóstico de los pacientes con RETINOBLASTOMA está basado en el rehuso y abandono del tratamiento, junto con una consulta tardía.
- 5.- La calidad de vida de los pacientes con RETINOBLASTOMA es dependiente del diagnóstico temprano y del tratamiento/seguimiento que se les da a éstos.

CAPITULO X

RECOMENDACIONES

- 1.- Realizar estudio genético a los padres de los pacientes, para descartar la presencia de antecedentes familiares por existir enfermedad de tipo regresiva.
- 2.- Insistir en dar plan educacional a los padres de los niños con RETINOBLASTOMA en cuanto al pronóstico de los pacientes si se rehusa al tratamiento, con el fin de lograr darlo por completo y disminuir la mortalidad por abandono del mismo.
- 3.- A través de trabajo social insistir con los padres de los niños con RETINOBLASTOMA en continuar con sus citas para completar tratamiento de los pacientes.
- 4.- Establecer protocolo de manejo de Quimioterapia para los pacientes con RETINOBLASTOMA que por el estadio de la enfermedad así lo requieran, para evitar que los pacientes sean referidos a otros centros para completar su tratamiento.
- 5.- Utilizar las otras clasificaciones de RETINOBLASTOMA: Reese-Ellsworth, Sutter-Hopping y la clínica-patológica para poder realizar estudios posteriores más amplios sobre tratamiento basado en éstas.

CAPITULO XI
R E S U M E N

El presente estudio fue de tipo retrospectivo-descriptivo; se realizó en el Hospital Rodolfo Robles V. de la Ciudad de Guatemala durante los años 1988-1996, teniendo como objetivo determinar las características clínicas y epidemiológicas de los pacientes con diagnóstico de RETINOBLASTOMA.

Se revisaron 21 expedientes que correspondieron a casos nuevos durante el período ya descrito; de ellos, se excluyeron dos debido a que no cumplieron los requisitos establecidos en los criterios de inclusión: un caso recibió enucleación en el Hospital Roosevelt y el otro en Cuba. De los 19 casos, se obtuvo que la edad más común en hacer el diagnóstico de RETINOBLASTOMA fue al año con un 42.1%, el sexo más afectado fue el femenino con 57.9%; el lugar de procedencia fue predominante de la capital con 47.2%, a pesar que se dieron casos de varios departamentos. En ninguno de los casos revisados se presentaron antecedentes familiares de RETINOBLASTOMA y/o antecedentes oncológicos familiares. La forma de presentación más común fue la unilateral con catorce casos de los cuales nueve fueron derechos y cinco izquierdos. El método diagnóstico más común que se utilizó para confirmar la impresión clínica de ingreso fue el ultrasonido en un 63.15%; otros estudios que se realizaron fueron radiografía de cráneo, tomografía cerebral y resonancia magnética siendo estos dos últimos para descartar invasión al nervio óptico y sistema nervioso central.

El tratamiento que se brindó a los pacientes se basó en la forma de presentación del tumor: enucleación para la forma unilateral, combinado con radioterapia en un caso y enucleación con laser/crioterapia en el bilateral. De los 19 casos, ocho pacientes abandonaron el tratamiento: llegando únicamente a la primera consulta; tres fueron referidos por tener el tumor avanzado, siendo necesario además de cirugía, radioterapia y quimioterapia. Las complicaciones que se presentaron fueron: pos-operatorias en tres pacientes que resolvieron sin ningún problema; afección del otro ojo en dos casos y neuritis retrobulbar en un caso, la cual fue secundaria a radioterapia. En cuanto al pronóstico cinco pacientes aún viven y continúan con su seguimiento en esta institución; un caso presentó recidiva con metástasis y 10 abandonaron el tratamiento, de los cuales ocho solo llegaron a la primera consulta (como se mencionó anteriormente) y dos recibieron enucleación en el Hospital, sin continuar con las citas siguientes.

CAPITULO XII

B I B L I O G R A F I A

- 1.- Behrman, Richard E. Nelson Tratado de Pediatría. Mc Graw- Hill, Interamericana de España, 1992. 14a. Edición. Tomo 2. 1594-1595 p.
- 2.- Blach. Le. et. al. Trilateral Retinoblastoma. Incidence and Outcome: a decade of experience. Int. Radiat. Oncol. Biol. Phys. 1994. Jul 1; 29(4): 729-733. p.
- 3.- Blank, J.E. et al. Metastatic Retinoblastoma: Recent progress of interest to orthopaedic surgeons. Clin. Orthop. 1995. Jun; (315) 251-256 p.
- 4.- Castañeda Sánchez, Carmen. Retinoblastoma. Características epidemiológicas y pronóstico. Marzo 1987. UFM.
- 5.- De Konick Sofontes, Mathilde. Retinoblastoma. Revisión de casos registrados de los años 1957 a 1973. Hospital Roosevelt, abril 1974. USAC.
- 6.- Díaz Marez, L. Estudio Clínico-genético de Retinoblastoma. Bol. Med. Hosp. Infantil de México, mayo 1992; 49(3): 175-179 p.
- 7.- Duane, Thomas D. Clinical Ophthalmology. Harper & Row Publishers, 1984. Volume 3: Disease of the retina and glaucoma. Cap. 35: Retinoblastoma.
- 8.- Fawcett, Don W. Tratado de Histología. Nueva Editorial Interamericana S.A. División Mc Graw- Hill, México, D.F. 1989. 17a. Edición. 943-962 p.
- 9.- Frank, W. Newel. Oftalmología: Principios y Conceptos. Bolea de México S.A. Naucal de Juarez, México. 1981. 358-360 p.
10. Galli, Brenda; Musarella, María; Chan, Helen. The Eye in Childhood: Ocular Oncology. 307-319 p.
11. Gimblett, M. et al. Retinoblastoma with Micrometastasis to CSE. Pathology, 1995. Jan; 27(1): 27-29 p.
12. González, G. et al. Treatment of Retinoblastoma. Cancer. 1988. Jan 61(1). 153-160 p.

- 13.- Gottaris et al. Regulation of Retinoblastoma gene expression in hormone-dependent breast cancer. Endocrinology 1995. De; 136(12): 565-566 p.
- 14.- Hathirat et al. Chemotherapy in Patients with Retinoblastoma. J. Med. Asoc., 1993. October; 76 supply 2: 85-91 p.
- 15.- Higueros García, Angel Estuardo. Estudio Clínico-genético de Retinoblastoma. Mayo 1994. USAC.
- 16.- Iseberg, Sherwin. The Eye in Infancy. Year Book Medical Publishers. 1989. USA. 77-81, 350-353 p.
- 17.- Jiménez, M. et al. Second Tumors in Pediatric Oncologic Patients. Rev. Med. Universidad de Navarra. 1995. Ap-Jun; 40(2): 72-77 p.
- 18.- López Velez, R. et al. Ocular Toxocariasis or Retinoblastoma. Enf. Infec. Microbiol. Clin. 1995. Apr; 13(4): 242-245 p.
- 19.- Nwosu et al. Delayed Diagnosis of Retinoblastoma. J. Med, 1994. Dec; 40(12): 353-355 p.
- 20.- Protocolo de Quimioterapia para Retinoblastoma. INCAN. Guatemala, Guatemala, 1997.
- 21.- Robbins, Cotran Kumar. Patología Estructural y Funcional. Mc. Graw-Hill, Interamericana de España, S.A. 1990. 4a. Edición. Volumen II. 1540-1542 p.
- 22.- Rouviere, H.; Delmas, A. Anatomía Humana. Descriptiva, topográfica y funcional. Masson, S.A. Barcelona, España. 9a. Edición. Tomo 1. 351-364 p.
- 23.- Ryan, Stephen J. Retina. Mosby Year Book, Inc. 1994. Second Edition. Volume I: Basic Science and Inherited Retinal Disease. Part II: Tumors: Retinoblastoma. 571-626 p.
- 24.- Seitz, B.; Jonas, J.B. Solitary Retinal Astrocytoma with acoustic shadowing. Klin-Monatsbl-Augeneheilkd. 1995 Mar; 206(3): 188-189 p.
- 25.- Spalton, D.S.; Hitchings, R.A.; Hunter, P.A. Atlas of Clinical Ophthalmology. Gower Medical Publishing Ltd. London, England, 1984. Volume 15: The Retina Vascular Disease II. 15.20-15.22 p.

- 26.- Velásquez De León, Luis Augusto. Retinoblastoma. Revisión de casos registrados 1961-1976. Hospital Roosevelt, septiembre 1979. USAC.
- 27.- Weis, A. et al. Visual Outcomes of Macular Retinoblastoma After External Beam Radiation Therapy. Ophthalmology, 1994. Jul; 101 (7): 1244-1249 p.
- 28.- Yanoff, Myron; Fine, Ben. Ocular Pathology. Times Minor International Publishers Limited; Barcelona, Spain. 1994. 4th. Edition. Cap. 18: Retinoblastoma and Pseudoglioma. 671-685 p.
- 29.- Zygulska, Mach H. et al. Preliminary results of observing 18 cases of Retinoblastoma carried within de International Research Program. Klin. Oczna. 1994. Jan; 96(1): 21-23 p.

CAPITULO XIII

A N E X O S



BOLETA DE RECOLECCION

DE DATOS

No. de Historia Clínica:

1. Edad:
 - menor de 1 año - 1 año
 - 2 años - 3 años
 - 4 años - 5 años
2. Sexo:
 - femenino - masculino
3. Lugar de procedencia:
4. Nivel socio-económico:
 - clase pobre - clase media
 - clase media-alta - clase alta
5. Antecedente familiar:
 - no - si
 - quien
6. Antecedente oncológico familiar:
 - no - si
 - quien
7. Ojo afectado:
 - derecho - izquierdo
 - bilateral
8. Métodos diagnósticos:
 - ultrasonido - resonancia m.
 - antígeno carcinoemb. - niveles DHL en H.A.
 - P.L. - TAC
 - rayos X - investigación genética
 - aspiración M.O. - otro
9. Clasificación de RETINOBLASTOMA:
 - Reese-Ellsworth
 - Sutter-Hopping
 - Clínico-patológica
 - Histológica
 - Otra

- 10. Tratamiento:
 - enucleación
 - radioterapia
 - crioterapia
 - consejo genético
 - 11. Complicaciones:
 - post-operatorias
 - metástasis
 - infección
 - desprendimiento de R.
 - neoplasia de t. bland.
 - otro
 - 12. Pronóstico:
 - resolución parcial
 - recidiva con metast.
 - sobrevida:
 - 0 a 4 meses
 - 5 a 8 meses
 - 9 a 12 meses
- quimioterapia
 - crioterapia
 - fotocoagulación
 - otro
 - afección del otro ojo
 - osteosarcoma
 - catarata
 - hemorragia
 - retraso en el crec. orbital
 - resolución total
 - muerte
 - 1 a 2 años
 - 2 a 3 años
 - más de 3 años

