

**UNIVERSIDAD DE SAN CARLOS DE GUATEMALA  
FACULTAD DE CIENCIAS MEDICAS**

**TUMORES MALIGNOS DE NARIZ Y  
SENOS PARANASALES**

**incidencia, diagnóstico y tratamiento de pacientes que presentaron  
tumor maligno de nariz o senos paranasales en el Hospital de  
Enfermedad Común del Instituto Guatemalteco de Seguridad Social.  
Enero de 1992 a Diciembre de 1996.**

**TESIS**

Presentada a la Honorable Junta Directiva de la  
Facultad de Ciencias Médicas de la  
Universidad de San Carlos de Guatemala

**POR**

**GUILLERMO ESTUARDO MEDRANO PORTILLO**

En el acto de su investidura de

**MEDICO Y CIRUJANO**

**Guatemala, Julio de 1997.**

7)

EL DECANO DE LA FACULTAD DE CIENCIAS MEDICAS  
DE LA  
UNIVERSIDAD DE SAN CARLOS DE GUATEMALA

H A C E   C O N S T A R   Q U E :

(la) BACHILLER : GUILLERMO ESTUARDO MEDRANO PORTILLO

carnet Universitario No. 91-17777

presentado para su Examen General Público, previo a optar al  
 título de Médico y Cirujano, el trabajo de tesis titulado:  
 TUMORES MALIGNOS DE NARIZ Y SENOS PARANASALES

trabajo asesorado por:

doctor: MARIO PELLECCER WAY      JAIME ORTIZ MARTINEZ

revisado por:


doctor: CARLOS DARDON VIRREY


quienes lo avalan y han firmado conformes, por lo que se emite,  
 firman y sellan la presente ORDEN DE IMPRESION.

Guatemala, 20 de junio de 1997

  
Dr. Antonio Palacios B.  
COORDINADOR UNIDAD DE INVESTIGACIONES



  
DIRECTOR  
CENTRO DE INVESTIGACIONES  
DE LAS CIENCIAS DE LA SALUD



IMPRIMASE:

  
Edgar Oliva González  
DECANO





FACULTAD DE CIENCIAS MEDICAS  
GUATEMALA, CENTRO AMERICA

Guatemala, 20 de junio de 1997

Doctor:  
Antonio Palacios López  
Coordinador Unidad de Tesis  
Facultad de Ciencias Médicas.

Se le informa que el BACHILLER  
GUILLERMO ESTUARDO MEDRANO PORTILLO  
Nombres y apellidos completos

Carnet No.: 91-17777 ha presentado el Informe Final de su  
trabajo de tesis titulado:

TUMORES MALIGNOS DE NARIZ Y SENOS PARANASALES

Del cual autor, asesor(es) y revisor nos hacemos responsables por  
el contenido, metodología, confiabilidad y validez de los datos  
y resultados obtenidos, así como de la pertinencia de las  
conclusiones y recomendaciones expuestas.

*Jaime Anibal Ortiz Martínez*  
*Guillermo Estuardo Medrano Portillo*  
Firma del estudiante

Dr. Jaime Anibal Ortiz Martínez

Jaime Anibal Ortiz Martínez  
Médico y Cirujano  
Colegiado No. 5724

Dr. Mario Enrique Pellecer Way

F. Asesor

Nombre completo y sello

DR. MARIO ENRIQUE PELLECCER WAY  
MEDICO Y CIRUJANO  
Colegiado 5209

*Carlos Dardón Vírrez*  
Dr. Carlos Dardón Vírrez  
F. Revisor

Nombre completo y sello  
Reg. Personal 12187

Dr. Carlos Dardón Vírrez

Colegiado No. 8761





DE CIENCIAS MEDICAS  
LA. CENTRO AMERICA

APROBACION INFORME FINAL

OF. No. 59-97

Guatemala, 20 de junio de 1997.

BACHILLER:  
GUILLERMO ESTUARDO MEDRANO PORTILLO  
Facultad de Ciencias Médicas  
USAC.


Por este medio hago de su conocimiento que su Informe Final de Tesis, titulado: TUMORES MALIGNOS DE NARIZ Y SENOS PARANASALES


ha sido RECIBIDO, y luego de REVISADO se ha establecido que cumple con los requisitos contemplados en el reglamento de trabajos de tesis; por lo que es autorizado para completar los trámites previos a su graduación.

Sin otro particular me suscribo de usted.

Atentamente,

"ID Y ENSEÑAD A TODOS"

  
Dr. Antonio Palacios López  
Coordinador Unidad de Tesis



NOTA: La información y conceptos contenidos en el presente trabajo es responsabilidad única del autor.

APL/jvv.

## ÍNDICE

INTRODUCCIÓN.....	1
DEFINICIÓN DEL PROBLEMA.....	2
JUSTIFICACIÓN Y PROPÓSITO.....	4
OBJETIVOS.....	5
REVISIÓN BIBLIOGRÁFICA.....	6
METODOLOGÍA.....	29
ANÁLISIS Y DISCUSIÓN FINAL DE RESULTADOS.....	33
RESUMEN.....	44
CONCLUSIONES.....	45
RECOMENDACIONES.....	46
REFERENCIAS BIBLIOGRÁFICAS.....	47
ANEXOS.....	49

## I-INTRODUCCIÓN

Los tumores o neoplasias pueden considerarse como un grupo de entidades clinicopatológicas específicas de etiología, manifestaciones clínicas, formas de tratamiento, resultados y pronósticos muy diferentes.

Los tumores de nariz y senos paranasales son entidades con un mal pronóstico, debido a que se diagnostican tarde, y los signos y síntomas no son alarmantes para las personas que los padecen.

En esta investigación se presenta una revisión de los aspectos más recientes y relevantes en el diagnóstico y tratamiento de los tumores de nariz y senos paranasales, así como los aspectos clínicos y las clasificaciones más utilizadas para estas patologías.

Se presentan los casos de pacientes a quienes se les ha diagnosticado alguna neoplasia de nariz o senos paranasales, analizando la forma a la que se llegó al diagnóstico, tratamiento y evolución.

No existe en el Instituto Guatemalteco de Seguridad Social un protocolo para el diagnóstico y manejo de este tipo de patologías, se propone un protocolo de manejo de los pacientes en los cuales se sospecha la presencia de un tumor de nariz o senos paranasales para el diagnóstico temprano y tratamiento correcto.

## II-DEFINICIÓN DEL PROBLEMA

Los tumores son definidos como una neoformación o nuevo crecimiento de tejido en los cuales la multiplicación de las células no esta totalmente controlada por los sistemas reguladores del organismo y tiene generalmente un carácter progresivo; en este caso también se llama neoplasia.(1)

Los tumores de la cavidad nasal y de los senos paranasales iniciaron su publicación hace siglos. Se hallaron evidencias de cáncer nasofaríngeo en momias Egipcias, aunque la primera adecuada descripción de esta enfermedad es la que hizo Michaux en 1845.(1)

Para el tratamiento de estas entidades; Hipócrates y Galeno sostenían que con la terapia de estas enfermedades solo se lograba la propagación de las mismas así como también acortar la vida del paciente. Pero en realidad la extirpación del tumor disminuye la posibilidad de propagación y alarga la sobrevivencia del paciente, esto fue confirmado por los historiadores ya que encontraron evidencias de que en 1827 Gensoul realizo una maxilectomia, por un osteosarcoma, con éxito.

Entre otras formas de tratamiento exitosas se menciona la electrocirugía, con cauterio, la cual adquirió mucha popularidad a finales de ese siglo. Al aparecer la radioterapia y observarse buenos resultados, los cirujanos iniciaron la combinación de estos dos métodos obteniendo así una casi regresión del tumor.

Aproximadamente desde 1930 ya ha habido especialista en otorrinolaringología en Guatemala dedicados al estudio y manejo de estos tumores, sin embargo se ha hecho el diagnóstico y tratamiento de estas entidades de acuerdo a los recursos existentes en los diversos hospitales del país y se han basado en los criterios que cada especialista ha adquirido durante su formación en el extranjero, sin que exista uniformidad en este manejo, es por esto que se ha

rido revisar y analizar estadísticamente este proceso para lograr la elaboración de este protocolo; y que pueda servir de guía a quienes lo consultan.



### **III-JUSTIFICACIÓN Y PROPÓSITO**

Siendo las neoplasias de nariz y senos paranasales patologías difíciles de diagnosticar y tratar, debido a lo insidioso de sus síntomas, en el presente estudio se citan casos documentados del Servicio de Otorrinolaringología y Cirugía de Cuello en el Hospital de Enfermedad Comunes del Instituto Guatemalteco de Seguridad Social, analizando la manera de llegar al diagnóstico correcto, el tratamiento y manejo oncológico. Proponer un protocolo de manejo de pacientes con el riesgo de presentar una de estas patologías de tal manera que sea tratado prontamente para mejorar el pronóstico a largo plazo.

## IV-OBJETIVOS

### GENERAL

Diagnosticar en forma temprana la presencia de tumoraciones en estas áreas junto a la historia clínica y métodos diagnósticos disponibles.

Proponer un protocolo de manejo de estas afecciones de acuerdo a los recursos con los que se cuenta en el Instituto Guatemalteco de Seguridad Social.

### ESPECÍFICOS

Clasificar las patologías tumorales más frecuentes en nariz y senos paranasales que existen en el Instituto Guatemalteco de Seguridad Social.

Clasificar los signos y síntomas, predominantes en las tumoraciones que se presentan en los senos paranasales.

Enumerar los métodos utilizados en el Instituto Guatemalteco de Seguridad Social para hacer el diagnóstico.

Mencionar los diversos tratamientos disponibles en el Instituto Guatemalteco de Seguridad Social para estas patologías.

## V-EMBRIOLOGÍA DE LOS SENOS PARANASALES

El desarrollo inicial de los senos paranasales se lleva a cabo temprano durante la vida fetal. Con excepción del seno esfenoidal, los senos paranasales empiezan su desarrollo como bolsas de epitelio nasal, que se expande formando concavidades de la cápsula nasal cartilaginosa. (ectoderm) (1)(5)

**Seno Maxilar:** Es el primero en desarrollarse en el feto humano. (1)(3)

Su desarrollo inicial se presenta en los fetos de 65-70 días de vida. Generalmente una bolsa de mucosa nasal se desarrolla como un rudimentario seno maxilar. Su sitio inicial de desarrollo y de su futura osificación es en la superficie inferolateral del infundíbulo del etmoides. (7)(3)(1) Los senos frontal y etmoidal, durante el cuarto mes de la vida fetal el meato medio se extiende anteriormente hacia arriba para formar un receso frontal sin salida. (1)(5)

El seno frontal inicialmente se desarrolla como una bolsa de mucosa nasal en o cerca del receso frontal del meato medio, concluye su desarrollo en la adolescencia o puede no desarrollarse lo cual puede ser común. El seno etmoidal se desarrolla de múltiples sitios en el meato medio y del meato superior. (1)(12)

**Seno esfenoidal:** El desarrollo de este seno deviene de la constricción de parte del receso esfenoidetmoidal. Durante el tercer mes de vida fetal y principios del cuarto, la porción posterosuperior de este receso se separa incompletamente de un doblez de la mucosa nasal que tiene su base en la parte inferior, el cual se curva hacia arriba en la parte anterior del cuerpo del esfenoides. Termina de osificarse del tercer al quinto año de vida postnatal. (1)(5)(7)(12)(10)

## VI-ANATOMÍA DE LOS SENOS PARANASALES

La pared sinusal usualmente consiste de una capa compacta de hueso recubierta de periostio. El hueso está fusionado con la mucosa que lo recubre. El epitelio que recubre a los senos paranasales incluye en células ciliadas, células basales y células secretoras de moco.

**Maxilar:** Llamado tambiénantro de Highmore, son dos cavidades, pares y simétricas, de forma de cuadrangular, que ocupan la parte central de los maxilares superiores, y ayuda a darles forma y forma que los caracterizan en el adulto.(11)(10) Su desarrollo termina hasta después de la erupción de los dientes.

Se extiende de abajo de la órbita y por arriba de las raíces de los molares y premolares, su pared superior delimita con las mejillas.

Las dimensiones de los senos maxilares es variable, según la edad, sexo, según el sujeto y aun en el mismo sujeto. En general la capacidad media de los senos maxilares es de 11 a 12 mL, aunque puede variar hasta 25 mL o ser tan pequeña como 2 mL.

**Seno etmoidal:** Son varias cavidades que se hallan en el espesor de las masas laterales del hueso maxilar. Pueden variar en número, pueden ser de dos a ocho senos etmoidales anteriores y de uno a tres posteriores, formando el laberinto etmoidal. Lateral al laberinto etmoidal se encuentran los meatos de la órbita, en la parte posterior se encuentra el seno esfenoidal, anterior al seno etmoidal se encuentra el hueso lagrimal, el proceso frontal del maxilar y el conducto nasolagrimal. En la parte superior se encuentran los meatos superior y medio de la cavidad nasal. (11)(10)

La capacidad media de las celdillas etmoidales es de aproximadamente de 3 a 10 mL. (11)

**Seno frontal:** Son dos cavidades en forma de prisma triangular. Están limitados al hueso maxilar superior. Ambos están separados completamente por un septum localizado en la línea media. Limitado superiormente por las órbitas, senos etmoidales anteriores y la cavidad nasal, posterosuperiormente se comunican con el lóbulo frontal del cerebro. (11)(10)

**Seno esfenoidal:** Son dos cavidades en forma de cubo irregular contenidas en el hueso esfenoidal, separadas por un septum, generalmente las cavidades son asimétricas. El seno esfenoidal está localizado en posición central en relación con el esqueleto. En la parte superior se encuentra la hipófisis, el tracto olfatorio, lóbulo frontal del cerebro y una cadena de arterias intracavernosas. En la parte inferior se encuentra la nasofaringe, el canal pterigoideo, en la parte posterior una pared gruesa de hueso separa al seno de la arteria basilar y anteriormente se localiza el seno etmoidal posterior.(11)(10) Su capacidad media es de 5-6 mL.

La vascularización de los senos paranasales es proveída por la arteria esfenopalatina y las arterias etmoidales anterior y posterior. La inervación la provee en gran medida rama de la división maxilar del nervio trigémino, específicamente el nervio nasal medio y lateral posterossuperior.

## VII-FUNCIÓN DE LOS SENOS PARANASALES

Es generalmente aceptado que los senos paranasales no tienen una función primordial en los humanos, esto es el resultado de hipótesis de 2000 años concernientes a este respecto. En las funciones que desempeñan los senos paranasales podemos mencionar: producción de moco, almacenamiento de moco, para resonancia de la voz, para aliviar el esqueleto, para humidificar y calentamiento del aire, áreas accesorias del olfato, para conservar el calor de las fosas nasales, definir los contornos faciales, y como tanques que ayudan al diferencial de presión interna y externa durante la inspiración.(1)(4)(5)(11)

El seno etmoidal probablemente se desarrolló como un accesorio de la superficie olfatoria con una función secundaria de humidificar y calentar el aire inspirado. El seno frontal probablemente se desarrolló como una protección mecánica para el cerebro. El seno maxilar ejemplifica una mala economía del cuerpo, ya que absorben la fuerza de la masticación y el seno esfenoidal no se tiene una función específica actualmente.(1)(4)(11)

## VIII-ASPECTOS CLÍNICOS

Entre las características generales, signos y síntomas, de los tumores malignos de los senos nasales, dependiendo de dónde se originen se pueden mencionar por ejemplo, en los tumores de origen epitelial, que se originan desde la piel, cerca del ojo, se pueden manifestar como nódulos duros y brillantes, como lesiones ulceradas o costrosas, como cicatrices o como lesiones que son difíciles de distinguir de la psoriasis, tal y como sucede en el carcinoma basocelular.

Otra de las manifestaciones que se pueden encontrar en los tumores de origen epitelial es que generalmente provienen de áreas expuestas al sol, que también pueden observarse como una placa roja, en el caso del carcinoma espinocelular y el de células transicionales.

En el caso del estrofioblastoma se presenta como una masa tumoral de color rojo, la cual produce obstrucción y epistaxis, evoluciona poco a poco y es invasiva y suele destruir hueso además de producir anosmia.

Analizando las características de los tumores de origen epitelial podríamos decir que no se originan directamente en estas regiones (senos paranasales) y que todos se manifiesta ya sea como una placa o masa que invade tejidos adyacentes, que al llegar a la cavidad nasal o de los senos paranasales pueden producir obstrucción, salida de secreción o epistaxis.

Cuando analizamos los tumores originados del tejido conectivo, estos se pueden manifestar como una infección de vías aéreas superiores que no cede al tratamiento, con obstrucción, secreción sanguinolenta que no cede, pudiendo haber deformación facial, en este caso nos referimos al granuloma de Wegener. En el fibrosarcoma y rhabdomioma también es común encontrar dolor en el área afectada, una masa que puede producir deformidad y hemorragia nasal. En el caso del rhabdomioma la masa suele ser firme y blanquizca a diferencia del hemangioendoteliosarcoma que es un bulto carnoso grande y pálido. En el mixosarcoma, además de los síntomas ya mencionados este puede presentarse como un pólipo solitario que también produce obstrucción.

En el reticulosarcoma y condrosarcoma, existe al igual que en los anteriores dolor, tumefacción, deformidad, destrucción ósea y puede existir exoftalmia tal y como sucede generalmente en el condrosarcoma.

En el caso de los tumores que se originan del tejido conectivo, al igual que los tumores originados del tejido epitelial, existe una masa que produce deformidad, obstrucción, hemorragia y tumefacción, destrucción ósea e invasión a tejidos adyacentes.

En el caso de los tumores de origen óseo, el sarcoma de Ewing presenta básicamente las mismas características que los tumores anteriores a diferencia del sarcoma osteogénico que en lugar de destruir hueso este tiende a la formación de hueso.

Para terminar podríamos decir que en general si existe una secreción nasal hemorrágica, obstrucción nasal, tumefacción, entumecimiento facial, deformidad facial, existe alta probabilidad de que se trate de algún tumor maligno de nariz o senos paranasales, a menos que se demuestre lo contrario.

## IX-IMÁGENES DIAGNOSTICAS

Lo básico de la examinación con imágenes de los senos paranasales puede variar. Las proyecciones utilizadas en rayos X son, la posteroanterior, Caldwell, Waters, Lateral, Submentovertex y Rhese. La proyección posteroanterior proyecta la cima de las pirámides petrosas y el margen superior del seno esfenoidal. La proyección de Caldwell proyecta las pirámides petrosas por arriba del tercio inferior de las pirámides. La proyección de Waters proyecta las pirámides petrosas justo por debajo de los senos maxilares. La proyección submentovertex proyecta básicamente los senos vistos desde abajo. La lateral es una proyección directa lateral. La proyección de Rhese es una proyección oblicua y permite la visualización de los senos frontales, parte posterior del etmoides y la pared antral anterior.

La tomografía computarizada es también utilizada, básicamente se obtienen proyecciones axiales, las cuales son en esencia proyecciones de las bases. Usualmente son tomadas en un plano paralelo a la línea del meato infraorbital.

Otro método de imágenes que es utilizado es la resonancia magnética nuclear (RMN) con la cual es posible obtener datos morfológicos de la reconstrucción tridimensional del tejido. Las lesiones quísticas y sólidas se distinguen tan fácilmente con la TAC pero la RMN proporciona información adicional del líquido del quiste, que puede ayudar a diferenciar la lesión. La RMN da una excelente visualización de las estructuras vasculares, permitiendo el diagnóstico de trombosis o propagación de la enfermedad.



## **X-TUMORES DE LA NARIZ NASOFARINGE Y SENOS PARANASALES**

### **MALIGNOS**

#### **PARTES BLANDAS**

##### **1. Del Epitelio**

- a. Carcinoma basocelular
- b. Carcinoma espinocelular
- c. Células transicionales (linfoepitelioma)
- d. Carcinoma fusocelular y de células claras
- e. Adenocarcinoma
- f. Glándulas salivales menores
- g. Neuroepitelioma
- h. Indiferenciados
- i. Melanóma Maligno

##### **2. Del Tejido Conectivo**

- a. Granulomatosis de Wegener
- b. Fibrosarcóma
- c. Rabdiosarcoma
- d. Hemangioendoteliosarcoma
- e. Mixosarcoma
- f. Reticulosarcoma
- g. Condrosarcoma

#### **ÓSEOS**

- 1. Sarcoma osteógeno
- 2. Sarcoma de Ewing

## XI-REVISION BIBLIOGRAFICA

### TES BLANDAS

#### **Epitelio**

##### **inoma Basocelular:**

Esta es una neoplasia maligna formada por células epiteliales neoformadas, con anaplasia en mayor o menor grado y con capacidad de provocar metástasis a distancia en cualquier momento de su evolución.(1)(3) Este tipo de carcinoma no ocurre como lesión primaria en la nasofaringe ni en las cavidades paranasales, sino que las afecta secundariamente por invasión desde la superficie mucosa.(1)(2)

La invasión a la región nasal o de los senos paranasales es una manifestación tardía de la lesión primaria, al llegar acá, ya ha sufrido cambios por lo que se vuelve mucho más agresiva volviendo más difícil su tratamiento.

El tratamiento de este tipo de carcinoma consiste en radioterapia, cuando las lesiones son pequeñas, al ser de mayor tamaño hay que utilizar cirugía y radioterapia para erradicar la lesión. Lo más importante es efectivo cuando no existen lesiones satélites ya que al haber estas, es en extremo difícil erradicar la lesión, existiendo recidivas lo que lo hace de mal pronóstico.(1)(2)

#### Carcinoma Espinoceleular:

Es un tipo de carcinoma constituido por células espinocelulares. Constituye cerca del 65% las neoplasias de la cavidad nasal y de los senos paranasales.

El tumor aparece a simple vista como un área blanquizca de superficie granular. El tumor origina en tejido glandular normal que va a la metaplasia hasta que adopta la identidad de un carcinoma espinocelular.(1)(4)

#### Carcinoma de Células Transicionales:

Fue descrito por primera vez en 1938, se creía que representaba una transición de epitelio glandular a un epitelio pavimentoso.(1) Este tipo de carcinoma esta formado por hileras y masas de células poligonales a fusiformes en un estroma fibroso. Los limites celulares están mal definidos y frecuentemente las masas celulares adquieren un aspecto sincitial.(2)(1)

#### Carcinoma Fusocelular:

Es otra variante de carcinoma de partes blandas. En este tipo de carcinoma las células exhiben considerable pleomorfismo y adoptan una configuración fusiforme.

Al igual que el carcinoma de células transicionales el carcinoma fusocelular es mas radiosensitivo que el carcinoma espinocelular por lo que generalmente en estos no esta indicada la cirugía.(1)

Los síntomas dependen de la etapa de la enfermedad, generalmente se presentan con dolor en la mejilla y en los dientes, con tumefacción facial y exoftalmia. Cuando se invade la cavidad nasal causa obstrucción, rara vez causan epistaxis.(1)(2)

carcinoma:

Es un tumor maligno de origen glandular, pueden semejar mucosa normal o variar mucho en la cantidad de formaciones glandulares identificables en el examen histopatológico. Son usables de menos del 20% de tumores en esta región.

Este tipo de tumor suele crecer con lentitud y el paciente muere años después debido a la metástasis a otros órganos importantes como lo son los pulmones, hígado, encéfalo, etc.(1)(4)(5)

Una vez identificada la lesión el tratamiento es esencialmente quirúrgico si se identifica en un estadio inicial, si se identifica ya que la lesión esta avanzada y el daño es considerable se recomienda el uso de la radioterapia y luego la cirugía ablativa que sea necesaria.(2)(3)

Tumores de Glándulas Salivales Menores:

Son tumores relativamente poco frecuentes y representan menos del 2% de los tumores orales.(2) Estos tumores tienden a ser de curso lento, caracterizado por recidivas locales y frecuente invasión a estructuras vecinas. Las metástasis suelen producirse tardíamente por lo que las lesiones son mas susceptibles de excisión o radioterapia curativa que los demás tipos de cáncer.

El tumor mas frecuente de glándulas salivales menores es el cistadenocarcinoma; representa la mayor parte de los tumores en estas regiones, se da en pacientes de mediana edad, predominando en las mujeres.(1)(2)(3) Le sigue en frecuencia el adenoma pleomórfico; que es un tumor mixto, que afecta a los hombres en su sexta década sin distinción de sexo; y en tercer termino encontramos el carcinoma mucoepidermoide que esta formado por una mezcla variable de células escamosas, elementos mucosecretorios y células intermedias.(1)

#### Neuroepitelioma Olfatorio (Estesioneuroblastoma):

Es un tumor en extremo raro, por lo que se ha sugerido que la escasa cantidad de casos se debe a diagnósticos erróneos que a la rareza del tumor.(2)

Se presume que esta neoplasia inicia su formación en la placoda olfatoria. Se presenta una masa tumoral de color rojo en lo alto de la nariz, donde produce obstrucción nasal y epistaxis repetición. El tumor se caracteriza por "masas de neurocitoblastos primitivos con fibrillas neuropérmicas pero sin células ganglionares".(1)(4)

Este tumor evoluciona como un bulto que se agranda poco a poco hasta que invade y destruye músculo y hueso adyacente. El tratamiento sugerido es la radioterapia y cirugía, además de radioterapia post cirugía.(1)(2)

#### Carcinoma Indiferenciado:

Este es el carcinoma que no se puede clasificar, puede ocurrir en la cavidad nasal, senos paranasales y nasofaringe, sea como metástasis o como una degeneración virulenta de un carcinoma primario local.(1)(3) Tiene características histológicas ya comentadas en el carcinoma espinocelular.

El carcinoma epidermoide metastásico es una entidad rara en las regiones antes mencionadas pero tiene características muy similares al del carcinoma indiferenciado por lo que al no tener un diagnóstico primario comprobado es difícil de distinguir de este carcinoma. Por este motivo el tratamiento es el mismo, radioterapia mas cirugía.

**melanoma Maligno:**

Es una neoplasia relativamente frecuente que fue considerada mortal. Aunque es frecuente en partes del cuerpo, en las regiones nasal y de senos paranasales es en extremo rara.(2)(1) La mayoría de las autoridades actuales opinan que el melanoma maligno se origina en un nevó. Se diferencia el maligno del no maligno por su evidencia de invasión y cantidad aumentada de mitosis y neoplasia.

El tratamiento en la nasofaringe consiste en la excisión local amplia y electrocoagulación, incluyendo el cuello si existen ganglios tomados. Si es en la nariz, se requiere resección radical de la estructura anatómica afectada, incluyendo cartilago o hueso. Si se encuentra en seno paranasal se haría una resección subtotal o total, con exenteración orbitaria o sin ella, según el sitio del tumor primario.

### **Granulomatosis de Wegener**

**Granulomatosis de Wegener:**

Esta lesión se podría comentar con las lesiones inflamatorias ya que es una rara forma de vasculitis necrotizante que se caracteriza por: granulomas necrotizantes agudos de nariz, senos paranasales y pulmones, vasculitis necrotizante focal que aparece también en vías aéreas superiores que puede aparecer en otros sitios, y enfermedad renal presentada como glomerulonefritis necrotizante.

Cuando la enfermedad se presenta en la nariz o senos paranasales, los síntomas iniciales responden a una infección de vías aéreas superiores que no cede y se asocian con obstrucción nasal y secreciones nasales sanguinolentas intermitentes, aunque puede manifestarse también con deformación del contorno facial.

La etiología de esta enfermedad es desconocida. Para el tratamiento está recomendado el uso de corticosteroides, quimioterapia (inmunosupresores), radioterapia y cirugía.(1)(2) Con un tratamiento energético se pueden obtener recidivas prolongadas pero la mayoría de veces no hay nada eficaz, la enfermedad sigue su curso y generalmente es de mal pronóstico.

#### Fibrosarcoma:

Son típicamente neoplasias no encapsuladas, infiltrantes, blandas, con aspecto de carne pescada, con frecuencia con áreas de hemorragia o necrosis. El fibrosarcoma es uno de los sarcomas comunes que ocurren en la nariz y en los senos paranasales. Se diferencia del fibroma benigno por la aparición de células fusiformes atípicas de núcleos elongados distribuidas al azar.(1)

El pronóstico de los pacientes con fibrosarcoma depende de la atipia citológica, tamaño tumoral y localización. El tratamiento primario de estos tumores es la resección quirúrgica, aunque también se han empleado radioterapia y quimioterapia, pero no han demostrado ser eficaces.(1)(2)(3)(5)

#### Rabdomiosarcoma:

Este es un tumor que es una rareza en la cavidad nasal y en los senos paranasales. Cuando ocurre en estos sitios puede representar un rabdomioma que está en vías de malignizarse o un rabdomiosarcoma que invade estas cavidades. La pieza tumoral es un bulto firme y blando, localizado y a menudo pediculado, que puede manifestarse con deformidad en el contorno de la cara.(1)

Este tumor es virulento, a menos que se diagnostique y se escinde en su etapa más incipiente, la neoplasia solo responde en forma pasajera a la radioterapia, quimioterapia o cirugía.(1)(3)

Se requiere de un tratamiento sin dilaciones porque muchas veces, después de eliminar las células en el sitio primario, no tardan en evidenciarse las metástasis.(1)(2)

### angioendoteliosarcoma:

Este tumor es una neoplasia maligna de origen vascular, caracterizada por masas de células teliales con la atipia y anaplasia celulares características de los tumores malignos. Macroscópicamente los angiosarcomas cutáneos pueden comenzar como nódulos rojos sintomáticos, delimitados y engañosamente pequeños, ocasionalmente múltiples con gran potencial invasivo. Se presenta a cualquier edad y en cualquier localización. Si se encuentra en la nariz o senos paranasales, puede presentar epistaxis, deformidad, dificultad para respirar y deglutir.(5)(6)

Algunas veces se obtiene una curación con radioterapia, pero de este modo solo se suele retardar el crecimiento tumoral en forma transitoria. Se prefiere tratar estas lesiones con una excisión que permita un amplio margen de tejido normal circundante.

### Linfoma Maligno:

Es una neoplasia que se origina en los sistemas reticuloendotelial y linfático. Las lesiones en la cabeza y cuello son indoloras, mientras que las de la nasofaringe se manifiestan con anomalías de los nervios craneales. Cuando aparece en los senos paranasales suele ser una propagación que proviene de la nariz o la órbita.(1)(5)

El tumor presenta característicamente unas masas de linfocitos atípicos en activa mitosis, que desplazan el tejido conectivo y oscurecen sus contornos.(1)

El tratamiento de elección para esta manifestación local de una enfermedad sistémica es la radioterapia, muchas veces complementada con quimioterapia.



#### Reticulosarcoma:

Son tumores consistentes en reticulocitos y en un tipo de célula linfomatosa primitiva. Derivan del mesenquima de la célula reticuloendotelial que existe en los tejidos linfoides. Son malignos y crecen con mayor rapidez que el linfosarcoma. Suelen responder de manera espectacular a las series de radioterapia completas.(1)(2)

#### Mixosarcoma:

Es una neoplasia que generalmente ocurre como un pólipo solitario en la nariz o en la nasofaringe. Su cuadro histológico consiste en un tejido conectivo embrionario y mesenquimático con células estrelladas y fibrilares. Este cuadro histológico significa que el tumor es muy anaplásico. Suele presentarse con mayor frecuencia en las décadas quinta y sexta. El tratamiento consiste en excisión quirúrgica.(1)(2)

#### Condrosarcoma:

Estos tumores son raros y pueden presentarse en la nariz o en los senos paranasales. Los tumores se pueden distinguir en el examen histológico por la presencia de una matriz cartilaginosa. El condrosarcoma se puede presentar como un cartilago hialino maduro junto a un cartilago inmaduro que contiene células anaplásicas atípicas. Dependiendo de la región que afecta se puede evidenciar destrucción ósea y exoftalmia entre otros.(1)

Estos tumores suelen originarse de un quiste o sobre tumores cartilaginosos preexistentes. El condrosarcoma se da principalmente en edades medias o avanzadas y es ligeramente más frecuente en los varones.(2)

Para el tratamiento de esta lesión, si esta bien localizada, se recomienda la radiación  
avitaria seguida de la excisión total de la masa. En los casos en que el tumor toma los huesos de  
a, la nariz o los senos, es difícil hacer la excisión completa.(1)(2)

## OS

### oma Osteógeno:

Es un tumor maligno de células mesenquimatosas, caracterizado por la formación directa de  
ide o hueso por las células tumorales.(2) Algunos están formados principalmente por células  
blásticas, otros muestran una abundante formación de hueso, diferenciación condroide y otros  
muy vascularizados pero todos contienen osteoide producido por el tumor. Pueden ocurrir en los  
s maxilares y etmoidales y en cualquier otro lugar donde exista hueso; excluyendo los mielomas, el  
sarcoma es la forma mas frecuente de cáncer óseo.(2)(1) Entre los síntomas y signos  
ominantes en esta lesión están: la deformidad, dolor, hemorragia y dependiendo del lugar  
lalmia.

No existe tratamiento definitivo o paliativo, la gran mayoría de los casos son fatales, la muerte  
s pacientes se debe a metástasis generalizadas.(2)

### oma de Ewing:

Es un tumor formado por células poco diferenciadas, pequeñas y redondas. Es un tumor óseo  
maligno que es mas común en personas jóvenes, de la segunda o tercera década predominando  
en la segunda, existiendo una relación de 2-1 de predominio masculino.(2) Se manifiesta con  
r, tumefacción, dolor a la palpación en la zona afectada, venas dilatadas y elevación de la  
peratura así como elevación de la velocidad de sedimentación.(1)(2)(4)

Este tumor afecta los huesos tubulares largos del cuerpo, aunque se han documentado casos donde afecta el maxilar inferior y el superior. Cuando toma el seno maxilar, es una lesión destructiva que crece con rapidez, tomando los tejidos blandos circundantes y la cavidad oral.(1)(2)

El sarcoma de Ewing no responde tanto a la radioterapia como se creía, el tratamiento de elección es la extirpación quirúrgica radical de la parte afectada, si no, habrá de quedar desfiguración demasiado grande.

El pronóstico es muy malo; la quimioterapia ofrece cierto paliativo y en la actualidad el protocolo indicado es una combinación de quimioterapia y radioterapia.

## XII-PROCEDIMIENTOS

Los principios contemporáneos de la cirugía de los senos paranasales se desarrollaron 1000 años y especialmente en el último siglo. Los orígenes de la cirugía de los senos paranasales desde la técnica de trepanación practicadas por el hombre prehistórico, también en las tribus del continente se documentaron casos donde se observaron significancia práctica y ritual. (4)

Las indicaciones de cirugía de los senos paranasales se deben a una enfermedad que afecta los paranasales y que no pudo cambiar su curso con varias modalidades terapéuticas.

### FRONTAL

Indicación: Este procedimiento ganó gran aplicación en pacientes con sinusitis frontal aguda y evidencia radiográfica de un nivel aire-fluido en el seno.

Este procedimiento se realiza luego de aplicar anestesia general, se hace una incisión curvilínea debajo de la ceja en la parte proximal a la nariz. Aparecen el tejido subcutáneo y el músculo orbicular los cuales se separan, se incide el periostio, se eleva para mostrar el piso del seno. Luego el piso es penetrado, drenando el material que se encuentre o si fuera masa se hace una biopsia y la eliminación de la misma. Para terminar se dejan dos catéteres del seno hacia la piel como drenaje.

Plastia frontal: Este procedimiento consiste en remover el septum que divide ambos senos en los pacientes que sufren de sinusitis unilateral, de tal manera que todo el material que se acumulaba en el seno que no drenaba bien va a drenar ahora en el seno que posee un drenaje funcional. (4)(2)

Procedimiento de colapso: Este es un intento para el control de la enfermedad crónica de los senos paranasales colapsando la cavidad, uniendo la piel que recubre el seno con la pared posterior del mismo. Este procedimiento no es muy utilizado por los problemas estéticos que genera. (4)(2)(12)

Frontoetmoidectomia externa: Esta indicada en pacientes con enfermedad de los senos frontales cuales son o muy pequeños o muy grandes.(4)(2)

Básicamente el procedimiento consiste en realizar una incisión desde la parte medial por de la ceja hacia el ángulo interno de la órbita, se remueve el piso del seno frontal, la lamina papiracea y el proceso nasal del maxilar.(4)(12)

Osteoplástica frontal: Esta indicada cuando existe obstrucción del drenaje del seno frontal, etmoidal. Este procedimiento consiste en llegar al seno frontal directamente, ya sea por directo por debajo de la ceja o indirectamente con una incisión en o por detrás de la línea de implantación del cabello. Se procede a levantar la piel del perostio mostrando la totalidad del seno frontal.(4)(2)

#### SENO ETMOIDAL

Etmoidectomia externa: Este procedimiento es el preferido para la etmoiditis aguda resultado de absceso orbitario, para tomar biopsia del etmoides que no son posibles tomarlas por via intranasal para enfermedades frontoetmoidales para lo que se necesita tener acceso a ambos senos. (4)(2)(1)

El proceso consiste en una incisión por debajo de la ceja que se extiende en forma de arco tomando la parte lateral de la nariz hasta llegar al dorso de la nariz. Una vez levantado el pericraneo se retrae el contenido de la órbita, se continua disecando llegando así a la lamina papiracea y a las paredes laterales de ambos laberintos etmoidales.

Etmoidectomia transantral: Este procedimiento es usado cuando existe compresión orbitaria. Consiste en una combinación de etmoidectomia transantral con la remoción del techo del seno maxilar, sus paredes laterales y el contenido orbitario en el nervio infraorbitario e incisiones múltiples en la periorbita. La hernia

grasa orbital al espacio creado por la etmoidectomia y la remoción del piso de la órbita permite la impresión satisfactoria de la órbita en pacientes con exoftalmos asociado con la enfermedad de es. (4)(2)

noetmoidectomia intranasal: Este procedimiento es utilizado para el tratamiento de hiperplasia l y enfermedad de los senos paranasales, también es preferido para el tratamiento de pacientes con osis recurrentes, rinosinusitis hiperplásica y etmoiditis crónica purulenta.

Se utiliza anestesia local, luego se incide en el comete medio, se liberan las adherencias, luego endo desde el piso de la nariz a un ángulo de 30 grados se puede encontrar el esfenoides a 7 metros, se remueven las celdillas etmoidales posteriores para tener total visibilidad del esfenoides . poder remover la cara de este.(4)

#### IO ESFENOIDAL

ugía transesfenoidal: Este procedimiento esta indicado cuando existe lesión en las celdillas noidales. Bajo anestesia general, en posición supina con el tubo endotraqueal del lado izquierdo de oca con la cabeza un poco elevada y girada hacia la izquierda.(4)

Se procede a incidir milímetros por debajo de la unión de la encía libre con la unida de los tes anteriores del maxilar, luego se procede a levantar mostrando así la espina nasal, el piso nasal y bertura piriforme bilateral. Se coloca un especulo nasal largo mostrando el rostro del seno noidal, se remueve la pared anterior del seno dando acceso a las celdillas. (4)(12)

**SENO MAXILAR**

**Irigación antral:** También llamado procedimiento de Proetze, se utiliza para liberar la obstrucción del ostium que produce una acumulación de material que no puede ser drenado. El procedimiento consiste en cateterizar el ostium e irrigarlo liberándolo así de productos de infección, tejido necrótico, organismos viables y no viables y sus toxinas.(4)(2)(12)

**Sinusoscopia:** Este es un procedimiento que se realiza para visualizar el interior de un seno paranasal a través de un instrumento telescópico.

**Antrostomía nasal:** Está indicado en pacientes con infecciones crónicas, recurrentes secundarias a la obstrucción o estenosis del ostium antral. Consiste en crear una ventana inferior en el meatus nasomaxilar.(4)(2)(12)

**Caldwell-Luc:** Está indicada en pacientes que requieren una operación más radical para la remoción de material antral infectado. Consiste en hacer una incisión por debajo del labio, del canino al primer molar, se eleva la mucosa, dejando expuesto el maxilar en donde se utiliza un instrumento para crear una apertura en el seno maxilar en el área de la fosa canina, se procede al drenaje y liberación de material presente en el seno.(4)(2)(12)(1)

**Maxilectomía:** Este procedimiento puede ser una resección simple de una parte del paladar, de la cresta alveolar o de una porción de la superficie anterior del maxilar superior. (maxilectomía parcial) La maxilectomía total está destinada a ser una resección en bloque de todo el maxilar superior.(4)(2)(12)

### **XIII-CIRUGÍA ENDOSCOPICA DE SENOS PARANASALES**

Este tipo de procedimientos ha tenido relevancia en los últimos 10 años; gracias a los avances técnicas microquirúrgicas y la óptica.

La FESS (funcional endoscopic sinus surgery) provee principalmente un manejo anatómico y funcional de las cavidades paranasales a través de la nariz, en donde se conservan estructuras, con el mínimo de tejidos, la facilidad de efectuarse con anestesia local y la reincorporación rápida del paciente a sus actividades.

En el presente estudio, la FESS provee un adecuado método para efectuar biopsias de lesiones ubicadas en lugares poco accesibles para la cirugía abierta o cuando el estado del paciente no permita el uso de anestesia general.

Debe mencionarse también el hecho de conservar en mejor forma los contornos anatómicos de los senos paranasales; pues al necesitarse cirugía más amplia, dichos contornos sirven como referencias que garantizan un adecuado procedimiento final, tal el caso de las celdillas etmoidales posteriores en relación con el nervio óptico o los contornos del seno esfenoidal con el quiasma óptico y la Arteria Carótida interna.

La FESS también presenta limitaciones respecto al tamaño de tumor y la ubicación del mismo, pues la visión a través del endoscopio puede estar ocluida en su totalidad.

Otra de las limitaciones en este procedimiento es la dificultad para controlar el sangrado que puede derivarse de la biopsia efectuada, pues como se mencionó con anterioridad, la visión queda notablemente limitada para efectuar cauterizaciones o ligadura de vasos sangrantes.



**XIV-RADIOTERAPIA:**

Este es un procedimiento terapéutico el cual es utilizado para la destrucción de células. A dosis de radiación adecuadas, se producirá necrosis de cualquier célula viva; teniendo mayor actividad en las células que presentan un recambio rápido.

Las dosis de radiación producen alteración en la proliferación celular: a) disminuye la mitosis y b) se altera la síntesis de ADN

**XV-QUIMIOTERAPIA:**

Esta es una terapia antineoplásica en donde se utilizan medicamentos. La idea es que el fármaco antineoplásico destruya todas las células cancerosas sin tener efecto o toxicidad sobre las células normales, pero tal fármaco no existe.

Entre los medicamentos utilizados en la quimioterapia están los alquilantes los cuales alquilan al ADN este es incapaz de desarrollarse y replicarse. Los antagonistas de las purinas inhiben a estas de tal manera que no se pueden sintetizar de nuevo estas. Los antagonistas de la pirimidina que actúan básicamente inhibiendo la síntesis del ADN, el 5-fluoruracilo que actúa de esta manera, el metotrexato que es un antagonista del folato inhibiendo la formación del tetrahidrofólico, etc.

## XVI-METODOLOGÍA

**TIPO DE ESTUDIO:** El presente trabajo es un estudio descriptivo retrospectivo.

**POBLACION Y OBJETO DE ESTUDIO:** La muestra fue tomada por inducción perfecta, o sea, el conocimiento de los casos de pacientes con tumores malignos de nariz y senos paranasales que fueron atendidos en el Instituto Guatemalteco de Seguridad Social (IGSS). El objeto de estudio lo representan los expedientes clínicos de los pacientes.

### CRITERIOS DE INCLUSIÓN

- Expedientes de pacientes con tumor maligno en nariz o senos paranasales diagnosticado en el departamento de Otorrinolaringología del IGSS.
- Que el paciente haya sido tratado en el departamento de Otorrinolaringología del IGSS.

### CRITERIOS DE EXCLUSIÓN

- Expedientes clínicos de pacientes con tumores benignos en nariz o senos paranasales u otros tipos de masa, por ejemplo cuerpos extraños.
- Expedientes clínicos de pacientes con tumores malignos de nariz o senos paranasales tratados y diagnosticados en otra institución.

30  
XVII VARIABLES

Nombre Variable	Definición Conceptual	Definición Operacional	Escala de Medición	Unidad de Medida
Tumor	Neoformación o nuevo crecimiento de tejido, no controlado por el organismo.	Confirmado mediante biopsia y descrito en el informe patológico del expediente médico	Nominal	Presente o Ausente
Sintoma	Manifestación de una alteración orgánica o funcional, apreciable solo por el paciente.	Referido en el expediente como, dolor, obstrucción, etc.	Nominal	Presente o Ausente
Signo	Fenomeno, caracter, sintoma objetivo de una enfermedad o estado que el médico reconoce o provoca	Referido en el expediente como, hemorragia, masa, deformidad, etc.	Nominal	Presente o Ausente
Tratamiento	Aplicación de varias sustancias y materiales para la resolución de la enfermedad	Procedimiento referido en el expediente médico, utilizado para la regresión del tumor.	Nominal	Existió o No Existió
Sexo	Condición orgánica que distingue al macho de la hembra.	Referido en el expediente médico como masculino o femenino.	Nominal	Masculino o Femenino

Nombre Variable	Definición Conceptual	Definición Operacional	Escala de Medición	Unidad de Medida
Edad	Tiempo transcurrido desde el nacimiento.	Referido en el expediente como el número de años que tiene el pte	Ordinal	Años
Tiempo	Medida de duración	Referido en el expediente como el número de días, meses, o años que el paciente ha padecido la afección.	Ordinal	Días Meses Años
Ocupación	Empleo u oficio	Referido en el expediente como el trabajo que desempeña el paciente en sus labores diarias	Nominal	Tiene o no Trabajo

## **XVIII-RECURSOS**

### **MATERIALES**

#### **Físicos**

- Hospital de Enfermedad Común del Instituto de Seguridad Social, Departamento de Otorrinolaringología.
- Archivo general del hospital de Enfermedad Común del IGSS. Expedientes médicos de los pacientes.

#### **Humanos**

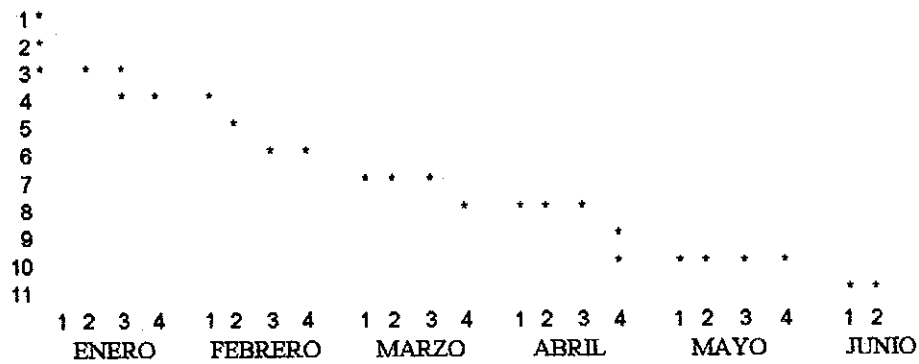
- Personal del archivo del Hospital de Enfermedad Común del IGSS.
- Personal del Departamento de Otorrinolaringología del Hospital de Enfermedad Común del IGSS.

## **XIX-PLAN PARA LA RECOLECCIÓN Y ANÁLISIS DE DATOS**

Para la recolección de datos se buscaron en el libro de patología del Hospital de Enfermedad Común del IGSS, los diagnósticos de tumores malignos de nariz y senos paranasales, obteniendo así el número de expediente médico del paciente. Se localizaron en el archivo los expedientes correspondientes, obteniendo por medio de una boleta de recolección de datos la información necesaria para la realización satisfactoria del estudio.

Luego de haber obtenido la información necesaria a través de la boleta de recolección de datos se procedió a la revisión de los mismos llegando así a obtener los resultados necesarios para poder de esta manera clasificar las distintas variables que se utilizan en este estudio, pudiendo así proponer un protocolo para el diagnóstico y tratamiento de las patologías de este tipo.

## XX-EJECUCIÓN DE LA INVESTIGACIÓN



Selección de tema.

Elección de revisor y asesor.

Recolección del material bibliográfico

Elaboración del protocolo

Presentación y aprobación de protocolo a revisor  
y asesor de tesis

Presentación y aprobación de protocolo en comité  
de tesis USAC

Ejecución de trabajo de campo

8. Procesamiento de datos, elaboración de  
cuadros

9. Elaboración del análisis y discusión de  
resultados

10. Elaboración de conclusiones y  
recomendaciones.

11. Presentación de informe final.

## XXI-PRESENTACIÓN DE RESULTADOS

TOTAL DE PACIENTES QUE PRESENTARON TUMOR DE NARIZ O SENOS PARANASALE  
EN EL HOSPITAL DE ENFERMEDAD COMÚN DEL INSTITUTO GUATEMALTECO DE  
SEGURIDAD SOCIAL (IGSS) EN EL PERIODO DE 1992 A 1996. 45

CUADRO # 1

“Sexo de los pacientes que presentaron tumor de nariz o senos paranasales  
en el hospital de Enfermedad Común del IGSS de 1992-1996.”

SEXO	FRECUENCIA	INCIDENCIA
MASCULINO	34	75%
FEMENINO	11	25%

Fuente: expedientes clínicos de los pacier

CUADRO #2

“Distribución de edad de los pacientes que presentaron tumor de nariz  
o senos paranasales en el hospital de Enfermedad Común del IGSS de 1992-1996.”

EDAD	FRECUENCIA	INCIDENCIA
20 A 30 AÑOS	7	15%
30 A 40 AÑOS	3	6.80%
40 A 50 AÑOS	5	11%
50 A 60 AÑOS	8	17%
60 A 70 AÑOS	11	24%
70 A 80 AÑOS	7	15%
80 A 90 AÑOS	4	8.80%

Fuente: expedientes clínicos de los pacier

## CUADRO # 3

“Signos y síntomas mas frecuentes que presentaron los pacientes a quienes se les diagnostico tumor maligno de nariz o senos paranasales”

SINTOMAS/SIGNOS	FRECUENCIA	PORCENTAJE
DOLOR	38	39
OBSTRUCCION Y/O TUMEFACCION	35	39
EPISTAXIS	6	6
RINORREA MUCOPURULENTA	4	4.5
PRURITO	4	4.5
CEFALEA	1	1.1
PERDIDA DE PESO	1	1.1
PIGMENTACION DE LA PIEL	1	1.1

Fuente expedientes clinicos de los pacientes



## CUADRO #4

“Ocupación de los pacientes que presentaron tumor de nariz o senos paranasales en el Hospital de Enfermedad Común del IGSS”

OCUPACIÓN	FRECUENCIA	INCIDENCIA
JUBILADO	19	42%
ALBAÑIL	2	4.40%
MAESTRO	2	4.40%
OFICINISTA	4	8.80%
SECRETARIA	3	6.60%
EJECUTIVA, VENTAS	1	2.20%
MEDICO	1	2.20%
AYUDANTE, ALBAÑIL	2	4.40%
GUARDIÁN	1	2.20%
CAMPESINO	1	2.20%
PILOTO	4	8.80%
OPERARIO	1	2.20%
CERERÍA	1	2.20%
MARINERO	1	2.20%

Fuente: expediente clínico de los pacientes

## CUADRO # 5

“Tiempo de evolución de los signos y síntomas de los pacientes que presentaron tumor de nariz o senos paranasales en el hospital de Enfermedad Común del IGSS”

TIEMPO DE EVOLUCIÓN	FRECUENCIA	INCIDENCIA
3 A 6 MESES	6	14%
6 A 9 MESES	5	12%
9 A 12 MESES	13	31%
12 A 15 MESES	17	41%

Fuente: expedientes clínicos de los pacientes

CUADRO # 6

"Lugar en el cual se localizo la tumoración"

LUGAR DE LA AFECCIÓN	FRECUENCIA	INCIDENCIA
FOSAS NASALES	27	57%
SENOS MAXILARES	16	33%
SENOS FRONTALES	5	10%

Fuente: expedientes clínicos de los pacientes.

CUADRO # 7

"Estudios realizados a los pacientes para hacer el diagnostico de la tumoración"

ESTUDIOS REALIZADOS	FRECUENCIA
BIOPSIA DE LA TUMORACIÓN	45
RAYOS X DE SENOS PARANASALES	20
TOMOGRAFIA AXIAL COMPUTARIZADA DE SENOS PARANASALES	6

Fuente: expedientes clínicos de los pacientes

## CUADRO # 8

“Distribución de tumores de nariz y senos paranasales que presentaron el total de pacientes a quienes se les diagnosticó un tumor en estas regiones en el hospital de Enfermedad Común del IGSS”

DIAGNOSTICO	FRECUENCIA	INCIDENCIA
CARCINOMA BASOCELULAR	24	53%
LINFOMA	6	13%
CARCINOMA EPIDERMÓIDE	3	6.60%
HEMANGIOENDOTELIOSARCOMA	3	6.60%
CARCINOMA ADENOIDEO QUISTICO	3	6.60%
SARCOMA OSTEOGENO	1	2.20%
ESTESIONEUROBLASTOMA	1	2.20%
ANGIOFIBROMA	1	2.20%
CARCINOMA INDIFERENCIADO	1	2.20%
ADENOCARCINOMA	1	2.20%
CARCINOMA PLEOMORFICO INDIFERENCIADO	1	2.20%

Fuente: informes de patología

## CUADRO # 9

“Tipo de tratamiento que se les dio a los distintos tipos de tumoraciones diagnosticadas en el hospital de Enfermedad Común del IGSS”

TRATAMIENTO	FRECUENCIA	INCIDENCIA
QUIRÚRGICO	40	86%
CIRUGÍA MAS RADIOTERAPIA	3	6.50%
CIRUGÍA MAS QUIMIOTERAPIA	3	6.50%

Fuente expedientes clínicos de pacientes

## XXII-ANÁLISIS E INTERPRETACIÓN DE RESULTADOS

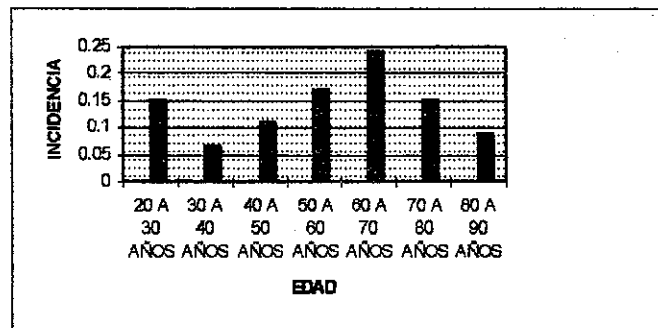
El presente estudio fue realizado revisando los informes de patología en donde se diagnosticaron tumores malignos de nariz o senos paranasales durante los últimos cinco años en el Hospital General de Enfermedad Común del Instituto Guatemalteco de Seguridad Social, encontrándose cuarenta y cinco casos durante este periodo de tiempo.

Al analizar el cuadro numero uno el cual muestra la incidencia de tumores malignos en nariz y senos paranasales según el sexo del paciente, se nota que existe mayor frecuencia de casos en el sexo masculino que en el femenino, observándose una relación de 3-1. Esto puede ser debido a que la frecuencia de neoplasias en estas regiones anatómicas esta ligada a la ocupación, alcoholismo y tabaquismo lo cual en nuestra cultura se ve mas en el sexo masculino que en el femenino.

En cuanto a la distribución por edad, cuadro numero dos, la mayor parte de tumoraciones malignas fueron diagnosticadas durante la sexta y séptima década de vida, dándose acá un porcentaje de un 24%, observándose tumoraciones malignas en menor grado en las otras edades. Ya que al ir aumentando la edad va disminuyendo la rapidez de reparación y regeneración tisular, haciéndose evidente en mayor grado en pacientes de edad avanzada, además que en estos también intervienen factores vasculares. Por lo tanto al aumentar la edad el organismo no responde de una manera adecuada a cualquier tipo de agresión a sus sistemas.

GRÁFICA # 1

Relación edad del paciente con presencia de tumoración

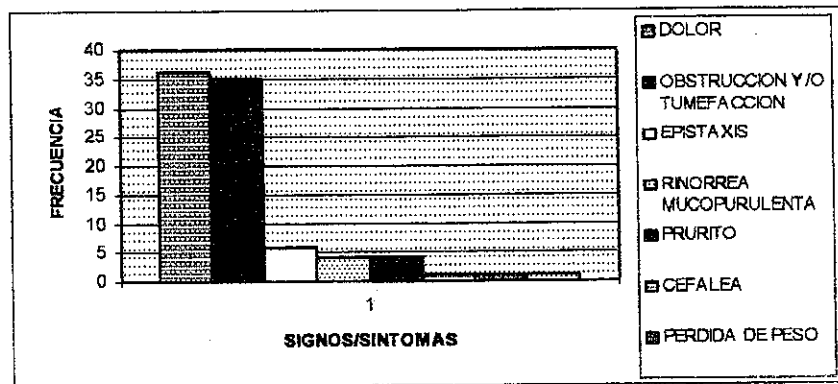


Referente a la ocupación de los pacientes que presentaron tumor maligno en nariz o paranasales se puede observar que un 42% son jubilados y el resto de pacientes tiene ocupaciones diversas. Por lo que en este estudio no se puede determinar una relación entre ocupación y tumor maligno en nariz o senos paranasales. Sin embargo en la literatura si refieren esta relación, y personas que desempeñan sus labores y tienen contacto con partículas de polvo, sustancias químicas, humo y hollín entre otras, pueden ser considerados pacientes que están en contacto con factores desencadenantes de neoplasias en estas regiones.

En cuanto al tiempo de evolución de los signos y síntomas de los pacientes que presentaron tumor maligno en nariz o senos paranasales, pocos fueron los pacientes que les preocuparon molestias haciéndolos investigar, mientras que el 72%, se lo dejaron al tiempo y consultaron al médico más de presentar las molestias. Esto puede ser causa de lo insidioso de los signos y síntomas que se presentan en los pacientes que presentan tumor en nariz o senos paranasales, entre los cuales se pueden mencionar dolor, obstrucción, tumefacción y rinorrea, entre otros, que fácilmente se pueden confundir con cualquier enfermedad aguda o crónica en estas regiones, dando una falsa sensación de seguridad al paciente dejándolos pasar.

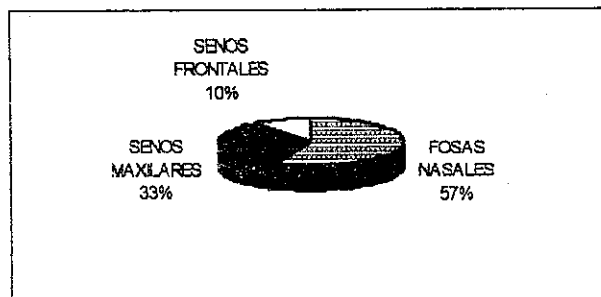
#### GRÁFICA # 2

Relación signos/síntomas que presentaron los pacientes a quienes se les dio diagnóstico tumor en nariz o senos paranasales



En este estudio el sitio anatómico mas afectado por tumores malignos fueron las fosas nasales, le sigue en frecuencia los senos maxilares y frontales, quedando los otros senos paranasales sin ser registrado alguna tumoración. Siendo las fosas nasales un área anatómica accesible y que causa al paciente molestias específicas a la región, hacen que el paciente consulte con mayor rapidez médico, investigando este, sin métodos sofisticados, cual es la razón que origina las molestias al hacer el diagnóstico tempranamente. Por otro lado, al presentar el paciente molestias en los senos paranasales hay que recurrir a métodos mas sofisticados como: rayos X, tomografía axial computarizada, resonancia magnética nuclear e inclusive una antrostomía exploradora. Esto porque las molestias son inespecíficas y como se menciona anteriormente son fácilmente confundibles con otra patología de esta región, lo cual puede retrasar el diagnóstico o inclusive dejarlo pasar y descubrirlo ya cuando el tumor este muy avanzado.

GRÁFICA # 3  
Lugar de la afección

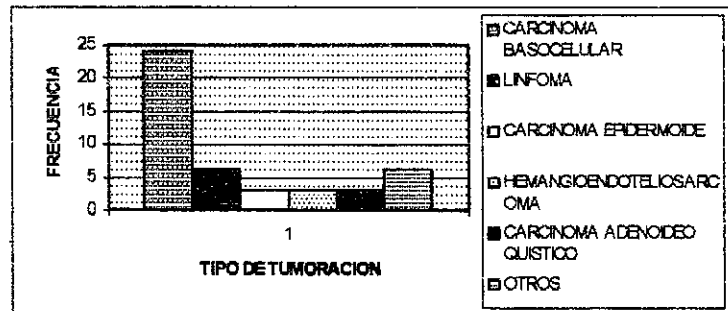


Entre los estudios que se utilizaron para hacer el diagnóstico de la tumoración, cuadro # 7, el más utilizado y además concluyente fue la biopsia de la tumoración, dándose en la totalidad de los casos en los que pacientes presentaron tumor maligno de nariz o senos paranasales en los últimos cinco años, siguiéndole en frecuencia los rayos X y la tomografía axial computarizada. Los rayos X y la tomografía axial computarizada son métodos diagnósticos que se utilizan en este estudio cuando existe sospecha de alguna tumoración en nariz o senos paranasales; utilizándolos, aunque son difíciles de interpretar y por lo tanto no concluyentes, para tomar la decisión de realizar la biopsia excisional de la tumoración si esta está presente.

En cuanto a la distribución de los tumores malignos de nariz y senos paranasales, el tumor que se dio con mayor frecuencia fue el carcinoma basocelular, siguiéndole en frecuencia el linfoma y el resto de tumoraciones que se dieron en un porcentaje bajo. Los resultados en este estudio no concuerdan con lo descrito en la literatura, ya que en esta el tumor maligno que más afecta la nariz y senos paranasales es el carcinoma espinocelular en un 65%,(1)(4). Esto puede deberse a que el carcinoma basocelular no ocurre como lesión primaria en la nasofaringe ni en las cavidades paranasales, más bien las afecta por invasión desde la superficie cutánea y cuando sucede esto ya es una manifestación tardía de la enfermedad, produciendo molestias mecánicas o estéticas, dando al paciente razón para consultar al médico.

GRÁFICA # 4

Distribución de tumores de nariz y senos paranasales



La mayoría de las tumoraciones en este estudio se les trató en forma quirúrgica, 86%, haciendo una resección total del tumor abarcando amplias zonas de tejido sano. Esto para evitar un crecimiento posterior de la tumoración. A un porcentaje pequeño, 13%, se le dio un tratamiento combinado con radioterapia o quimioterapia, esto es necesario para erradicar de una forma total, incluyendo metástasis los crecimientos anómalos. En el presente estudio se evidencia que el tratamiento que recibieron los pacientes fue básicamente quirúrgico, ya que al revisar los expedientes clínicos de los pacientes que recibieron tratamiento combinado se observa que estos asistieron a recibir uno o dos ciclos de radioterapia o quimioterapia, quedándose con un tratamiento parcial lo cual puede dar lugar a recidiva. Esto puede deberse a los efectos adversos que produce este tipo de tratamiento, provocando que el paciente desista, sin saber que si concluye el tratamiento puede conducirlo a la curación o al menos a la paliación de los síntomas dándole una mejor calidad de vida.

## PROPUESTA DE PROTOCOLO

para el tratamiento y manejo de pacientes en los que se sospeche tumor en nariz o senos paranasales

para ser aplicados con los que cuenta el Instituto Guatemalteco de Seguridad Social:

1. HUMANOS: Otorrinolaringólogos, Patólogos, Oncólogos.
2. MATERIALES: Rayos X, Tomografía Axial Computarizada, equipo de cirugía, facilidad para proveer quimioterapia y radioterapia.

El médico que recibe a paciente que consulta por síntomas o signos: dolor, obstrucción o tumefacción, rinitis a repetición, secreción nasal anormal, entre otros.

Comenzar investigación de la causa o causas que provocan estas molestias, ya que son altamente sugestivas de tumoración en nariz o senos paranasales hasta que se demuestre lo contrario.

Investigar los antecedentes médicos y familiares del paciente como un inicio.

Realizar los estudios pertinentes para descartar la presencia de tumoración en estas regiones, tales como: Rayos X, de ser esta inespecífica y el paciente continua con las molestias, se procederá a realizar Tomografía Axial Computarizada o Resonancia Magnética Nuclear.

De no ser estos concluyentes; esta indicada la antrostomía explorativa, de tal manera que si existe tumoración se proceda a la biopsia excisional para hacer el diagnóstico.

Llevar el tumor resecado a patología, para determinar el grado de malignidad del mismo.

Hacer interconsulta con el Oncólogo para determinar el tratamiento adecuado de acuerdo al tipo de tumor.

Realizar plan educacional al paciente acerca de las molestias que le causara el tratamiento oncológico y darle ver la importancia que tiene el mismo y las consecuencias que puede tener si abandona dicho tratamiento.

Una vez terminado el tratamiento oncológico el médico tratante debe realizar estudios para descartar presencia de metástasis regionales o a distancia.

Descartadas las metástasis, el médico tratante debe llevar una vigilancia estricta del paciente cada uno o tres meses, de tal manera que se puedan evitar las recidivas, llevar control de la sobrevida del paciente y determinar su calidad de vida luego del tratamiento.



## XXIII-RESUMEN

## "TUMORES MALIGNOS DE NARIZ Y SENOS PARANASALES"

El presente estudio es retrospectivo descriptivo, realizado en los últimos cinco años en el Hospital de Enfermedad Común del Instituto Guatemalteco de Seguridad Social, se le dio seguimiento a 45 casos de pacientes que presentaron tumor maligno de nariz o senos paranasales en periodo de tiempo antes mencionado.

Los objetivos del estudio son; diagnosticar de forma temprana la presencia de un tumor en nariz o senos paranasales, proponer un protocolo de manejo, determinar los signos y síntomas más frecuentes, enumerar las tumoraciones más frecuentes en esta institución, así como mencionar los métodos diagnósticos y tratamiento disponibles en el IGSS.

De los cuarenta y cinco casos que presentaron tumor maligno el 75% fueron del sexo masculino y el 24% del sexo femenino, se dio una incidencia mayor en los pacientes de sesenta y setenta años y se observó relación con la ocupación del paciente y la presencia de tumor.

Con relación al tiempo de evolución de síntomas y signos se pudo determinar que la mayoría de pacientes tienen un año o más de estar padeciendo estas molestias, siendo las más comunes dolor, obstrucción y tumefacción. El lugar en donde se afectó con mayor frecuencia fueron las fosas nasales. El método diagnóstico que se utilizó en todos los pacientes fue la biopsia de la tumoración llegando al diagnóstico de carcinoma basocelular en un 53% de los pacientes. Teniendo como diagnóstico el tratamiento que se utilizó mayormente fue el quirúrgico.

## XXIV-CONCLUSIONES

Debido a que en nuestro país la mano de obra en su mayoría es del sexo masculino y que este está expuesto al alcoholismo y tabaquismo, en el Hospital General de Enfermedad Común de IGSS la frecuencia de tumores malignos de nariz y senos paranasales se da más en el sexo masculino. Siendo la edad un factor importante al referirnos a los mecanismos de defensa, reparación y regeneración ya que estos disminuyen su rapidez y efectividad mientras aumenta la edad, por lo que en el estudio se dieron tumores malignos de nariz o senos paranasales con mayor frecuencia en pacientes de edad avanzada.

En este estudio no se pudo determinar la relación entre presencia de tumor maligno en nariz o senos paranasales y ocupación, ya que la mayoría de los pacientes son jubilados, desconociéndose su ocupación anterior.

Se confirmó que los signos y síntomas: dolor, obstrucción, tumefacción y secreciones nasales anormales, son indicadores de tumoración en nariz o senos paranasales hasta que se demuestre lo contrario.

En este estudio se determinó que la nariz fue el sitio anatómico que se vio afectado con mayor frecuencia por tumores malignos en el Hospital General de Enfermedad Común del IGSS.

Por ser parte del tratamiento y además un método diagnóstico concluyente, la biopsia fue el método diagnóstico más utilizado.

A pesar de no ser tumor primario de nariz o senos paranasales, el carcinoma basocelular fue el tumor con mayor frecuencia diagnosticado en estas regiones.

Debido a los efectos adversos del tratamiento oncológico, los pacientes del Hospital General de Enfermedad Común del IGSS que presentaron tumor maligno de nariz o senos paranasales abandonan el tratamiento y reciben primordialmente tratamiento quirúrgico.

## XXV-RECOMENDACIONES

1. Hacer ver al medico y al paciente que los signos y síntomas: dolor, obstrucción, tumefacción y secreción nasal anormal, son sugestivos de tumoración en nariz o senos paranasales, por lo que se debe iniciar a investigar el origen de las molestias para descartar la posibilidad de neoplasia.
2. De confirmar la posibilidad de presencia de tumoración en nariz o senos paranasales, hacer referencia a un centro hospitalario en donde se le pueda brindar el tratamiento quirúrgico y se le brinde el tratamiento oncológico adecuado.
3. Que el medico tratante le de plan educacional al paciente a quien se le diagnostico tumor maligno en nariz o senos paranasales para que este comprenda la importancia que tiene concluir el tratamiento y las consecuencias que puede sufrir si lo abandona.
4. Hacer ver al medico y al paciente que las evaluaciones posteriores al tratamiento son de vital importancia para estar al tanto de posibles recidivas y de la calidad de vida que lleva el paciente.

## XXVI-REFERENCIAS BIBLIOGRÁFICAS

- 1.- Paparella-Shumrick, OTORRINOLARINGOLOGÍA. Tomo 3. Editorial medica americana, Buenos Aires 1987.
- 2.- John G. Batsakis, TUMORS OF THE HEAD AND NECK, The Williams and Wilkins npany, Baltimore 1990.
- 3.- Contran Kumar Robbins, PATOLOGÍA ESTRUCTURAL Y FUNCIONAL. Volumen 1. Graw-Hill-Interamericana de España, Cuarta edición, España 1990.
- 4.- Andrew Blitzer, William Lawson, William H. Friedman, SURGERY OF THE RANASAL SINUSES. W.B. Saunders Company Canadá, 1985.
- 5.- Robert Berkow, Andrew J. Fletcher. EL MANUAL MERCK. Ediciones Doyma. Novena ción. España 1993.
- 6.- Juan y Antonio Suros. SEMIOLOGÍA MEDICA Y TÉCNICA EXPLORATIVA. Salvat ncia y Cultura Latinoamericana. México, 1993.
- 7.- Ruy Perez-Tamayo. INTRODUCCIÓN A LA PATOLOGÍA. Editorial medica namericana, México, 1991.
- 8.- Louis S. Goodman, Alfred Gilman. BASES FARMACOLOGICAS DE LA RAPÉUTICA. Nueva Editorial Interamericana. México, 1985.
- 9.- William A. Sodeman, Thomas M. Sodeman. FISIOPATOLOGIA CLÍNICA DE DEMAN. Nueva Editorial Interamericana. México, 1985.
- 10.- H. Rouviere, A. Delmas. ANATOMÍA HUMANA. Tomo 1. Editorial Masson, Paris, 91.
- 11.- L. Testut, O. Jacob. ANATOMÍA TOPOGRÁFICA. Salvat Editores, España, 1986.

12.- David C. Sabiston. TRATADO DE PATOLOGÍA QUIRÚRGICA. Volumen 1. Nueva Editorial Interamericana. México, 1988.

13.- Departmente of Otolaryngology-Head and Neck Surgery, Mount Sinai School of Medicine New York, Arch Otolaryngology, CRANIOFACIAL RESECTION, an analysis of 73 cases, United States, November 1994.

14.- Positron emission tomography of patients with head and neck carcinoma before and after high dose irradiation, Section Radiation Oncology, Bowman Gray School of Medicine, CANCER, United States, August 1994.

15.- Radical surgery of nasal cavity and paranasal sinus tumors, Department of Otolaryngology, University of California, OTOLARYNGOLOGY CLINICS OF NORTH AMERICA, United States, December 1991.

## XVII ANEXOS



CONSEJO REGULADOR DEL



**BOLETA DE RECOLECCION DE DATOS**

ns **Generales** numero de afiliacion

o  
pacion

Edad

**Signos y Síntomas**

- Obstrucción nasal unilateral	si	no
- Obstrucción nasal bilateral	si	no
- Dolor facial	si	no
- Secreción mucosanguinolenta	si	no
- Epistaxis	si	no
- Tumefacción facial	si	no
- Presencia de masa	si	no
- Deformidad facial	si	no
- Exoftalmia	si	no
- Pérdida de peso	si	no
- Fiebre	si	no
- Adenopatía	si	no
- Tiempo de Evolución	Meses	3 6 9 12 15 +de 15



**Lugar de la Afección**

- Fosas Nasaes	si
- Seno Maxilar	si
- Seno Frontal	si
- Seno Esfenoidal	si
- Seno Etmoidal	si

**Estudios Realizados**

- Rayos X	si
- Tomografía Axial	si
- Resonancia Magnética	si
- Biopsia	si

**Tipo de Tratamiento**

- Cirugía	si
- Radioterapia	si
- Quimioterapia	si
- Cirugía mas radioterapia	si