

UNIVERSIDAD DE SAN CARLOS DE GUATEMALA
FACULTAD DE CIENCIAS MEDICAS

**CIRUGIA VIDEOLAPAROSCOPICA EN EL
TRATAMIENTO DEL EMBARAZO ECTOPICO**

Estudio retro-prospectivo en pacientes atendidas en el Hospital de Ginecología y
Obstetricia del Instituto Guatemalteco de Seguridad Social, IGSS, durante el período de
octubre de 1995 a diciembre de 1996.

TESIS

*Presentada a la Honorable Junta Directiva de la
Facultad de Ciencias Médicas de la
Universidad de San Carlos de Guatemala.*

POR

LUIS HUMBERTO ARAUJO RODAS

En el acto de investidura de:

MEDICO Y CIRUJANO

Guatemala, agosto de 1997

UNIVERSIDAD DE SAN CARLOS DE GUATEMALA
Biblioteca Central

EL DECANO DE LA FACULTAD DE CIENCIAS MEDICAS
DE LA
UNIVERSIDAD DE SAN CARLOS DE GUATEMALA

HACE CONSTAR QUE:

El(la) BACHILLER LUIS HUMBERTO ARAUJO RODAS

Carnet Universitario No. 91-13141

Ha presentado para su Examen General Público, previo a optar al título de Médico y Cirujano,
el trabajo de tesis titulado

CIRUGIA VIDEOLAPAROSCOPICA EN EL TRATAMIENTO DEL

EMBARAZO ECTOPICO

trabajo asesorado por:


Doctor: JAIME E. RAMIREZ TARACENA


y revisado por:


Doctor: RODOLFO MULLER GALINDO

quienes lo avalan y han firmado conformes, por lo que se emite, firman y sellan la presente
ORDEN DE IMPRESION.

Guatemala, 10 de julio de 1997.


Dr. Antonio Palacios López
Coordinador Unidad de Tesis





Director, Centro de Investigaciones de las Ciencias de Salud



IMPRIMASE:



Dr. Edgar Axel Oliva González
Decano





FACULTAD DE CIENCIAS MEDICAS
GUATEMALA, CENTRO AMERICA

Guatemala, 10 de julio de 1997.

Doctor:
Antonio Palacios López
Coordinador Unidad de Tesis
Facultad de Ciencias Médicas

Se le informa que el BACHILLER

LUIS HUMBERTO ARAUJO RODAS

Nombres y apellidos completos


Carnet No.: 91-13141 ha presentado el Informe Final de su trabajo de tesis titulado:

CIRUGIA VIDEOLAPAROSCOPICA EN EL TRATAMIENTO DEL


EMBARAZO ECTOPICO

Del cual autor, asesor(es) y revisor nos hacemos responsables por el contenidos, metodología, confiabilidad y validez de los datos y resultados obtenidos, así como de la pertinencia de las conclusiones y recomendaciones expuestas.


Firma del estudiante


F. Asesor
Nombre completo y sello

Jaime E. Ramirez Taracena
GINECOLOGO Y OBSTETRA
COLEGIADO 2378


F. Revisor
Nombre completo y sello
Reg. Personal 6647





ULTAD DE CIENCIAS MEDICAS
TEMALA, CENTRO AMERICA

APROBACION INFORME FINAL

OF. No. 091-96

Guatemala, 10 de julio de 1997.

BACHILLER:
LUIS HUMBERTO ARAUJO RODAS
Facultad de Ciencias Médicas
Universidad de San Carlos


Por este medio hago de su conocimiento que su Informe Final de Tesis, titulado:
CIRUGIA VIDEOLAPAROSCOPICA EN EL TRATAMIENTO DEL EMBARAZO
ECTOPICO

ha sido RECIBIDO, y luego de REVISADO se ha establecido que cumple con los
requisitos contemplados en el reglamento de trabajos de tesis; por lo que es
autorizado para completar los trámites previos a su graduación.

Sin otro particular me suscribo de usted.

Atentamente,

"ID Y ENSEÑAD A TODOS"


Dr. Antonio Palacios López
Coordinador Unidad de Tesis

NOTA: La información y conceptos contenidos en el presente trabajo es
responsabilidad única del autor.

APL/jv.

PROPIEDAD DE LA UNIVERSIDAD DE SAN CARLOS DE GUATEMALA
Biblioteca Central

INDICE DE CONTENIDOS

MA	PAGINA
I. Introducción	01
II. Definición del Problema	02
III. Justificación	03
IV. Objetivos	04
V. Revisión Bibliográfica	05
- Embarazo Ectópico	06
- Etiología	07
- Incidencia y distribución	08
- Manifestaciones clínicas	12
- Diagnóstico	14
- Diagnóstico diferencial	15
- Tratamiento por laparotomía exploradora	19
- Tratamiento por cirugía videolaparoscópica	20
- Ventajas de la videocirugía.....	21
- Requerimientos del cirujano videolaparoscopista..	22
- Contraindicaciones	23
- Equipo é instrumental	28
- Consideraciones preoperatorias y de anestesia ...	28
- Técnicas de Videolaparoscopia	32
- Complicaciones de la videolaparoscopia	34
- Técnica videolaparoscópica utilizada en el Hospital de Ginecología y Obstetricia del IGSS	36
VI. Metodología de la investigación	43
VII. Presentación de resultados	56
VIII. Análisis y discusión de resultados	60
IX. Conclusiones	61
X. Recomendaciones	62
XI. Resumen informativo	62
XII. Bibliografía	63

I. INTRODUCCION

Dentro de las nuevas alternativas terapéuticas, con las que se cuenta actualmente en el mundo de la Medicina, se incluye la cirugía videolaparoscópica, la cual ultimamente ha tenido sus principales indicaciones ginecológicas por patologías de la trompa de Falopio, principalmente en el tratamiento del embarazo ectópico. (11)

Con la presente investigación se demuestra la efectividad de la cirugía videolaparoscópica en el tratamiento del embarazo ectópico, a través de la realización de cirugías sin complicaciones. Se cuenta con una muestra de 51 pacientes que llenaron los criterios de inclusión planteados, y se obtuvieron los datos tras la revisión del libro de sala de operaciones y los expedientes clínicos de todos y cada uno de los casos incluidos en el estudio.

Los resultados de mayor importancia que se obtuvieron, demuestran que la videocirugía fue efectiva en el 88.7% de los casos, en los que no hubo ninguna complicación; la evolución postoperatoria fue óptima en el 72% de los casos, los cuales egresaron 24 horas después de la cirugía y se obtuvo un 70% de pacientes completamente asintomáticas en el control de consulta externa (15% refirió alguna molestia y 15% no asistió a control).

II. DEFINICION DEL PROBLEMA

La mujer en edad reproductiva, con vida sexualmente activa, tiene el potencial riesgo de sufrir un embarazo ectópico, entidad que puede ocasionarle una gran cantidad de complicaciones, desde severos daños en su capacidad reproductiva, hasta la muerte. En los pocos estudios realizados en Guatemala, se reporta una incidencia de 1 caso por cada 220 nacidos vivos, teniendo una mortalidad del 1% aproximadamente, lo cual concuerda con la literatura mundial, en la cual se reporta una incidencia de 1 caso por cada 150-650 nacidos vivos, con una mortalidad similar.

(3, 7, 10, 12, 14, 16)

El embarazo ectópico, es un padecimiento que puede ser diagnosticado por métodos clínicos, de laboratorio y gabinete y por técnicas invasivas, pero que invariablemente para su tratamiento, necesita de una laparotomía exploradora, con los consecuentes riesgos quirúrgicos y molestias posteriores que esto representa para la paciente. Sin embargo, en la actualidad, el embarazo ectópico es susceptible de ser diagnosticado y, más importante aún, de ser tratado mediante el uso de la cirugía videolaparoscópica, técnica que en la actualidad se ha convertido en el tratamiento de elección para esta entidad, y que permite un mayor beneficio en todo sentido para la pacientes, y siendo esta alternativa de uso reciente en el Hospital de Ginecología y Obstetricia del Instituto Guatemalteco de Seguridad Social, IGSS, es importante estudiar su utilidad en este tipo de patología, determinando su efectividad a través de la realización de cirugías sin complicaciones. (14, 19)

III. JUSTIFICACION

El desarrollo de la Medicina Moderna, ha traído consigo significativos avances en el campo de la cirugía en general y particularmente de la cirugía ginecológica, siendo la videolaparoscopia una de las técnicas de diagnóstico y tratamiento que ha aportado mayores beneficios a las pacientes que necesitan de ella, ya que entre sus múltiples ventajas ofrece una recuperación más rápida, menor incidencia de complicaciones quirúrgicas y postoperatorias, menos días de estancia hospitalaria, reincorporación temprana al trabajo y además, desde el punto de vista cosmético brinda mejores resultados que la cirugía convencional. (11, 14)

Teniendo en cuenta lo anterior, el presente estudio pretende describir la utilidad de la cirugía videolaparoscópica en el tratamiento del embarazo ectópico, entidad que actualmente presenta una incidencia en aumento según la literatura mundial y que para su tratamiento necesita de laparotomía exploradora, con las consecuencias que ésta provoca; sin embargo, en respuesta a tal aumento en la incidencia, los métodos de diagnóstico y tratamiento han evolucionado para proveer la mayor seguridad y efectividad en la resolución de tal condición, y fruto de dicha evolución es el advenimiento de la cirugía videolaparoscópica, cuyo uso se describe con este estudio, en una institución guatemalteca que recientemente ha innovado sus métodos terapéuticos con ésta técnica quirúrgica, el Hospital de Ginecología y Obstetricia del Instituto Guatemalteco de Seguridad Social, IGSS. (11, 13)



IV. OBJETIVOS

GENERAL:

- Determinar la efectividad de la cirugía videolaparoscópica en el tratamiento del embarazo ectópico en el Hospital de Ginecología y Obstetricia del Instituto Guatemalteco de Seguridad Social, IGSS.

ESPECIFICOS:

- Describir la técnica de videolaparoscopia utilizada en el Hospital de Ginecología y Obstetricia del IGSS.
- Identificar las complicaciones transoperatorias y postoperatorias más frecuentes que se presenten al utilizar esta técnica quirúrgica.
- Identificar las complicaciones que necesiten cirugía abierta para su resolución.
- Describir la evolución post-operatoria inmediata de las pacientes sometidas a la videolaparoscopia.
- Identificar las molestias que tienen las pacientes en el control postoperatorio en consulta externa.

V. REVISION BIBLIOGRAFICA

Con fines teóricos, primeramente se exponen características generales del embarazo ectópico, etiología, incidencia, variedades, cuadro clínico, métodos diagnósticos utilizables y el manejo quirúrgico convencional a través de la laparotomía. Luego se expone la aplicación de la cirugía videolaparoscópica en la confirmación del diagnóstico y el tratamiento del embarazo ectópico, además de las nociones generales de esta técnica quirúrgica.

EMBARAZO ECTOPICO

En un embarazo intrauterino normal, el blastocisto se implanta en el endometrio que reviste la cavidad uterina. La implantación registrada en cualquier otro punto se designa con el nombre de embarazo ectópico, prefiriéndose este término al de embarazo extrauterino, ya que este no abarca el embarazo cervical ni el intersticial. Aunque más del 95% de los embarazos ectópicos afectan la trompa de Falopio, el embarazo tubárico no es sinónimo de embarazo ectópico sino tan solo la forma más frecuente de dicha entidad. (7,10, 13, 14, 16)

ANTECEDENTES HISTORICOS:

La primera descripción de un embarazo ectópico corresponde a Albucasis en el 963 DC. Sin embargo en los Estados Unidos, la primera operación con diagnóstico de embarazo ectópico fue la que practicó el Dr. John Bard de Nueva York en 1759. Ocasionalmente aparecieron otros informes sobre casos individuales, sin embargo durante más de 100 años prevaleció la idea que dicha entidad no era susceptible de corrección quirúrgica. Fue Lawson Tait de Birmingham, Inglaterra en 1884 quien después de perder su primera paciente, se dejó llevar por su creencia de que el tratamiento debería de ser quirúrgico y describió los resultados exitosos obtenidos en 40 pacientes a quienes trató posteriormente. La cirugía conservadora exitosa en el embarazo tubárico, cuya primera descripción se debe a Stromme ha sido mejorada desde entonces por varios autores. (7, 10, 12)

UNIVERSIDAD DE LA GUAYAMA Y SAN CARLOS DE GUATEMALA
Biblioteca Central



ETIOLOGIA:

Se han implicado en la etiología del embarazo ectópico, todas las siguientes entidades:

A.- Procesos que impiden o retrasan el paso del huevo fertilizado al interior de la cavidad uterina:

1.- Salpingitis:

La endosalpingitis produce aglutinación de los pliegues arborescentes de la mucosa tubárica, con estrechamiento de la luz o formación de fondos de saco. La reducida ciliación de la mucosa tubárica debida a infección puede también contribuir a la implantación tubárica del cigoto. Cada vez hay mas datos que demuestran que la infección subclínica por *C. trachomatis* puede provocar lesiones tubarias de tal magnitud que predispongan al embarazo ectópico. Otros autores consideran a la infección pélvica crónica producida por *Neisseria Gonorrea* como factor importante en la etiología del embarazo ectópico. (10, 14)

2.- Adherencias peritubáricas:

Subsiguientes a una infección post aborto ó infección puerperal, ó a una apendicitis, todas éstas producen el acodamiento de la trompa y el estrechamiento de su luz.

3.- Anomalías embrionarias de la trompa:

Entre éstas se cuentan especialmente los divertículos, las bocas accesorias é hipoplasia.

4.- Operaciones previas sobre la trompa:

Ya sean para restablecer la permeabilidad de la trompa, o bien en un intento por alterar su continuidad (ligadura o resección tubárica).

5.- Tumoraciones:

Ya que éstas distorcionan el trayecto de la trompa. Se pueden mencionar los miomas y las masas anexiales.

6.- Migración externa del óvulo:

Puede haber un ligero aumento del riesgo de embarazo ectópico cuando sólo existe una trompa permeable y la mujer ovula por el ovario contralateral. El retraso en el transporte del óvulo fertilizado, secundario a la migración externa del mismo, aumenta las propiedades invasoras del blastocisto, que aún se encuentra en el interior de la trompa. Es posible que este no sea un factor a destacar en la gestación ectópica humana. (14)

7.- Reflujo menstrual:

El retraso de la fertilización del óvulo con hemorragia menstrual en el momento habitual podría teóricamente impedir que

penetrarse en el útero o bien hacerlo retroceder hacia la trompa. Se dispone de escasas pruebas que corroboren esta hipótesis. (14)

3.- **Aumento de la receptividad del óvulo fertilizado por parte de la mucosa tubárica:**

Los elementos endometriales ectópicos pueden facilitar la implantación tubárica. Muchos observadores han descrito focos de endometriosis en las trompas de Falopio, aunque constituyen un hallazgo infrecuente.

INCIDENCIA Y DISTRIBUCION:

En los últimos años se ha observado una duplicación del número de embarazos ectópicos. En Estados Unidos, se registraron 20,000 casos en 1970, mientras que en 1978 se registraron 40,000. (5). Las causas de este aumento son múltiples y entre ellas se destacan las siguientes:

1. Incremento en la prevalencia de enfermedades de transmisión sexual que afectan a la trompa, con lesión de la mucosa tubárica aunque sin oclusión completa de la luz.
2. Difusión de los anticonceptivos que evitan los embarazos intrauterinos pero no los extrauterinos, en especial los dispositivos intrauterinos y posiblemente los progestágenos a bajas dosis.
3. Las esterilizaciones tubáricas incompletas.
4. El aborto inducido seguido de infección.
5. La inducción de fertilidad con agentes ovulatorios.
6. Las intervenciones quirúrgicas pelvianas previas, incluida la salpingostomía por embarazo tubárico anterior y la salpingoclasia.
7. La exposición al estilbestrol intra útero.
8. Las técnicas de diagnóstico mejores y más precoces, ya que se estima que mantenidos según su evolución espontánea, de un 10 a un 50% de los embarazos ectópicos se resorben in situ o abortan por sí mismos. (7, 10)

Expresada en función del número de embarazos ectópicos por parto, la frecuencia aproximada es de 1 en 125-650, ésta varía según el país, el grupo socioeconómico y el étnico y la edad de la paciente. (7, 13, 16)

En cuanto al sitio de localización del embarazo ectópico se tiene que la implantación más frecuente es la ampular con un 78% de los casos; luego la localización a nivel del istmo con un 12%; la implantación en la fimbria constituye un 5%; a nivel intersticial se implanta el 2-3% de los casos, mientras que a nivel abdominal se encuentra del 1-2%; la implantación ovárica es menor del 1% y la localización menos frecuente es la cervical con menos del 0.5% de los casos (nótese que a nivel de la trompa de Falopio se encuentra del 95-98% de los casos). (10,12)



MANIFESTACIONES CLINICAS DEL EMBARAZO ECTOPICO

Las presentaciones clinicas de un embarazo ectópico son múltiples y pueden variar de mujer a mujer, además son influida por el sitio de implantación y el estado del embarazo ectópico. Se menciona a continuación la clinica según la variedad de implantación del embarazo ectópico:

EMBARAZO TUBARICO:

La implantación mayormente encontrada es la tubárica entendiéndose por ello la que afecta a la porción intersticial ístmica, ampular y fimbria de la trompa de Falopio. La implantación ocurre con mayor frecuencia en la porción ampular se lleva a cabo en la misma forma que la intrauterina, excepto por el hecho de que en esa parte no existe decidua y, por lo tanto, tampoco un lecho adecuado para la implantación y crecimiento. (6, 7). Casi de igual importancia es el hecho de que la estructura muscular de la trompa es inadecuada para tolerar el crecimiento de una gestación mucho más allá de 12 semanas y con frecuencia, ni siquiera llega a tal cifra. El huevo fecundado puede alojarse en uno de los pliegues de la mucosa (implantación columnar), lo cual con mucha frecuencia da lugar a ruptura interna (de la pseudocápsula), formación de un hematoma alrededor del saco embrionario o aborto tubario. La nidación intercolumnar que tiene mayor proximidad a la serosa tubárica, puede terminar en ruptura externa al atravesar la pared. El curso clínico del embarazo tubárico varía de acuerdo con el mecanismo de terminación y el sitio de implantación, sin embargo, se encuentran ciertas características generales en todas las variedades: (7, 10, 12, 14)

1. Dolor pélvico.
2. Masa unilateral en la región pélvica.
3. Irregularidades menstruales.
4. Amenorrea.

Una historia típica es aquella en donde hay ausencia de un período menstrual seguida de hemorragia que se presenta unos cuantos días o hasta quince o más días después. A diferencia del aborto uterino, la hemorragia vaginal sólo en raras ocasiones es abundante y varía desde manchas hasta proporciones menstruales moderadas. Aunque probablemente proviene de la decidua uterina, se desconoce el mecanismo exacto de la hemorragia. Los síntomas de la primera fase del embarazo, tales como náuseas, vómitos, hipersensibilidad mamaria y fatiga, son bastante raros y con frecuencia disminuyen o desaparecen al iniciarse la hemorragia. (7, 10, 13, 16)

El dolor es el síntoma más frecuente de embarazo tubárico

(98.5%), y en casi la mitad de las pacientes es de esperarse antes de la ruptura tubaria o el aborto. El dolor generalmente, cuando es leve es de tipo cólico y predomina del lado afectado.

Siendo un sintoma variable, el dolor puede resultar de la distensión de la trompa por el producto y la sangre, o puede presentarse periódicamente en asociación con hemorragia de la fimbria. La intensidad del dolor depende del grado de irritación peritoneal, que a su vez es proporcional al grado de hemorragia interna. La irritación localizada afecta en forma característica al músculo psoas ilíaco, de manera que la paciente se inclina hacia el lado afectado y descansa flexionando el muslo correspondiente cuando se encuentra en decúbito. Los síntomas generalizados de hemorragia intraperitoneal, particularmente cuando hay gran pérdida hemática son:

1. La irritación subdiafrágica con dolor local y referido al hombro así como otros síntomas de pleuresia subdiafrágica.
2. Formación de hematocele en fondo de saco vaginal, con dolor rectal, tenesmo y dispaurenia. Según sea el grado de la hemorragia intraperitoneal pueden producirse signos de desvanecimiento y choque. (7, 10, 12, 13, 16)

EMBARAZO INTERSTICIAL:

Estrictamente hablando, la implantación en la porción intramural de la trompa es ectópica, pero no extrauterina, y es tubárica per se, aunque difiere clinicamente del embarazo tubárico típico. La implantación a este nivel es rara porque los pliegues son pocos y de estructura simple, de manera que no ofrecen criptas ciegas, ni repliegues en los que pudiera alojarse el huevo. (10, 13)

En esta variedad de embarazo ectópico, el huevo crece rodeado de gruesas capas de musculatura, hasta aproximadamente la 12-16 semanas, tiempo en el cual ha crecido hasta cerca de vasos de regular tamaño, y casi simultáneamente se produce la ruptura del mismo, por lo cual la hemorragia intraperitoneal es masiva y constituye un evento muy grave. La duración de la amenorrea que le precede es la que corresponde a una gestación uterina normal. La ruptura ocurre en forma repentina, con un dolor intenso seguido de desvanecimiento y choque profundo y posteriormente a la muerte de la paciente si no recibe el tratamiento oportuno.

A la exploración bimanual, el útero se encuentra crecido, de forma irregular, se palpa una masa hipersensible y la paciente puede referir dolor intermitente en hipogastrio.

Un embarazo ectópico en un cuerno rudimentario es una entidad excepcional, con un cuadro similar al del embarazo ectópico intersticial.

EMBARAZO CERVICAL:

Es una entidad infrecuente, siendo posible que algunos de ellos terminen en aborto espontáneo sin complicaciones y pasen



desapercibidos. En tanto que se han mencionado diversos criterios para establecer el diagnóstico, la característica esencial es que exista prueba histológica de nidación por abajo del orificio cervical interno. La implantación en este sitio, apenas un centímetro o dos inferior al de la placenta previa, da lugar a un curso clínico bastante diferente y debe considerarse como ectópica, contribuyendo a su desarrollo factores como abortos y cirugía previos. (14)

Inicialmente el cuadro simula una amenaza de aborto. Puede presentarse o no un periodo de amenorrea seguido de episodios de hemorragia transvaginal, que tienden a aumentar en intensidad hasta el momento en que se necesita intervención quirúrgica. Generalmente no hay cólicos uterinos intensos; la exploración ginecológica bimanual cuidadosa revela protusión del cuello, este último de consistencia suave, por abajo del cuerpo uterino firme, el cuello puede estar dilatado a la inspección y exploración, ó es posible que la porción vaginal ascienda junto con el fondo de saco. A pesar de estas características con mucha frecuencia el diagnóstico no se establece hasta que los intentos por retirar los productos de la concepción, tropiezan con la dificultad de una hemorragia cuantiosa y una placenta adherente. En tal caso debe manejarse a la paciente con sangre IV y tratar de extraer manualmente la placenta, no utilizar legras por el riesgo de una hemorragia intensa; si no, manejar la placenta como en el caso del embarazo abdominal, dejando la placenta en su sitio de inserción y colocar tapones vaginales. (14)

Rubin, estableció los criterios para un diagnóstico preciso del embarazo cervical: (10)

1. Debe haber glándulas cervicales en el lado opuesto a la adherencia placentaria.
2. La placenta o una porción de esta debe situarse debajo de la entrada de los vasos uterinos o debajo del reflejo peritoneal de la superficie uterina anterior y posterior.
3. La unión entre la placenta y el cérvix debe ser íntima.
4. No debe haber elementos fetales en el cuerpo uterino.

Sin embargo, para establecer estos criterios debía realizarse histerectomía, que en épocas pasadas era el tratamiento de elección, sin embargo al aparecer medidas terapéuticas más conservadoras, Paalman y McElin publicaron otros criterios que son los manejados actualmente: (10)

- a) Amenorrea seguida de hemorragia uterina indolora.
- b) Presencia de cérvix resblandecido y grande, cuando menos del tamaño del cuerpo uterino.
- c) Productos de la concepción confinados al endocérnix, al que se encuentran firmemente adheridos.
- d) Orificio cervical interno cerrado.
- e) Orificio cervical externo parcialmente abierto.

EMBARAZO OVARICO:

La implantación primaria de un embarazo ectópico a nivel del

ovario, debe de llenar los criterios de Spielgelberg para ser considerada como tal, éstos criterios son: (10)

1. Debe estar intacta la trompa de Falopio del lado afectado.
2. El saco amniótico debe localizarse en la región del ovario.
3. El sitio de embarazo debe estar conectado con el útero mediante el pedículo uteroovárico.
4. Se debe comprobar la presencia de tejido ovárico en la pared del saco gestacional histológicamente.

A estos criterios, Douglas y Stromme añaden un quinto criterio: Que se identifiquen las vellosidades coriónicas dentro del ovario. (10)


Recientemente, se han publicado estudios en los cuales se asocia una mayor incidencia de embarazo ovárico con las pacientes que utilizan el dispositivo intrauterino. (10) La sintomatología de ruptura de un embarazo ovárico es idéntica a la producida por la ruptura de un embarazo tubárico. La hemorragia intraperitoneal, como cabe esperar, es abundante y rápidamente puede producir un cuadro de choque.

EMBARAZO ABDOMINAL:

El embarazo abdominal primario, con la primera y única nidación en una superficie peritoneal es muy difícil de comprobar y sumamente raro; en 1942 Studdiford publicó sus tres criterios para establecer el diagnóstico de embarazo abdominal primario:

- a) Trompas de Falopio sanas, sin datos de nidación previa.
- b) Ausencia de fistulas uteroplacentarias y de datos de ruptura uterina.
- c) Producto de la concepción adherido únicamente a las superficies peritoneales. (10)

Más frecuentemente, el embarazo abdominal es la reimplantación de un embarazo tubárico roto, que se ha reimplantado en el ligamento ancho, en el fondo de saco de Douglas ó en el epiplón é intestino adyacente. Como ocurre generalmente en el caso de que el embarazo llegue a su término, la inserción es tan extensa que afecta gran parte de las vísceras pélvicas y abdominales bajas, además dificulta determinar el sitio de inserción inicial. En este tipo de embarazo ectópico, generalmente el crecimiento fetal continua hasta llegar a la viabilidad; ya que la inserción se da fuera de las vísceras maternas y no dentro de ellas, no puede haber ruptura y la sintomatología, cuando no hay hemorragia intraperitoneal, dependerá de las vísceras maternas comprometidas, y el feto se puede palpar con facilidad por debajo de la pared abdominal adelgazada. Al iniciar el trabajo de parto este es similar al de la gestación normal, excepto por el hecho de que el cérvix no borra ni dilata, y el feto puede morir rápidamente, tal vez por alteraciones de la circulación placentaria. Si el feto muere y no se extrae quirúrgicamente (esto generalmente en etapas tempranas de la gestación), puede sufrir cambios secundarios, ya sea calcificación (litopedión) ó degeneración grasa (adipocera),



lo cual puede perdurar por muchos años sin producir sintomatología y si la provoca ésta es escasa. (10, 13)

Si el embarazo se pierde antes de llegar al término, la clínica es similar a la del embarazo tubárico roto, por lo general no se llega al diagnóstico de embarazo abdominal en lugar del tubárico hasta que se practica la cirugía.

Las pacientes que lleven un embarazo abdominal hasta un período de viabilidad, con frecuencia refieren antecedentes de dolor abdominal bajo, síntoma cardinal, que es más o menos persistente; se presentan episodios de sangrado vaginal por gotas, en particular en fases avanzadas; la hiperestesia abdominal por encima del producto es una característica concomitante y tal vez, a la palpación puedan detectarse partes fetales directamente debajo de la pared abdominal; la palpación vaginal evidencia un feto bastante descendido en el fondo de saco posterior, palpándose el útero agrandado por separado, con el cuello desplazado hacia arriba, fuera de la pelvis; ante la sospecha de esta entidad deberán utilizarse métodos radiológicos con medio de contraste para establecer el diagnóstico preciso.

EMBARAZO INTRALIGAMENTARIO:

Constituye la forma más rara de embarazo ectópico, y se localiza por fuera del peritoneo, entre las hojas del ligamento ancho, siendo frecuente que éste sea secundario al embarazo intersticial, tubárico o incluso ovárico, siendo su sintomatología similar a la del embarazo abdominal, y en ocasiones secundariamente se transforma en el mismo. Su diagnóstico generalmente es posterior a la cirugía y su manejo es similar a la del embarazo abdominal. (14)

DIAGNOSTICO DEL EMBARAZO ECTOPICO

La evaluación cuidadosa de la historia clínica, así como de las observaciones hechas durante el examen físico y la utilización de pruebas de laboratorio y medidas de diagnóstico que incluyen laparoscopia y ultrasonido han hecho que las posibilidades de error sean muy inferiores al 10% previo a la laparotomía exploradora. (14)

La historia clínica, típica o no, constituye el factor más importante para hacer el diagnóstico de embarazo ectópico, por supuesto, apoyada en un cuidadoso examen físico. Anteriormente ya se han mencionado las principales características clínicas del embarazo ectópico y los posibles hallazgos al examen físico. A continuación se mencionan los auxiliares de laboratorio y gabinete que podrían ayudarnos a establecer el diagnóstico de embarazo ectópico:

CULDOCENTESIS:

Este procedimiento consiste en la punción del fondo de saco posterior de la vagina, con la finalidad de establecer la presencia de hemorragia intraperitoneal. Para efectuar este procedimiento, se coloca a la paciente en posición de litotomía y se prepara la vagina con un antiséptico adecuado. Bajo exploración directa con un espéculo, se pinza el labio posterior del cuello uterino con un tenáculo, forzándolo hacia arriba y por debajo de la sínfisis, para exponer el fórnix posterior. Se deben inyectar 5 cc. de anestésico local en el fondo de saco posterior; ejerciendo tracción en dirección opuesta por medio de una pinza de Allis, se inserta una aguja calibre 18 unida a una jeringa de 10 cc. en el centro del fondo de saco, pueden inyectarse 5 cc. de aire para comprobar la localización al no encontrar resistencia; si al aspirar se obtiene sangre, y especialmente cuando esta no contiene coágulos, existe hemoperitoneo indicativo de embarazo ectópico, lo cual hace necesaria la cirugía inmediata. (14)

COLPOTOMIA:

La técnica de la colpotomía posterior, tanto para el diagnóstico como para la cirugía definitiva de un embarazo ectópico no ha sido muy utilizada por preferir otros métodos diagnósticos y terapéuticos más beneficiosos.

LAPAROSCOPIA:

De las diversas técnicas de diagnóstico de reciente y amplia aceptación, la endoscopia peritoneal mediante laparoscopia se está convirtiendo rápidamente en uno de los auxiliares de diagnóstico más útiles. Esta técnica es especialmente eficaz en casos de embarazo ectópico no roto, en su etapa inicial, cuando el diagnóstico es dudoso; la laparoscopia es más útil mediante de la técnica de dos punciones. (se ampliara posteriormente).


También puede emplearse la culdoscopia, con la paciente en posición genupectoral y bajo anestesia local, sin embargo esta técnica ha sido sustituida en gran medida por la laparoscopia.

NEUMOGRAFIA PELVICA:

Esta técnica se realiza mediante el uso de insuflación neumoperitoneal de bióxido de carbono, otros gases o aire. Debido a que la laparoscopia y la ultrasonografía se utilizan cada vez más, este método de diagnóstico se utiliza con menor frecuencia, por lo general como técnica de apoyo previa a la laparoscopia. (14)

ULTRASONOGRAFIA:

Este importante método de diagnóstico es muy exacto y menos peligroso en muchos aspectos para el feto que los estudios radiológicos comparables.



Mediante rastreo con sistema B bidimensional es posible localizar una masa irregular compatible con embarazo ectópico asociada a un útero vacío. La histerografía con medio de contraste queda a criterio del médico según sea el caso que se sospeche.

Existen otros métodos que pueden utilizarse para el diagnóstico de embarazo ectópico, a saber:

- a) El legrado uterino instrumental con fines de diagnóstico no es de utilidad para el embarazo ectópico, excepto en los casos en que existan hallazgos indirectos de una reacción decidual marcada.
- b) Pruebas de embarazo: Estas pruebas son de utilidad para diferenciar el embarazo ectópico de la enfermedad inflamatoria pélvica, apendicitis ó lesiones ováricas; sin embargo aproximadamente en el 25% de los casos las pruebas de embarazo en los casos de ectópico son negativas.
- c) Otros exámenes de laboratorio: Son de utilidad las determinaciones seriadas de hemoglobina, el recuento de leucocitos y la velocidad de sedimentación. De los tres el más valioso es la determinación de hemoglobina a intervalos de 4 a 8 horas. (10, 14, 16)

DIAGNOSTICO DIFERENCIAL:

En la rotura del embarazo tubárico es fundamental el diagnóstico precoz; sin embargo no existe otro trastorno en la obstetricia ni en la ginecología que presente tantos datos que pueden inducir a error diagnóstico. Los procesos más a menudo confundidos con el embarazo ectópico son:

1) Salpingitis:

Es el proceso más frecuentemente confundido con la entidad que nos ocupa, sin embargo, generalmente no falta ninguna menstruación, y no hay hemorragias en gotas. En la enfermedad inflamatoria pélvica lo más frecuente es que el dolor y la hipersensibilidad sean bilaterales; además, por lo común, la temperatura en la salpingitis es superior a los 38 grados centígrados.

2) Aborto de un embarazo intrauterino:

En la amenaza de aborto ó en el aborto incompleto de un embarazo intrauterino, la hemorragia suele ser considerable y el dolor en hipogastrio es rítmico y difuso, menos intenso que el del embarazo ectópico.

3) Quiste retorcido de ovario ó apendicitis:

En ambas entidades los signos y síntomas de embarazo, incluyendo la amenorrea, suelen no aparecer; raras veces se registra una historia de hemorragia vaginal. La masa formada por un quiste ovárico retorcido, es clara y definida, mientras que la del embarazo tubárico, suele resultar menos concreta. En la apendicitis, pocas veces se aprecia una masa en el examen vaginal y el dolor al mover el cuello uterino es mucho menos intenso que

en la rotura del embarazo tubárico, además en el ectópico no se encuentra el signo de McBurney de la apendicitis. La rotura de un quiste folicular o de un cuerpo lúteo con hemorragia en la cavidad peritoneal puede ser difícil, si no imposible, de distinguir clínicamente de una gestación tubárica que ha experimentado rotura.

4) Alteraciones Gastrointestinales:

En algunos casos, los síntomas más destacados de un embarazo ectópico roto son diarrea, náuseas y vómitos y dolor abdominal. Un diagnóstico y tratamiento erróneo pueden conducir a la muerte de la paciente.

5) Dispositivo intra uterino:

El dolor pélvico espasmódico y la hemorragia a partir del útero, ambos signos frecuentes de embarazo ectópico, pueden ser también causados por un DIU. Además en algunos casos el uso del dispositivo predispone a la inflamación anexial que de forma característica es unilateral.

TRATAMIENTO DEL EMBARAZO ECTOPICO


En el caso de una paciente que ingresa al hospital con un embarazo ectópico roto, la atención inmediata puede ser vital; es de capital importancia la reposición sanguínea, previa compatibilidad de grupo y Rh; por término general se ha aceptado que la paciente puede requerir 1 ó 2 unidades de sangre, individualizando cada caso para necesitar más ó menos sangre. Se prepara a la paciente para sala de operaciones colocando sonda nasogástrica, administrando sedantes. No debe indicarse el enema preoperatorio, ya que esto puede provocar la ruptura del embarazo ectópico; se administra oxígeno y el anestésico debe ser administrado preferiblemente por inhalación (halotano por ejemplo). Algunos autores no recomiendan la anestesia raquídea por considerar que no se justifica el riesgo adicional de hipotensión producida por tal procedimiento, cuando ya existe un estado de choque o se está muy cercano al mismo.

Cuando la paciente se encuentra en buenas condiciones generales, no presentando un cuadro tan severo, se puede preparar para otros métodos de diagnóstico como el ultrasonido y posteriormente practicar la cirugía videolaparoscópica confirmatoria y terapéutica.

TECNICA QUIRURGICA DE LA LAPAROTOMIA EXPLORADORA:

La regla a seguir en cualquier operación por embarazo ectópico tubárico roto o no, es realizar el procedimiento más conservador posible, de acuerdo con las circunstancias y

PROPIEDAD DE LA UNIVERSIDAD DE SAN CARLOS DE GUATEMALA
Biblioteca Central



condiciones del caso particular. Deberá tenerse como propósito el conservar un tracto genital funcional, evitando la extirpación de tejidos normales, preservando la función reproductora, que permita embarazos uterinos subsecuentes con productos viables y sin riesgo significativo de repetir un embarazo ectópico. (13)

SALPINGECTOMIA TOTAL:

Se prepara el área quirúrgica con un antiséptico en la forma habitual, y se colocan los campos quirúrgicos en la forma adecuada para un insición mediana infraumbilical. La insición transversa de tipo Pfannesstiel también es útil, excepto por el hecho de que requiere más tiempo y en consecuencia no debe utilizarse en casos de urgencia. Debe colocarse sonda vesical y mantenerse abierta.

Sobre la insición descrita se interesa piel, tejido celular subcutáneo, fascia muscular, haciendo siempre una hemostasia adecuada, se abre el peritoneo y se drena el hemoperitoneo si existe, calculando con ello la pérdida hemática. Luego se coloca a la paciente en posición de Trendelenburg, colocando luego un separador abdominal de Balfour y separando intestino y vísceras abdominales con compresas húmedas, procediendo luego a una adecuada exploración de la cavidad pélvica, identificando la trompa de Falopio afectada, y disecando en forma roma las adherencias fibrinosas que la unen a las vísceras adyacentes.

Si el estado de la paciente no es crítico, se practica salpingectomía como sigue: Se colocan pinzas de tracción en la trompa afectada ó en el ligamento redondo vecino, para mejorar la exposición. Se pinza el mesosálpinx con pinzas de Kelly dobles y se secciona entre ellas, colocadas cerca de la trompa a fin de conservar el riego sanguíneo del ovario. Conforme se retiran las pinzas proximales, cada una es sustituida por una sutura de transfijión con catgut crómico 20, asegurando así el ligamento redondo, las venas y las arterias arciformes. No se toca la rama ovárica de la arteria uterina ni el pedículo uteroovárico. Se aplica un punto de sutura proximal alrededor de la trompa en su extremo ístmico y se extirpa la trompa afectada. Como método alterno se puede hacer una extirpación en cuña a nivel del fondo uterino. Se cierra la insición uterina por medio de sutura de colchonero en ocho con catgut crómico 20. En cualquier caso se practica peritonización del mesosálpinx mediante sutura continua, llevando ambos extremos por debajo y por delante del ligamento redondo, donde se anudan. Se lleva entonces una fracción del ligamento redondo hacia atrás para cubrir la herida y se cierra luego por planos (peritoneo, fascia muscular, tejido celular subcutáneo y piel, con el hilo adecuado para cada tejido). (14)

Si el estado de la paciente es crítico, se realiza una salpingooforectomía rápida de la siguiente forma: Se coloca una pinza de Kocher recta en el indudibulopélvico y en el ligamento redondo lo más profundamente posible. Se aplica una segunda pinza de Kocher dirigida hacia abajo en la porción ístmica de la

trompa y del pedículo uteroovárico, de manera tal que se encuentre con la primera en el área avascular del ligamento redondo. Se extirpan juntos ovario y trompa y se colocan en lugar de cada pinza suturas por transfixión con catgut crómico 20. Cuando el tiempo apremia no se intenta peritonizar ningún pedículo.

Antes de cerrar la cavidad abdominal se deben palpar el intestino y las vísceras pélvicas, el estómago, la vesícula biliar para descartar alguna otra patología; se retiran los coágulos adicionales restantes en la cavidad abdominal. Se cierra por planos. (14)

SALPINGECTOMIA PARCIAL:

Este procedimiento se utiliza con mayor frecuencia cuando el embarazo afecta a la porción ampular de la trompa y el resto está sano o cuando la trompa contralateral fue extraída previamente o se encuentra ocluida y cuando la paciente desea conservar su fertilidad. Anteriormente, se reseca la sección de la trompa afectada por el embarazo ectópico y se realizaba una anastomosis término-terminal, utilizando un tubo de plástico como férula (técnica de Hellman, la cual aún es practicada en los hospitales que no cuentan con recursos técnicos adecuados). Actualmente se deben emplear las nuevas técnicas de microcirugía, ya que con ellas puede resultar innecesaria la aplicación de una férula. En caso de que sea necesario utilizar una férula, esta se introduce a través de la trompa, saliendo un extremo por la fimbria y el otro a nivel cervical, donde se fija, y se retira posteriormente, después de un período adecuado para permitir la cicatrización y permeabilidad de la trompa (se recomiendan 6 meses). El acceso a la cavidad pélvica es idéntico al descrito anteriormente. (5, 14)

SALPINGOTOMIA:

Este procedimiento se realiza para la extirpación del saco gestacional de un embarazo tubárico en sus primeras fases y para cuya realización es necesario, por supuesto, encontrar una trompa sin ruptura e intacta, por lo tanto el éxito de la técnica depende del diagnóstico oportuno. El acceso a la cavidad pélvica es el ya descrito; se utilizan los dedos como separadores atraumáticos, incidiendo de forma lineal la serosa que recubre al embarazo ectópico, sin tocar el saco, y se observa como hacen protusión los productos de la concepción desde la luz de la trompa, éstos se empujan ya sea con el dedo o con el mango del bisturí, al lograr su expulsión se repara la trompa con puntos separados de catgut crómico 50, utilizando una aguja curva, realizando posteriormente el cierre acostumbrado de la pared.

TRATAMIENTO DEL EMBARAZO ECTÓPICO POR VIA VAGINAL:

La colpotomía puede ser muy útil para establecer el diagnóstico de embarazo ectópico. Ofrece la gran ventaja de reducir las manipulaciones intestinales e intraperitoneales y por

consiguiente, permite una convalecencia postoperatoria favorable. La operación es particularmente adecuada en aquellas pacientes con embarazo tubárico, cuando existe buena movilidad. Son contraindicaciones a esta vía el antecedente de enfermedad inflamatoria pélvica reciente y la presencia de un gran cantidad de sangre en la cavidad peritoneal. Debido al riesgo de mayor morbilidad y de infección pélvica postoperatoria consecutiva a la intervención por vía vaginal, la cual de ninguna manera se realiza en condiciones estériles óptimas, a últimas fechas ha disminuido el interés de algunos autores por esta operación, particularmente cuando se puede utilizar cirugía conservadora.

TRATAMIENTO NO QUIRURGICO DEL EMBARAZO ECTOPICO:

Recientemente se han publicado estudios en los cuales se aboga por el tratamiento no quirúrgico del embarazo ectópico, sustituyendo la cirugía por quimioterapia con metrotexate, sin embargo para ello se necesita de un rápido diagnóstico y que el embarazo ectópico no esté roto. El metrotexate, un análogo del ácido fólico, se usa para el tratamiento de la enfermedad trofoblástica gestacional, se ha utilizado en el tratamiento no quirúrgico del embarazo ectópico por su inocuidad y sus efectos secundarios relativamente bajos, además de que aparentemente no lesiona la fertilidad futura de la paciente; se da varias dosificaciones sistémicas, asociadas a una dosis intratubárica.

Se han utilizado otros compuestos como la tricosantina, en China, (cuyo mecanismo de acción es constituirse en un citotóxico directo sobre el trofoblasto); recientemente se desarrolló el antiprogestacional RU 486, cuyo uso al igual que el del metrotexate y la tricosantina aún no se recomiendan con toda confianza, y deberá seleccionarse cada paciente cuidadosamente, para evitar complicaciones. (6, 9)

PRONOSTICO:

Actualmente, se ha reducido la mortalidad materna de un 7-10% hasta cifras de 1 por cada 826 casos, dependiendo del centro asistencial y el país. Esta disminución gracias a los nuevos métodos de diagnóstico y a la rápida intervención terapéutica. Faracoqui, estableció una regla de pronóstico, según la cual por cada 10 mujeres que padecieron embarazo ectópico, 5 tendrán embarazos intrauterinos subsecuentes normales y una de ellas presentará un embarazo ectópico nuevamente. Se ha calculado que las pacientes que tuvieron un episodio de embarazo ectópico tiene un riesgo 30 veces mayor de padecer un ectópico subsecuente que las mujeres que no lo han padecido. También hay un incremento de 3 a 4 veces de padecer un aborto subsecuente en las pacientes que padecieron un embarazo ectópico. (5, 6, 7, 10)

CIRUGIA VIDEOLAPAROSCOPICA EN EL TRATAMIENTO DEL EMBARAZO ECTOPICO

La Cirugía Videolaparoscópica, es actualmente una de las técnicas de diagnóstico y tratamiento de diversas patologías, que mayores beneficios ofrece a la paciente, ya que permite una disminución del dolor, menor restricción respiratoria, escaso sangrado, raros problemas de herida operatoria, disminución del tiempo de hospitalización, pronta recuperación, evidentes ventajas cosméticas, menos días de ausencia laboral, todo ello con una muy pocas desventajas; es por éstos motivos que el auge de la videolaparoscopia ha aumentado, permitiendo con ello una mayor cobertura de patologías entre las que se incluye el embarazo ectópico, que en la actualidad constituye una de las principales indicaciones de videolaparoscopia en la cirugía en general. (11, 18, 19)

Básicamente, los principios generales de la videolaparoscopia se mantienen en todas las cirugías, modificándose algunos aspectos según la entidad que se va a tratar, el área que esta afecta. Por esta razón se exponen a continuación las nociones básicas de la cirugía videolaparoscópica: (11, 18, 19)

ETIMOLOGIA:

La palabra laparoscopia, proviene del griego "láparo", que significa flanco, o relacionado con el flanco, usando esta palabra de forma correlativa a abdomen. La palabra "skopein", también griega, significa examinar, de tal modo que la palabra laparoscopia, significa "examen del abdomen". De ello se deduce que la finalidad inicial de la laparoscopia era de diagnóstico, sin embargo, con el advenimiento de nuevas técnicas como el ultrasonido, el scanner y la resonancia magnética, tal finalidad ha disminuido, cobrando su uso terapéutico un gran auge en los últimos años, intentándose las más variadas técnicas por esta vía.

HISTORIA DE LA LAPAROSCOPIA:

En el año de 1901, el ginecólogo ruso Dimitri Oscarovich Ott, usando un espejo frontal y un espejo practicó la primera laparoscopia; él denominó a este procedimiento como ventroscopia. También en 1901, Georg Kelling de Dresden, efectuó un procedimiento al que denominó "celioscopia" introduciendo un cistoscopio de Nitze (Nitze elaboró este instrumento en 1876, con un elemento con visión óptica y un alambre de platino incandescente como fuente de luz), en el abdomen de un perro. Además, Kelling fue el primero en utilizar el neumoperitoneo (con aire filtrado a través de una aguja). En 1910, tanto Kelling, como el médico sueco Hans Cristian Jacobeus practicaron

este tipo de procedimientos en seres humanos, siendo Jacobeu quien lo denominó laparoscopia, publicando estudios de 4 pacientes intervenidas dos años más tarde.

En 1944 Becker efectuaba culdoscopias en posición genupectoral practicando en neumoperitoneo a través del fondo de saco posterior; en la década de los 40, Palmer llamó la atención hacia la presión intraabdominal, desarrollándose en 1964 por Kurt Semm un insuflador capaz de medir la presión intraabdominal también Semm tiene el valor de haber desarrollado la fuente de luz fría adaptándolo a los laparoscopios, así como otros instrumentos usados en esta técnica, y además describió las primeras apendicectomias por esta técnica (1982). Hacia 1966 el ingeniero inglés Hopkins desarrolló el sistema de lentes que ha permitido obtener ópticas de extrema claridad y que permiten un aumento de imagen de 16 veces sin detrimento.

En la década de los 80, se inició el uso de videocámaras, con lo cual se permitió el trabajo en equipo, ya que todos los médicos participantes tenían acceso a la imagen a través de un monitor. A partir de 1988 se utilizan las videocámaras modernas, lo cual permitió ampliar la cobertura de la laparoscopia hacia muchas entidades, incluida el embarazo ectópico. (8, 15)

VENTAJAS DE LA CIRUGIA VIDEOLAPAROSCOPICA:

En relación a la cirugía convencional, en el caso del embarazo ectópico, a la laparotomía exploradora, la laparoscopia presenta múltiples ventajas:

1. Disminución del dolor y de la restricción respiratoria postoperatorios. Reducida morbilidad.
2. Escaso problemas de íleo.
3. Menor complicación de infección de herida operatoria.
4. Menor formación de adherencias post-operatorias.
5. Menor incidencia de hernias incisionales.
6. Disminución del tiempo de hospitalización, el cual es de 24 horas cuando no se presentan complicaciones. (20)
7. Recuperación postoperatoria más rápida.
8. Menor tiempo de ausencia laboral.
9. Mayores ventajas cosméticas.

En relación al tiempo quirúrgico, es evidente que conforme la adquisición de experiencia por parte del cirujano, éste se reduce, sin embargo se ha establecido que el tiempo quirúrgico de la cirugía videolaparoscópica en relación con la laparotomía exploradora en el tratamiento del embarazo ectópico son similares: En 1994 se realizó un estudio en Dinamarca, en el cual el tiempo quirúrgico promedio de 55 casos de embarazo ectópico, fué de 74 minutos para los casos en los que se practicó cirugía conservadora por laparoscopia y de 83 minutos para los casos en los que se realizó salpingectomía laparoscópica. Esto se comparó con un estudio en el que se incluyeron 12 casos de embarazo ectópico en el cual el diagnóstico se hizo por laparoscopia y seguidamente se realizó la laparotomía exploradora terapéutica, teniendo como tiempo quirúrgico promedio también 83 minutos. (20)

Se han mencionado como desventajas de la laparoscopia su alto costo y la necesidad de amplia experiencia para efectuarla con seguridad; sin embargo, con la popularidad que ha cobrado en los últimos tiempos, los costos se han reducido; además, gracias a la existencia de Hospitales-Escuela, cada vez son más los profesionales que adquieren experiencia en el desarrollo de esta técnica, por lo cual puede afirmarse que sus desventajas se han minimizado. (20)

REQUERIMIENTOS BASICOS DEL CIRUJANO:

Se ha establecido que todo cirujano que practique laparoscopia, debe llenar ciertos requerimientos básicos, entre los que se incluyen:

1. FORMACION Y EXPERIENCIA EN CIRUGIA CONVENCIONAL:

Este requerimiento es básico, ya que el procedimiento laparoscópico prácticamente no difiere de un procedimiento a cirugía abierta, por lo cual es muy importante un conocimiento adecuado de la anatomía de la región en la que se trabaja; además, frente a la dificultad de practicar un procedimiento laparoscópico, el cirujano debe estar capacitado para intervenir en forma habitual y resolver las posibles complicaciones.

En el caso de la cirugía videolaparoscópica en el embarazo ectópico, se estableció en un estudio hecho en E.E.U.U., que para que un cirujano pueda efectuar con seguridad y confianza la operación, requiere un mínimo de 10 esterilizaciones tubáricas realizadas por videolaparoscopia y también un mínimo de 5 embarazos ectópicos resueltos por la misma vía, bajo la supervisión de un especialista con mayor experiencia.(21)

2. CONOCIMIENTO DE LA TECNICA LAPAROSCOPICA:

El cirujano deberá conocer las técnicas de creación de neumoperitoneo, las técnicas de inserción de trócares operatorios, de coagulación mediante diferentes métodos, unipolar, bipolar y laser y las potenciales complicaciones del método, tanto en su iniciación como en la ejecución de la cirugía.

3. CONOCIMIENTO DE EQUIPOS E INSTRUMENTOS Y SUS LIMITACIONES:

Deberán conocerse los diferentes equipos, así como sus ventajas y sus limitaciones. Se recomienda la adquisición de las técnicas básicas de laparoscopia mediante, primero, observación de múltiples casos, luego adquisición de destreza técnica en las cajas de entrenamiento, ayudantía en intervenciones laparoscópicas, y tutoría en cinco a diez intervenciones. Además debe lograrse la adquisición de un buen juicio quirúrgico en relación a las limitaciones de las intervenciones por vía laparoscópica como sus dificultades, selección de pacientes, indicaciones preoperatorias y manejo del postoperatorio y sus complicaciones.



Por último, el cirujano videolaparoscopista debe tener siempre presentes, las reglas de oro de la cirugía videolaparoscópica, aplicables al tratamiento del embarazo ectópico por esta vía, las cuales son:

1. No efectuar maniobras a ciegas si se pueden hacer bajo visión adecuada.
2. No dejar instrumentos dentro del abdomen si no están siendo utilizados.
3. Introducción y retiro de los instrumentos y de los trócares bajo visión permanente.
4. La decisión de interrumpir una intervención laparoscópica y transformarla en una cirugía convencional abierta, no necesariamente es una complicación, sino un buen juicio quirúrgico.

CONTRAINDICACIONES DE LA LAPAROSCOPIA:

Antes de entrar en detalle sobre el equipo e instrumentos necesarios, se debe tomar en cuenta los casos en los que la cirugía videolaparoscópica esta contraindicada:

a) CONTRAINDICACIONES ABSOLUTAS:

Se estiman como contraindicaciones absolutas de practicar un procedimiento laparoscópico la presencia de:

- a.1. Embarazo avanzado.
- a.2. Trastornos severos de la coagulación.
- a.3. Contraindicaciones de anestesia general.
- a.4. Obstrucción intestinal bien instalada.
- a.5. Shock hipovolémico.
- a.6. Shock séptico.

b) CONTRAINDICACIONES RELATIVAS:

Dependiendo de la intervención, del paciente y de la experiencia laparoscópica del cirujano, se estiman como contraindicaciones relativas la presencia de:

- b.1. Peritonitis.
- b.2. Obstrucción intestinal incompleta.
- b.3. Masas abdominales grandes.
- b.4. Hernias hiatales o diafragmáticas.
- b.5. Infarto al miocardio reciente.
- b.6. Enfermedad pulmonar crónica restrictiva grave.
- b.7. Presencia de múltiples cicatrices abdominales.

En general, se puede afirmar que a una mayor experiencia laparoscópica, las limitaciones se van reduciendo y las indicaciones se van ampliando. La obesidad no debe ser contraindicación. (3, 11, 18 19)

c) OBSTACULOS PARA LA LAPAROSCOPIA:

Los principales obstáculos que se encuentran son:

- c.1. Anestesia: Ya que se requiere anestesia general, con sus limitaciones y contraindicaciones.

- 2.2. Las dificultades de la punción inicial para crear el neumoperitoneo, ya sea por la presencia de cicatrices y adherencias, y por tanto la posibilidad de perforación inadvertida de vísceras intraabdominales.
- 2.3. La insuflación, dado que en algunos pacientes, por sus restricciones respiratorias, ésta no se puede efectuar hasta los valores que son necesarios para practicar una intervención.
- 2.4. La necesidad de instrumentación hemostática, ya sea monopolar, bipolar, y en algunos casos láser.
- 2.5. Las limitaciones de una visualización intraabdominal, que en algunos casos puede ser muy restringida por la presencia de adherencias o de otra patología como ser la existencia de grandes masas abdominales.
- 2.6. La necesidad de adquirir una gran experiencia quirúrgica y laparoscópica por parte del cirujano.

EQUIPO E INSTRUMENTOS NECESARIOS:

Se menciona a continuación el instrumental necesario para realizar la cirugía videolaparoscópica:

1.- CÁMARA:

La cirugía laparoscópica, es dependiente de equipo; siendo la cámara el equipo que prácticamente ha permitido su desarrollo, al permitir la visión de todo el equipo médico de la intervención que se efectúa, permitiendo de este modo la ayudantía activa. Siendo quizás, el instrumento más costoso, éstas cámaras son muy pequeñas y se fijan al laparoscopio; las más comunes tienen un chip de 12 mm., son autofocus y mediante la unidad de control de la cámara permite la interacción con la fuente luminosa, de tal modo que regulan la luminosidad durante la intervención. Se han desarrollado cámaras de 3 chips, cada una para un color: rojo, azul y verde, pero su costo actual es muy elevado.

2.- VIDEOGRABADORA:

Debe contarse con una videograbadora de buena calidad, para que ésta permita la visión y posterior edición de las intervenciones.

3.- MONITOR:

Debe contarse por lo menos con un monitor con una resolución de más de 450 líneas, aunque actualmente existen monitores con resolución de 700 líneas, aislados, especialmente para evitar arcos aberrantes de corriente eléctrica, pero también son de costo elevado.



4.- FUENTE LUMINOSA:

Como todo el equipo de laparoscopia, la fuente luminosa debe ser de muy buena calidad y debe permitir la interacción con la cámara; la fuente debe suministrar una luz con una temperatura de color sobre los 4000 grados Kelvin, idealmente para tener una luminosidad de tipo luz de día; para ello, las fuentes luminosas más convenientes son las que tienen una ampollita de tipo halídico (combinación de dos halógenos), las cuales dan una temperatura de color alrededor de los 5000 grados Kelvin. Actualmente, la temperatura de color de aproximadamente 6000 grados Kelvin proporcionada por las lámparas de Xenon es la más parecida a la luz solar, siendo también las más costosas.

5.- INSUFLADOR:

En la cirugía videolaparoscópica, no debe usarse la regulación manual de la presión intraabdominal por ser un procedimiento demasiado riesgoso; es por ello que debe contarse con un insuflador de tipo electrónico, que además de permitir la insuflación a presiones preestablecidas, y la regulación de CO2 a diferentes valores, permita la monitorización en todo momento de la presión intraabdominal, para no tener accidentes por hiperinsuflación.

6.- UNIDAD DE ELECTROCOAGULACION:

La hemostasia es básica en todo procedimiento quirúrgico. En la laparoscopia para el tratamiento del embarazo ectópico, este procedimiento es vital, es por ello que debe conocerse la utilidad de la electrocirugía y su aplicación al procedimiento mencionado.

La electrocirugía, es una de las herramientas de mayor utilidad para el laparoscopista, usándose en coagulación y en corte, por lo cual debe conocerse su biofísica, para evitar cualquier complicación; siendo entonces pertinente tomar en cuenta las siguientes definiciones:

- Corriente eléctrica: Haz de electrones que corren a través de un cuerpo conductor.
- OHM (O): Medida de resistencia eléctrica. Un ohm, es la resistencia eléctrica de un circuito en el cual una diferencia de potencial de un voltio puede producir una corriente de un amperio.
- AMPERIO (A): Es una medida de cantidad de corriente que fluye. Es la corriente producida por un voltio aplicado a través de una resistencia de un ohm.
- VOLTIO (V): Medida de fuerza electromotriz. Un voltio es la intensidad de corriente que aplicada a una resistencia de un ohm puede producir una corriente de un amperio.
- WATT (W): Es la medida de trabajo que logra una corriente de un amperio con la pérdida de un voltio.
- Corriente alterna: Corriente que fluye de forma alterna de un

lado a otro de una línea central; aumenta hasta un voltaje máximo en una dirección, regresa a cero y aumenta hasta igual voltaje pero en dirección opuesta.

- HERTZ (Hz): Frecuencia de ciclos por segundo de la corriente alterna.

El cuerpo humano es transductor de corriente eléctrica y responde de modo diferente a las variaciones de voltaje y frecuencia. Las corrientes de alto voltaje (110-220 V) con frecuencias bajas (50-60 Hz) producen conmociones y quemaduras. A medida que disminuye el voltaje y aumenta la frecuencia de la corriente, varía el posible efecto sobre el cuerpo humano, que actúa como una resistencia al flujo de la corriente con valores variables entre 100 y 1000 ohms, dependiendo de la mayor o menor concentración de agua en los tejidos, siendo a mayor contenido menor resistencia y viceversa. La potencia de un generador para empleo en cirugía ginecológica no tiene que ser superior a 150 watts.

Se cuenta con dos sistemas de conexión de los generadores en el cuerpo humano para la aplicación de la corriente, y la diferencia estriba en la forma de retorno de la corriente a la tierra o polo negativo:

a) Corriente unipolar ó monopolar:

En este sistema, la pinza funciona como un electrodo positivo por el cual penetra la corriente, que actúa en el sitio donde está aplicada, y de ahí retorna al generador a través de una placa o polo negativo que se ubica en las caderas o en las piernas de la paciente. Tiene la desventaja fundamental de que la corriente se aleja un poco de los límites de la pinza, con lo que pueden ocurrir chispas y quemaduras no controlables en sitios distantes. El generador requerido es de 1200 voltios.

b) Corriente Bipolar:

En esta variedad, la propia pinza posee los dos polos, el positivo y el negativo, aislados uno del otro y aplicados a cada una de las ramas de la pinza, de forma tal que la corriente fluye de una a otra rama; de ahí que actúe solamente en el tejido tomado por la pinza y no circule a través del cuerpo de la paciente, minimizando el riesgo de quemaduras accidentales. El generador requerido es de 120 voltios.

En ambos sistemas, cuanto más fina sea la punta de la pinza y menor el tejido tomado, habrá mayor densidad de electrones en ese sitio y, por lo tanto, mayor acción coagulante.

Existen ciertas precauciones que deberán tomarse en cuenta siempre que se utilice el electrocauterio; éstas son:

1. La energía monopolar genera una gran cantidad de corriente eléctrica. Debe tenerse gran precaución durante la coagulación de tejidos delgados, ya que con facilidad la energía puede "saltar" hacia estructuras vecinas, ocasionando lesiones a la misma trompa de Falopio en la que se está trabajando, al ovario, vejiga é intestino adyacente.

2. Siempre que se utilice el electrocauterio, deberá emplearse un sistema de succión, ya que la evacuación del humo, sangre ó líquidos, permitirá una correcta visualización y una hemostasia adecuada.
3. Deberá tenerse el hábito de desconectar el cable del instrumento cuando no se encuentre en uso; además el cirujano evitará mantener el pie sobre el pedal, con el fin de no provocar lesiones accidentales a estructuras vecinas.
4. Existen múltiples instrumentos capaces de transmitir corriente eléctrica monopolar; el cirujano deberá familiarizarse con el uso de cada uno de ellos para evitar accidentes.
5. Verificar que el material aislante de las pinzas se encuentre en óptimo estado, con lo cual se evita el riesgo de quemaduras desapercibidas.

7.- LAPAROSCOPIOS:

Constituyen instrumentos de visión que se introducen en el abdomen y que fueron perfeccionados por el ingeniero inglés Hopkins, mediante lentes de tipo de varilla, que permiten una visión extremadamente clara y amplia. Los laparoscopios que se utilizan en la cirugía tienen un diámetro de 10 mm. y con una visión terminal de 0 que permite una gran amplitud del campo; existen también laparoscopios con una visión de entre 25 y 50 grados que son más difíciles de aprender a utilizar, pero que tienen una mayor versatilidad.

8.- INSTRUMENTAL:

En la laparoscopia, el mismo instrumental puede utilizarse en diversas cirugías; sin embargo, para la cirugía laparoscópica del embarazo ectópico es necesario el siguiente instrumental:

8.1. Trócares:

Estos son los instrumentos compuestos por una cánula y un punzón o trocar propiamente, que es específicamente el instrumento punzante que va por el interior de la cánula. Idealmente los trócares deben tener superficie antirreflejante, deben disponer de válvulas de tipo trompeta o automáticas y la punta del trocar debe ser de tipo piramidal, lo que permite una introducción más fácil; además debe disponer de conexiones para gas, así como también debe disponerse de trócares desechables tanto de 5 como de 10 mm. permitiendo un respaldo de instrumental menos costoso, que además presentan la ventaja de mantener el filo, tener un protector en la punta y muchos de ellos son radiolúcidos. En la laparoscopia para el embarazo ectópico debe disponerse de por lo menos un trocar de 5 y uno de 10 mm. como ya se mencionó, ya que el trocar de 10 mm. permite una adecuada movilización de los instrumentos, sin embargo podría requerirse el uso de trócares mayores (12, 18 mm), por lo cual es recomendable contar con ellos y usarlos sólo de ser necesario.

8.2. Graspers:

Debe disponerse de por lo menos dos graspers, de 5 y 10 mm., aislados, con la posibilidad de conexión a electrocoagulación; este instrumento se utiliza para la exposición de las estructuras de la trompa de falopio, ovario, ligamentos y estructuras vecinas. Preferiblemente debe ser de mandíbula de doble acción, es decir que ambas mandíbulas deben abrirse.

8.3. Disector:

Este instrumento es el utilizado para el corte y la disección de los tejidos que se interesen; idealmente debe contarse con uno de 5 mm., aislado, de punta fina, puede ser curvo, é idealmente debe ser también de mandíbula de doble acción.

8.4. Gancho electrocoagulador:

Este debe ser aislado, de 5 mm., puede tener variadas formas, puede ser curvo ó en ángulo recto (L), el cual idealmente debe aislarse hasta su extremo angulado, sin embargo quizá sea de mayor utilidad un gancho en forma de "J", que permite además de su función electrocoaguladora, la disección de estructuras.

8.5. Aspirador e Irrigador:

El instrumento en mención, consiste en una cánula, que permite la irrigación y el lavado de la zona quirúrgica, así como la succión del líquido y de la sangre.

8.6. Aplicador de clips:

Este instrumento será utilizado según el criterio del cirujano; permite aislar el ectópico no roto de las demás estructuras de la trompa, y en el caso del embarazo ectópico roto, permite separar la zona dañada de la sana. Existen aplicadores de uno a uno y aplicadores múltiples.

8.7. Otros instrumentos:

Además del instrumental mencionado, puede contarse además con una aguja para la punción inicial al entrar al abdomen y verificar que se encuentre libre en la cavidad (puede ser una aguja de Veress, la cual también se usa en las pruebas previas a la insuflación y en la ejecución del neumoperitoneo). Además de ello puede disponerse de reductores de 10 a 5 mm., siendo éstos tubos que permiten la introducción de instrumentos de 5 mm. en las canulas de 10-11 mm.

CUIDADO Y ESTERILIZACION DEL INSTRUMENTAL:

El instrumental laparoscópico, requiere de un cuidadoso manejo, es así que al término de la cirugía, debe ser desarmado pieza por pieza cuidadosamente, tanto las cánulas, como los trócares y el instrumental de disección para ser lavado y eliminar el material orgánico; luego se introduce en las soluciones de esterilización de Gluteraldehído en la cual deben permanecer entre veinte y treinta minutos para obtener una completa desinfección. Puede usarse también el óxido de ethileno a temperaturas bajas como esterilizante.

Sobre la insición umbilical, manteniendo elevada la pared se procede con movimientos suaves y rotatorios de la muñeca, sin efectuar gran presión con el brazo, a introducir el trocar de 10-11 mm. a un ángulo también de 45 grados, para evitar puncionar órganos abdominales o vasos sanguíneos; comprobada su introducción dentro del abdomen, se coloca nuevamente el insuflador, manteniendo la presión intraabdominal.

Luego se introduce el laparoscopio dentro del abdomen, al cual previamente se le ha colocado la fuente luminosa y la cámara, habiendosele practicado a ésta el White Balance. Se practica una inspección cuidadosa del abdomen, explorando las vísceras intraabdominales y principalmente en el caso que nos ocupa, una revisión cuidadosa de los genitales internos de la paciente, explorando con suma atención las trompas de Falopio, siendo en este momento cuando se puede CONFIRMAR EL DIAGNOSTICO DE EMBARAZO ECTOPICO POR LAPAROSCOPIA.

Se procede entonces a la introducción de los trócares auxiliares, cuyo número dependerá de la experiencia del cirujano; en el caso del embarazo ectópico, se ha recomendado el uso de dos trócares auxiliares, colocados uno en cada flanco, para lo cual se traza una línea imaginaria del ombligo a la cresta iliaca y dividiendo ésta en tres tercios, el trocar se coloca en la unión del segundo y el tercer tercio. La introducción de trócares auxiliares, debe realizarse siempre bajo observación directa, utilizando además transiluminación del abdomen para evitar puncionar áreas vascularizadas. Es necesario que al menos dos de los trócares tengan conexión a gas para permitir la insuflación alternativa por uno de ellos ó por ambos.

Por último, en el caso de que existiese una cicatriz mediana infraumbilical previa en el abdomen de la paciente, para evitar lesiones de vísceras intraabdominales pueden utilizarse dos recursos:

1. Laparoscopia abierta:

Se denomina así a la introducción de un trocar de 11 mm con una técnica abierta para evitar lesión inadvertida de vísceras que pudiesen estar adheridas al ombligo; puede usarse la técnica digital para liberar dichas adherencias. Como variable se menciona la introducción del trocar de Hasson (especialmente diseñado para no herir adherencias a la zona umbilical).

2. Abordar el abdomen por otro lugar:

Puede ser supraumbilical, colocando un trocar de 5 mm. y realizando una inspección del abdomen para descartar adherencias; también puede utilizarse el trocar de 10 mm.

MANEJO DE LA CAMARA:

La cámara de televisión es el elemento visual principal en la intervención y por tanto requiere de un manejo cuidadoso y experimentado. La cámara se introduce en una manga de

polietileno estéril que permite llevarla hasta unos 10 cm. de su extremo cerrado, a este nivel se practica una pequeña incisión para permitir la introducción del laparoscopio estéril, que se fija a la cámara y se procede a envolver el polietileno con una cinta adhesiva. Después de realizar el white balance, como ya se mencionó, se introduce en el trocar umbilical y se procede a la exploración, y luego a la intervención. El ayudante que maneja la cámara debe mantener la acción durante el procedimiento operatorio al centro de la visión y no a la periferia (centrar la acción). En todo momento deben visualizarse los instrumentos tanto al momento de entrar al abdomen, como al retirarlos. Con movimientos de acercarse y alejarse, la cámara debe contribuir a una excelente visión durante la intervención, acercándose en el caso de disección de estructuras difíciles, y alejándose ligeramente al momento de coagular para evitar que se empañe o ensucie la cámara. El operador de la cámara también es responsable de mantener en todo momento el lente del laparoscopio limpio y el cordón de la cámara a las seis horas para permitir una visión normal y no rotada de la intervención (horizonte plano). Los movimientos del camarógrafo deben ser suaves para evitar el cansancio del equipo quirúrgico y deberá estar atento a las sugerencias del cirujano.

TECNICA LAPAROSCOPICA DE SALPINGECTOMIA:

Una vez que se han realizado los procedimientos descritos anteriormente y que se ha confirmado laparoscópicamente el diagnóstico de embarazo ectópico, se procede a realizar la salpingectomía del lado afectado (se hará referencia a la técnica de salpingectomía por ser el embarazo tubárico la variedad más frecuente, con una incidencia del 95 -98% (7, 10, 13); ésta se efectúa de la siguiente manera:

Primeramente se verifica la existencia de hemoperitoneo y se cuantifica; posterior a ello se identifican las estructuras pélvicas, incluyendo el uréter; luego de ello se procede a la identificación, ligadura y sección del ligamento infundíbulo pélvico (en ella pueden utilizarse grapas o realizarse por electrocoagulación). Posterior a ello, se secciona la trompa en los extremos en donde se encuentra el embarazo ectópico, también pueden utilizarse grapas o electrocoagulación; se secciona la trompa de Falopio y se extrae el espécimen, utilizando un grasper.

Dependiendo de la edad de la paciente, de la paridad, del estado del ovario y del criterio del cirujano, puede conservarse la gónada o no; si se decide conservar, se realiza el procedimiento ya descrito; si se decide la salpingooforectomía, la técnica difiere básicamente en la ligadura y sección de los vasos útero-ováricos, teniendo sumo cuidado de realizar una buena hemostasia.

Posterior a la extracción del espécimen, se realiza un lavado profuso de la cavidad pélvica y abdominal con suero fisiológico, luego aspirado del líquido. Se retiran

posteriormente los trócares y se elimina el neumoperitoneo. Se cierra la piel con una sutura adecuada (Nylon 30 por ejemplo.)

TECNICA LAPAROSCOPICA CON ENDOLOOPS:

Una vez establecido el neumoperitoneo, insertados los trócares y corregida la posición de la paciente, se identifica la región a reseca.

Se introduce un grasper grande por un trócar y por el trócar contralateral se introduce un Endoloop. Se introduce el grasper a través del asa del endoloop para posteriormente tomar la trompa con esta pinza de agarre; traccionando la trompa y el ovario dentro del asa del endoloop, este se posiciona en el ligamento ovárico; se introducen dos nuevos endoloops, que se colocan estratégicamente al lado del primero y se corta en el medio usando una tijera hook (pico de loro); usando el mismo grasper se retira el espécimen; para prevenir la formación de futuras adherencias se recomienda usar coagulación con un instrumento de punta fina.

Para la realización de cirugía conservadora de órganos, salpingostomia, se requiere de una gran experiencia por parte del cirujano, además de que obviamente el embarazo ectópico no se haya roto y por ende un diagnóstico rápido; en este caso se incide sobre la región de la trompa en la que se encuentre el embarazo ectópico, se extrae el producto y su placenta, haciéndose luego un pequeño legrado intratubárico, y al lograr una adecuada hemostasia, se procede al cierre de la incisión tubárica con una sutura fina en puntos separados. Luego se procede al lavado acostumbrado de la cavidad, al retiro usual de los trócares y al cierre ya mencionado de la pared. (11, 17, 18, 19)

COMPLICACIONES DE LA CIRUGIA VIDEOLAPAROSCOPICA EN EL TRATAMIENTO DEL EMBARAZO ECTOPICO

En manos expertas, se considera que la cirugía videolaparoscópica es un procedimiento seguro y con una tasa de complicaciones muy baja, sin embargo, dentro de las complicaciones que podrían presentarse y que podrían necesitar una segunda intervención se pueden mencionar:

- Punción de vísceras intraabdominales, y principalmente intestino al introducir el primer trocar.
- Sangrado incontrolable.
- Quemaduras y lesiones de órganos a distancia al realizar la electrocoagulación.
- En el caso del embarazo ectópico además puede haber hemorragia post operatoria por persistencia del trofoblasto. Además también se menciona la persistencia de niveles elevados de gonadotropina coriónica humana post operatorios.

- Complicaciones por el neumoperitoneo.
- A largo plazo se mencionan adherencias intestinales y dolor abdominal bajo, aunque su hallazgo es poco frecuente.
- Complicaciones de anestesia. (20)

Se han realizado diversos estudios para establecer la seguridad de la cirugía videolaparoscópica en el tratamiento del embarazo ectópico, cabe mencionar:

En Alemania, durante los años de 1983 y 1993 se estudiaron 677 casos de embarazos ectópicos que fueron tratados por videolaparoscopia, encontrando complicaciones en 26 de ellas (3.7%), siendo las más frecuentes la hemorragia postoperatoria por persistencia del trofoblasto y los niveles elevados de gonadotropina coriónica humana postoperatorios. (11)

También en Alemania, se realizó un estudio comparativo de 61 casos de embarazo ectópico, comparando la salpingectomía con la salpingotomía, encontrando un tiempo operatorio similar, lo mismo que la estancia hospitalaria, sin embargo la tasa de complicaciones (que fué del 3% para la salpingectomía) varió un poco, siendo mayor la tasa de complicaciones hemorrágicas por persistencia del trofoblasto en la cirugía conservadora (7-9%). (8)

PRONOSTICO:

La cirugía videolaparoscópica en el tratamiento del embarazo ectópico, en manos de cirujanos expertos, es una técnica que ofrece muy buenas perspectivas a las pacientes que son sometidas a ella, ya que siendo un procedimiento innovador, sus ventajas son múltiples y su tasa de complicaciones es muy reducida. (11,19)



TECNICA QUIRURGICA UTILIZADA EN EL
HOSPITAL DE GINECOLOGIA Y OBSTETRICIA, IGSS

La unidad de cirugía videolaparoscópica del Hospital de Ginecología y Obstetricia del IGSS, en el tratamiento del embarazo ectópico, utiliza la técnica quirúrgica de salpingectomía, la cual en términos generales y en condiciones ideales, en un abdomen virgen (sin cirugías previas) es desarrollada como sigue:

Primeramente la paciente es colocada en posición de litotomía, haciendo uso de las técnicas de asepsia y antisepsia y bajo anestesia general, se procede a la identificación del cérvix con un espéculo y se fija el labio anterior del mismo para la posterior movilización del útero durante la cirugía para exposición de sus diversos segmentos. Posterior a ello, se realiza la insisión a nivel umbilical con un bisturí número 15; luego se levanta la pared abdominal y se introduce una aguja de Veress, con la técnica explicada con anterioridad. Manteniendo la pared abdominal traccionada hacia arriba, se procede a conectar el insuflador de CO2 a la aguja de Veress y se insufla un litro del gas dentro del abdomen, hasta alcanzar una presión de 10-15 mmHg.; una vez realizada la insuflación, se coloca el primer trocar, en la insisión umbilical, siendo un trocar de 10-12 mm. para permitir que pase el laparoscopio de 10 mm., al cual se le ha conectado la fuente luminosa. Una vez introducido el laparoscopio dentro del abdomen, se inspecciona cuidadosamente el mismo, haciendo énfasis en los genitales internos de la paciente, é identificando la localización y el estado del embarazo ectópico.

Una vez realizado lo anterior, se procede a la introducción de los trócares auxiliares, y como se ha mencionado, para la cirugía que nos ocupa, lo recomendable es introducir 2 trócares auxiliares, bajo observación directa con el laparoscopio. Los trócares deben introducirse en los flancos, trazando una línea imaginaria del ombligo a la cresta iliaca y dividiéndola en tercios, realizando la punción en la unión del segundo y el tercer tercio. Con todo listo, se procede a verificar la existencia de hemoperitoneo, el cual de existir se drena con aspiración; se identifican las estructuras pélvicas adyacentes como uréter; posteriormente se identifica, se liga y se secciona el infundíbulo pélvico (ésto puede realizarse con grapas o por medio de electrocoagulación); luego se secciona la trompa de falopio en los extremos proximal y distal al útero, donde se encuentra el embarazo ectópico, para lo cual se utiliza electrocoagulación (con técnicas monopolar ó bipolar), luego de lo cual se extrae el espécimen a través de la utilización de graspers, los cuales se han utilizado durante toda la cirugía para la movilización de estructuras. Debe individualizarse cada caso para que el cirujano tome la decisión de conservar el

ovario, para lo cual debe tomar en cuenta la paridad, la edad, el estado del ovario.

Luego de haber extraído la pieza, se realiza hemostasia selectiva en el sitio de la cirugía y se aspira el hemoperitoneo residual; se realiza lavado de la cavidad con solución salina, con la finalidad de identificar posibles hemorragias que de otra forma pasarían desapercibidas; a continuación se aspira el líquido y se retiran los instrumentos y los trócares; eliminando posteriormente el neumoperitoneo y cerrando las pequeñas insisiones de los trócares por planos, con sutura adecuada según el tejido que se repara.

MODIFICACIONES A LA TÉCNICA:

Se ha descrito la técnica que se utiliza en la mayoría de las cirugías para el tratamiento del embarazo ectópico en el Hospital de Ginecología y Obstetricia del IGSS, sin embargo, ésta es susceptible de modificaciones, de las cuales las de mayor importancia son:

1. Se ha mencionado que se utiliza la electrocoagulación para la ligadura proximal y distal de la trompa de falopio, sin embargo, ese procedimiento también puede realizarse al utilizar grapas, también con la utilización de endoloops; el resto de la cirugía es igual.
2. La introducción abierta de los trócares (ya descrita) es otra modificación a la técnica habitual.
3. La cantidad de trócares auxiliares, también se puede modificar, ya que se ha utilizado la técnica de "dos puertos", es decir, la utilización del trocar umbilical para la cámara y un solo trocar auxiliar para la introducción de instrumentos. Caso contrario ocurre cuando el acceso quirúrgico se dificulta (por cirugías previas por ejemplo), y el cirujano se ve obligado a usar 3 ó más trócares auxiliares (para el presente estudio, no se realizó ninguna cirugía con más de 2 trócares auxiliares).
4. Por último, cabe mencionar que una vez extraída la pieza, puede realizarse fijación de ligamento redondo a ligamento útero-ovárico, lo cual queda a criterio del cirujano.

VI. METODOLOGIA DE LA INVESTIGACION

A. SELECCION DEL TEMA DE INVESTIGACION:

Se seleccionó el tema de " Cirugia videolaparoscópica en el tratamiento del embarazo ectópico ", con la finalidad de realizar un estudio sobre un tema de actualidad, con aplicación en el campo de la ginecología y que constituye una opción de mayor beneficio para la paciente.

B. SELECCION DE ASESOR Y REVISOR DE LA INVESTIGACION:

Se solicitó la colaboración como asesor de tesis al Dr. Jaime Eduardo Ramirez Taracena, Jefe de la Unidad de Cirugía Videolaparoscópica del Hospital de Gineco Obstetricia del IGSS por su amplia experiencia en el campo de la videolaparoscopia.

Como revisor de la investigación se solicitó la colaboración del Dr. Rodolfo Muller Galindo, Jefe de servicio del Hospital de Gineco- Obstetricia del IGSS y docente de fase IV de la facultad de Medicina de la USAC.

C. TRAMITES PARA LA APROBACION DEL PROYECTO

Actualmente, el presente informe de tesis, se encuentra aprobado por la sección de docencia del Hospital de Ginecología Obstetrica y por el departamento de docencia e investigación de las Oficinas Centrales del Instituto Guatemalteco de Seguridad Social, IGSS, continuandose el trámite con las autoridades de CICS de la Facultad de Medicina de la USAC, para la impresión final del mismo.

D. TIPO DE ESTUDIO:

Se realizó un estudio retro-prospectivo Retrospectivo al tomar en cuenta los casos que se hallan presentado desde que se inició la unidad de cirugía videolaparoscópica en el Hospital de Gineco Obstetricia del IGSS en octubre de 1995, hasta febrero de 1996; y prospectivo al agrupar los casos que se presentaron desde marzo hasta diciembre de 1996, con lo cual se cubren 15 meses de funciones de la unidad mencionada. Además, se realizó un estudio descriptivo, estableciendo la situación actual del embarazo ectópico manejado por la vía laparoscópica y se hizo una investigación no experimental. La totalidad de las cirugías fué realizada por personal con experiencia, es decir, residentes de cuarto año, especialistas y el Jefe de la Unidad de Videolaparoscopia.

E. SUJETO DE ESTUDIO Y TAMAÑO DE LA POBLACION:

El sujeto de estudio, lo constituyen todas las pacientes que hallan presentado embarazo ectópico y cuyo tratamiento fue realizado a través de cirugía videolaparoscópica en el Hospital de Ginecología y Obstetricia del IGSS, durante el periodo de octubre de 1995 a diciembre de 1996. El tamaño de la población es igual a la totalidad de dichas pacientes durante ese periodo.

F. CRITERIOS DE INCLUSION:

Se incluyó en el estudio a toda paciente que presentó embarazo ectópico y cuyo tratamiento fue realizado a través de cirugía videolaparoscópica en el Hospital de Ginecología y Obstetricia del IGSS, durante el periodo de octubre de 1995 a diciembre de 1996.

G. CRITERIOS DE EXCLUSION:

Se excluyó del estudio a las pacientes que no cursaron con embarazo ectópico y a las pacientes que aunque padecieron de embarazo ectópico su tratamiento no fue por cirugía videolaparoscópica. Las pacientes en las que se dió inicio la videolaparoscopia, pero por cualquier circunstancia se terminó en cirugía abierta, se incluyen en el inciso de complicaciones y se hacen las aclaraciones pertinentes.

H. PLAN PARA LA RECOLECCION DE INFORMACION:

La información fue recolectada, tanto para los casos retrospectivos como para los casos prospectivos, a través de la revisión del libro de sala de operaciones de la unidad de videolaparoscopia del Hospital de Gineco Obstetricia del IGSS y de la revisión del expediente clínico de la paciente en el archivo del hospital en mención, consignando los datos obtenidos en el instrumento para la recolección de información.

I. DEFINICION DE LAS VARIABLES:

<u>VARIABLE</u>	<u>DEFINICION CONCEPTUAL:</u>	<u>DEFINICION OPERACIONAL:</u>	<u>ESCALA DE MEDICION:</u>
- Edad	Tiempo transcurrido desde el nacimiento.	En años	Númerica
- Antecedentes	Factores médicos y quirúrgicos que se han presentado con anterioridad.	Si se presentan o no.	Nominal



- Cuadro Clínico	Molestias referidas por la paciente y hallazgos encontrados por el médico.	Si se presentan o no.	Nominal
- Metodo diagnóstico utilizado	Procedimiento con el que se estableció la presencia de la entidad.	Si se utilizó o no.	Nominal
- Tipo de embarazo ectópico	Localización del embarazo ectópico en el aparato reproductor femenino.	Lugar donde se encontró el embarazo ectópico.	Nominal
- Estado del embarazo ectópico	Forma en que se encontró el embarazo ectópico durante la cirugía.	Si se encontró roto, no roto u organizado.	Nominal
- Hemoperitoneo	Presencia de sangre en la cavidad peritoneal.	Si se encontró o no.	Nominal
- Tiempo quirúrgico	Periodo en el que se efectúa una cirugía videolaparoscópica.	En minutos.	Numérica
- Complicaciones	Factores que agravan la salud de la paciente.	Si se presentaron o no.	Nominal
- Evolución post operatoria	Estado de salud de la paciente, después de la intervención quirúrgica.	Si egreso normal o no.	Nominal
- Control en consulta externa	Evaluación de las pacientes, varios días después de la videolaparoscopia.	Si presentan síntomas o no los presentan	Nominal
- Efectividad	Calidad de efectivo, real, verdadero.	Cirugías sin complicaciones	Nominal

J. RECURSOS:

J.1. Humanos:

- Personal del archivo del Hospital de Gineco Obstetricia del IGSS.

J.2. Materiales:

- Libro de sala de Videolaparoscopia, del Hospital de Ginecología y Obstetricia del IGSS.
- Expedientes clínicos del archivo del hospital de Gineco Obstetricia del IGSS.
- Instrumentos para recolección de información.

J.3. Institucionales:

- Departamento de Ginecología y Obstetricia y sección de docencia del Hospital de Gineco Obstetricia del IGSS.

UNIVERSIDAD DE SAN CARLOS DE GUATEMALA
FACULTAD DE CIENCIAS MEDICAS
INSTITUTO GUATEMALTECO DE SEGURIDAD SOCIAL, I.G.S.S.
HOSPITAL DE GINECOLOGIA Y OBSTETRICIA, H.G.O.

INSTRUMENTO PARA RECOLECCION DE INFORMACION

1. Nombre: _____
2. Edad: _____ Número de afiliación _____
3. Fecha de la Videolaparoscopia: _____
4. Antecedentes gineco-obstétricos:
 - Gestaciones: _____ Partos _____ Abortos _____ Cesáreas _____
 - Infecciones: _____
 - Cirugías Pélvicas: _____
 - Otros: _____
5. Manifestaciones clínicas:
 - Dolor Pélvico: _____ Hemorragia Vaginal _____ Amenorrea _____
 - Alteraciones gastrointestinales _____ Masa palpable _____
 - Dolor a la movilización cervical _____ Palidez _____
 - Otros: _____
6. Método diagnóstico utilizado:
 - Clínica _____ Ultrasonografía _____ Culdocentesis _____
 - Sub unidad B de HCG _____ Videolaparoscopia _____
 - Otro: _____
7. Tipo de embarazo ectópico:
 - Izquierdo _____ Derecho _____
 - Trompa de Falopio:
 - Ampular _____ Itsmico _____ Fimbria _____ Intersticial _____
 - Ovarico: _____
 - Abdominal: _____
 - Cervical: _____
 - Otra localización: _____
8. Estado del embarazo ectópico:
 - Roto: _____ No roto: _____ Organizado: _____

9. Presencia de hemoperitoneo:
- Si _____ No _____ Cantidad _____ ml.

10. Tiempo quirúrgico:
- _____ Minutos.

11. Complicaciones:
- Transoperatorias _____ Postoperatorias _____
- De anestesia _____
- Explique: _____
- Cirugía abierta: Si _____ No _____
- Explique: _____

12. Evolución post operatoria:
- Egreso normal en 24 horas: _____
- No egreso en 24 horas: _____
- Explique: _____

13. Control en Consulta Externa:
- Asintomática: _____ Sintomática: _____
- Explique: _____

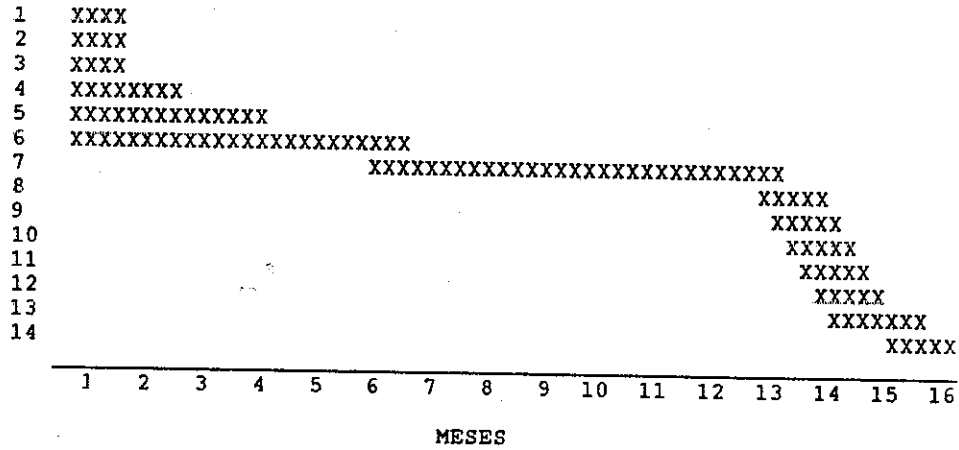
14. Observaciones: _____

LHAR



GRAFICA DE GANTT

ACTIVIDADES



ACTIVIDADES:

1. Selección del tema de investigación.
2. Elección del asesor y del revisor de tesis.
3. Recopilación de material bibliografico.
4. Elaboración del proyecto conjuntamente con el asesor y revisor.
5. Aprobación del proyecto por el comité de docencia del Hospital de Ginecología y Obstetricia del IGSS, y por la sección de docencia de la institución. (Oficinas Centrales).
6. Aprobación del proyecto por la coordinación de tesis.
7. Ejecución de la recopilación de información.
8. Procesamiento de los datos y elaboración de gráficas y tablas.
9. Analisis y discusión de resultados.
10. Elaboración de conclusiones, recomendaciones y resumen.
11. Presentación del informe final para correcciones.
12. Aprobación del informe final.
13. Impresión del informe final y trámites administrativos.
14. Exámen Público de defensa de la tesis.

VII. PRESENTACION
DE RESULTADOS



CUADRO N. 1

DISTRIBUCION POR EDAD DE 51 PACIENTES SOMETIDAS A CIRUGIA VIDEOLAPAROSCOPICA EN EL TRATAMIENTO DEL EMBARAZO ECTOPICO EN EL HOSPITAL DE GINECOLOGIA Y OBSTETRICIA DEL I.G.S.S., DE OCTUBRE DE 1995 A DICIEMBRE DE 1996.

EDAD (años)	FRECUENCIA	PORCENTAJE
15-19	1	1.96
20-24	10	19.61
25-29	17	33.33
30-34	14	27.45
35-39	8	15.69
40-44	1	1.96
T O T A L	51	100.00

- FUENTE: Expedientes clinicos. Archivo del Hospital de Ginecologia y Obstetricia. I.G.S.S.



CUADRO N. 2

ANTECEDENTES GINECO-OBSTETRICOS DE 51 PACIENTES SOMETIDAS A CIRUGIA VIDEOLAPAROSCOPICA EN EL TRATAMIENTO DEL EMBARAZO ECTOPICO EN EL HOSPITAL DE GINECOLOGIA Y OBSTETRICIA DEL I.G.S.S. DE OCTUBRE DE 1995 A DICIEMBRE DE 1996

ANTECEDENTE	FRECUENCIA	PORCENTAJE
Cesárea	7	13.73
Aborto	11	21,57
Cirugias Pélvicas	9	17.65
Nulipara	8	15.69
Anticonceptivos	3	5.88
DIU	1	1.96
EIP	2	3.92
T O T A L	51	100.00

- FUENTE: Expedientes clínicos. Archivo del Hospital de Ginecología y Obstetricia. I.G.S.S.

CUADRO N. 3

MANIFESTACIONES CLINICAS DE 51 PACIENTES SOMETIDAS A CIRUGIA VIDEOLAPAROSCOPICA EN EL TRATAMIENTO DEL EMBARAZO ECTOPICO EN EL HOSPITAL DE GINECOLOGIA Y OBSTETRICIA DEL I.G.S.S. DE OCTUBRE DE 1995 A DICIEMBRE DE 1995

SIGNO/SINTOMA	PRECUENCIA	PORCENTAJE
Dolor Abdominal	48	94.12
Hemorragia Vaginal	40	78.43
Amenorrea	23	45.10
Utero Grande	19	37.25
Dolor al tacto	11	21.57
Masa Palpable	11	21.57
Hipotensión	3	5.88
T O T A L	51	100.00

- FUENTE: Expedientes clínicos. Archivo del Hospital de Ginecología y Obstetricia. I.G.S.S.



CUADRO N. 4

METODO DIAGNOSTICO UTILIZADO EN 51 PACIENTES SOMETIDAS A CIRUGIA VIDEOLAPAROSCOPICA EN EL TRATAMIENTO DEL EMBARAZO ECTOPICO EN EL HOSPITAL DE GINECOLOGIA Y OBSTETRICIA DEL I.G.S.S., DE OCTUBRE DE 1995 A DICIEMBRE DE 1996

METODO	FRECUENCIA	PORCENTAJE
Ultrasonograma	49	96.08
Cuadro Clinico	7	13.73
HCG	20	39.22
Videolaparoscopia	24	47.06
Culdocentesis	1	1.96
T O T A L	51	100.00


- FUENTE: Expedientes clinicos. Archivo del Hospital de Ginecologia y Obstetricia. I.G.S.S.

CUADRO N. 5

LOCALIZACION DEL EMBARAZO ECTOPICO EN 51 PACIENTES SOMETIDAS A CIRUGIA VIDEOLAPAROSCOPICA EN EL TRATAMIENTO DEL EMBARAZO ECTOPICO EN EL HOSPITAL DE GINECOLOGIA Y OBSTETRICIA DEL I.G.S.S., DE OCTUBRE DE 1995 A DICIEMBRE DE 1996

LOCALIZACION	IZQUIERDO		DERECHO	
	FRECUENCIA	%	FRECUENCIA	%
Ampular	19	37.25	28	54.90
Itsmo	1	1.96	1	1.96
Fimbria	0	0.00	1	1.96
Intersticial	1	1.96	0	0.00
T O T A L	21	41.18	30	58.82

- FUENTE: Expedientes clínicos. Archivo del Hospital de Ginecología y Obstetricia. I.G.S.S.



CUADRO N. 6

ESTADO DEL EMBARAZO ECTOPICO EN 51 PACIENTES SOMETIDAS A CIRUGIA VIDEOLAPAROSCOPICA EN EL TRATAMIENTO DEL EMBARAZO ECTOPICO EN EL HOSPITAL DE GINECOLOGIA Y OBSTETRICIA DEL I.G.S.S. DE OCTUBRE DE 1995 A DICIEMBRE DE 1996

ESTADO	FRECUENCIA	PORCENTAJE
Roto	16	31.37
No Roto	23	45.10
Organizado	12	23.53
T O T A L	51	100.00

- FUENTE: Expedientes clínicos. Archivo del Hospital de Ginecología y Obstetricia. I.G.S.S.

CUADRO N. 7

PRESENCIA DE HEMOPERITONEO EN 51 PACIENTES SOMETIDAS A CIRUGIA VIDEOLAPAROSCOPICA EN EL TRATAMIENTO DEL EMBARAZO ECTOPICO EN EL HOSPITAL DE GINECOLOGIA Y OBSTETRICIA DEL I.G.S.S., DE OCTUBRE DE 1995 A DICIEMBRE DE 1996

PRESENCIA	FRECUENCIA	PORCENTAJE
SI	17	33.33
NO	34	66.67
T O T A L	51	100.00

- FUENTE: Expedientes clínicos. Archivo del Hospital de Ginecología y Obstetricia. I.G.S.S.



CUADRO N. 8

COMPLICACIONES EN 51 PACIENTES SOMETIDAS A
CIRUGIA VIDEOLAPAROSCOPICA EN EL TRATAMIENTO DEL EMBARAZO
ECTOPICO EN EL HOSPITAL DE GINECOLOGIA Y OBSTETRICIA DEL
I.G.S.S., DE OCTUBRE DE 1995 A DICIEMBRE DE 1996

COMPLICACION	FRECUENCIA	PORCENTAJE
Ninguna	45	88.24
Perforación Uterina	2	3.92
Lesión Arterial	2	3.92
Hemoperitoneo Residual	1	1.96
Falla de Cauterio	1	1.96
T O T A L	51	100.00

- FUENTE: Expedientes clínicos. Archivo del Hospital de Ginecología y Obstetricia. I.G.S.S.

CUADRO N. 9

TIEMPO QUIRURGICO EN 51 PACIENTES SOMETIDAS A
CIRUGIA VIDEOLAPAROSCOPICA EN EL TRATAMIENTO DEL EMBARAZO
ECTOPICO EN EL HOSPITAL DE GINECOLOGIA Y OBSTETRICIA DEL
I.G.S.S., DE OCTUBRE DE 1995 A DICIEMBRE DE 1996

(Tiempos quirúrgicos en promedio)

INSTITUCION	MINUTOS
Hospital de Ginecología y Obstetricia, I.G.S.S.	72.5
Referencia (Dinamarca)	83.0

- FUENTE: Expedientes clínicos. Archivo del Hospital de Ginecología y Obstetricia. I.G.S.S.

CUADRO N. 10

CIRUGIA ABIERTA EN 51 PACIENTES SOMETIDAS A
CIRUGIA VIDEOLAPAROSCOPICA EN EL TRATAMIENTO DEL EMBARAZO
ECTOPICO EN EL HOSPITAL DE GINECOLOGIA Y OBSTETRICIA DEL
I.G.S.S., DE OCTUBRE DE 1995 A DICIEMBRE DE 1996

LAPAROTOMIA	FRECUENCIA	PORCENTAJE
SI	1	1.96
NO	50	98.04
T O T A L	51	100.00

- FUENTE: Expedientes clinicos. Archivo del Hospital de Ginecologia y Obstetricia. I.G.S.S.

CUADRO N. 11

EVOLUCION POSTOPERATORIA INMEDIATA DE 51 PACIENTES SOMETIDAS A CIRUGIA VIDEOLAPAROSCOPICA EN EL TRATAMIENTO DEL EMBARAZO CTOPICO EN EL HOSPITAL DE GINECOLOGIA Y OBSTETRICIA DEL I.G.S.S., DE OCTUBRE DE 1995 A DICIEMBRE DE 1996

EVOLUCION	FRECUENCIA	PORCENTAJE
Egreso Normal en 24 hrs.	36	70.59
Transfusión por anemia	3	5.88
Dolor Abdominal	7	13.73
Laparotomía Exploradora	1	1.96
Doble Videocirugía	1	1.96
Antibiótico Profiláctico	1	1.96
Observación	2	3.92
T O T A L	51	100.00

- FUENTE: Expedientes clínicos. Archivo del Hospital de Ginecología y Obstetricia. I.G.S.S.

CUADRO N. 12

CONTROL EN CONSULTA EXTERNA DE 51 PACIENTES SOMETIDAS A CIRUGIA VIDEOLAPAROSCOPICA EN EL TRATAMIENTO DEL EMBARAZO ECTOPICO EN EL HOSPITAL DE GINECOLOGIA Y OBSTETRICIA DEL I.G.S.S., DE OCTUBRE DE 1995 A DICIEMBRE DE 1996

ESTADO	FRECUENCIA	PORCENTAJE
Asintomática	35	68.63
Dolor en Herida Operatoria	7	13.73
Reacción al hilo de sutura	1	1.96
No asistió a Control	8	15.69
T O T A L	51	100.00

- FUENTE: Expedientes clínicos. Archivo del Hospital de Ginecología y Obstetricia. I.G.S.S.

VIII. ANALISIS Y DISCUSION

DE RESULTADOS

La finalidad principal de la presente investigación, es determinar la efectividad de la cirugía videolaparoscópica en el tratamiento del embarazo ectópico, a través de la realización de cirugía sin complicaciones, y una evolución post-operatoria adecuada, lo cual se demuestra a continuación. Sin embargo, antes de entrar en detalle, se procederá a analizar los datos epidemiológicos contenidos en la boleta de recolección de información y que pueden influir en la efectividad de las cirugías como se menciona a continuación:

En el cuadro número uno, se consigna la variable epidemiológica de edad, la cual no es per sé influyente en la efectividad de las cirugías, a excepción de factores de riesgo quirúrgico y contraindicaciones de anestesia (cardiopatías, enfermedades crónicas, etc.). Sin embargo se puede apreciar que el 55% de los casos se encontró entre los 19 y los 29 años y el restante 45% entre los 30 y los 44 años, lo cual corresponde con la literatura mundial, en la cual se reporta la tercera década de la vida como la de máxima incidencia del embarazo ectópico. (5, 10, 12, 13, 14, 16)

Los antecedentes gineco-obstétricos se exponen en el cuadro número dos, y de los datos ahí presentados, cabe destacar que el 33.33% de las pacientes había sido sometida a cirugías pélvicas previas, entre cesárea, resecciones de quistes, salpingoclasias, exploraciones por infertilidad, y lo más importante, 5 pacientes tuvieron salpingectomía previa por embarazo ectópico anterior (10%); la importancia de éstas cirugías previas, radica en que dificultan la videolaparoscopia, al dificultar el acceso en piel y al presentar fibrosis y adherencias internas, lo cual dificulta el acceso a estructuras y obviamente demora el tiempo quirúrgico. Como dato epidemiológico se destaca el hecho de que el 15.6% de las pacientes fueron nulíparas, lo cual evidencia la salpingitis crónica primaria ó como secuela de enfermedad inflamatoria pélvica (EIP) como causa importante de la patología. (13, 14, 16)

En el cuadro número tres pueden apreciarse las manifestaciones clínicas de las pacientes antes de ser sometidas a cirugía, lo cual no se discutirá, ya que las frecuencias encontradas en el presente estudio para los tres principales signos y síntomas, dolor abdominal, hemorragia vaginal y amenorrea son muy similares a los referidos en la literatura existente. Quizá lo más destacado para el caso, es la hemorragia vaginal, ya que si esta es abundante, puede causar hipovolemia, la cual es contraindicación relativa de cirugía videolaparoscópica. (8, 10, 12, 14, 16)

Los métodos diagnósticos utilizados, expuestos en el cuadro número cuatro, evidencian que el ultrasonograma fué usado en el 96% de las pacientes, pero fue diagnóstico únicamente en el 49% de los casos, ya que en el restante 47% el USG fue inespecífico y el diagnóstico pudo establecerse sólo a través de la realización de cirugía videolaparoscópica. La sub unidad Beta de HCG y la culdocentesis se consideran únicamente como auxiliares diagnósticos, exponiéndose la frecuencia con que fueron usados. En lo referente al cuadro clínico, se menciona que en el 14% de los casos fue suficiente para solicitar la videolaparoscopia diagnóstica. Debe aclararse sobre los métodos diagnósticos que pudieron utilizarse dos ó más para una misma paciente.

El tipo de embarazo ectópico (refiriendonos así a la localización en la que se encontró el embarazo ectópico en el aparato reproductor femenino), expuestos en el cuadro número 5, influye en la efectividad de la videocirugía, ya que obviamente es menos complicado operar un embarazo ectópico que se encuentre en la trompa de Falopio en sus porciones ítmica, ampular y fimbria, que uno que se encuentre en la porción intersticial de la misma, ó el que se encuentre a nivel ovárico ó intraligamentario ó abdominal. Los datos consignados en dichos cuadros, hablan por sí solos, ya que el 100% de los casos presentó el embarazo ectópico a nivel de la trompa de Falopio, siendo el 92% a nivel ampular, el 4% a nivel del ítsmo, 2% a nivel de la fimbria y 2 % a nivel intersticial. (8, 18, 19)

La influencia del estado del embarazo ectópico (cuadro número seis) sobre el desarrollo de la videocirugía terapéutica, radica en la facilidad y rapidez con la que puede efectuarse la cirugía, ya que resulta menos complicado reparar un embarazo ectópico no roto y uno organizado que un embarazo ectópico que se ha roto. Para el presente estudio, se determinó que el 69% de los casos presentaron un ectópico no roto ó organizado (46% y 23% respectivamente), lo cual evidencia que la cirugía para ectópico roto, en la cual ha de explorarse con mayor énfasis la cavidad fue realizada en el 31% de los casos. (8,19)

En el instrumento para recolección de información se incluyó el inciso sobre la presencia o no de hemoperitoneo (cuadro número siete), con la intención de establecer un obstáculo en tiempo a la realización de la cirugía, es decir, que si existió hemoperitoneo, se deduce que al drenarlo y posteriormente realizar la salpingectomía, el tiempo quirúrgico debe incrementarse, sin embargo, el 66.66% de las cirugías fué realizada sin la presencia de hemoperitoneo y sólo en el 33.33% fue drenado el mismo, variando la cantidad desde 100 ml. hasta 3000 ml. (8, 19)

Como se ha mencionado con anterioridad, la finalidad primordial de la presente investigación es demostrar la efectividad de la cirugía videolaparoscópica en el tratamiento del embarazo ectópico, a través de la realización de cirugías sin complicaciones. En el cuadro número ocho se exponen la frecuencia de complicaciones ocurridas en la población

sometida a la cirugía, y como resulta evidente los datos son satisfactorios, ya que en el 88.2% de las cirugías realizadas (45 casos) no se presentó ninguna complicación; en el 9.8% de la población (5 casos) se presentaron complicaciones transoperatorias, y se tuvo complicaciones postoperatorias en un 1.96% de la población (1 caso). Sin embargo, cabe mencionarse que dentro de las complicaciones transoperatorias, ocurrieron 2 casos de lesión de arteria epigástrica superficial en la introducción de los trócares; evidentemente esta complicación no es por impericia de los cirujanos y no puede prevenirse ya que la punción de arterias epigástricas es un hecho incidental, y ocurre con mucha mayor frecuencia en la laparotomía exploradora, sin embargo realizar la hemostasia en este tipo de cirugía es más fácil; en éstos casos se realizó la hemostasia a través de la técnica abierta de introducción de trócares. (8, 11, 18, 19)

También se consideró como complicación transoperatoria la falla de la unidad de electrocoagulación, lo cual se detalla a continuación. Las dos restantes complicaciones transoperatorias, debieran ser las únicas en ser consideradas como tales, fueron perforaciones en el cuerpo uterino, las cuales fueron tratadas con electrocoagulación para hemostasia selectiva; éstas quizá son las únicas en las que puede alegarse impericia.

Se mencionó una sola complicación post-operatoria, la cual consistió en que la paciente ya en sala general, desarrolló cuadro de abdomen agudo, por lo cual fue sometida a una segunda videolaparoscopia, encontrándose hemoperitoneo residual como causante del cuadro y para lo cual únicamente fue necesario aspirar el hemoperitoneo y realizar hemostasia selectiva.

Referente al tema de complicaciones, cabe mencionar, que en un estudio realizado en 1992 en Chile, se obtuvo el 9.2% de complicaciones al tratar 25 embarazos ectópicos por videolaparoscopia; en otro estudio realizado en 1993 en Estados Unidos, se tuvo una tasa de complicaciones del 13 % al tratar 81 casos de embarazo ectópico con videolaparoscopia. De lo anterior se deduce que la tasa de complicaciones del presente estudio puede considerarse dentro de lo esperado. (11, 17)

Otro de los aspectos importantes a considerar en la efectividad de una cirugía, es el tiempo en el que se realiza. En este rubro se obtuvieron datos halagadores, ya que el tiempo quirúrgico promedio de salpingectomía de la presente investigación es de 72.5 minutos (cuadro número nueve), teniendo la cirugía más rápida un tiempo de 15 minutos de operación y realizándose en 135 minutos la cirugía con mayor tiempo. En contraparte, la referencia tomada en comparación, que es un estudio realizado en Dinamarca en 1994, y para el cual refieren un promedio para la salpingectomía laparoscópica de 83 minutos. El mismo estudio, refiere un promedio de 73 minutos para la salpingostomía laparoscópica, sin embargo no podemos establecer punto de comparación, ya que este procedimiento no se realiza en la unidad de videocirugía del HGO del IGSS, por no asistir las

pacientes a consulta externa y poder presentar complicaciones relacionadas con el trofoblasto en épocas posteriores. (8, 20).

En lo referente a la realización de Cirugía abierta (laparotomía exploradora), se puede considerar a la videolaparoscopia como 100% efectiva, ya que 50 de las 5 intervenciones que se iniciaron, se concluyeron adecuadamente (98%) y en un sólo caso fue necesaria la cirugía abierta, si embargo no fue por ninguna complicación que la forzara, sino por una falla en la unidad de electrocoagulación, lo cual hizo imposible continuar la videocirugía. (8)

La evolución post-operatoria inmediata de las pacientes (cuadro número once) fue adecuada, ya que el 70.6% de las pacientes egresó en buenas condiciones en las siguientes 24 horas posteriores a la cirugía, tal y como lo establece el protocolo de la técnica. Del 29.4% de las pacientes que no egresaron en 24 horas (15 pacientes), se tuvieron 3 casos de anemia severa en los cuales fue necesaria una transfusión sanguínea, cuadro debido a hemorragia abundante al romperse el embarazo ectópico; 7 casos quedaron por referir dolor en herida operatoria; 1 caso de laparotomía exploradora; 1 caso de doble videocirugía por hemoperitoneo residual; 1 caso de antibiótico profiláctico por procedimiento laborioso y 2 casos que no egresaron en 24 horas sin razón aparente para no hacerlo. Ninguna paciente egresó después de 72 horas y como resulta evidente, puede apreciarse que en ninguno de los casos se prolongó la estancia hospitalaria por problemas serios relacionados con la videolaparoscopia.

En el control en consulta externa de las pacientes, también se obtuvieron datos halagadores, ya que el 68.6% de las pacientes se encontró completamente asintomática en su evaluación control sólo un 15.7% que manifestó sintomatología, es decir 8 pacientes de las cuales 7 se quejaron de dolor a nivel de herida operatoria y 1 de reacción al hilo de sutura; es de mencionar que los controles en consulta externa se realizaron en un promedio de 2 días posteriores a la cirugía, pero algunas pacientes fueron citadas sólo 6-8 días después, lo cual hace evidente que se quejaron de dolor a nivel de herida operatoria. El 15.7% de las pacientes incluidas en el presente informe no asistió a ninguna cita de control en consulta externa.

Por último, al efectuar la cirugía videolaparoscópica para tratar el embarazo ectópico, se encontraron otros hallazgos adicionales en algunas de las pacientes, los cuales fueron efectivamente tratados con la misma operación:

- 8 casos en los que se liberaron adherencias pélvicas.
- 5 casos en los que se drenaron quistes ováricos.
- 1 drenaje de hematosálpinx.
- 1 resección cornual por mioma.
- En un caso se encontró dentro de la trompa de Falopio un catéter de recanalización de trompas, el cual fue extraído.

IX. CONCLUSIONES

- 1.- La cirugía videolaparoscopia es efectiva al utilizarse en el tratamiento del embarazo ectópico, al realizarse cirugías sin complicaciones en el 88% de la población sometida a estudio.
- 2.- La complicación transoperatoria más frecuente en el presente estudio, es la perforación en cuerpo uterino, sin embargo ésta fue de sólo el 3.9% (2 casos). Con la misma frecuencia se presentó la lesión de arteria epigástrica superficial. Post-operatoriamente, únicamente existió una complicación, la presencia de hemoperitoneo residual.
- 3.- En un caso del presente estudio, fue necesario realizar laparotomía exploradora, pero no por complicaciones quirúrgicas, sino por falla en la unidad de electrocoagulación.
- 4.- La evolución post-operatoria inmediata de las pacientes fue adecuada, ya que el 72% de la población egresó en las siguientes 24 horas posteriores a la cirugía, tal y como lo establecen los protocolos de videocirugía. (8, 18, 19)
- 5.- El control post-operatorio en consulta externa, también fue satisfactorio, ya que el 69.4% de las pacientes se encontró completamente asintomática, contra un 15.3% que refirió alguna molestia. (el 15.3% de la población no asistió a su cita).

X. RECOMENDACIONES

1. Evaluar la posibilidad, de hacer una rotación por la unidad de Cirugía Videolaparoscópica, a partir del tercer año de residencia, para que al concluir la misma, el conocimiento y la habilidad adquirida sean mayores.
2. Mejorar el plan educacional que se brinda a las pacientes en el momento de su egreso, con la finalidad de que no pierdan su cita de control en consulta externa y asistan a la misma.
3. Elaborar un protocolo de manejo videolaparoscópico del embarazo ectópico.

XI. RESUMEN INFORMATIVO

TITULO

CIRUGIA VIDEOLAPAROSCOPICA EN EL
TRATAMIENTO DEL EMBARAZO ECTOPICO

RESUMEN:

La unidad de Videocirugia del Hospital de Ginecologia y Obstetricia del IGSS, fue inaugurada en octubre de 1995, teniendo aplicacion de tal tecnica en indicaciones puramente ginecológicas; por tal motivo se elaboró el presente informe en el cual se presenta la poblacion tratada por embarazo ectópico, desde la inauguración de la unidad, hasta diciembre de 1996, cubriendo los primeros 15 meses de funciones de la misma. Se demuestra la efectividad de la videolaparoscopia en el tratamiento del embarazo ectópico, con la realizacion de cirugias sin complicaciones, obteniendose que de la poblacion de 51 pacientes, no existieron complicaciones en más del 88%, y las complicaciones que se presentaron fueron menores y no ameritaron cirugia abierta para su resolucion. Se obtuvo una evolucion post-operatoria óptima del 72% al egresar las pacientes en las siguientes 24 horas después de la cirugia. El control en consulta externa también ofreció datos satisfactorios al encontrarse el 70% de las pacientes sin ninguna sintomatologia, contra un 15% que refirió alguna molestia y un 15% que no asistió a control.



XII. BIBLIOGRAFIA

- 1.- Blecharz, A.; Rzempoluch, J.; Horak, S. MODERN METHODS OF TREATING ECTOPIC PREGNANCY USING SURGICAL LAPAROSCOPIC METHODS. Source: Wiad-Lek Poland. March, 1993. Pages 219-222.
- 2.- Buster, J.E./ Carson, S.A. ECTOPIC PREGNANCY: NEW ADVANCE IN DIAGNOSIS AND TREATMENT. Source: Current Opinion in Obstetrics and Gynecology. June 1995. USA. Page 168-176.
- 3.- Carello, G.; Petronio, M.; Carlino, L.; Pulizzotto, R. Ubaldi, F. OPERATIVE LAPAROSCOPY FOR TUBAL PATHOLOGY. Source: Acta E. Fertility. USA. September-October, 1992. Page 215-220.
- 4.- Creech, C.J. ECTOPIC PREGNANCY. Source: Academy Nurs Practice. USA. November-December, 1993. Page 249-258.
- 5.- Chanax Morales, Allvin Gerardo. EMBARAZO ECTOPICO TUBARICO CORRELACION CLINICO, QUIRURGICA Y PATOLOGICA Tesis. Guatemala, Guatemala. Agosto de 1994 42 Pp.
- 6.- De León Santizo, Luz Marina. ACTUALIZACION DEL MANEJO DE EMBARAZO ECTOPICO. Tesis. USAC. Guatemala Guatemala. Marzo de 1994. 70 Pp.
- 7.- Friedberg/ Kaser/ Ober/ Thompson/ Zander. GINECOLOGIA OBSTETRICIA. Tomo I. Salvat Editores Barcelona, España. Primera edición. 1973. Páginas 653-675.

8. Gibson, Mark; Brumsted Jhon. ENDOSCOPIA EN GINECOLOGIA.
Revista Mundo Médico. Madrid, España.
Noviembre de 1992. Páginas 29-33.

- 9.- Goldenberg, M/ Bider, D./ Mashiach, S./ Rabinovici, J./
Dulitzky, M/ Oelsner G. LAPAROSCOPIC LASER
SURGERY OF PRIMARY OVARIAN PREGNANCY. Source:
Human Reproduction. USA. July, 1994. Page 1337-
1338.

- 10.- Jones/ Wentz/ Burnett. TRATADO DE GINECOLOGIA DE NOVAK.
11a. edición. Editorial Interamericana McGraw-
Hill. México, México. 1991. Páginas 425-447.


- 11.- Ou, C.S. LAPAROSCOPIC MANAGEMENT OF ECTOPIC PREGNANCY.
Source: Journal Reproduce Medical. USA.
November, 1993. Pages 849-852.

- 12.- Pérez Sánchez, Alfredo. OBSTETRICIA. Publicaciones
Técnicas Mediterraneo. II edición. Santiago
de Chile. 1989. Pp. 475-490.

- 13.- Pritchard, J.A. OBSTETRICIA DE WILLIAMS. Editorial Masson
S.A. Cuarta edición. México D.F., México. 1996.
Páginas 679-696.

- 14.- Quilligan/ Zuspan. BIBLIOTECA INTERNACIONAL DE GINECOLOGIA Y
OBSTETRICIA OPERATORIA. Tomo II. Grupo Noriega
Editores. 2a. reimpresión. 1992. México,
México. Páginas 281-319.

- 15.- Rempen, A. INTRODUCTION OF LAPAROSCOPIC SURGERY IN
EXTRAUTERINE PREGNANCY. Source: Geburtshilfe-
Frauenheilkd. Germany. July, 1995. Page,
357-364.



- 16.- Schwarcz, Ricardo. OBSTETRICIA. Editorial Ateneo. 4a. edición. Buenos Aires, Argentina. 1986. Páginas 159-164.
- 17.- Solar, O.; Gómez, E. MANEJO LAPAROSCOPICO DEL EMBARAZO ECTOPICO. Revista Chilena de Ginecología y Obstetricia. Santiago de Chile, Chile. 1992. Páginas 253-266.
- 18.- The Center for Human Reproduction. SURGICAL PROCEDURES. YAHOO. INTERNET. 1997. Article.
- 19.- Tulandi, T. MEDICAL AND SURGICAL TREATMENT OF ECTOPIC PREGNANCY. Source: Current opinion in Obstetric an Gynecology. April, 1994. USA. Pages: 149-152.
- 20.- Vejtorp, M./ Munk, T./ Kjer, J.J. LAPAROSCOPICALLY TREATED EXTRAUTERINE PREGNANCY. Source: Ugeskr-Laeger. Denmark. September, 1994. 5680-5683.
- 21.- Yeko, T.R./ Villa, A./ Parsons, A.K./ Maroulis, G.B.. LAPAROSCOPIC TREATMENT OF ECTOPIC PREGNANCY. Source: Journal Medical. USA. November, 1994. Page 854-856.
- 22.- Zockler, R./ Dressler, F./ Raatz, D./ Borner, P. THE CLINICAL PICTURE OF ENDOSCOPICALLY OPERATED EXTRAUTERINE PREGNANCY. Source: Geburtshilfe-Frauenheilkd. Germany. July, 1995. Page 365-368.