

UD
7 (7408)
C.4

**UNIVERSIDAD DE SAN CARLOS DE GUATEMALA
FACULTAD DE CIENCIAS MEDICAS**

***INFECCION SUBCLINICA POR VIRUS DE PAPILOMA HUMANO Y
LA PENISCOPIA COMO METODO DIAGNOSTICO***

*Estudio de varones sexualmente activos, usando método diagnóstico la peniscopia,
realizado en el servicio de Urología del Centro Médico Militar, en el Periodo
comprendido de julio de 1996 a mayo de 1997.*

TESIS

**Presentada a la Honorable Junta Directiva de la Facultad de Ciencias Médicas de la
Universidad de San Carlos de Guatemala**

POR

MARIO FIGUEROA ARRIVILLAGA
PROPIEDAD DE LA UNIVERSIDAD DE SAN CARLOS DE GUATEMALA
Biblioteca Central

GUATEMALA, NOVIEMBRE DE 1997



UNIVERSIDAD DE CIENCIAS MÉDICAS
GUATEMALA, CENTRO AMÉRICA

Guatemala, 06 de octubre de 1997.

Doctor:
Antonio Palacios López
Coordinador Unidad de Tesis
Facultad de Ciencias Médicas

Se le informa que el

Bachiller: MARIO FIGUEROA ARRIVILLAGA

Nombres y apellidos completos

Carnet No 91-13215 ha presentado el Informe Final de su trabajo de tesis titulado:

"INFECCION SUBCUTANEA POR VIRUS DE PAPILOMA HUMANO Y LA PENTESCOPIA
COMO METODO DIAGNOSTICO"

Del cual autor, asesor(es) y revisor nos hacemos responsables por el contenidos, metodología, confiabilidad y validez de los datos y resultados obtenidos, así como de la pertinencia de las conclusiones y recomendaciones expuestas.

Firma del estudiante

F. Asesor
Nombre completo y sello

F. Revisor
Nombre completo y sello
Reg Personal 16150
DR. JOSE M. GARMENDEZ
Médico y Cirujano
Colegiado No. 6702

EL DECANO DE LA FACULTAD DE CIENCIAS MEDICAS
DE LA
UNIVERSIDAD DE SAN CARLOS DE GUATEMALA

HACE CONSTAR QUE

El(la)

Parasitólogo

CARLOS F. CHEJEOA ARDITVELIAGA

Carnet Universitario No

91232015

Ha presentado para su Examen General Público, previo a optar al título de Médico y Cirujano,
el trabajo de tesis titulado

"INFECCION GIROENTERICA POR CEPAS DE BACTERIA SHIGANO Y LA PENTSCOPIA

COMO DE TENDI O DIAGNOSTICO"

trabajo asesorado por


Doctor Jaime C. Lónoz Acosta


y revisado por

Doctor Jorge M. Sandoval


quienes lo avalan y han firmado conformes, por lo que se emite, firman y sellan la presente
ORDEN DE IMPRESION

Guatemala, 07 de octubre de 1997


Dr. Antonio Palacios López
Coordinador Unidad de Tesis


Director Centro de Investigaciones de las Ciencias de Salud

IMPRIMASE:


Dr. Edgar Axel Oliva González
Decano

Decano

DEDICATORIA

A Dios

A la Virgen María

A mis padres:

Oscar Rolando Figueroa
Clara Georgina Arrivillaga

A mis hermanos:

Rolando, Estuardo, Georgina, Verónica, Toño, Laureano, Ana
ulía.

A mi novia:

María Reneé Lojo Marcucci

A mis sobrinos:

Mariemilia, Estefanía, José Gabriel, Natalia, Ana Paula, Inés,
Mariela, Laureano y Krista.

A la memoria de mis abuelos:

Mario Arrivillaga, Gloria Saravia, Arturo Figueroa y Dolores De
eón.

A mis amigos:

Por su amistad y por todo lo que compartimos juntos a lo
argo de la carrera.

A los pacientes.

RECONOCIMIENTO

Dr. Jaime L. López Arreola

Dr. Marco Adolfo Peláez Morales

Dr. Carlos Antonio Mazariegos Bonilla

Dr. José M. Gramajo Garmendez

INDICE

A. Introducción	1
B. Definición del Problema	2
C. Justificación	3
D. Objetivos	
D.1 Objetivo General	
D.2 Objetivos Específicos	4
E. Revisión Bibliográfica	
E.1 Etiología	5
E.2 Epidemiología	6
E.3 Vías de Transmisión	7
E.4 Patogenia	7
E.5 Infección en el Hombre	8
E.6 Diagnóstico y Diagnóstico Diferencial	10
E.7 Tratamiento	11
E.8 Prevención	12
F. Metodología	
F. 1 Tipo de Estudio	13
F. 2 Muestra y Sujeto de Estudio	13
F. 3 Criterios de Inclusión	13
F. 4 Criterios de Exclusión	13
F. 5 Variables	14
F. 6 Recursos	15
F. 7 Plan para recolección de datos	15
F. 8 Presentación de Resultados	15
F. 9 Aspectos éticos de la Investigación	15
F.10 Plan de Ejecución de la Investigación	16

G. Presentación de Resultados	17
H. Análisis e Interpretación de datos	23
I. Conclusiones	25
J. Recomendaciones	26
K. Resumen	27
L. Bibliografía	28
M. Anexos	31


INTRODUCCION

El virus de papiloma humano juega un papel sumamente importante en la patogénesis del carcinoma del cérvix y/o carcinoma del pene. El rol del hombre en la transmisión de infecciones por virus de papiloma humano es muy controversial, esto es en parte debido a que no contamos con datos estadísticos sobre la prevalencia de infecciones por virus de papiloma humano; la no manifestación del estadio subclínico, forma más común de presentación de la infección; la promiscuidad sexual; y la pérdida de valores morales.

El diagnóstico y tratamiento adecuado de la infección por el virus de papiloma humano son de suma importancia para prevenir la secuencia de eventos que llevan a la condilomatosis o neoplasia intraepitelial del cérvix en la mujer. Afortunadamente ahora ya contamos con la peniscopia, un método diagnóstico confiable para la detección de infección subclínica por virus de papiloma humano en el hombre.

El presente trabajo es un estudio descriptivo analítico realizado en el servicio de Consulta Externa de Urología del Centro Médico Militar de Guatemala. El propósito del trabajo fue determinar la incidencia de infección subclínica por virus de papiloma humano en varones sexualmente activos y corroborar los hallazgos peniscópicos con el frote citológico, en el periodo comprendido de julio de 1996 a mayo de 1997.

Para el estudio se tomaron 150 varones sexualmente activos que consultaron al Servicio de Consulta Externa de Urología. Se realizaron 150 peniscopias y frotos citológicos, y se recolectaron y tabularon los datos necesarios para el mismo.



DEFINICION DEL PROBLEMA:

La infección genital por Virus de Papiloma Humano es una enfermedad de transmisión sexual, ya sea por contacto directo o indirecto. Su mayor incidencia se encuentra en varones sexualmente activos, como enfermedad de madurez sexual, con una edad de aparición similar a la de la gonorrea, más frecuente en individuos dados a la promiscuidad sexual. Hoy en día está bien establecido que los virus del papiloma humano están implicados en la génesis del carcinoma del tracto genital inferior. ^{9, 19, 21, 26, 34, 35}

Habiéndose consultado la prevalencia de infección por virus de papiloma humano en Guatemala, se comprobó que no existen datos estadísticos. Se consultó en la Dirección General de Servicios de Salud, en la División de Enfermedades de Transmisión Sexual y en la División de Vigilancia Epidemiológica. Así mismo con los representantes del Dispensario Municipal No. 3, donde se informó que no existían dichos registros.

Los estudios seroepidemiológicos de las infecciones por virus de papiloma humano han sido entorpecidos por la falta de antígenos adecuados, así como también los laboratorios estandar no pueden aún identificar tipos específicos de virus de papiloma humano en una biopsia; sin embargo, existen varios estudios satisfactorios para la detección del mismo. La identificación de los condilomas no acuminados (condilomas planos, infección subclínica por virus de papiloma humano) es reciente. ^{9, 30}

La infección subclínica es la forma más común de infección por virus de papiloma humano del cuello uterino y del pene. El diagnóstico de la infección subclínica ya sea en el cuello uterino, en la vulva, vagina, pene o ano, es difícil. Es posible, en el hombre, mediante el empleo del peniscopio, después de la aplicación de solución acuosa de ácido acético al 5%. La introducción del peniscopio en la práctica clínica de los urólogos y observación por parte de los ginecólogos de la pareja sexual masculina de pacientes con infección por virus de papiloma humano han demostrado la existencia de formas subclínicas. Regularmente estos pacientes son referidos en su mayoría, por el ginecólogo quien ha hecho diagnóstico de displasia cervical y/o papilomatosis en la mujer.

JUSTIFICACION:

Siendo la infección subclínica por virus de papiloma humano una patología muy poco estudiada en nuestro medio, como escasamente diagnosticada. Además por el aumento de la prevalencia en las últimas dos décadas y por su importancia en la génesis del carcinoma del tracto genital; es sumamente importante el conocer la peniscopia como método diagnóstico de la infección subclínica por virus de papiloma humano y tratar al varón lo mas precozmente posible y evitar el contagio a su pareja, que potencialmente puede causar cambios neoplasicos en ella.

Por lo tanto, todo este análisis estadístico será de gran importancia para demostrar la utilidad de este método diagnóstico para ser utilizado por urólogos, dermatólogos y ginecólogos de cualquier centro asistencial.

El presente estudio fomentará la realización de nuevos trabajos sobre el tema, que ayuden a precisar el diagnóstico precoz de la infección por virus de papiloma humano con la ayuda del peniscopio y con ésto disminuir la génesis de los diferentes tipos de carcinomas que el virus es capaz de producir.

OBJETIVOS:

A. GENERAL

- Proponer la peniscopía como método diagnóstico de la infección subclínica del virus de papiloma humano en varones sexualmente activos con y sin antecedente de papilomas en estudio comparativo.

B. ESPECIFICOS

- Determinar la incidencia de la infección subclínica por virus de papiloma humano en varones sexualmente activos.
- Determinar precozmente la incidencia de neoplasia peneana secundaria a virus de papiloma humano positivo como hallazgo incidental.
- Corroborar el diagnóstico del virus de papiloma humano por hallazgo de frote directo o raspado del área a sospechar y efectuar análisis de los mismos con la técnica de Giemsa.

REVISION BIBLIOGRAFICA

INFECCION POR EL VIRUS DEL PAPILOMA HUMANO

A. ETIOLOGIA

Los Virus de Papiloma Humano son miembros del género A de la familia de los Papovavirus o Papovaviridae.

Son virus que se caracterizan por un diámetro de 50 μm y por su genoma cuya longitud alcanza cerca de 8.000 pares de bases, con peso molecular de 5.2×10^6 dalton. La cápside viral compuesta por 72 subunidades organizadas en una estructura icosaédrica. ^{9, 17}
19 27 28 29

Se han identificado 60 tipos de virus de papiloma humano sobre la base de la hibridación cruzada molecular: un virus de papiloma humano se considera nuevo cuando su DNA tiene menos del 50 % de homología con el genoma de otro tipo ya definido. Veintitres de estos tipos son encontrados en área genital. ^{9 17 30}

La organización genómica de todos los virus de papiloma es similar. El genoma se puede dividir en dos regiones codificadoras separadas por un segmento no codificador. La región codificadora E (45 % del genoma viral) contiene los genes E 1 a E 8 necesarios para la replicación viral y para la transformación celular. Los genes E 6 y E 7 están implicados en la transformación oncogénica del virus de papiloma humano 16 y 18. La región codificadora L (40 % del genoma viral) contiene genes L 1 y L 2 que codifican para las proteínas estructurales de la cápside viral. La región no codificadora (15 % del genoma viral), LCR (long control region) o URR (upstream regulatory region), interviene en el control de la expresión de los genes virales. ^{9 28 30}

La especificidad para los tejidos de los virus de papiloma humano es exclusiva para el epitelio pavimentoso de la piel y para las mucosas. Desde el punto de vista de sus propiedades biológicas se dividen en tres grupos: los virus cutaneotrópicos en individuos inmunológicamente normales, los virus cutaneotrópicos en individuos inmunodeficientes y los virus mucosotrópicos que infectan las mucosas genitales, bucales y respiratorias.

Los virus de papiloma humano están implicados en la génesis del carcinoma del tracto genital inferior (cuello uterino, vagina, vulva, pene y ano), de los carcinomas cutáneos asociados con epidermodisplasia verruciforme y otros tumores. ^{9, 11 19 30}

La infección por virus de papiloma humano del tracto genital inferior se divide en: clínica, subclínica y latente

Infección clínica: es la forma que se evidencia clínicamente, es decir, mediante la observación a simple vista. El diagnóstico de las formas clínicas no presenta dificultad alguna. Los condilomas acuminados de los genitales externos son bien conocidos por los ginecólogos, urólogos y dermatólogos. El aspecto macroscópico de los condilomas acuminados es el de pequeñas neoformaciones sésiles, papilares, múltiples, en forma de pequeñas crestas, cubiertas de epitelio queratósico. Se localizan en regiones húmedas, en especial en aquellas expuestas a roces durante el coito. Los sitios más comunes en la mujer son la parte posterior del introito vaginal, los labios menores, el vestíbulo; en el hombre el glande, el prepucio, el surco balanoprepucial y, en ambos sexos, la zona anal y perianal. En áreas cubiertas de pelo los condilomas son más queratósicos, menos papilares y semejantes a verrugas vulgares. Las lesiones aumentan de tamaño con el transcurso del tiempo, con frecuencia son confluentes con un crecimiento en coliflor (lesiones papilomatosas) y pueden interesar también grandes áreas de la vulva, el periné y el pene. La gran mayoría de las lesiones acuminadas está relacionada con el virus de papiloma humano 6 (65 %) y 11 (20 %), las restantes con otros tipos menos comunes y en menos del 10 % de los casos se encuentra en estas lesiones el virus de papiloma humano 16.^{6,9}

Infección subclínica: es la infección por virus de papiloma humano más frecuente del cuello uterino, difiere de la infección clínica únicamente a nivel macroscópico. La identificación de los condilomas no acuminados es reciente, sin embargo el diagnóstico de la infección subclínica ya sea en el cuello uterino, en la vulva, vagina o pene, es difícil. Es posible mediante el uso del peniscopio o colposcopio después de la aplicación de solución acuosa de ácido acético al 5 %.

Infección latente: es la forma que sólo se evidencia mediante técnicas de hibridación del DNA en individuos con tejido clínicamente e histológicamente normales, es decir con citología, histología y peniscopia o colposcopia negativas.^{9, 28, 30}

B. EPIDEMIOLOGIA

La infección genital por el virus de papiloma humano es una enfermedad de transmisión sexual. Su mayor incidencia se encuentra en la edad comprendida entre los 20 y 40 años, como enfermedad de la madurez sexual, con una edad de aparición similar a la de la gonorrea, más frecuente en individuos dados a la promiscuidad. La infección clínica es en la actualidad una de las enfermedades de transmisión sexual más comunes. El aumento de la prevalencia de esta infección en su forma clínica en las dos últimas décadas es impresionante. Así mismo el aumento de la frecuencia de la infección subclínica por virus de papiloma humano es inequívoco, esto se debe en gran parte que en algunos países el aumento de la promiscuidad sexual, la reducción de la edad de la primera relación sexual y la abolición del preservativo a favor de la anticoncepción hormonal han contribuido en el aumento de la frecuencia de la infección subclínica.^{9, 30}

C. VIAS DE TRANSMISION

El contagio de la infección por el virus de papiloma humano se produce mediante el contacto sexual directo o indirecto, por fragmentos de tejido infectado que penetran a través de microabrasiones. Estos fragmentos pueden provenir aun con una infección por autoinoculación. La maceración de la piel es, por lo tanto, un factor predisponente. ^{9 20}

D. PATOGENIA


El virus de papiloma humano penetra en las células del estrato basal expuesta a una serie de microtraumatismos, los viriones pierden su involucro proteico y el genoma viral llega al núcleo de la célula donde se establece en forma epimérica

Incubación: aunque aún no se conoce el mecanismo exacto, se cree que el virus se replica en los núcleos de las células del estrato basal, donde otras áreas del epitelio pueden ser colonizadas por la infección. El periodo de incubación de la infección clínica, es decir el intervalo entre la exposición al agente infeccioso y la manifestación clínica de la infección varía entre 3 semanas y 8 meses, con una media de 3 meses. ^{9 26}

Fase activa: la colonización puede mantenerse en estado de infección latente o dar lugar, en células permisivas y en presencia de factores predisponentes relacionados con el huésped, con el tipo de virus de papiloma humano y con la presencia de cofactores, a una fase activa de expresión del virus. Esta fase se manifiesta con una proliferación epitelial y un crecimiento estromal con una intensa vascularización que muestra un amplio espectro de expresiones, que va desde la infección subclínica a la infección clínica.

Respuesta del huésped: la inmunidad celular desempeña un papel fundamental en la defensa contra la infección por virus de papiloma humano. El primer encuentro del virus con el sistema inmunológico se produce en el epitelio. La primera línea de defensa del huésped son las células de Langerhans intraepiteliales que desempeñan un papel en la activación de los linfocitos T.

La importancia de la inmunidad celular en la supresión de la infección por virus de papiloma humano y del déficit inmunológico que la acentúa, queda demostrado por las siguientes evidencias: la infección por virus de papiloma humano presenta una acentuación durante el embarazo, que es un período de inmunodeficiencia transitoria; los pacientes con trasplante renal que reciben tratamiento inmunosupresor tienen una frecuencia más elevada de infecciones por virus de papiloma humano genital, cuando no de neoplasias genitales; la infección genital y anal es más frecuente en hombres homosexuales VIH seropositivos que en los VIH seronegativos; la infección por virus de papiloma humano es más frecuente en las mujeres VIH seropositivas o portadoras del SIDA; la recurrencia de la infección por virus de papiloma humano es altísima en sujetos portadores de SIDA o seropositivos para el VIH. ^{9 29}



Se han encontrado condilomas exofíticos en la uretra, éstos son sintomáticos (estranguria, hematuria, etc.); en cambio los no exofíticos podrían ser asintomáticos. No se sabe la frecuencia de condilomas no exofíticos en la uretra, pero su presencia puede ser confirmada con endoscopia uretral o mediante citología urinaria o uretral. El virus de papiloma humano puede albergarse en la uretra en sujetos asintomáticos y con resultados negativos del examen clinicopenoscópico. ^{8, 26}

En lo que respecta a las vesículas seminales como sitio de infección se encontraron virus de papiloma humano en el líquido seminal de pacientes con infecciones cutáneas por virus de papiloma humano, lo que indica la posibilidad de una transmisión sexual de dicho virus. ⁹

Se ha encontrado el virus de papiloma humano, en especial el tipo 16 y 18, en pacientes que han sido sometidos a prostatectomía, ya sea por carcinoma prostático o hiperplasia de la próstata, así como también en próstatas normales. ⁹

F. DIAGNOSTICO

Los métodos para diagnosticar la infección por virus de papiloma humano son, aparte obviamente de la peniscopía o colposcopía y la histología; también existen otros métodos como la citología, la microscopia electrónica, la inmunohistoquímica y la biología molecular. ^{5, 23 29, 30}

G. DIAGNOSTICO DIFERENCIAL

El diagnóstico diferencial entre infección por virus de papiloma humano de tipo macular y la balanopostitis inespecífica se basa en el hecho de que esta última, es debida por lo general al uso inadecuado de jabones y detergentes, se presenta como una lesión única, extensa, de bordes irregulares y eritematosa. La aplicación de ácido acético provoca vivo dolor y la lesión adopta un color blancuzco. La balanopostitis inespecífica siempre está acompañada por ardor y prurito mientras que la infección por virus de papiloma humano es asintomática.

En cuanto al diagnóstico diferencial con las lesiones preneoplásicas, la clasificación tradicional considera tres entidades clínicas: la *eritroplasia de Queyrat*, caracterizada por una placa roja aterciopelada localizada sobre el glande o sobre la cara interna del prepucio; la enfermedad de Bowen, caracterizada por una lesión en placa, eritematosa, costrosa, ligeramente sobre-elevada, de límites netos, localizada preferentemente sobre el cuerpo del pene; y la *papulosis bowenoide*, caracterizada por lesiones papulares, múltiples, de color negruzco o marrón rojizo, apenas sobre-elevadas y con aspecto liquenoide, con localización típica sobre el cuerpo del pene. La lesión es asintomática, típica de personas jóvenes, con antecedente de infección por virus de papiloma humano. La *eritroplasia de Queyrat* y la

Enfermedad de Bowen pueden ser reclasificadas como neoplasia intraepitelial del pene grado elevado (NIP III), así mismo la papulosis bowenoide como neoplasia intraepitelial de grado medio (NIP II). Estas tres entidades clínicas se asocian con el virus de papiloma humano 16. La frecuencia de neoplasia intraepitelial en parejas sexuales de mujeres con neoplasia intraepitelial del cérvix o de la vagina asociado con virus de papiloma humano es muy baja. ^{5,9,10,29}

H. TRATAMIENTO

Se han utilizado diferentes medios para el tratamiento de la infección genital por virus de papiloma humano, de los cuales muchos son considerados obsoletos. Dentro de los utilizados actualmente tenemos:

- a. *La vaporización o resección con láser de CO₂*, con aumento penoscópico o colposcópico es el método más aceptado y utilizado hoy en día. ^{7,36}
- b. *La podofilotoxina* compuesto biológicamente activo de la podofilina. Se emplea la solución al 0.5 % para una aplicación a la semana, es un autotratamiento domiciliario. Está indicada en las lesiones aisladas, no queratinizadas, de la vulva o el pene. No se utiliza en las lesiones de cérvix, vagina y ano. Puede causar efectos secundarios locales como inflamación, ardor y dolor. ⁴
- c. *El ácido tricloroacético*: es un cáustico que se utiliza en solución al 90 % para aplicación única de lesiones aisladas, una vez por semana. Está indicado en lesiones en la vulva, del pene y del periné. No es un autotratamiento, ya que si la aplicación no es la correcta o si es excesiva, el fármaco puede provocar una ulceración.
- d. *Interferones*: son un grupo de glucoproteínas con actividad viral, inmunoestimulante y antiproliferativa. Estos se han usado para el tratamiento de las infecciones por virus de papiloma humano genitales, laringeas y cutáneas. La toxicidad de los interferones, cuando son administrados por vía sistémica, consiste en fiebre, cefalea, mialgias, astenia, náuseas, leucopenia, alteraciones de las pruebas de función hepática. La administración por vía intralesional determina la misma toxicidad, pero en forma leve, mientras que el tratamiento tópico está desprovisto de toxicidad. Las indicaciones actuales de los interferones son tres: *terapéutica salvaje*, en los casos que no responden a tratamientos convencionales; *terapéutica coadyuvante*, en los casos en los que se utilizaron métodos destructivos, a manera de prevenir o reducir las recidivas; *terapéutica neoadyuvante*, en los casos de lesiones muy extensas, a manera de reducir la extensión de la lesión antes de utilizar un método destructivo. ^{9,13,14}

e. Fluoruracilo: agente quimioterapéutico antiblástico que pertenece a la clase de antimetabolitos que interfieren con la síntesis de los ácidos nucleicos. Se utiliza en forma de pomada al 5 %. De aplicación de una vez al día por 5 días consecutivos cada 2 semanas; una aplicación una vez cada 3 días; una aplicación una vez a la semana. El fármaco presenta toxicidad local: eritema, ardor, dolor, disuria.

El tratamiento de elección de la infección subclínica y clínica es la vaporización con láser de CO₂. La tasa de curación después del primer tratamiento es de un 85% y la tasa global después del segundo tratamiento es del 97%. En las infecciones clínicas, en casos particulares, se puede utilizar la podofilotoxina o el ácido tricloroacético en aplicación tópica. ^{29 36}

Es importante para establecer el tratamiento tener en cuenta que la infección por el virus de papiloma humano puede ser complicada o no complicada, es decir la infección asociada con neoplasia intraepitelial, y la simple y sola infección viral, respectivamente. La infección por virus de papiloma humano no complicada es una enfermedad de transmisión sexual y debe ser tratada como tal. La infección por virus de papiloma humano complicada debe ser tratada.

Para establecer el tratamiento de la infección por virus de papiloma humano no complicada se deben tener presentes una serie de factores: el sitio y la extensión de las lesiones, la difusibilidad como enfermedad de transmisión sexual, la posibilidad de regresión espontánea, la sintomatidad, la ansiedad del paciente y su deseo de ser tratado, de liberarse de una afección estéticamente inaceptable, de no sentirse contagioso y el riesgo oncogénico.

I. PREVENCIÓN:

El control de la infección por virus de papiloma humano se basa en:

- a. Educación de la población:* se aplican también los principios generales para el control de las enfermedades de transmisión sexual, los cuales son: evitar parejas sexuales múltiples u ocasionales, usar anticonceptivos de barrera (condón), efectuar una visita médica al primer síntoma o signo de lesión, y hacer examinar siempre al compañero sexual.
- b. Educación del personal sanitario:* enseñar los medios para llegar a un diagnóstico correcto de la infección por virus de papiloma humano asociada o no con neoplasia intraepitelial, recalando que la infección puede ser clínica, subclínica y latente, y enseñar que la transmisión de la infección por virus de papiloma humano también puede producirse por medio de fómites, por lo que se deben esterilizar adecuadamente los instrumentos. ^{9 36}

METODOLOGIA:

A. TIPO DE ESTUDIO: se ha diseñado la investigación de campo que cabe dentro de la clasificación:

- a. En relación a la profundidad: descriptivo y analítico
- b. En relación al grado de control de las variables: observacional.
- c. De acuerdo en la forma que se recoge la información: cualitativa y observacional
- d. De acuerdo a la ubicación de los datos en el tiempo: ambispectiva. (junio de 1996 - mayo de 1997)
- e. De acuerdo a los propósitos: operativo

B. MUESTRA Y SUJETO DE ESTUDIO: se trabajó con un muestreo por conveniencia al 100 %, de 150 peniscopias y frotis citológicos dentro del periodo de julio de 1996 a mayo de 1997, constituida por pacientes varones que consultaron a la Consulta Externa de Urología del Centro Médico Militar de Guatemala. El sujeto de estudio son varones sexualmente activos, con o sin antecedente de pareja sexual (esposa o conviviente) con neoplasia intraepitelial del cérvix.

C. CRITERIOS DE INCLUSION:

- Varones sexualmente activos, con o sin referencia de pareja con NIC
- Sexo masculino

D. CRITERIOS DE EXCLUSION:

- Varones con infección clínica
- Varones no sexualmente activos.
- Cualquier paciente que no cumpla con los criterios de inclusión.

E. VARIABLE

Nombre de la Variable	Definición Conceptual	Operacional	Escala de Medicion
Varón	Hombre, criatura racional del sexo masculino	Lo referido en el libro de consultas, que es medido como masculino (m) y femenino (f)	Nominal (ejemplo: Hombre si o no)
Sexualmente Activo	Estado de tener regularmente relaciones sexuales	Lo referido en la historia clínica del paciente, que es medido como sexualmente activo o no	Nominal (ejemplo: Es sexualmente activo si o no)
Infeccion Subclinica por VPH	La forma que sólo se evidencia con el uso del peniscopio o colposcopio después de la aplicación de ácido acético al 5 %. Difiere de la infección clínica únicamente a nivel macros- cópico	<p>Infección diagnosticada por peniscopía, según tipo de lesión, pudiendo ser:</p> <p>Mácula: con aspecto de área acetoblanca, transparente, plana o poco sobreelevada, redondeada, de 1-3 mm, con bordes regulares y bien definidos, localización en glande y cara interna del prepucio, lesión múltiple.</p> <p>Micropápula: consiste en múltiples y diminutas pápulas, convexas, ligeramente elevadas, acetorreactivas.</p> <p>Fingering: con aspecto particular que consiste en un área acetoblanca, de superficie plana, en la punta de aquellas estructuras, de carácter angiofibromatoso, distribuidas en hilera a lo largo del borde coronal del glande.</p> <p>Sospechosa: lesión plana o papular difusamente acetorreactiva.</p>	Nominal

F. RECURSOS:

I. MATERIALES

i. Físico

Centro Médico Militar de Guatemala.
Servicio de Urología
Laboratorio citológico

ii. Humanos

Grupo masculino por conveniencia al 100%
Personal de laboratorio citológico

G. PLAN PARA RECOLECCION DE DATOS:

Para este rubro se realizó lo siguiente:

Se utilizó una boleta de registro en los 150 varones, con el fin de obtener datos acerca de antecedentes de pareja sexual con neoplasia intraepitelial del cérvix, edad, sexo, etc. Todo lo anterior con el fin de clasificar a los pacientes con los criterios de inclusión mencionados anteriormente.

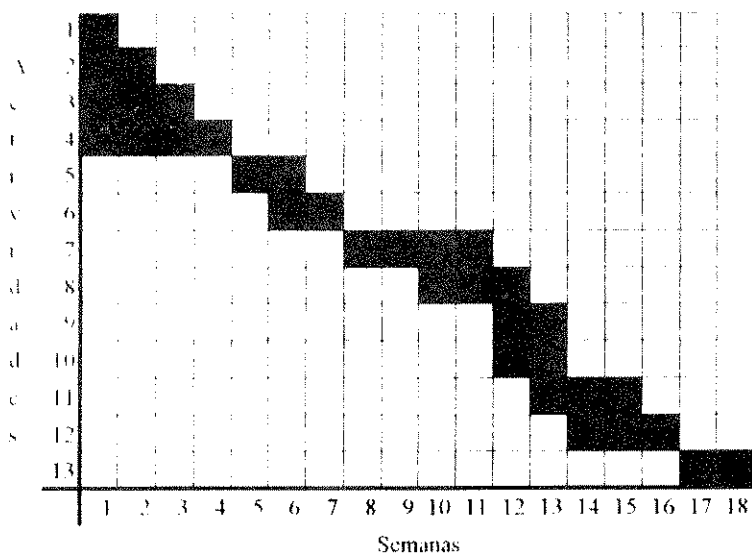
H. PRESENTACION DE RESULTADOS

Luego de recolectar la información, la presentación de los resultados se realizó por medio de cuadros estadísticos, en forma de porcentajes. Así mismo se realizaron gráficas de 3-D para una mejor comprensión.

I. ASPECTOS ETICOS DE LA INVESTIGACION

Por ser la investigación de tipo descriptivo analítico ambipectivo, no representa riesgo alguno para los pacientes registrados en el Servicio de Consulta Externa de Urología, ni le significará ningún gasto. La identidad de los pacientes se manejará con absoluta confidencialidad.

EJECUCION DE LA INVESTIGACION



4. ACTIVIDADES

1. Selección del tema
2. Elección de asesor y revisor
3. Recopilación de material bibliográfico
4. Elaboración de proyecto conjuntamente con asesor y revisor
5. Aprobación de comité de tesis del Hospital
6. Aprobación del proyecto por coordinación de tesis
7. Ejecución del trabajo de campo
8. Procesamiento de datos, elaboración de tablas y gráficas
9. Análisis y discusión de resultados
10. Elaboración de conclusiones, recomendaciones y resumen
11. Presentación informe final para correcciones
12. Aprobación de informe final
13. Impresión de informe final

PRESENTACION DE DATOS

PROPIEDAD DE LA UNIVERSIDAD DE SAN CARLOS
biblioteca Central

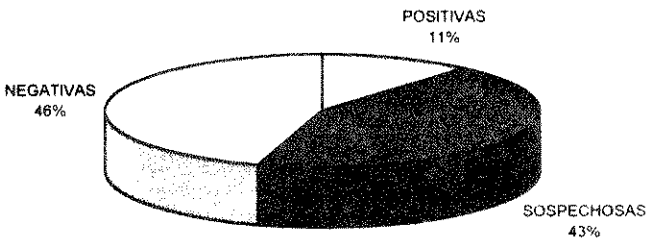
CUADRO No. 1
TIPO DE HALLAZGO PENISCOPICO EN 150 VARONES

PENISCOPIAS	NUMERO DE CASOS	PORCENTAJE
POSITIVAS	17	11%
SOSPECHOSAS	65	43%
NEGATIVAS	68	46%

FUENTE: Boleta de Recolección de Datos.

En relación a las **Peniscopias**, 82 varones (54%) presentaron patrón anormal. De éstos, 17 (11%) corresponden a lesión típica y 65 (43%) a lesiones sospechosas para infección por virus de papiloma humano. 68 varones (46%) no presentaron lesiones.

HALLAZGOS PENISCOPICOS



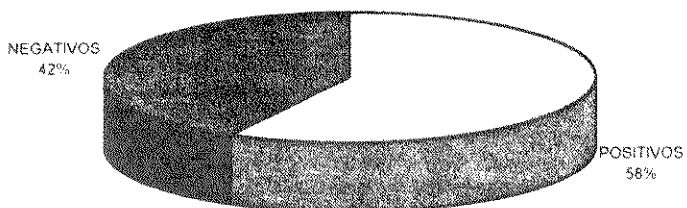
CUADRO No. 2
TIPO DE HALLAZGO EN FROTE CITOLOGICO EN 150 VARONES

FROTES CITOLOGICOS	NUMERO DE CASOS	PORCENTAJE
POSITIVOS	87	58%
NEGATIVOS	63	42%

FUENTE Boleta de Recolección de Datos

De los 150 **Frotos Citológicos** realizados con la técnica de Giemsa, el 58% (87 varones) fueron positivos para infección por virus de papiloma humano, y el 42% (63 varones) fueron negativos

HALLAZGOS EN FORTES CITOLOGICOS



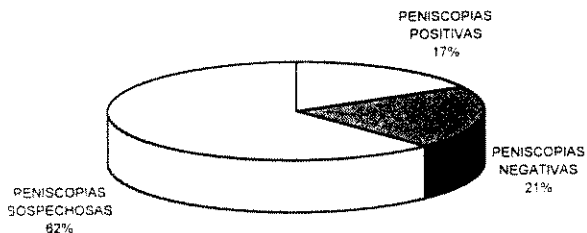
CUADRO No. 3
CORRELACION DE FROTE CITOLOGICO Y PENISCOPIA EN 150 VARONES

ROTE CITOLOGICO	HALLAZGOS PENISCOPICOS			TOTAL
	SOSPECHOSO	POSITIVO	NEGATIVO	
POSITIVO	54 (62%)	15 (17%)	18 (21%)	87(100%)
NEGATIVO	11 (17%)	2 (3%)	50 (80%)	63(100%)

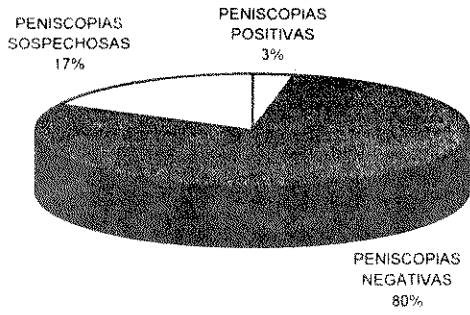
FUENTE: Boleta de Recolección de Datos.

En relación a la **Correlación Frote Citológico y Peniscopia**, de los 87 varones con infección por virus de papiloma humano (58%), 15 varones presentaron lesiones típicas, 54 lesiones sospechosas y 18 no presentaron patrón anormal para infección por virus de papiloma humano. En los 63 varones (42%) que no presentaron infección por virus de papiloma humano, 50 no presentaron patrón anormal en la peniscopia y solo 13 varones presentaron patrón anormal.

CORRELACION DE FROTES POSITIVOS Y PENISCOPIAS



CORRELACION FROTES NEGATIVOS Y PENISCOPIAS



CUADRO No. 4

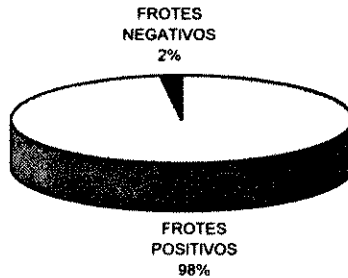
CORRELACION FROTE CITOLOGICO Y PAREJA SEXUAL CON NIC POSITIVO

FROTE CITOLOGICO	ANTECEDENTE DE NIC POSITIVO	
POSITIVO	49	(98%)
NEGATIVO	1	(2%)

FUENTE. Boleta de Recolección de Datos

En relación a los 50 varones que refirieron pareja sexual con neoplasia intraepitelial del cérvix, 49 (98%) fueron positivos para infección por virus de papiloma humano y solo uno no presentó infección.

**CORRELACION FROTE CITOLOGICO Y PAREJA SEXUAL
CON NIC**



PROPIEDAD DE LA UNIVERSIDAD DE SAN CARLOS DE
Biblioteca Central

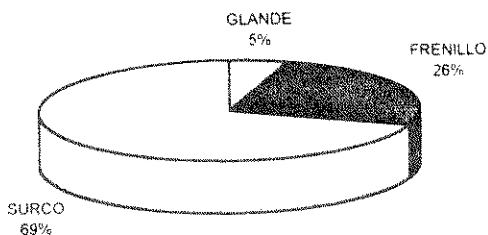
**CUADRO No. 5
LOCALIZACION DE LESIONES PENISCOPICAS**

LOCALIZACION	NUMERO	PORCENTAJE
GLANDE	4	5%
FRENILLO	21	26%
SURCO	57	49%
TOTAL	82	100%

FUENTE: Boleta de Recolección de Datos.

En relación a la **Localización de las Lesiones** 57 varones presentaron lesiones en el surco balano prepucial, 21 en el frenillo y 4 en el glande, áreas de trauma durante el coito

LOCALIZACION DE LESIONES PENISCOPICAS



ANÁLISIS E INTERPRETACION DE DATOS

Se examinaron ciento cincuenta varones sexualmente activos, comprendidos entre las edades de 18 y 28 años, de los cuales 35 refirieron enfermedad de transmisión sexual previa y 50 con pareja sexual con antecedente de neoplasia intraepitelial del cérvix reciente.

Antes de iniciar el estudio, un paciente refirió haber recibido tratamiento para papilomatosis (termocauterización). Al examen 146 refirieron ser asintomáticos, 4 admitieron algún tipo de molestia: 2 con lesiones ulcerosas en el pene, 1 con secreción uretral y 1 con pequeñas lesiones en el pene.

En la peniscopia, 82 (54%) de los hombres presentaron un patrón anormal, 11% con lesiones típicas y 43% con lesiones sospechosas para infección de virus de papiloma humano. (Cuadro No. 1)

De los frotis citológicos obtenidos de la uretra y/o del epitelio del pene, 87 (58%) de las muestras fueron positivas para infección por virus de papiloma humano, encontrándose criterios patognomónicos del virus de papiloma humano como Koilocitosis y disqueratocitosis, así como otros criterios binucleación y multinucleación, filamentos condensados, y gránulos keratohialinos). que hacen al frote citológico el método de diagnóstico más conveniente para diagnosticar la infección por virus de papiloma humano, como es reportado en la literatura. (Cuadro No. 2)

En el cuadro No. 3 podemos observar que del 58% de los frotis citológicos positivos, el 17% eran lesiones típicas, 62% lesiones sospechosas, y solo un 21% fueron negativas para infección por virus de papiloma humano. Mientras que de los frotis citológicos negativos, un 42%, solo un 20% presentaron patrón anormal y un 80% fueron negativos para infección por virus de papiloma humano, haciendo de la peniscopia un método diagnóstico de gran utilidad para la detección de lesiones subclínicas por virus de papiloma humano y del frote citológico un método con alta especificidad y poca sensibilidad como lo reporta la literatura.

En lo que respecta a los varones con referencia de pareja sexual con neoplasia intraepitelial del cérvix, el 98% (49 de 50) presentaron positividad para infección por virus de papiloma humano en el frote citológico, lo que nos reafirma lo reportado por la literatura que el virus de papiloma humano juega un papel importante en la patogénesis del carcinoma cervical y del rol de la pareja sexual masculina en la transmisión del virus. (Cuadro No. 4).

La localización de las lesiones sospechosas de infección por virus de papiloma humano se encontraron en su mayoría en áreas sujetas a trauma epitelial durante las relaciones sexuales, frenillo (26%) y surco balano prepucial (49%). Confirmándonos lo reportado en la literatura que el virus de papiloma humano se contagia mediante el contacto sexual a través de fragmentos de tejido infectado que penetran a través de microabrasiones, siendo la maceración de la piel un factor predisponente. (Cuadro No. 5).

CONCLUSIONES

- La incidencia infección subclínica por virus de papiloma humano, en el Servicio de Consulta Externa de Urología del Centro Médico Militar de Guatemala, en el periodo del estudio fue de 58%, lo cual es más baja que lo que reporta la literatura, un 70% a 96% .
- La mayoría de los varones, un 89% que penoscópicamente se les detectó lesiones subclínicas por el virus de papiloma humano se les confirmó infección a través del frote citológico. Se podría especular que la experiencia y entrenamiento en el uso de la peniscopia podría mejorar la precisión diagnóstica de esta técnica.
- La peniscopia es de suma utilidad para la detección de lesiones en el pene por infección subclínica de virus de papiloma humano, sin embargo no es un método de diagnóstico definitivo; por lo que es necesario la corroboración del diagnóstico a través del frote citológico, uno de los métodos de diagnóstico más convenientes para la detección de infección genital por virus de papiloma humano, siendo éste no invasivo y permite la toma de varias muestras.
- El virus de papiloma humano es importante etiológicamente en la patogénesis de carcinoma cervical, encontrándose un 98% de positividad a infección de papiloma humano en los pacientes que refirieron pareja sexual con neoplasia intraepitelial del cérvix.
- A pesar que el virus de papiloma humano es uno de los factores etiológicos en la aparición del carcinoma del pene, no se detectó ningún caso de neoplasia peneana entre los varones del estudio. Esto podría deberse a que el carcinoma de pene se ve con mayor frecuencia en la sexta década de la vida.

RECOMENDACIONES

- Implementar la peniscopia como método diagnóstico rutinario en el paciente con riesgo de infección por virus de papiloma humano, antecedente con pareja sexual con neoplasia intraepitelial del cérvix y polígamo.
- Realizar estudios comparativos para determinar relación de neoplasia intraepitelial del cérvix e infección subclínica por virus de papiloma humano.
- Dado a la alta incidencia de infección por virus de papiloma humano, se podría deducir que hay alta promiscuidad en la muestra; por lo que se sugiere la implementación de cursos de: sexualidad responsable, transmisión de enfermedades venereas, y fidelidad a la pareja.
- El compartamiento sexual correcto, la monogamia, evita el contagio por virus de papiloma humano; en caso no se cumpla lo anterior, puede utilizarse el preservativo, tomando en cuenta que esto fomenta la promiscuidad y la irresponsabilidad con la pareja.

RESUMEN

En el servicio de Consulta Externa del Centro Médico Militar de Guatemala, se llevó a cabo un estudio de la peniscopia como método de diagnóstico de la infección subclínica por virus de papiloma humano, en varones sexualmente activos. Para ello se realizaron 150 peniscopias y frotis citológicos a varones sexualmente activos. Se obtuvieron los siguientes resultados: La incidencia de infección por virus de papiloma humano fue del 58%; de ésta un 17% fueron lesiones típicas, un 62% correspondían a lesiones sospechosas y solo un 21% eran negativos para infección por virus de papiloma humano en el hallazgo peniscópico. La mayoría de varones en el estudio (89%) que peniscópicamente se les detectó lesiones subclínicas por el virus de papiloma humano, se les confirmó infección a través del frote citológico. Se encontró un 98% de positividad para infección por virus de papiloma humano en pacientes que refirieron pareja sexual con neoplasia intraepitelial del cérvix.

La peniscopia es un método de diagnóstico útil para la detección de lesiones por infección subclínica de virus de papiloma humano en el pene, sin embargo no es un método diagnóstico definitivo, por lo que es necesario la corroboración del diagnóstico a través del frote citológico, uno de los métodos de diagnóstico más convenientes para la detección de infección por virus de papiloma humano, siendo éste no invasivo y permite la toma de varias muestras.

BIBLIOGRAFIA

1. Aho Nieminen, et al. Type-specific colposcopic manifestations of genital HPV infection among randomly selected gynecological outpatients. New Mexico, March 11-18, 1989. Abstract, page 25.
2. Bandieramonte G. et al. CO₂ laser microsurgery for dysplastic and viral lesions of male and female lower genital tract. Europe Journal Gynecology-Oncology. 8:486, 1987.
3. Barraso R. Guilemtonia, et al. Male genital papillomavirus lesions. Annual of Dermatology. Venereal. 113:787, 1986.
4. Beutner K. et al. A multicenter double-blind clinical trial of the safety and efficacy of podofilox solution in the treatment of genital warts. Hamburg. February 3-5, Astract page 25. 1989.
5. Boon M., et al. Penile studies and heterosexual partners. Peniscopy, cytology and immunohistochemistry. Cancer 61:1652, 1988.
6. Campion M. Clinical manifestations and natural history of genital human papillomavirus infection. Obstetric-Gynecology clinics. 14:1 1971.
7. Comite S., et al. Colposcopic evaluation of men with genital warts. Journal of the American Academy of Dermatology. 18:1274-78, 1988.
8. Debenedicts T., et al. Intraurethral condylomas acuminanta. Management and review of the literature. Journal of Urology 118:767, 1977.
9. De Palo Giuseppe. Colposcopia y Patología del Tracto Genital Inferior. Editorial Médica Panamericana, S. A. 2a edición. Argentina, 1993. Page 147-200
10. De Paio G. Koronel, et al. Papillomavirus infection in the male. En: Genital Papillomavirus infection. Editorial Springer-Veriag, Berlin 1990. Page 13.
11. Epperson, W. Preventing cervical cancer by treatng genital warts in men. Why male sex partners need androscopy. Postgraduate medicine 88:229-36, 1990. Abstract.
12. Epperson W. Androscopy for anogenital HPV. Journal of Family Practice. 33:143-46, 1991. Abstract.
13. Eron Judson. et al. Interferon Therapy for condylomata acuminata. New England. Journal of Medicine 315:1059, 1986.

14. Gall S., et al. Interferon for the therapy of condyloma acuminata. *Journal of Obstetrics-Gynecology*. 153:157, 1985.
15. Hippelainen M., et al. Genital human papillomavirus lesion of the male sexual partners: The diagnostic accuracy of peniscopy. *Genitourinary medicine*. 67:291-96, 1991.
16. Hippelainen M., et al. Diagnosis of genital human papillomavirus lesions in the male: Correlation of peniscopy, histology, histology, and in situ hybridisation. *Genitourinary medicine*. 69:346-51, 1993.
17. Howley P. On human papilloma viruses. *New England Journal of Medicine*. 315:1089, 1986.
18. Ikenberg Gissmann, et al. Human papilloma virus type 16- related DNA in genital Bowen's disease and in Bowenoid papulosis. *Journal of cancer*. 32:563, 1983.
19. Jawetz Ernest, et al. *Microbiología Médica. Editorial Manual Moderno, S.A. de C.V. 12a. edición. México, D.F., Páginas 374-75, 548-49, 1987.*
20. Koronel Stefanon, et al. Genital human papilloma virus infection in male. A clinicopatologic study. *Tumori* 77:76, 1991.
21. Koutsky L., et al. Epidemiology of genital human papillomavirus infection. *Epidemiologic Review*. 10:122, 1988.
22. Krebs H. Genital HPV infections in men. *Obstetrics- Gynecology clinics*. 32:180-90, 1989.
23. Krebs H. Human Papillomavirus associated lesions of the penis: colposcopy, cytology and histology. *Obstetrics- Gynecology*. 70:299-304, 1987.
24. Krzyzek R., et al. Anogenital warts contain several distinct species of human papillomavirus. *Journal of Urology*. 36:236, 1980.
25. López, J. & Peñaez, M. Papilomavirus y su Correlación Papanicolaou, Biopsia Cervical con Peniscopía. (Estudio en Clínica Particular pendiente de publicación) 1996.
26. Oriel J. Natural history of genital warts. *British Journal of Venereal Disease*. 47:1, 1971.
27. Pfenninger J. Androcopy: a technique for examining men for condyloma. *Journal of Family Practice*. 29:286-88, 1989.
28. Pfister H. Papillomaviruses: general description, taxonomy, and classification. Vol. 2 Salzman N.P. Howley O. M. Editor. New York, page 1, 1987.
29. Reichman Richard, et al. Papiloma virus. En: Harrison: Principios de Medicina Interna. Editorial Interamericana McGraw-Hill. 11a. edición. Francia, Páginas 900-901, 1988.
30. Rosenberg S. Subclinical papilloma viral infection of male genitalia. *Urology*. 26:554-57., 1985.

31. Sand P., et al. Evaluation of male consorts of women with genital human papilloma virus infection. *Obstetrics-Gynecology clinics*. 68:679, 1986.
32. Schneider Kirrchmayr, et al. Subclinical human papillomavirus infections in male sexual partners of female carriers. *Journal of Urology*. 140:1431, 1988.
33. Sedlacek T., et al. Colposcopy in the diagnosis of penile condyloma. *Journal of Obstetrics-Gynecology*. 154:494, 1986.
34. Syrjanen K., et al. Papilloma viruses and human disease. Springer-Verlag editor, New York, 1987.
35. World Health Organization. Human Papillomaviruses and cancer. Memorandum from WHO meeting. *Bulletin WHO* 65:817.
36. Yliskoski M., et al. Cryotherapy and CO₂ laser vaporization in the treatment of cervical and vaginal HPV infection. *Obstetrics-Gynecology Scand*. 68:619-25, 1989.

