

UNIVERSIDAD DE SAN CARLOS DE GUATEMALA  
FACULTAD DE CIENCIAS MEDICAS

**LESIONES NERVIOSAS PERIFERICAS ASOCIADAS A  
TRAUMATISMO VASCULAR AGUDO.**

Estudio descriptivo, realizado en pacientes del Departamento de Cirugía del Hospital  
Roosevelt, de enero de 1992 a diciembre de 1996.

TESIS

*Presentada a la Honorable Junta Directiva de la  
Facultad de Ciencias Médicas de la  
Universidad de San Carlos de Guatemala.*

POR

**MARIA DE LOS ANGELES FLORES REYES**

*En el acto de investidura de:*

**MEDICO Y CIRUJANO**

Guatemala, agosto de 1997.

PROPIEDAD DE LA UNIVERSIDAD DE SAN CARLOS DE GUATEMALA  
Biblioteca Central

05  
+ (7710)  
P.H.

EL DECANO DE LA FACULTAD DE CIENCIAS MEDICAS  
DE LA  
UNIVERSIDAD DE SAN CARLOS DE GUATEMALA

HACE CONSTAR QUE:

El(la) MAESTRA EDUC. PRIMARIA MARIA DE LOS ANGELES FLORES REYES

Carnet Universitario No. 89-13120

Ha presentado para su Examen General Público, previo a optar al título de Médico y Cirujano, el trabajo de tesis titulado

LESIONES NERVIOSAS PERIFERICAS ASOCIADAS A TRAUMATISMO  
VASCULAR AGUDO

trabajo asesorado por:


Doctor: SERGIO ESTUPINIAN DIAZ


y revisado por:


Doctor: CARLOS ARRIAGA ESCOBAR

quienes lo avalan y han firmado conformes, por lo que se emite, firman y sellan la presente  
ORDEN DE IMPRESION

Guatemala, 11 de agosto de 1997.

  
Dr. Antonio Palacios López  
Coordinador Unidad de Tesis



  
Director, Centro de Investigaciones de las Ciencias de la Salud



IMPRIMASE:

  
Ana Oliva González  
Decano





FACULTAD DE CIENCIAS MEDICAS  
GUATEMALA, CENTRO AMERICA

Guatemala, 11 de agosto de 1997.

Doctor:  
Antonio Palacios López  
Coordinador Unidad de Tesis  
Facultad de Ciencias Médicas


Se le informa que el MAESTRA EDUC. PRIMARIA

MARIA DE LOS ANGELES FLORES REYES  
Nombres y apellidos completos


Carnet No.: 89-13120 ha presentado el Informe Final de su trabajo de tesis titulado:

LESIONES NERVIOSAS PERIFERICAS ASOCIADAS A TRAUMATISMO  
VASCULAR AGUDO

Del cual autor, asesor(es) y revisor nos hacemos responsables por el contenido, metodología, confiabilidad y validez de los datos y resultados obtenidos, así como de la pertinencia de las conclusiones y recomendaciones expuestas.


  
F. Asesor  
Nombre completo y sello  
José Miguel Contreras Díaz  
Médico y Cirujano  
Colonia 6055

  
Firma del estudiante

  
F. Revisor  
Nombre completo y sello  
Rég. Personal: 3101

**Dr. CARLOS RAUL ARRIAGA ESCOBAR**  
MEDICO Y CIRUJANO  
COL. No. 1,313

PROPIEDAD DE LA UNIVERSIDAD DE SAN CARLOS DE GUATEMALA  
Biblioteca Central





UNIDAD DE CIENCIAS MEDICAS  
GUATEMALA, CENTRO AMERICA

APROBACION INFORME FINAL

OF. No. 127-97

Guatemala, 11 de agosto de 1997.

MAESTRA EDUC. PRIMARIA  
MARIA DE LOS ANGELES FLORES REYES  
Facultad de Ciencias Médicas  
Universidad de San Carlos


Por este medio hago de su conocimiento que su Informe Final de Tesis, titulado:  
LESIONES NERVIOSAS PERIFERICAS ASOCIADAS A TRAUMATISMO  
VASCULAR AGUDO


ha sido RECIBIDO, y luego de REVISADO se ha establecido que cumple con los  
requisitos contemplados en el reglamento de trabajos de tesis; por lo que es  
autorizado para completar los trámites previos a su graduación.

Sin otro particular me suscribo de usted.

Atentamente,

"DID Y ENSEÑAR A TODOS"

  
Dr. Antonio Palacios López  
Coordinador Unidad de Tesis



NOTA: La información y conceptos contenidos en el presente trabajo es  
responsabilidad única del autor.

APL/jvv.

PROPIEDAD DE LA UNIVERSIDAD DE SAN CARLOS DE GUATEMALA  
Biblioteca Central

## INDICE

I. INTRODUCCION	01
II. DEFINICIÓN DEL PROBLEMA	02
III. JUSTIFICACION	03
IV. OBJETIVOS	04
V. REVISION BIBLIOGRAFICA	05
VI. METODOLOGIA	19
VII. PRESENTACION DE RESULTADOS	22
VIII. ANALISIS E INTERPRETACION	28
IX. CONCLUSIONES	30
X. RECOMENDACIONES	31
XI. RESUMEN	32
XII. BIBLIOGRAFIA	33
XIII. ANEXOS	36

## I. INTRODUCCION

La investigación de lesiones nerviosas periféricas asociadas a traumatismo vascular agudo en 75 pacientes tratados por el Departamento de Cirugía del Hospital Roosevelt; incluye en la primera parte su presentación, los objetivos y justificación que delimitaron el problema y las características de la población bajo estudio. El objetivo principal es establecer la incidencia de lesión periférica asociada a traumatismo vascular agudo.

Dentro de la revisión bibliográfica se presenta en primer lugar aspectos sobre anatomía de miembro superior e inferior, clasificación de las lesiones neurovasculares y su tratamiento; así como exámenes diagnósticos.

Luego se detalla la metodología, el estudio es de tipo descriptivo e incluye a pacientes con el diagnóstico antes mencionado, tomándose en cuenta el total de pacientes con traumatismo neurovascular, mayores de 12 años, ambos sexos. Encontrando que la población económicamente activa (2da.-4ta. década de la vida) es la mayoritariamente afectada.

El mayor número de casos se encuentra entre las edades de 12 - 21 años y el sexo más afectado es el masculino.

Por último, se presentan los datos recopilados y el análisis correspondiente en base al cual se emitieron las conclusiones y recomendaciones pertinentes.

## **II. DEFINICION DEL PROBLEMA:**

La enfermedad traumática en nuestro medio ha mostrado un aumento como consecuencia de violencia, accidentes de tránsito y accidentes laborales. El paciente con algún tipo de lesión puede presentar reas anatómicas y órganos comprometidos que involucran el árbol vascular; por la estrecha relación anatómica que guardan los vasos y las estructuras nerviosas en las extremidades, estas últimas pueden sufrir lesiones tan intensas o quizá más graves que la propia lesión vascular con la consiguiente incapacidad funcional de una extremidad. Pueden existir más lesiones vasculares que pueden condicionar a la lesión nerviosa; por lo tanto es necesario establecer la incidencia de lesión nerviosa cuando coexista una lesión vascular y delimitar el momento más apropiado para el tratamiento de la propia lesión nerviosa.

Por esta razón se decidió determinar la magnitud y la importancia de las lesiones nerviosas asociadas a traumatismo vascular en vista de las implicaciones que estas tienen sobre el desenvolvimiento adecuado del paciente que sufre este tipo de traumatismo.

### III. JUSTIFICACION

Se desarrollará esta investigación para delimitar la magnitud de las lesiones vasculares asociadas a traumatismo vascular agudo, tomando en cuenta que estas lesiones algunas veces podrían ser mal manejadas o incluso mal diagnosticadas, por lo tanto se considera que al establecer adecuadamente su incidencia, sus patrones de distribución, los resultados quirúrgicos, será posible sugerir basados en nuestros hallazgos y en las experiencias de otros lugares, los lineamientos para el adecuado manejo de estas lesiones y el educar al paciente con algún grado de incapacidad para el aprovechamiento al máximo de la extremidad afectada de manera más eficiente.



#### **IV. OBJETIVOS**

\* Establecer la incidencia de lesión nerviosa periférica asociado a traumatismo vascular agudo.

\* Describir el diagnóstico y tratamiento dado a pacientes con lesiones neurovasculares.

\* Determinar las complicaciones tanto inmediatas como tardías presentadas por pacientes con lesión nerviosa asociada a traumatismo vascular agudo.

## V. REVISION BIBLIOGRAFICA

### A. TRAYECTOS VASCULARES Y NERVIOSOS DEL MIEMBRO SUPERIOR

Las arterias subclavias nacen: a la derecha del tronco braquiocefálico, por detrás de la articulación esternocostoclavicular; a la izquierda, del cayado aórtico. Cada una se extiende hasta el borde inferior del músculo subclavio donde se continúa con la arteria axilar frente a la parte media de la clavícula. (9, 22); en su trayecto se acompaña del plexo braquial que tiene cinco raíces nerviosas: las raíces comienzan con la quinta raíz del nervio cervical y comprende las cinco siguientes (C5, C6, C7, C8, T1). El plexo se divide en cinco partes: raíces, troncos, divisiones, cordones y ramas:

A-. Raíces: son las ramas primarias anteriores de los nervios cervicales quinto a octavo y primer dorsal.

B-. Troncos: se unen la quinta raíz cervical y la sexta para formar el tronco primario superior; la séptima raíz cervical continúa sola hacia afuera formando el tronco primario medio; la octava raíz cervical se une con la primera raíz dorsal para formar el tronco primario inferior. Ahora tenemos que el plexo braquial se compone de tres troncos primarios voluminosos.

C-. Divisiones: cada uno de los troncos primarios se divide en dos: anterior y posterior.

D-. Cordones

E-. Ramas (2, 10)

\* La arteria axilar está totalmente situada en la región de la axila, es continuación de la arteria subclavia; en el punto en que esta alcanza al borde externo de la primera costilla y de la digitación del serrato mayor, entra en la cavidad de la axila y se convierte en arteria axilar. (9, 22)

Se acompaña en toda su longitud por la vena axilar y por las ramas principales (cordones) del plexo braquial.

- Cordones: los troncos secundarios del plexo braquial se localizan en la axila, alrededor de la arteria axilar. El tronco secundario anteroexterno formado por las ramas anteriores de los troncos primarios superior y medio; origina el nervio del pectoral mayor, que contiene fibras de los nervios cervicales quinto, sexto y séptimo. El tronco secundario anterointerno formado por la rama anterior del tronco primario inferior, contiene fibras de los nervios octavo cervical y primer dorsal que salen

formando el nervio del pectoral menor. El tronco secundario posterior formado por las tres ramas posteriores de los troncos primarios. (2, 10)

\* La arteria humeral está situada en la región anterior del brazo y del codo, y se extiende desde el borde inferior del pectoral mayor, donde continúa a la arteria axilar. Las ramas del plexo braquial que se relacionan con la arteria humeral son: El nervio accesorio del braquial cutáneo interno y el nervio braquial cutáneo interno que llegan a la parte interna del brazo y que provienen del tronco secundario anterointerno.

Del tronco secundario posterior provienen el nervio Circunflejo y el nervio Radial; del tronco secundario anteroexterno provienen el nervio musculocutáneo y de este tronco unido al tronco secundario anterointerno nacen las raíces externa e interna del nervio mediano. (2, 10)

\* La arteria Radial es la rama de bifurcación externa de la arteria humeral, se extiende en la cara anterior del antebrazo desde el pliegue del codo hasta la palma de la mano. Se acompaña hasta la mitad o el tercio inferior del antebrazo por la rama anterior del nervio radial. (2, 9, 10, 22)


\* La arteria Cubital rama de la bifurcación interna de la arteria humeral; está situada en la parte interna de la región anterior del antebrazo, extendiéndose desde el pliegue del codo hasta la palma de la mano; está seguida por dentro en el antebrazo y en la muñeca por el nervio cubital. (2, 9, 10, 22)

#### **A.1. DESCRIPCIÓN DE TRAYECTOS NERVIOSOS Y CLÍNICA DE LAS LESIONES**

\* **NERVIO MUSCULOCUTÁNEO:** atraviesa el músculo coracobraquial, cruza el brazo oblicuamente hacia afuera entre los músculos bíceps braquial y coracobraquial, a quienes les da fibras motoras. Pero puede estar implicado en las lesiones de la médula espinal, fracturas del húmero, heridas por bala o puñaladas. (8, 10) Los signos y síntomas incluyen: incapacidad para flexionar el antebrazo en posición supina, supinación debilitada, atrofia muscular y pérdida de la sensibilidad en la superficie anterolateral del antebrazo. (8)

\* **NERVIO CIRCUNFLEJO:** se curva hacia atrás para inervar los músculos deltoides y redondo menor. Está implicado en fracturas y dislocaciones de la cabeza del húmero, golpes violentos sobre el hombro, heridas por bala, puñal u otras. La parálisis de este nervio impide al paciente dirigir el brazo hacia adelante o atrás o levantarlo a posición horizontal. (8, 10)

\* **NERVIO MEDIANO:** no tiene ramas en el brazo. Pasa por debajo del tendón del bíceps en el pliegue del codo. Es el gran nervio flexor pronador del antebrazo y la mano; puede ser dañado por laceraciones en el brazo, antebrazo, muñeca o mano.



síntomas y signos incluyen: parálisis de los músculos flexores, pronadores y los de la región tenar, en el antebrazo se pierde la pronación. En la muñeca hay flexión y acción débiles. En la mano existe deformidad en "mano de simio", incapacidad para oponer o flexionar el pulgar, presión débil. (8, 10, 24). La atrofia de la eminencia tenar se observa precozmente; la piel de la palma de la mano está seca, descolorida, agrietada y queratósica, las uñas son quebradizas.

**NERVIOS RADIALES:** es el gran extensor supinador de la extremidad superior; completa la inervación del antebrazo dando ramas a los músculos extensores del pulgar y demás dedos y abductor largo del pulgar. (10)

es el nervio periférico más comúnmente lesionado: puede ser lesionado por traumatismos de la articulación del hombro, fracturas del húmero, golpes violentos y heridas por arma blanca y puñal.

Los signos incluyen: incapacidad para extender el pulgar, falanges proximales de la muñeca y codo; pronación de la mano con la muñeca y los dedos flexionados en una posición llamada "muñeca caída"; los reflejos tricipital y radial están ausentes. La pérdida de sensibilidad es ligera. (8)

**NERVIOS CUBITALES:** es la rama más grande del tronco secundario anterointerno; lleva fibras sensitivas del brazo ni del antebrazo. Pasa por detrás de la epitróclea y la cabeza del húmero; las causas más frecuentes de lesión son fracturas y dislocaciones de la cabeza del húmero y codo, trauma directo, heridas lacerantes. (2, 10)

"mano en garra" por falta de resistencia a la acción del extensor común de los dedos anular y meñique; en la muñeca la flexión es débil y la abducción cubital está limitada, se pierde el reflejo cubital, hay atrofia de los espacios interóseos y de la eminencia hipotenar.

Se pierde la sensibilidad en el lado cubital de la mano y el dedo anular y en el meñique; la piel de la eminencia hipotenar y del meñique está deformada. A menudo se lesionan juntos el mediano y el cubital.

## **RAUMATISMO EN LA PARTE SUPERIOR DEL TRONCO DEL PLEXO BRAQUIAL:**

### **O PARÁLISIS DE ERB-DUCHENNE.**

Está ocasionado ya sea en las manipulaciones a través del canal del parto o por caída accidental. La lesión puede ser ocasionada por herida de arma de fuego, arma blanca; en cualquier caso el traumatismo comprende la parte superior del tronco del plexo que emerge de C5 y C6. El brazo y antebrazo quedan casi inútiles; la acción de los músculos de la mano queda relativamente inalterada, por lo tanto es una mano en buenas condiciones.

Debe recordarse que las raíces del plexo braquial C7, C8 y T1 que intactas, así como el nervio cubital y todas las raíces del nervio mediano (C7, T1). Estos nervios suministran la inervación motora de la mano, y, por lo tanto, funcionamiento es razonablemente normal; el nervio radial (C5, C6, C7, C8, T1) tiene rotas las raíces C5 y C6 ; por lo tanto, los músculos extensores del brazo y el antebrazo quedan impedidos, pero no paralizados. (2)

**- TRAUMATISMO DEL PLEXO BRAQUIAL EN LA PARTE INFERIOR DEL TRONCO:  
O PARALISIS DE KLUMPKE.**

Es ocasionado por la súbita tracción forzada del brazo hacia arriba, por ejemplo jalar el brazo a través del canal del parto o al usar una mano en una acción para detener una caída. Esta parte puede dañarse por fractura, dislocación de cabeza del húmero, herida por arma blanca, herida de bala.

La parálisis en cierta forma típica ya que comprende de C8 y T1, lo cual es distribución del nervio cubital; se presenta una reducción de las sensaciones sobre el borde interno de la extremidad superior incluyendo la mano. El brazo queda en buenas condiciones y la mano inútil.

**B. TRAYECTOS VASCULARES Y NERVIOS DEL MIEMBRO INFERIOR**

\* La arteria femoral es continuación de la arteria iliaca externa; está situada en la parte anterointerna del muslo y se extiende desde el arco femoral al anillo del tendón del aductor; se relaciona con el nervio crural y sus ramas. Las ramas primarias anteriores de los cinco nervios lumbares y los cuatro primeros sacros forman el plexo lumbosacro; las raíces de los nervios lumbares 2o., 3o. y 4o. se dividen en ramas primarias anteriores y posteriores, las ramas posteriores de estos nervios se unen y forman el nervio crural (2, 8, 10, 22)

Las ramas primarias anteriores de los nervios lumbosacros 2o., 3o. y 4o. se unen para formar el nervio obturador; la 4a. raíz se une con el 5o. nervio lumbar formando el tronco lumbosacro que se une con las ramas primarias anteriores de los cuatro primeros nervios para formar el plexo sacro. El tronco lumbosacro y los cuatro primeros nervios sacros se dividen en ramas anteriores y posteriores que se agrupan para formar la ancha banda aplanada del nervio ciático mayor. (10)

\* La arteria Poplíteica: es continuación de la arteria femoral; atraviesa de arriba hacia abajo del hueco poplíteo y termina en el arco del sóleo, donde se divide en arteria tibial anterior y tronco tibio peroneo.

\* La arteria Tibial anterior : rama de bifurcación anterior de la arteria poplítea; se dirige hacia adelante y atraviesa el orificio comprendido entre la tibia, el peroné, y el borde superior del ligamento interóseo.

\* La arteria Pedia es continuación de la arteria Tibial anterior; tres nervios importantes se distribuyen en los músculos de la extremidad inferior; el crural, el obturador y el ciático mayor.

El nervio ciático mayor es el principal en la extremidad inferior; después de pasar el agujero ciático mayor, el nervio cruza entre el trocánter mayor del fémur y la tuberosidad isquiática, al bifurcarse el nervio en el muslo, la división externa continua como nervio ciático poplíteo externo, al paso que la división interna ser el nervio ciático poplíteo interno. (2, 8, 10, 22)

## B. DESCRIPCION DE TRAYECTOS NERVIOSOS Y CLINICA DE LAS LESIONES

\* **NERVIO CRURAL:** es la rama más gruesa del plexo lumbar; se origina de las tres divisiones posteriores del plexo; las ramas motoras en el muslo inervan a los músculos sartorio, pectíneo y cuádriceps crural. (2)

Características clínicas de las lesiones: la parálisis de psoasiliaco causa incapacidad para flexionar el muslo sobre el tronco; en la parálisis del músculo cuádriceps se pierde la extensión de la pierna. (8)

\* **NERVIO CIATICO MAYOR:** es el nervio más largo del cuerpo; se compone de dos nervios distintos envueltos en una misma vaina: el ciático poplíteo externo y el ciático poplíteo interno.

Características clínicas de las lesiones: puede ser resultado de un disco intervertebral herniado, por dislocaciones de la cadera; el dolor está presente a lo largo del trayecto del nervio ciático. (8, 10)

## C. TRAUMATISMO VASCULAR:

Debe sospecharse una lesión arterial mayor en cualquier fractura o luxación o en un traumatismo importante de una extremidad; si se ha alterado el riego de la extremidad, el tiempo máximo que puede transcurrir antes que se inicie daño isquémico irreversible del músculo y otros tejidos es de seis a ocho horas. (2, 22)

Es más probable que ciertas lesiones se acompañen de daño vascular e incluyen fracturas humerales, fracturas de tibia, heridas por arma de fuego y arma blanca. El diagnóstico de compromiso vascular no necesariamente es directo; ya que con frecuencia los paciente están inconscientes y puede haber vasoconstricción periférica o espasmo arterial.

El tiempo transcurrido entre la lesión y la operación, siempre es un factor limitante básico; es esencial el tratamiento urgente no solo por el peligro de muerte por hemorragia, sino también porque cada hora que se retrasa la exploración

También está indicado instituir con rapidez fisioterapia para mejorar la función muscular y conservar el movimiento articular; es el mejor medio para reducir al mínimo las complicaciones de la desnervación. La porción desnervada del miembro está sujeta a atrofia y fibrosis muscular, rigidez articular y alteraciones tróficas de la piel.

La regeneración de un nervio periférico ocurre a un ritmo de 1mm/día (más o menos 2.5 cm en un mes) de forma que quizá no haya mejoría obvia durante muchos meses. Los factores que afectan de manera adversa la recuperación de la función incluyen la edad avanzada, lesión neural proximal, pérdida extensa de tejido nervioso, lesión concurrente de tejidos blandos y función sensoriomotora mixta.

## **TRATAMIENTO QUIRURGICO**

### **a. REPARACION TEMPRANA**

Las indicaciones para reparación temprana son las siguientes:

1. Herida limpia.
2. Nervio que puede unirse sin tensión.
3. Tiempo disponible (desde del punto de vista del paciente).
4. Cirujano familiarizado con técnicas de sutura nerviosa.

### **b. REPARACION TARDIA**

1. Contaminación masiva.
2. Infección establecida.
3. Contusión extensa, además del desgarro del nervio.
4. Revestimiento inadecuado de tejido blando para el nervio suturado.
5. Otras lesiones que requieren atención para salvar la vida.

## **E. LESIONES NERVIOSAS ASOCIADAS A TRAUMATISMO VASCULAR AGUDO:**

La recuperación funcional de las lesiones neurovasculares depende de revascularización rápida y del restablecimiento final de la función del nervio. (22)

## **CLASIFICACION DE LAS LESIONES**

Desde el punto de vista clínico, el estado físico y funcional del nervio lesionado se ha clasificado en: NEUROPRAXIA, sobre todo por traumatismo contuso, es un bloqueo local de la conducción en el que se conserva la conducción distal a la lesión. No hay daño estructural, es la lesión menos grave en la que

interrumpe la conducción nerviosa, que finalmente se recupera y se manifiesta por pérdida temporal completa o parcial de las funciones motora y sensorial; ocurre recuperación completa en un lapso de dos a tres meses.

**AXONOTMESIS**, que es consecutiva a traumatismo contuso o comprensivo; es una alteración del axón en la que se conserva su vaina, ocurre degeneración Walleriana distal a la lesión y pérdida inmediata de toda la función motora y sensorial; con esta lesión puede haber regeneración axonal, pero es un proceso lento (casi 1 mm diario) y es posible que la recuperación no sea completa. **NEUROTMESSIS** es una lesión en la cual hay transección parcial o completa del crecimiento axonal, pero nunca es por completo satisfactoria, debido a la dirección errónea que siguen las fibras nerviosas al crecer en el sitio de la lesión. (11,22)

Tras un período de tres a cuatro semanas, los estudios electrodiagnósticos son útiles para discriminar a la neuropraxia de la neurotmesis y la axonotmesis. En esta última el grado de regeneración es satisfactorio; en cambio, la neurotmesis es muy baja la posibilidad de recuperación sin intervención quirúrgica.

### **VALORACION DE LA LESION**

El método final para distinguir entre la neurotmesis y la axonotmesis es la exploración quirúrgica. El empleo de la estimulación eléctrica transoperatoria para el registro de los potenciales de acción del nervio ha permitido explorar las lesiones desde los dos a tres meses de ocurridas. La capacidad de registrar un potencial de acción a través del sitio de la lesión indica que está ocurriendo regeneración axonal y que la lesión es de la variante axonotmética.

La rapidez y el grado de recuperación del nervio dependen de varios factores, de los cuales el más importante es el mecanismo de la lesión.

### **CONSIDERACIONES QUIRURGICAS LESIONES EN CONTINUIDAD**

Una de las lesiones más difíciles de valorar en la cirugía de nervios periféricos es la que deja el nervio físicamente intacto. Esta lesión "en continuidad" suele ser ocasionada por traumatismo contuso o estiramiento.

**Reparación de los Nervios:** el restablecimiento de la continuidad de los nervios periféricos implica la reparación de nervios con transección nítida, ya sea por la lesión inicial o por la resección quirúrgica de una lesión que no permite la conducción nerviosa. Los mejores resultados se obtienen si cada fascículo se puede realinear con su contraparte correspondiente en el otro lado de la transección, para permitir que el axón del nervio reinerve fibras musculares idénticas.





Momento apropiado para la operación: El momento apropiado para la reparación de la raíz nerviosa sigue siendo controvertible. Pruebas tanto teóricas como clínicas apoyan sólidamente la idea de que los nervios con transección nítida deben suturarse de inmediato. Desde luego, esta posibilidad depende de otros traumatismos de tejidos blandos, hueso y de múltiples sistemas.

Si el mecanismo de la lesión fue un traumatismo contuso o hay una lesión con contaminación o contusión concomitante extensas, siempre es recomendable una reparación retardada. (11)

### **LESIONES DEL PLEXO BRAQUIAL**

Las lesiones penetrantes y contusas del plexo braquial representan un reto diagnóstico y terapéutico diferente al de las lesiones más distales; el traumatismo contuso puede producir lesión directa de los elementos neurales y dar lugar a parestesias, debilidad y arreflexia en la extremidad distal.

Las heridas de bala y perdigón incluyen lesiones lacerantes y contusas del plexo. La decisión de operar de inmediato por lo general depende de las lesiones vasculares concomitantes; si se lleva a cabo una operación y el paciente tiene datos de disfunción neurológica, se explora el plexo braquial para ver si hay laceración y contusión de los elementos nerviosos; los nervios lesionados en continuidad nunca deben researse en la exploración inicial.

Valoración de la función:

La decisión para proceder a la exploración retardada de una lesión del plexo braquial se basa en una combinación de información clínica, electrofisiológica y radiográfica.

Momento apropiado para la operación:

La exploración del plexo braquial después de un traumatismo contuso o la reexploración tras un traumatismo penetrante con contusión debe llevarse a cabo en un lapso no mayor de seis meses y de preferencia entre dos y cuatro meses después de la lesión. (11)

Pronóstico:

El pronóstico final de las lesiones del plexo braquial es difícil de evaluar en el período agudo o subagudo y, por consiguiente, debe hacerse todo lo posible para el salvamento inicial de la extremidad. Hay muchos factores que afectan el pronóstico de las lesiones del plexo braquial, como el mecanismo de la lesión (contuso o penetrante, laceración o contusión), el nivel de la lesión, el número de nervios afectados, la presencia de lesiones vasculares u óseas concomitantes y las expectativas y motivación del paciente con respecto a las posibilidades de trabajo y actividades cotidianas.

**Traumatismo Contuso:**

La lesión más común del plexo braquial es la lesión por contusión y amputación, que por lo general se debe a accidentes en motocicleta. Las lesiones aisladas del tronco superior (C5, C6) son las que tienen el mejor pronóstico de recuperación; las lesiones contusas que afectan de C5 hasta T1 tienen un pronóstico desfavorable de recuperación.

**Traumatismo Penetrante:**

Desde el punto de vista vascular y neurológico, las lesiones penetrantes del brazo y la axila deben explorarse con rapidez. Las indicaciones neurológicas para exploración son datos clínicos de lesiones parciales o completas distales que afectan a uno o más nervios.

**Lesiones por Bala y Perdigones:**

Las heridas por bala y perdigones (escopeta) tienden a producir laceración y avulsión del nervio. Sin embargo, en esta categoría cabe una amplia gama de lesiones, que van desde la transección del nervio hasta el traumatismo neurovascular leve con destrucción grave concomitante de los tejidos blandos y músculos. (11)

Debido al grado de contusión que se observa en las heridas por bala raras veces está indicada la operación aguda para la reparación nerviosa; la indicación primaria para la exploración aguda es la lesión vascular.

**LESIONES NEUROVASCULARES DE LA EXTREMIDAD SUPERIOR**

Las heridas por bala o perdigón casi siempre se asocian a una incapacidad funcional a largo plazo, en tanto que las laceraciones, las heridas punzocortantes y traumatismos contusos se asocian con una recuperación completa de la función en la mayoría de los pacientes. (11)

**Heridas por Perdigón:**

Las heridas en la extremidad superior por perdigón por lo general son lesiones destructoras que las heridas por bala o punzocortantes o que el traumatismo contuso. Las heridas por perdigón (escopeta) dan lugar a grandes zonas de necrosis de tejido, pues destruyen grandes segmentos de la vasculatura, nervios periféricos y hueso.

**LESIONES NEUROVASCULARES DE LA EXTREMIDAD INFERIOR**

La incidencia es mucho menor que la que se observa en el brazo de la extremidad superior.

Los nervios seccionados y con contusión deben fijarse y repararse tras un periodo de dos a tres semanas, una vez que se ponga de manifiesto el grado completo de contusión; en las lesiones en continuidad debe hacerse un seguimiento y explorarse de cabo de dos a cuatro meses cuando no hay regeneración evidente a juzgar por datos clínicos o por las pruebas electromiográficas. (11)

#### **F. DIAGNOSTICOS DETERMINANTES PARA EL MANEJO DE LESIONES NERVIOSAS PERIFERICAS**

- \* Examen físico: es el más importante y debe ser organizado de la mejor manera posible, tratando de evaluar el área afectada y de compararla.
- \* Zonas autónomas: la importancia de estas zonas es que la pérdida de la sudoración así como cualquier otra sensación en estas áreas representa daño.
- \* sudoración: es preferible usar un oftalmoscopio en +20 para observar las pequeñas gotas que salen de las yemas de los dedos.
- \* Tocar: la sensación de tocar puede ser examinada con una bola de algodón, o con el propio dedo del examinador; la respuesta a la presión, a los golpes y al frotar son importantes.
- Discriminación entre dos puntos: en la mano intacta dos puntos de discriminación en los dedos marcados exactamente a una distancia de 3-5 mm., esto puede examinarse con un clip y se evalúa primero en la piel de un dedo normal para establecer un valor normal propio del paciente. Dos puntos de discriminación pueden ser evaluados en el pie aunque la distancia requerida para una percepción normal es de 7-10 mm
- \* Respuesta al dolor: se utiliza un alfiler puntiagudo para el examen de la sensibilidad de punzada.
- \* Función motora: la prueba del cono con la cual el paciente lleva todos los dedos y el pulgar juntos para formar un cono, que examina la función del mediano, cubital y radial.
- \* Signo de Tinel: Unas cinco semanas después de la sutura, percutir cuidadosamente la piel encima del trayecto cortado. Empezar distalmente y seguir en dirección proximal hasta que el paciente señala una sensación de "choque eléctrico" en la distribución sensorial del nervio. Cinco semanas después de la operación tiene que ser manifiesta la regeneración en una distancia de aproximadamente 5 cm.

\* **Procedimientos Radiológicos:** sirven para evaluar y determinar si hay fractura corporal asociada con el daño nervioso. Estudios especiales pueden ser útiles, particularmente la electromiografía.

### **ELECTROMIOGRAFIA**

Es una ayuda particularmente útil en el diagnóstico de la enfermedad de una neurona motora inferior, o en la enfermedad muscular primaria y la detección de la transmisión defectuosa en la unión neuromuscular. Es útil, pero no da un diagnóstico clínico específico; la información del electromiograma (EMG) debe integrarse con los resultados de otras pruebas, manifestaciones clínicas, etc. para llegar al diagnóstico final. (7)

Los estudios clínicos indican que el músculo normal en reposo no muestra potenciales de acción. (7)

### **FACTORES QUE AFECTAN LA REPARACION NERVIOSA**

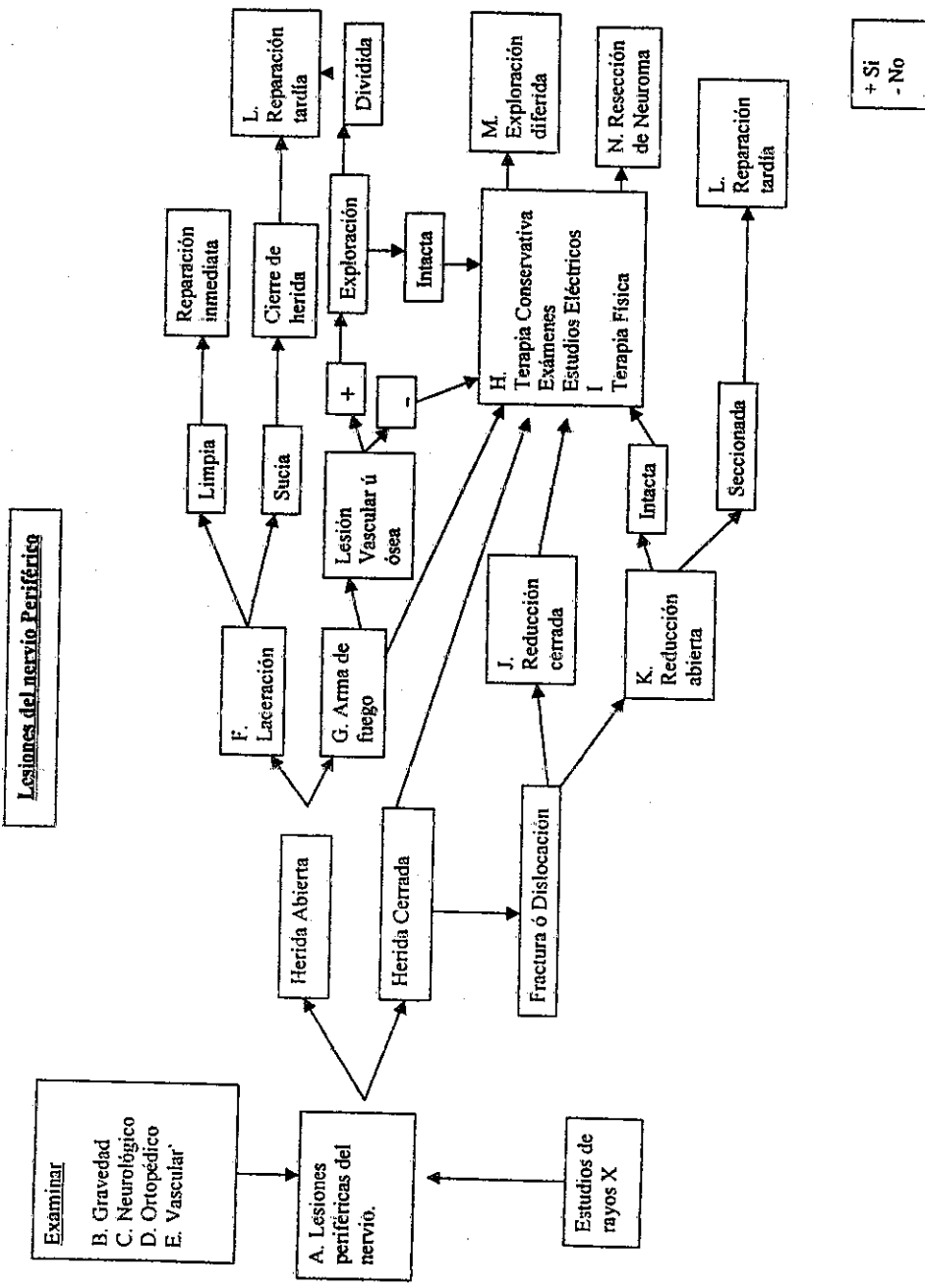
\* **Tipo de Daño:** El mejor pronóstico se encuentra en casos de contusión, comprensión de corta duración y con lesiones asociadas a dislocaciones articulares y fracturas.

En casos como neuropraxia en los que se encuentra interrupción de la conducción axonal causados por presión, la recuperación ser completa; lo mismo se da en casos de axonotmesis, en los que el daño es por choque, hay pérdida de la continuidad de los axones pero no disrupción del endoneurium. Cuando el daño produce disrupción de los fascículos y rodea el perineurium y epineurio el periodo de una buena y pronta recuperación disminuye marcadamente.

\* **Edad del Paciente:** El pronóstico es mucho mejor en niños que en adultos.

\* **Nivel de Lesión:** Es mejor y hay más éxito en la reparación mientras más periférica sea la lesión.

\* **Lapso de tiempo entre el Daño y la Reparación:** La calidad de sensación disminuye progresivamente según el lapso de tiempo que transcurra entre el daño y la recuperación.



## VI. METODOLOGIA

**TIPO DE ESTUDIO:** La investigación fue de tipo descriptivo, que utiliza para la recolección de datos una boleta impresa.

**OBJETO DE ESTUDIO:** Pacientes afectados con traumatismo vascular agudo y lesión nerviosa que fueron tratados por el Departamento de Cirugía del Hospital General en los últimos cinco años. (enero 1992 - diciembre 1996)

**POBLACION:** Se tomaron en cuenta el total de pacientes con traumatismo vascular agudo que presentaron lesión nerviosa.

**CRITERIOS DE INCLUSION:** Pacientes mayores de 12 años con lesión vascular diagnosticados clínica o radiológicamente y/o en pacientes con lesiones en el trayecto de vasos.

### VARIABLES:

Variable	Definición Conceptual	Definición Operacional	Escala de Medición	Unidad de Medida
Edad	Tiempo transcurrido desde el nacimiento.	Tiempo transcurrido desde el nacimiento hasta el momento de la cirugía.	Númerica continua.	En años.
Localización de la lesión	Localización anatómica para determinado daño a la salud.	Localización anatómica de la lesión neurovascular.	Nominal.	Miembro superior. Miembro inferior.
Mecanismo de Lesión	Medio que dio origen a la lesión.	Medio que dio origen a la lesión específica del paciente.	Nominal.	Penetrante, No penetrante.
Reparación nerviosa	Tiempo transcurrido desde el momento de la lesión.	Tiempo transcurrido desde el momento de la lesión hasta la cirugía.	Nominal.	Temprana < 1 mes. Tardía > 1 mes.

<b>Variable</b>	<b>Definición Conceptual</b>	<b>Definición Operacional</b>	<b>Escala de Medición</b>	<b>Unidad de Medida</b>
Examen de ingreso	Estado físico y hemodinámico del paciente a su ingreso.	Estado físico y hemodinámico del paciente a su ingreso, después de la lesión.	Nominal.	Sensibilidad Movilidad Coloración Hemorragias pulsos, dolor
Complicaciones	Concurrencia y encuentro u oposición de cosas diversas.	Concurrencia de la lesión o de otro tipo de daño en el paciente ya intervenido quirúrgicamente.	Nominal.	Tempranas Tardías.
Procedimientos quirúrgicos	Método terapéutico aplicado al paciente.	Método terapéutico aplicado al paciente con lesión neurovascular.	Nominal.	Vascular, Neurovascular
Tipo de tratamiento	Método terapéutico dado a determinada patología.	Método terapéutico dado a la lesión nerviosa.	Nominal.	Neurolisis resección, anastomosis.
Tipo de lesión	Clase de daño recibido por un paciente.	Clase de daño específico recibido por el paciente.	Nominal.	Contusión, Sección parcial sección completa.
Incidencia	Número de casos de enfermedades que comienzan (o de personas que enferman) durante un determinado periodo en una población específica.	Número de casos de personas con lesión neurovascular durante los meses de enero de 1992 a diciembre de 1996.	Númerica discreta.	Expresado en porcentaje.

## **F. RECURSOS**

### **1. MATERIALES**

- \* Departamento de Cirugía del Hospital Roosevelt.
- \* Departamento de archivos de registros médicos del Hospital Roosevelt.
- \* Libro de sala de operaciones de adultos del Hospital Roosevelt.
- \* Registros clínicos de los pacientes tratados con lesión nerviosa.
- \* Record operatorios de pacientes con lesión nerviosa y trauma vascular.
- \* Clínica de consulta externa del Departamento de Cirugía del Hospital Roosevelt.
- \* Computadora.
- \* Utiles de escritorio.

### **2. HUMANOS**

- \* Personal del Departamento de Archivos del Hospital Roosevelt.

## **G. EJECUCION DE LA INVESTIGACION**

La investigación inicia con la búsqueda de pacientes desde enero de 1992 a diciembre de 1996 en los registros clínicos y libro de sala de operaciones, que hayan sido tratados con lesión neurovascular.

De las historias clínicas recolectadas y de los datos del libro de sala de operaciones, se tomarán a través de boletas de recolección de datos, la información general de cada paciente, como: sexo, edad, registro clínico, tipo de trauma, vaso lesionado o sitio anatómico involucrado, tipo de tratamiento vascular y a la lesión nerviosa, hallazgos encontrados, evolución del paciente, lesiones asociadas y complicaciones.



## VII. PRESENTACION DE RESULTADOS

CUADRO No. 1

### DISTRIBUCION POR EDAD Y SEXO DE PACIENTES TRATADOS CON LESION VASCULAR Y NEUROVASCULAR EN EL HOSPITAL ROOSEVELT, DE ENERO DE 1992 A DICIEMBRE DE 1996.

Edad (años)	VASCULAR				NEUROVASCULAR			
	MASCULINO		FEMENINO		MASCULINO		FEMENINO	
	No.	%	No.	%	No.	%	No.	%
12-21	20	15.3	06	4.6	30	23.1	05	3.8
22-31	10	7.6	06	4.6	12	9.2	08	6.2
32-41	06	4.6	02	1.6	08	6.2	02	1.5
42-51	03	2.3	00	0.0	05	3.8	01	0.9
52 o >	02	1.6	00	0.0	04	3.1	00	0.0
Sub-Total	41	31.5	14	10.8	59	45.3	16	12.4
Total	55				75			
Total	130							

FUENTE: Registros clínicos de pacientes con lesión vascular y neurovascular.

CUADRO No. 2

### MECANISMO DE LESION EN PACIENTES CON LESION NEUROVASCULAR POR EDAD Y SEXO.

Edad (años)	PENETRANTE		NO PENETRANTE	
	Masculino	Femenino	Masculino	Femenino
12 - 21	22	04	08	01
22 - 31	10	05	02	02
32 - 41	07	02	01	01
42 - 51	05	01	00	00
52 o >	04	00	00	00
Sub-total	48	12	11	04
	60		15	
TOTAL	75			

FUENTE: Registros clínicos de pacientes con lesión neurovascular.

**CUADRO No. 3****REPARACION NERVIOSA EN PACIENTES TRATADOS CON LESION NEUROVASCULAR, POR EDAD Y SEXO.**

Edad (años)	TEMPRANA		TARDIA	
	Masculino	Femenino	Masculino	Femenino
2 - 21	12	04	20	05
2 - 31	03	02	09	01
2 - 41	04	02	04	01
2 - 51	02	00	02	01
2 o >	01	00	02	00
Sub-Total	22	08	37	08
	30		45	
TOTAL	75			

ENTE: Registros clínicos de pacientes con lesión neurovascular.

**CUADRO No. 4****TIEMPO TRANSCURRIDO DESDE LA LESION NEUROVASCULAR HASTA LA REPARACION TARDIA, POR SEXO.**

Tiempo transcurrido (meses)	MASCULINO		FEMENINO	
	No.	%	No.	%
1 - 4	20	44.4	05	11.1
5 - 8	05	11.1	03	6.6
9 - 12	04	8.9	02	4.5
> de 12	04	8.9	02	4.5
Sub-total	33	73.3	12	26.7
TOTAL	45			

ENTE: Registros clínicos de pacientes con lesión neurovascular.

**CUADRO No. 5**

**NERVIOS AFECTADOS DEL MIEMBRO SUPERIOR, POR SEXO, EN  
PACIENTES CON LESION NEUROVASCULAR.**

Nervios	MASCULINO		FEMENINO	
	No.	%	No.	%
Plexo braquial	05	6.9	01	1.4
N. Mediano	15	20.8	06	8.3
N. Radial	19	26.4	04	5.6
N. Cubital	18	25.0	04	5.6
Sub-total	57	79.1	15	20.9
TOTAL	72			

FUENTE : Registros clinicos de pacientes con lesión neurovascular.

**CUADRO No. 6**

**NERVIOS AFECTADOS DEL MIEMBRO INFERIOR, POR SEXO. EN  
PACIENTES CON LESION NEUROVASCULAR.**

NERVIOS	MASCULINO		FEMENINO	
	No.	%	No.	%
Safeno	06	46.1	02	15.4
Poplíteo	02	15.4	01	7.7
Tibial	01	7.7	01	7.7
Sub-total	09	69.2	04	30.8
TOTAL	13			

FUENTE : Registros clinicos de pacientes con lesión neurovascular.

**CUADRO No. 7**

**NIVEL DE LA LESION NERVIOSA EN PACIENTES CON  
TRAUMA NEUROVASCULAR, POR SEXO.**

Nivel de la lesión .	MASCULINO		FEMENINO	
	No.	%	No.	%
Proximal	20	27.8	07	9.70
Distal	37	51.4	08	11.1
Sub-total	57	79.2	15	20.8
TOTAL	72			

FUENTE: Registros clínicos de pacientes con lesión neurovascular.

**CUADRO No. 8**

**SIGNOS Y SINTOMAS EN LESIONES NEUROVASCULARES, POR SEXO.**

Signos/Sintomas	Masculino	Femenino	Total
Ausencia de pulsos	56	09	65
Palidez	50	10	60
Dolor	46	14	60
Parestesias	46	06	52
Hemorragia activa	18	08	26
Shock	17	03	20
Hematoma creciente	14	05	19

FUENTE: Registros clínicos de pacientes con lesión neurovascular.

**CUADRO No. 9**

**COMPLICACIONES EN PACIENTES CON LESION NEUROVASCULAR,  
POR SEXO.**

Compli cacio- nes.	TEMPRANAS				TARDIAS			
	Masculino		Femenino		Masculino		Femenino	
	No.	%	No.	%	No.	%	No.	%
Infec- ción.	15	30.6	02	4.1	01	2	00	00
Reexplo ración.	21	42.9	05	10.2	00	00	00	00
Amputa ción.	02	4.1	00	00	03	6.1	00	00
Sub- total.	38	77.6	07	14.3	04	8.1	00	00
TOTAL	45				04			
	49							

FUENTE: Registros clínicos de pacientes con lesión neurovascular.

**CUADRO NO. 10**

**DEFICIT NEUROLOGICO, LUEGO DE LA RESTAURACION NERVIOSA,  
POR SEXO.**

Déficit neurológico.	MASCULINO		FEMENINO	
	No.	%	No.	%
Sensitivo	16	32.6	04	8.2
Motor	04	8.2	02	4.1
sens./motor	14	28.6	02	4.1
Incapacitado	06	12.2	01	2.0
Subtotal	40	81.6	09	18.4
Total	49			

FUENTE: Registros clínicos de pacientes con lesión neurovascular.

**CUADRO NO. 11**

**TIPO DE TRATAMIENTO DADO A PACIENTES CON LESION NERVIOSA.  
POR SEXO.**

Tipo de tratamiento	MASCULINO		FEMENINO	
	No.	%	No.	%
Neurolisis externa	20	30.3	05	7.6
Resección con anastomosis T-T, epineural.	08	12.1	02	3.0
Anastomosis T-T, epineural.	23	34.9	08	12.1
Sub-total	51	77.3	15	22.7
TOTAL	66			

FUENTE: Registros clínicos de pacientes con lesión neurovascular.

NOTA: El total no corresponde al número de pacientes con lesión neurovascular. pues a 9 pacientes no se les realizó tratamiento de la lesión nerviosa.

**CUADRO No. 12**

**TIPO DE LESION ENCONTRADA EN PACIENTES CON TRAUMA  
NEUROVASCULAR.**

Tipo de lesión	MASCULINO		FEMENINO	
	No.	%	No.	%
Contusión	20	30.3	05	7.6
Lesión parcial	15	22.7	08	12.1
Lesión total	16	24.3	02	3.0
Sub-total	51	77.3	15	22.7
TOTAL	66			

FUENTE: Registros clínicos de pacientes con lesión neurovascular.

NOTA: El total de pacientes no es igual a 75, pues 9 pacientes presentaron el nervio de aspecto normal.

## VIII ANALISIS Y DISCUSION DE RESULTADOS

Los datos que a continuación se analizan son resultado de la revisión papeletas de pacientes tratados con lesión neurovascular en el Departamento Cirugía del Hospital Roosevelt.

La población incluida en el estudio comprende pacientes de ambos sexos mayores de 12 años encontrando que la población económicamente activa (2a.- 4 década de la vida) es la mayoritariamente afectada con un 86%, encontrando mayor número de casos en las edades entre 12-21 años, un (46.6%), este tipo lesión afecta notablemente la productividad de la población repercutiendo en estilo y calidad de vida. (ver cuadro # 1)

De las papeletas revisadas, el 42.3% presentó únicamente lesión vascular y 57.7% presentó lesión neurovascular, según lo encontrado en el cuadro # 1, siendo este un porcentaje más elevado que el reportado en la literatura que oscila entre 40-50%.

El mecanismo de lesión que más se encontró es el penetrante con un 80% siendo el arma blanca la más utilizada. (cuadro # 2)

En 45 pacientes se realizó reparación tardía, siendo el tiempo promedio reparación entre 1 - 4 meses. Se realizó reparación tardía debido a que había destrucción masiva de tejido adyacente, elevada contaminación ( en algunos casos, incluso infección), mal estado hemodinámico, contusión extensa además del desgarro del nervio y otras lesiones asociadas de las que depende la vida del paciente. (cuadro # 3-4) Con respecto al cuadro No. 4 en 20 pacientes (44.4%) sobrepasan los límites recomendados para la reparación tardía que es de 6-8 semanas, esto está influido por incumplimiento del paciente a la consulta externa, pacientes perdidos que reconsultan tardíamente y estas situaciones definitivamente influirán en los resultados finales y en la recuperación de la función de la extremidad afectada.

El miembro superior fue el sitio anatómico más frecuentemente lesionado siendo los nervios más afectados el radial (32 %) seguido por el cubital (30.5%) y mediano (29.1 %), demostrando que la lesión es principalmente a nivel distal (62 %), lo que da un mejor pronóstico de regeneración. (cuadros 6, 7, 8.)

Los principales signos-síntomas encontrados fueron ausencia de pulso, palidez, dolor y parestesias debido a la lesión neurovascular existente. (cuadro # 8).

De los 75 pacientes con lesión neurovascular se encontraron complicaciones en un 65.3% de los pacientes, siendo en su mayoría complicaciones tempranas (59.9%) y de éstas, la principal fue la reexploración (34.6%) debido a trombosis del vaso reparado y a espasmo del mismo. (cuadro # 9).

De los 75 pacientes con lesión neurovascular los resultados del seguimiento postoperatorio demostró que el 56% (42 pacientes) presentaron déficit neurológico que incluía déficit sensitivo, motor o mixto y en un 9.3% (7 pacientes) presentaron incapacidad permanente. Estos resultados obviamente están influenciados por las características de la lesión y del tiempo transcurrido desde el momento de la lesión al momento de la reparación. (cuadro #10)

La técnica de reparación de la lesión nerviosa más utilizada fue la anastomosis término terminal epineural en 41.3% y la neurlisis externa solamente en un 33.3%,(procedimiento realizado en pacientes que presentaban únicamente contusión del nervio), en sólo 13.3% presentó resección de tejido nervioso dañado o no viable con anastomosis epineural, hay dos casos encontrados en este estudio en que se utilizó injerto nervioso (nervio sural) para la reparación ; y sin tratamiento se encuentra el 12% que corresponde a pacientes que tenían transoperatoriamente un nervio de aspecto normal. (ver cuadro no. 11)

Se encontró que el 37.9% de pacientes presentó contusión del nervio afectado, contra un 62.1% de pacientes que presentó lesión parcial o total del nervio, lo que se debe al mecanismo de la lesión (principalmente lesión de tipo penetrante). (ver cuadro # 12)



## IX. CONCLUSIONES

1. La incidencia de lesión nerviosa periférica asociada a traumatismo vascular agudo es de 57.7%, un porcentaje mayor de lo reportado en la literatura que oscila entre el 40-50%.
2. La población económicamente activa y joven es la más afectada, recibiendo el daño principalmente por arma blanca.
3. Se encontró que el área anatómica más afectada es el miembro superior, principalmente el nervio radial, lo que va de acuerdo a lo reportado en la literatura.
4. Las técnicas de reparación nerviosa más utilizadas fueron la anastomosis término terminal epineural y la neurlisis externa, debido a que la mayoría de lesiones fueron contusión y sección parcial.
5. El tiempo transcurrido entre la lesión y la reparación tardía va mucho más allá del tiempo recomendado (6-8 semanas), en 44.4% de pacientes, lo cual limita la recuperación funcional del nervio.
6. El 65% de pacientes con lesión neurovascular (49 pacientes) presentaron déficit neurológico, siendo un 9.3% incapacitante, ( 7 pacientes), repercutiendo no sólo en la productividad de la población, sino en su estilo y calidad de vida.

## X. RECOMENDACIONES

1. Establecer una guía de manejo que sea adaptada a nuestro medio, nuestras necesidades y condiciones sociales.

2. Dar seguimiento a los pacientes con lesión nerviosa, para detectar complicaciones tempranamente.

El tratamiento de los pacientes con lesión neurovascular debe ser multidisciplinario (cirujano plástico, neurocirujano, cirujano vascular, cirujano general, fisiatra).

## XI. RESUMEN

En el presente trabajo, se estudiaron 75 casos de pacientes tratados con lesión nerviosa periférica asociado a traumatismo vascular agudo en el Hospital Roosevelt.

El objetivo principal del estudio fue establecer la incidencia de lesión neurovascular, para lo cual se tomaron los pacientes tratados durante el periodo enero de 1992 a diciembre de 1996.

Se pudo determinar que la incidencia de lesión neurovascular es de 57.7% y edad más frecuentemente afectada oscila entre los 12 y 31 años; de igual manera determinó que el mecanismo de lesión más frecuente fue el penetrante.

En varios pacientes se efectuó reparación tardía debido a destrucción masiva tejidos adyacentes y del nervio, contaminación e infección y en el resto se realizó reparación temprana ya que la herida estaba limpia, nervio fácil de identificar, nervio único dañado, que podía unirse sin tensión. Los signos y síntomas encontrados en estos pacientes fueron ausencia de pulsos, palidez, dolor y parestesias.

## XII. BIBLIOGRAFIA

1. Bailey - E.; Brinker - M.; Fracture Healing in tibia, fractures with an associated vascular injury. The Journal of Trauma, injury, infection and critical care. Vol. 42, Number 1, Jan 1997, page 11-19.
2. Brantigan - O; Extremidades. Anatomía clínica. Editorial Continental, S.A. de C.V. México. D.F. 6a. edición 1983 Pags 187-201
3. Colchero - F.; Asistencia inmediata del lesionado. Traumatología. Editorial interamericana. México, D.F. 1era. Edición. 1975, pag. 356-363.
4. Cargile - J.; Hunt - J. L.; Purdue - G.F.; Acute trauma of the femoral artery and vein. The Journal of trauma, injury, infection and critical care. Vol. 32, Number 3, March 1992, page 364-369.
5. Doulabk - V. B.; Gertl - Mc.; Mackinnon - S.E.; The Role of Conduits in Nerve Repair: A review. Rev. Neurosci. 1996. Jan-March, 7 (1); page 47-84.
6. Frykberg - E.; Frederick - S.; Vines - M.; Raymond - A.; The Natural history of clinically occult arterial injury: A prospective evaluation. The journal of trauma, injury, infection and critical care. Vol. 29, Number 5, May 1989, page 577-582.
7. Frassinelli - P.; Parguale - M.; Reckard - C.; Goodreau - J.; Sherwin - G.; Pseudoaneurisma of the Brachial Artery from Blunt trauma. The Journal of trauma injury, infection and critical care. Vol. 42, Number 2, Feb. 1997, page 327-329.
8. Groot - J.; Chusid - J.; Neuroanatomía correlativa. 8a. edición. Editorial El Manual Moderno, S.A. de C.V. México, D.F. 1989, pag. 81-113 y 370-379.
9. Gardner - G.; O'Rahilly. Anatomía. 5a. Edición. Editorial Interamericana, S.A. de C.V. México, D.F. 1989, pag. 101-103 y 218-222.
10. Gardner - W; Osburn - W; Sistema Nervioso. Anatomía Humana. Editorial Interamericana, S.A. de C.V. México, D.F. 1era. Edición 1971. Pag. 219-227.
11. Gaur - S.C.; Swarup - A.; Radial Nerve Palsy caused by injections. J - Hand Surgery - Br. 1996, Jun 21 (3): page 338-340.

12. Gage - M.; Hoffman - A.; Diapasquare - D.; Cole -F.; Rozycki - g.; Websted - D.; Associated aortic rupture pelvic fracture: An alert for orthopedic and general surgeons. *The Journal of trauma, injury, infection and critical care*. Vol. 33, number 3, Sept. 1992, page 429-433.
13. González - J.; McCroskey - B.; Moore - E.; Rutherford - E.; Traumatismo vascular. *Clínicas quirúrgicas de Norteamérica* Vol. 4, Nueva editorial interamericana, México, D.F. 1988, pag. 905-922.
14. Ihara - K.; Doi - K.; Shakai - K.; Kuwate - N.; Kawai - S.; Restoration of sensibility in the hand after complete brachial plexus injury. *Journal - Hand - Surg - Am*. 1996. May 21 (3); page 381-386.
15. Jackson - L.; Hotchkiss - R. N.; Cubital tunnel surgery: Complication and treatment of failures. *Hand-clinic*. 1996. May 12 (2), page 446-456.
16. Johnson - S. F.; Johnson - S. B.; Strodel - W.; Baker - D.; Kearney - P.; Brachial plexus injury association with subclavian and axillary vascular trauma. *The journal of trauma injury, infection and critical care*. Vol. 32, Number 11, Nov. 1991, page. 1546-1550.
17. Koshima - I.; Okumoto - K.; Omeda - N.; Moriguchi - T.; Ishii - R.; Nakayama - Y.; Free vascularized deep peroneal nerve grafts. *J-reconst-microsurg*. 1996. April 12 (3), page. 131-141.
18. Littler - B.; Nerve injury. *Br.-Dent-J*. 1996. Jul 6, 18 (1): page 8.
19. Neville - R.; Dobson - R.; Watanale - B.; A perspective evaluation of arterial intimal injury in an experimental model. *The journal of trauma injury, infection, and critical care*. Vol. 31, Number 5, May 1991, page. 669-675.
20. Oller - D.; Ruthendge - R.; Clancy - T; Cunningham - P.; Vascular injuries in a rural state. A review of a 78 patients from a state trauma registre. *The jornal of trauma injury, infection and critical care*. Vol. 32, Number 6, June 1992, page 740-746.
21. Ochiari - N.; Nagano - A.; Sugioka - H.; Hara - T.; Nerve grafting in brachial plexus injuries. Results of free grafts in 90 patients. *J-bone-J-S. Br*. 1996, Sept. (78) page 154-158.

Juviere - H.; Delmas - A.; Anatomía humana. 9a. edición. Editorial Masson, A., Barcelona 1991, Tomos I y III. Pags. 223-233, 152-170, 443-458.

Opp - R. E.; Chrisson - M. G.; Ebraneim. The risk of neurovascular injury with distal locking screws of humeral intramedullary nails. Orthopedics 1996, Jul (7) pag. 593-595.

Schwartz - Shires - Spencer. Neurocirugía. Cirugía. Vol. II. 6a. edición. Editorial Interamericana, S.A. de C.V. México, D.F. 1995, pag. 1888-1889, 1956-1957.

Clark - R. H.; Neurologic injury from axillary block anesthesia. J-hand-surg-am. 1996. May 21 (3), page 391-396.

Wongcharoen - P.; Mahaisavariya - B.; Chotigravanich - C. Spinal accessory neurotization for restoration of elbow flexion in avulsion injury of the brachial plexus. J-hand-surg-am. 1996. May 21 (3), page 387-390.

Iva - M. F.; Moore - D. C.; Weiss - A.; Akelman - E.; Sirika - M.; Anatomy of the palmar cutaneous nerve: Clinical significance. J-hand-surg-an. 1996. Jul 21 (3) page 639-643.

Lee - N.; Zhu - J.; Functional Assessment of peripheral nerve injury and repair. J-reconst-microsurg. 1996. April 12 (3) page 153-157.

Wool - R. L.; Happel - L. T.; Kline - D. G.; Nerve action potential recording method and equipment. Neurosurgery 1996, Jul. 39 (1), page 103-108, 108-109.

Wardmaker - G. P.; Weber - D.; Mackinnon - S. E.; Avoidance of transection of the palmar cutaneous branch of the median nerve in carpal tunnel release. Journal of hand surgery, 1996, Jul 21 (4), page 644-650.

Wheeler - F. A.; Papanicolaou - G.; Yellin - A. E.; Difficult peripheral vascular injuries. Surg-clin-north-am. 1996. Aug. 76 (4), page 843-859.

Wilson - J.; Scalea - T.; Venous injuries of the lower extremities and pelvis: repair versus ligation. The journal of trauma, injury, infection and critical care. Vol. 33, Number 4, Oct. 1992, page 532-538.

ANEXO 1

BOLETA DE RECOLECCION DE DATOS

Registro clínico: \_\_\_\_\_ Edad: \_\_\_\_\_ Sexo: M \_\_\_\_\_ F \_\_\_\_\_  
Sitio de lesión: Miembro superior \_\_\_\_\_ Miembro inferior \_\_\_\_\_  
Mecanismo de lesión: Penetrante: -Arma de fuego: \_\_\_\_\_  
-Arma blanca: \_\_\_\_\_  
No penetrante: - Contusión: \_\_\_\_\_  
Examen de ingreso:  
Estado hemodinámico: Conciente \_\_\_\_\_ Inconciente \_\_\_\_\_  
Pulsos: Presentes \_\_\_\_\_ Ausentes \_\_\_\_\_ Cianosis \_\_\_\_\_ Palidez \_\_\_\_\_  
Piel fría \_\_\_\_\_ Sensibilidad: Si \_\_\_\_\_ No \_\_\_\_\_ Dolor: Si \_\_\_\_\_ No \_\_\_\_\_  
Movilidad Si \_\_\_\_\_ No \_\_\_\_\_ Hematoma Si \_\_\_\_\_ No \_\_\_\_\_  
Exámenes diagnósticos: - Arteriografía: \_\_\_\_\_ Rayos X \_\_\_\_\_  
Procedimientos quirúrgicos: Vascular \_\_\_\_\_ Neurovascular \_\_\_\_\_  
Hallazgos: \_\_\_\_\_  
\_\_\_\_\_  
Reparación nerviosa: - Temprana \_\_\_\_\_ -Tardía: \_\_\_\_\_  
Evolución: \_\_\_\_\_  
Otros exámenes: Electromiografía \_\_\_\_\_  
Lesiones asociadas en extremidades: -Osea: \_\_\_\_\_  
-Tejidos blandos: \_\_\_\_\_  
Lesiones asociadas en otras áreas: \_\_\_\_\_  
Complicaciones: - Amputación: \_\_\_\_\_  
- Infección: \_\_\_\_\_  
- Reexploración: \_\_\_\_\_  
Déficit neurológico: - Motor: \_\_\_\_\_  
- Sensitivo: \_\_\_\_\_  
- Mixto: \_\_\_\_\_  
- Incapacitante: \_\_\_\_\_