

UNIVERSIDAD DE SAN CARLOS DE GUATEMALA
FACULTAD DE CIENCIAS MEDICAS

**EFICACIA DEL CIANOACRILATO EN LA
IMPERMEABILIDAD DE LA ANASTOMOSIS
INTESTINAL**

Estudio experimental realizado en ratas

TESIS

*Presentada a la Honorable Junta Directiva de la
Facultad de Ciencias Médicas de la
Universidad de San Carlos de Guatemala.*



POR

ELDER FERNANDO PORTILLO Y PORTILLO

En el acto de investidura de:

MEDICO Y CIRUJANO

Guatemala, octubre de 1997



05
1 (97508)
0.4

EL DECANO DE LA FACULTAD DE CIENCIAS MEDICAS
DE LA
UNIVERSIDAD DE SAN CARLOS DE GUATEMALA

HACE CONSTAR QUE:

El(la) Bachiller ELDER FERNANDO PORTILLO Y PORTILLO

Carnet Universitario No. 90-17830

Ha presentado para su Examen General Público, previo a optar al título de Médico y Cirujano, el trabajo de tesis titulado

"EFICACIA DEL CIANOACRILATO EN LA IMPERMEABILIDAD DE LA ANASTOMOSIS
INTESTINAL".

trabajo asesorado por:


Doctor: Fernando Gonzales Arrechea


y revisado por:

Doctor: Angel Leonel Paiz Garcia

quienes lo avalan y han firmado conformes, por lo que se emite, firman y sellan la presente **ORDEN DE IMPRESION.**


Guatemala, 16 de octubre de 1997.


Dr. Antonio Palacios López
Coordinador Unidad de Tesis


Director, Centro de Investigaciones de las Ciencias de Salud

IMPRTMASE:




Edgar Axel Oliva González
Decano





AD DE CIENCIAS MEDICAS
SALA. CENTRO AMERICA

Guatemala, 16 de octubre de 1997.

Doctor:
Antonio Palacios López
Coordinador Unidad de Tesis
Facultad de Ciencias Médicas

Se le informa que el

Bachiller: ELDER FERNANDO PORTILLO Y PORTILLO

Nombres y apellidos completos

Carnet No.: 90-13830 ha presentado el Informe Final de su trabajo de tesis titulado:

"EFICACIA DEL CIANOACRILATO EN LA IMPERMEABILIDAD DE LA ANASTOMOSIS
INTESTINAL".

Del cual autor, asesor(es) y revisor nos hacemos responsables por el contenidos, metodología, confiabilidad y validez de los datos y resultados obtenidos, así como de la pertinencia de las conclusiones y recomendaciones expuestas.

Firma del estudiante

F. Asesor
Nombre completo y sello



F. Revisor
Nombre completo y sello
Reg. Personal 10947

[Faint handwritten text]





FACULTAD DE CIENCIAS MÉDICAS
GUATEMALA, CENTRO AMÉRICA

APROBACION INFORME FINAL

OF. No. 107-97

Guatemala, 16 de octubre de 1997.

Bachiller
ELDER FERNANDO PORTILLO Y PORTILLO
Facultad de Ciencias Médicas
Universidad de San Carlos

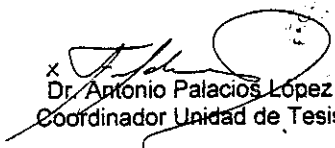
Por este medio hago de su conocimiento que su Informe Final de Tesis, titulado:
"EFICACIA DEL CIANOACRILATO EN LA IMPERMEABILIDAD DE LA ANASTOMOSIS
INTESTINAL".

ha sido RECIBIDO, y luego de REVISADO se ha establecido que cumple con los
requisitos contemplados en el reglamento de trabajos de tesis; por lo que es
autorizado para completar los trámites previos a su graduación.

Sin otro particular me suscribo de usted.

Atentamente,

"DID Y ENSEÑAD A TODOS"


x
Dr. Antonio Palacios López
Coordinador Unidad de Tesis

NOTA: La información y conceptos contenidos en el presente trabajo es
responsabilidad única del autor.

APL/jvv.

INDICE DEL CONTENIDO

1.- Introducción	1
2.- Definición y análisis del problema	2
3.- Justificación	3
4.- Objetivos	4
5.- Hipótesis	5
6.- Marco Teórico	6
7.- Metodología	15
8.- Presentación de Resultados	18
9.-Conclusiones	24
10.-Recomendaciones	25
11.-Resumen	26
12.-Bibliografía	27
13.-Anexos.	
I Boleta de Recolección de datos.	
II Procedimiento Quirúrgico representado gráficamente.	

INTRODUCCIÓN

Se han realizado infinidad de estudios sobre la cicatrización, pero son más reducidos los estudios específicos en la cicatrización del intestino, describiendo la capacidad tensil de la anastomosis intestinales, la emigración del fibroblasto y depósitos de colágeno. De las complicaciones quirúrgicas, después de realizar una anastomosis intestinal en la fase temprana, es la fuga de material intestinal, la cual causa complicaciones que van desde una peritonitis localizada hasta una sepsis abdominal y muerte, por lo tanto la impermeabilidad de una anastomosis intestinal es imperativa para obtener buenos resultados; para lo cual se han descrito diferentes formas de sutura intestinal, actualmente no hay un sistema unificado para realizar la anastomosis intestinal, que abarca desde puntos invaginantes, puntos evertidos doble suturas mecánicas, recubiertas de parches de epiplón, moldes intraluminales, etc.

Nuestra investigación experimentó en ratas, el uso de cianoacrilato como adhesivo e impermeabilizante en anastomosis intestinal. Se formaron 2 grupos de 15 ratas cada uno, a los cuales se les realizó resección y anastomosis intestinal termino terminal usando en el grupo B cianoacrilato como adhesivo quirúrgico y en el grupo A sutura continua de seda 6-0.

Ambos grupos obtuvieron buen resultado en la cicatrización macroscópica a los 15 días post operatorios con ventajas de el grupo B ya que histológicamente se encontró más colágeno y menos reacción de cuerpo extraño en relación al grupo A. Nuestros resultados son preliminares y recomendamos investigar el uso del cianoacrilato como adhesivo e impermeabilizante en tejido de el sistema respiratorio, genitourinario, e intestinal de forma experimental.

DEFINICIÓN Y ANÁLISIS DEL PROBLEMA:

El intestino delgado es la estructura más importante para la absorción de los nutrientes y donde más cantidad de líquidos intraluminales se maneja; estos líquidos cambian su ph al paso de los diferentes segmentos de intestino delgado, que al igual que el resto del sistema gastrointestinal, aunque en menor escala y de diferente calidad comparado con intestino grueso, está habitado por enterobacterias que en situaciones normales no son patógenas.

De las complicaciones quirúrgicas, después de realizar una anastomosis intestinal en la fase temprana, es la fuga de material intestinal, la cual causa complicaciones que van desde una peritonitis localizada hasta una sinapsis abdominal y muerte, por lo tanto, la impermeabilidad de una anastomosis intestinal es imperativa para obtener buenos resultados para lo cual se han descrito diferentes formas de sutura intestinal actualmente no hay un sistema unificado para realizar la anastomosis intestinal, que abarca desde puntos invaginantes, puntos evertidos doble suturas mecánicas, recubiertas de parches de epiplón, moldes intraluminales. (9)

No es novedoso el uso del cianoacrilato en la cirugía, hay reportes del uso en cirugía traqueobronquial, ocular, dental, genitourinario, intestinal, etc.

Por lo que actualmente en busca de la forma más efectiva de realizar una anastomosis intestinal, en esta oportunidad experimentaremos con el cianoacrilato, ampliamente conocido en el comercio como un pegamento de adhesividad instantánea. Trataremos de evaluar su eficacia en la anastomosis intestinal.

JUSTIFICACIÓN

Las técnicas de anastomosis intestinal varían según las escuelas quirúrgicas, la formación de cada cirujano y de su experiencia acumulada en la práctica clínica, no hay criterios unificados y estandarizados para realizar una sola técnica, pero todas ellas buscan el mismo fin, restablecer un tránsito intestinal seguro y eficaz.

Una de las complicaciones en la anastomosis en el inmediato post operatorio es la fuga del contenido intraluminal del intestino causando peritonitis, fistulas intestinales, sepsis abdominal y muerte.

Por lo anterior justificamos realizar nuestra investigación con el cianoacrilato el cual es uno de los materiales utilizados como adhesivo e impermeabilizador en diferentes áreas de la medicina como lo son: Otorrinolaringología, Oftalmología, traumatología, Cirugía Plástica, urología, torácica, y gastrointestinal, etc., según reportes de la literatura internacional. A nivel nacional no hay todavía reportes sobre el uso del cianoacrilato en intestino, desconocemos la experiencia nacional, así que nuestra investigación vendría a formar nuestra experiencia. Además queremos demostrar si hay cambios histopatológicos de reacción a cuerpo extraño.

OBJETIVO GENERAL:

Describir las ventajas y desventajas del uso de cianoacrilato como impermeabilizante en comparación con el método clásico de anastomosis intestinal.

OBJETIVOS ESPECÍFICOS:

- 1.- Determinar los cambios histopatológicos que se producen en el proceso de cicatrización con el uso del cianoacrilato en la anastomosis intestinal.

HIPÓTESIS ALTERNA

El uso de cianoacrilato en la anastomosis intestinal es eficaz para evitar fugas del contenido intestinal intraluminal.

HIPÓTESIS NULA

El cianoacrilato no es eficaz como impermeabilizante en la anastomosis intestinal.

REVISIÓN BIBLIOGRÁFICA :

GENERALIDADES:

INTESTINO DELGADO:

El intestino delgado es la porción del tubo digestivo que se extiende desde el piloro hasta el ciego. Su función principal es la absorción, que depende de una integración muy compleja de factores estructurales, fisiológicos y químicos. (14).

La eficacia de digestión y absorción es grandemente influida por los diversos tipos de movimientos intestinales. (14).

La longitud total del intestino delgado es de unos 7 metros, de los cuales, aproximadamente 30 cm. Corresponde a duodeno, 275 cm. a yeyuno y 395 cm a íleon (13).

El intestino delgado está sostenido de la pared abdominal posterior por un pliegue grande de peritoneo, llamado mesenterio, el cual contiene vasos sanguíneos, nervios, linfáticos, ganglios linfáticos y mucha grasa. Se une a intestino delgado por el reborde mesentérico y el resto de intestino es cubierto por la serosa, la cual es su peritoneo visceral. El mesenterio estabiliza al intestino delgado e impide que gire sobre sus vasos sanguíneos (13,14)

RIEGO SANGUÍNEO Y LINFÁTICO :

El intestino delgado recibe sangre de la arteria mesentérica superior, segunda rama larga de la aorta abdominal. Las arterias intestinales se dividen dentro del mesenterio y se unen a las arterias adyacentes para formar una serie de arcos arteriales antes de enviar pequeñas hacia el intestino delgado.(13,14,18). Las arterias intestinales contactan con intestino delgado en el borde mesentérico y luego pasan al borde antimesentérico de donde salen ramas pequeñas hacia las capas de intestino. Las venas drenan hacia la vena mesentérica superior una de las tributarias principales de la vena porta(14,18). Hay ganglios linfáticos agregados, llamados

placas de peyer, en la submucosa del intestino delgado, los cuales son mas abundantes en ileon, pero también hay en yeyuno. El drenaje linfático es hacia el tronco intestinal, que a su vez, drena en la cisterna magna. (13 - 14).

ANATOMÍA MICROSCÓPICA:

El intestino delgado está constituido por 5 capas que, desde la luz hacia el exterior, son: Mucosa, submucosa, muscular circular, muscular longitudinal y serosa (5).

De éstas, la submucosa es la más importante ya que es una capa de tejido conectivo areolar y fibroelástico fuerte que contiene vasos, nervios y nódulos linfáticos. Es esta capa la que proporciona mucha de la fuerza para la sutura de la pared intestinal; cualquier método de sutura intestinal debe incluir puntos a través de la submucosa. (4-5).

MOTILIDAD:

Hay varios tipos de actividad muscular visible de intestino delgado. Las principales funciones motoras de intestino las llenan las distintas capas del musculo liso cuya característica específica es el sincitio funcional (4,18).

Cada fibra muscular lisa del intestino toca contra otra en forma bastante estrecha. El 12 % de sus superficies membranosas se fusionan con las fibras vecinas y el resto se hallan en aposición muy estrecha. Estas zonas de contacto presentan una resistencia eléctrica muy baja por lo que una corriente eléctrica intracelular pasa fácilmente de una fibra a otra. Lo anterior hace que el tubo digestivo mantenga una actividad eléctrica en forma continua la actividad eléctrica del intestino está dada por dos tipos de ondas lentas y ondas en espiga.(18)

Las ondas lentas se presentan con una frecuencia de 3 a 12 por minuto y pueden presentar una intensidad de grado variable.(4)

El control neurovegetativo de intestino está dado por una innervación parásimpática proveniente del parásimpático craneal o

nervios vagos , y algunas fibras del parásimpatico sacro (segmento sacro 2, 3 y 4 de la médula espinal) . Las neuronas posganglionares del sistema parásimpatico se encuentran en el plexo mienterico ; su estimulación provoca un aumento general de este plexo que a su vez existe las paredes intestinales y facilita la mayor parte de los reflejos intrínsecos del tubo digestivo .(4,15,18)

La enervación simpática se origina de la médula espinal entre D 8 y L 3 ; presenta efectos totalmente opuestos al sistema parasimpático o sea inhibir la actividad del tubo digestivo ; sin embargo existen circunstancias en las que el sistema simpático tiene un efecto estimulador al contraer el esfínter ileocecal y el esfínter interno del ano .una actividad intensa de este sistema puede suprimir totalmente la progresión de los alimentos, al inhibir las contracciones de la pared intestinal y ocluyendo ambos esfínteres.(18)

Por otra parte se sabe que el quimo para pasar de estómago a intestino delgado ejerce una presión que oscila entre 50 y 70 cm. de agua y que esta presión disminuye entre 10 y 30 cm. a lo largo de intestino por las ondas peristálticas, por lo cual se necesita una anastomosis que sea resistente para que no ocurra dehiscencia, con la consiguiente salida del contenido intestinal hacia la cavidad peritoneal y provocar una peritonitis que , en la mayoría de casos, es mortal. (4)

INDICACIONES PARA LA RESECCIÓN Y ANASTOMOSIS DE INTESTINO:

- 1)Atresia congénita o estenosis de intestino o colon.(12,15)
- 2) Algunas lesiones traumáticas del intestino delgado y/o colon, especialmente cuando hay una perforación larga o laceración; cuando 2 o más perforaciones de gran calibre están muy cercanas ; en casos de laceraciones extensas del mesenterio; cuando el suministro sanguíneo de un segmento de intestino ha sido inadvertidamente detenido durante alguna operación abdominal, por ejemplo ligadura de la arteria cólica media durante gastrectomía.(12,15)

El trauma de intestino y sus vasos sanguíneos alimenticios puede ser secundario a heridas penetrantes (por arma de fuego, arma blanca, etc.), no penetrantes (cerradas o subcutáneas) causadas por trauma cerrado o daño yatrogénico durante una operación.(12,15)

3) Casos de resección de algunos tipos de lesiones benignas y malignas de yeyuno, íleon o colon, por ejemplo: carcinoma , adenosis congénita del colon, etc.(12)

4) Estrechez de intestino secundario a inflamación o ulceración, estrechez después de varios meses de reducción de una hernia estrangulada interna o externa.(15)

5) Algunos casos de diverticulitis.(15)

6) Ciertas formas de colitis ulcerativa idiopática y enteritis regional (enfermedad de Crohn).(15)

7) Ciertos casos de fistula fecal, planeada o producida accidentalmente (como una colostomía en anillo).(15)

8) Gangrena de intestino causada por estrangulación de una hernia interna o externa, o por una obstrucción intestinal por bridas.(12,15)

9) Intususcepción irreducible en infantes o iniciada por tumores en adultos.(12,15)

10) Casos de tumores en el mesenterio, cuando el suplemento vascular de intestino esta en peligro.(12,15)

11) Algunos casos de obstrucción intestinal en el recién nacido por íleo meconial.

12) Algunas formas de duplicación del tracto gastrointestinal.

13) Las serias complicaciones del divertículo de Meckel.

14) Enfermedad de Hirschprung.

15) Úlcera estenótica simple de intestino. (15).

DIFERENTES FORMAS DE SUTURA INTESTINAL:

Existen numerosas formas de sutura intestinal, pero todas ellas intentan aproximar mucosa con mucosa y serosa con serosa, o todo el espesor a todo el espesor y la serosa con la serosa.(12)

Por lo general la sutura en 2 planos, que atraviesa todos los planos y la seroserosa son las mas comúnmente usadas. La sutura total se realiza en forma prolija y ajustada debido a su acción hemostática en los cabos del intestino, a efectos de la prevención de la contaminación (diseminación de la infección) , para prevenir la perdida del contenido intestinal desde la anastomosis. La sutura seroserosa debe colocarse de un modo menos delicado y no demasiado ajustada porque su propósito es al aproximación de la capa serosa. La sutura seroserosa demasiado tensa produce isquemia de la porción anastomosada y necrosis subsecuente.(12,15)

Los siguientes cuatro tipos de sutura intestinal son básicos en los diversos métodos:

- 1) sutura seroserosa Lembert (puntos separados), Dupuytren (sutura continua).
- 2) sutura seromuscular-seromuscular: sutura de wysler-.
- 3) sutura seromuscular- seromuscular y seroserosa: sutura de wysler Lembert (sutura de Czerny).
- 4) sutura total y seroserosa: sutura de Albert.

En la practica la sutura de Albert es mas comúnmente empleada en anastomosis intestinales. Las suturas son colocadas a puntos continuos o separados . (12,15).

CAUSAS DE DEHISCENCIA DE LA ANASTOMOSIS:

La dehiscencia de una anastomosis es un serio problema especialmente si el intestino ha sido preparado correctamente para la operación. Los signos primarios que orientan a esta potencial complicación incluyen un dolor abdominal severo en aumento la presencia de fiebre, o la elevación del conteo de células blancas sanguíneas. Después de 48 hr. de la operación, la sensibilidad abdominal de un paciente normal puede ser mínima. pero si ésta

persiste, debe sospecharse la fuga de contenido intestinal. La fuga anastomótica frecuentemente ocurre entre 7 a 8 días post operatorio.(12,18).

La etiología de la dehiscencia es compleja. La contaminación del campo operatorio o la construcción de una anastomosis con un inadecuado suplemento sanguíneo (con factores como ligar varios vasos mesentéricos, las suturas muy juntas o apretadas) o la tensión, son los factores críticos. La estrechez de la anastomosis, al invertirla, causa obstrucción, aumento de la presión intraluminal y una posible perforación. La cicatrización normal se interrumpe particularmente en presencia de peritonitis, cuando el depósito de colágeno desaparece de la pared de intestino adyacente a la anastomosis, favoreciendo que ocurra la dehiscencia.(15)

Algunas drogas interfieren con la cicatrización de las heridas de estas, la cortisona es la más importante. Existen pruebas experimentales que la depleción de proteínas y la pérdida de peso está relacionada con la pérdida de la resistencia de la anastomosis.(15)

También existen otros factores que predisponen a la dehiscencia de la anastomosis: Sistemáticos: edad avanzada, obesidad, desnutrición, coagulopatía, falla renal, hipotensión transoperatoria, dependencia esteroidea, diabetes, anemia.

Locales: contaminación, pobre preparación intestinal, dificultades técnicas que incluyen trauma, hematoma edema e isquemia.(12,15)

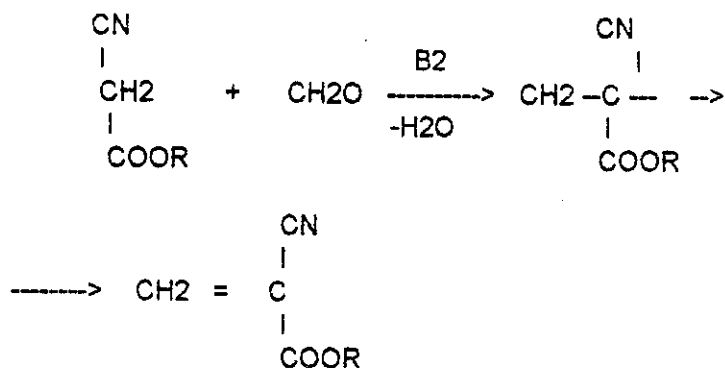
Las diferentes experiencias indican diferentes porcentajes de dehiscencia de importancia clínica; se ha encontrado 5% de dehiscencia en anastomosis colónicas.(15)

CIANOACRILATO:

La importante industria de el adhesivo instantáneo 2 cianoacrilato, usualmente preparado en forma de metil 2 cianoacrilato o etil 2 cianoacrilato, actualmente hay en el mercado 910 marcas diferentes

de adhesivos instantáneos con la misma fórmula de metil 2 cianoacrilato, se producen toneladas de pegamento al año. (8)

La fórmula química de el producto es la siguiente:



a continuación se describirán algunas propiedades de el producto:

PROPIEDADES FÍSICAS

La viscosidad es de 80 mPa-s (80 cP) se puede adherir a metal, goma, madera, cuero, y piel, etc., dependiendo de el material, así será la fortaleza de separación de el pegamento. (8)

Las propiedades físicas de el cianoacrilato se ven afectadas por humedad calor y solventes, pero a pesar de ésto la fortaleza del pegamento generalmente continúa después de 48 hr.. (8)

La humedad deteriora este pegamento, pero este deterioro no es lo suficientemente rápido como para disminuir la utilidad de la aplicación de el adhesivo. (8)

El pegamento entre caucho - caucho , caucho-metal , y caucho - plástico, sustancias que tienen una fuerte utilidad duran para muchos años. (8)

El agua es capaz de penetrar el pegamento aun entre altas sustancias rígidas, resultando una degradación hidrolítica de la cadena de policianoacrilato. (8)

El cianoacrilato se degrada también a temperaturas arriba de 70 grados centígrados. (8)

PROPIEDADES QUÍMICAS

Lo más importante de las propiedades químicas de el 2 cianoacrilato es su habilidad para una rápida adhesividad. Esta propiedad es derivada de la excelente electronegatividad del grupo nitrilo (-CN) y la sustitución de el grupo alcoxycarbonil (-COOR), produciendo esta rápida adhesión por la doble polarización del carbono-carbono, pegando por semanas.(8)

USOS: El nombre el cual le aplican en el mercado es pégalo todo, por que se puede utilizar en casi todo tipo de materiales, actualmente está siendo utilizado además de la industria en la práctica medica, especialmente en odontología, otorrinolaringología, cirugía torácica, traumatología, cirugía plástica, urológica, y gastrointestinal.

FACTORES DE SALUD Y SEGURIDAD.

El 2 cianoacrilato tiene un desagradable olor picante, y produce un leve lagrimeo.

Debe de preverse buena ventilación por la concentración de vapor aunque son niveles bajos, el límite de umbral evaluado para el metil cianoacrilato es de 2 ppm (8mg\m³). Precaución al contacto con los ojos, si ocurriese debe de aplicarse abundante agua por largo tiempo.(8)

EL USO DEL CIANOACRILATO EN LA PRACTICA MEDICA

(Revisión de artículos)

J. M. Maluandez y Col. describieron las ventajas del uso del cianoacrilato en la fuerza tensil e impermeabilizadora en las anastomosis intestinales.(9) Vandra y Col. reportan el uso del

cianoacrilato en humanos, especialmente al realizarse la operación de noble, usando el adhesivo para la fijación definitiva del intestino, en su reporte no refiere ninguna desventaja y recomienda expandir su uso en otros problemas., también Mazzariello y col. reportan éxito el uso de cianoacrilato en las anastomosis esofágicascervicales en perros.(10) Souza y Silva reportan complicaciones por el uso del cianoacrilato en las anastomosis intestinales practicadas en cobayas, reportan adherencias, abscesos y engrosamiento del meso intestinal.(17) Miquel y col. utilizaron el cianoacrilato como agente esclerosante en várices esofágicas en niños(11) y Borges, Rexende y col lo utilizaron en la fijación de pequeños fragmentos óseos en la fijación de fracturas de fémur de perros. Falbo y col. utilizaron el cianoacrilato en 287 incisiones quirúrgicas de cirugía ambulatoria en niños, demostrando resultados exitosos y no describe complicaciones por su uso en piel. Díaz Barreiro y col. utilizaron el cianoacrilato para el cierre de piel en 10 casos de laparotomía, sin reportar complicaciones y predicen su fácil aplicación y costos accesibles.(3) Agrawal y col. describen el uso de cianoacrilato en 77 ojos sometidos a Keratectomia superficial y recomiendan el uso del mismo para el tratamiento temprano para el control efectivo de la úlcera de Mooren, y Bodaghi y col. reportan los mismos resultados.(1) Jones y col. hacen una mezcla con cianoacrilato, colágeno y gelfoam para cerrar las fistulas broncoesofágicas por vía endoscópica .(7) Berkey y col utilizaron el cianoacrilato para esterilizar conejas vía transvaginal e instilarlo en las trompas de falopio , logrando 100% de éxito. Scappaticci y col reportan con éxito el cierre de 12 fistulas broncopleuraies por vía endoscópica utilizando el cianoacrilato.(16)

METODOLOGÍA:

El presente trabajo fue un estudio experimental comparativo.

Se utilizaron las instalaciones del Hospital Infantil Juan Pablo Segundo para realizar el estudio.

Se utilizaron 30 ratas Wistar, las cuales fueron alimentadas con Pienso comercial y se colocaron en jaulas adecuadas, las cuales median 30 cm x 20 cm plásticas con rejillas metálicas y su colchón de viruta o aserrín, colocando en cada jaula a 4 ratas las cuales se numeraron. Cada rata osciló entre los 200 gramos y 300 gramos de peso corporal, se utilizó como agentes anestésicos el éter y el penthobarbital a dosis de 35mg por Kg de peso vía peritoneal. No se efectuó preparación preoperatoria en ningún animal.

Se hicieron dos grupos de 15 animales cada uno, todos fueron sometidos a laparotomía mediana y resección y anastomosis intestinal a 10 cm. de la válvula ileocecal.

PROCEDIMIENTO:

La técnica quirúrgica de abordaje fue la siguiente: se colocó la rata en posición decubito dorsal, sobre una tabla de corcho, fijando las 4 extremidades o miembros con cinta adhesiva (esparadrapo), no se usaron instrumentos estériles sólo limpieza con antisépticos. Se utilizó la técnica habitual de una laparotomía mediana en ratas.

Al grupo A se le realizó una anastomosis con sutura de seda 6-0, la técnica de sutura fue de puntos continuos invaginantes.

Al grupo B se le realizó la anastomosis colocándole un molde intraluminal (macarroncito) y se le aplicó el cianoacrilato alrededor de todo el borde intestinal.

Al grupo que se le aplicó cianoacrilato se le aplicó una capa fina por goteo según fue necesario hasta llenar una película que recubrió los bordes del intestino.

Se usó el mismo cierre de la laparotomía en los dos grupos de ratas. A las dos semanas postoperatorio se reintervinieron y se resecó la anastomosis para hacer estudios histopatológicos de la

misma y se describen los hallazgos encontrados.(ver anexo 2)
Los procedimientos quirúrgicos fueron ejecutados por el autor y el asesor de la tesis.

Las ratas en las cuales se incurrió en errores de técnica quirúrgica o anestésica no se incluyeron en el estudio, y fueron suplantadas por otro ejemplar.

DEFINICIÓN DE VARIABLES

Variable dependiente Anastomosis intestinal

Variable independiente Cianoacrilato

Variable: Anastomosis

Definición teórica: Unión de unos elementos anatómicos con otros de la misma planta o del mismo animal.

Definición Operacional: Unión termino terminal de intestino con intestino logrando impermeabilización.

Escala de medición : Nominal.

Variable: Cianoacrilato

Definición teórica: Adhesivo instantáneo pégalo todo, utilizado en la industria para muchos usos.

Definición operacional: Adhesivo instantáneo que será utilizado como impermeabilizante en la anastomosis intestinal.

Escala de medición. Nominal.

Variable: Hallazgos Histopatológicos.

Definición teórica: Descripción celular de un tejido a nivel microscópico.

Definición operacional: Descripción de los cambios celulares a nivel microscópico de tejido de anastomosis.

Escala de medición: Nominal.

PLAN DE ANÁLISIS ESTADÍSTICO:

En el siguiente trabajo los resultados fueron analizados de acuerdo a estadístico descriptivo .

Se realizó de la siguiente forma: cada grupo constó de 15 procedimientos quirúrgicos, por lo tanto existieron 15 resultados por grupo, y ésto fue el 100 % de cada grupo.

Si el 100% de las ratas del grupo B dan resultados positivos, se puede decir que el procedimiento quirúrgico es eficaz.

Si no fuera el 100 % se describirá el porcentaje de deficiencia en la adhesividad e impermeabilidad del cianoacrilato.

Los resultados del grupo B fueron comparados con los resultados del grupo A, en relación a los cambios histopatológicos producidos en cada grupo.

ASPECTOS ÉTICOS DE LA INVESTIGACIÓN

El objetivo general de la investigación experimental en animales, es obtener información científica acerca de ellos, para desarrollar un cuerpo de conocimientos que permita el manejo racional de la naturaleza en beneficio del hombre, respetando siempre los derechos de los animales. Para lo cual se expone lo siguiente: El cuidado de las ratas se realizó con los parámetros internacionales de habitación y alimentación, el alimento es Pienso comercial fabricado en concentrados Santa Ana con las concentraciones adecuadas para rata en crecimiento. Se guardaron 4 ratas por jaula cada jaula media 30cm x 20 cm. plásticas con rejillas metalizadas y su colchón de viruta o aserrín, las cuales se cambiaron cada 72 hrs o 96 hrs según el grado de desechos orgánicos. Se administró Agua Ad Libitum, no se mezclaron con otro tipo de animales.

Todos los procedimientos se realizaron con anestesia,
NO SE CAUSO DOLOR, SUFRIMIENTO, O STRESS.

Al finalizar el estudio no se sacrificaron los animales

PRESENTACIÓN DE RESULTADOS

CUADRO # 3
 COMPLICACIONES DE LA ANASTOMOSIS CON
 CIANOACRILATO Y SEDA 6-0.

COMPLICACIÓN	SEDA 6-0		CIANOACRILATO	
	#	%	#	%
Adherencias formadas por epiplón e interasas en la anastomosis.	15	100	15	100
Adherencias a peritoneo	0	0	2	13
Adherencias hígado	0	0	1	6
Obstrucción parcial con dilatación moderada del intestino proximal.	0	0	2	13

FUENTE: Procedimiento Quirúrgico.

CUADRO # 4
CAMBIOS HISTOPATOLÓGICOS ENCONTRADOS EN LA
CICATRIZACIÓN CON SEDA 6-0 Y CIANOACRILATO

HALLAZGOS	SEDA 6-0		CIANOACRILATO	
	#	%	#	%
Presente la colagenización.	15	100	15	100
Reacción a cuerpo extraño	15	100	0	0
Áreas de ausencia de tejido epitelial	15	100	0	0

FUENTE: Reporte de patología.

ANÁLISIS Y DISCUSIÓN DE RESULTADOS

Se reintervinieron todos los animales de ambos grupos (A y B). Usando la misma técnica anestésica y una laparotomía iterativa. No se observó derrames, fistulas entéricas y abscesos en ningún caso. No hubo mortalidad, la sobrevivencia fue de 100 %. A los 14 días de la primera intervención se obtuvo un 100 % de impermeabilidad en ambos grupos (AyB).

Todas las anastomosis intestinales estaban envueltas y solidificadas por el epiplón mayor, sin excepción. Macroscópicamente no hubo diferencia en ambos grupos en la formación de adherencia, especialmente con las formaciones por el epiplón mayor y las interasas. En dos de los casos del grupo B había adherencia a la pared abdominal y un caso al hígado. Se presentaron dos casos de obstrucción parcial con dilatación moderada del intestino proximal a la anastomosis del mismo grupo B, que no causó alteración en el tránsito y digestión. Esta obstrucción se produjo por una acodadura que hizo el intestino, que provocó que el cianoacrilato produjera adherencia de la parte proximal con la distal de la anastomosis. Se disecaron y dismantelaron las 30 anastomosis; en el grupo B encontramos en el 75% residuos microscópicos del cianoacrilato moldeado como una escama intraluminal, sin causar obstrucción. En el grupo A en el 100% se identificó la seda utilizada para las anastomosis, sin saber de estrechez de la luz intraluminal. No se observó dehiscencia de anastomosis en ningún caso del grupo A o B.

Los hallazgos histopatológicos fueron los siguientes: (todas las muestras-fueron procesadas y evaluadas por el patólogo DR.Victor Leonel Argueta Sandoval). por lo que tanto el autor como el asesor de tesis en forma conjunta observamos y discutimos los resultados llegando a lo siguiente.

Intestino de ratas con cianoacrilato:

Las estructuras histológicas tienen continuidad con fibrosis y tejido de granulación, aunque el epitelio todavía muestra áreas desnudas,

observa que ya hay formación de colágena. En el epitelio de la mucosa , en los bordes de denudación ya evidencian cambios de activa regeneración. Segmento de intestino con adecuada cicatrización.

Intestino de la Rata con Seda :

Segmento de intestino que muestran marcados cambios de granulación que a la vez tiene cicatrización, con inicio de formación de colágena; entre el tejido de granulación hay material de sutura, mostrando áreas de reacción a cuerpo extraño , con células gigantes.

En la áreas de cicatrización se observa ausencia de tejido epitelial , aunque en la vecindad ya hay marcada regeneración epitelial.

Tejido intestinal muestra adecuada cicatrización.

Ambos grupos de muestra intestinal tienen adecuada cicatrización, aunque debe considerarse que el intestino con seda evidencia reacción a cuerpo extraño, la cual no se aprecia con cianoacrilato; a la vez la colagenización parece más avanzada en el intestino con cianoacrilato.

CONCLUSIONES

- 1) El uso de cianoacrilato en la anastomosis intestinal es eficaz para evitar fugas del contenido intestinal intraluminal de la rata.
- 2) No hubo diferencias macroscópicas en la formación de adherencias de epiplón a la anastomosis entre el uso del cianoacrilato y la seda 6 - 0 ,aunque con cianoacrilato se observaron más adherencias a otros niveles como lo fueron pared abdominal e hígado.
- 3) Microscópicamente hubo adecuada cicatrización en ambos grupos observándose menor reacción a cuerpo extraño y mas coiagenización con el grupo en el que se aplicó cianoacrilato.

RECOMENDACIONES

- 1) Recomendamos como alternativa en las anastomosis intestinales en rata el uso cianoacrilato como impermeabilizante y adhesivo.
- 2) Recomendamos seguir investigando el uso del cianoacrilato en estudios experimentales en tejidos del tracto gastrointestinal, genitourinario, y vía respiratoria como adhesivo e impermeabilizante.

RESUMEN

El trabajo de investigación que se presenta experimentó en ratas winstar. Usando cianoacrilato como adhesivo e impermeabilizante en anastomosis intestinal. Se formaron 2 grupos de 15 ratas cada uno. A los cuales se les realizó resección y anastomosis intestinal termino terminal, usando en el grupo B cianoacrilato como adhesivo quirúrgico y grupo A sutura continua de seda 6 - 0.

Los resultados obtenidos fueron: En ambos grupos se obtuvo eficacia en la cicatrización a los 15 días post operatorios con ventajas de el grupo B en el que histológicamente se encontró más colágeno y menos reacción de cuerpo extraño en relación al grupo A.

BIBLIOGRAFÍA:

- 1) AGRAWAL-V-KUMAR-A- ANGWN-V- RAO- GN
INDIAN -J-OPHTAHLMOL, 1996 MAR: 44(1)23-7.
- 2)BODAGHI-B LEVY-C VOTAN-P HOANG-XUAN-T
J-FR-OPHTALMOL. 1996: 19(2): 127-32
- 3) DÍAZ BARREIRO P., GUILLERMO - SERVIN RAMÍREZ, JORGE
F. DÍAZ LÓPEZ, ELSA
GICECOL. OBSTET. MEX: 63(1): 10-4 ENE 1995.
- 4)GUYTON, A.C. PROGRESIÓN DE LOS ALIMENTOS EN EL
TUBO DIGESTIVO. TRATADO DE FISIOLOGÍA MEDICA 7 ED.
MÉXICO, INTERAMERICANA 1989 (PP 846-862).
- 5) H. BLOOM-FAWCETT, TRATADO DE HISTOLOGÍA. 11
EDICION 1990.
- 6)IGNACIO, WALDIR MARGARIDO, NELSON FONTANA
PEREIRA, VÍCTOR RAHAL, FARES
REV. COL. BRAS. CIR. 14(3-4): 101-4 MAIO - AGO. 1987.
- 7) JONES-C LAURENCE -BH FAULKNER-KW CULLINGFORD-GL.
AUST-N-Z-J - SURG. 1996 JAN- 66(1)53-5.
- 8)KIRK-OTHMER. ENCICLOPEDIA OF CHEMICAL TECHNOLOGY
3 DE. VOL 1 1992. PP 408-413.
- 9)MALUÉNDEZ, JOSÉ MARÍA AROZAMENA, CARLOS J.
GUTIÉRREZ, VICENTE. REV. ARGENT. CIR. 50(6):329 JUN 1986.
- 10)MAZZARIELLO, RODOLFO M - DEL SOLDATO, GUILLERMO
J.L. - MORANO, MIGUEL.REV. ARGENT. CIR. 60(1-2) :30-5 ENE-
FEB 1991.

- 11) MIGUEL EGGERS, ISABEL-VARGAST., LING-SAELZER WEISSER, ERIC Y COL REV. CHIL. PEDIATR. 64(4): 228-231. JUL-AGO 1993.
- 12) NAKAYAMA. K. TÉCNICAS QUIRÚRGICAS FUNDAMENTALES. ATLAS DE CIRUGÍA INTESTINAL. BUENOS AIRES, INTERMEDICA 1970 PP 22-26.
- 13)QUIROZ,G.F. INTESTINOS, TRATADO DE ANATOMÍA HUMANA 23 ediciones. MEX. 1982 PP 144-217
- 14)ROUVIERE A. DELMAS. ANATOMÍA HUMANA, 9 EDICIÓN BARCELONA España 1991.
- 15) SABINSTON, D.C. INTESTINO DELGADO. TRATADO DE PATOLOGÍA QUIRÚRGICA. MEX. INTERAMERICANA PP 823-832
- 16)SCAPPATICCI-E ARDISSONE-F RUFFINI-E BALDI-S MANCUSO-M
ANN-THORAC -SURG 1994 JAN: 57(1): 119-22.
- 17)SOUZA, TARCISO FELISBERTO CAIXETA DE - SILVA, ALCINO LAZARO DA
ACTA CIR. BRAS. 3(3): 80-88 JUL-SEPT. 1988.
- 18)WAGENBACH, GORDON L. TELFORD, FISIOPATOLOGIA DE LA MOTILIDAD DEL INTESTINO DELGADO, CLÍNICAS QUIRÚRGICAS DE NORTEAMERICA, VOL 6 1993.
- 19) RICOTTA, J. ZUIDEMA G A , GADACZ TR. SURG. GINECOL OBSTET. 1981; 152:310-4.

ANEXOS



BOLETA DE RECOLECCIÓN DE DATOS

Trabajo experimental sobre anastomosis intestinal

RATA # _____ CAJA # _____ GRUPO _____

FECHA

procedimiento quirúrgico

HALLAZGOS POST OPERATORIOS

FECHA de reintervencion para toma de biopsia _____

ANASTOMOSIS INTESTINAL IMPERMEABILIZADA SI _____

NO _____

RESULTADO anatomopatológicos de
biopsia _____

Falleció en el post op. si _____ no _____
Resultados de la autopsia

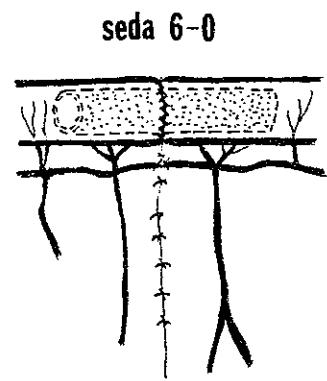
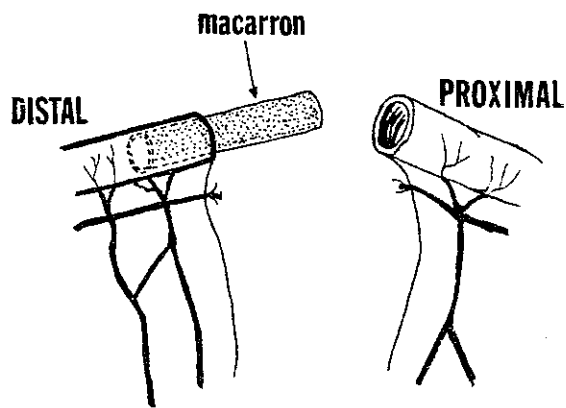


FIG. 1 - ANASTOMOSIS T-T CON SEDA 6-0

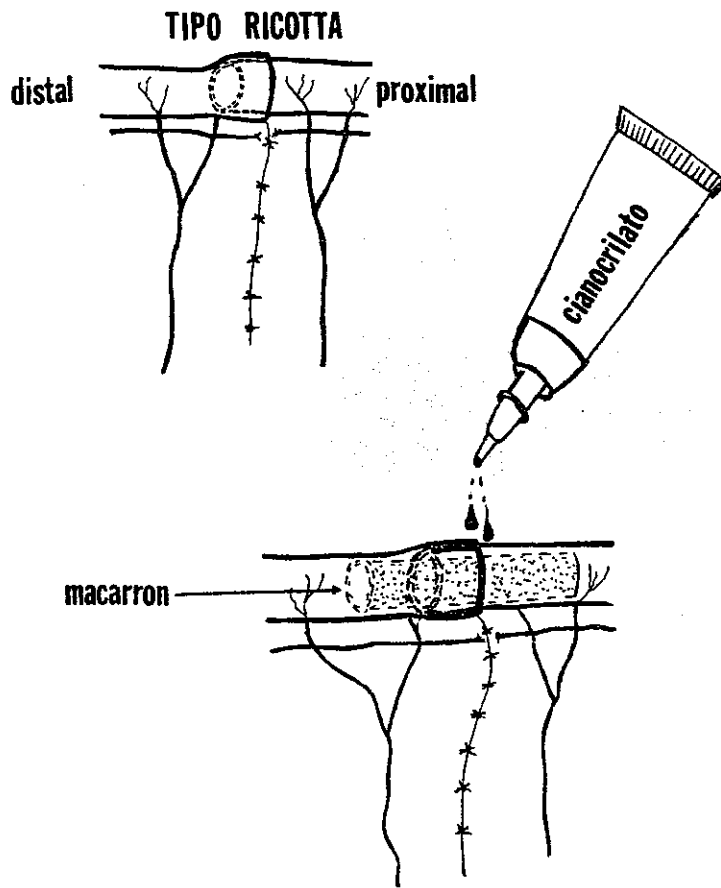


FIG. 2 - ANASTOMOSIS CON CIANOCRILATO

