

05
+ (7778)
J.A.

UNIVERSIDAD DE SAN CARLOS DE GUATEMALA

FACULTAD DE CIENCIAS MEDICAS


TRATAMIENTO POR CIRUGIA
VIDEOLAPAROSCOPICA DE QUISTES
OVARICOS BENIGNOS

ESTUDIO DESCRIPTIVO RETROSPECTIVO REALIZADO EN PACIENTES
TRATADAS EN EL HOSPITAL DE GINECO-OBSTETRICIA DEL INSTITUTO
GUATEMALTECO DEL SEGURO SOCIAL, DURANTE EL PERIODO
COMPRENDIDO DEL 10 DE OCTUBRE 1995 AL 10 DE JULIO 1997

LUIS MIGUEL TORTOLA PALACIOS

MEDICO Y CIRUJANO

GUATEMALA, NOVIEMBRE DE 1997.





FACULTAD DE CIENCIAS MEDICAS
GUATEMALA, CENTRO AMERICA

Guatemala, 30 de octubre de 1997.

Doctor:
Antonio Palacios López
Coordinador Unidad de Tesis
Facultad de Ciencias Médicas

Se le informa que el

Bachiller: LUIS MIGUEL TORTOLA PALACIOS
Nombres y apellidos completos

Carnet No.: 91-13617 ha presentado el Informe Final de su trabajo de tesis titulado:

"TRATAMIENTO POR CIRUGIA VIDEOLAPAROSCOPICA DE QUISTES OVARICOS BENIGNOS".

Del cual autor, asesor(es) y revisor nos hacemos responsables por el contenidos, metodología, confiabilidad y validez de los datos y resultados obtenidos, así como de la pertinencia de las conclusiones y recomendaciones expuestas.

F. Asesor
Nombre completo y sello

Jaime E. Ramírez Toracena
GINECOLOGO Y OBSTETRA
COLEGIADO 2376

Firma del estudiante

F. Revisor
Nombre completo y sello
Reg. Personal 16,480.

ULMAR ALVARADO CUYUN JORDAN
COLEGIADO No. 5765

EL DECANO DE LA FACULTAD DE CIENCIAS MEDICAS
DE LA
UNIVERSIDAD DE SAN CARLOS DE GUATEMALA

HACE CONSTAR QUE:

El(ta) Bachiller LUIS MIGUEL TORTOLA PALACIOS

Carnet Universitario No. 91-13617

Ha presentado para su Examen General Público, previo a optar al título de Médico y Cirujano,
el trabajo de tesis titulado

"TRATAMIENTO POR CIRUGIA VIDEOLAPAROSCOPICA DE QUISTES OVARICOS BENIGNOS".

trabajo asesorado por:


Doctor: Jaime Eduardo Ramirez Taracena


y revisado por:


Doctor: Alvaro Francisco Cuyún Jordán


quienes lo avalan y han firmado conformes, por lo que se emite, firman y sellan la presente
ORDEN DE IMPRESION.

Guatemala, 29 de octubre de 1997.



Dr. Antonio Palacios López
Coordinador Unidad de Tesis





Director Centro de Investiga-
ciones de las Ciencias de Salud



IMPRIMASE:


Dr. Edgar Axel Oliva González
Decano





APROBACION INFORME FINAL

FACULTAD DE CIENCIAS MEDICAS
GUATEMALA, CENTRO AMERICA

OF. No. 128-97

Guatemala, 30 de octubre de 1997.

Bachiller
LUIS MIGUEL TORTOLA PALACIOS
Facultad de Ciencias Médicas
Universidad de San Carlos

Por este medio hago de su conocimiento que su Informe Final de Tesis, titulado:
"TRATAMIENTO POR CIRUGIA VIDEOLAPAROSCOPICA DE QUISTES OVARICOS BENIGNOS".

ha sido RECIBIDO, y luego de REVISADO se ha establecido que cumple con los
requisitos contemplados en el reglamento de trabajos de tesis; por lo que es
autorizado para completar los trámites previos a su graduación.

Sin otro particular me suscribo de usted.

Atentamente,

"ID Y ENSEÑAD A TODOS"

Dr. Antonio Palacios López
Coordinador Unidad de Tesis



NOTA: La información y conceptos contenidos en el presente trabajo es
responsabilidad única del autor.

APL/jvw.



INDICE

I.- Introducción	01
II.- Análisis y Definición del Problema	03
III.- Justificación	05
IV.- Objetivos	07
V.- Revisión Bibliográfica	09
VI.- Metodología	29
Gráfica de Gantt	33
VII.- Presentación de Resultados	34
VIII.- Análisis y Discusión de Resultados	44
IX.- Conclusiones	52
X.- Recomendaciones	53
XI.- Resumen	54
XII.- Bibliografía	55
XIII.- Anexos	58

PROPIEDAD DE LA UNIVERSIDAD DE SAN CARLOS DE GUATEMALA

LIBRO 11111

I. INTRODUCCION

La laparoscopia es una técnica de endoscopia transperitoneal que proporciona una visualización excelente de las estructuras pélvicas y permite a menudo el diagnóstico de los transtornos ginecológicos.

Se estima que el 93.70% de los quistes ováricos son de naturaleza benigna; y se han llegado a constituir en el 13.74% de todas las indicaciones para realizar videolaparoscopia ginecológica.

Por medio de la videolaparoscopia se ha logrado llegar a extirpar quistes ováricos con un índice de seguridad de hasta un 98.60%, consiguiendo una técnica eficaz, y que permite el tratamiento quirúrgico sin necesidad de realizar laparotomía.

En el presente estudio, se hizo una evaluación de la técnica videolaparoscópica en la resolución de los quistes ováricos, así como se obtienen la certeza diagnóstica, y mediciones de la sensibilidad y especificidad de esta técnica en la resolución de esta patología ginecológica; así como una descripción de los procedimientos realizados, las complicaciones presentadas, y del seguimiento realizado a las pacientes en el Hospital de Gineco-Obstetricia del Instituto Guatemalteco de Seguridad Social, revisándose 71 casos, del 10 de octubre de 1995 al 10 de julio de 1997.

La edad de las pacientes se encontró entre los 14 a los 62 años, consultando principalmente por dolor pélvico, dolor abdominal, o masa palpable; con sospecha clínica de quiste ovárico, y todas con ultrasonograma preoperatorio, y algunos casos con medición sérica de marcadores tumorales.

Al momento del procedimiento quirúrgico, el principal abordaje fue por la vía cerrada, siendo los principales procedimientos quirúrgicos la cistectomía, aspiración y fenestración, y salpingooforectomía; logrando extraer quistes cuyo tamaño era de 20 cm de diámetro, algunos con contenido líquido de 1,400 cc, 1,700cc, e incluso, un quiste cuyo contenido de líquido eran 5,000 cc.

Se realizaron cinco cirugías abiertas, todas por problemas para la visualización o manipulación de los instrumentos videolaparoscópicos.

Ninguna paciente presentó complicación alguna.

La mayoría egresó en las siguientes 24 horas de realizado el procedimiento; y al control en Consulta Externa, fueron 08 las que refirieron sintomatología, la cual alivia con analgésicos convencionales.

Se manejaron exitosamente 03 casos de patología quística ovárica en presencia de embarazo.

II. ANALISIS Y DEFINICION DEL PROBLEMA

La historia de la ginecología moderna se inicia en 1809, al lograr extirpar un gran tumor del ovario Ephraim McDowell en Kentucky. (4, 11)

Conforme el paso del tiempo y el advenimiento de tecnología más avanzada, se han adquirido nuevas técnicas en la cirugía ginecológica. Actualmente, se cuenta con una técnica que es eficaz, segura, menos dolorosa, y de menor tiempo de recuperación para la paciente: la videolaparoscopia. (3, 8, 10, 12, 13, 14, 15, 17, 26)

Esta técnica cuyo origen se remonta a principios del presente siglo, pero cuyo auge fue en la década de los '70, se cuenta ahora como un método no únicamente de diagnóstico, sino a la vez terapéutico de los quistes ováricos; previo una estricta selección preoperatoria de las pacientes a ser sometidas a este tratamiento, y así no poner en riesgo la evolución clínica de las pacientes. (2, 7, 10, 12, 14, 15, 16, 24)

Se estima que aproximadamente de un 87 a un 93.7% de los tumores ováricos son de naturaleza benigna. (4, 7, 16) Sin embargo, una de cada 70 mujeres (1.4%) padecerá de cáncer ovárico; siendo este la principal causa de muerte por cáncer ginecológico en Estados Unidos, y la cuarta causa de muerte por cáncer en general. (4, 7, 10)

En Guatemala, este cáncer ocupa el tercer lugar como causa de muerte por cáncer ginecológico, así como el cuarto lugar como causa de muerte por cáncer en general.

El diagnóstico y tratamiento de las lesiones ováricas se constituyen como el 13.74% de todas las cirugías videolaparoscópicas, y ocupan el 3er lugar como indicación para realizar videocirugía pélvica. (24) Gracias a la adecuada y estricta selección preoperatoria de las pacientes a ser sometidas a este tratamiento, se ha logrado obtener un índice de seguridad de lesiones benignas entre un 96 a 99.6%, obteniendo con mayor frecuencia cistadenomas serosos. (14, 15, 16)

Debido a esto, y siendo la videolaparoscopia una técnica segura y efectiva en el diagnóstico y tratamiento de las masas anexiales, con una morbilidad mínima (12), se hizo necesario un estudio el cual nos indique el impacto que se tiene con esta técnica sobre los quistes ováricos manejados en el Hospital de Gineco-Obstetricia del Instituto Guatemalteco de Seguridad Social.

III. JUSTIFICACION

Cuando se diagnostica una masa pélvica, y se llega a la conclusión que debe extirparse, el principal abordaje quirúrgico es la laparotomía, con el propósito de reseca y evaluar adecuadamente la etapa de cáncer, si es que se encuentra. Sin embargo, casi todos los tumores anexiales son benignos. (10, 12, 14, 16, 24) Debido a esto, es que la técnica videolaparoscópica tiene un impacto definido en la atención de la paciente con este problema ginecológico. Las ventajas son numerosas, e incluyen: morbilidad menor al evitarse la incisión abdominal, hospitalización corta, menos dolor postoperatorio, reincorporación a las labores cotidianas en menor tiempo; mermando así de manera substancial el costo global de la atención. (3, 8, 10, 12, 13, 14, 15, 17, 26) Sin embargo, es importante que al ofrecer este método como una alternativa, no se olvide el fin primordial del acto quirúrgico, o bien, poner en riesgo la evolución clínica de la paciente; haciendo necesario un consenso de que se requieren criterios preoperatorios y esquemas transoperatorios para guiar al laparoscopista y promover una atención óptima de las pacientes. (7, 10, 24)

Se ha establecido, que con una adecuada selección preoperatoria de las pacientes a ser sometidas a tratamiento por videolaparoscopia quirúrgica como tratamiento de quistes ováricos, se puede obtener un índice de seguridad de lesiones benignas de hasta un 98.6%. (14, 15)

Al diagnosticarse la lesión ovárica se presentan básicamente las siguientes cuatro opciones:

1. Tratamiento expectante con revaloración en uno o dos meses.
2. Punción bajo observación ultrasonográfica.
3. Laparotomía con incisión mediana o Pfannensteil.
4. Laparoscopia con punción, fenestración o cistectomía.



La vía videolaparoscópica, cuenta con dos técnicas diferentes de abordaje: La cerrada, y la abierta, dependiendo del volumen del quiste a extirpar. Obteniendo así, una técnica innovadora, eficaz, y segura en el manejo de estas lesiones, en presencia o no, de patología asociada.

En Guatemala, la videolaparoscopia es una técnica quirúrgica en auge; en el servicio de Sala de Operaciones del Hospital de Gineco-Obstetricia del Instituto Guatemalteco de Seguridad Social se ha observado como se incrementa asombrosamente el manejo por esta vía de las patologías ginecológicas, y siendo los quistes ováricos una de las patologías más frecuentes en la mujer; se hace necesario describir la casuística atendida y los casos interesantes con patología asociada, así como hacer una descripción de los criterios preoperatorios de selección de las pacientes y de la técnica quirúrgica, como del seguimiento.

IV. OBJETIVOS

GENERAL

- Evaluación de la técnica quirúrgica videolaparoscópica en la resolución de quistes ováricos benignos de pequeños y grandes volúmenes que han recibido tratamiento por videolaparoscopia en el Hospital de Gineco-Obstetricia del IGSS.

ESPECIFICOS

- Describir la técnica de abordaje videolaparoscópica cerrada y abierta que se practica en pacientes con quistes ováricos de diferente volumen.
- Describir los criterios de selección preoperatoria para pacientes que recibirán tratamiento videolaparoscópico y que son diagnosticadas como masa anexial de características benignas.

- Establecer la correlación entre el diagnóstico ultrasonográfico y diagnóstico quirúrgico.

- Identificar las complicaciones trans- y postoperatorias más frecuentes que se presentan al utilizar esta técnica quirúrgica.

- Identificar la sintomatología que refieren las pacientes en su control postoperatorio, en la cita a consulta externa.

- Determinar el número de casos de patología quística benigna asociada a embarazo y resueltas por esta vía quirúrgica.

V. REVISION BIBLIOGRAFICA

A. ANATOMIA:

Los ovarios son las glándulas productoras de óvulos del aparato reproductor femenino.

En número de dos, uno derecho y otro izquierdo, se encuentran colocados en la cavidad pélvica, por detrás de los ligamentos anchos, y aplicados a la pared lateral de la excavación pélvica.

De forma ovoide aplanada de afuera hacia adentro. Su aspecto varía según la evolución del individuo. Su superficie lisa en la pubertad, se hace enseguida más irregular, se cubre de salientes formadas por los folículos de Graaf y las cicatrices consecutivas a la ruptura de estos folículos. Después de la menopausia, los ovarios disminuyen su volumen, las salientes desaparecen, las cicatrices se atenúan, y la superficie del órgano tiende a volverse lisa y regular.

Miden en promedio: 3.5 cms de altura, 2 cms de anchura y 1 cm de espesor. Con consistencia firme, y color blanco rosado.

Se encuentran casi completamente libres y descubiertos en la cavidad peritoneal. Sólo su borde anterior y sus extremos se juntan por una parte del ligamento ancho mediante un corto meso y por otra a la trompa y al útero por ligamentos cubiertos de peritoneo.

El ovario se mantiene en su posición por el mesoovario y por los ligamentos lumboovárico, tuboovárico, y uteroovárico.

Las arterias del ovario proceden de la ovárica y de la uterina; las venas forman un plexo muy desarrollado, que se desprenden a las venas uterinas y ováricas.

Los vasos linfáticos siguen el trayecto de los vasos ováricos.

Los nervios proceden del plexo intermesentérico, por medio del plexo ovárico que acompaña a la arteria ovárica. (9,20,22)



B. EMBRIOLOGIA:

Las gónadas adquieren su carácter morfológico femenino a la semana séptima del desarrollo.

La primera manifestación de las gónadas se aprecia en forma de un par de eminencias longitudinales, los pliegues o crestas gonadales. A la sexta semana, las células germinativas han migrado a estos pliegues, influenciando el desarrollo del ovario.

Los cúmulos de células germinativas primitivas se sitúan en la porción medular del ovario, desaparecen y son substituidos por un estroma vascularizado, la médula ovárica.

En la séptima semana, se forman los cordones corticales. Hacia el cuarto mes del desarrollo, estos cordones también son disgregados en cúmulos celulares aislados, cada uno de ellos alrededor de una o más células germinativas primitivas. Estas células posteriormente se convierten en ovogonios, mientras que las células epiteliales circuncidantes, forman las células foliculares.

(21)

C.- FISIOLOGIA REPRODUCTIVA FEMENINA:

La maduración y liberación de la célula germinal femenina, forma el óvulo, son cíclicas e intermitentes. Este patrón es valedero no sólo respecto al desarrollo del óvulo, sino también de la estructura y la función, quizás de todo el sistema femenino de la reproducción. En la mujer estos ciclos se denominan ciclos menstruales.

Función ovárica: El ovario humano tiene una doble finalidad: a) producción de los óvulos b) secreción de las hormonas sexuales femeninas, el estrógeno y la progesterona.

Cada folículo está compuesto de un óvulo redondeado. Se calcula que al momento de nacer, los ovarios normales de la mujer, contienen unos 400,000 de estos folículos, teniendo así la mujer recién nacida la totalidad de las células germinales que ha de poseer, de los cuales solamente unos 400 óvulos están destinados a alcanzar la madurez completa durante su vida sexual activa. Y todas las demás se degeneran a partir del momento de nacer.

El desenvolvimiento del folículo se caracteriza por un aumento del tamaño del óvulo, llega a separarse de las células foliculares mediante una membrana gruesa, la zona pelúcida, la cual se forma probablemente de células ováricas especializadas de tejido conjuntivo.

Cuando el folículo llega a cierto diámetro, empieza a formarse un espacio lleno de líquido, el antrum.

Por el tiempo en que empieza a formarse el antrum, el óvulo ha alcanzado la plenitud de su tamaño, luego el folículo crece. El óvulo finalmente rodeado por la zona pelúcida y un estrato fino de células foliculares ocupa una cresta fina que se proyecta hacia el interior del antrum, y al agrandarse la pared delgada del folículo completamente maduro se hincha, sobresaliendo de la superficie del ovario.

La ovulación ocurre cuando la pared de la parte hinchada se rompe y el óvulo, redondeado por la zona pelúcida y por las células foliculares, es arrastrado fuera del ovario por el líquido antral, pudiendo acompañarse este proceso de dolor abdominal en la mujer a mitad de sus ciclos menstruales.

Durante cada ciclo menstrual lo normal es que solo un folículo llegue a la madurez completa ya descrita, cuyo proceso requiere aproximadamente dos semanas.



Todos los demás folículos antrales parcialmente maduros sufren la degeneración en alguna etapa de su crecimiento sin que se conozca el mecanismo del caso.

La duración de un ciclo menstrual varía considerablemente de una mujer a otra, y su promedio aproximado es de 28 días. En un ciclo típico, el sangrado menstrual ocurre en el primero de estos días, y la ovulación en el día 14.

La ovulación es la función exocrina del ovario, mediante la cual un óvulo es puesto en condiciones de ser fecundado por un espermatozoide. Esta función se inicia en la mujer durante su pubertad, es decir, entre los 11 y 15 años.

Es en esta época cuando comienza la maduración ovular, convirtiéndose el folículo a óvulo, que es recogido por las trompas de Falopio, hasta el útero, de donde, si no hay fecundación, es expulsado hacia el exterior. En el lugar donde salió el óvulo en el folículo se forma un nuevo tejido, el cuerpo amarillo, el cual es pasajero si no hay fecundación, volviéndose atrésico y blanquecino; pero si existe fecundación, persiste durante todo el embarazo.

La menstruación es la fase final de un conjunto de cambios que se producen periódicamente en la mucosa uterina (dependiente del ciclo ovárico) a fin de adaptarse a la nidación del óvulo fecundado.

En la mujer puede desaparecer la ovulación entre los 45 a 50 años de edad, lo que constituye el fenómeno de la menopausia (al cesar la menstruación), asociándose todo esto a las alteraciones del climaterio. (17,18,22)

D. LESIONES BENIGNAS DEL OVARIO:

La historia de la ginecología moderna comienza con Ephraim McDowell, que consiguió extirpar un gran tumor de ovario en 1,809. Esta primera extirpación satisfactoria de un tumor abdominal fue la primera gran hazaña de la cirugía abdominal. (4,11, 26)

SINTOMATOLOGIA DEL CRECIMIENTO OVARICO.

Existen gran cantidad de tumores ováricos asintomáticos, asociados a los que presentan sintomatología tardíamente. Con pocas y notables excepciones, los síntomas presentes no son característicos de ningún tumor específico.

Esto es debido en gran parte, a los restos embrionicos que persisten en el ovario superada la vida fetal, así como el vasto potencial de diferenciación de los mismos y otras estructuras ováricas.

La sintomatología asociada con mayor frecuencia:

- **Compresión:** El crecimiento tumoral puede ejercer presión sobre vejiga urinaria, uretra, uréteres, recto, pelvis, drenaje linfático y venoso (de miembros inferiores y abdomen), pudiendo dar incontinencia o urgencia urinaria, estreñimiento, edema distal, várices, dificultad respiratoria.
- **Tamaño:** Por lo general el crecimiento silencioso ocasiona un incremento del perímetro abdominal.
- **Dolor:** Síntoma que al presentarse agudamente sugiere torsión o ruptura del pedículo, o bien, hemorragia. Por lo general es el resultado de algún accidente agudo o alguna complicación.

- **Anormalidades menstruales:** Los tumores con función endocrina causan a menudo anomalías menstruales. Si el tumor es productor de estrógenos, causa oligo- o amenorrea, seguidas por menstruaciones irregulares, excesivas o prolongadas.
- **Cambios hormonales:** Aparte de trastornos en la menstruación, se pueden asociar a masculinización o feminización.
- **Infertilidad:** Excepto en el Síndrome de Stein-Leventhal y la patología relacionada con la Enfermedad Poliquística Ovárica, existe raramente una relación directa entre crecimiento ovárico e infertilidad.

COMPLICACIONES

Los síntomas más dramáticos que aparecen en las neoplasias ováricas son resultado de las alteraciones secundarias o complicaciones. Esto es particularmente cierto en los tumores benignos.

Las más frecuentes son:

- **Accidente vascular:** La hemorragia de un quiste puede ser, o bien, un proceso lento que provoca una distensión gradual y una sintomatología mínima, o, hemorragia repentina y en gran cantidad que se convierte en un abdomen agudo.
- **Torsión:** Muchos tumores benignos, quísticos y sólidos, desarrollan un pequeño pedículo; si no se encuentran fijadas en una posición concreta pueden experimentar torsión parcial o completa del pedículo.

- Un estudio, reflejo que el 12 a 14% de las pacientes sometidas a cirugía tenían el pedículo torsionado. (4)
- Ruptura: La ruptura del quiste puede ser secundaria a torsión, hemorragia, trauma, acto sexual o exploración bimanual vigorosa; y dependiendo del tipo de quiste, puede ser asintomática, con leve sintomatología, o incluso aparecer una peritonitis química intensa.(4)
- Infección: Las neoplasias ováricas raramente se infectan.

HALLAZGOS FISICOS

Dependerán de la naturaleza del tumor: su consistencia, superficie, posición, morbilidad, y su naturaleza benigna o maligna.

La probabilidad de malignidad de todas las neoplasias ováricas está entre el 15 y 22%, y es mayor entre niñas y mujeres postmenopáusicas.(4)

Mientras que los quistes ováricos menores de 5 cm de diámetro, son de naturaleza benigna en un 93% aproximadamente. (4, 7, 14)

La mayoría de los tumores benignos son unilaterales, separados del útero y pueden moverse libremente; por lo general son pediculados y quísticos. Al palparlos, son masas lisas, tensas, movibles.

Los tumores pequeños, quísticos o sólidos, pueden palpase mejor mediante tacto rectal, notando la masa dentro del fondo de saco.

El Síndrome de Meigs consiste en la presencia de ascitis e/o hidrotórax en asociación con fibroma o tecoma del ovario. (4, 6)

La exploración debe hacerse con la vejiga vacía.

- Tumor de células lipoides

6. Tumores metastásicos:

- Krukénberg

- Mama

- Otros.

NEOPLASIAS DE LA SUPERFICIE EPITELIAL COMUN

QUISTES DE INCLUSION GERMINAL:

Son hallazgos microscópicos frecuentes en los ovarios de mujeres meno- y postmenopáusicas. Son superficiales, bajo la superficie epitelial, y uniloculares. El recubrimiento epitelial es generalmente columnar, con núcleos basofílicos elongados. Ocasionalmente aparecen cilios. Como este es el epitelio característico de los cistomas serosos, cistadenomas, y cistadenocarcinomas, es probable que los quistes de inclusión sean los precursores de los tumores quísticos más significativos del ovario.

■ Cistadenoma Seroso:

El cistadenoma seroso y el cistadenoma mucinoso son las neoplasias ováricas benignas más frecuentes, constituyendo el 15 a 23.5% de todos los tumores ováricos benignos. Los cistadenomas serosos aparecen con frecuencia mayor entre los

20 y 50 años, siendo la tercera y cuarta décadas de vida su punto máximo de incidencia. La mayoría de los tumores

serosos son benignos; sin embargo, un número indefinido (32-45%) pueden malignizarse (indica únicamente una significativa potencialidad de malignidad).

El cistadenoma seroso es una neoplasia quística unilocular, parvilocular o multilocular, derivada de la superficie epitelial del ovario y cubierta por epitelio que asemeja la mucosa del oviducto. La superficie externa es lisa o lobulada, gris o gris azulada y más oscura si aparece hemorragia dentro del quiste. Las proyecciones papilares externas aparecen en el 10 al 30% de los casos, y sugieren malignidad del proceso. Los cistadenomas serosos benignos son generalmente de moderado tamaño y varían de 5 a 10 cm de diámetro, aunque a veces llenan completamente el abdomen. La superficie del corte revela espacios simples o múltiples con un recubrimiento gris liso y contenido líquido y amarillo. La mayoría son uniloculares y con pared fina. La presencia de porciones sólidas sugiere malignidad.

Ningún síntoma es específico de este tumor; siendo detectado generalmente al realizar un examen físico rutinario o bien por síntomas de crecimiento abdominal.

El tratamiento debe plantearse con evaluación específica de cada caso.

■ Cistadenoma Mucinoso:

Es un tumor ovárico quístico uni- o multilocular, y constituye entre el 16 al 30% de todas las neoplasias ováricas benignas. Es bilateral en el 5 a 7% de los casos. Raramente se maligniza. Su pico máximo de incidencia es entre la tercera y cuarta década de vida. Puede complicarse con un

embarazo. Su tamaño es mayor que el cistadenoma seroso, variando de 1 a 50 cm de diámetro.

La superficie externa es lisa, de color rosa grisáceo y sin crecimientos papilares extraquísticos. La superficie de corte muestra quistes individuales o cavidades, variando de tamaño y contenido, que suele ser un material pegajoso mucoso o viscoso.

El tratamiento usual para estos tumores es la resolución quirúrgica.

El pseudomixoma de peritoneo es una complicación que puede surgir si el contenido de un quiste mucinoso se derrama en la cavidad peritoneal por una ruptura, extensión, o el abordaje quirúrgico.

Existe una interesante relación entre quiste mucinoso del ovario y mucocele del apéndice.

■ Cistadenofibroma:

Es una variante del cistadenoma seroso y mucho menos común. Es parcialmente quístico y parcialmente sólido. Generalmente es benigno y unilateral.

La superficie externa es gris o blanca, compuesta de áreas quísticas y multiloculares y porciones sólidas lobuladas con unas anchas papilas o surcos profundos.

El tratamiento varía según la edad y los hallazgos asociados, aunque generalmente se recurre a la vía quirúrgica.

El protocolo de manejo para los tumores quísticos ováricos para su resolución por medio de la videolaparoscopia, así como la selección de las pacientes, será descrito en el apartado de VideoLaparoscopia.

VIDEOLAPAROSCOPIA

La laparoscopia es una técnica de endoscopia transperitoneal que proporciona una visualización excelente de las estructuras pélvicas y permite a menudo el diagnóstico de los trastornos ginecológicos y el tratamiento quirúrgico limitado sin laparotomía. (17)

Esta técnica tiene su origen a principios de Siglo, cuando los médicos internistas europeos invadieron la cavidad abdominal con espéculos y fibraóptica para visualizar y diagnosticar enfermedades del hígado y la vesícula biliar.

El método fue descrito primariamente en la junta médica en Hamburgo, en septiembre de 1901, siendo reportado por el profesor Georg Kelling, de Dresde, quien examinó el estómago y esófago de un perro viviente al insertar un citoscopio en el abdomen de este animal.

En 1912, H. C. Jacobaeus de Estocolmo, describió la técnica y el procedimiento de 45 laparoscopias en humanos. En 1938, Janoss Veress de Hungría, describió una nueva aguja para crear neumoperitoneo previo a entrar al abdomen.

En 1944, Raoul Palmer de Francia, inició el examen ginecológico utilizando la peritoneoscopia, utilizando la posición de Trendelenburg; así como describió una cánula de insuflación que permite hacer bascular el útero en una anteversión forzada, haciendo así abrirse el espacio rectouterino y flotar los anexos, lo que permite inspeccionarlos en todas sus caras.

Así nació la laparoscopia ginecológica.

En 1960, Patrick Steptoe de Inglaterra, publicó el libro "Laparoscopy in Gynaecology", describiendo por primera vez completamente los instrumentos y las técnicas para la laparoscopia ginecológica. (2, 8, 13, 17, 23, 26)

Pronto surgieron nuevos avances tecnológicos, contándose con nuevos y mejores equipos, incrementando los usos de la laparoscopia; se le introdujo la tecnología del video, iniciándose la era de la video-cirugía, lográndose realizar al momento numerosos procedimientos tanto en el área de la ginecología, como en la cirugía general.

La laparoscopia quirúrgica para lesiones ováricas tiene el potencial de un enorme impacto positivo sobre la atención que puede proporcionar a las pacientes. Los avances tecnológicos y la proliferación de equipos nuevos han ocurrido a gran velocidad. En base a la experiencia, todas las masas anexiales pueden ser exploradas por videolaparoscopia, si se utiliza una adecuada selección de pacientes para someter a este procedimiento, logrando así el beneficio de una estancia hospitalaria breve y un retorno más rápido a la actividad normal. Sin embargo, el logro de estas ventajas no debe de poner en riesgo la evolución clínica en mujeres con enfermedad maligna. (5, 8, 10, 12, 14, 15, 16, 24)

MANEJO DE LESIONES OVARICAS BENIGNAS:

SELECCIÓN DE LAS PACIENTES.

La selección cuidadosa de las pacientes es importante para el tratamiento adecuado de los tumores anexiales por laparoscopia quirúrgica; siendo esta no adecuada si se sospecha de cáncer en la paciente. (14, 15, 16)

El proceso de selección de las pacientes debería incluir: Historia clínica y examen físico (exploración completa y antecedentes familiares), ultrasonografía (transvaginal de

preferencia, y que la velocimetría de flujo por Doppler se encuentra aún en fase de investigación), y en pacientes postmenopáusicas, la medición sérica de marcadores tumorales (CA-125).

Un seguimiento cuidadoso de los criterios de selección preoperatoria de las pacientes puede menguar substancialmente la posibilidad de encontrar cáncer. (10)

HISTORIA CLINICA Y EXAMEN FISICO:

Los sólidos antecedentes familiares de cáncer ovárico o los antecedentes personales de cáncer mamario, endometrial, o de colon deben considerarse como factores de riesgo para cáncer ovárico en la paciente.

Así mismo, es invaluable la utilidad de la exploración física para el diagnóstico y delimitación de la masa anexial.

CRITERIOS ULTRASONOGRAFICOS:

La ultrasonografía pélvica es tal vez el recurso diagnóstico más importante para determinar si la paciente es candidata adecuada para método laparoscópico de un tumor anexial. La ultrasonografía transvaginal ha dado lugar a una mejoría significativa en la resolución de las imágenes y el detalle morfológico de las lesiones. (5, 7, 10, 15)

La ultrasonografía es más precisa para la predicción de qué tumores son benignos y cuáles malignos. Algunos estudios han detectado con precisión los tumores benignos en un 92 a 96% de los casos. (5, 10, 14, 15, 16)

Los tumores deberían ajustarse a los siguientes patrones para asegurar una gran probabilidad de enfermedad benigna:

1. Tamaño: Aunque no hay un punto límite absoluto, los quistes ováricos deben medir menos de 8 a 10 cm. Hay una correlación positiva entre el mayor tamaño y aumento concomitante del riesgo de cáncer.
2. Tabicaciones: De estar presentes, deben ser delgadas y simples; los tabiques gruesos, complejos sugieren cáncer.
3. Quístico o sólido: Debería ser puramente quístico sin zonas sólidas, pues éstas indican malignidad. Una excepción a esta regla es el teratoma quístico maduro (dermoide), con aspecto ultrasonográfico basado en la interfase de zonas altamente ecogénicas, como hueso y dientes.
4. Bordes: Deberían ser regulares y bien definidos. Los bordes irregulares o indefinidos sugieren cáncer.
5. Lateralidad: Debe ser unilateral, con un ovario contralateral normal bien visualizable. Aunque las lesiones benignas pueden ser bilaterales, la frecuencia de bilateralidad aumenta en tumores limítrofes e invasores.
6. Líquido libre: Debe haber poco o ningún líquido pélvico libre. La ascitis es una contraindicación absoluta para la laparoscopia.
7. Presencia de papilas: No debería haber excrecencias papilares internas o externas. Las primeras sugieren de manera aislada tumores de bajo potencial maligno, en tanto que las superficiales o los nódulos sugieren tumores francamente invasores.
8. Estructuras de sostén: Las asas intestinales adheridas o complejas y las adherencias extensas sugieren malignidad.

Algunos investigadores han recomendado la adición de imágenes de ultrasonido Doppler de flujo en color para mejorar la precisión, sin embargo, la mayoría opina que debe considerarse

únicamente su valor como investigación, y no basar las decisiones de tratamiento según los resultados obtenidos al medir los flujos. (5, 7, 8, 10, 12, 14)

MARCADORES TUMORALES:

Deben solicitarse marcadores tumorales séricos a todas las pacientes en quienes se piensa utilizar laparoscopia. En primer lugar, los marcadores pueden ser complementarios de la ultrasonografía y ayudar al diagnóstico. En segundo lugar, sirven como dato basal que ayuda a la vigilancia si se encuentra cáncer. (1, 10)

La elección de un marcador tumoral depende de la edad de la paciente y la neoplasia ovárica que se sospecha con base en otros parámetros clínicos. Las jóvenes en quienes se sospecha tumores de células germinativas deben someterse a estudio de la gonadotropina coriónica humana sub unidad beta, alfa-feto proteína, y deshidrogenasa láctica. Si se tiene en mente los tumores del estroma, es adecuado solicitar cifras de andrógenos y estrógenos. La cifra de CA-125, que está incrementada en el cáncer debe solicitarse en toda paciente postmenopáusicas, o que se sospeche de enfermedad maligna.

La adición de una cifra normal de CA-125 a un estudio ultrasonográfico de aspecto benigno en el muestreo preoperatorio pudiera aumentar mucho el valor predictivo de un resultado negativo. En un estudio de posmenopáusicas, la cifra de CA-125 aumentó el valor predictivo negativo de una ultrasonografía benigna de 71 a 100%. (10) Este antígeno se eleva en una serie de procesos benignos que afectan a la mujer en edad reproductiva, por esta razón tiene un uso limitado como prueba de detección en mujeres de edad reproductiva. Sin embargo, en la postmenopáusicas, la combinación

de una tumoración anexial y aumento de CA-125 (mayor de 35 U/ml) representa una contraindicación del tratamiento por laparoscopia quirúrgica e indica una valoración quirúrgica expedita por laparotomía. (1, 10, 12, 14, 15, 16, 24)

TECNICA QUIRURGICA:

Toda paciente programada para laparoscopia debe ser advertida sobre la posibilidad de realizarse laparotomía según los hallazgos, y el cirujano debe estar preparado para proceder con esta última para clasificación sin retraso, si se encuentra cáncer.

Bajo anestesia general e intubación endotraqueal, se realiza la intervención en una posición de litotomía baja. Se utiliza catéter vesical de Foley en todas las pacientes para evitar lesiones vesicales. Hay dos variantes en la técnica: 1. Técnica Cerrada, en la cual se efectúa el neumoperitoneo con un aguja de Verres, lo cual es aceptable con quistes de pequeño tamaño (menores de 10 cms), ya que no hay riesgo de accidentarse con ellos en la punción. 2. Técnica Abierta, efectuando una incisión hasta peritoneo y colocación de trocar de Hassan, lo que permite entrar a la cavidad abdominal sin gas o neumoperitoneo, y explorar y determinar las características primarias del quiste, posteriormente se coloca el neumoperitoneo y se evalúa la introducción de trocares accesorios de 5, 10 o 12 mm, para la cirugía propiamente dicha. Se utiliza un laparoscopio de 10 mm de grosor y 0 grados de óptica, debido a su excelente agudeza óptica, amplio campo de visión y mejor iluminación. Se introducen los trocares a través de incisiones según sea necesario, y dependiendo de los instrumentos a utilizar.

Primero se realizan lavados pélvicos y abdominales, y se conserva el material para estudios. Se examina la porción superior del abdomen y la pelvis en busca de datos obvios de carcinoma, excrecencias y/o ascitis. Si se encuentra un carcinoma obvio o ascitis, se procede a una laparotomía de clasificación inmediata.

Cistectomía: Esta técnica puede utilizarse para la extirpación de quistes dermoides, funcionales, hemorrágicos y endometriomas. Se toma el ligamento uteroovárico con una pinza atraumática, y se le hace girar lateralmente para exponer el ovario. La porción antimesoovárica de la cápsula ovárica se coagula en una trayectoria de casi la mitad del diámetro del quiste, lo que da una zona avascular adecuada, a través de la cual puede disecarse y extirparse el quiste.

Utilizando tijeras de gancho se incide superficialmente el ovario en la zona endocoagulada, y se expone la pared del quiste subyacente. Se toma el borde de la cápsula ovárica con una pinza de sujeción atraumática de 5 mm. Se introduce un instrumento de riego conectado ya sea a una bomba electrónica o a una bolsa de lactato de Ringer dentro de un manguito de baumanómetro inflado, a través de la pared del quiste y la cápsula ovárica. Se utilizan el chorro de líquido a alta presión y el borde romo del instrumento para disecar el quiste del ovario.

Deberá mantenerse intacto el quiste, tanto como sea posible, porque ello facilita la disección. Cuando el quiste se diseca lo mejor posible, se utilizan tijeras para hacer un pequeño orificio en él. Se introduce el instrumento de aspiración y se vacía el quiste, mediante aspiración e irrigación repetidas.

El quiste "colapsado" se sujeta con la pinza de 5 mm y se separa suavemente de la cápsula ovárica. El retorcimiento repetido del quiste alrededor del instrumento de sujeción, técnica de "rizador de cabello" permite extraerlo gradualmente del ovario. Por lo general puede extraerse intacto de la cavidad abdominal a través de



un trocar suprapúbico de 5 a 18 mm. Cuando es muy grande, el quiste puede dividirse después de su exéresis. Durante la extirpación, deberá revisarse el quiste cuidadosamente en busca de papilas, tabiques o engrosamiento de la pared, que requieren de análisis por congelación. Si se encuentra cáncer, deberá hacerse una laparotomía de inmediato.

Después de extirpar el quiste, se retira el exceso de tejido del ovario cortado, de manera que los bordes se aproximen entre sí. La porción interna del ovario se coagula para hemostasia, lo que también permite que se inviertan los bordes y disminuye la formación de adherencias.

Las variantes en la técnica empleada en esta tesis, es la factibilidad de extraer grandes masas quísticas ováricas de gran volumen con la técnica de aspiración-fenestración, colapsando la pieza quística a una mínima expresión para su extracción. En esta técnica hay variantes quirúrgicas importantes, teniendo la oportunidad de utilizar disección con tijera monopolar, con cauterio bipolar y disección con tijera monopolar, uso de la pinza tripolar de Seitzinger, y/o la utilización de engrampadoras automáticas de mayor costo como la Endo GIA.

Contando con la ventaja de mayor instrumental y técnicas quirúrgicas, se pueden utilizar dependiendo de la complejidad anatómica del procedimiento, pudiendo realizar en caso de ser necesario salpingo-ooforectomía, salpingectomía, ooforectomía, o cistectomía paratubaria.

En pacientes postmenopáusicas con un tumor anexial cuidadosamente seleccionadas, utilizando los criterios ya descritos, los anexos deberán extirparse por completo para un diagnóstico histopatológico integral. Entre las técnicas quirúrgicas a utilizar se encuentran: Salpingooforectomía bilateral, salpingectomía u ooforectomía.

VI. METODOLOGIA Y RECURSOS

METODOLOGIA

TIPO DE ESTUDIO: Descriptivo retrospectivo.

OBJETO DE ESTUDIO: Todas las historias clínicas de pacientes identificadas con el diagnóstico de masa anexial y/o quiste ovárico benigno, y que fueron tratadas por medio de cirugía videolaparoscópica en el HGO del IGSS, en el período del 10 de octubre 1995 al 10 de julio 1997.

TAMAÑO DE LA MUESTRA: Se incluyen todas las historias clínicas de pacientes con diagnóstico de masa anexial y/o quiste ovárico y tratamiento por videolaparoscopia quirúrgica.

CRITERIOS DE INCLUSION: Todos los expedientes clínicos con diagnóstico de masa anexial por ultrasonografía o velocimetría Doppler en color, y con estudios de marcadores tumorales, tratadas en el HGO del IGSS por videolaparoscopia, del 10 de octubre de 1995 al 10 de julio de 1997.

CRITERIOS DE EXCLUSION: Todas las historias clínicas de pacientes en las que se sospechó malignidad de la masa; así como aquellas en que se diagnosticó embarazo tubárico, o fueron tratadas conservadoramente o por medio de laparotomía o minilaparotomía.

VARIABLES A ESTUDIAR:

Edad: Duración de la existencia de un individuo medida en unidades de tiempo. Cuantitativa Nominal (en años)

Marcador tumoral: Es la medición sérica de una glucoproteína expulsada desde la superficie celular. Se deberá entender por esto, la medición sérica de niveles de CA-125. Cuantitativa. Dicotómica Nominal. (Normales/Elevados).

Diagnóstico Ultrasonográfico: Es el análisis de las características utilizando el ultrasonido para diferenciar una enfermedad. Deberá entenderse que en base a los criterios ultrasonográficos aplicados a los quistes ováricos se delimitará su naturaleza. Cualitativa. Dicotómica Nominal. (Benignos/Malignos)

Diagnóstico Videolaparoscópico: Es el análisis de las características utilizando la videolaparoscopia para diferenciar una enfermedad. Se debe entender que en base a las características y aspecto de las lesiones se determinará si la lesión es un cistadenoma u otro tipo de tumor ovárico. Cualitativa. (Clasificación de Quistes Ováricos)

Diagnóstico Anatomopatológico: Diagnóstico de las enfermedades, benignas y malignas, por medio del estudio de las células que conforman la lesión. Es el diagnóstico definitivo de la lesión en estudio. Cualitativa. (Clasificación histopatológica de quistes ováricos)

TRATAMIENTO ESTADISTICO: Se utilizará como tratamiento estadístico, los cuadros "2 X 2", la Sensibilidad, y la Especificidad, para las correlaciones necesarias.

Sensibilidad: Es la capacidad de identificar correctamente la proporción positiva verdadera de casos con daño a la salud.

$$S = a / a + c$$

Especificidad: Es la capacidad de identificar correctamente la proporción negativa verdadera.

$$E = d / b + d$$

Cuadros "2 X 2":

	+	-
+	a	b
-	c	d

(+) Representa lo positivo, los casos Malignos.

(-) Representa lo negativo, los casos Benignos.

RECURSOS

MATERIALES

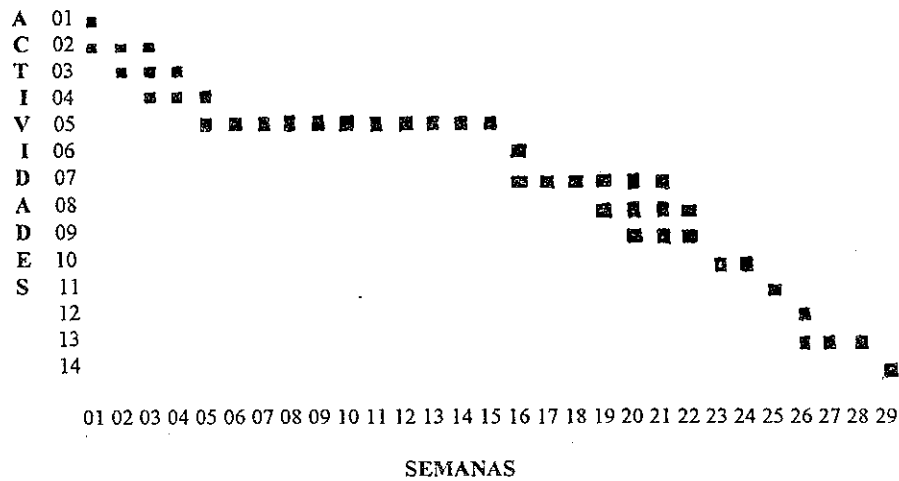
- Físicos:

- HGO del IGSS
- Archivo de Registro de Pacientes
- Historias Clínicas
- Libro de Sala de Operaciones
- Boleta de Recolección de Datos

- Humanos:

- Personal Administrativo y de Archivo del Hospital de Gineco-Obstetricia del Instituto Guatemalteco de Seguridad Social.
- Personal de Archivo del Departamento de Patología del Instituto Guatemalteco de Seguridad Social.

GRAFICA DE GANTT



- SEMANAS
- 01 = Selección del tema del proyecto de investigación.
 - 02 = Elección del Asesor y Revisor.
 - 03 = Recopilación del material bibliográfico.
 - 04 = Elaboración del Protocolo de Tesis.
 - 05 = Aprobación del Protocolo por Unidad de Tesis.
 - 06 = Aprobación del Protocolo por Docencia del IGSS.
 - 07 = Ejecución del Trabajo de Campo.
 - 08 = Procesamiento de los Datos, elaboración de Tablas y Gráficos.
 - 09 = Análisis y discusión de resultados.
 - 10 = Presentación del Informe Final y Correcciones.
 - 11 = Aprobación del Informe Final por la Unidad de Tesis.
 - 12 = Aprobación del Informe por la Docencia del IGSS.
 - 13 = Impresión del Informe Final y trámites administrativos.
 - 14 = Examen Público y Defensa de Tesis.

VII. PRESENTACION DE RESULTADOS

CUADRO No. 01

Distribución por grupo etáreo de las pacientes que fueron sometidas a videolaparoscopia como tratamiento de quistes ováricos benignos, en la Unidad de Videolaparoscopia del Hospital de Gineco-Obstetricia del Instituto Guatemalteco de Seguridad Social.
10 de octubre de 1995 a 10 de julio 1997

<u>GRUPO ETAREO</u>	<u>FRECUENCIA</u>	<u>PORCENTAJE</u>
11 a 20 años	06	07.04
21 a 30 años	29	40.85
31 a 40 años	24	33.80
41 a 50 años	06	08.45
51 a 60 años	03	04.23
61 a 70 años	01	01.40
No especificada	03	04.23
Total	71	100.00

Fuente: Boleta de Recolección de Datos.

CUADRO No. 02

Manifestaciones clínicas presentadas por las pacientes que fueron sometidas a videolaparoscopia como tratamiento de quistes ováricos benignos, en el Hospital de Gineco-Obstetricia del Instituto Guatemalteco de Seguridad Social.
10 de octubre de 1995 al 10 de julio de 1997.

<u>MANIFESTACION CLINICA</u>	<u>FRECUENCIA</u>	<u>PORCENTAJE</u>
Dolor Pélvico	45	63.39
Dolor Abdominal	12	16.90
Masa Palpable	09	12.68
Hemorragia Genital	02	02.83
Transtornos Gastro-Intestinales	01	01.40
Dismenorrea	01	01.40
Infertilidad	01	01.40
TOTALES	71	100.00

Fuente: Boleta de Recolección de Datos.

CUADRO No. 03

Recursos diagnósticos utilizados en la evaluación diagnóstica y preoperatoria de las pacientes a ser sometidas a tratamiento videolaparoscópico de quistes ováricos en el Hospital de Gineco-Obstetricia del Instituto Guatemalteco de Seguridad Social.
10 de octubre de 1995 a 10 de julio de 1997.

<u>RECURSO DIAGNOSTICO</u>	<u>FRECUENCIA</u>	<u>PORCENTAJE</u>
Evaluación Clínica	51	71.83
Ultrasonograma	71	100.00

<u>PRUEBA PREOPERATORIA</u>	<u>FRECUENCIA</u>	<u>PORCENTAJE</u>
<u>Características ultrasonográficas:</u>		
Benignas	70	98.59
Malignas	00	0.0
Inespecifica	01	01.41
<u>Marcadores Tumorales (CA-125):</u>		
Muestra enviada	07	09.86
No se tomó muestra	64	90.14

Fuente: Boleta de Recolección de Datos.

CUADRO No. 04

Técnica de abordaje videolaparoscópico utilizado en las pacientes sometidas a resolución por esta vía de quistes ováricos benignos en el Hospital de Gineco-Obstetricia del Instituto Guatemalteco de Seguridad Social.

10 de octubre de 1995 a 10 de julio 1997

<u>ABORDAJE QUIRURGICO</u>	<u>FRECUENCIA</u>	<u>PORCENTAJE</u>
Cerrado	61	85.92
Abierto	10	14.08
Total	71	100.00
Las Causas de Abordaje Abierto son:		
Cáncer generalizado	01	
Obesidad	01	
Quiste mayor de 10 cm	08	
Total	10	

Fuente: Boleta de Recolección de Datos.

CUADRO No. 05-A

CUADRO No. 05-A

Procedimientos videolaparoscópicos que necesitaron la realización de cirugía abierta para continuar procedimiento a pacientes con quistes ováricos, en la Unidad de Videolaparoscopia del Instituto Guatemalteco de Seguridad Social, Hospital de Gineco-Obstetricia.
10 de octubre de 1995 a 10 de julio de 1997.

<u>LAPAROTOMIA REALIZADA</u>	<u>FRECUENCIA</u>	<u>PORCENTAJE</u>
No	66	92.96
Si	05	07.04
Total	71	100.00

Fuente: Boleta de recolección de datos.

CUADRO No. 05-B

Causas que originaron la decisión de realizar cirugía abierta a las pacientes que fueron sometidas a videolaparoscopia por quistes ováricos en el Hospital de Gineco-Obstetricia del Instituto Guatemalteco de Seguridad Social.
10 de octubre de 1995 al 10 de julio de 1997.

<u>CAUSA DE LAPAROTOMIA</u>	<u>FRECUENCIA</u>
Múltiples Adherencias	02
Salpingooforectomia Asistida	01
Quistes Ováricos Gigantes	01
Toma de Biopsia "Abierta"	01
Total	05

Fuente: Boleta de Recolección de Datos.

CUADRO No. 06

Descripción de las características videolaparoscópicas de los quistes ováricos encontrados a las pacientes que se sometieron al tratamiento de los mismos por esta vía en el Hospital de Gineco-Obstetricia del Instituto Guatemalteco de Seguridad Social.
10 de octubre de 1995 a 10 de julio de 1997.

<u>DIAGNOSTICO QUIRURGICO</u>	<u>FRECUENCIA</u>	<u>PORCENTAJE</u>
Benigno	70	98.59
Maligno	01	01.41
Total	71	100.00

Fuente: Boleta de Recolección de Datos.

CUADRO No. 07

Presencia de embarazo en las pacientes sometidas a cirugía videolaparoscópica en la resolución de quistes ováricos, en el Hospital de Gineco-Obstetricia del Instituto Guatemalteco de Seguridad Social
10 de octubre de 1995 a 10 de julio de 1997.

<u>PRESENCIA DE EMBARAZO</u>	<u>FRECUENCIA</u>	<u>PORCENTAJE</u>
Embarazo Ausente	68	95.77
Embarazo Presente	03	04.23
Total	71	100.00

Fuente: Boleta de Recolección de Datos.

CUADRO No. 08

Procedimiento realizado via videolaparoscópica a las pacientes para resolución de quiste ováricos en la Unidad de Videolaparoscopia del Hospital de Gineco-Obstetricia del Instituto Guatemalteco de Seguridad Social.

10 de octubre de 1995 al 10 de julio de 1997.

<u>PROCEDIMIENTO REALIZADO</u>	<u>FRECUENCIA</u>	<u>PORCENTAJE</u>
Cistectomía	14	19.72
Punción y Aspiración del Quiste	12	16.90
Salpingooforectomía Derecha	10	14.08
Cistosalingooforectomía Izquierda	08	11.27
Salpingooforectomía Izquierda	06	08.45
Videolaparoscopia Diagnóstica	06	08.45
Cistosalingooforectomía Derecha	05	07.03
Cistooforectomía Derecha	02	02.82
Cistooforectomía Izquierda	02	02.82
Cistosalingectomía Derecha	02	02.82
Salpingooforectomía Bilateral	01	01.41
Ooforectomía Derecha	01	01.41
Ooforectomía Izquierda	01	01.41
Videolaparoscopia Diagnóstica Fallida	01	01.41
Total	71	100.00

Fuente: Boleta de Recolección de Datos.

CUADRO No. 09

Egreso de las pacientes sometidas a videolaparoscopia por quistes ováricos en el Hospital de Gineco-Obstetricia del Instituto Guatemalteco de Seguridad Social.
10 de octubre de 1995 a 10 de julio de 1997.

<u>EGRESO</u>	<u>FRECUENCIA</u>	<u>PORCENTAJE</u>
Egreso Normal en 24 horas	57	80.28
Egreso después de 24 horas	14	19.72
Total	71	100.00

Fuente: Boleta de Recolección de Datos.

CUADRO No. 10

Control en Consulta Externa de las pacientes sometidas a videolaparoscopia para resolución de quistes ováricos, en el Hospital de Gineco-Obstetricia del Instituto Guatemalteco de Seguridad Social
10 de octubre de 1995 a 10 de julio de 1997.

<u>CONTROL EN CONSULTA EXTERNA</u>	<u>FRECUENCIA</u>	<u>PORCENTAJE</u>
Sintomáticas (Dolor que cede con antiinflamatorios convencionales)	08	11.27
Asintomática	62	87.32
No reconsulta	01	01.41
Total	71	100.00

Fuente: Boleta de Recolección de Datos.

CUADRO No. 11

Presentación del resultado Anatomopatológico de las muestras enviadas para estudio luego de ser extraídas vía videolaparoscópica a pacientes del Instituto Guatemalteco de Seguridad Social, en el Hospital de Gineco-Obstetricia,
10 de octubre de 1995 a 10 de julio de 1997.

<u>DIAGNOSTICO PATOLOGICO</u>	<u>FRECUENCIA</u>	<u>PORCENTAJE</u>
No se tomó espécimen	16	22.54
Cistadenoma Seroso	24	33.80
Teratoma Quístico Maduro (Q. Dermoide)	08	11.26
Quiste Folicular	06	08.45
Cistadenoma Mucinoso	02	02.82
Fibroma	02	02.82
Endometrioma	02	02.82
Quiste TecaLuteínico	04	05.63
Cistadenofibroma Seroso	01	01.41
Cuerpo Amarillo Hemorrágico	01	01.41
Hidrosalpinx	01	01.41
Cistadenocarcinoma papilar seroso de bajo grado (Maligno)	01	01.41
No se encontró el resultado	03	04.22
Total	71	100.00

Fuente: Boleta de Recolección de Datos.

CUADRO No. 12

Indices para evaluar la Sensibilidad y Especificidad en la correlación entre el Diagnóstico Ultrasonográfico y el Diagnóstico Quirúrgico en las pacientes sometidas a resolución por esta vía de quistes ováricos en el Hospital de Gineco-Obstetricia del Instituto Guatemalteco de Seguridad Social.

10 de octubre de 1995 a 10 de julio de 1997.

CUADRO DE "2 X 2"

		Diagnóstico Videolaparoscópico		
		Positivo	Negativo	Total
Diagnóstico Ultrasonográfico	Positivo	a) 00	b) 00	00
	Negativo	c) 01	d) 70	71
Total		01	70	71

- a) = Pacientes con proceso ovárico maligno y que fueron diagnosticadas por ultrasonido y videolaparoscopia.
- b) = Pacientes con proceso maligno diagnosticadas por ultrasonido y no por videolaparoscopia.
- c) = Pacientes con proceso maligno diagnosticadas por videolaparoscopia y no por ultrasonido.
- d) = Pacientes con diagnóstico de proceso benigno por videolaparoscopia y ultrasonido.

$$\text{SENSIBILIDAD} = (0/0 + 1) * 100 = 0.0\%$$

$$\text{ESPECIFICIDAD} = (70/0 + 70) * 100 = 100.0\%$$

Fuente: Boleta de Recolección de Datos.



VIII. ANALISIS Y DISCUSION DE RESULTADOS

CUADRO No. 01

El grupo de edad más afectado fue el comprendido entre los 20 y 40 años, coincidiendo con las décadas de vida más afectadas por la patología quística ovárica, ya que se estima que aproximadamente un 30% de las mujeres en edad reproductiva desarrollan algún tipo de masa anexial benigna, por lo general, relacionadas con la función cíclica ovárica de desarrollo folicular, expulsión del óvulo, y la formación del cuerpo lúteo, todo esto coincidiendo con los hallazgos de este estudio.

CUADRO No. 02

La manifestación clínica que motivó a las pacientes a buscar ayuda médica fue principalmente el dolor pélvico, ya que al existir un crecimiento ovárico se ejerce un efecto de compresión sobre las demás estructuras localizadas en la cavidad pélvica, lo que se traduce como el dolor referido por las pacientes. También se observa que el dolor abdominal se encuentra como una manifestación clínica de las pacientes, lo que nos indica que en varias ocasiones las pacientes inician con dolor agudo, ya sea por efecto de compresión, o bien, por alguna complicación aguda como la torsión del pedículo del quiste ovárico.

Otra manifestación frecuente es la presencia de masa palpable, ya sea referida por la paciente, o bien, identificada al realizar un examen físico, lo que es acorde ya que por lo general, estos crecimientos ováricos son procesos silenciosos que en ocasiones no presentan manifestación alguna (o bien, una sensación de “pesadez” en el abdomen) y se identifican al realizar un examen rutinario, o un procedimiento quirúrgico o ultrasonográfico.

El resto de manifestaciones, van acorde a las referidas en la literatura; siendo importante recalcar que la mayoría de crecimientos ováricos son asintomáticos, o presentan sintomatología difusa que no es característica de ningún tumor específico, debido en gran parte a los restos embrionarios que persisten en el ovario superada la vida fetal, así como el vasto potencial de diferenciación de los mismos.

CUADRO No 03

Este cuadro presenta el método utilizado para la realización del diagnóstico de quiste ovárico de características benignas, así como los criterios de selección preoperatoria de las pacientes sometidas a la resolución por vía videolaparoscópica de los mismos.

A la mayoría de las pacientes se les diagnosticó la “masa anexial” al realizar la evaluación física (en el marco del estudio de la sintomatología referida por las pacientes al comparar con las manifestaciones clínicas), mientras que a todas las pacientes se comprobó y/o se diagnosticó por vía ultrasonográfica la presencia del quiste ovárico; lo que concuerda con las manifestaciones clínicas referidas por las pacientes, y los estudios diagnósticos necesarios para la evaluación de las pacientes.

En cuanto a la selección preoperatoria de las pacientes para poder ser sometidas a tratamiento videolaparoscópico, el 98.59% de los ultrasonogramas fueron descritos los hallazgos del quiste ovárico como de "características benignas", mientras que el caso restante, por el gran volumen del quiste no se pudo especificar su aspecto por esta vía.

Con respecto a la realización de marcadores tumorales, observamos que únicamente se le realizaron medidas séricas de los mismos (CA-125 principalmente) al 09.86% de las pacientes, siendo esto una cantidad de pacientes pequeña, si tomamos en cuenta que el 14% de las pacientes superan los 40 años, y que algunos quistes superan los 1,000 cc de contenido líquido.

Esto nos indica que un gran número de las pacientes al ser evaluadas se tiene la sospecha clínica de ser una masa ovárica, lo que se confirma por medio de la ultrasonografía en todas las pacientes, completándose el estudio de las pacientes con la medición sérica de marcadores tumorales, aunque debe de evaluarse mejor la utilización de estos últimos, así como en qué pacientes están indicados los mismos.

CUADRO No. 04

La utilización de las dos vías de abordaje al realizar una videolaparoscopia; la técnica Cerrada, que en nuestro estudio fue elegida como vía de ingreso para la mayoría de los casos, mientras que para los restantes procedimientos se prefirió el abordaje por la vía Abierta.

Se decidió el abordaje por vía abierta de acuerdo a lo descrito en la literatura, tal es el caso de problemas como la obesidad de la

paciente, y por el tamaño del quiste ovárico, ya que se recomienda este abordaje cuando el tamaño es superior a los 10 cm, evitando así puncionarlos accidentalmente al insertar el trocar, siendo debido a esta razón que se realizaron la mayoría de los abordajes abiertos. El caso restante, fue una paciente con una carcinomatosis generalizada y diagnóstico de quiste ovárico, y en quien era necesario una observación previa de la cavidad pélvica, a realizar el procedimiento videolaparoscópico.

CUADROS No. 05-A Y 05-B

Unicamente cinco casos necesitaron la realización de cirugía abierta (laparotomía) para poder brindar una resolución quirúrgica del problema que afectaba a la paciente.

Dos de las laparotomías se efectuaron por la presencia de múltiples adherencias que obliteraban pelvis y dificultaban el procedimiento videolaparoscópico; mientras que una se realizó para asistir el procedimiento videolaparoscópico (salpingooforectomía izquierda); otro procedimiento se debió a la presencia de 2 quistes ováricos gigantes que no permitían la manipulación segura de los mismo por la vía videolaparoscópica; y el procedimiento restante fue para la toma de Biopsia Abierta en la paciente con carcinomatosis generalizada.

No se contó con ninguna complicación al realizar los procedimientos videolaparoscópicos, por lo que ninguna de las pacientes fue sometida a cirugía abierta para resolverse una complicación; así como que la mayoría de laparotomías fueron indicadas por dificultad para visualizar la cavidad pélvica, y/o la manipulación de los instrumentos quirúrgicos videolaparoscópicos.

CUADROS No. 06 Y No. 07

Al realizar la videolaparoscopia, y brindar la resolución quirúrgica del quiste ovárico, de acuerdo a las características que este presenta (tamaño, consistencia sólida, "aspecto", bordes irregulares, presencia de excrecencias papilares internas o externas, tabicaciones, presencia de líquido libre en cavidad) se puede orientar si estamos frente a un quiste de características benignas o malignas. En este estudio el 98.59% de los casos se describen con un aspecto Benigno, y únicamente el 01.41% tiene características de maligno. Esto nos indica que se cuenta con una concordancia al brindar un diagnóstico videolaparoscópico, con la sospecha clínica de acuerdo a los criterios de selección preoperatoria de las pacientes, ya que al ser sometidas a la resolución por esta vía, la sospecha debe ser de quistes con características benignas.

Se han logrado resolver quistes ováricos por vía laparoscópica en pacientes que presentan embarazo; en este estudio se cuenta con tres pacientes (04.23%) con embarazos de 33, 10 y 12 semanas de gestación respectivamente, quienes no presentaron ninguna complicación, y su evolución trans- y post-operatoria fueron adecuadas. Las tres pacientes no egresaron en 24 horas para poder ser monitorizadas en su postoperatorio por mayor tiempo, y así evitar complicaciones. Esto indica que esta técnica también es segura y eficaz para resolver patología ginecológica asociada a embarazo.

CUADRO No. 08

La utilización de la técnica videolaparoscópica en las pacientes atendidas en el Hospital de Gineco-Obstetricia del Instituto Guatemalteco de Seguridad Social se cuenta como una técnica adecuada y segura para la resolución de quistes ováricos, y con la cual se puede realizar una amplia gama de procedimientos acordes a las características presentadas en cada caso en particular.

Entre estos procedimientos se cuentan la aspiración y fenestración del quiste, cistectomía, salpingooforectomía, salpingectomía, ooforectomía, ya sean, derecha, izquierda, o bien bilateral; todos estos procedimientos acordes a los hallazgos encontrados al momento de visualizar la cavidad pélvica y la relación que guarden entre sí las estructuras afectadas y las características, localización y relación con las demás estructuras de la tumoración ovárica; así como del criterio quirúrgico del cirujano que realizará el procedimiento.

Es importante que al utilizar esta vía no se ponga en riesgo la evolución de la paciente, por lo que se realizaron 06 procedimientos diagnósticos, y no quirúrgicos.

CUADROS No. 09 Y No. 10

Estos cuadros tratan sobre el egreso de las pacientes y su posterior control en la Consulta Externa.

La mayoría de las pacientes tuvieron un egreso normal en las siguientes 24 horas de la realización del procedimiento; siendo un período de tiempo corto, con una convalecencia intrahospitalaria menor, y una reincorporación a las labores cotidianas más rápida al comparar con las pacientes sometidas a cirugía abierta.

La población restante su egreso fue después de las 24 horas (de 48 a 96 horas), encontrándose en este grupo a las pacientes con embarazo, las pacientes sometidas a cirugía abierta, y pacientes con padecimientos médicos (asma, enfermedad péptica) que ameritaron observación o tratamientos de los mismos.

Es importante resaltar que durante el control médico en la Consulta Externa, la gran mayoría de las pacientes se encuentran asintomáticas, mientras que un pequeño grupo refieren dolor en el área donde se insertaron el o los trocares, pero que cede al utilizar analgésicos convencionales, permitiendo que la paciente luego de ser sometida al procedimiento de videolaparoscopia pueda continuar desarrollando su actividad diaria normal sin molestia alguna, incorporándose a sus labores sin referir sintomatología alguna.

CUADRO No. 11

Un 22.54% de los casos no se envió muestra o espécimen para el estudio histopatológico y brindar un resultado diagnóstico en este área.

Sin embargo, casi la totalidad de los diagnósticos anatomopatológicos si se encuentran, observando que la mayoría de estos son Cistadenomas Serosos, seguidos de Teratoma Quística Maduro (Quiste Dermoide), y Quistes Foliculares, como los más relevantes.

Hay que mencionar, que 1 caso (01.41%) el estudio lo reportó como maligno, siendo un Cistadenocarcinoma Papilar Seroso de Bajo Grado.

Estos datos coinciden con los reportados por la literatura, en la que reportan la mayoría de quistes ováricos extraídos por esta vía como Cistadenomas Serosos, y el índice reportado de quistes que por estudio patológico son malignos se encuentran entre el 0.4 y 4.0%.

Lo ideal es que todos los quistes que sean resueltos por esta vía tengan un estudio anatomopatológico que de el diagnóstico definitivo, ya que se encontró un grupo de estudios de los cuales no se logró encontrar el resultado del mismo, aunque por características ultrasonográficas y quirúrgicas eran masas benignas.

CUADRO No. 12

Al utilizar la cirugía videolaparoscópica para resolver quistes ováricos en pacientes afiliadas al Seguro Social, se ha logrado con esta técnica obtener una Especificidad del 100%, que indica que al diagnosticar masas ováricas, de 70 que se diagnosticaron como benignas por características quirúrgicas, las 70 resultaron benignas; esto siempre con el apoyo de una adecuada selección preoperatoria de las pacientes.

Se reportó un caso con diagnóstico patológico maligno, lo que indica que con esta técnica se obtiene un índice de seguridad de lesiones benignas del 98.59%, similar al reportado por la literatura. Esto sitúa a la videolaparoscopia como una técnica adecuada para el manejo de estas lesiones ginecológicas, y sin poner en riesgo la evolución clínica de la paciente.

El principal criterio siempre debe ser la evaluación clínica, y en base a los hallazgos, criterios ultrasonográficos, y mediciones séricas de marcadores tumorales, realizar el procedimiento quirúrgico videolaparoscópico de acuerdo a las necesidades de la paciente.



IX. CONCLUSIONES

01.- La vía videolaparoscópica utilizada en el Hospital de Gineco-Obstetricia es adecuada para la resolución de los quistes ováricos, obteniendo un índice de seguridad de lesiones benignas similar al descrito en la literatura; contándose con una selección preoperatoria basada en criterios clínicos, ultrasonográficos, y mediciones séricas de marcadores tumorales.

02.- La técnica videolaparoscópica es segura, sin poner en riesgo la evolución de las pacientes, y no ha presentado complicaciones al utilizarse para la resolución de quistes ováricos.

03.- La mayoría de las pacientes (80.28%) fueron egresadas a las 24 horas de realizado el procedimiento. Al momento del control en Consulta Externa, únicamente un pequeño grupo de pacientes refirieron dolor en área operatoria, el cual cedió al utilizar analgésicos convencionales; lo que indica que el procedimiento es seguro, de menor tiempo de estancia hospitalaria, y retorno más rápido a la actividad normal.

04.- Se han resuelto tres casos de patología quística ovárica benigna asociada a embarazo, con una buena evolución y sin presentar ninguna complicación.

X. RECOMENDACIONES

- 01.- Implementar una Hoja de Criterios Preoperatorios y Esquemas Transoperatorios para el manejo de quistes ováricos en el Hospital de Gineco-Obstetricia del Instituto Guatemalteco de Seguridad Social.

- 02.- Normatizar que todo resultado de Patología sea anotado en el Libro de Sala de Operaciones, junto al procedimiento realizado a la paciente.

- 03.- Realizar estudios de tipo Analítico (casos y controles) en pacientes a quienes se les brinda como opción este tipo de cirugía, para tener elementos de comparación a largo plazo.

- 04.- Continuar realizando procedimientos diagnósticos y terapéuticos en el Programa de Videolaparoscopia Gineco-Obstétrica en el Hospital de Gineco-Obstetricia del Instituto Guatemalteco de Seguridad Social.

- 05.- Continuar con la capacitación de los residentes de Ginecoobstetricia del Instituto Guatemalteco de Seguridad Social en el área de Videolaparoscopia.

XI. RESUMEN

El presente estudio surgió de la necesidad de describir la utilidad de la cirugía videolaparoscópica en la resolución de la patología quística ovárica benigna de las pacientes atendidas en el Hospital de Gineco-Obstetricia del Instituto Guatemalteco de Seguridad Social.

Se abarcó desde el inicio de los procedimientos Videolaparoscópicos en este Hospital, el 10 de octubre de 1995, hasta el 10 de julio de 1997; revisándose 71 expedientes clínicos.

La edad de las pacientes incluye de los 14 a los 62 años; la mayoría con sospecha clínica de quiste ovárico, confirmándose y/o realizándose el diagnóstico por medio del ultrasonido en todas las pacientes.

El principal abordaje quirúrgico para la realización de la videolaparoscopia fue el cerrado; realizándose como principales procedimientos la cistectomía, punción y aspiración del quiste, salpingooforectomía derecha, entre otros; y obteniendo quistes con volumen de hasta 5,000 cc.

No hubo ninguna complicación trans- ni post-operatoria; realizándose únicamente cinco cirugías abiertas debido a problemas en la visualización o el uso de los instrumentos en la pelvis.

Se obtuvo un índice de seguridad de lesiones benignas del 98.59%, siendo similar al referido en la literatura; confirmándose que con una adecuada selección de las pacientes, se obtiene un índice de seguridad adecuado, y una certeza diagnóstica con Especificidad del 100%.

XII. BIBLIOGRAFIA

1. Berchuck A., Boente M., Bast R. Empleo de los marcadores tumorales en el diagnóstico y tratamiento de mujeres con carcinoma del aparato reproductor. Clínica Obstetricia y Ginecología 1991. Volumen 1. Pags. 43,46 y 49
2. Canis M., Mage G., Wattiez A., Pouly S. The role of laparoscopic surgery in gynecologic oncology. Current Opinion Obst Gyn. 1994 Vol. 6. Pags. 210,211
3. Carranza S., Bobadilla R., Gaona R., García A. Hallazgos laparoscópicos en pacientes con dolor pélvico crónico y dismenorrea. Ginecología y Obstetricia de México. 1994. Vol. 62. Pág. 82
4. Danforth D., Tratado de Obstetricia y Ginecología. 4ª. Edición. 1990. Editorial Panamericana, México. Caps. 3, 57
5. De Priest P., Van Nagell J. Detección primaria del cáncer ovárico por ultrasonido transvaginal. Clínica Obstetricia y Ginecología. 1992. Vol. 1. Pags. 39-42.
6. Dorland. Diccionario de Medicina. 26ª. Edición. 1986. Interamericana-McGraw Hill. México.
7. Goldstein S. Tratamiento conservador de tumores quísticos pequeños en posmenopáusicas. Clínica Obstetricia y Ginecología. 1995. Vol.2. Págs. 379-384
8. Hulka J., Reich H. Text Book of Laparoscopy. 2nd Edit. 1994. W.B. Saunders Co. Pags: 1-6, 253-258
9. Jones H., Wentz A., Burnett L. Tratado de Ginecología de Novak. 11ª Edición. 1991. Salvat de México. Págs. 13-28
10. Maiman M. Extirpación Laparoscópica de Tumores Anexiales. Clínica de Obstetricia y Ginecología. 1995. Vol.2 Pags.355-362
11. Mattingly, Thompson. Ginecología Operatoria de TeLinde. 6ª. Edición 1983. El ateneo. Argentina. Págs.1; 5-6; 9-10; 776-778

12. Nezhat F., Nezhat C., Welander C., Benigno B. Four ovarian cancers diagnosed during laparoscopic management of 1011 women with adnexal masses. *Am J Obstet Gynecol.* 1992. Vol.167. No. 3. Págs. 790-795.
13. Palmer R. Las exploraciones funcionales ginecológicas. 2ª. Edición 1975 Toray Masson S.A. España Pags: 233-245; 255-261.
14. Parker W. Tratamiento laparoscópicos de tumores anexiales. *Clínica de Obstetricia y Ginecología.* 1995 Vol. 2 Pags: 347-352.
15. Parker W., Berek J. Management of selected cystic adnexal masses in postmenopausal women by operative laparoscopy: A pilot study. *American Journal Obstetrics and Gynecology* 1990. Vol.163 No. 5 Pags: 1574 - 1577.
16. Parker W., Berek J. Tratamiento de tumores anexiales mediante laparoscopia quirúrgica. *Clínica Obstetricia y Ginecología* 1993 Vol. 2 Pags: 395-402.
17. Pernoll, Benson. Diagnóstico y Tratamiento Gineco-Obstétrico. 1989 5ª. Edición Pags: 829-833; 838-839.
18. Pritchard, McDonald, Gant. *Obstetricia de Williams.* 3ª. Edición 1993 Salvat de México Pags:13-28.
19. Robbins, Cotran, Kumar. *Patología Estructural y Funcional.* 4ª Edición 1990 Interamericana McGraw-Hill España Vol II Pags: 1214-1222.
20. Rouviere H., Delmas A. *Anatomía Humana.* 9ª Edición 1991 Masson S.A. España Tomo II Pags: 605-613.
21. Sadler. *Embriología Médica de Langman.* 5ª Edición 1988 Editorial médica Panamericana Argentina Pags: 259-261; 263-264.
22. Schwarcz L., Duverges, Díaz, Fescina. *Obstetricia.* 4ª Edición El Ateneo Argentina Pags: 8-124; 204; 532-541.
23. Sciarra J. *Gynecology and Obstetrics.* Vol. 1 1984 Harper&Row Publishers Chapter: 65.

24. Seltzer V. Cirugía laparoscópica de lesiones ováricas: Errores potenciales. Clínica Obstetricia y Ginecología 1993 Vol. 2 Pags: 385-392.
25. Spanos W. Preoperative hormonal therapy of cystic adnexal masses. American Journal Obstetrics Gynecology 1973 Vol, 116. Pag: 551.
26. Sutton C. Whither hysterectomy? Current Opinion in Obstetrics & Gynecology 1994 Vol. 6 Pags:203-204.



Luis Miguel Tórtola Palacios

BOLETA DE RECOLECCION DE DATOS
TESIS: TRATAMIENTO POR CIRUGIA VIDEO-
LAPAROSCOPICA DE QUISTES OVARICAS BENIGNOS

NOMBRE: _____ EDAD: _____
AFILIACION: _____ # PROCEDIMIENTO: _____
FECHA DE VIDEOLAPAROSCOPIA: _____
• ANTECEDENTES GINECOOBSTETRICOS: G: _____ P: _____ Ab: _____ C: _____
Cirugías Pélvicas: _____ Infecciones: _____ Otros: _____
• MANIFESTACIONES CLINICAS: Dolor Pélvico: _____ Amenorrea: _____
Hemorragia Genital: _____ Masa Palpable: _____ Dolor Abdominal: _____
Otros (Especifique): _____
• METODO DIAGNOSTICO UTILIZADO: Clínica: _____ Ultrasonido: _____
Velocimetría Doppler: _____ Otros: _____
• SELECCIÓN PREOPERATORIA:
• CRITERIO ULTRASONOGRAFICO:
Sospecha: Benigna: _____ Maligna: _____ Inespecífica: _____
Tamaño: Menor de 10 cm _____ Mayor de 10 cm _____
Consistencia: Quística: _____ Sólida: _____ Mixta: _____
Bordes: Regulares: _____ Irregulares: _____
Presencia de Vegetaciones Internas: Si: _____ No: _____
Localización: Derecha: _____ Izquierda: _____ Bilateral: _____
• MARCADORES TUMORALES: No: _____ Si: _____
CA-125 Normal _____ Elevado: _____
Otros: _____
• TECNICA QUIRURGICA: Abordaje: Cerrado: _____ Abierto: _____
Tiempo Quirúrgico: _____ Horas _____ Minutos
Procedimiento Realizado: _____

(Especifique)

Se necesito Laparotomia: No: _____ Si: _____ Especifique: _____
Coincide Hallazgos Ultrasonográficos con Videolaparoscópicos: Si _____ No _____
Diagnóstico Videolaparoscópico: Benigno: _____ Maligno: _____ Indif _____
COMPLICACIONES: No: _____ Si: _____ Transoperatorias: _____
Postoperatorias: _____ De Anestesia: _____ Especifique _____
PRESENCIA DE EMBARAZO: No _____ Si _____ Semanas de Gestación _____
PATOLOGIAS ASOCIADAS: _____
EVOLUCION POSTOPERATORIA: Adecuada _____ Inadecuada _____ (Especifique)
• EGRESO: Normal (24 horas) Si _____ No _____ Especifique _____
• CONTROL EN CONSULTA EXTERNA: Asintomática: _____
Sintomática (Especifique) _____
• DIAGNOSTICO ANATOMOPATOLOGICO: Si _____ No _____ No aparece _____
de Estudio _____ Especifique _____
• OBSERVACIONES: _____

LMP'97

