

UNIVERSIDAD DE SAN CARLOS DE GUATEMALA  
FACULTAD DE CIENCIAS MEDICAS

**VALVULOPLASTIA CON BALON EN EL  
TRATAMIENTO DE LA ESTENOSIS VALVULAR  
PULMONAR**

Estudio realizado en la Unidad de Cirugía Cardiovascular de Guatemala (UNICAR) en  
el período de mayo de 1990 a febrero de 1998

TESIS

*Presentada a la Honorable Junta Directiva de la  
Facultad de Ciencias Médicas de la  
Universidad de San Carlos de Guatemala.*

POR

**EVELYN ANDREA CRUZ DE LA ROCA**

*En el acto de investidura de:*

**MEDICO Y CIRUJANO**

Guatemala, abril de 1998

PROPIEDAD DE LA UNIVERSIDAD DE SAN CARLOS DE GUATEMALA  
Biblioteca Central

05  
7(7805)  
C.4

EL DECANO DE LA FACULTAD DE CIENCIAS MEDICAS  
DE LA  
UNIVERSIDAD DE SAN CARLOS DE GUATEMALA

HACE CONSTAR QUE :

El (la) BACHILLER : EVELYN ANDREA CRUZ DE LA ROCA

Carnet Universitario No. 92-10617

Ha presentado para su Examen General Público, previo a optar al título de Médico y Cirujano, el trabajo de tesis titulado:

VALVULOPLASTIA CON BALON EN EL TRATAMIENTO DE LA  
ESTENOSIS VALVULAR PULMONAR

trabajo asesorado por:

Doctor: MAURICIO O'CONNELL

y revisado por:


Doctor: ALLAN JACOBO RUANO

quienes lo avalan y han firmado conformes, por lo que se emite, firman y sellan la presente ORDEN DE IMPRESION.

Guatemala, 2 de abril de 1998


  
Dr. Antonio Palacios LC  
COORDINADOR UNIDAD TESIS



  
DIRECTOR  
CENTRO DE INVESTIGACIONES  
DE LAS CIENCIAS DE SALUD



IMPRIMASE:

  
Dr. Edgar José Oliva González  
DECANO





AD DE CIENCIAS MEDICAS  
ALA, CENTRO AMERICA

Guatemala, 2 de abril de 1998

Doctor:  
Antonio Palacios López  
Coordinador Unidad de Tesis  
Facultad de Ciencias Médicas.

Se le informa que el BACHILLER

EVELYN ANDREA CRUZ DE LA ROCA

Nombres y apellidos completos


Carnet No.: 92-10617 ha presentado el Informe Final de su  
trabajo de tesis titulado:


VALVULOPLASTIA CON BALON EN EL TRATAMIENTO DE LA

ESTENOSIS VALVULAR PULMONAR

Del cual autor, asesor(es) y revisor nos hacemos responsables por  
el contenido, metodología, confiabilidad y validez de los datos  
y resultados obtenidos, así como de la pertinencia de las  
conclusiones y recomendaciones expuestas.

  
Firma del estudiante

  
F. Asesor  
Nombre completo y sello  
Dr. Mauricio A. O'Connell  
No. 4421

Dr. Allan Jacobo Puerto  
MEDICO Y CIRUJANO  
FISIATRA  
DICIEMBRE 70  
  
F. Revisor  
Nombre completo y sello  
Reg. Personal 7032



UNIVERSIDAD DE CIENCIAS MEDICAS  
GUATEMALA, CENTRO AMERICA

APROBACION INFORME FINAL.

OF. No. 008-98

Guatemala, 2 de abril de 1998.

BACHILLER:  
EVELYN ANDREA CRUZ DE LA ROCA  
CARNET No. 92-10617

Facultad de Ciencias Médicas  
USAC.

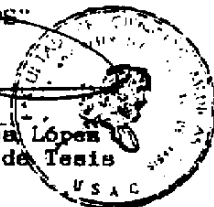

Por este medio hago de su conocimiento que su Informe Final de Tesis, titulado: VALVULOPLASTIA CON BALON EN EL TRATAMIENTO DE LA ESTENOSIS VALVULAR PULMONAR

ha sido RECIBIDO, y luego de REVISADO se ha establecido que cumple con los requisitos contemplados en el reglamento de trabajos de tesis; por lo que es autorizado para completar los trámites previos a su graduación.

Sin otro particular me suscribo de usted.

Atentamente,

"DID Y ENSEÑAR A TODOS"



Dr. Antonio Palacios López  
Coordinador Unidad de Tesis

NOTA: La información y conceptos contenidos en el presente trabajo es responsabilidad única del autor.

USAC/ev.

## *Índice*

Introducción.....	01
Planteamiento y Delimitación del Problema.....	03
Justificación.....	05
Objetivos.....	06
Marco Teórico.....	07
Metodología.....	21
Presentación y análisis de Resultados.....	26
Conclusiones.....	37
Recomendaciones.....	38
Resumen.....	39
Bibliografía.....	41
Anexo.....	45

---

## *Introducción*

La estenosis de la válvula pulmonar se caracteriza por fusión de las vaivas de una válvula con falta de desarrollo o ausencia parcial de comisuras y un pequeño orificio excéntrico.

La estenosis de la válvula pulmonar ocurre en un 5 - 7 % de las cardlopatías congénitas. Además se encuentra entre las anomalías congénitas más comúnmente observadas en la población adulta.

Actualmente existen dos alternativas terapéuticas: la quirúrgica y la valvuloplastia con balón.

La valvuloplastia con catéter balón ha evidenciado ser un procedimiento efectivo en el tratamiento de la estenosis de la válvula pulmonar, lo que continúa reafirmando el hecho que el cateterismo cardíaco ya no es únicamente utilizado como método diagnóstico sino también como método terapéutico en varias anomalías cardíacas.

Con el objeto de establecer los resultados que ha tenido la introducción de la valvuloplastia con balón en el tratamiento de la estenosis valvular pulmonar en nuestro país, determinar las complicaciones, y describir la correlación entre el grado de estenosis valvular y los métodos diagnósticos convencionales, se efectuó el presente estudio, revisándose 22 casos de estenosis de la válvula pulmonar tratados con valvuloplastia con balón en la Unidad de Cirugía Cardiovascular de mayo de 1990 a febrero de 1998.

Al finalizar la investigación se concluyó que la valvuloplastia con balón constituye una alternativa terapéutica efectiva en los pacientes con estenosis valvular pulmonar por presentar bajo riesgo, menor costo y menor tiempo de hospitalización. Así como también se determinó que no existe correlación entre el grado de estenosis de la válvula pulmonar determinado por ecocardiograma y cateterismo y también que a mayor severidad de la estenosis, mayor posibilidad de que los hallazgos de la radiografía y el electrocardiograma sean más próximos a l grado de estenosis real del paciente.

## *Planteamiento y Delimitación del Problema*

La estenosis pulmonar es responsable de más del 80% de las obstrucciones aisladas del corazón derecho.(6) Ésta ocurre aproximadamente en 8 a 10% de los pacientes con cardiopatía congénita. (19)

Actualmente, se dispone de dos opciones terapéuticas para corregir la estenosis de la válvula pulmonar, éstas son la valvulotomía quirúrgica y la valvuloplastia con globo. Sin embargo, vale la pena mencionar que la tasa de mortalidad quirúrgica es baja cuando se trata de corregir estenosis valvulares moderadas, pero aumenta aproximadamente a 10% cuando la presión del ventrículo derecho es igual o mayor a la cifra de presión arterial. Así mismo en los casos operados pueden aparecer problemas a largo plazo, como obstrucción residual, formación de un aneurisma, insuficiencia del ventrículo derecho, calcificación de la válvula pulmonar, etc.(20)

La valvuloplastia con balón ha sido introducida recientemente como alternativa terapéutica a la cirugía en la estenosis pulmonar valvular. Ha llegado a ser considerada como un tratamiento efectivo para la estenosis de la válvula pulmonar en niños y en adultos, tanto en estenosis moderada como en estenosis severa. Su tasa global de complicaciones es mínima, según algunos estudios realizados.

En nuestro país este método terapéutico es relativamente nuevo, no existiendo ningún estudio que describa la experiencia que se ha obtenido hasta la fecha. Con el presente trabajo de investigación se pretende establecer los resultados y complicaciones de la



valvuloplastia con balón en el tratamiento de la estenosis de la válvula pulmonar, para lo cual se tomarán todos los casos a quienes se les realizó dicho procedimiento, tanto niños como adultos, de ambos sexos, en la unidad de cirugía cardiovascular (UNICAR). Se tomará la totalidad del universo de estudio ya que hasta el momento el número de valvuloplastias no es muy alto. El estudio comprenderá el período de mayo de 1990, fecha en que se realizó la primera valvuloplastia pulmonar en dicho centro, hasta febrero de 1998.

## *Justificación*

La valvuloplastia con balón se empezó a utilizar como tratamiento de la estenosis valvular pulmonar en 1982, y en Guatemala la primera vez que se efectuó dicho tratamiento fue en 1990, solo 8 años más tarde.

En nuestro país, las valvuloplastias con balón son realizadas en la Unidad de Cirugía Cardiovascular (UNICAR), efectuándose un promedio de 3 valvuloplastias pulmonares al año, tanto en niños como en adultos.

Sin embargo hasta la fecha no existe ningún estudio que documente la experiencia y describa los resultados que se han obtenido con la introducción de las valvuloplastias pulmonares en nuestro país.

Aunque la experiencia en otros países ha evidenciado resultados satisfactorios, es importante conocer los resultados que se tiene en países como el nuestro, en donde factores socioeconómicos inadecuados pueden retardar el diagnóstico y tratamiento. Además, por no contarse con todos los recursos necesarios para dar un seguimiento adecuado al paciente, es importante conocer los resultados que se han logrado a corto plazo y para evaluar objetivamente el valor de este procedimiento en Guatemala.

Por tal motivo el propósito del presente estudio es establecer los resultados y complicaciones que se han obtenido en la realización de la valvuloplastia con balón en pacientes con estenosis de la válvula pulmonar en Guatemala.

## Objetivos

### General:

Establecer los resultados obtenidos con la introducción de la valvuloplastia pulmonar como tratamiento de la estenosis valvular pulmonar, en los pacientes atendidos en la Unidad de Cirugía Cardiovascular (UNICAR) de mayo de 1990 a febrero 1998.

### Específicos:

1. Determinar el grado de disminución del gradiente transvalvular después de realizada la valvuloplastia.
2. Determinar el tamaño de los balones que han dado mejores resultados.
3. Establecer la relación que existe entre métodos diagnósticos y grado de estenosis valvular pulmonar encontrada en el cateterismo.
4. Establecer en base a los resultados si la valvuloplastia con balón constituye un tratamiento efectivo para el tratamiento de la estenosis valvular pulmonar.
5. Identificar las principales complicaciones que se han manifestado desde que se utiliza la valvuloplastia como alternativa terapéutica para la estenosis pulmonar.

## Marco Teórico

### ESTENOSIS DE LA VÁLVULA PULMONAR

#### DEFINICIÓN:

Es la dificultad del paso de sangre a la arteria pulmonar por estrechez del orificio de la válvula pulmonar. (21)

#### INCIDENCIA:

La estenosis de la válvula pulmonar es un defecto cardíaco congénito común y constituye el 5 - 7% de todas las cardiopatías congénitas. (1)

La estenosis de la válvula pulmonar es la forma más común de obstrucción al flujo de salida del ventrículo derecho con tabique interventricular intacto y es una de las anomalías congénitas más comúnmente observadas en la población adulta. (2,19,20)

#### ANATOMÍA Y FISIOPATOLOGÍA:

La estenosis de la válvula pulmonar se caracteriza por fusión de las valvas de la válvula con falta de desarrollo, o ausencia parcial de comisuras y un orificio de salida excéntrico. La deformidad de estas valvas produce una obstrucción en forma de cúpula durante la sístole.

La obstrucción al flujo de salida desde el ventrículo derecho hasta la arteria pulmonar da lugar a un incremento de la presión sistólica y a hipertrofia del ventrículo derecho.

La intensidad de estas anomalías depende del grado de la estenosis valvular.

Cuando el gradiente del flujo de salida del ventrículo derecho es de 50 a 80 torr, se dice que la obstrucción es moderada; las presiones por abajo y por arriba de esos límites se consideran leves y graves, respectivamente.

En la estenosis valvular severa la presión en el ventrículo derecho se aproxima o supera la presión sistólica sistémica, mientras que la presión de la arteria pulmonar y la de pulso declinan. En la estenosis pulmonar leve la presión ventricular leve muestra una elevación leve o moderada.

La saturación arterial de oxígeno suele ser normal excepto en los casos graves, en donde la combinación de una menor complianza del ventrículo derecho y una comunicación interauricular da lugar a un shunt derecha-izquierda a nivel auricular, que produce cianosis, esto generalmente se presenta en lactantes o recién nacidos. (2,3,6)

#### MANIFESTACIONES CLÍNICAS:

Por lo general, no hay síntomas cuando la obstrucción es leve o moderada, pero cuando es grave, puede aparecer disnea de esfuerzo. El desarrollo, la organización y la estructura corporales generalmente son normales.

##### *-La Estenosis Leve*

No suele provocar síntomas. El pulso y la presión venosa son normales, no hay hipertrofia cardíaca, el latido apical es normal y el

ventrículo derecho no es palpable. Puede auscultarse un soplo sistólico corto que en el trazo tiene forma de diamante. Este soplo va precedido por un chasquido de expulsión pulmonar. El segundo ruido está normalmente desdoblado con amplitud y el desdoblamiento se mueve con la respiración.

El EKG suele ser normal o manifiesta hipertrofia ventricular derecha leve, puede aparecer R en V1 < ó 10mm y T invertida.

La radiografía evidencia un corazón de tamaño normal en los casos de estenosis leve, pero la arteria pulmonar puede estar dilatada.

La ecocardiografía bidimensional muestra una válvula estenótica en forma de cúpula, y los estudios con Doppler predicen un pequeño gradiente de ventrículo derecho a arteria pulmonar.

#### *- La Estenosis Moderada*

No suele presentar síntomas. La presión venosa puede estar ligeramente elevada, y puede observarse una onda "a" prominente en el pulso yugular. Puede palparse un impulso esternal del ventrículo derecho. El soplo sistólico de eyección se prolonga hasta más avanzada la sístole, y puede estar precedido o no por un ruido de eyección pulmonar. El segundo ruido cardíaco está desdoblado, con un cierre pulmonar que está retardado, ocurriendo hasta 0.1 segundos después del cierre aórtico, también está disminuido en intensidad debido a que la circulación sanguínea pulmonar tiende a ser baja, pero todavía se mueve con la inspiración.

El EKG revela diversos grados de hipertrofia ventricular derecha, y algunas veces puede aparecer ondas P picudas, R en V1 >20mm significa gradiente mayor de 50mmHg. En la radiografía el corazón se ve de tamaño normal o ligeramente aumentado y la vascularización intrapulmonar puede estar disminuida, y se observa prominencia del tronco arterial pulmonar.

#### *-La Estenosis Grave*

La disnea es el síntoma que se presenta con mayor frecuencia en los pacientes con estenosis severa. La cianosis solamente aparece en casos graves, y puede ser periférica y debida a un bajo gasto cardíaco, o debida a un cortocircuito de derecha a izquierda a través del tabique interauricular.

En presencia de insuficiencia ventricular derecha puede aparecer hepatomegalia y edema periférico. Hay elevación de la presión venosa y aparece una gran onda "a" yugular presistólica. Se ausculta un soplo de eyección fuerte, que puede estar acompañado de un thrill, de auscultación máxima en la zona pulmonar, no está precedido de ningún ruido de eyección. El ruido de cierre de la válvula pulmonar es inaudible. El EKG evidencia una importante hipertrofia del ventrículo derecho acompañado frecuentemente de ondas P altas y picudas eje de QRS a la derecha, P alta, R alta en V1 y S profunda en V6 e inversión de la onda T en las precordiales derechas, DI y DIII. Cuando el eje se encuentra más allá de los 120°, existe una correlación directa con gradientes transvalvulares >80mmHg. El ecocardiograma muestra una intensa deformidad de

la válvula pulmonar, un tabique interventricular intacto e hipertrofia del ventrículo derecho. El Doppler calcula un importante gradiente a través de la válvula pulmonar. La radiografía evidencia cardiomegalia, hipertrofia ventricular y auricular derecha, prominencia del segmento de la arteria pulmonar que es debido a dilatación postestenótica. (2,20.)

#### CATETERISMO CARDIACO:

Éste demuestra el gradiente de presión a través de la válvula pulmonar, y determina el grado de gravedad. La presión arterial pulmonar es normal o baja. La presión sistólica en el ventrículo derecho es de 30-50 mmHg en los casos leves, de 50-100 mmHg en los casos moderados y en los casos graves es superior a la presión sistólica sistémica, a menos que el gasto cardíaco sea bajo o exista un shunt derecha-izquierda significativo a través del tabique interauricular. (2,3)

#### EVOLUCIÓN:

La evolución clínica de los pacientes con obstrucción leve generalmente es buena, y es raro que la enfermedad empeore, en la adolescencia o en la vida adulta. Muchos pacientes con estenosis moderada también evolucionan bien, aunque pueden desarrollar gradientes más importantes conforme van creciendo. En la estenosis grave no tratada, la evolución puede empeorar bruscamente con la aparición de disfunción ventricular derecha e insuficiencia cardíaca.(2,3)



Recientes estudios han evidenciado que la estenosis de la válvula pulmonar, aún cuando ésta es leve (asintomática), puede empeorar en la infancia, sin que sea posible predecir que pacientes evolucionarán de esta manera. En un estudio realizado en 1997, en el estado de Virginia, en niños asintomáticos con estenosis pulmonar leve, 15% desarrolló estenosis importante, a tal grado que necesitaron intervención. Por lo que se sugiere un seguimiento frecuente de los infantes con estenosis leve de la válvula pulmonar durante los primeros 2 años de vida para detectar rápidamente evoluciones no deseadas que pueden requerir intervención. (1)

#### COMPLICACIONES:

La insuficiencia cardíaca derecha es una complicación importante y aparece tardamente en la estenosis pulmonar de moderada a grave.

La cianosis por shunt de derecha-izquierda se observa en la lactancia cuando la estenosis es intensa.

La endocarditis infectante no es frecuente.

La calcificación valvular e insuficiencia es más factible después de la valvulotomía.

La trombosis y embolia pulmonar tiende a ocurrir en los enfermos graves en los que la circulación pulmonar está reducida. (2,20)

### TRATAMIENTO:

Actualmente se dispone de dos opciones terapéuticas para obstrucción moderada o grave. Estas consisten en valvulotomía quirúrgica o valvuloplastia con globo.

Las lesiones leves tienen un curso benigno. Los pacientes con estenosis pulmonar de moderada a intensa requieren alivio de la obstrucción. Se recomienda la cirugía cuando la presión diferencial entre el ventrículo derecho y la arteria pulmonar es mayor de 60 mmHg con un flujo sanguíneo pulmonar normal. Con diferencias de presiones entre 40-60 mmHg, el tamaño del corazón, la edad y las lesiones relacionadas influyen en la decisión a favor o en contra de la cirugía. El tratamiento quirúrgico de la estenosis valvular puede no aliviar la obstrucción de la zona de expulsión constituyendo una obstrucción secundaria que persiste cuando se alivia la lesión valvular.

El tratamiento de elección es la valvuloplastia con balón. En la mayor parte de los casos, el gradiente a través de la válvula pulmonar se reduce o desaparece. Casi siempre se obtienen resultados excelentes. [2,20]

## VALVULOPLASTÍA PULMONAR

### ANTECEDENTES HISTÓRICOS:

La posibilidad de recurrir a la dilatación con balón en la estenosis pulmonar congénita, surgió de la experiencia quirúrgica derivada de la ampliación mecánica de la válvula.

Los primeros informes referentes a la valvotomía pulmonar con bisturí o balón se publicaron en 1953. (6)

En 1964, Dotter y Judkins introducen el concepto de dilatación intraluminal. (5)

En 1979, Gruntzig describe un catéter balón para angioplastia intraluminal en arterias renales y coronarias. (7)

En 1979, Semb y Col. Registraron el éxito de la valvuloplastia con balón de látex (Berman) en un paciente grave con estenosis pulmonar y regurgitación tricuspídea. (6, 18)

En 1982, Kam y Col. Describieron la valvuloplastia con catéter balón realizada por dilatación intraluminal en un niño de 8 años. (6,9,11,16,19)

En 1982, Pepine efectuó la primera valvuloplastia con balón en un adulto con estenosis pulmonar. (6)

En 1983, Lababidi publicó una serie importante de valvuloplastias pulmonares. (6)

En 1984, Lock y col. Estudiaron la posibilidad de utilizar balones de igual o mayor tamaño que el anillo valvular pulmonar para reducir aún más el gradiente. (6)

En 1986, Ali Khan publicó la técnica de la valvuloplastia pulmonar con balón doble. (6)

En 1986, Meir propuso el uso de balones triples para dilatar las válvulas pulmonares estenóticas. (6)

#### ANTECEDENTES HISTÓRICOS EN GUATEMALA:

Con el desarrollo de la Bomba Corazón Pulmón o sistema de Circulación Extracorpórea en 1953 por Gibbon y su Introducción en clínica quirúrgica por Gibbón, Lillihai y De Wall, se despertó en nuestro medio gran interés por la Cirugía Cardíaca. En 1960, Fernández Mendía hizo revisión de 75 casos del Hospital Roosevelt con anomalías Congénitas y adquiridas del corazón que fueron corregidas quirúrgicamente. También en 1960 Herrera Llerandi y colaboradores publicaron los 3 primeros casos de Estenosis Pulmonar operados con éxito en Guatemala. Hasta ese momento el tratamiento tradicional de la estenosis valvular pulmonar había sido por medios quirúrgicos, sin embargo en 1990 se reportó el primer caso de valvuloplastia pulmonar por balón percutánea efectuado en UNICAR y en 1992 se reportan los 5 primeros casos de valvuloplastia pulmonar con balón, con lo que empezó a considerarse como alternativa terapéutica en nuestro país.

#### ASPECTOS FISIOPATOLÓGICOS:

Inicialmente se pensó que el descenso del gradiente alcanzado con la valvuloplastia se debía a la separación mecánica de las comisuras fusionadas. Sin embargo, más tarde se advirtió que la

dilatación provoca desgarró o avulsión de las valvas. En el caso de la válvula pulmonar, las observaciones demostraron la inocuidad de balones de tamaño 20 a 40% mayores que el anillo valvular. Más allá del efecto del balón sobre la estructura de la válvula pulmonar, esta intervención, como la valvotomía quirúrgica, puede acompañarse del desarrollo de un gradiente infundibular. Este podría desaparecer junto con la regresión de la hipertrofia ventricular derecha. No obstante, en algunas circunstancias podría presentar una obstrucción infundibular crítica. (6, 17)

#### ASPECTOS TÉCNICOS:

Se realiza un ecocardiograma para definir la morfología valvular, medir el anillo pulmonar y descartar defectos asociados, seleccionándose un catéter balón adecuado. Se eligen catéteres con balones que superen el diámetro anular en el 20-40%.

Se realiza cateterismo cardiaco de diagnóstico en la forma habitual. En los pacientes con diagnóstico de Estenosis Pulmonar se realiza medición del gradiente sistólico entre ventrículo derecho y arteria pulmonar (VD - AP).

Los catéteres consisten en un balón de polietileno de diámetro fijo, construido sobre catéteres 9F, con la punta ajustada para el paso de una guía de 0.038" por el lumen interno.

Completado el cateterismo diagnóstico, se introduce un catéter multipropósito que se lleva a la arteria pulmonar, tratando de colocar la punta a nivel de la rama del lóbulo inferior derecho. A través de éste se introduce una guía metálica con punta flexible que se lleva

lo más distalmente posible en la rama pulmonar. Se retira el catéter dejando la guía in situ y evitando formar asas en el ventrículo que causarían arritmias. Una vez retirado el catéter multipropósito, se introduce sobre la guía el catéter balón, que previamente se llevó con material de contraste diluido (50%). Se eliminó todo el contenido del balón, que se plegó sobre el catéter girándolo en sentido contrario a las agujas del reloj con la ayuda de un tubo plástico adecuado (provisto con el catéter). Hecho esto, se desliza el catéter sobre la guía y se lleva hasta la arteria pulmonar dejando que el balón, comprendido entre marcas radio-opacas, cabalgue la válvula pulmonar.

Se llena el balón con contraste diluido bajo control radioscópico, visualizando la construcción provocada en el mismo por la válvula estenótica y se aumentó la presión hasta conseguir la desaparición en reloj de arena.

Completada la valvuloplastia, se retira el catéter dejando la guía "in situ" y sobre la misma se introduce el catéter para registro de presiones. Se retira la guía y se miden las presiones desde la arteria pulmonar al ventrículo derecho.

Todo el procedimiento se efectúa bajo anestesia general inhalatoria con respiración espontánea o asistida sin intubación endotraqueal.

#### CRITERIOS DE SELECCIÓN DEL CATÉTER - BALÓN :

La valvuloplastia pulmonar con balón es un método efectivo de tratamiento de la estenosis congénita de la válvula pulmonar, pero el

radio ideal del balón en relación al radio del anillo valvular, para la realización de este procedimiento aún permanece incierto. (15)

Estudios han demostrado que los mejores resultados se obtienen con balones cuyo diámetro excede el correspondiente al anillo valvular. Radtke reafirmó este concepto comparando los resultados clínicos en una amplia serie de enfermos en los que se utilizaron balones iguales o ligeramente mayores al diámetro anular conocido que lo superaban en un 20% - 40%. La efectividad de esta modificación fue notablemente superior en este último subgrupo. (17)

En un estudio realizado en un hospital de India en 1997 se señaló que el radio balón - anillo valvular de 1.25 es probablemente el radio ideal para la valvuloplastia pulmonar con balón. (15)

### RESULTADOS:

En general, la valvuloplastia pulmonar con balón ha sido considerada como un tratamiento efectivo para la estenosis de la válvula pulmonar tanto en niños como en adultos. (10,11,12,23)

La valvuloplastia es un método terapéutico efectivo para el tratamiento de la de la estenosis severa o crítica de la válvula pulmonar, siendo una alternativa del tratamiento quirúrgico. (12) Hay algunos estudios que reportan el uso de esta técnica en pacientes con estenosis de la válvula pulmonar y con defecto del septum atrial; en dichos estudios se concluye que la valvuloplastia en pacientes con defecto del septum atrial debería considerarse como un tratamiento preoperatorio con el objeto de reducir el riesgo

quirúrgico o de tratar los síntomas en aquellos pacientes que rehusan ser intervenidos quirúrgicamente. (11, 14)

En un estudio realizado por la Corporación Científica Mansfield, se señaló que en casi un 90% de los pacientes a quienes se les realizó valvuloplastia, se comprobó disminución del gradiente transpulmonar. (6) El ecocardiograma realizado para evaluar el seguimiento de los pacientes ha mostrado un excelente crecimiento de las estructuras derechas del corazón. (22)

#### COMPLICACIONES:

La tasa global de complicaciones después de practicar cientos de valvulotomias pulmonares con balón en varios centros es aproximadamente de 5%, con una mortalidad global de aproximadamente 0.5%. Entre las complicaciones se mencionan: la trombosis de la vena femoral o iliaca, arritmias e hipotensión durante la Insuflación y durante el cambio de catéteres previo a la dilatación, el desarrollo de gradiente infundibular, el bloqueo de rama derecha transitorio, accidente cerebro vascular Isquémico. (6, 17) En 1987, Attia observó rotura de un músculo papilar de la válvula tricúspide. En 1988, Lo, publicó un caso de bloqueo cardíaco completo. (6)

En 1996, en un hospital de Taiwan, se reportó desprendimiento del balón durante la valvuloplastia pulmonar en un infante de 3 meses de edad, en quien después de una exitosa dilatación, el balón no pudo ser desinflado totalmente quedando atrapado en la unión de la vena cava inferior y vena iliaca derecha desde donde se logró extraerlo exitosamente sin dejar secuelas de importancia. (8)



En 1996, en un hospital de Panamá, se reportó por vez primera, un caso de crisis hipertensiva y edema pulmonar en un paciente con estenosis pulmonar severa 20 minutos después de concluido el procedimiento de valvuloplastia. (4)

## Metodología

### Tipo de estudio:

El presente estudio es Descriptivo.

### Selección del objeto o material de estudio:

El presente estudio se realizó en la Unidad de Cirugía Cardiovascular de Guatemala (UNICAR) ya que éste es el centro en donde se efectúan valvuloplastias pulmonares con más frecuencia, en nuestro país.

### Muestra:

Se estudió la totalidad de los expedientes de los pacientes a quienes se les realizó valvuloplastia pulmonar, en UNICAR, desde mayo de 1990 a febrero de 1998.

### Criterios de inclusión y exclusión:

#### *Criterios de inclusión:*

- Sexo masculino o femenino.
- Cualquier edad.
- Pacientes a quienes se les haya realizado valvuloplastia entre mayo de 1990 a febrero de 1998.

#### *Criterios de exclusión:*

- Paciente cuyo expediente no aparezca.

### Variables a estudiar:

No.	Variable	Definición Conceptual	Definición operacional	Tipo de Variable	Unidad de Medida
1.	Sexo	Diferencias físicas y constitutivas del hombre y la mujer.	Femenino o Masculino, registrado en el expediente clínico.	Nominal.	Masculino Femenino
2.	Edad	Tiempo que un individuo ha vivido desde su nacimiento hasta un momento determinado.	Tiempo que el paciente ha vivido desde su nacimiento hasta el momento del estudio.	Nominal	Años.
3.	Correlación ecocardiograma y cateterism	Ecocardiograma: técnica de ultrasonido en la evaluación de función cardíaca y alteraciones estructurales del corazón. Cateterismo: Introducción de sonda de pequeño calibre por una vena dirigida hacia el corazón, para obtener muestras de sangre y medir presiones.	Correlación existente en la estimación de presiones por ecocardiograma y la medición por cateterismo.	Numérica	-Presión en mmHg. Correlación: Coeficiente de correlación de Pearson.

4.	Gradiente Sistólico Pulmonar	Presión Ventric. Derecho menos Presión Arteria Pulmonar.	Presiones antes y después de la valvuloplastia pulmonar.	Numérica.	mmHg
5.	Complicaciones	Efecto no deseado que perjudica el pronóstico del paciente.	Sintomatología no deseada que aparezca durante o después del procedimiento.	Nominal.	-Presente -Ausente

**RECURSOS:**

**MATERIALES:**

**-Físicos:**

Este estudio se realizó en la Unidad de Cirugía Cardiovascular de Guatemala, utilizando los expedientes de los pacientes a quienes se les realizó valvuloplastia pulmonar valvular durante el período de mayo 1990 a febrero 1998.

**-Económicos:**

El presente trabajo de investigación no representó mayor gasto económico, pues el estudio se realizó utilizando los datos registrados en los expedientes de los pacientes que estuvieron incluidos en el estudio.

#### HUMANOS:

Personal médico que participa en la realización de las valvuloplastias.

Personal del archivo de UNICAR.

Personal del departamento de Rx de UNICAR.

#### ASPECTOS ÉTICOS:

El presente estudio no conllevó implicaciones éticas, pues se realizó en base a datos registrados en los expedientes clínicos sin perjudicar a ningún paciente.

#### PLAN PARA RECOLECCION DE DATOS:

Para obtener la información se elaboró una boleta de recolección de datos en la que se incluyó: sexo, edad, gradiente sistólico antes y después de la valvuloplastia, características hallazgos radiológicos, electrocardiográficos y ecocardiográficos previo al tratamiento, y las complicaciones.

Se buscó el número de registro clínico, y fecha de realización de la valvuloplastia en el libro de registro de procedimientos especiales del departamento de Rx de la Unidad de Cirugía Cardiovascular de Guatemala.


Se llenó una boleta de recolección de datos por cada paciente con valvuloplastia pulmonar, utilizando los datos que se encontraron en el expediente clínico correspondiente.

Posteriormente se tabularon los datos recolectados. Se analizó estadísticamente la correlación entre gradiente sistólico determinado por ecocardiograma y cateterismo por medio del coeficiente de correlación de Pearson. Se analizó mediante la prueba estadística de comparación en parejas la efectividad de la valvuloplastia. Se calcularon los porcentajes y frecuencias de los demás datos obtenidos en la boleta de recolección de datos. Seguidamente se presentarán cuadros y gráficas y su análisis correspondiente.

## Presentación y Análisis de Resultados

Gráfica No. 1

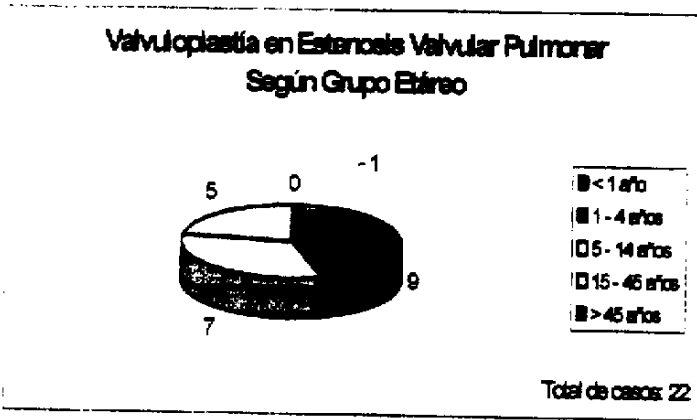
### Valvuloplastias en Estenosis Valvular Pulmonar - Según sexo



Fuente: Boletas de recolección de datos.

Del total de pacientes estudiados, 9 fueron de sexo femenino y 13 de sexo masculino, con lo que se observa que no hay variación relevante con respecto al sexo entre los pacientes que fueron tratados con valvuloplastia con balón por estenosis de la válvula pulmonar durante el periodo de estudio.

## Gráfica No. 2

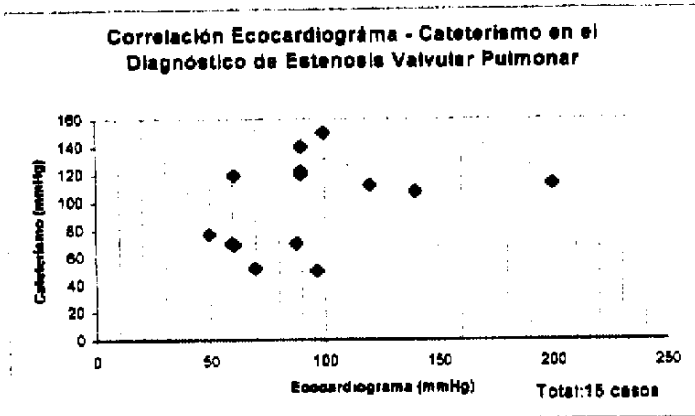


\* Fuente: Boletas de recolección de datos.

Las edades de los pacientes estudiados estuvieron comprendidas entre 7 meses a 45 años. En esta gráfica podemos apreciar que el grupo etáreo con mayor frecuencia fue el de 1 a 4 años con 9 pacientes, siguiéndole en orden de frecuencia los grupos etáreos de 5 a 14 años con 7 pacientes y el de 15 a 45 años con 5 pacientes, (de este último grupo 4 fueron menores de 21 años y solamente 1 de 45 años). Esta distribución se relaciona con el hecho que la estenosis de la válvula pulmonar es una cardiopatía congénita, que empieza a manifestarse a temprana edad, sin embargo cuando el grado de estenosis es leve, inicialmente no suelen aparecer manifestaciones, sino hasta edad más avanzada cuando el grado de la estenosis ha progresado.



### Gráfica No. 3



\* Fuente: Boletas de recolección de datos.

De los 22 pacientes estudiados solamente 15 (68%) presentaron el valor del gradiente sistólico evidenciado por el ecocardiograma.

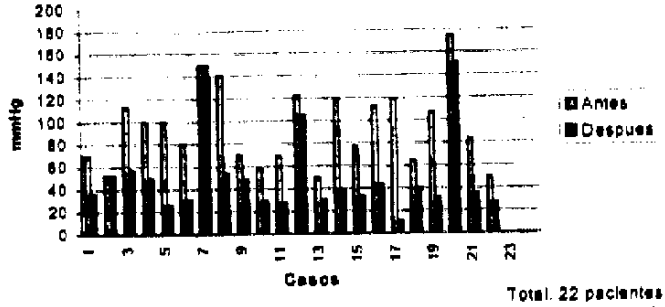
El gradiente sistólico evidenciado por el ecocardiograma se correlacionó con el gradiente sistólico calculado por el cateterismo inmediatamente antes de la vavivuloplastia. Esta correlación se realizó utilizando el Coeficiente de Correlación de Pearson:

$$R = \frac{n \sum xy - (\sum x) (\sum y)}{\sqrt{n \sum x^2 - (\sum x)^2} \sqrt{n \sum y^2 - (\sum y)^2}}$$

En este cálculo, (Coeficiente de Correlación de Pearson, 0.39) y como podemos observar en la presente gráfica, aparentemente no existe correlación lineal entre el gradiente sistólico determinado por el ecocardiograma y por el cateterismo. Sin embargo es importante tomar en cuenta que varios de los ecocardiogramas fueron realizados algunos meses antes del cateterismo cardiaco por lo que probablemente algunos de los gradientes sistólicos evidenciados fueron menores que los calculados por el cateterismo.

## Gráfica No.4

Gradiente Sistólico Antes y Después de  
Valvuloplastia con Balón



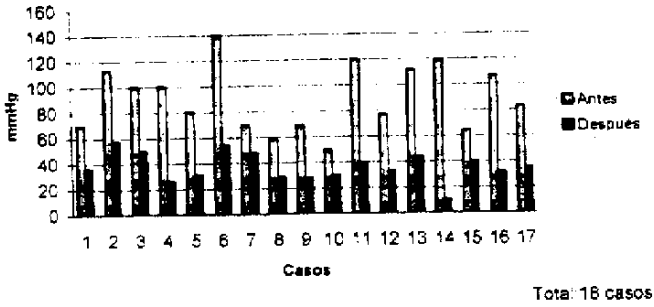
\* Fuente: Boleta de recolección de datos

En la presente gráfica se puede observar que el gradiente sistólico disminuye en la mayoría de los casos después de efectuada la valvuloplastia con balón. Con excepción de dos casos en los que el gradiente sistólico no varió después de realizado el procedimiento.

Con los datos de gradiente sistólico antes y después de la valvuloplastia se realizó un análisis estadístico que consistió en prueba de comparaciones apareadas, en donde se obtuvo una diferencia promedio entre ambos valores de 44mmHg. Una desviación estándar de 28.55 ( $S = (d - d) / (n-1)$ ). Una  $t$  de Student de -7.26, ( $(d - d) / (Sd/ n)$ ), siendo el valor crítico de  $t = -1.7207$ . Para esta prueba  $p < 0.005$ , es decir que la probabilidad que estos datos se deba al azar es de 0.5%. Con estos resultados se observa que el tratamiento de la estenosis valvular con valvuloplastia con balón puede considerarse efectivo.

## Gráfica No.5

Gradiente Sistólico Antes-Después de Valvuloplastia Sin incluir Fallidas

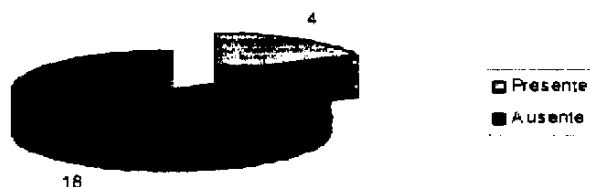


\* Fuente: Boletas de recolección de datos.

En la presente gráfica se excluyeron 4 valvuloplastias que fueron consideradas como fallidas debido a que en 2 de ellas el gradiente sistólico no tuvo ninguna variación y en las otras 2 el gradiente varió poco y permaneció en valores muy elevados. Con los 17 casos restantes se realizó nuevamente la prueba de comparaciones apareadas, en donde la diferencia promedio entre el gradiente sistólico antes y después de la valvuloplastia fue de 53.47mmHg. Una desviación estándar de 25.19, ( $S = \{d-d\}/(n-1)$ ). Una t de Student de -8.75, ( $(d - d) / (Sd/ n)$ ), siendo el valor crítico de t = -1.7459. Para esta prueba  $p < 0.005$ . Con lo que vemos que el tratamiento de la estenosis valvular pulmonar con valvuloplastia con balón es efectivo. Con estos resultados además de observar que el gradiente sistólico tiende a disminuir, en promedio, 53.47 mmHg después de la valvuloplastia vemos que en el 70% de los casos el gradiente baja hasta un gradiente sistólico  $\leq 40$  mmHg lo cual mejora el pronóstico del paciente.

## Gráfica No. 6

### Complicaciones por la Valvuloplastia con Balón



Total: 22 casos

\* Fuente: Boletas de recolección de datos

Las complicaciones por valvuloplastia con balón en el tratamiento de la estenosis valvular pulmonar se presentaron en 4 de los 22 casos y en 2 de estos casos la estenosis fue fallida. Estas complicaciones ocurrieron durante el procedimiento y en ningún caso se tuvieron secuelas de importancia. Éstas consistieron en bradiarritmias, taquicardia supraventricular súbita, y en uno de los procedimientos se reventó un balón #15.


En todos los pacientes se presentaron extrasístoles ventriculares aisladas durante la insuflación del balón, posiblemente provocadas por el estímulo de éste sobre el ventrículo derecho.

En el control post-valvuloplastia no se observaron arritmias.

No se reportó ningún fallecido durante ni después del procedimiento.

## Gráfica No.7

Tiempo de Hospitalización del Paciente Después de la Valvuloplastia con Balón



\* Fuente: Boletas de recolección de datos

En esta gráfica observamos que el tiempo de estancia hospitalaria de los pacientes con estenosis valvular pulmonar tratados con valvuloplastia con balón osciló entre 1 y 2 días, lo que evidentemente disminuye los gastos de recursos del hospital y también los gastos económicos por parte de la familia del paciente ya que en varios casos éstos proceden del Interior de la república, lo que implica mayores gastos, sin embargo se ven favorecidos por el corto periodo de hospitalización.

Tabla Diámetro Anillo Valvular/ Diámetro Balón Utilizado

Diámetro Anillo Valvular	Diámetro Balón Dilatador	% de variación entre diámetro Anillo/Balón	Disminución del Grad. Sist. Post - dilatación
7mm	8mm	115%	34mmHg
11mm	15mm	136%	56mmHg
15mm	23mm	153%	23mmHg
10mm	18mm	180%	86mmHg
15mm	18mm	120%	24mmHg
17mm	30mm	176%	81mmHg

De los 22 pacientes estudiados únicamente en seis apareció reportado el diámetro del anillo valvular antes de la valvuloplastia, Como puede apreciarse en esta tabla es probable que a mayor diámetro del balón dilatador en relación con el diámetro del anillo valvular previo al procedimiento, se obtengan mejores resultados pues el gradiente sistólico muestra una disminución directamente proporcional, puede observarse que incluso se utilizaron balones con un diámetro mayor del 80% del diámetro del anillo con buenos resultados, aún cuando la literatura recomienda utilizar balones hasta un 50% mayores. Sin embargo es necesario contar con más datos para que este resultado sea más confiable.

Tabla Hallazgos Rx de Tórax, EkG, y Grado de Severidad de la Estenosis por Coarctación

Caso #	Hallazgos Rx.	R>10 en VI, T(-)	R<10 en VI T(-)	R >20 en VI	S en V6 T(-) en AVF	S>10 en DI	R>S en VI	Eje >120°	Onda P alta	Dx. Rx.	Dx. EKG	Dx. Catete
1.	Corazón normal, FP leve disminución, TP aumentado.						X		X	Mod	Lev	70
2.	Rx normal	X					X			Lev	>50	52
3.	Cardiomegalia FP aumentado, TP Dilatado, Dilatación post-estenótica.	X				X	X	X		Sev	>80	113
4.	Cardiomegalia, FP aumentado, TP dilatado Dilatación post-estenótica	X				X	X	X	X	Sev	>80	100
5.	Cardiomegalia, TP aumentado, FP disminuido, dilatación post-estenótica.					X	X	X	X	Sev	>80	100
6.	Cardiomegalia leve, FP normal,					X	X	X	X	Lev	>80	80
7.	Cardiomegalia, TP aumentado, FIP disminuido.	X		X		X	X	X		Sev	>80	150

Caso #	Hallazgos Rx	R>10 en V1 T(-)	R<10 en V1 T(-)	R>20 en V1	S en V6, T(-) en AVF	S>10 en DI	R>S en V1	Eje > 120°	Onda P alta	Dx. Rx.	Dx EKG	Dx Cateter
8.	Cardiomegalia, TP prominente, FP disminuido, dilatación post-estenótica	X				X		X	X	Sev	>80	140
9.	Corazón normal, FP disminuido, TP ligeramente dilatado.						X			Mod	Leve	50
10.	Cardiomegalia leve, FP ligeramente disminuido.	X					X			Mod	Leve	58
11.	Corazón Normal	X					X			Leve	Leve	70
12.	Cardiomegalia leve	X					X			Leve	Leve	69
13.	Cardiomegalia moderada, FP disminuido	X				X	X	X		Mod	>80	122
14.	Cardiomegalia, FP disminuido, TP prominente, dilatación post-estenótica.					X	X	X		Sev	>80	120
15.	Corazón Normal	X				X				Leve	Leve	50
16.	Cardiomegalia		X							Leve	Leve	77



Caso #	Hallazgos Rx	R>10 en V1 T(-)	R<10 en V1 T(-)	R>20 en V1	S en V6, T(-) en AVF	S>10 en DI	R>S en V1	Eje> 120°	Onda P alta	Dx. Rx.	Dx EKG	Dx Cateter
17.	Cardiomegalia, FP disminuido, TP prominente	X				X	X	X	X	Sev	>80	112
18.	Cardiomegalia, FP disminuido, TP prominente.					X	X	X		Sev	>80	119
19.	Cardiomegalia moderada.			X			X			Mod	>50	64
20.	Cardiomegalia, FP disminuido, TP prominente					X	X	X		Sev	>80	107
21.	Cardiomegalia, FP disminuido, TP aumentado.	X		X		X	X	X		Sev	>80	175
22.	Cardiomegalia moderada		X							Mod	Leve	83

En la presente tabla podemos observar que en el 68% de los pacientes (15 casos), la radiografía de tórax permitió estimar un grado de severidad de la estenosis valvular pulmonar similar a la determinada por el cateterismo. El electrocardiograma permitió estimar un grado de severidad de la estenosis similar a la determinada por el cateterismo en 64% de los casos (14 casos). También observamos que mientras mayor es la severidad de la estenosis mayor es la probabilidad de diagnóstico tanto por Rx como por electrocardiograma. (FP: Flujo pulmonar; TP: Tronco Pulmonar).

## Conclusiones

- La valvuloplastia con balón constituye un procedimiento efectivo para el tratamiento de la estenosis de la válvula pulmonar, lográndose en la mayoría de los casos disminución significativa del gradiente sistólico entre el ventrículo derecho y la válvula pulmonar.
- El presente estudio, no evidenció que exista una correlación adecuada entre el gradiente transvalvular pulmonar determinado por el Ecocardiograma y el determinado por el cateterismo. Por lo que podría concluirse que probablemente el ecocardiograma es útil para orientar sobre el diagnóstico de estenosis de la válvula pulmonar pero no para determinar el grado de severidad de la misma.
- En este estudio se observó que mientras más severa es la estenosis valvular pulmonar, existe mayor posibilidad de que sea determinado por los hallazgos de la radiografía de tórax y del electrocardiograma.
- La valvuloplastia con balón en el tratamiento de la estenosis de la válvula pulmonar debe ser considerado como la primera alternativa frente al tratamiento quirúrgico ya que los resultados son similares y tanto las complicaciones como el tiempo de estancia hospitalaria son menores.
- La mortalidad fue de 0%.
- Las complicaciones de la valvuloplastia con balón en el tratamiento de la estenosis pulmonar fueron transitorias y consistieron en el desarrollo de arritmias cardiacas (bradiarritmia, taquicardia supraventricular) y la ruptura de uno de los valones dilatadores durante la realización del procedimiento. Las complicaciones mencionadas no causaron repercusiones hemodinámicas posteriores.

## Recomendaciones

- Buscar soluciones factibles a los problemas de adquisición del instrumental necesario para efectuar este tipo de procedimiento a los pacientes que lo requieran.
- Realizar ecocardiograma, electrocardiograma y radiografía de tórax al paciente pocos días antes del procedimiento con la finalidad de contar con bases diagnósticas más recientes y por ende más confiables para la realización del procedimiento, al igual que en el periodo post-dilatación inmediato, para tener una evaluación objetiva de los resultados obtenidos.
- Mejorar la descripción de los métodos diagnósticos (electrocardiograma, radiografías, ecocardiograma, cateterismo cardiaco), en el expediente del paciente para un mejor seguimiento de los casos por otros médicos, y para facilitar la realización de trabajos de investigación posteriores.
- Determinar en cada paciente el porcentaje de sobredistensión del anillo valvular pulmonar.
- Considerar la utilización de la técnica de doble balón en los pacientes con un diámetro anular menor o igual a 19 mm, en quienes la utilización de un único balón probablemente no sea lo más adecuado.
- Realizar un estudio prospectivo en el que se evalúe la evolución del paciente post-valvuloplastia, para conocer si los resultados satisfactorios inmediatos obtenidos persisten a mediano y largo plazo.

## Resumen

En el presente trabajo se presenta la revisión de 22 expedientes clínicos de pacientes con estenosis de la válvula pulmonar tratados con valvuloplastia con balón en la Unidad de Cirugía Cardiovascular de Guatemala, en el período comprendido de mayo de 1990 a febrero de 1998, teniendo como principal objetivo establecer los resultados y complicaciones que dicho tratamiento ha evidenciado desde que se empezó a utilizarse en nuestro país.

Para lo cual se determinó el grado de disminución del gradiente transvalvular pulmonar después de efectuada la valvuloplastia con balón, mediante un análisis estadístico que consistió en prueba de comparaciones apareadas, en donde se observó que el tratamiento de la estenosis valvular con balón produce una disminución promedio de 45 mmHg y que el tratamiento con valvuloplastia con balón da resultados satisfactorios.

Asimismo se determinó el porcentaje de sobredistensión del anillo valvular pulmonar lo que permitió observar que a mayor porcentaje de sobredistensión valvular mayor es la disminución del gradiente transvalvular.

Se determinó estadísticamente (mediante el coeficiente de correlación de Pearson), la correlación entre el gradiente sistólico determinado por el Ecocardiograma y por el cateterismo en donde se observó que aparentemente no existe correlación lineal entre ambos métodos diagnósticos, sin embargo esto podría deberse a que varios ecocardiogramas fueron realizados algunos meses antes del cateterismo cardiaco. Además se considera necesario realizar un estudio con mayor cantidad de casos para poder hacer conclusiones de este tipo.

Las complicaciones de la valvuloplastia con balón en estenosis valvular pulmonar se presentaron en el 18% de los pacientes, sin embargo estas ocurrieron durante el procedimiento, fueron

transitorias y no dejaron secuelas de importancia. Además es importante hacer notar que la mortalidad fue de 0%.

El tiempo de hospitalización del paciente osciló entre 24 - 48 hrs lo que disminuye el gasto de recursos tanto al hospital como a la familia del paciente.

Al finalizar el trabajo de investigación se concluye que el tratamiento de la estenosis valvular pulmonar con valvuloplastia con catéter balón debe ser considerada la primera alternativa de tratamiento en estos pacientes ya que los resultados que se obtienen son similares a los producidos por el tratamiento quirúrgico, pero con menor riesgo de complicación, menor tiempo de hospitalización y menor gasto de recursos.

## *Bibliografía*

1. Anand R; Mehta AV. Natural history of asymptomatic valvar pulmonary stenosis diagnosed in infancy. *Clinical Cardiology*. USA 1997, april; 20(4): 377-80.
2. Behrman, R. *Tratado de pediatría de Nelson*. 14<sup>ª</sup> edición. Interamericana Mc-Graw-Hill, México D.F. 1992, Vol I p
3. Cecil. *Tratado de Medicina Interna*. 18<sup>ª</sup> edición. Interamericana Mc-Graw-Hill, México D.F. 1991. Vol. I p.349-50.
4. Domínguez B; Vergara FA. Percutaneous pulmonary valvuloplasty with balloon catheter in a patient with severe pulmonary stenosis. First case carried out in Panama. *Revista Médica de Panamá*. 1996, Jan-May; 21(1-2):30-8.
5. Dotter CJ, Judkins MP. Transluminal treatment of arteriosclerotic obstruction. Description of a new technique and a preliminary report of its application. *Circulation Clinical*. 1964, 30:654.
6. Grossman William; Baim D. *Cateterismo, Angiografía e Intervención Cardíaca*. 4<sup>ª</sup> edición, Interamericana, Boston Masachuset 1992. P. 470-72; 490-92; 609-11.

7. Gruntzig AP, Senning A. Nonoperative dilatation of coronary artery stenosis: percutaneous transluminary coronary angioplasty. *New Engl. J Med.* 1979, 301:61.
8. Hwang B; Lee BC. Detachment of balloon in an infant: a rare complication of balloon pulmonary valvuloplasty. *Chung Hua Min Kuo Hsiao Erth Ko Hsueh Hui Tsa Chih.* 1996, nov-Dec; 37(6):451-4.
9. Kan JS, White RI, Mitchell SE. Percutaneous balloon valvuloplasty: a new method for treating congenital pulmonary valve stenosis. *New Engl J Med.* 1982, 307:540.
10. Khowsathit P. Balloon pulmonary valvuloplasty In children, one year follow-up experience at Ramathibody Hospital. *J Med Assoc.Thailand.* 1997, august: 80(8): 486-90.
11. Kim H; Ishibashi Y. Effects of balloon pulmonary valvuloplasty on atrial shunting- a patient with pulmonary valve stenosis and a large secundum atrial septal defect. *Jpn Circ Japan.* 1997, february; 61(2):192-6.
12. Masszi G; Szalmari A. Percutaneous transluminal valvuloplasty in severe neonatal pulmonary stenosis. *Orv Hetiél.* Hungary, 1996 april 7; 137(14):743-5.

13. Medina A. Valvuloplastia pulmonar intraoperatoria con balón en la estenosis pulmonar valvular. *Revista Española*. Vol.35 No.5 1986 sept- oct. P. 381-83.
14. Nakasato M; Suzuki H. Balloon pulmonary valvuloplasty for pulmonary valve stenosis with atrial septal defect. *Am J Cardiology*. Japan, 1997 march 15;79(6):838-9.
15. Narang R; Das G. Effect of the balloon -annulus ratio on the intermediate and follow up results of pulmonary balloon valvuloplasty. *Cardiology Clinical*. India 1997 May-Jun; 88(3) 271-6.
16. Pfammatter JP. Interventional Cardiology in pediatrics. *Schweiz Rundsch Med Prax*. Germany 1997 apr 23; 86(17)693-9.
17. Radke, W; Lock J. Dilatación con balón. *Clínica Pediátrica de NA*. Interamericana. 1990 1:89 .
18. Semb BKH. Balloon Valvuloplasty in 23 patients . *Am J Cardiol*. 1984, 2:239.
19. Skorton David; Garson Arthur. Congenital Heart Disease in adolescents and adults. *Cardiology Clinics*. Vol. II No.4 WB Saunders Company USA 1993 pp.613-15.



20. Sokolow Maurice. *Cardiología Clínica*. 4ª edición. Manual Moderno, México 1988 p. 316-20.
21. Surós J. *Semiología Médica y Técnica Exploratoria*. 7ª edición. Salvat, México 1993, p. 325.
22. Velts H; Raines KH. Growth of the right heart after balloon valvuloplasty for critical pulmonary stenosis in the newborn. *Am J Ckardiol*. 1997 apr 1;79(7):982-84.
23. Xia C, Kang M. Percutaneous transluminal balloon pulmonary valvuloplasty for congenital pulmonary valve stenosis in children. *Chin Med J*. 1996 august; 109(8): 618-21.

# BOLETA PARA RECOLECCIÓN DE DATOS

No de boleta: \_\_\_\_\_

No. De Expediente Clínico: \_\_\_\_\_

Fecha de Procedimiento: \_\_\_\_\_

Sexo: \_\_\_\_\_

Edad del Paciente: \_\_\_\_\_

Descripción del EKG: \_\_\_\_\_

Descripción de Radiografía de Tórax: \_\_\_\_\_

Gradiente sistólico por Ecocardiograma antes de la valvuloplastia: \_\_\_\_\_

Gradiente sistólico por cateterismo antes de la valvuloplastia: \_\_\_\_\_

Gradiente sistólico después de la valvuloplastia: \_\_\_\_\_

Número de dilataciones durante el procedimiento: \_\_\_\_\_

Diámetro de los balones utilizados durante la dilatación: \_\_\_\_\_

Tiempo de hospitalización: \_\_\_\_\_

Complicaciones: \_\_\_\_\_