

UNIVERSIDAD DE SAN CARLOS DE GUATEMALA  
FACULTAD DE CIENCIAS MEDICAS

*"ANGIOFIBROMA JUVENIL"*

Diagnostico, manejo y complicaciones del paciente con Angiofibroma Juvenil en el Hospital General San Juan De Dios de enero De 1990 a febrero de 1998.

**TESIS**

*Presentada a la honorable Junta Directiva de la  
Facultad de Ciencias Médicas de la  
Universidad de San Carlos de Guatemala.*

POR

*Anabelly Bustamante Camirex.*

*En el acto de investidura de :*

*Médica Y Cirujana*

GUATEMALA, JUNIO DE 1,998.

PROPIEDAD DE LA UNIVERSIDAD DE SAN CARLOS DE GUATEMALA  
Biblioteca Central

05  
T(7825)  
C. 4

EL DECANO DE LA FACULTAD DE CIENCIAS MEDICAS  
DE LA  
UNIVERSIDAD DE SAN CARLOS DE GUATEMALA

HACE CONSTAR QUE:

El (la) PERITO CONTADOR ANABELLY BUSTAMANTE RAMIREZ  
Carnet Universitario No. 0055905

Ha presentado para su Examen General Público, previo a optar al  
título de Médico y Cirujano, el trabajo de tesis titulado:  
ANGIOFIBROMA JUVENIL



trabajo asesorado por:  
Doctor: ARTURO RODAS SANCHEZ

y revisado por:  
Doctor: ELMER ENRIQUE GRIJALVA BARASCOUT

quienes lo avalan y han firmado conformes, por lo que se emite,  
firman y sellan la presente ORDEN DE IMPRESION.

Guatemala, 18 de mayo de 1998.

  
Dr. Antonio Palacios L.  
COORDINADOR UNIDAD TESIS  


  
DIRECTOR  
CENTRO DE INVESTIGACIONES  
DE LAS CIENCIAS DE SALUD  


IMPRIMASE:

  
Dr. Edgar Axel Oliva González  
DECANO  




FACULTAD DE CIENCIAS MEDICAS  
GUATEMALA, CENTRO AMERICA

Guatemala, 18 de mayo de 1998.

Doctor:  
Antonio Palacios López  
Coordinador Unidad de Tesis  
Facultad de Ciencias Médicas.

Se le informa que el(la) PERITO CONTADOR

ANABELLY BUSTAMANTE RAMIREZ


Nombres y apellidos completos

Carnet No.: 55905 ha presentado el Informe Final de su trabajo de tesis titulado:

ANGIOFIBROMA JUVENIL


Del cual autor, asesor(es) y revisor nos hacemos responsables por el contenido, metodología, confiabilidad y validez de los datos y resultados obtenidos, así como de la pertinencia de las conclusiones y recomendaciones expuestas.

Dr. Edgar A. Rodas Sandoval  
Cirujano Otorrinolaringólogo  
Colegiado de Guatemala y Escudo  
Colegiado 1.790

  
Firma del estudiante

Méstor Enrique Grialvo Barancoy  
Médico y Cirujano  
Colegiado No. 2824

  
F. Asesor  
Nombre completo y sello

  
F. Revisor  
Nombre completo y sello  
Reg. Personal 11496



UNIVERSIDAD DE CIENCIAS MEDICAS  
GUATEMALA, CENTRO AMERICA

APROBACION INFORME FINAL

OF. No. 206-97

Guatemala, 18 de mayo de 1997.

PERITO CONTADOR  
ANABELLY BUSTAMANTE RAMIREZ  
CARNET No. 0055905

Facultad de Ciencias Médicas  
USAC.


Por este medio hago de su conocimiento que su Informe Final de Tesis, titulado: ANGIOFIBROMA JUVENIL

ha sido RECIBIDO, y luego de REVISADO se ha establecido que cumple con los requisitos contemplados en el reglamento de trabajos de tesis; por lo que es autorizado para completar los trámites previos a su graduación.

Sin otro particular me suscribo de usted.

Atentamente,


"DID Y ENSEÑAR A TODOS"



Dr. Antonio Palacios López  
Coordinador Unidad de Tesis

NOTA: La información y conceptos contenidos en el presente trabajo es responsabilidad única del autor.

APL/jvv.



# INDICE

	<b>Página</b>
• Introducción	1
• Definición del problema	2
• Justificación	3
• Objetivos	4
• Marco Teórico	5
• Metodología	21
• Presentación, Analisis e Interpretación de Resultados	25
• Conclusiones	35
• Recomendaciones	36
• Resumen	37
• Bibliografía	38
• Anexos	41

## INTRODUCCIÓN

---

Las neoplasias pueden considerarse como un grupo de entidades clínico-patológicas específicas de etiología, manifestaciones clínicas, forma de tratamiento, resultados y pronósticos muy diferentes.

Los Angiofibromas son neoplasias benignas de nasofaringe. Tiende a crecer a lo largo de los agujeros y fisuras naturales, esta entidad está considerada como la cuarta causa de ingresos al servicio de otorrinolaringología del Hospital General San Juan de Dios.

Las manifestaciones clínicas alertan al paciente y su pronóstico es bueno si se dá el tratamiento y manejo adecuado que en este caso es quirúrgico.

En este estudio las manifestaciones clínicas más relevantes son epistaxis que se presentó en 17 pacientes, ostrucción nasal unilateral en 13 pacientes, tumoración 11 pacientes y dificultad respiratoria 11 pacientes. La técnica quirúrgica más utilizada es la de Denker Rouge.

En esta investigación se presenta una revisión de los aspectos más recientes y relevantes en el diagnóstico, manejo y complicaciones del Angiofibroma Juvenil, así como los aspectos clínicos más comunes.

Los resultados muestran que el Angiofibroma más es una neoplasia que se da exclusivamente en el sexo masculino en un mayor porcentaje en al edad puberal y de 22 pacientes estudiados 9 pacientes tuvo recurrencia.

Se incluye además, la revisión bibliográfica del tema investigado, actualizando conceptos y presentando resultados de investigaciones recientes. Espero que este trabajo contribuya aún mejor diagnóstico y manejo del Angiofibroma Juvenil.

## DEFINICIÓN DEL PROBLEMA

Las neoplasias son definidas como una neoformación o nuevo crecimiento de tejido en los cuales la multiplicación de las células no está totalmente controlada por los sistemas reguladores del organismo y tienen generalmente un patrón de crecimiento definido.

El Angiofibroma Juvenil es una neoplasia benigna fibromatosa de gran componente vascular, se ubica principalmente en la región nasofaríngea. Tiende a crecer ocupando agujeros y fisuras naturales cercanas al sitio de origen, destruye estructuras vecinas incluyendo las óseas y potencialmente llegan a la invasión cerebral y pueden provocar la muerte.

Por su ubicación y por ser muy sangrantes, estas neoplasias producen principalmente obstrucción nasal y hemorragias masivas pudiendo llegar a provocar anemia marcada al paciente.

El principal tratamiento es la cirugía, efectuando la resección del tumor. La extirpación quirúrgica ha sufrido variaciones a través del tiempo por su peligrosidad y complicaciones tanto en vías de abordaje como la técnica de resección sin existir uniformidad en este manejo, es por eso que se ha querido revisar este proceso para lograr la elaboración de este protocolo.

## JUSTIFICACIÓN

El Angiofibroma Juvenil es una neoplasia benigna fibromatosa con datos histológicos de interés. Se origina en nasofaringe y que se manifiesta como una masa que invade tejidos adyacentes produciendo obstrucción, salida de secreción o epistaxis y puede haber deformidad facial.

El 22 % de las neoplasias nasofaringe son angiofibromas juvenil \*

El 0.1 % de pacientes con epistaxis son secundarios a Angiofibroma Juvenil.

El principal tratamiento es la cirugía efectuando la resección del tumor, se efectúan varias técnicas: Rinotomía lateral, la de Denker Rouge, desguante facial y transpalatina. Su pronóstico es bueno si tiene el tratamiento adecuado puesto que es una neoplasia benigna y no se maligniza.

En Guatemala aproximadamente desde 1930 ya ha habido especialistas en otorrinolaringología dedicados al estudio y manejo de esta neoplasia, sin embargo se ha hecho el diagnóstico y tratamiento de esta entidad de acuerdo a los recursos existentes en los diversos hospitales del país y se han basado en los criterios que cada especialista ha adquirido durante su formación sin que exista uniformidad en el manejo, es por eso que se ha querido revisar y analizar estadísticamente este proceso para lograr la elaboración de un protocolo y que pueda servir de guía a quienes lo consultan.



## OBJETIVOS

---

### Generales :

- 1.- Determinar la incidencia de Angiofibroma Juvenil en el Hospital General San Juan de Dios.
- 2.- Determinar la morbimortalidad del Angiofibroma Juvenil.

### Específicos :

- 1.- Establecer las edades más frecuentes en que ocurre el Angiofibroma Juvenil.
- 2.- Encontrar los signos y síntomas más frecuentes en nuestro medio.
- 3.- Determinar qué órganos son invadidos.
- 4.- Describir el manejo y las complicaciones del mismo.
- 5.- Determinar la prevalencia de la recidiva del Angiofibroma Juvenil.

### **ANGIOFIBROMA JUVENIL**

Llamado también Fibroma Nasofaríngeo, Hemangiofibroma o Sarcoma Juvenil, es una entidad poco conocida por el médico general. La cual consiste en una tumoración formada por tejido fibroso, muy vascularizada, que se desarrolla en la cavidad nasofaríngea, presentándose predominantemente en varones jóvenes durante la segunda década de la vida, puede ser único o múltiple, y se han presentado casos en los primeros años de vida y otros en diversas décadas, incluyendo la sexta. <sup>2</sup>

El tumor por su ubicación y por ser muy sangrante producen principalmente obstrucción nasal y hemorragia masivas. Pudiendo llegar a anemizar marcadamente al paciente. <sup>15</sup> Otra de las características es el de la regresión casi siempre parcial cuando el paciente desarrolla sus caracteres sexuales secundarios, lo que hace problemática la clasificación como tumor benigno genuino, y algunos autores lo consideran como hiperplasia reactiva de aspecto tumoriforme, <sup>3</sup> como el caso reportado por Zange, de un paciente de 16 años con Fibroma Nasofaríngeo confirmado histológicamente con hemorragia intensa, el cual no fue operado por una fobia familiar a las intervenciones quirúrgicas, habiendo sido tratado con transfusiones sanguíneas, y pasado algunos años disminuyeron las hemorragias. El paciente a los 30 años presentó dificultad para la respiración nasal, cefalea, alteraciones en las estructuras laterales de coanas y regiones cercanas al espacio Nasofaríngeo. <sup>15</sup>

### **DESCRIPCIÓN MACROSCOPICA**

L.R. Boies lo describe como un tumor semejante a los pólipos nasales de color rosa o rojo, de forma irregular y tamaño variado que puede medir desde pocos centímetros hasta 10 cms. En su mayor diámetro. J.M. Alonso hace notar que presenta una implantación sesil; De weese y Jackson y Jackson hablan de que pueden ser pediculados, y aún cuando el tumor sea grande, el pedículo es pequeño y se fija en un solo punto, en lo que están de acuerdo la mayoría de los autores. J.A. Kirchner lo confirma al hablar de la movilidad del tumor, aunque puede adherirse a otras estructuras, pero lo describe nobular, de color rojo azulado, brillante y muchas veces ulcerado; en este último aspecto no está de acuerdo J.M. Alonso.

### DESCRIPCIÓN MICROSCÓPICA

El fibroma nasofaríngeo está formado básicamente por dos tipos de tejidos: tejido conjuntivo y vasos sanguíneos. Boies describe además, la presencia de vasos linfáticos.

Según Berendes, el tejido conjuntivo está constituido por fibras colágenas y un entramado reticular, presentando abundantes nidos de células inmaduras que lo asemejan al sarcoma; en lo cual están de acuerdo Jackson y Boies. Se observan numerosos fibroblastos de conformación variada, algunos de estos mononucleados y otros con varios núcleos, los aunque no son muy grandes son mayores que los mononucleados que pueden llegar a tener hasta 4 o 6 núcleos, predominando como células multinucleadas las contienen dos núcleos. Los vasos sanguíneos que irrigan la tumoración son en cantidad variable con predominio de los muy irrigados. Presentan en su base arterias de aspecto normal que forman hacia la periferia espacios vasculares, los cuales aumentan cuanto mas externa es la parte examinada. Esos espacios forman lagunas venosas que pueden estar recubiertas en su parte exterior, solamente por una capa endotelial, dando el aspecto de hendidura, aunque en otros vasos presentan su musculatura lisa y fibras elásticas, sobre todo los de la base; esta descripción está apoyada por estudios realizados por Hunermann, Osborn, Schiff, Mustakallio y Harma.<sup>4-5</sup>

### EPIDEMIOLOGÍA

Predomina en su totalidad en varones aunque un informe de Fitzpatrick 1980 describe casos en mujeres, aparece en la edad escolar y adultos jóvenes.<sup>5-6-7</sup>

Un estudio realizado por la universidad de Philadelphia, Pensilvania, USA de todas las neoplasias benignas constituye que el 22 % son Angiofibromas Juveniles.<sup>6</sup>

Por estudios hechos en diversos países y diferentes autores se supone que existe un factor racial. En Finlandia consideran un caso por cada seis mil pacientes otorrinolaringológicos.<sup>2</sup>

### ETIOLOGIA

Lismonde y Lepage discuten tres hipótesis etiológicas: 1) Incrementar reacción perióstica como consecuencia de la irritación crónica por enfermedad de los adenoides. 2) Anomalías en el desarrollo hipofisario.

3) Disfunción tímica. Finalmente D.A. Osborn no interpreta al Fibroma Nasofaríngeo como un tumor genuino, sino que lo considera en principio como una malformación de tejido eréctil, de carácter similar al hematoma, donde, a consecuencia de rupturas vasculares microscópicas y microhemorragias tisulares, se producirían una proliferación hística. Son también muy similares las conclusiones de Harma.

También cita Berendes a Bensch, quien en 1878 supone un estímulo de crecimiento diferente para ambos sexos en el techo de la nasofaringe y base del cráneo, acompañado de trastornos hormonales en la pubertad y su regresión terminado el desarrollo.

Ferreri, en 1911 pensaba en influjos temporales de crecimiento de la hipófisis sobre el tejido glandular aberrante, demostrado por Civarelli; sobre todo a nivel de la fascia desde el tubérculo faríngeo hasta el borde superior de la cavidad nasal; opino que es una teoría criticable, porque se encontraron casos hasta en la sexta década de la vida. Papale en 1924, supone una malformación hereditaria basada en dos casos de una familia, dependiente de la persistencia normal del condocráneo, en las formaciones cartilaginosas del oído y del esfenoides. Hlavacek menciona persistencia del Chorda Dorsalis y elementos paracordales, estimulados durante la pubertad hacia el crecimiento. H. Martín y colaboradores demostró en la mayoría de sus pacientes retraso en la madurez sexual y regresión con la madurez de los caracteres sexuales, por lo que se considera que puede ser debido a un déficit de andrógenos y etiología hormonal.<sup>1</sup>

Tapia 1981 lo refiere como un tumor benigno que se origina en nasofaringe en donde se junta la apofisis esfenoidal del hueso palatino con el ala horizontal del vomer y el techo de la apofisis pterigoides del hueso esfenoidal, tiende a crecer a lo largo de los agujeros y fisuras naturales relacionados con su sitio de origen.

(Farag 1987) considera la etiología incierta aunque se sabe que es una neoplasia con tejido andrógeno dependiente y se ha comprobado que presenta una similitud histológica con el tejido eréctil del pene. (Maurice y Mellard 1981) por los que estos últimos autores sugieren que el tumor puede deberse a un secuestro del tejido eréctil genital en la nasofaringe durante el desarrollo.<sup>7</sup>

**HALLAZGOS FÍSICOS**

Es un cuadro muy característico, aunque pueden semejar a los pólipos nasales, según Boies. También puede confundirse como fibrosarcoma, un fibroma simple o cualquier tumor noduloso. <sup>6</sup>

DeWeese los compara en el examen por rinoscopia anterior, a un lado colocado dentro la fosa nasal, masa rosa o roja que sangra con facilidad cuando se manipula, dando hemorragias severas, pero no mortales, las que aumentan al tratar de cohibirlas por taponamiento. La rinoscopia posterior usando espejo retronasal bajo anestesia local, se visualiza una amplia masa que obstruye una o ambas coanas, ocultando uno o ambos orificios de la trompa de eustaquio.

Jackson y Jackson menciona el descendimiento del velo del paladar, en tanto que Berendes reporta deformidad en la cara dependiendo del tamaño del tumor.

Ademas pueden encontrarse signos de sinusitis, otitis, rinitis, destrucción de la trompa de eustaquio, sordera, dolor por compresión del trigémino.

Bremer, Neel y DeSanto (1986) y Jones y DeSanto (1986) clasificaron los angiofibromas juveniles en los siguientes estadios clínicos :

- Estadio I**
  - A: Tumor limitado a la región coanal o la válvula nasofaríngea.
  - B: Tumor que se extiende a uno o más senos paranasales.
- Estadio II**
  - A: Tumor que se extiende hacia la fosa pterigomaxilar en su porción interna.
  - B: Afección total de la fosa pterigomaxilar.
  - C: Tumor que se extiende a la mejilla o piso de la fosa temporal.
- Estadio III** Tumor con extensión intracraneal. <sup>5-7</sup>

### **MANIFESTACIONES CLÍNICAS**

La evolución de la sintomatología puede durar meses o años y consiste principalmente en la obstrucción nasal uni o bilateral y epistaxis severa.<sup>5-8</sup> L.R. Boies y J.M. Alonso hacen hincapié en que la obstrucción es el principal síntoma; Jackson & Jackson le dan mayor importancia a la epistaxis, pero J.M. Alonso las menciona de poca intensidad y frecuencia. Otra manifestación es la obstrucción de la trompa de Eustaquio y la Otitis media, ambas acompañadas de su sintomatología; también mencionan rinitis crónica, cambio de voz la de tipo adenoide, así como anemia secundaria y dolor sordo en el área tumoral.

Berendes menciona que pueden presentar secreción purulenta nasal debido a mal drenaje de los senos paranasales; deformidad de la cara, si la tumoración es muy grande, y disminución de la fuerza, aunque no está esclarecido si es debido al angiofibroma o a una disarmonía hormonal.

Jackson & Jackson prefiere entre la sintomatología, la disfagia, raramente meningitis y septicemia, dolor en el área inervada por el trigémino cuando hay presión lateral sobre la base del cráneo.

J.M. Alonso describe la triada de sordera obstrucción unilateral y epistaxis como diagnóstico de fibroma nasofaríngeo.<sup>5</sup>

### **METODO DIAGNÓSTICO**

J.A. Kirchner menciona que radiografías de cráneo pueden revelar la masa; además la politomografía puede revelar también extensiones tumorales con daño óseo.

Huber logró la angiografía del fibroma nasofaríngeo, demostrando la presencia de dilataciones sacciformes del tamaño de un grano de arroz, sobre los vasos, como racimos de uvas. Además demostró dilatación de la arteria maxilar interna del lado del tumor, sin anastomosis con la contralateral.

Desde el punto de vista radiológico, Hollman y Miller han resaltado que el abombamiento de la pared posterior del antro maxilar y el alargamiento de la fisura orbitaria superior, son signos característicos en la radiografías

simples convencionales de senos paranasales de estos tumores; sin embargo, el método radiológico ideal para valorar su extensión es la tomografía axial computarizada de resolución alta. La **angiografía carotídea se utiliza, sobre todo, para la embolización arterial preoperatoria de tumores avanzados.** (IIIB, IIC, y III).<sup>7-12</sup>

## **TRATAMIENTO**

Existen tres clases de tratamiento:

- 1) *Hormonal.*
- 2) *Radioterapia.*
- 3) *Quirúrgico.*

### **TRATAMIENTO HORMONAL**

El tratamiento hormonal, está basado en la sospecha de una deficiencia hormonal durante el desarrollo. Ha sido usada desde 1926 por diferentes autores, entre ellos K. Steinnann y J. Beodt, pero el trabajo mejor fundamentado es el de H. Martin y colaboradores, en 1948, quien encontró, baja la eliminación de 17 cetosteroides, falta de madurez en los centros de osificación y en los caracteres sexuales secundarios, con lo cual reporta una regresión del tumor en un mes.

Recomienda una dosificación de andrógeno según la edad y desarrollo del paciente. A partir de este trabajo se han publicado otros 15 o 20, con resultados similares, pero nunca se ha logrado la desaparición total del tumor.<sup>9</sup>

Algunos autores consideran que este tratamiento disminuye las hemorragias, el crecimiento y quizás las recidivas. Otros opinan que es útil, aunque si han comprobado un espesamiento del tejido conjuntivo, maduración de los vasos, degeneración fibrinoide sin necrosis y formación de sustancia hialina con disminución de la vascularización, por lo que lo recomiendan como un tratamiento previo a la cirugía.<sup>9</sup>

También han sido usados la desoxicorticosterona y la progesterona, con los mismos resultados y efectos colaterales de maduración esquelética, con osificación prematura de los cartilagos de conjunción.

Para una mejor visualización de este tratamiento, deben conocerse ampliamente los cambios hormonales durante la adolescencia y sus variaciones fisiológicas normales.

### TRATAMIENTO POR RADIOTERAPIA

J.A. Kirchner reporta el trabajo realizado por P.J. Fitzpstrick, del Princess Margaret Hospital, Toronto, en el cual 31 pacientes con fibroma nasofaríngeo fueron tratados con radiación, cuya técnica está supeditada a la extensión del tumor, en la que deben protegerse las estructuras vitales como la médula espinal y la cámara anterior del ojo.

La dosis que recomiendan es de 3,000 rads en tres semanas. De los 31 casos solamente 15 tratamientos produjeron efectos colaterales mínimos, con un alivio sintomático que principió durante el tratamiento y se completó meses despues. La regresión puede ser inmediata o a tardar 2 años en desaparecer. Las recidivas del tumor fueron consideradas como el resultado de una irradiación inadecuada, o a extensiones no conocidas del tumor. De 30 pacientes, 5 necesitaron tratamiento posterior; de este grupo 14 pacientes recibieron radioterapia como primer tratamiento; sólo uno tuvo recurrencia, pero no mencionan el efecto de la radiación en la glándula hipófisis y los posibles disturbios de este tratamiento por dicha irradiación.

Jackson & Jackson refiere que la terapia recibida con radio en forma de agujas o cápsula suplementada por irradiación, no tuvo éxito completo, y optó por practicar la cirugía complementaria.

Berendes considera este tratamiento como de resultados dudosos y como posibles complicaciones: Inhibiciones del crecimiento del cráneo por la irradiación, amplia necrosis por aplicación local de radio. DeWeese opina que no está indicado.

La terapia de radiación con bombilla externa también ha sido avocada en la literatura. Reporta 3 casos grandes de angiofibromas nasofaríngeales juveniles con extensiva intracraneal primeramente manejada con terapia de



radiación con bombilla externa. Aunque no hubo una completa resolución de los tumores, si hubo una significativa elevación de sintomatología sin serios efectos por la terapia de radiación. Basados en estos casos, que la terapia de radiación con bombilla externa en el manejo de angiofibroma nasofaríngeo juvenil extensiva con extensión intracraneana se garantiza en ciertos casos seleccionados.<sup>10</sup>

### TRATAMIENTO QUIRURGICO

La extirpación quirúrgica del angiofibroma juvenil ha sufrido variaciones a través del tiempo, por su peligrosidad y cambios, tanto en vías de abordaje, como en la técnica de resección.

La embolización es una técnica bien establecida que facilita la subsecuente extirpación operatoria de tumores vascularizados como el angiofibroma juvenil. Sin embargo hay riesgos de accidentes neurológicos durante la angiografía y embolización del tumor proveniente de la arteria carótida interna. La embolización intra-tumoral directa puede prevenir estos efectos potenciales. Esta técnica induce a una marcada devascularización y necrosis del tumor y suministra una útil visualización periooperatoria del tumor.<sup>11-12</sup>

Se describe una nueva técnica de embolización intra-tumoral. Una inyección intratumoral de N-butylcyanoacrylate se recomienda ya sea periódicamente con aguja directa (taladrar) del tumor o preoperatoriamente a través de la nariz o a través de la piel. Las indicaciones de esta técnica son tumores hipervascularizados como el angiofibroma juvenil y es de excelentes resultados.<sup>13</sup>

El tratamiento de elección es quirúrgico, y la vía depende del estadio clínico y el estado general del paciente. Lo más frecuente es el acceso a través de una rinotomía lateral o una vía sub-labial que según el caso, se combinan con una vía transpalatina o transantral retromaxilar (Waldmans, 1981, Bremer, 1886). A pesar de la embolización preoperatoria, la hemorragia durante la cirugía es en promedio de 1,000 a 1,500ml. Los tumores con extensión intracraneal se tratan con acceso mixto, neuroquirúrgico y rinológico.<sup>14-15</sup>

**DESCRIPCIÓN DE TÉCNICAS :**

**TÉCNICA DE DESGUANTE FACIAL**

Consiste en exponer la cavidad nasal levantando las estructuras superficiales de la nariz (piel, tejido celular subcutáneo) a través de tres tipos de incisiones: a) Intercartilaginosa, b) Transfixión, c) Sublabial. El empleo de esta vía combinada con una maxilectomía medial, proporciona un acceso quirúrgico a senos etmoidales, esfenoides, maxilares, nasofaringe, clivus y porción inferomedial del vértice orbitario. Esta vía fue descrita por Casson, Bonanno y Converse, en 1974. En la actualidad, la emplean diferentes autores para extirpar angiofibromas juveniles y papilomas nasales invertidos (Price, 1986, Sachs, 1984)

**TÉCNICA**

1. Anestesia general, colocando al paciente en posición supina con la cabeza ligeramente levantada de la mesa (unos 20 a 30°).
2. Taponamientos nasales anteriores con algodón humedecido en fenilefrina, e infiltración local con xilocaína al 1% con adrenalina 1:100,000, tanto en nariz como en región gingivobucal, en ambas fosas caninas.
3. Transfixión completa e incisiones intercartilaginosas bilaterales, para separar la punta nasal del dorso mediante una desesqueletización cuidadosa. Las incisiones se extienden alrededor de la abertura piriforme para hacer una liberación circunvestibular.
4. Incisión sub-labial, que se extiende en la línea media y va de un primer molar al contralateral.
5. Los tejidos blandos del dorso nasal se elevan en un plano subperióstico, y los de la mejilla también se levantan y disecan de la porción anterior del maxilar, desde su porción más externa hasta los huesos nasales y el reborde infraorbitario, teniendo cuidado de proteger el paquete vasculonervioso que sale del orificio infraorbitario.

6. Se libera el resto de las partes blandas de la columella y la espina maxilar anterior, para conectar así las incisiones nasal y sub-labial, con lo que se completa la liberación de las partes blandas del centro de la cara.
7. En seguida, se retraen el labio superior, junto con la columella y la punta nasal e incluyendo los cartilagos alares, sobre el dorso nasal hasta la altura del reborde orbitario inferior.
8. Se abre el antro maxilar ipsolateral a la lesión, removiendo hueso hasta la apófisis frontal del maxilar mediante osteotomía que se inicia a lo largo de la abertura piriforme, para completar una maxilectomía contralateral.
9. Una vez completado lo anterior, se pueden practicar etmoidectomía y esfenoidectomía bajo visión directa; el tabique nasal es completamente accesible y según la patología puede researse hasta el nivel de la lámina cribiforme. Este acceso también puede hacerse en el sitio contralateral.
10. Al remover la pared posterior del antro maxilar y la apófisis ascendente del hueso del paladar, se obtiene un acceso completo a la nasofaringe. Dichas maniobras provocan hemorragia importante de las arterias maxilar interna y palatinas. Los límites posteriores de este acceso son los músculos pterigoideos, la parte posterior del seno esfenoidal y el clivus.
11. Esta vía también puede combinarse con un acceso craneofacial o incluso una maxilectomía total, pudiendo así mismo hacerse incisiones, como la Weber - Ferguson, si se requiere mayor exposición, sobre todo en tumores que se extienden a la órbita o fosa infratemporal.
12. Se pulen todas las superficies óseas rugosas y se realiza una hemostasia final con gasa vaselinada impregnada en solución con antibióticos, que se empaqa en la cavidad nasal.

13. Se coloca nuevamente en su lugar la punta de la nariz y se sutura la incisión de transfixión, aplicando un segundo punto a nivel de la base de la columella. La piel vestibular también se sutura al borde de la mucosa piriforme.
14. Se aproxima cuidadosamente la incisión sub-labial alineando el frénulo, y se coloca vestidura nasal con micropore y tela adhesiva.
15. Los taponamientos se empiezan a retirar entre el quinto y séptimo días del postoperatorio. <sup>7</sup>

### **RINOTOMIA LATERAL**

Es una vía básica en cirugía oncológica de nariz y senos paranasales. La técnica es como sigue: (1) Se utiliza anestesia general. (2) El paciente se coloca en posición supina, con la cabeza ligeramente arriba del nivel del tórax para disminuir la presión venosa. (3) Se hace limpieza local de la región, y se suturan los párpados con nailon 5 ó 6-0. (4) Se infiltra localmente el sitio de la incisión, con xilocaina al 2% y adrenalina. (5) La incisión de la piel se inicia a la mitad entre el canto interno y el dorso nasal; se identifican y cauterizan la arteria y vena angulares y se continúa hacia abajo sobre la porción lateral externa de la nariz, para seguir por el borde del ala nasal y terminar en el tercio externo de la fosa nasal. (6) La incisión alar se extiende a través de todas sus capas hacia la cavidad nasal, para exponer así la cresta piriforme. Una sutura de tracción con seda 2-0 mejora la exposición del campo quirúrgico. (7) Se eleva el periostio del hueso nasal y la porción ascendente del maxilar con ayuda de un disector de Freer.

(8) Se hacen osteotomía lateral y transversa levantando el hueso propio de la nariz, exponiendo así la cavidad nasal. (9) En caso necesario, se retira una porción de la rama ascendente del maxilar superior, lo que, en ocasiones, mejora la exposición quirúrgica del tumor. (10) Los tumores malignos del tabique nasal se tratan haciendo una septectomía con márgenes tan amplios como sea posible. (11) Otro de los objetivos de esta cirugía es reseca la pared externa de la nariz mediante cortes con un

osteótomo que se inician a la altura del piso orbitario y abajo a través del meato inferior, cortando también a nivel de la fosa pterigopalatina y la lámina vertical del hueso palatino, lo que ayudará a remover en bloque esta estructura después de cortar la mucosa nasal restante. (12) La incisión original de esta vía puede ampliarse hacia la región media del labio superior, o combinarse con otros procedimientos, como el acceso por vía transpalatina. (13) Una vez retirada la tumoración, se hace taponamiento nasal con gasa vaselinada, tratando de aplicar alrededor un material que evite que la gasa se pegue a la cavidad creada. La herida se cierra con catgut crómico 3-0 para tejido celular subcutáneo y nylon 6-0 para la piel; estos hilos se retiran entre el cuarto y quinto días de post operatorio. <sup>15</sup>

### TÉCNICA DENKER ROUGE MODIFICADA.

En la sala de operaciones debe tenerse el equipo que a continuación se detalla :

- .- Sangre completa 1000 c.c. pasando. Con reserva de 4 a 6 unidades.
- .- 2 Aspiradores con cánula gruesa.
- .- Abrebocas automático.
- .- Un empaque para evitar la deglución de sangre o aspiración traqueal de la misma.
- .- El paciente debe estar bajo anestesia general.

A continuación se describe las técnica "Denker Rouge"

1. En el surco gingivo-vestibular (fosa canina), bien por encima de los alvéolos dentarios, se hace una incisión a través de la mucosa y el periostio, a varios centímetros de la línea media. Se preserva suficiente mucosa inferiormente para facilitar el cierre.
2. Se levanta el periostio. La incisión de los músculos faciales puede requerir disección aguda para liberarlos de la pared interior del antro.
3. El colgajo del carrillo se levanta más aun para exponer la pared lateral del seno maxilar y una porción del malar, por extensión de la incisión gingivovestibular y de la línea media. La porción nasolabial vertical de la incisión de Weber-Dieffenbach.

4. Se elimina la mayor parte de la pared ósea anterior y una parte de la pared lateral del antro, con dependencia de la exposición necesaria. La resección ósea lateral aproxima la línea de sutura cigomático-maxilar. Se preservan el reborde infraorbitario, el nervio infraorbitario y el piso de la órbita.
5. La pared interna del seno se elimina, exponiendo el cornete medio por arriba y el tabique nasal más hacia el centro. El cornete medio puede resecarse, exenterando así el seno etmoidal. Se cuidará de no penetrar el piso de la órbita ni la pared interna orbitaria. Esta exposición lleva consecuentemente a la nasofaringe y a la silla turca por vía del seno esfenoidal. Lo cual deja visible y accesible el angiofibroma.
6. Disección roma instrumental (Disector hurd) combinado con disección digital hasta que el tumor es totalmente separado teniendo cuidado de dejar ningun fragmento de tumor, especialmente el pedículo.
7. Colocación de taponamientos posterior y anterior y colocación de cánula nasofaríngea Por espacio de 72 a 108 horas. <sup>21</sup>

### TÉCNICA TRANSPALATINA DE LA NASOFARINGE.

1. Anatomía del paladar y delineación del colgajo palatino. La incisión se hace paralela al borde gingival, dejando mucosa suficiente del lado gingival para los puntos de sutura que cerrarán la herida. La extensión anterior de la incisión debe quedar a 1 cm de las bases de los incisivos superiores. Se ilustran las importantes arterias palatinas mayores. Una incisión vertical en el paladar blando no ayuda a la exposición.
2. El colgajo palatino -incluyendo el periostio- se moviliza con la ayuda de un separador. Los vasos y los nervios están dentro del colgajo. El lugar crucial es el sitio de emergencia del agujero palatino mayor, que está yuxtapuesto a la región del tercer molar. Para facilitar un mayor vuelo del colgajo palatino, puede eliminarse la pared posterointerna de los agujeros palatinos mayores y de los conductos para aportar mayor longitud a las arterias palatinas mayores.

Además se puede seccionar el músculo periestafelino externo o fracturar el gancho de la apofisis pterigoides. La incisión, que se extiende hasta atrás del tercer malar y lo largo del pilar anterior del velo del paladar, es necesaria. Debe cuidarse de no lesionar la delgada mucosa nasal del lado opuesto en especial cuando se usa corriente de corte de Bovie.

3. El colgajo palatino se aleja y se elimina el paladar duro con pinzas gubia. El paladar duro que está directamente bajo la incisión debe dejarse intacto de manera que el cierre pueda hacerse sobre hueso intacto. La mucosa nasal del piso de las fosas se deja íntegra si es posible. Los angiofibromas pueden erosionar el hueso y la mucosa. En ocasiones puede sacrificarse la arteria palatina mayor de un lado si se preserva la integridad de todos los vasos del otro lado. Esos vasos incluyen a las arterias palatinas mayores y ramas de la arteria palatina ascendente.
4. Se hace una incisión transversal de la mucosa del piso de las fosas nasales tan hacia adelante como la extensión de la lesión. hacia los lados esa incisión puede alargarse para que alcance el ángulo anterior de la trompa de Eustaquio. Si la lesión es un angiofibroma cuidar que no se lesione el tumor y los vasos que lo irrigan.
5. La lesión se reseca con disección cortante y con disección roma. La resección terminada.
6. Se ha incertado taponamiento posterior y anterior, según la hemostasia necesaria. El cierre consiste en la mejor aproximación posible de la mucosa del piso de las cavidades nasales. El colgajo palatino se sutura con nylon 4-0 a la mucosa gingival. La minuciosidad en el cierre es importante para evitar la formación de una fistula oronasal.
7. Si se requiere presión para mantener en posición el colgajo palatino, se obtiene asegurando gasa impregnada en Furacin líquido, con puntos cruzados de nylon 3-0 pasados al rededor de los dientes. <sup>21</sup>

**COMPLICACIONES**

Se dividen en :

- 1.- Pre Operatoria
- 2.- Operatoria
- 3.- Post Operatoria

**PRE OPERATORIA**

Las complicaciones más comunes son las causadas por la obstrucción que produce el angiofibroma, las que pueden ser :

- .- Sinusitis catarral o purulenta
- .- Invasión de tumor propiamente dicho <sup>18</sup>
- .- Otitis catarral u Otitis media supurativa por la obstrucción de la trompa de eustaquio.
- .- Jackson & Jackson menciona la septicemia
- .- Menengitis y la anemia profunda como causa de la muerte.
- .- Rodas, observó desviación del tabique.
- .- J.A. Kirchner encontró destrucción osea.

**OPERATORIAS**

- La complicación operatoria que mencionan todos los autores es la hemorragia abundante la cual esta presente en todos los procedimientos quirúrgicos. <sup>18-20</sup>
- Fallecimiento del paciente.

**POST OPERATORIA**

**INMEDIATO**

- Paros cardiacos
- Hemorragia post operatoria
- Neuritis retrobulbar
- Shock neurogeno
- Equimosis ocular y palpebral.

**MEDIATO**

- Ninguna complicación.



**TARDIO**

Cicatriz retráctil, que produjo obstrucción nasal.

Queloides en cuello. (en el mismo paciente).

Formación y acumulación de costras por amplitud de la cavidad nasosinusal.

**RECIDIVAS**

La disección quirúrgica que ultimamente pone al paciente en mayor peligro es la recurrencia del tumor, se presentó un estudio y se le dio secuencia y pronóstico clínico de 23 pacientes con angiofibroma juvenil, fueron revisados retrospectivamente desde enero de 1977 al 30 de junio de 1993 con un seguimiento mínimo de 12 meses.

La incisión quirúrgica fue la forma prioritaria en 22 de 23 pacientes, resultados la tabla de recurrencia fue examinada con respecto al tiempo de la presentación.

Cuando se compara con pacientes con tumores recurrentes no difiere en la presentación de datos, la tabla de recurrencia del tumor fue del 21.7% (5 de 23 casos) fue identificado después de un tiempo aproximado de 6 años, con una tendencia media facial que fue identificada antes de la cirugía y no fue asociada con el incremento del riesgo de la recurrencia, todos los pacientes fueron sanos sin necesidad de una craneotomía, no hubo muertes reportadas durante el estudio. 20

Tipo de estudio :            **DESCRIPTIVO**

Se obtuvo datos de 8 años de enero 1990 a febrero de 1998.

Selección de población y materiales de estudio.

En el estudio se toman todos los expedientes de los pacientes con diagnóstico patológico de Angiofibroma Juvenil.

## **UNIDAD DE ANÁLISIS**

En este tipo de estudio se tomarán todos los expedientes de pacientes con diagnóstico patológico de Angiofibroma Juvenil, que ingresarán al servicio de encamamiento de otorrinolaringología y fueron intervenidos quirúrgicamente.

## **CRITERIOS DE INCLUSIÓN**

- .- Todo paciente que haya sido intervenido quirúrgicamente en el Hospital San Juan de Dios y se le confirme el diagnóstico en patología en angiofibroma juvenil.
- .- Pacientes de sexo masculino ó femenino.
- .- Todo paciente con recidiva de angiofibroma juvenil.

## **VARIABLES A ESTUDIAR**

### **Edad**

Conceptual            : Tiempo transcurrido desde el nacimiento.

Operacional         : Información obtenida del expediente. El número de años cumplidos

Escala de Medición : Ordinal.

Medición            : En años.

### **Sexo**

Conceptual         : Condición por la que se diferencia un hombre de una mujer.

Operacional         : Diferencia física del hombre y la mujer en los cuales se presenta el angiofibroma juvenil.

Escala de Medición : Nominal.

Medición            : Masculino y femenino.

### **Incidencia**

- Conceptual : Proporción de nuevos casos en un espacio de tiempo.  
Operacional : Se proporcionarán número de nuevos casos.  
angiofibroma juvenil en el periodo de enero de 1990 a febrero de 1998.  
Escala de Medición : Nominal.  
Medición : En porcentajes.

### **Prevalencia**

- Conceptual : Proporción de enfermos nuevos y viejos en una determinada enfermedad.  
Operacional : Se proporcionarán número de casos nuevos y viejos de recidivas de Angiofibroma Juvenil.  
Escala de Medición : Nominal.  
Medición : Porcentajes.

### **Manejo del paciente**

- Conceptual : Forma de conducción del paciente.  
Operacional : Se evaluará al paciente desde su ingreso hasta 8 días después de su intervención quirúrgica, más evaluaciones frecuentes al inicio hasta 6 meses.  
Escala de Medición : Ordinal.  
Medición : En tiempo.

### **Morbilidad**

- Conceptual : Es el número proporcional de personas que enferman en una población.  
Operacional : Se tomarán en cuenta las complicaciones, operatorias y post operatorias.  
Escala de Medición : Nominal.  
Medición : Tipo de complicación.

### **Mortalidad**

- Conceptual : Número proporcional de personas que mueren en una población.  
Operacional : Número de personas que mueren de Angiofibroma Juvenil en el Hospital San Juan de Dios.

Escala de Medición : Numérica.  
Medición : En porcentaje.

### **Recidiva**

Conceptual : Reproducción de una masa en el mismo punto que fue extirpado.  
Operacional : Nuevo apareamiento de la masa.  
Escala de Medición : Nominal.  
Medición : Porcentaje.

### **Signo**

Conceptual : Fenómeno, carácter, síntoma objetivo de una enfermedad o estado que el médico reconoce o provoca.  
Operacional : Referido en el expediente como hemorragia, deformidad, etc.  
Escala de Medición: Nominal.  
Medición : Presente o ausente.

### **Sintoma**

Conceptual : Manifestación de una alteración orgánica o funcional apreciable solo por el paciente.  
Operacional : Referido en el expediente como dolor, obstrucción.  
Escala de Medición : Nominal.  
Medición : Presente o ausente.

### **Tiempo de recidiva**

Conceptual : Medida de duración de reapareamiento de la masa en el mismo punto que fue extirpada.  
Operacional : Referido en el expediente como número de meses o años que al paciente se le reproduce la masa en el mismo punto de extirpación.  
Escala de Medición: Ordinal.  
Medición : Meses o años.

### **RECURSOS**

#### **Materiales**

Biblioteca central de la Universidad de San Carlos.  
Biblioteca Facultad de Ciencias Médicas.  
Biblioteca de INCAP  
Hospital General San Juan de Dios.  
Registros Médicos.  
Boleta de recolección de datos.

#### **Humanos**

Jefe del Departamento de Cirugía del Hospital General San Juan de Dios.  
Personal del archivo del hospital.

#### **Ecónomicos**

Fotocopias de material bibliográfico.  
Reproducción de boletas de recolección de datos.  
Levantamiento e impresión de tesis.  
Hojas de papel bond tamaño carta.  
Lapiceros.  
Computadora.

### **PLAN DE RECOLECCIÓN Y ANÁLISIS DE DATOS**

Para la recolección de datos se buscará en el libro de sala de operaciones del servicio de encamamiento de otorrinolaringología del Hospital General San Juan de Dios, los diagnósticos de Angiofibroma Juvenil obteniendo así el número de expedientes médicos del paciente, y localizar en el archivo los expedientes correspondientes, y recaudar por medio de una boleta de recolección de datos, la información necesaria para la realización satisfactoria del estudio.

Luego de haber obtenido la información necesaria a través de la boleta de recolección de datos se procederá a la revisión de los mismos llegando así a obtener los datos estadísticos necesarios. Por tratarse de un estudio descriptivo se trabajó en número de casos, pudiendo así proponer un protocolo para el diagnóstico y tratamiento para esta neoplasia.

**PRESENTACIÓN ANALISIS  
E INTERPRETACIÓN  
DE  
RESULTADOS**

**CUADRO # 1**

Cuadro comparativo con número de casos y sexo por año, en 22 pacientes con Angiofibroma juvenil del hospital General San Juan de Dios. Enero 1990 a Febrero 1998.

Año	Casos	Sexo	
		M	F
1990	1	M	
1991	5	M	
1992	3	M	
1993	2	M	
1994	1	M	
1995	3	M	
1996	4	M	
1997	1	M	
1998	2	M	
<b>Total:</b>	<b>22</b>	<b>22</b>	

Fuente : Registro del Hospital General San Juan de Dios.

**CUADRO # 2**

Cuadro comparativo con edad y número de casos en 22 pacientes con Angiofibroma Juvenil en el Hospital General San Juan de Dios. Enero 1990 a Febrero 1998.

Edad	Casos
13	4
14	4
15	2
16	3
17	5
18	1
19	2
27	1
<b>Total :</b>	<b>22</b>

Fuente : Registro del Hospital General San Juan de Dios.

**CUADRO # 3**

Cuadro comparativo de signos y síntomas y la frecuencia en 22 pacientes con Angiofibroma Juvenil en el Hospital General San Juan de Dios.  
Enero 1990 a Febrero 1998

Signos y síntomas	Frecuencia
Obstrucción nasal Unilateral	13
Obstrucción nasal Bilateral	8
Secreción muco purulenta	7
Dolor facial	2
Epistaxis	17
Tumoración	11
Dificultad respiratoria	11
Deformidad facial	4
Otros	4

Fuente : Registro del Hospital General San Juan de Dios.

**CUADRO # 4**

Cuadro comparativo de número de casos y técnica operatoria en 22 pacientes intervenidos quirúrgicamente de angiofibroma juvenil del Hospital General San Juan de Dios.  
Enero 1990 a Febrero 1998.

Técnica	No. de casos
Rinotomía lateral	4
Transpalatina	0
Desguante facial	3
Denker Rouge	10
Combinada	5
<i>Total :</i>	22

Fuente : Registro del Hospital General San Juan de Dios.



**CUADRO # 5**

Cuadro comparativo de colocación de cánula nasofaringea en 22 pacientes intervenidos quirurgicamente de Angiofibroma Juvenil, en el Hospital General San Juan de Dios. Enero 1990 a Febrero 1998.

Colocación de cánula nasofaringe	Casos
Si	15
No	2
Traqueostomía	5
<i>Total :</i>	22

Fuente : Registro del Hospital General San Juan de Dios.

**CUADRO # 6**

Cuadro comparativo de tiempo de extracción de cánula y taponamientos nasofaringeos, en pacientes intervenidos quirurgicamente de Angiofibroma Juvenil, en el Hospital General San Juan de Dios. Enero 1990 a Febrero 1998.

Horas	Casos
48	2
72	3
108	5
más de 120	11
<i>Total :</i>	21

Fuente : Registro del Hospital General San Juan de Dios.

**CUADRO # 7**

Cuadro comparativo de tiempo de evaluación de 22 pacientes posterior a cirugía de Angiofibroma Juvenil, en el Hospital General San Juan de Dios. Enero 1990 a Febrero 1998.

Tiempo	Casos
Cada semana	10
Cada dos semanas	11
Cada cuatro semanas	0
<b>Totales :</b>	<b>21</b>

Fuente : Registro del Hospital General San Juan de Dios.

**CUADRO # 8**

Cuadro comparativo de número de casos y el estadio de invasión en pacientes con Angiofibroma Juvenil, en el Hospital General San Juan de Dios.

Enero 1990 a Febrero 1998.

Estadio	Casos
I A	6
I B	0
II A	3
II B	0
II C	6
III	1
No determinado	6
<b>Total :</b>	<b>22</b>

Fuente : Registro del Hospital General San Juan de Dios.

**CUADRO # 9**

Cuadro comparativo de complicaciones operatorias en 22 pacientes intervenidos quirúrgicamente en el Hospital General San Juan de Dios. Enero 1990 a Febrero 1998.

Complicaciones operatorias	Casos
Hemorragia másiva	9
Fallecimientos	1
Ninguna	12
<i>Total :</i>	22

Fuente : Registro del Hospital General San Juan de Dios.

**CUADRO # 10**

Cuadro comparativo de complicaciones post-operatorias en 22 pacientes intervenidos quirúrgicamente en el Hospital General San Juan de Dios. Enero 1990 a Febrero 1998.

Complicaciones post-operatorias	Frecuencia
Equimosis	0
Hemorragia nasal	4
Edema facial y posterior	21
Disfagia	12

Fuente : Registro del Hospital General San Juan de Dios.

**CUADRO # 11**

Cuadro comparativo de complicaciones tardías en 22 pacientes intervenidos quirúrgicamente en el Hospital General San Juan de Dios.  
Enero 1990 a Febrero 1998.

Complicaciones tardías	Casos
Desviación de tabique	3
No determinado	18
<i>Total :</i>	21

Fuente : Registro del Hospital General San Juan de Dios.

**CUADRO # 12**

Cuadro comparativo de número de casos y de recidivas por año de 22 pacientes con angiofibroma juvenil del Hospital General San Juan de Dios.  
Enero 1990 a Febrero 1998.

Año	Casos	Recidiva
1990	1	0
1991	5	3
1992	3	0
1993	2	0
1994	1	1
1995	3	1
1996	4	0
1997	1	1
1998	2	3
<i>Total :</i>	22	9

Fuente : Registro del Hospital General San Juan de Dios.

**CUADRO # 13**

Cuadros comparativos con tiempo de Recidiva y técnica quirurgica utilizada en que pacientes con angiofibroma juvenil en el Hospital General

San Juan de Dios.

Enero 1990 a Febrero 1998.

Tiempo de R.	Rinotomía	Desguante facial	Denker R.	Combinada	Total
6 meses			1		1
1 año	1		2		3
2 años	1	1	1	1	4
3 años				-	
4 años				1	1
<b>Totales:</b>	2	1	5	1	9

Fuente : Registro del Hospital General San Juan de Dios.

## ANÁLISIS E INTERPRETACIÓN DE RESULTADOS

El presente trabajo fué realizado revisando los expedientes e informes de Patología en donde se diagnosticaron los angiofibromas durante los últimos 8 años en el Hospital General San Juan de Dios, encontrándose veintidos casos durante este periodo de tiempo.

Al analizar el cuadro número uno, muestra la incidencia por año, los 22 pacientes son de sexo masculino, el mayor número de casos que se encontro en el año 1991 fue de 5 casos y lo sigue el año 1996 con 4 casos.

En cuanto a la distribución por edad el cuadro número dos, la mayor parte de angiofibromas que se diagnosticaron en la edad de 17 años fué de 5 casos, teniendo el segundo lugar la edad de 13 años con 4 casos y en la edad de 14 años 4 casos. Encontrandose un caso de 27 años el cual no se encuentra en la edad juvenil.

En cuanto a los signos y síntomas de los pacientes con Angiofibroma Juvenil, el cuadro número tres muestra que epistaxis es el signo más frecuente, y se presenta en 17 casos, siguiendolo la obstrucción nasal unilateral con 13 casos y el tercer lugar tumoración y dificultad respiratoria con 11 casos, siendo el menos frecuente el dolor facial con 2 casos. El Cuadro número cuatro nos muestra las técnicas quirúrgicas y la técnica más utilizada en el Hospital General San Juan de Dios es la de Denker Rouge que se realizó en 10 pacientes y en 5 pacientes la técnica fué conbinada, pues esta depende del estado clínico y el estado general del paciente.

En el manejo del paciente el cuadro número cinco nos muestra que se colocó cánula nasofaríngea a 15 pacientes, a 5 pacientes se les realizó traqueostomía como medida profiláctica a una obstrucción por edema post-quirúrgica la cual fué substituyendose por la cánula. Y en 2 pacientes no se utilizó ninguna medida.

## ANÁLISIS E INTERPRETACIÓN DE RESULTADOS

El cuadro número seis, el tiempo de extracción de cánula a 11 pacientes se les realizó a las 120 horas o más según la evolución del paciente, y a 2 pacientes se les realizó a las 48 horas.

De los 22 pacientes fueron evaluados posterior a la cirugía 11 pacientes a las 2 semanas y 10 pacientes fueron evaluados a la semana siguiente del egreso.

En los estadíos de invasión en los pacientes con angiofibroma juvenil 6 casos se encuentran en el estadio I A, esto significa que se limitan a la región coanal o valvula nasofaringe. 6 casos, se encuentran en estadio II C, esto significa que el tumor se extiende a los senos paranasales hacia la fosa pterigomaxilar, a mejilla o al piso de la fosa temporal. El de menor porcentaje es el del estadio III que el tumor se extiende intracraneal en este solo se presentó 1 caso, en 6 casos no se pudo determinar por no contar con una tomografía diagnóstica. El cuadro número nueve nos habla de las complicaciones, se dividen en 3 cuadros, las complicaciones operatorias, 12 pacientes no hubo ninguna complicación. 9 pacientes presentaron hemorragia masiva y 1 paciente falleció. El cuadro número diez nos muestra las complicaciones post-operatorias donde 21 pacientes presentaron edema facial y posterior, 12 pacientes presentaron Disfagia y 4 pacientes presentaron hemorragia nasal. El cuadro número once nos muestra las complicaciones tardias, en 3 de los pacientes se observó desviación del tabique nasal y en 18 pacientes no se pudo determinar ninguna complicación. El cuadro número doce nos muestra que el estudio que se realizó en un espacio de 8 años, la recurrencia del tumor fué de 9 de los 22 casos. El cuadro número 13 se comparó las técnicas quirúrgicas con el tiempo de recidiva, encontrando que la técnica de Denker Rouge es de 5 casos, la prevalencia de recidivas es alto identificando 4 casos después de un tiempo corto de 2 años, en relación a un estudio realizado en la Universidad de Ohio, USA en 1996, la recurrencia fué en 5 de los 23 pacientes y que fué identificado después de un tiempo aproximado de 6 años.

## *CONCLUSIONES*

---

- En este estudio se determinó la incidencia de Angiofibroma Juvenil en el Hospital General San Juan de Dios y ocupa el cuarto lugar en los ingresos al servicio de otorrinolaringología en el Hospital General San Juan de Dios.
- Se determinó la morbilidad pues los signos y síntomas más frecuentes en nuestro medio son epistaxis, obstrucción nasal unilateral, tumoración y dificultad respiratoria. La mortalidad en este periodo de estudio fué de 1 caso, se considera alto debido a que las causas son prevenibles dándole un adecuado manejo.
- Se puede establecer que las edades más frecuentes se encuentran entre los 13 a 17 años, todos del sexo masculino.
- Los órganos invadidos, un porcentaje se limita a la región coanal o la valvula nasofaringe que son diagnosticadas tempranamente y otro porcentaje el tumor se extiende a senos paranasales hacia la fosa pterigomaxilar mejilla o al piso de la fosa temporal. Solo un pequeño porcentaje se extiende intracraneal.
- El manejo que se dió a los pacientes fué el adecuado a su estadio clínico y el estado general del paciente aplicando y combinando las técnicas para una mejor resección del tumor y para que esas complicaciones sean mínimas.
- La prevalencia de recidiva es alta en 9 pacientes, fué identificada en un tiempo corto de 2 años.



## RECOMENDACIONES

- Hacer ver al médico y al paciente que los signos y síntomas, epistaxis, obstrucción nasal, tumoración y dificultad respiratoria combinados con el sexo masculino y la edad son sugestivos a Angiofibroma Juvenil.
- De confirmarse la posibilidad de Angiofibroma Juvenil hacer referencia a un centro hospitalario en donde se pueda brindar el tratamiento quirúrgico adecuado.
- Que al solicitar los exámenes de laboratorio de rutina e ingreso, el de Elisa (HIV) sea un requisito para hacer una cirugía más confiable y segura.
- Hacer ver al paciente que las evaluaciones posteriores al tratamiento quirúrgico son de vital importancia para estar al tanto de posibles recidivas.

## *RESUMEN*

---

El presente estudio es retrospectivo descriptivo, realizado en los últimos 8 años en el Hospital General San Juan de Dios, se le dio seguimiento a veintidós casos de pacientes que presentaron Angiofibroma Juvenil en el periodo de tiempo antes mencionado.

Los objetivos del estudio son : Determinar la incidencia del Angiofibroma Juvenil, determinar la morbimortalidad, las edades, los signos y síntomas más frecuentes, cuales son los órganos invadidos, describir el manejo y sus complicaciones y la prevalencia de recidivas.

Los veintidós pacientes son de sexo masculino, la mayor incidencia en jóvenes de 13 a 17 años.

En relación de signos y síntomas se determinó que los más comunes fueron : Epistaxis, obstrucción nasal unilateral, dificultad respiratoria y tumoración. Los órganos afectados en 6 pacientes se limita a la región coanal o válvula nasofaringe y en 6 pacientes se extiende a los senos paranasales hacia la fosa pterigomaxilar, a mejilla o al piso de la fosa temporal.

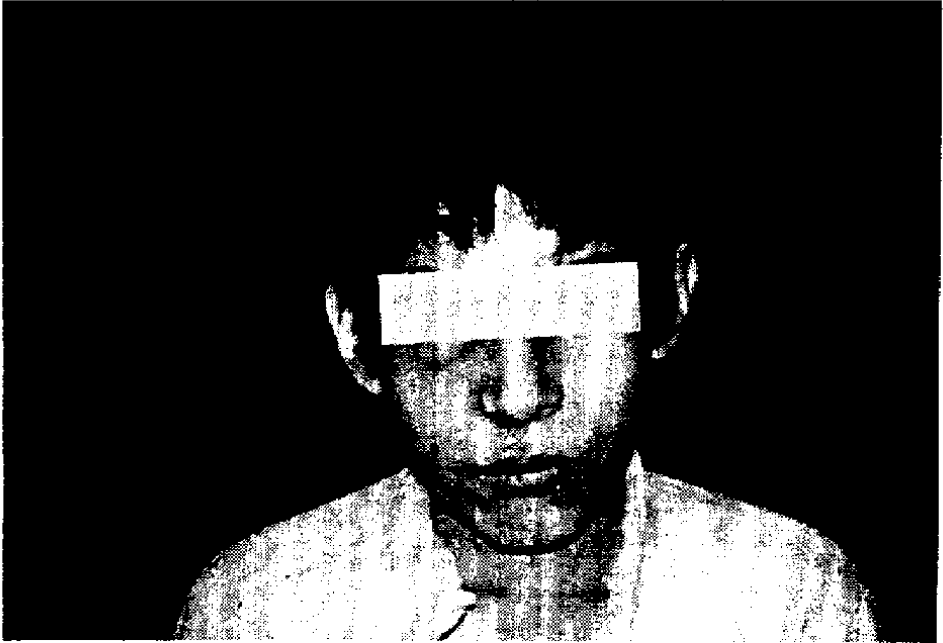El tratamiento es quirúrgico, la técnica que más se utiliza es la de Denker Rouge. En las complicaciones operatorias en 19 pacientes presentaron hemorragia masiva, 1 paciente falleció. Se presentaron 9 pacientes de recidivas dándoles un manejo adecuado.

- 1.- **FIBROMA NASOFARINGEO.**  
Paparella. Shumrick. Otorrinolaringología. Tomo 3  
Editorial. Médica Panamericana, Buenos Aires. 1987.
- 2.- **ANGIOFIBROMA JUVENIL.**  
Rev. Soc. Méd. - Quir. Hosp. Emerg. Pérez de León; 24 (2):  
89-95, dic. 1990. tab.
- 3.- **ANGIOFIBROMA JUVENIL.**  
Butugan, Ossamu; kure, Mauricio.  
Rev. bras. otorrinolaringol; 56 (4) : 169-72, out.- dez. 1990.
- 4.- **ANGIOFIBROMA JUVENIL.**  
Paima, Fernando.  
Rev. Assoc. Méd. Minas Gerais ; 37 (1/4) : 31-5, jan.-dez. 1986.
- 5.- **ANGIOFIBROMA NASOFARINGEO JUVENIL,  
EXPERIENCIA DE 10 AÑOS.**  
Arroyo Castelazo, Miguel Angel; Martín Armendariz, Luis.  
An. Soc. Mex. Otorrinolaringol; 34 (4) : 302-12, sept. - nov. 1989.
- 6.- **JUVENILE NASOPHARYNGEAL ANGIOFIBROMA AND  
FAMILIAL ADENOMATOUS POLYPOSIS: AN ASSOCIATION?**  
Ferouz AS; Mohr RM; Paul P.  
Department of otorhinolaryngology/Bronchoesophagology, Temple  
University Health Sciences Center. Philadelphia, Pennsylvania, USA.  
Otolaryngol Head Neck Surg (UNITED STATES) Oct .1995 113 (4)  
p435-9.
- 7.- **OIDO, NARIZ Y GARGANTA Y CIRUGÍA DE CABEZA Y  
CUELLO.**  
Jesús Ramón Escajadillo, Manuel Moderno 1991.
- 8.- **ANGIOFIBROMA JUVENIL DE NASOFARINGE.**  
Encarnación, Rafael; Mariñez, Martha; Fernández, Valentín.  
Rev. Méd. domin; 49 (4) : 113-5, oct. - dic. 1988. ilus.

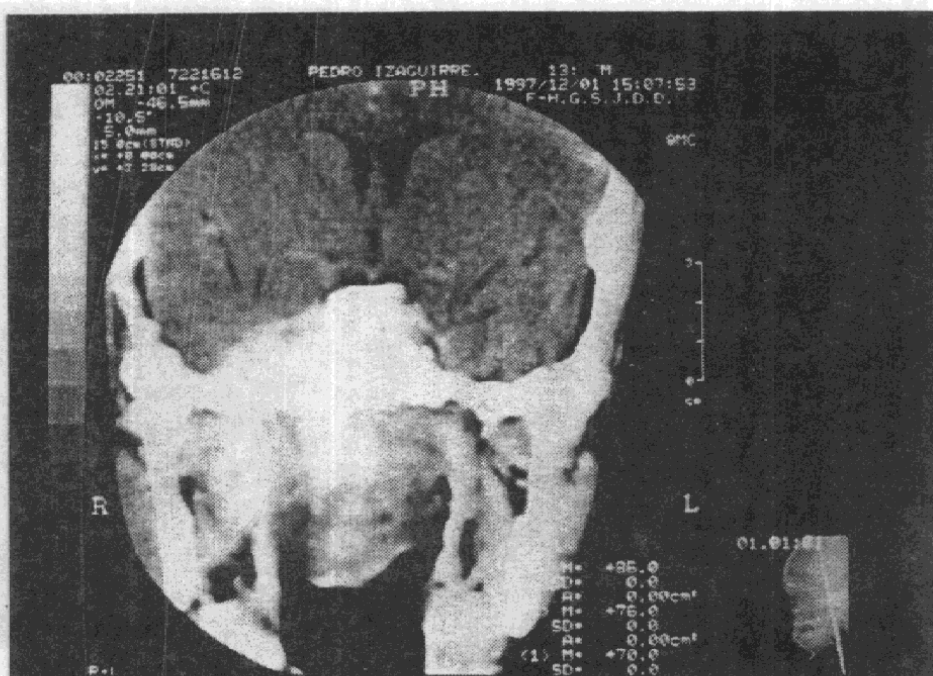
- 9.- **JUVENILE NASOPHARYNGEAL ANGIOFIBROMA TUMOR MODELS. FAILURE OF ANDROGENS TO STIMULATE GROWTH IN NUDE MICE AND IN VITRO.**  
Shikani AH; Richtsmeier WJ.  
Department of Otolaryngology-Head and Neck Surgery, Johns Hopkins Medical Institutions, Baltimore, Md.  
Arch Otolaryngology Head Neck Surg (UNITED STATES) Mar 1992 188 (3) p256-9.
- 10.- **RADIATION THERAPY AS AN ALTERNATIVE TO SURGERY IN THE MANAGEMENT OF INTRACRANEAL JUVENIL NASOPHARYNGEAL ANGIOFIBROMA.**  
Wiatrak, B.J., Koopman, C.F., Turmissi, A.T. Int. J. Pediat. Otorhinolaryngol. 1993 Dec. 51-61.
- 11.- **DIRECT INTRATUMORAL EMBOLIZATION OF JUVENILE ANGIOFIBROMA.**  
Tranbahuy, P.; Borsik, M.; Herman, P.; Wassef, M; Casasco, Am. J. Otolaryngo 1994 Nov.- Dec.
- 12.- **TREATMENT OF LARGE JUVENILE NASOPHARYNGEAL ANGIOFIBROMA.**  
Deschler DG; Kaplan Mj; Boles R.  
Department of Otolaryngology-Head and Neck Surgery, University of California, San Francisco 94143. Otolaryngol Head Neck Surg (UNITED STATES) Mar. 1992 106 (3) p278-84.
- 13.- **INTRATUMORAL EMBOLIZATION OF INTRACRANEAL AND EXTRACRANEAL TUMORS TECHNICAL NOTE.**  
George, B; Casasco, A; Deffennes, D; Hourdart, E.  
Neurosurgery 1994, Oct.
- 14.- **ANGIOFIBROMA JUVENIL**  
Siso, César ; Benguigui de Totah, Alegria ; Pifano, Imelda de.  
Rev. oftalmol. venez; 50 (1/4) : 13-5, ene.- dic. 1994. ilus.
- 15.- **ANGIOFIBROMA NASO-FARINGEO JUVENIL**  
Avello Peragallo, Allan.  
Rev. Cuerpo Méd; 12 (1): 7-9, 1988.

- 16.- ANGIOFIBROMA JUVENIL DE NASOFARINGE.**  
Contreras, José Miguel.  
Rev. Otorrinolaringol. Cir. cabeza, cuello: 48 (2) : 65-71, ago 1988.
- 17.- SURDEZ SÚBITA POR HIPOVOLEMIA EM PACIENTE PORTADOR DE ANGIOFIBROMA JUVENIL.**  
Mello junior, Joao Ferreira de; Zanardo, José Carlos; Cruz. Oswaldo Laércio Mendoca; Miniti, Aroldo.  
Folha méd; 95 (5/6) : 333-4, Nov. - Dic. 1987. ilus.
- 18.- JUVENILE NASOPHARYNGEAL ANGIOFIBROMA WITH LATERAL EXTENSION INTO THE CREEK.**  
McDaniel RK; Houston Gd.  
Department of stomatology, University of Texas Health Science Center at Houston 77225, USA.
- 19.- LIGADURA PREVIA DE ARTERIA MAXILAR, PELA VIA BUCAL, CIRUGÍA DE ANGIOFIBROMA JUVENIL.**  
Monteiro, Edson; Navarro, Joao A. Caldas; Murao, Márcia.  
Rev. Brasil. Otorrinolaringol; 61 (2): 121-5, mar.-abr. 1995. ilus.
- 20.- ANGIOFIBROMA, CHANGES IN STAGING AND TREATMENT.**  
Radkowski D; McGill T; Healy GB; Ohlms L; Jones DT.  
Department of Otolaryngology-Head and Neck Surgery, Case Western Reserve University, Cleveland, Ohio. USA.  
Arch Otolaryngol Head Neck Surg (UNITED STATES) Feb. 1996 122 (2) p122-9.
- 21.- CIRUGÍA DE CABEZA Y CUELLO, ATLAS.**  
Doctor. John M. Lore.  
Editorial médica panamericana 3a. Edición 1990.

## **ANEXOS**



Paciente Masculino de 13 años de  
edad,originario de Coban, Alta Varapaz.  
con Angiofibroma juvenil.  
Enero, 1998.



**Tomografía Axial Computarizada,  
 Paciente Masculino de 13 años de edad,  
 originario de Coban, Alta Verapaz.  
 Con Angiofibroma juvenil.  
 Diciembre, 1997.**



## INFORME TOMOGRAFICO

Nombre del paciente : *P. J.*  
Edad: *13 Años.*  
Sexo: *Masculino.*

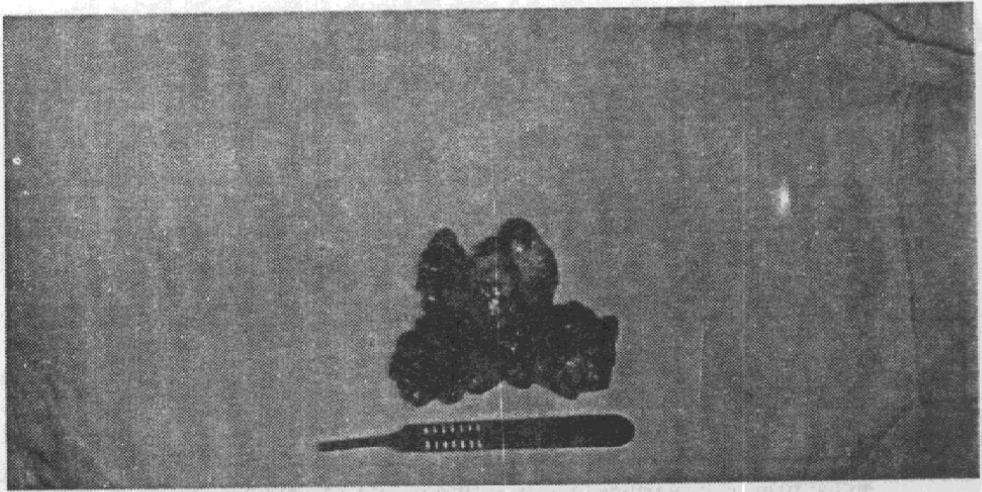
### HALLAZGOS :

El estudio practicado muestra extensa masa de tejido blando que se proyecta en la naso y orofaringe y que ventralmente se extiende hacia las celdas etmoidales, fosas nasales y probablemente antro maxilar derecho, dicha lesión cefalicamente produce adelgasamiento del ala del esfenoides derecho, con sospecha de invasión del lobulo temporal ipsilateral y probablemente del seno cavernoso y contralateral. También invade el seno esfenoidal.

La lesión se proyecta hacia la fosa intra temporal derecha.

También produce destrucción de la fosa tiregoidea derecha.

Produce abombamiento de los huesos de la nariz, destrucción y desplazamiento del tabique nasal, adelagasamiento y roptura de la pared interna del antro del maxilar derecho. Ejerce efecto compresivo sobre los complejos osteomeatales opacificando ambos antros. La columna aérea esta comprimida.



**Neoplasia "Angiofibroma juvenil",  
Extirpada de Paciente Masculino  
de 13 años de edad,  
originario de Coban, Alta Verapaz.  
Febrero, 1998.**

**MANEJO DE PACIENTE  
CONANGIOFIBROMA JUVENIL  
EN EL HOSPITAL GENERAL SAN JUAN DE DIOS**

**DATOS GENERALES :**

Edad \_\_\_\_\_

Sexo M  F

No. Registro \_\_\_\_\_ Fecha de ingreso \_\_\_\_\_ Procedencia \_\_\_\_\_

**Signos y Síntomas**

Obstrucción nasal unilateral. Si  No

Obstrucción nasal bilateral. Si  No

Dolor Facial. Si  No

Secreción mucopurulenta. Si  No

Epistaxis. Si  No

Tumoración. Si  No

Deformidad facial. Si  No

Dificultad respiratoria. Si  No

Otros

***Técnica operatoria utilizada***

Rinotomía lateral  Desguante facial  Denker Rouge  Transpalatina

Combinada

Colocación cánula nasofaríngea. Si  No  Traqueostomía.

Tiempo de extracción de cánula y taponamientos

48 Horas  108 Horas  > 120 Horas

Evaluaciones posteriores a cirugía.

Cada semana  Cada 2 semanas  Cada mes

**Estadios de Invación**

---

**Complicaciones**

---

**Operatorias**

---

**Post operatorias:**

*Inmediatas*

---

*Mediatas*

---

*Tardias*

---

**Mortalidad**

Si

No

**Recidiva**

*Si la respuesta es sí, en cuanto tiempo.*

---

---