

Universidad de San Carlos de Guatemala
Facultad de Ciencias Médicas

**RESPUESTA AL TRATAMIENTO EN PACIENTES CON
RETINOBLASTOMA EN ESTADIOS AVANZADOS**

Estudio retrospectivo realizado en el Hospital Roosevelt en pacientes con diagnóstico de Retinoblastoma durante los años 1994-1998 en la ciudad de Guatemala

TESIS

Presentada a la Honorable Junta Directiva de la
Facultad de Ciencias Médicas de la
Universidad de San Carlos de Guatemala

POR

ASTRID IVONNE TELLO DIAZ

En el acto de investidura de:

MEDICA Y CIRUJANA

Guatemala, Septiembre de 1999

1. The first part of the document discusses the importance of maintaining accurate records of all transactions and activities. It emphasizes that this is crucial for ensuring transparency and accountability in the organization's operations.

2. The second part of the document outlines the various methods and tools used to collect and analyze data. It highlights the need for a systematic approach to data collection and the importance of using reliable sources of information.

3. The third part of the document focuses on the analysis and interpretation of the collected data. It discusses the various statistical techniques and models used to identify trends and patterns in the data.

4. The fourth part of the document discusses the implications of the findings and the need for further research. It emphasizes that the results of the study should be used to inform decision-making and to guide the development of policies and procedures.

5. The fifth part of the document provides a conclusion and a summary of the key findings. It reiterates the importance of maintaining accurate records and the need for a systematic approach to data collection and analysis.

EL DECANO DE LA FACULTAD DE CIENCIAS MEDICAS
DE LA UNIVERSIDAD DE SAN CARLOS DE GUATEMALA

HACE CONSTAR QUE:

I (a) BACHILLER: ASTRID IVONNE TELLO DIAZ

carnet universitario No. 93 12538

ha presentado para su examen GENERAL PUBLICO, previo a optar al titulo de Médico (a) y Cirujano (a) el trabajo de tesis titulado:

"RESPUESTA AL TRATAMIENTO EN PACIENTES CON
RETINOBLASTOMA EN ESTADIOS AVANZADOS"

trabajo aprobado por DRA. LISSETTE AGUILAR

revisado por DR. FEDERICO ANTILLON


quienes lo avalan y han firmado conformes, por lo que se emite, firman y sellan al presente

ORDEN DE IMPRESIÓN

Coordinador Unidad de Tesis
 R. ANTONIO E. PALACIOS

Director del Centro de Estudios
 DR. JOSÉ MARIO ROSALES A.

IMPRIMASE
 UNIVERSIDAD DE SAN CARLOS DE GUATEMALA
 FACULTAD DE CIENCIAS MEDICAS


 DR. ROMEO ARNALDO VÁSQUEZ VÁSQUEZ
 Dr. Romeo A. Vásquez Vasquez
 Decano

1	2	3	4	5	6	7	8	9	10	11	12	13	14	15	16	17	18	19	20	21	22	23	24	25	26	27	28	29	30	31	32	33	34	35	36	37	38	39	40	41	42	43	44	45	46	47	48	49	50	51	52	53	54	55	56	57	58	59	60	61	62	63	64	65	66	67	68	69	70	71	72	73	74	75	76	77	78	79	80	81	82	83	84	85	86	87	88	89	90	91	92	93	94	95	96	97	98	99	100
---	---	---	---	---	---	---	---	---	----	----	----	----	----	----	----	----	----	----	----	----	----	----	----	----	----	----	----	----	----	----	----	----	----	----	----	----	----	----	----	----	----	----	----	----	----	----	----	----	----	----	----	----	----	----	----	----	----	----	----	----	----	----	----	----	----	----	----	----	----	----	----	----	----	----	----	----	----	----	----	----	----	----	----	----	----	----	----	----	----	----	----	----	----	----	----	----	----	----	-----

The following information is provided for your reference. It is intended to be a general overview of the project and is not intended to be a substitute for the detailed information provided in the attached documents.

The project is a multi-phase initiative designed to improve the efficiency and effectiveness of our operations. It will involve a comprehensive review of our current processes, identification of areas for improvement, and implementation of a new system of operations.

The project is being managed by a dedicated team of professionals with extensive experience in project management and process improvement. We are confident that the project will be completed on time and within budget, and will result in significant benefits for our organization.

We are pleased to have you as a stakeholder in this project and will keep you informed of all developments. Please do not hesitate to contact us if you have any questions or concerns.

Sincerely,
 [Name]
 [Title]



Guatemala,

Agosto de 1999.

DE CIENCIAS MEDICAS
Universitaria, Zona 12
Guatemala, Centroamérica

Señores:
Unidad de Tesis
Facultad de Ciencias Médicas
USAC.

Se les informa que El (la)
Bachiller Astrid Ivonne Tello Díaz

Carnet No.: 9310338 ha presentado El Informe Final de su trabajo de tesis titulado:

Respuesta al Tratamiento en Pacientes con Retinoblastoma
en Estadios Avanzados

Del cual autor, asesor (es) y revisor nos hacemos responsables por El contenido, metodología, confiabilidad y validez de los datos y resultados obtenidos, así como de la pertinencia de las conclusiones y recomendaciones expuestas.

Dr. Federico G. Antillón X.
MEDICO Y CIRUJANO
Colegiado No. 6247

Firma del Coasesor
Nombre Completo
Sello Profesional

Firma del estudiante

Dra. Lissette Aguilar
Jefe de Clínica
Oftalmología Pediátrica y Estrabismo
Hospital Roosevelt

Firma de Asesor
Nombre completo y sello profesional

Dra. Geraldina Grajeda Braun.
MEDICO Y CIRUJANO MSP. MAE.
Colegiado No. 2120

Firma del Revisor
Nombre completo y sello profesional
Registro Personal 6184

11/11/2019

11/11/2019

11/11/2019

11/11/2019

11/11/2019

11/11/2019

11/11/2019

11/11/2019

11/11/2019

11/11/2019

11/11/2019

11/11/2019

11/11/2019

11/11/2019

11/11/2019

11/11/2019

11/11/2019

11/11/2019



Aprobación de Informe Final
Correlativo No 0210/99

Guatemala,
06 de septiembre de 1,999

Estimado (a) estudiante
ASTRID IVONNE TELLO DIAZ
Carnet No. 93-10338
Facultad de Ciencias Médicas
Universidad de San Carlos

Hago de su conocimiento que EL INFORME FINAL DE TESIS
titulado:

**"RESPUESTA AL TRATAMIENTO EN PACIENTES CON RETINO-
BLASTOMA EN ESTADIOS AVANZADOS."**

Ha sido REVISADO, al establecer que cumple con los requisitos, se APRUEBA. Se
autoriza realizar los trámites correspondientes para continuar el trámite de graduación.

Sin otro particular, me suscribo de usted.

Atentamente,

"ID Y ENSEÑAD A TODOS"

[Handwritten Signature]
DR. CARLOS MAZARIEBOS M.
DOCENTE UNIDAD DE TESIS



[Handwritten Signature]
V.o.Bo
Coordinador Unidad de Tesis
DR. ANTONIO E. PALACIOS LOPEZ

10/10/2010 10:10:10 AM

10/10/2010 10:10:10 AM

10/10/2010 10:10:10 AM

10/10/2010 10:10:10 AM

10/10/2010 10:10:10 AM

10/10/2010 10:10:10 AM

10/10/2010 10:10:10 AM

10/10/2010 10:10:10 AM

10/10/2010 10:10:10 AM

10/10/2010 10:10:10 AM

10/10/2010 10:10:10 AM

INDICE

o.	Nombre del Capítulo	No. Página
	Introducción	01
	Definición y Análisis del Problema	02
I	Justificación	03
V	Objetivos	04
I	Marco Teórico	05
II	Material y Métodos	28
VII	Presentación de Resultados	33
VIII	Análisis y Discusión de Resultados	40
IX	Conclusiones	44
X	Recomendaciones	46
XI	Resumen	47
XII	Bibliografía	49
XIII	Anexos	52

CAPITULO I

INTRODUCCION

El retinoblastoma es un tumor intraocular maligno, que tiene su origen, aún no muy bien definido, en células fotoreceptoras primitivas y/u otras células del neuro ectodermo (4). Es el tumor maligno intraocular más frecuente durante la infancia (4)(31)(34), y su incidencia es de 1 en 15000 nacidos vivos, cifra que ha ido en aumento en las últimas décadas (4). No tiene predilección por raza o sexo ni por lateralidad, es decir ojo derecho u ojo izquierdo y puede ser bilateral. Se manifiesta en etapas tempranas de la vida siendo la edad promedio de su diagnóstico los 13 meses con un 89% diagnosticados antes de los 3 años (34). Aunque el Retinoblastoma es raro después de los 7 años, han habido casos reportados en adultos, aún mayores de 50 años.

En nuestro país el retinoblastoma se ha presentado como una importante patología; con el inconveniente además, de ser diagnosticada en estadios avanzados de la enfermedad en la mayoría de los casos debido a la consulta tardía de los pacientes; haciendo esto más dificultoso el éxito de su tratamiento, obligando a la utilización de métodos terapéuticos más invasivos.

El presente trabajo de investigación fue realizado en el Hospital Roosevelt, siendo un estudio retrospectivo a lo largo de 5 años 1994-1998; para el efecto se localizaron los números de los expedientes clínicos de los pacientes con retinoblastoma que consultaron durante los años indicados, y se obtuvo de ellos la información especificada en la boleta de recolección de datos; se encontraron 37 pacientes, los cuales fueron atendidos en esta institución dándoseles tratamiento ya sea parcial o totalmente. De los 37 casos estudiados, 10 presentaron retinoblastoma bilateral, es decir en ambos ojos, lo que da un total de 47 ojos afectados. De estos 47, el 87% fueron tratados con quimioterapia y un 66% con enucleación, debiéndose tener en cuenta que en la mayoría de los casos el tratamiento fue combinado, es decir que se utilizaron varios métodos terapéuticos; también fueron utilizadas como medidas terapéuticas la radioterapia externa y la crioterapia.

El seguimiento se perdió en 17 de los 37 pacientes tratados, constituyendo una pérdida en el seguimiento del 46% de los que consultaron por retinoblastoma debido a que no regresaron a consulta externa ni a la culminación de su tratamiento. De los 20 restantes, 7 pacientes no sufrieron recidiva, 9 sí la sufrieron, y 4 fallecieron 6 meses después del inicio del tratamiento.

CAPITULO II

DEFINICION Y ANALISIS DEL PROBLEMA

El retinoblastoma es el tumor intraocular más frecuente en la niñez, se presenta en 1 de cada 15000 nacidos vivos y puede ser de carácter hereditario o esporádico (1)(34). Este no compromete únicamente la visión del paciente sino también su vida (16)(18)(34). Se ha comprobado que en los países en vías de desarrollo la sobrevida de los pacientes está directamente relacionado con el retraso de la consulta y por lo tanto, de la atención médica (23). Debido a la desinformación y problemas idiosincráticos de nuestro país la mayoría de los pacientes consultan en estadios avanzados de la enfermedad lo cual retarda el inicio de su tratamiento (23). Según A. Murphree el retinoblastoma no tiene predilección por sexo ni raza.(16)

Se ha realizado una gran cantidad de estudios referentes a la terapéutica del retinoblastoma en estadios avanzados, es decir grupos IV y V de la clasificación de Rees Ellsworth y del estadio II en adelante de la clasificación global del St. Jude, las cuales expondremos más adelante; sin embargo la gran mayoría de ellos se han elaborado en el extranjero y los que han sido elaborados en nuestro país no han sido reportados. De allí que se considere útil y pertinente la realización de esta investigación.

El objetivo de este estudio fue establecer los resultados que se han obtenido en el Hospital Roosevelt con respecto al tratamiento de los pacientes a quienes se les diagnosticó retinoblastoma durante los últimos 5 años, que han sido tratados en esta institución con diferentes combinaciones terapéuticas; y así obtener datos que expongan información para optimizar el tratamiento y aprovechar al máximo los recursos disponibles; ofreciéndoles a los pacientes, de esta manera, un tratamiento favorable y con el mínimo de complicaciones y efectos adversos.

CAPITULO III

JUSTIFICACION

El retinoblastoma es uno de los tumores malignos más importantes de la infancia (1)(34); el cual no tiene predilección por género, raza o estrato socioeconómico comprobado (1). Su incidencia es de aproximadamente 1 entre 15000 nacidos vivos; el cual al seguir su curso natural sin tratamiento puede llevar a la muerte del paciente(31)(34). Sin embargo en países desarrollados este fatal desenlace ha disminuido considerablemente, y los pacientes han alcanzado una supervivencia de hasta el 95% con la ayuda de un diagnóstico y tratamiento tempranos (16)(25). Esto no sucede así en países en desarrollo, donde se consulta en estadios avanzados de la enfermedad. Teniendo en cuenta lo anterior se debe promover la educación de las comunidades en cuanto a los signos tempranos que sugieren retinoblastoma. Sin embargo para esto se necesita tiempo por lo que es importante encontrar los métodos terapéuticos más eficaces para el tratamiento de los pacientes que actualmente consultan, y conseguir la preservación de su vida con la mejor calidad de esta que sea posible.

Se han realizado múltiples estudios con respecto al tratamiento del retinoblastoma en estadios avanzados (entiéndase grupos IV y V de la clasificación de Rees Ellsworth y del estadio IIb en adelante de la clasificación global del St. Jude), los cuales serán citados en el presente estudio, sin embargo estos no han sido realizados en nuestro país.

La razón de ser de este estudio fue describir los resultados obtenidos con el uso de la terapia en sus diversas combinaciones en pacientes tratados en el Hospital Roosevelt, y así ampliar la visión que se tiene de la respuesta terapéutica en estos pacientes.

CAPITULO IV

OBJETIVOS

A. GENERAL

- Analizar las características clínicas, diagnósticas y terapéuticas en pacientes con retinoblastoma en estadios avanzados atendidos en la unidad de hematología y oncología pediátrica y oftalmología pediátrica del Hospital Roosevelt, durante los años 1994 - 1998.

B. ESPECIFICOS

1. Describir la respuesta obtenida a la terapia en pacientes que presentaron retinoblastoma en estadios avanzados, (estadios II al IV de la clasificación global del St. Jude).
2. Establecer cuáles son los estadios de clasificación más frecuentemente encontrados al momento del diagnóstico según el St. Jude.
3. Determinar el cuadro clínico más frecuente.
4. Describir edad y sexo en los pacientes a estudiar.
5. Establecer las medidas diagnósticas utilizadas.
6. Determinar métodos terapéuticos utilizados.

CAPITULO V

MARCO TEORICO

A. RETINOBLASTOMA

1. Definición

El retinoblastoma es el tumor maligno intraocular más frecuente durante la infancia (1)(4)(31)(34); y junto con el neuroblastoma y la leucemia son las neoplasias más comunes en la niñez.(34)

Inicialmente se aseguraba que era derivado de cambios malignos en los fotorreceptores (23); sin embargo actualmente se dice que el origen de sus células es incierto y que probablemente sean derivadas de cualquier fotorreceptor primitivo u otra célula del neuroectodermo.(4)

Un reciente estudio mostró evidencia inmunohistológica de su derivación de fotorreceptores y células de Muller; aunque actualmente prevalece el origen mencionado anteriormente.

2. Epidemiología

La incidencia actual del retinoblastoma es de 1 en 15000 a 18000 nacidos vivos (1)(31)(2732)(34), la cual ha ido incrementándose en las últimas décadas (41); no tiene predilección por raza o sexo, ni por lateralidad, es decir, ojo derecho o izquierdo.(1)

La edad promedio del diagnóstico es de 13 meses con un 89% de los retinoblastomas diagnosticados antes de los 3 años. El retinoblastoma es raro después de los 7 años pero han sido reportados casos de pacientes mayores de los 50 años.(16)

3. Características Clínicas

Dependiendo de la localización del tumor y del estadio en que se encuentre el retinoblastoma puede presentarse en formas muy variadas.

a. Lesiones tempranas:

- Dificultades visuales
- Estrabismo: si el tumor está localizado en la región foveal el niño puede desarrollar exotropía o esotropía.(1)(32)(43)

b. Lesiones moderadas:

- Leucocoria: la cual puede presentarse intermitentemente o fija dependiendo de la localización del tumor.(1)
- Pseudoinflamación: que puede simular uveítis endoftalmitis o panoftalmitis con o sin pseudohipopión.(34) También puede simular celulitis la cual no implica extensión a la órbita del tumor.(30)
- Rubeosis Iridis: se ha encontrado que existe una asociación entre rubeosis iridis y factores histológicos encontrados en estados avanzados de retinoblastoma, especialmente en relación con la cantidad de necrosis del tumor. Existe un factor angiogénico llamado factor de crecimiento endotelial vascular secretado por el tejido hipóxico del retinoblastoma y de algunas células retinianas, el cual alcanza el iris produciendo la rubeosis iridis (20). Un sangrado espontáneo de los vasos puede producir hifema. También se puede producir glaucoma de ángulo cerrado, o ambos hifema y glaucoma. La rubeosis iridis ocurre en el 17% de todos los niños con retinoblastoma y en cerca del 50% de los ojos con retinoblastoma avanzado que requieren enucleación.(32)

c. Lesiones avanzadas:

- Proptosis
- Metástasis a distancia: las más frecuentes son a pulmones, hueso y cerebro.

Entre otras lesiones podemos encontrar un ojo inyectado, que puede ser secundario a un retinoblastoma grande. Si al examen de fondo de ojo encontramos tumores múltiples, blancos o rosados así como un tumor unilateral grande que muestra calcificación es prácticamente diagnóstico de retinoblastoma.(4)

También es importante mencionar que entre los patrones de crecimiento del retinoblastoma se encuentran el endofítico, el cual crece de la retina a la cavidad vítrea, por lo tanto al examen del fondo de ojo no se observan los vasos retinianos, por el contrario si es exofítico el tumor crecerá hacia el espacio subretiniano,

lográndose ver los vasos retinianos; este patrón de crecimiento puede provocar desprendimiento de retina simulando un enfermedad de Coat u otra de tipo exudativo. También existe el mixto que es una combinación de los dos anteriores; y el difuso que como su nombre lo indica se extiende difusamente por la retina y demás estructuras siendo muy difícil de diagnosticar en estadios tempranos de la enfermedad.

Existen algunos hallazgos clínicos que pueden excluir el diagnóstico de retinoblastoma, estos incluyen:

- Exudado amarillo extenso.
- Telangiectasias periféricas.
- Vitreoretinopatía proliferativa.

El retinoblastoma casi nunca se dá en ojos microftálmicos o en ojos con catarata, excepto en casos en que el retinoblastoma sufre regresión quedando un ojo ptísico.(4)

4. Histopatología

En el examen con microscopía óptica, las áreas indiferenciadas de estos tumores están formadas por células pequeñas y redondas que muestran un núcleo hipercromático de gran tamaño con escaso citoplasma. La similitud de estas células con los retinoblastos indiferenciados, que son los precursores de las células retinianas diferenciadas, dió lugar al término "RETINOBLASTOMA".(3)

El retinoblastoma parece tener un origen neuronal y surge de células fotoreceptoras progenitoras o de células primitivas capaces de diferenciarse en líneas de células neuronales o gliales.(18)(34)

Entre sus características histológicas encontramos las rosetas que pueden ser de dos tipos:

- Rosetas de Flexner-Wintersteiner: Estas son las rosetas características del retinoblastoma, sin embargo no son patognomónicas.
- Rosetas de Homer Wright: Estas son encontradas en meduloblastomas y neuroblastomas, y ocasionalmente en retinoblastomas.

También es posible visualizar las pseudorosetas, término que es utilizado para referirse a estructuras que se encuentran dentro del tumor y que semejan rosetas pero tienen otro origen.

Podemos encontrar grupos de células que simulan ramos de flores llamados Fleuretes y son evidencia de células con una mayor diferenciación hacia fotorreceptores; cuantos más de estos elementos encontramos en el tumor, sabemos que tiene un grado mayor de diferenciación, y nos encontramos frente a un retinocitoma el cual si bien se trata de un tumor, carece de propiedades malignas.(34)

En cortes histológicos el retinoblastoma es fácilmente reconocible; éste se presenta con apariencia de yeso blanco, friable con focos densos de calcificación. Este tumor puede presentar cualquiera de los siguientes 5 patrones de crecimiento:

- Endofítico: este es el tumor que aparece en la retina y crece hacia adentro de la cavidad vítrea produciendo siembras en vítreo.
- Exofítico: en este patrón de crecimiento el tumor crece de la retina hacia el espacio subretiniano, empujando la retina anteriormente y produciendo desprendimientos de ésta.
- Mixto: que es una combinación de los dos anteriores.
- Difuso: esta es una forma menos común de presentación del retinoblastoma caracterizada por una infiltración total de la retina por células tumorales, usualmente produce siembras a cámara anterior y a vítreo.
- Regresión espontánea: se trata de un fenómeno en el cual por lo general se produce una necrosis del tumor con su consiguiente regresión. Se caracteriza por una severa reacción inflamatoria, algunas veces seguida por ptosis bulbi; en tumores pequeños que sufren regresión el ojo puede retener una buena visión. Este favorable fenómeno se da más frecuentemente en retinoblastoma que en otras neoplasias.

5. Clasificación

Han sido varias las clasificaciones elaboradas para retinoblastoma entre las más importantes encontramos las siguientes:

a. Clasificación de Reese-Ellsworth

La cual es útil para establecer pronóstico visual:

Grupo 1: Muy favorable

A: Tumor solitario de menos de 4 discos de diámetro (DD) en el ecuador o detrás de él.

B: Tumores múltiples no mayor de 4 DD en todo el ecuador o detrás de él.

Grupo 2: Favorable

A: Tumor solitario de 4 a 10 DD en el ecuador o detrás de él .

B: Tumores múltiples de 4 a 10 DD detrás del ecuador.

Grupo 3: Dudoso

A: Cualquier tumor por delante del ecuador.

B: Tumor solitario mayor de 10 DD por detrás del ecuador.

Grupo 4: No favorable

A: Tumores múltiples, algunos mayores de 10 DD.

B: Cualquier lesión que se extienda anterior a la ora serrata.

Grupo 5: Muy desfavorable

A: Tumores masivos que afectan más de la mitad de la retina.

B: Siembras al humor vítreo.(16)(18)

b. Clasificación de Essen:

Utilizada también para el establecimiento de pronóstico visual.

Grupo I- Muy Favorable

- Tumor(es) por arriba de 4 discos de diámetro y 4 dioptrías de elevación, exceptuando los tumores cerca de la mácula o adyacentes al disco.

Grupo II- Favorable

- Tumor(es) de tamaño moderado de 8 a 10 discos de diámetro si no pertenecen a grupos III a V de otras clasificaciones.
- Tumor cerca de la mácula, aún si es pequeño.

Grupo III-Dudoso

- Tumores adyacentes al disco, aún si son pequeños.
- Tumores con desprendimiento de retina.
- Tumores de tamaño moderado con siembras limitadas por encima de la superficie.
- Pequeña elevación del tumor por lo que no se separa de la ora serrata.
- Tumores en este grupo sólo si no pertenece a otros grupos IV o V.

Grupo IV- No Favorable

- Extensión del tumor con o sin siembras o desprendimiento retiniano.
- Tumores grandes adyacentes o por encima del disco.
- Tumores grandes que no parecen estar separados de la ora serrata mediante oftalmoscopia.

Grupo V- Muy Desfavorable

- Tumor de crecimiento masivo que ocupa más de la mitad de la retina con o sin siembras al vítreo.
- Desprendimiento total de retina.(25)

c. Clasificación Global de St. Jude

La cual es útil en la toma de desiciones terapéuticas así como en pronóstico de sobrevivencia.

stadío I

tumor unifocal o multifocal circunscrito a la retina.

- : Tumor solitario menor de 6 discos de diámetro.
- : Tumores múltiples, todos menores de 6 discos de diámetro.
- : Tumor solitario o lesiones múltiples, que afectan menos del 50% de la superficie retiniana por detrás del ecuador.
- : Compromiso de más del 50% de la superficie retiniana, por detrás del ecuador.
- : Compromiso de más del 50% de la superficie retiniana anterior al ecuador.

stadío II

tumor unifocal o multifocal confinado al globo ocular.

- : Extensión a la cabeza del nervio óptico.
- : 1. Extensión a la coroides.
- 2. Extensión a la coroides con reemplazo de ésta.
- : Compromiso de la cámara anterior.
- : Extensión a la coroides (1 ó 2) y al nervio óptico.

stadío III

Extensión extracoroidea.

- : Extensión a las vecindades.
- : Extensión más allá del fin del corte del nervio óptico (incluye subaracnoides).
- : Extensión transescleral dentro de la órbita.
- : Extensión a coroides (1 ó 2) y más allá del fin del corte del nervio óptico. (incluye subaracnoides)
- : Extensión transescleral y en el fin del corte del nervio óptico.

stadío IV

Metástasis a distancia.

- 1: Extensión a través del nervio óptico y cerebro.
- 2: Metástasis a médula ósea y tejidos blandos.
- 3: Metástasis a huesos. (23)

6. Genética

La evidencia inicial de una anomalía cromosómica específica asociada al retinoblastoma fue demostrada a principios de los años 60. Yunis y Ramsdell mostraron que la porción proximal del cromosoma 13q14 fue el sitio de dicha anomalía. El fenotipo 13q puede incluir características de retardo mental con por ejemplo: pulgares pequeños, colobomas oculares, ptosis, cejas prominente puente nasal plano alargado, la punta de la nariz abultada, labio superior delgado; anomalías cardíacas, renales y gastrointestinales.(1)(4)

Knudson propuso la teoría del doble hit, la cual explica que el retinoblastoma es el resultado de un doble evento mutacional.

Si ambas mutaciones ocurren en la misma célula somática (postcigótica) producen un retinoblastoma único, unifocal y unilateral, esta condición es de carácter no hereditario.

En la forma hereditaria la primera mutación se produce en una célula germinativa (precigótica), la cual podría dar como consecuencia la mutación en todas las células que resulten de ésta; y la segunda mutación podría ocurrir en una célula neural de la retina (postcigótica), resultando ambas mutaciones en tumores retinianos múltiples así como en tumores primarios en otras partes del cuerpo.

La probabilidad de que el tumor se desarrolle en forma hereditaria es del 90% esto es fenotípica y genotípicamente anormal. Ocasionalmente puede ser saltada una generación.

La región cromosomal 13q14 regula el desarrollo de la forma normal, es decir que actúa como un gen de supresión tumoral y la anomalía radicará pues en que hay una delección en esta región.

Si ambas regiones cromosomales 13q14, es decir las de ambos progenitores son normales el retinoblastoma no se desarrollará.

Si en uno de los dos cromosomas 13 hay una delección en el 13q14, ya sea una duplicación o punto de mutación, el retinoblastoma aún no se desarrollará.

Si ambas regiones cromosomales poseen una delección en el 13q14 darán como resultado un retinoblastoma. Por lo tanto concluimos que el retinoblastoma tiene un

patrón hereditario autosómico recesivo a nivel celular, sin embargo clínicamente puede comportarse como un patrón hereditario autosómico dominante con un 90% de penetrancia.

Los casos hereditarios son cerca del 40%:

- 10% de todos los retinoblastomas son hereditarios (familiares), con tumores multifocales en un ojo, bilaterales, o ambas condiciones.
- El otro 30% son causados por una mutación nueva, y se expresan de la misma manera que los familiares.

Entre los casos esporádicos tenemos que:

- Cerca del 90% se desarrollan por mutación, son casos esporádicos.
- Cuando la mutación se da a nivel somático se produce un tumor unifocal, unilateral (lo cual se da en un 60% del total de los casos); si la mutación se produce a nivel genético el tumor se presentará como multifocal en un ojo, bilateral o ambos (en cerca del 30% del total de casos).(34)

7. Consejo Genético

Podría decirse que el consejo genético es la parte más importante de todo el proceso de atención a pacientes con retinoblastoma y a sus familiares. Ya que actualmente existen altas probabilidades tanto de sobrevivencia como de preservación de la agudeza visual de hasta 20/20 (29), todo esto con ayuda de un diagnóstico temprano y un tratamiento adecuado, lo cual es mucho más fácil si se tiene en cuenta el consejo genético. En éste se deben incluir tanto los factores de riesgo, sus probabilidades, así como el consejo de planificación familiar. Debemos recordar que la ética en estos casos nos ayudará a proveer una información completa, así como a prevenir al paciente y/o a sus padres de una serie de circunstancias, pero respetando siempre la decisión de éste aunque no vaya de acuerdo con la nuestra, además debemos tener en cuenta la confidencialidad de los afectados si estos así lo desean.

Dentro del consejo genético encontramos los siguientes puntos:

- Si hay evidencia de mutación germinal, (esporádica o familiar) cerca del 50% de la descendencia desarrollará el tumor. (4)(10)
- Si no hay historia familiar de retinoblastoma y los padres tienen un niño con retinoblastoma, el riesgo de un futuro niño afectado va de un 2 a un 5%.

- Si aparentemente ninguno de los padres está afectado pero han tenido dos niños con retinoblastoma quiere decir que uno de los padres posee el gen afectado y que tienen una probabilidad del 50% de un tercer niño afectado.(4)

- Una madre, de la población general, de 35 años o más tiene un riesgo relativo de 1.7 de tener un niño con retinoblastoma esporádico hereditario en comparación con una madre más joven en sus condiciones, la cual solo tiene un riesgo de 0.006; en similar forma un padre de 50 años o mayor tiene un riesgo relativo de 5.0 de tener un niño con un caso de retinoblastoma esporádico hereditario, en comparación con la población en general, la cual solo tiene uno de 0.04.(5)

- Si un paciente tiene un retinoblastoma unilateral, la probabilidad de tener un niño con retinoblastoma es del 5%.

Vale la pena agregar que es importante examinar el fondo de ojo de los padres, ocasionalmente hallazgos de retinocitoma o un retinoblastoma que sufrió regresión espontánea podría ayudar al consejo genético.(4)

8. Diagnóstico

Cuando se sospecha retinoblastoma en un paciente, debemos obtener una historia médica general detallada, sabemos que los antecedentes familiares apoyarán o ayudarán a descartar el diagnóstico. Nuestro examen oftalmoscópico debe ser completo, incluyendo examen ocular externo, biomicroscopía con lámpara de hendidura y oftalmoscopía indirecta, que es la piedra angular en el diagnóstico de retinoblastoma.

Podemos mencionar ahora el examen bajo anestesia que es de mucha importancia para obtener una evaluación completa y confiable, recordemos que casi el universo de nuestros pacientes son niños menores de 4 años, quienes no colaborarán tan fácilmente. El examen bajo anestesia se realiza tanto con lámpara de hendidura, como con oftalmoscopio indirecto; esta condición del paciente nos permitirá ya sea dibujar o hasta tomar fotos del fondo de ojo lo cual será muy útil tanto para diagnóstico como para seguimiento.

Angiografía con Fluoresceína

Esta técnica puede proveernos ayuda diagnóstica en casos específicos de inoblastomas iniciales, ya que al inicio estos tumores pueden presentar anomalías en los vasos sanguíneos como dilatación de los vasos de los cuales se alimenta, en la fase arterial; hipervascularidad en la fase venosa; en tumores de tamaño moderado se puede encontrar dilatación arterial y mostrar finas y numerosas microangiomas capilares sobre el tumor. (32)

Ultrasonografía

A través de esta técnica podemos diferenciar el retinoblastoma de algunos neuroretinoblastomas por medio de los diferentes tipos de ecos que se reciben como resultado de la atenuación del reflejo del sonido que se percibe debido a la calcificación del tumor. La ultrasonografía puede ser utilizada para documentar la regresión del tumor que se está tratando con radioterapia. (32)

Tomografía Computarizada

Este método es la ayuda diagnóstica no invasiva más utilizada en pacientes con sospecha de retinoblastoma. Más del 90% de los cortes histológicos de retinoblastoma contienen calcio (4), sin embargo la presencia de calcificación retinoblastomática con tomografía computarizada es sugestiva pero no patognomónica de retinoblastoma. Existen varias características que hacen a la tomografía un método superior a la ultrasonografía en el diagnóstico de retinoblastoma, entre ellas encontramos:

El patrón de extensión del retinoblastoma más comúnmente encontrado es a través del nervio óptico, y la ultrasonografía no es tan buena como la tomografía para detectar.

Aproximadamente el 5% de los retinoblastomas bilaterales se asocian a neuroblastoma, el cual es fácil de detectar por medio de tomografía y no es posible con ultrasonido por encontrarse en el sistema nervioso central.

Se puede obtener un buen estudio de tomografía computarizada con ayuda del equipo necesario y un técnico entrenado, mientras que para obtener un buen estudio con ultrasonografía necesitamos un ultrasonografista lo cual aumenta los costos. (4)

La tomografía computarizada espiral helicoidal ha sido de gran ayuda en la evaluación del retinoblastoma, su principal ventaja es reducir el riesgo de anestesia en niños pequeños proveyendo al mismo tiempo la información clínica necesaria en un tiempo de adquisición de la imagen. (19)

d. Resonancia Magnética

Este estudio ha sido utilizado también en la asistencia diagnóstica del paciente quien se sospecha retinoblastoma; sin embargo no se ha demostrado una superioridad en comparación con la tomografía computarizada, por el contrario, lesiones calcificadas tan importantes en el tumor no son tan bien detectadas con este método como con la tomografía y tomando en cuenta la elevación del costo que implica este estudio, se ha preferido la tomografía. No obstante la resonancia magnética puede ser más sensible que la tomografía en pacientes con sospecha de extensión al nervio óptico o con extensión a la órbita. (4)(32)

e. Biopsia por Aspiración con Aguja Fina

Este método puede ser utilizado cuando los métodos no invasivos no han logrado establecer la presencia o ausencia de retinoblastoma, lo cual puede ocurrir por ejemplo cuando el patrón de crecimiento del tumor es difuso. Algunos piensan que este método debe ser restringido al máximo por el peligro de diseminación al momento de realizar la punción, sin embargo otros afirman que es un método muy seguro con un mínimo de complicaciones que debe ser utilizado cuando los métodos no invasivos no han dado resultados. (4)(29)

f. Otros Métodos

- Aspiración de médula ósea y punción lumbar: útil para evidenciar metástasis.
- DHL en acuoso.
- Antígeno Carcinoembrionario.
- Rayos X del globo ocular: para determinar si hay calcificaciones.
- Cuantificación de enzimas específicas de las neuronas: tanto la subunidad alta como la gamma se han encontrado elevadas en pacientes con retinoblastoma, y es útil tanto en el diagnóstico como en el seguimiento del tumor.

9. Diagnóstico Diferencial

El retinoblastoma, dependiendo de su forma de presentación puede ser simulado por una gran cantidad de patologías; a continuación aparecen listadas algunas de las condiciones más frecuentes:

Condiciones Hereditarias

- Enfermedad de Norrie
- Retinosquiasis Juvenil
- Incontinencia Pigment
- Vitreoretinopatía Exudativa

Anormalidades del Desarrollo

- Persistencia de Vitreo Hiperplástico Primario
- Catarata Congénita
- Coloboma
- Displasia Retiniana
- Pliegue Retiniano Congénito
- Fibras Nerviosas Mielinizadas
- Síndrome de Morning Glory
- Opacidad Corneal Congénita
- Desprendimiento de Retina Congénito

Desórdenes Inflamatorios

- Toxocariasis Ocular
- Retinitis Congénita por Citomegalovirus
- Retinitis por Herpes Simple
- Uveoretinitis Periférica
- Endoftalmitis Metastásica
- Celulitis Orbitaria

Tumores

- Hamartoma Astrocítico Retiniano
- Meduloepitelioma
- Glioneuroma
- Hemangioma Glioneural
- Hemangioma Capilar Retiniano
- Hamartoma Combinado
- Leucemia

Misceláneos

- Enfermedad de Coat
- Retinopatía del Prematuro
- Desprendimiento de Retina Regmatógeno
- Hemorragia Vítrea
- Injuria por Perforación Ocular (23)(34)

10. Tratamiento

El manejo del paciente con retinoblastoma puede llegar a ser muy complejo dependiendo de una gran variedad de factores como el estadio de la enfermedad, es decir, tamaño del tumor así como su extensión, situación clínica del paciente, el estado socioeconómico de los padres o encargados y su aprobación a los métodos necesarios. El o los médicos encargados deben tener un amplio dominio del tema y su tratamiento, posibles combinaciones, así como las complicaciones que puedan surgir; todo esto para aportar un adecuado tratamiento y plan educacional tanto al paciente como a sus padres.

Entre las alternativas terapéuticas se encuentran:

a. Enucleación

La enucleación ha sido un método muy comunmente utilizado en pacientes con retinoblastoma. Sin embargo, esto ha ido cambiando con el tiempo, con el advenimiento de métodos efectivos y más conservadores. Los estadios de la enfermedad en los que se ha utilizado, son aquellos en los que ya no se espera un buen pronóstico visual para el ojo afectado y en los que hay sospecha de invasión a coroides nervio óptico u órbita. Lo cual indica que no se incluirán en esta modalidad de tratamiento a los pacientes que caigan en los estadios I y II de la clasificación Global.

La técnica de la enucleación debe ser realizada gentilmente, además se debe tomar en cuenta la importancia de obtener una porción lo más larga posible de nervio óptico ya que esta es la forma más común de extensión al sistema nervioso central. Ellsworth recomienda que como mínimo se obtenga una porción de 10 mm de longitud, ya que se ha comprobado que obtener menos de 5 mm de nervio óptico aumenta el riesgo de extensión extraocular del tumor.(16)

Después de realizada la enucleación es importante la colocación de una prótesis por las implicaciones estéticas de este tipo de operación. El implante orbital provee una apariencia más natural y estética, minimizando el riesgo de hundimiento de la prótesis y permitiendo la movilidad de esta. Existen varios tipos de implantes orbitales, entre los cuales se incluyen la esfera de polimetilmetacrilato, implantes de hidroxapatita coralina, hidroxapatita bovina y polietileno.(25)

Entre las desventajas de esta modalidad terapéutica encontramos obviamente las implicaciones estéticas, además si por alguna razón el globo ocular llegara a perder su integridad durante el procedimiento podrían adherirse artefactos de partes tomadas por el tumor en el extremo libre del nervio óptico que se enviaría a

itología, dificultando así la obtención de un diagnóstico patológico certero (25).
tra complicación que ha sido reportada es el incremento del riesgo de enfermedad
etastásica, debido a que por falta de experiencia algunos oftalmólogos realizan el
ocedimiento antes de tiempo, propiciando así la extensión del tumor al
rebro.(16)

Radiación Externa

El retinoblastoma generalmente es un tumor radiosensible y la radiación externa
a sido un método de elección en retinoblastoma avanzado particularmente con
embras en vítreo. La recurrencia del tumor después de haber utilizado este método
ontinúa siendo un problema que puede desarrollarse en los primeros cuatro años
ost tratamiento; la recurrencia también se relaciona con el estadio de la enfermedad
el tamaño del tumor.

Se han realizado estudios en los que aún se han logrado avances en la
cuperación de la agudeza visual de los pacientes después de la radioterapia, pero
epende de si el tumor es foveal y del tamaño propiamente que ha alcanzado. (33)

Entre los efectos secundarios de la radiación externa encontramos al cancer que
e produce en el campo de irradiación, el cual se ha presentado en los últimos 30
ños en un 35% de los pacientes con retinoblastoma bilateral que han recibido
adiación externa en contraposición con un 6% de los que no la han recibido (25).
El que induzca a cancer depende de varios factores como la edad del paciente, la
dad a la cual se le irradió; si el paciente es menor de 12 meses tiene un pronóstico
menos favorable que los niños mayores. Entre los cánceres más frecuentes
encontramos los linfomas y las leucemias.

Además del cancer la radioterapia puede inducir otros efectos no deseados; entre
ellos encontramos la inducción de catarata (2)(14), así como la hipoplasia facial y el
etardo en el crecimiento de la órbita; el cual se detiene al detenerse el tratamiento
on radioterapia y tiene mayor incidencia entre los menores de seis meses. No se ha
oncluido si la órbita contralateral puede sufrir retardo en el crecimiento o no.
(11)(14)

Braquiterapia

Es un método en el cual un implante radioactivo es colocado sobre la esclera por
debajo del retinoblastoma para irradiar el tumor. Este método mucho menos
invasivo que la radioterapia externa puede ser utilizado en el tratamiento de tumores
tanto primarios como secundarios (27). Generalmente se limita al tratamiento de
tumores de menos de 16mm en la base y 8mm de espesor. Se requieren de 2 a 4 días
de tratamiento para que se libere un total de 4000cGye en el ápice del tumor.

Una aplicación de placa radioactiva provee de una tasa de un 90% de control del tumor. Los resultados visuales varían dependiendo del tamaño del tumor así como su localización y de los problemas como retinopatía y papilopatía que puedan darse como resultado de la irradiación. Los resultados visuales han llegado hasta un 20/20 a 20/30 en más de la mitad de los casos. No se ha encontrado una asociación entre braquiterapia y cáncer secundario. (25)

d. Fotocoagulación con Laser

Se utiliza tanto tratamiento primario como en casos inicialmente tratados con irradiación o quimioterapia (32). Este método se utiliza en el tratamiento de retinoblastomas posteriores pequeños. Los materiales utilizados son argón laser, diyodo laser o xenón. El tamaño del tumor es de primordial importancia para el éxito del tratamiento ya que este método se limita a tumores de 4.5mm de base o menos y 2.5mm o menos de espesor y sin evidencia de siembras en vítreo. El tratamiento es dirigido específicamente a coagular toda la sangre que nutre al tumor. Con dos o tres sesiones de tratamiento con intervalos de un mes se obtiene el control de la mayoría de los tumores.

El tratamiento con laser ofrece un 70% de tasa de control del tumor con un 30% de recurrencia, la cual cuando se presenta puede ser tratada con braquiterapia.

Entre las complicaciones por el tratamiento se incluyen desprendimiento retiniano transitorio, oclusión vascular retiniana significativa, tracción retiniana, agujeros retinianos y fibrosis preretiniana.(25)

e. Crioterapia

La crioterapia es un método utilizado en el manejo de retinoblastomas ecuatoriales o periféricos pequeños. La mayoría de las veces su éxito se limita a tumores que miden 3.5mm o menos de diámetro y 2.00mm o menos en su grosor y sin evidencia de siembras al vítreo. La destrucción del tumor usualmente se logra en una o dos sesiones de congelación/descongelación con intervalos de un mes.(25)

Las complicaciones del tratamiento incluyen desprendimiento de retina transitorio, desgarro retiniano, fibrosis preretiniana localizada y desprendimiento de retina regmatógeno.(25)(16)

f. Termoterapia y Quimioterapioterapia

La termoterapia es un método de suministro de calor al ojo utilizando ultrasonido, microondas y radiación infrarroja. El objetivo es transferir una temperatura entre 42oC a 60oC, la cual se encuentra por debajo de los umbrales de

coagulación con lo que los vasos retinianos no sufrirán una fotocoagulación. El calor tiene un efecto sinérgico para la quimioterapia así como para la radioterapia en el tratamiento del cancer tanto ocular como sistémico. La selección de la modalidad de termoterapia o quimioteromoterapia depende de muchos factores incluyendo el tamaño del tumor, su localización, la lateralidad, el estado del ojo contralateral, la presencia de fluido subretiniano o de siembras, la presencia de siembras vítreas y la quimiorreducción inicial o en curso.

Cuando se emplea termoterapia sola el objetivo es transmitir calor hasta una temperatura de 45oC a 60oC en el tumor, obteniendo una cicatriz gris blanquecina en el sitio. En general tumores pequeños requieren aproximadamente 300mW por 10 minutos o menos; la terapia se realizará en 3 sesiones con intervalos de un mes. Se pueden producir complicaciones traccionales o vaso-oclusivas dentro de la retina como resultado de una exposición prolongada al calor. Cuando empleamos quimioteromoterapia el objetivo es llevar al tumor de 42oC a 45oC por un período de 5 a 20 minutos dependiendo del tamaño del tumor y su localización. El resultado de la quimioteromoterapia es un cicatriz gris suave con menor riesgo de problemas retinianos vasculares y traccionales que los encontrados cuando se utiliza termoterapia sola. (25)


La quimioteromoterapia ha mostrado buenos resultados en tumores clasificados como Rees-Ellsworth I y II. Sin embargo no ha sido exitosa en el tratamiento del tumor con extensión o siembras. (15)

La quimioterapia se administra 2 a 3 horas antes de la sesión de termoterapia en dosis de 560mg/m2 en infusión intravenosa. (16)

La principal complicación de la termoterapia es la atrofia focal del iris relacionada con los efectos del calor sobre el tejido pigmentado del iris. En algunos casos el cristalino desarrolla una opacidad paraaxial. La quimioteromoterapia es adecuada para pequeños tumores adyacentes a la fovea y al nervio óptico cuando la radiación o la fotocoagulación con laser podría causar una mayor pérdida visual.

g. Quimiorreducción

La quimiorreducción es un método de reducción del volumen del tumor que permite focalizarlo todo lo que sea posible, de manera que puedan utilizarse medidas terapéuticas menos invasivas que la enucleación y la radiación externa, que conllevan por lo general a efectos adversos más severos. (26)



Los agentes terapéuticos más usados han sido etopósido, carboplatino y vincristina.

El régimen de terapia puede realizarse en 6 ciclos para permitir una adecuada reducción del tumor, además se le puede agregar terapia focal en el segundo o tercer ciclo con la intención de evitar la enucleación o la radioterapia externa.

La quimiorreducción ha comprobado su eficacia en estadios avanzados aún con siembras subretinianas y en el vítreo (25)(28). Después de la quimiorreducción el tumor puede sufrir regresión y para evitar la cicatriz puede utilizarse terapia focal con termoterapia.

Las indicaciones de quimiorreducción no han sido muy claramente establecidas. Según la clasificación de Rees-Ellsworth en los grupos I, II, III y IV se ha encontrado que el tratamiento con quimiorreducción y terapia coadyuvante ha dado resultados exitosos. Sin embargo en el grupo V de dicha clasificación la tasa de enucleación ha aumentado, aunque junto con la terapia coadyuvante la quimiorreducción ha proporcionado un control completo del tumor hasta en un 70% de los casos. (25)

El régimen que se utiliza para la quimiorreducción de 6 ciclos puede producir como efectos adversos supresión de médula ósea, con un mayor riesgo de infecciones. La principal y más seria complicación es el riesgo de inducción de neoplasias secundarias pero es poco probable debido a la bajas dosis y al corto período de tratamiento.

h. Quimioterapia

Dentro de la historia de la quimioterapia podemos mencionar que el rol de ésta ha sido controversial en el tratamiento del retinoblastoma por muchos años. Las drogas habían sido utilizadas para reducir tumores que estuvieran situados lejos de la mácula y el nervio óptico y permitir así el uso de otros métodos de tratamiento local.

Las drogas utilizadas se escogían de acuerdo a su éxito en el tratamiento de otros tumores de la niñez como el neuroblastoma. La vincristina había sido la droga más utilizada pero al emplearla en enfermedad metastásica siempre se dieron recaídas.

Se ha tratado de utilizar la quimioterapia en la prevención del retinoblastoma metastásico, pero sin resultados satisfactorios. Pratt et al.(16), describió la experiencia del San Jude usando quimioterapia de 1962-1984 en pacientes con retinoblastoma extraocular. El estudio se realizó con 11 pacientes de los cuales los

nicos sobrevivientes a largo plazo fueron 2 que presentaban tumor con extensión a órbita y a quienes fue necesario adicionarles radioterapia al tratamiento. La quimioterapia como método único de tratamiento fue inefectiva; y los agentes que tuvieron algún efecto usándolos como terapia única fueron la ciclofosfamida y la osfamida. Los que se mostraron totalmente inefectivos como única terapia fueron vincristina, doxorubicina, cisplatino y VM-26.

En adición a los efectos sistémicos la vieja generación de drogas quimioterapéuticas no previene la ocurrencia de nuevos tumores en una retina redispuesta. Aún antes del advenimiento de nuevas drogas, la quimioterapia fue en la mayoría de los casos efectiva en recurrencia orbitaria o retinoblastoma local extraocular, pero no se había alcanzado un éxito como el actual. (6)(16)

Los nuevos agentes terapéuticos fueron introducidos al campo del retinoblastoma por Judith Kingston y John Hungerford de San Bartolomeo en Londres; quienes reportaron una respuesta exitosa en el simposium sobre retinoblastoma que se realizó en Siena (Italia) en mayo de 1992. (16)

Estas nuevas drogas tienen una penetrancia mucho mejor que las anteriores dentro del ojo, estas son VP-16 (etoposide), VM-26 (teniposide), y carboplatino.

La quimioterapia se ha utilizado tradicionalmente en casos de metástasis a distancia, invasión orbitaria o al nervio óptico, detectada durante una enucleación o antes de esta. Se ha utilizado como primera línea o como tratamiento coadyuvante en una diversidad de protocolos de manejo.

La quimioterapia como único método terapéutico con etopósido y carboplatino ha demostrado ser efectiva como primera línea en el tratamiento de retinoblastoma intraocular (8); aunque también han resultado exitosos como terapia coadyuvante en pacientes con retinoblastoma extraocular que ya han sido tratados con enucleación o radioterapia externa. (7) Este método terapéutico ha resultado efectivo para tratar la enfermedad extraocular pero no ha dado buenos resultados para prevenir metástasis sistémicas debidas a enfermedad intraocular. (22)(24)

Otra combinación que ha resultado efectiva ha sido la de quimioterapia con carboplatino, etopósido y vincristina con una placa especial de iridium 192 como tratamiento de siembras de retinoblastoma en la base del vítreo.

En los pacientes que han llegado a un estadio V de Rees-Ellsworth el pronóstico visual no ha sido muy favorable, sin embargo se ha alcanzado en los mejores casos

la supervivencia de los pacientes, haciendo una combinación de quimio con radioterapia (12). No obstante se ha comprobado que no es necesario incluir radioterapia si se utiliza una combinación de quimioterapia con crioterapia o fotocoagulación con laser. (9)

Los protocolos de manejo varían de acuerdo al estadio de la enfermedad, así como a la combinación de los métodos que se utilicen. Entre los protocolos encontramos:

Protocolo de manejo para retinoblastoma intraocular:

6 ciclos de quimioterapia, con intervalos de 3-4 semanas, administrados de la siguiente forma:

Etopósido 150mg/m²/día por dos días

Carboplatino 500mg/m²/día por un día (7)

Protocolo de tratamiento para retinoblastoma extraocular

Etopósido 100mg/m²/día en infusión intravenosa 125-250ml de solución salina seguido por:

Carboplatino 160mg/m²/día en infusión intravenosa por una hora en 125-250ml de solución dextrosa al 5%.

Ambas en dos ciclos administradas por 5 días con intervalos de 3-4 semanas.(8)

Entre los efectos adversos de la quimioterapia encontramos como el principal, la inducción de neoplasias secundarias, aunque también es posible que se produzca depresión de la médula ósea y pérdida de la agudeza auditiva; recordemos que estos pacientes en muchos casos tendrán una pobre o nula visión, por lo que para ellos es sumamente importante desarrollar al máximo sus demás sentidos.

11. Estadios de Regresión

Uno de los desafíos más importantes del oftalmólogo es saber distinguir clínicamente, a través del seguimiento de pacientes que han recibido tratamiento para retinoblastoma, los signos que nos indicarán una recurrencia del tumor. De ahí la importancia del estudio de los estadios de regresión, los cuales varían de acuerdo al tamaño del tumor y a las modalidades de terapia utilizadas.

Los patrones de regresión fueron revisados por Abramson y sus colegas de Nueva York a través de un estudio de 89 tumores en 57 ojos tratados con radioterapia externa; sus hallazgos respecto a los tipos de regresión fueron los siguientes:

- Regresión Tipo I: Que consiste en un hallazgo únicamente de calcio, y que ha decrecido en un 10%.
- Regresión Tipo II: En el cual se muestra una apariencia de carne de pescado semitransparente. Fue el tipo más frecuente y el cual decreció en un 19%.
- Regresión Tipo III: Este consiste en el hallazgo de una combinación de los tipos I y II que decreció en un 8%.
- Regresión Tipo IV: En éste se puede encontrar una cicatriz blanca, plana y que no sufre una disminución sino un incremento del 10%. (16)

12. Pronóstico

El pronóstico de un paciente con retinoblastoma está influenciado por una gran cantidad de factores a tomar en cuenta: la edad del diagnóstico, el estadio, el tratamiento, factores idiosincráticos, etc. A continuación presentamos algunas conclusiones a las cuales ha sido posible llegar a través de un gran número de estudios.

El tamaño tumoral alcanzado por los retinoblastomas unilaterales está relacionado con la edad del niño en el momento del diagnóstico. (21)

Los retinoblastomas unilaterales que invaden papila, la sección del nervio óptico en las piezas de enucleación, y rompen la esclera se dan en los niños de mayor edad. Por lo que el pronóstico de este tipo de retinoblastoma empeora con la edad del diagnóstico.

La invasión de la papila no conlleva un mal pronóstico. (21)

La invasión uveal por el retinoblastoma no se liga a una mayor edad del niño en el momento del diagnóstico, ni a un mal pronóstico. (21)

Existen factores que afectarán directamente la visión del paciente, entre ellos: La localización del tumor, la presencia o ausencia de siembra vítrea difusa. Cuando el tumor es macular o foveal, el pronóstico visual por lo general es muy pobre, sin embargo han sido reportados casos de retinoblastoma macular que con tratamiento

de quimioterapia combinado con radioterapia han llegado a visiones hasta de 20/20 (13).

Entre los factores que afectan la sobrevida del paciente, encontramos: La invasión extraocular es el factor de riesgo más significativo para predecir la muerte o no del paciente. Múltiples episodios de enfermedad recurrente en un ojo es un signo de mal pronóstico. Un retraso en la realización del diagnóstico y el inicio del tratamiento, disminuye la tasa de sobrevivencia. (34)

La muerte en los pacientes con enfermedad unilateral metastásica siempre ocurre dentro de los cuatro años siguientes al diagnóstico. Mientras que en los que presentan tumor bilateral, y también metastásico la muerte ocurre dentro de los ocho años posteriores al diagnóstico. (34)

En los países del tercer mundo el mal pronóstico se debe al retraso de la atención médica.

En cuanto a metástasis existen cuatro factores independientes entre sí que afectan el pronóstico:

- Invasión del corte del final del nervio óptico: con un riesgo del 67% de metástasis después de 5 años.
- Invasión del nervio óptico (pero no del final del corte): con riesgo del 13% de metástasis a los 5 años.
- Invasión de la coroides: con un riesgo del 8% de encontrar metástasis después de 5 años.
- Enucleación del globo más de 120 días después de haber realizado el diagnóstico: con un riesgo de 4% de metástasis 5 años después.

En cuanto a la correlación histológica encontramos que el pronóstico se ve afectado por:

- La diferenciación celular:

*Un tumor individual con abundantes rosetas de Flexner Wintersteiner tiene cerca de 6 veces un mejor pronóstico que uno que no tiene rosetas.

*Un tumor completamente diferenciado tiene mejor pronóstico que uno no muy bien diferenciado.

- Cuando la invasión coroidal es leve la tasa de mortalidad no se ve afectada; pero si la invasión coroidal es masiva la tasa de mortalidad se encuentra alrededor de un 60%

- Invasión del nervio óptico que va desde un 8% de tasa de mortalidad cuando el nervio no ha sido tomado, hasta un 67% cuando la invasión va al punto posterior de salida de los vasos de la retina central.

- La rubeosis iridis o neovascularización del iris es un signo que nos habla de un pobre pronóstico. (34)

En cuanto a la sobrevivencia de los pacientes clasificados según el St. Jude que reciben quimioterapia, se cuenta con poca información, ya que la mayoría de los estudios se han realizado en países desarrollados donde la consulta es temprana, y pocas veces se clasifican más allá del estadio I de la clasificación del St. Jude, utilizándose preferentemente la clasificación de Reese Ellsworth, la cual se refiere al pronóstico visual y no al de sobrevivencia. Sin embargo Enrique Schwartzman et al. realizó un estudio en Buenos Aires con 116 pacientes enucleados clasificados del estadio I-IV de la clasificación del St. Jude obteniendo los siguientes resultados en cuanto a sobrevivencia:

Estadio I: 97% de sobrevivencia.

Estadio II: 85% de sobrevivencia.

Estadio III: 0% de sobrevivencia.

Estadio IV: 50% de sobrevivencia.

El estadio I no incluyó tratamiento con enucleación.(24)

B. RETINOBLASTOMA TRILATERAL

Se trata de un tumor en la glándula pineal o en las estructuras de la línea media, asociado a retinoblastoma bilateral. Originalmente llamado pinealoblastoma típicamente pequeño, rodeado de células con un mínimo de citoplasma, ahora es considerado uno de los tumores del ectodermo primitivo neural. Los signos clínicos de este incluyen fiebre, vómitos, irritación meníngea, ataques apoplégicos, cefalea, papiledema e hidrocefalia.

La tomografía axial computarizada y la resonancia magnética son ayudas diagnósticas esenciales en este caso.

Esta enfermedad es fatal en la mayoría de los casos a pesar de terapia agresiva como quimioterapia y radiación externa (25); aunque han sido reportados algunos paciente quienes han tenido una respuesta parcial o completa al tratamiento con quimioterapia e irradiación (17)

El retinoblastoma trilateral es la principal causa de mortalidad durante los primeros 5 años después del diagnóstico. Aunque la experiencia ha sido limitada se cree que la quimiorreducción reduce el riesgo de desarrollo de pinealoblastoma.

CAPITULO VI

MATERIAL Y METODOS

A. Metodología

1. Diseño de investigación Descriptivo, retrospectivo.

2. Población y Muestra:

El total de pacientes con diagnóstico de retinoblastoma, que fueron diagnosticados y tratados en el Hospital Roosevelt del año 1994 al 1998.

3. Criterios de Inclusión y exclusión:

a. Criterios de Inclusión:

Se incluyó en el estudio a todo paciente referido por otra institución o diagnosticado y tratado directamente en el Hospital Roosevelt.

b. Criterios de exclusión:

Se excluyó a pacientes que recibieron tratamiento en otra institución el cual haya sido desconocido.

4. VARIABLES

VARIABLE	DEFINICION CONCEPTUAL	DEFINICION OPERACIONAL	ESC. DE MEDICION	UNIDAD DE MEDIDA
a. Edad	Tiempo que una persona ha vivido a contar desde su nacimiento.	Número de años cumplidos que el paciente tenga; tomando en cuenta para obtenerlos la fecha de nacimiento registrada en la hoja de ingreso del expediente. Y menores de 1 año	Númerica	Años cumplidos
b. Sexo	Constitución orgánica que distingue categoría gramatical de clasif. en masculino y femenino.	Clasificación del paciente de acuerdo a la hoja de ingreso en hombre o mujer.	Nominal	Masculino y Femenino
C. Lateralidad	Predominio funcional de un lado del cuerpo sobre el otro.	Ojo, ya sea derecho o izquierdo afectado por el tumor.	Nominal	Derecho Izquierdo Ambos
d. Presentación Clínica	Signos y síntomas mediante los cuales puede hacerse evidente determinada enfermedad.	Leucocoria Masa intraocular Hifema Disminución de la agudeza visual	Nominal	Presente Ausente
e. Métodos Diagnósticos	Procedimientos de laboratorio o de gabinete que permiten la confirmación de una sospecha clínica.	Punción lumbar Ultrasonografía TAC Médula ósea Rx de cráneo RMN	Nominal	Realizado No realizado

CONTINUACION DE VARIABLES

VARIABLE	DEFINICION CONCEPTUAL	DEFINICION OPERACIONAL	ESC. DE MEDIDA	UNID. DE MED.
f. Modalidades Terapéuticas	Procedimiento(s) dirigido(s) a combatir, mejorar o prevenir determinada enfermedad.	<p>Enucleación Radioterapia externa</p> <p>Braquiterapia Quimioterapia</p> <p>Crioterapia Focoagulación laser</p> <p>Termoterapia Quimiotermoterapia</p>	Nominal	Realizado No realizado
g. Clasificación Global de Retinoblastoma	Ordenamiento por estadíos mediante la determinación de hallazgos clínicos, oculares y sistémicos, y ayudas diagnósticas de apoyo para el establecimiento de factores o medidas pronósticas y terapéuticas.	<p>Estadio I</p> <p>Tumor unifocal o multifocal circunscrito a la retina</p> <p>A. Tumor solitario menor de 6 discos de diámetro (DD).</p> <p>B. Tumores múltiples todos menores de 6 DD.</p> <p>C. Tumor solitario o lesiones múltiples que afectan menos del 50% de la superficie retiniana por detrás del ecuador.</p> <p>D. Compromiso de más del 50% de la superficie retiniana por detrás del ecuador.</p> <p>E. Compromiso de más del 50% de la superficie retiniana anterior al ecuador.</p> <p>Estadio II</p> <p>Tumor unifocal o multifocal confinado al globo ocular</p> <p>A. Extensión a la cabeza del nervio óptico.</p> <p>B. 1. Extensión a la coroides. 2. Extensión a la coroides con reemplazo de esta.</p> <p>C. Compromiso de cámara anterior.</p> <p>D. Extensión a la coroides (1 ó 2) y al nervio óptico.</p>	Ordinal	Estadíos

VARIABLE	DEFINICION CONCEPTUAL	DEFINICION OPERACIONAL	ESC. DE MEDICION	UNIDAD DE MEDIDA
Cont. g.		<p>Estadio III Extensión extracorooidal A. Extensión a las vecindades. B. Extensión más allá del fin del corte del nervio óptico (incluye subaracnoides). C. Extensión transescleral dentro de la órbita. D. Extensión a la coroides (1 ó 2) y más allá del fin del corte del nervio óptico (incluye subaracnoides) E. Extensión transescleral y en el fin del corte del nervio óptico.</p> <p>Estadio IV Metástasis a distancia A. Extensión a través del nervio óptico y cerebro. B. Metástasis hematógona a hueso y/o tejidos blandos. C. Metástasis a médula ósea.</p>		
h. Resultado Evolutivo	Situación del paciente al final de l tratamiento o de un estado patológico	<p>Recidiva: aparecimiento de tumor en cualquiera de los siguientes lugares: * ojo en tratamiento * ojo contralateral * párpado u órbita (en un ojo enucleado) * extensión por continuidad * metástasis a distancia</p>	Ordinal	Recidiva No recidiva Fallecido

5. Pasos a Seguir para la Recolección de la Información

Luego de aprobado el protocolo de investigación, tanto por la comisión de docencia e investigación del Hospital Roosevelt, como por el CICS, se procedió a la identificación de pacientes que consultaron por retinoblastoma en las hojas F6 de la consulta externa de pediatría y de oftalmología; obteniendo el número de registro correspondiente. Posteriormente se solicitaron los expedientes al archivo del hospital, para extraer de ellos la información necesaria para la obtención de los resultados.

B. Recursos

1. Humanos

- a. Pacientes con retinoblastoma.
- b. Personal del archivo del Hospital Roosevelt.
- c. Investigadora.

2. Materiales

a. Económicos

- Materiales de Escritorio: Q 200.00
- Transporte: Q 400.00
- Total: Q 600.00

b. Físicos

- Instalaciones Depto. Oftalmología Hospital Roosevelt
- Biblioteca Oftalmología Hospital Roosevelt
- Biblioteca Hospital Rodolfo Robles
- Biblioteca Facultad de Ciencias Médicas USAC
- Biblioteca OPS
- Archivo Hospital Roosevelt
- Unidad de Procesamiento de Datos


CAPITULO VII

PRESENTACION DE RESULTADOS



GRAFICA No.1

DISTRIBUCION POR SEXO DE PACIENTES
CON RETINOBLASTOMA
HOSPITAL ROOSEVELT 1994-1998

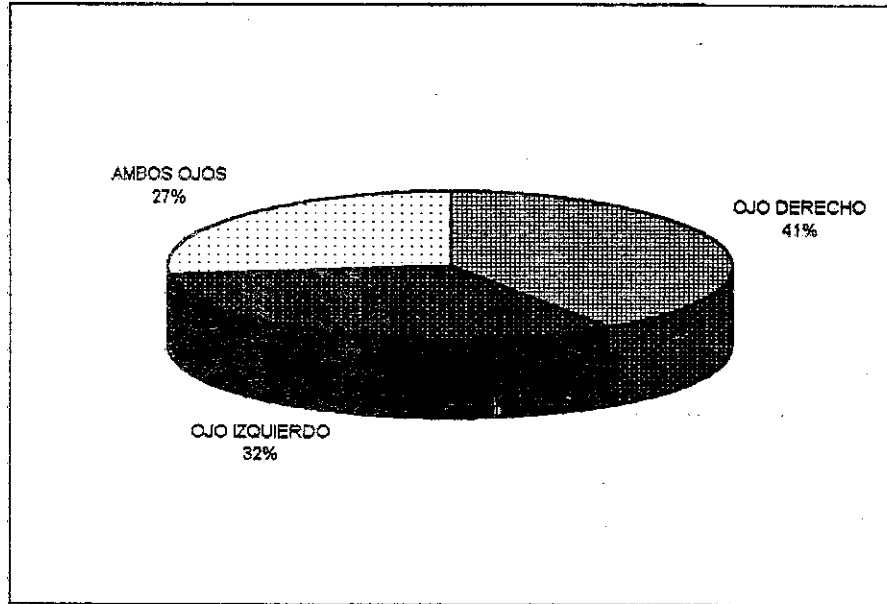


N=37

FUENTE: BOLETA DE RECOLECCION DE DATOS

GRAFICA No.2

LATERALIDAD DE AFECCION
EN PACIENTES CON RETINOBLASTOMA
HOSPITAL ROOSEVELT 1994-1998

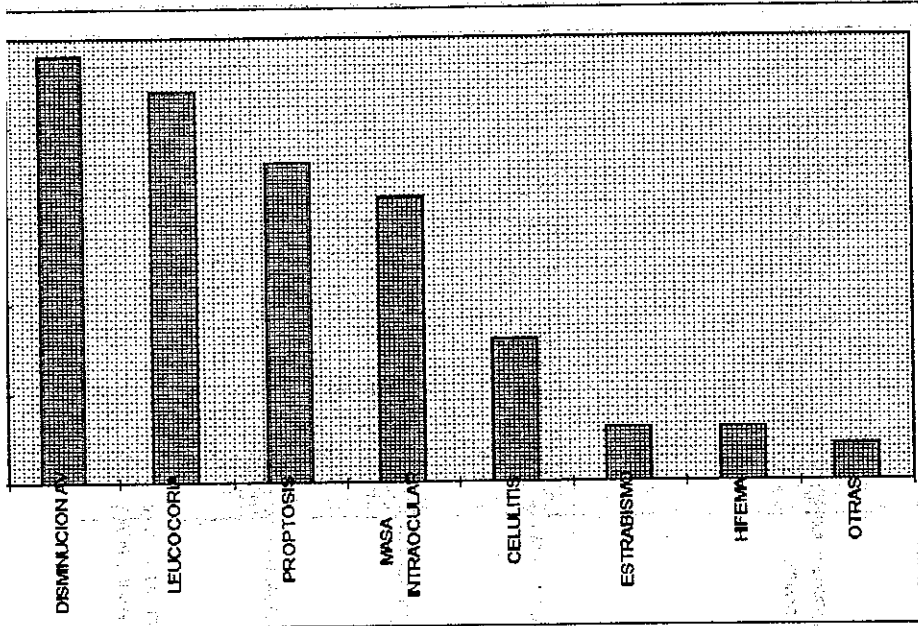


N=37

FUENTE: BOLETA DE RECOLECCION DE DATOS

GRAFICA No.3

PRESENTACION CLINICA
EN OJOS DE PACIENTES CON RETINOBLASTOMA
HOSPITAL ROOSEVELT, 1994-1998

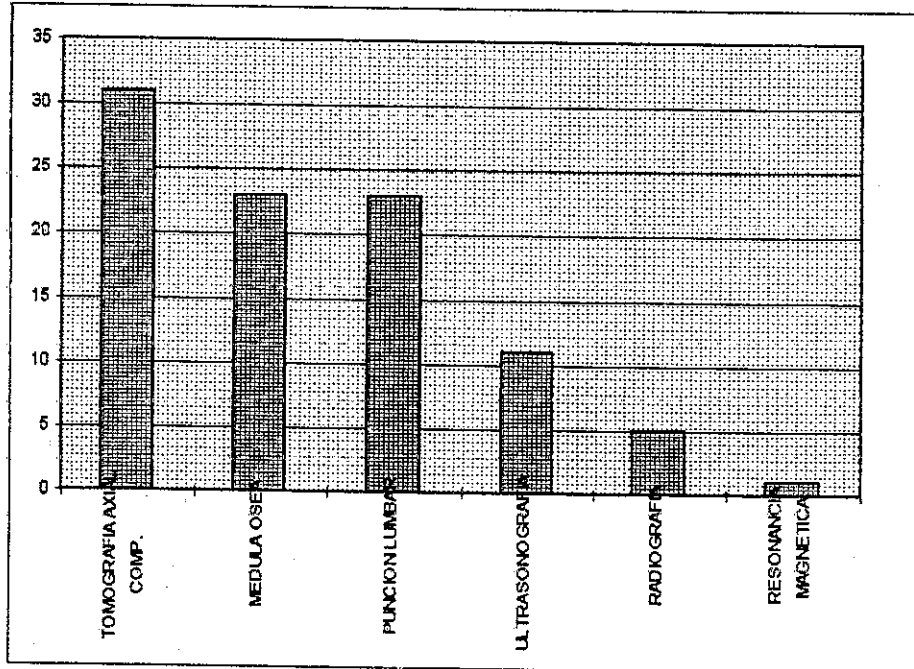


7

INTE: BOLETA DE RECOLECCION DE DATOS
IRAS: INYECCION CONJUNTIVAL

GRAFICA No. 4

FRECUENCIA DE METODOS DIAGNOSTICOS
UTILIZADOS EN PACIENTES CON
RETINOBLASTOMA
HOSPITAL ROOSEVELT 1994-1998

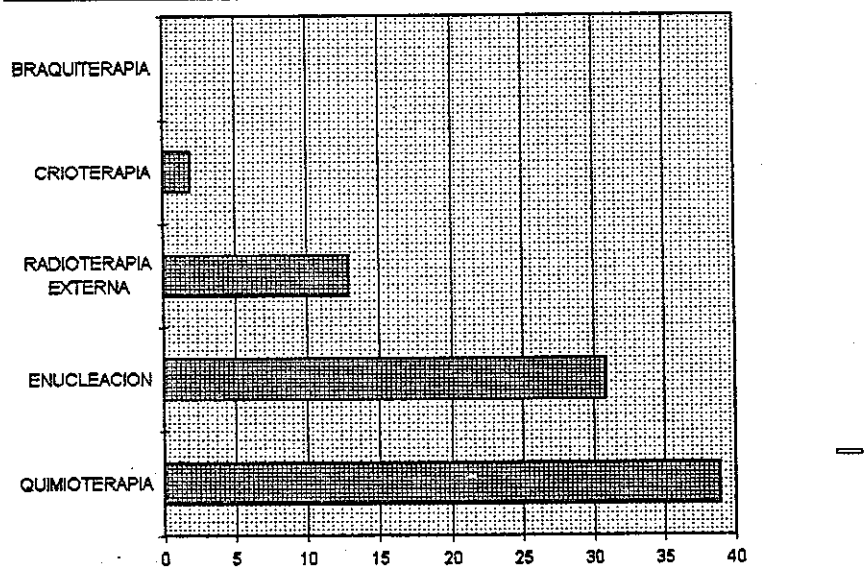


N=37

FUENTE: BOLETA DE RECOLECCION DE DATOS

GRAFICA No.5

FRECUENCIA DE MÉTODOS TERAPÉUTICOS
UTILIZADOS EN OJOS DE PACIENTES CON
RETINOBLASTOMA
HOSPITAL ROOSEVELT, 1994-1999



N=47

FUENTE: BOLETA DE RECOLECCION DE DATOS

TABLA No. 1

**CORRELACION ESTADIO- TRATAMIENTO- EVOLUCION
EN PACIENTES CON RETINOBLASTOMA
HOSPITAL ROOSEVELT 1994-1998**

No.	Estadio	Tratamiento	Resultado
1	I / I	Enucleación/ Radioterapia, Crioterapia	No recidiva
2	I	Enucleación, Radioterapia, Quimioterapia con VAC	Recidiva
3	I	Enucleación	No recidiva
4	I	Enucleación	No recidiva
5	I	Radioterapia, Quimioterapia con VAC	Recidiva
6	II / II	Enucleación, Radioterapia, Quimioterapia VAC	No recidiva
7	II	Enucleación, Radioterapia, Quimioterapia VAC	Recidiva
8	II / I	Enuc., Radio., Quimio con Vac, VP16, Carboplat./Quimio. =	No recidiva
9	II	Enucleación	Recidiva
10	II	Enucleación	Recidiva
11	II	Enucleación, Quimioterapia con VP16, Carboplat., VCR	No Recidiva
12	III	Enucleación, Quimioterapia con VAC	Recidiva
13	III	Enucleación, Quimioterapia con VAC	Recidiva
14	III / I	Quimiot. con Carboplat., VP16, VCR/ Quimioterapia =	No recidiva
15	III	Enucleación, Quimioterapia con Carboplat., VP16, VCR	Recidiva
16	IV	Enucleación, Radioterapia, Quimioterapia con VAC	Fallecido
17	IV	Enucleación, Radioterapia, Quimioterapia con VAC	Fallecido
18	IV	Quimioterapia con VAC	Fallecido
19	IV	Quimioterapia con VAC	Fallecido
20	No Clasific.	Enucleación	Recidiva

FUENTE: BOLETA DE RECOLECCION DE DATOS

CAPITULO VIII

ANALISIS Y DISCUSION DE RESULTADOS

El presente estudio fue realizado en de 37 pacientes; 10 de los cuales presentaron retinoblastoma bilateral, llegando así a un total de 47 casos, si tomamos casos como ojos afectados. La edad de los pacientes estuvo comprendida entre menores de un año (3 casos), hasta 6 años, siendo el promedio de edad de 2.32 años con una desviación estándar de 0.88. Según Yanoff M. y B.S. Fine el promedio de edad al momento del diagnóstico es de 13 meses (34), por lo tanto pudimos comprobar que la edad del paciente, al ser diagnosticado, en nuestro país es más tardía que en los países desarrollados, afectando ello el pronóstico del paciente.

Refiriéndonos a la distribución por sexo, este tumor no tiene predilección por uno u otro (1). Este estudio reportó que un 51% de los pacientes fueron femeninos y un 49% masculinos. (Gráfica No. 1)

En cuanto a la presentación clínica más frecuente (Gráfica No. 3), se encontró que de los 47 casos estudiados, el 51% (24 casos) presentaron disminución de la agudeza visual entre sus síntomas iniciales, haciendo el 51% del total de casos. Al respecto se debe tener presente que cada paciente, y aún más cada ojo podrían manifestar varios signos y síntomas derivados del tumor al momento del diagnóstico. El siguiente signo más frecuente fue la leucocoria la cual se presentó en 22 ojos, (47% del total de los casos), lo cual concuerda con Behrman y Yanoff, que reportan a la leucocoria como uno de los signos iniciales en retinoblastoma; le siguen en el estudio la proptosis y la masa intraocular con un 38% y 34% respectivamente. Es importante mencionar que un 17% de los ojos de los pacientes cursaron con celulitis, la cual es mencionada como un signo de presentación raro del retinoblastoma (30). El estrabismo fue descrito únicamente en el 6% de los ojos estudiados, a pesar de que se menciona, junto con la leucocoria y la inflamación, como uno de los signos más frecuentes de presentación de retinoblastoma, descrito en el 75% de los casos (32)(4); también el hifema constituyó el 6% de las formas de presentación y un 4% lo constituyeron otras entidades constituidas por inyección conjuntival.

Como primer método diagnóstico fue utilizada la tomografía axial computarizada, en un 84% de los pacientes, a pesar de ser un método de elevado costo económico; debido a la superioridad que muestra en comparación con la ultrasonografía la TAC es sumamente útil para detectar extensión al sistema nervioso central, así como

retinoblastoma trilateral. La médula ósea y la punción lumbar fueron ampliamente utilizadas, cada una en un 62% de los pacientes estudiados, ya que son de gran utilidad para la estadificación de la enfermedad y por lo tanto para su manejo. En el 38% restante de los expedientes de los pacientes, no se encontraron estos estudios, lo cual puede deberse a varias causas, una de ellas son los problemas técnicos en su realización; otra, el extravío de los resultados, y en una mínima parte, se debe a que los pacientes con estadio I aún no tienen riesgo de metástasis, por lo que probablemente no se les haya realizado. La ultrasonografía fue utilizada en un 30% de los pacientes; y el uso de rayos X sólo fue reportado en un 14% de ellos; debido a que la TAC es muy adecuada para detectar calcificaciones y a un elevado porcentaje de los pacientes se les realizó esta última. La resonancia magnética fue realizada únicamente en 1 paciente de los 37 estudiados, debido a que únicamente supera a la TAC cuando se busca extensión a la órbita (4)(32), y su precio es significativamente más elevado que el de la tomografía.

En este punto del análisis se hace notar que fue imposible clasificar al 6% del total de ojos, debido a la falta de información en los expedientes; lo cual puede deberse al extravío de los informes de TAC y/o patología.

De los 37 pacientes tratados se desconoce la evolución clínica del 46%, (17 pacientes), debido a que descontinuaron sus visitas al hospital y, por lo tanto, en muchos casos abandonaron el tratamiento; sin que se pueda determinar su evolución (mejoría o muerte). Dicha deserción puede deberse a falta de información o de recursos económicos por parte de la familia de los pacientes.

Del 54% restante (20 pacientes), sí se conoce su evolución clínica después de 6 meses del diagnóstico. De ellos, 5 pacientes se encontraron clasificados en estadio I, de los cuales 1 era bilateral, con ambos ojos en estadio I, a este paciente se le enucleó un ojo y el otro fue tratado con radioterapia y crioterapia, sin evidenciar recidiva 6 meses después del diagnóstico. 2 Pacientes fueron tratados únicamente con enucleación, y no recidivaron. De los 2 pacientes restantes, uno fue tratado con enucleación, radioterapia y quimioterapia con VAC (vincristina, adriamicina/adriblastina, ciclofosfamida) y el otro únicamente con radioterapia y quimioterapia con VAC, sin embargo ambos recidivaron posterior a los 6 meses.

De los otros pacientes que presentaron retinoblastoma bilateral uno fue estadificado como III/I y el otro como II/I de los cuales ninguno recidivó y el ojo en estadio I fue tratado en el primer caso con quimioterapia con carboplatino, VP16 (etopósido) y vincristina y el segundo con radioterapia y quimioterapia con VAC, VP16 y carboplatino.

Por lo tanto, si se toman los ojos como casos se puede decir que el 75% de los casos en estadio I no mostró recidiva después de 6 meses del diagnóstico.

Respecto a los pacientes clasificados en estadio II, se encontró un total de 6 pacientes que hicieron 7 casos ya que uno de los pacientes presentó afección bilateral, ambos ojos con estadio II. Todos fueron tratados con enucleación, a dos de ellos no se les realizó ningún otro procedimiento terapéutico y recidivaron a los 6 meses. 4 de estos casos fueron tratados además de la enucleación, con radioterapia y quimioterapia con VAC, de los cuales 3 no recidivaron y 1 sí. El caso restante fue tratado además de la enucleación con quimioterapia con carboplatino y VP16, el cual tampoco recidivó; así tenemos que un 57% de los casos, es decir, 4 de los 7 casos no sufrieron recidiva 6 meses post diagnóstico.

Entre los reportados con estadio III, (4 casos), encontramos que 3 de ellos, fueron tratados con enucleación más quimioterapia, 2 con VAC y uno con carboplatino y VP16 recidivando los 3 casos a los 6 meses. Sin embargo el caso restante, que no fue enucleado sino solo tratado con quimioterapia con carboplatino, VP16 y vincristina, no recidivó. Lo cual muestra que el 25% de los casos en estadio III no recidivaron.

4 de los pacientes estudiados fueron clasificados en estadio IV; a dos de ellos se les enucleó y se les administró radioterapia y quimioterapia con VAC y los otros 2 fueron tratados únicamente con quimioterapia con VAC. La evolución de los 4 pacientes fue lamentable al fallecer 6 meses posterior al diagnóstico.

No fue posible clasificar 1 de los 20 pacientes por falta de información en el expediente, la medida terapéutica utilizada con éste fue la enucleación, pero recidivó a los 6 meses del diagnóstico.

Los anteriores resultados (que se presentan en la tabla No. 1), permiten observar que las posibilidades de recidiva del tumor aumentan, al aumentar el estadio de su clasificación al momento del diagnóstico y que las probabilidades de supervivencia disminuyen al aumentar el estadio de clasificación. Ya que ninguno de los clasificados en los estadios del I-III falleció al cabo de los 6 meses; el 75% del estadio I no recidivó, el 57% del II y el 25% del III tampoco lo hicieron. Pero el 100% del estadio IV había fallecido a los 6 meses del diagnóstico.

Debido a que la cantidad de datos no lo permite, no es posible llegar a conclusiones estadísticamente significativas; sin embargo, sí se puede observar en los resultados, la eficacia del tratamiento, en sus diferentes combinaciones cuando es administrado dentro de un período de tiempo prudencial; lo cual concuerda con los datos encontrados en la bibliografía, la cual muestra varios estudios que han reportado exitosos resultados en la sobrevida de pacientes con retinoblastoma diagnosticados en estadios avanzados, así como la ausencia de recidiva en muchos casos (12)(22). La literatura muestra que la enucleación, la quimioterapia y la radioterapia siguen siendo las formas de tratamiento fundamentales en los casos avanzados (7)(25), lo cual coincide con el manejo utilizado en los pacientes tratados en este estudio.

Por lo que podemos concluir que se obtuvieron resultados satisfactorios, los cuales además concuerdan con lo encontrado en la literatura acerca del tema.

CONCLUSIONES

1. El promedio de edad de diagnóstico de pacientes con retinoblastoma fue de 2.32 años, con una desviación estandar de 0.88, sin incluir a 3 pacientes menores de 1 año que también fueron tratados.
2. El mayor porcentaje de pacientes lo constituyó el sexo femenino con un 51% del total de estos.
3. La disminución de la agudeza visual fue la presentación clínica más frecuente (51% de los casos) de los pacientes estudiados; seguida por la leucocoria con un 47% por la proptosis y la masa intraocular con un 38% y 34% respectivamente.
4. La TAC fue uno de los métodos diagnósticos más utilizados, (84% del total de pacientes), siguiéndole la punción lumbar y la médula ósea con 62% cada una; la ultrasonografía con un 30%, la radiografía con un 14% y la resonancia magnética que constituyó únicamente un 3% del total de los métodos diagnósticos utilizados.
5. De los pacientes clasificados en estadios del I-III el 100% sobrevivió posterior a los 6 meses del diagnóstico.
6. De los casos clasificados como estadio I, el 75% (6 de 8 casos) no presentaron recidiva, de los cuales 3 fueron enucleados, y en uno se utilizó radioterapia y crioterapia. De los dos restantes, uno fue controlado con radioterapia y quimioterapia con VAC y el otro únicamente con quimioterapia con carboplatino, VP16 y vincristina.
7. En el estadio II 57% de los casos no sufrieron recidiva, de estos, 3 fueron tratados con quimioterapia con VAC, y otro además con carboplatino y VP16, radioterapia y enucleación y el caso restante, solo con enucleación y quimioterapia con carboplatino, VP16 y vincristina.

8. En cuanto a los pacientes con estadio III, solamente 1 de ellos no recidivó lo cual constituyó el 25% de los casos; este fue el único del estadio III no enucleado, el cual fue tratado con quimioterapia con carboplatino, VP16 y vincristina.
9. Los pacientes con estadio IV cursaron con un pésimo pronóstico, ya que a pesar del tratamiento con enucleación, radioterapia y quimioterapia con VAC en dos casos, y quimioterapia con VAC en los otros 2 casos, el 100% de los pacientes fallecieron 6 meses posterior al diagnóstico.
10. El retinoblastoma es una enfermedad curable si se realiza un diagnóstico temprano y adecuada terapéutica, ya que la consulta tardía va en correlación con el mal pronóstico del paciente.

CAPITULO X

RECOMENDACIONES

1. Implementar un sistema de información y educación en cuanto a signos y síntomas de presentación del retinoblastoma a la comunidad en general, para evitar las consultas tardías.
2. Instruir a los padres o encargados de los pacientes, acerca de la importancia del seguimiento de la terapia y las consultas periódicas al hospital.
3. Implementar un sistema de comunicación y contactación por medio de trabajo social para los pacientes con tratamiento de retinoblastoma.
4. Llevar un control estricto de la documentación en los expedientes de los pacientes con retinoblastoma.

CAPITULO XI

RESUMEN

El presente estudio de tipo descriptivo, retrospectivo, fue realizado en el Hospital Roosevelt de la Ciudad de Guatemala; se elaboró mediante la obtención de información de los expedientes de los pacientes tratados durante los años 1994-1998; este se refiere primordialmente a la respuesta del retinoblastoma a la terapéutica aplicada; además de describir las características clínicas y diagnósticas de más importancia para este problema.

Durante dicho período de tiempo se encontraron 37 pacientes con retinoblastoma de los cuales 27 casos fueron unilaterales, 15 en el ojo derecho y 12 en el ojo izquierdo; y los 10 restantes fueron bilaterales, lo que hace un total de 47 ojos. 51% de los pacientes fueron femeninos y 49% masculinos; siendo la edad promedio de diagnóstico 2.32 años, con una desviación estándar de 0.88; excluyendo a 3 pacientes que consultaron antes del año de edad.

Los signos y síntomas de presentación clínica más frecuentes fueron la disminución de la agudeza visual en un 51% de los casos (ojos afectados), y la leucocoria en un 47% de estos; otras formas de presentación importantes fueron la proptosis con un 38% y 34% correspondió a la masa intraocular. Debemos tener en cuenta que un solo ojo puede mostrar varias formas de presentación clínica, así como tratamientos combinados; en la mayoría de los casos, se utilizaron varios métodos diagnósticos, siendo el más utilizado la tomografía en el 84% de los pacientes, siguiéndole la médula ósea y la punción lumbar, cada una en el 62%, los cuales son sumamente útiles para la estadificación de los casos avanzados.

La quimioterapia fue uno de los métodos terapéuticos más utilizados (87% de los casos), seguido por la enucleación en 66% de los casos; utilizándose también radioterapia externa y crioterapia en porcentajes menores.

La respuesta al tratamiento en pacientes clasificados como estadio I fue satisfactoria, ya que el 75% de los casos no recidivaron, y ninguno falleció en los 6 meses posteriores al diagnóstico; se utilizaron diferentes combinaciones terapéuticas cuales ya fueron descritas anteriormente.

En el estadio II el 57% de los casos no habían recidivado, y ninguno había fallecido a los 6 meses del diagnóstico; el estadio III sufrió recidiva en el 75% de los casos, tampoco falleció ninguno; y por último en los pacientes clasificados como estadio IV, todos fallecieron a los 6 meses del diagnóstico.

CAPITULO XII

BIBLIOGRAFIA

1. Behrman, R.E. *et al.* Nelson Tratado de Pediatría: 15a. ed. Madrid: McGraw-Hill. Interamericana, 1997. Vol.II.
2. Brooks, H.L. *et al.* Removal of Radiation-Induced Cataracts in Patients Treated for Retinoblastoma. Arch Ophthalmol 1990 Dec; 108 (8): 1701-1708p.
3. Cotran, R.S. *et al.* Robbins Patología estructural y funcional. 4a. ed. Madrid: McGraw-Hill. Interamericana, 1997. Vol. II.
4. Char, D.H. Retinoblastoma. In: Clinical Ocular Oncology. Philadelphia: Lippincott-Raven Publishers, 1997. 216-231p.
5. Derkinderen, D.J. *et al.* Parental Age in Sporadic Hereditary Retinoblastoma. American Journal of Ophthalmology 1990 Dec; 110 (6): 605-609p.
6. Doz, F. *et al.* The Role of Chemotherapy in Orbital Involvement of Retinoblastoma. Cancer 1994 Jul; 74 (2): 722-732p.
7. Doz, F. *et al.* Etoposide and Carboplatin in Extraocular Retinoblastoma: A Study by the Societe Francaise d'Oncologie Pediatrique. J-Clin Oncol 1995 Sept. 30 (13): 902-909p.
8. Greenwald, M.J. *et al.* Treatment of Intraocular Retinoblastoma with Carboplatin and Etoposide Chemotherapy. Ophthalmology 1996 Dec; 103 (12): 1989-1997p.
9. Gallie, B.L. *et al.* Chemotherapy with Focal Therapy Can Cure Intraocular Retinoblastoma without Radiotherapy. Arch Ophthalmol 1996 Nov; 114 (16): 1321-1328p. (Médico y Cirujano)-Universidad de San Carlos, Facultad de Ciencias Médicas. Guatemala: 1994. 7p.
10. Higueros García Angel E. Estudio Clínico Genético del Retinoblastoma. Tesis (Médico y Cirujano) Universidad de San Carlos, Facultad de Ciencias Médicas. Guatemala: 1994. 7p.

11. Imhof, S.M. et al. Quantification of Orbital and Mid-facial Growth Retardation After Megavoltage External Beam Irradiation in Children with Retinoblastoma. Ophthalmology 1996 Feb; 103 (2): 263-267p.
12. Kingston, J.E. et al. Results of Combined Chemotherapy and Radiotherapy for Advanced Intraocular Retinoblastoma. Arch Ophthalmol 1996 Jul; 114 (1): 1339-1343p.
13. Lam, B.L. et al. Visual Prognosis in Macular Retinoblastomas. American Journal of Ophthalmology 1990 Sept; 110 (3): 229-232p.
14. Messmer, E.P. et al. Long-term Treatment Effects in Patients with Bilateral Retinoblastoma: Ocular and Mid-facial Findings. Graefe's Archive Ophthalmology 1991 Jan; 229 (21): 309-314p.
15. Murphree, A.L. et al. Chemotherapy Plus Local Treatment in the Management of Intraocular Retinoblastoma. Arch Ophthalmol 1996 Aug; 114 (5):1348-1356p.
16. Murphree, A.L. Retinoblastoma. In: Ryan, S.J. et al. Retina. 2th. ed. St. Louis Missouri: Mosby, 1994. Vol. I. 571-621p.
17. Nelson, S.C. et al. Successful Therapy for Trilateral Retinoblastoma. American Journal of Ophthalmology 1992 Jul; 114 (1): 23-29p.
18. Nicholson, D.H. y W.R. Green. Pediatric Ophthalmology. 3th. ed. New York. Lippincott, 1991. 382-393p.
19. O'Brien, J.M. et al. Efficacy of Unanesthetized Spiral Computed Tomography Scanning in Initial Evaluation of Childhood Leucocoria. Ophthalmology 1995 Sept; 102 (9): 1345-1349p.
20. Peér, J. et al. Rubeosis Iridis in Retinoblastoma. Ophthalmology 1997 Aug; 104 (8): 1251-1257p.
21. Peralta, J. et al. Retinoblastoma : Tratamiento y Factores Pronósticos. Arch. Soc. Españ. oftalmol 1993; 64: 267-274p.
22. Pratt, C.B. et al. Chemotherapy por Extraocular Retinoblastoma. Pediatric Hematology and Oncology 1994; 11: 301-309p.

23. Quiñonez Tello, Alejandra. Características Epidemiológicas y Clínicas de Retinoblastoma; Estudio Retrospectivo de los Pacientes Atendidos en la Clínica de Retina del Hospital Rodolfo Robles V. de la Ciudad de Guatemala en el Período de 1988-1996. Tesis (Médico y Cirujano) Universidad de San Carlos de Guatemala, Facultad de Ciencias Médicas. Guatemala. 1997. 1-51p.
24. Schuarzman, E. et al. Results of a Stage-Based Protocol for the Treatment of Retinoblastoma. Journal Clinical Oncology 1996 May, 14 (5): 1532-1536p.
25. Shields, C.L. et al. Recent Developments in the Management of Retinoblastoma. Journal Pediatr Ophthalmol Strabismus 1999 Jan, Feb; 36 (1): 8-18p.
26. Shields C.L. et al. Chemoreduction in the Initial Management of Intraocular Retinoblastoma. Arch Ophthalmol 1996 Nov; 114: 1330-1338p.
27. Shields, C.L. et al. Plaque Radiotherapy in the Management of Retinoblastoma. Ophthalmology 1993 Feb; 100 (2):216-224p.
28. Shields, C.L. et al. Combined Chemoreduction and Adjuvant Treat for Intraocular Retinoblastoma. Ophthalmology 1997 Dec; 104 (12): 2101-2111p.
29. Shields, J.A. et al. Fine-needle Aspiration Biopsy of Suspected Intraocular Tumors. Ophthalmology 1993 Nov; 100(11): 1677-1684p.
30. Shields, J.A. et al. Retinoblastoma Manifesting as Orbital Cellulitis. American Journal of Ophthalmology 1991 Oct; 112 (4): 442-449p.
31. Shields, J.A. et al. Diagnosis and Management of Orbital Tumors. Philadelphia: WB Saunders Company, 1989. 356-360p.
32. Shields, J.A. Retinoblastoma. In: Guyer. et al. Retina - Vitreous - Macula. Philadelphia: WB Saunders Company, 1999. 1139-1149p.
33. Weiss, A.H. et al. Visual Outcomes of Macular Retinoblastoma after External Beam Radiation Therapy. Ophthalmology 1994 Jul; 101 (7): 1244-1249p.
34. Yanoff, M. y B.S. Fine. Ocular Pathology. 4th. ed. St. Louis Missouri: Mosby, 1996. 673-685p.

CAPITULO XIII

ANEXOS

Universidad de San Carlos de Guatemala
Facultad de Ciencias Médicas
Hospital Roosevelt, Deptos. de Oftalmología y Hematología Pediátrica
Responsable: Astrid Ivonne Tello Diaz

BOLETA DE RECOLECCION DE DATOS

Edad: 0-1 1-2 2-3 3-4 4-5 5-6 6-7

Género: M F

Lateralidad: OD OI

Formas de presentación clínica:

	OD	OI		OD	OI
1. Leucocoria:	<input type="checkbox"/>	<input type="checkbox"/>	5. Estrabismo:	<input type="checkbox"/>	<input type="checkbox"/>
6. Disminución A/V:	<input type="checkbox"/>	<input type="checkbox"/>	7. Masa Intraocular:	<input type="checkbox"/>	<input type="checkbox"/>
8. Proptosis:	<input type="checkbox"/>	<input type="checkbox"/>	9. Celulitis:	<input type="checkbox"/>	<input type="checkbox"/>
10. Hifema:	<input type="checkbox"/>	<input type="checkbox"/>	11. Otras:	<input type="checkbox"/>	<input type="checkbox"/>

Métodos diagnósticos realizados:

12. Punción Lumbar:	<input type="checkbox"/>	13. Médula Osea:	<input type="checkbox"/>
14. Radiografía:	<input type="checkbox"/>	15. Ultrasonografía:	<input type="checkbox"/>
16. TAC:	<input type="checkbox"/>	17. RMN:	<input type="checkbox"/>

Variables de clasificación:

18. Estadio I: A. B. C. D. E.
19. Estadio II: A. B. C. D.
20. Estadio III: A. B. C. D. E.
21. Estadio IV: A. B. C.

Variables de tratamiento:

- | | OD | OI |
|---------------------------|--------------------------|--------------------------|
| 22. Enucleación: | <input type="checkbox"/> | <input type="checkbox"/> |
| 23. Radioterapia Externa: | <input type="checkbox"/> | <input type="checkbox"/> |
| 24. Quimioterapia: | <input type="checkbox"/> | <input type="checkbox"/> |
| 25. Braquiterapia: | <input type="checkbox"/> | <input type="checkbox"/> |
| 26. Crioterapia: | <input type="checkbox"/> | <input type="checkbox"/> |

Resultado evolutivo a los 6 meses de tratamiento:

- | | OD | OI |
|------------------------|--------------------------|--------------------------|
| 27. Regresión Tipo I | <input type="checkbox"/> | <input type="checkbox"/> |
| 28. Regresión Tipo II | <input type="checkbox"/> | <input type="checkbox"/> |
| 29. Regresión Tipo III | <input type="checkbox"/> | <input type="checkbox"/> |
| 30. Regresión Tipo IV | <input type="checkbox"/> | <input type="checkbox"/> |
| 31. Fallecido | <input type="checkbox"/> | |

TABLA MAESTRA

No.	No. de Expediente	Edad	Género	Lateralidad	4	5	6	7	8	9	10
1	432410	< DE 1 AÑO	M	BILAT	XX		XX	XX			
2	385814	2 AÑOS	F	BILAT	XX	X	XX				
3	367631	2 AÑOS	F	OD			X		X	X	
4	391532	1 AÑO	F	OD			X	X			
5	346860	3 AÑOS	F	OI			X		X		
6	389361	3 AÑOS	F	OD			X		X	X	
7	403362	1 AÑO	M	OD					X	X	
8	468966	3 AÑOS	M	BILAT	X				OD		
9	435481	< DE 1 AÑO	F	OD	X					X	X
10	353092	1 AÑO	M	OD	X	X	X	X			
11	385185	2 AÑOS	F	OI					X		
12	409909	3 AÑOS	F	OI	X						
13	501711	1 AÑO	F	OI	X		X				
14	417112	4 AÑOS	M	OD						X	
15	501715	1 AÑO	F	OI	X						
16	407037	2 AÑOS	M	OI					X		
17	403057	2 AÑOS	F	BILAT					OI		
18	500062	1 AÑO	F	BILAT	OD			XX			
19	404277	1 AÑO	M	OI	X		X	X			
20	540505	4 AÑOS	F	OD					X		
21	515615	3 AÑOS	M	BILAT	OD		XX	OI			
22	564715	< DE 1 AÑO	M	OI	X				X	X	
23	587216	6 AÑOS	F	OI	X		X				
24	557917	2 AÑOS	F	BILAT	OD	OI		OD	OD		
25	565418	2 AÑOS	F	BILAT	XX						
26	536364	2 AÑOS	M	OI	X			X			
27	590075	2 AÑOS	M	BILAT							OD
28	429242	3 AÑOS	M	OD			X	X			
29	417744	2 AÑOS	M	OD	X		X		X	X	
30	410393	1 AÑO	F	OD	X		X	X		X	
31	540885	1 AÑO	M	OD			X		X		
32	502988	4 AÑOS	F	OD	X			X			
33	403052	4 AÑOS	F	OI			X	X	X		
34	407037	3 AÑOS	M	OI					X		
35	486793	2 AÑOS	M	BILAT	OI		XX	OI	OD		
36	450565	2 AÑOS	M	OD			X		X		
37	476937	3 AÑOS	M	OD			X	X			X

CONTINUACION
TABLA MAESTRA

No.	11	12	13	14	15	16	17	18	19	20	21	22	23	24	25	26	27	28	29	30	
1			X			X		OI	OD			XX		XX							X
2		X	X					XX				OD	OI			OI		XX			
3		X	X	X		X					X			X					X		
4					X	X			X			X		X						X	
5						X					X	X	X	X						X	
6		X	X			X					X	X	X	X						X	
7		X	X	X	X	X					X	X	X	X						X	
8	OI	X	X	X	X	X		OI	OD			OD	OD	XX					XX		X
9					X	X			X			X					X				
10		X	X			X			X			X		X							X
11			X	X		X					X	X		X							X
12					X	X			X			X					X				X
13						X		X				X	X	X			X				
14		X	X			X					X	X		X						X	
15					X	X				X		X	X	X							X
16		X	X			X				X		X	X	X							X
17		X	X			X					OI	XX		XX							X
18					X			OI		OD		OD	XX	XX		OI					X
19		X	X			X				X		X		X			X				
20						X				X				X							X
21		X		X			X	XX				OI		XX							X
22		X				X				X		X		X							X
23					X	X			X					X							X
24	OD					X		OI		OD				XX					X		
25						X		OD	OI					XX							X
26		X				X			X			X		X				X			
27			X			X		OI	OD			OD		XX							X
28			X						X			X		X							X
29		X	X	X		X		X				X							X		
30		X	X		X	X		X				X		X							X
31		X	X			X								X							X
32		X	X			X		X					X						X		
33		X	X		X	X					X			X						X	
34		X	X			X						X					X				X
35		X	X						XX			XX	XX	XX				X			
36		X	X					X					X	X			X				
37		X	X		X	X			X			X	X	X			X				

CORRELACION
No. CON VARIABLE
TABLA MAESTRA

No.	VARIABLE
4	Leucocoria
5	Estrabismo
6	Disminución A/V
7	Masa Intraocular
8	Proptosis
9	Celulitis
10	Hifema
11	Otras
12	Punción Lumbar
13	Médula Osea
14	Radiografía
15	Ultrasonografía
16	TAC
17	RMN
18	Estadio I
19	Estadio II
20	Estadio III
21	Estadio IV
22	Enucleación
23	Radioterapia Externa
24	Quimioterapia
25	Braquiterapia
26	Crioterapia
27	Recidiva
28	No Recidiva
29	Fallecido
30	No Consultó

