

*Universidad de San Carlos de Guatemala*  
*Facultad de Ciencias Médicas*

**DETERMINACION DE LAS CAUSAS,  
TRATAMIENTO Y COMPLICACIONES DEL  
TRAUMA ABDOMINAL PENETRANTE**

**Estudio Retrospectivo en pacientes con trauma abdominal penetrante, en  
mayores de 12 años, que consultaron al Hospital Nacional Pedro de  
Bethancourt, enero de 1,994 a diciembre de 1,997.**

*Tesis*

*Presentada a la Honorable Junta Directiva  
de la Facultad de Ciencias Médicas de la  
Universidad de San Carlos de Guatemala*

*Por*

**FRANCO DONATO ZANOTTI GUERRA**

*En el acto de investidura de:*

*Médico y Cirujano*

*Guatemala, Julio de 1999.*

EL DECANO DE LA FACULTAD DE CIENCIAS MEDICAS  
DE LA  
UNIVERSIDAD DE SAN CARLOS DE GUATEMALA

HACE CONSTAR QUE :

El (la) BACHILLER : FRANCO DONATO ZANOTTI GUERRA

Carnet universitario No. 90-13200

Ha presentado para su Examen General Público, previo a optar al título de Médico y Cirujano,  
El trabajo de tesis titulado:


DETERMINACION DE LAS CAUSAS, TRATAMIENTO Y COMPLICACIONES DEL TRAUMA AB-  
DOMINAL, PENETRANTE.


Trabajo asesorado por DR. GUSTAVO PALENCIA

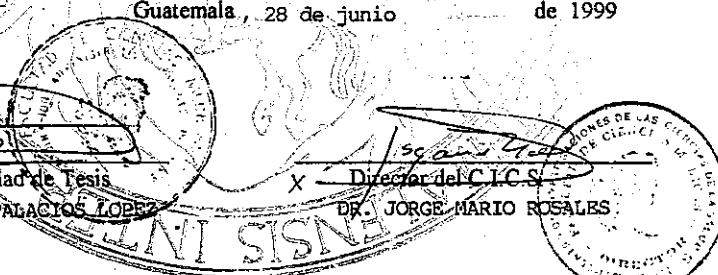
Trabajo revisado por DR. JOSE A. BARRIOS

Quienes lo avalan y han firmado conformes, por lo que se emite, firman y sellan la presente  
**ORDEN DE IMPRESION.**


Guatemala, 28 de junio de 1999

  
Coordinador Unidad de Tesis  
DR. ANTONIO E. PALACIOS LOPEZ

  
X Director del C.I.C.S.  
DR. JORGE MARIO ROSALES



IMPRIMASE:

UNIVERSIDAD DE SAN CARLOS DE GUATEMALA  
FACULTAD DE CIENCIAS MEDICAS  
  
Dr. Romeo A. Vásquez Vásquez  
Decano  
DR. ROMEO ARNALDO VASQUEZ VASQUEZ  
DECANO 1998 - 2002





Guatemala, 29 de Junio, de 1999.

CIENCIAS MEDICAS  
Secretaria, Zona 12  
1. Centroamerica

Señores:  
Unidad de Tesis  
Facultad de Ciencias Médicas  
USAC.

Se les informa que El (la)  
BACHILLER: FRANCO DONATO ZANOTTI GUERRA

Carnet No.: 90-13200 ha presentado El Informe Final de su trabajo de tesis titulado:  
DETERMINACION DE LAS CAUSAS, TRATAMIENTO Y COMPLICACIONES  
DEL TRAUMA ABDOMINAL PENETRANTE.

Del cual autor, asesor (es) y revisor nos hacemos responsables por El contenido, metodología, confiabilidad y validez de los datos y resultados obtenidos, así como de la pertinencia de las conclusiones y recomendaciones expuestas.

Firma del estudiante

Dr. Gustavo A. Palencia C.  
MEDICO Y CIRUJANO  
Colegiado No. 5,148

Firma de Asesor  
Nombre completo y sello profesional

Dr. José A. Barrios de León  
MEDICO Y CIRUJANO  
Colegiado 4052

Firma del Revisor  
Nombre completo y sello profesional  
Registro Personal 14,800





FACULTAD DE CIENCIAS MEDICAS  
Ciudad Universitaria, Zona 18  
Guatemala, Centroamérica

Aprobación Informe Final  
Of. No. 244/98

Guatemala, 02 de julio de 1999.

Estimado(a) estudiante:  
**FRANCO DONATO ZANOTTI GUERRA**  
CARNET No. 90-13200

Facultad de Ciencias Médicas  
Universidad de San Carlos.

Hago de su conocimiento que El Informe Final de tesis titulado:  
**DETERMINACION DE LAS CAUSAS, TRATAMIENTO Y COMPLICACIONES DEL  
TRAUMA ABDOMINAL PENETRANTE.**


-Ha sido **REVISADO**, y al establecer que cumple con los requisitos se **APRUEBA**  
el mismo y se le autoriza a realizar los trámites correspondientes para continuar El  
trámite de graduación.

Sin otro particular me suscribo de usted.

Atentamente,

"ID Y ENSEÑAD A TODOS"

**DR. ANTONIO E. PALACIOS LOPEZ**  
Docente Unidad de Tesis



Vo.Bo. Coordinador de Tesis  
**DR. ANTONIO E. PALACIOS LOPEZ**

Enero, 1999.

## INDICE:

Título.	Página.
A) INTRODUCCIÓN	1
B) DEFINICIÓN DEL PROBLEMA	2
C) JUSTIFICACIÓN	3
D) OBJETIVOS	5
E) MARCO TEÓRICO	6
F) METODOLOGÍA	50
G) VARIABLES	52
H) PRESENTACIÓN DE RESULTADOS	54
I) ANÁLISIS Y DISCUSIÓN DE RESULTADOS	66
J) CONCLUSIONES	73
K) RECOMENDACIONES	74
L) RESUMEN	75
M) ANEXOS	76
N) BIBLIOGRAFÍA	79

## INTRODUCCIÓN

En un mundo en el que las violaciones a los Derechos Humanos, robos, asaltos, asesinatos y actos bandalícos están a la orden del día; Guatemala es un país que no escapa a estas situaciones de violencia surgida de la decadente condición económica y social en la que, actualmente se encuentra inmersa nuestra nación; estos hechos delictivos aumentan cada día en frecuencia y han pasado a constituir una de las principales causas de mortalidad, como lo manifestó en 1,997 el jefe de la Fiscalía Metropolitana Amilcar Velásquez, cuando estimó que dos de cada 100 decesos de guatemaltecos corresponde a asesinatos con arma de blanca o arma de fuego.

La constante invasión cultural a la que están expuestos principalmente los jóvenes de nuestro país, ha traído entre otros muchos vejámenes, el incremento en la portación de armas, que han dejado como consecuencia hasta finales de 1,998 cuatro mil lesionados y 618 fallecidos, que han sido resultado en su mayoría de atracos, cometidos con mayor frecuencia los días de pago y fines de semana.

Como resultado de lo anteriormente descrito, las emergencias de los hospitales se ven constantemente, ocupadas por pacientes consultados por heridas por armas, de cualquier tipo, y el registro de éstas es sin duda, el mejor parámetro a utilizar para cuantificar la incidencia real de esta problemática, y es esta, la base de la que parte éste estudio de carácter retrospectivo realizado en el Hospital Nacional Pedro de Bethancourt de Antigua Guatemala; en el cual se estableció las causas, tratamiento y complicaciones de una de las áreas anatómicas más afectadas por la utilización de objetos penetrantes, que incluyen las armas de fuego y arma blanca, como lo es el abdomen.

### DEFINICIÓN DEL PROBLEMA:

En los últimos años ha sido muy notorio el incremento de accidentes por la violencia que azota al país, razón por lo que el trauma abdominal continuó siendo uno de los mayores problemas en cirugía de emergencia de hospitales nacionales. El Trauma Abdominal penetrante en Guatemala según datos de la Dirección General de Servicios de Salud (D.G.S.S.) en 1,997 dos de cada cien decesos de guatemaltecos corresponden a asesinatos con arma blanca o de fuego (1).

Producto de la violencia imperante en el país y que ocurrieron durante 1,998, en los días de pago, fines de semana y días festivos donde se reportan de 3 a 4 urgencias diarias relacionadas con Trauma Abdominal Penetrante (2).

Trauma Abdominal Penetrante, se clasificó desde el punto de vista embriológico en el cual basados en las derivaciones del tubo digestivo el cual se divide en intestino anterior, intestino medio e intestino posterior y de los cuales obtenemos divisiones de estómago, duodeno, yeyuno e ileon, intestino grueso, hígado, páncreas y bazo (6). Organos a los cuales se determinó: causas, tratamiento (Médico y Quirúrgico), complicaciones atendidas en la emergencia del Hospital Nacional Pedro de Bethancourt; así como: localización anatómica del trauma penetrante, técnica quirúrgica utilizada, sexo y edad, proporcionando información, estadística y lugares de procedencia en donde éste tipo de Trauma Abdominal Penetrante es más frecuente, ya que en la actualidad no existe una clasificación de este tipo en el Hospital Nacional Pedro de Bethancourt, y un mejor conocimiento de este tipo de lesión abdominal penetrante (arma de fuego y arma blanca), logrando una estadística real a nivel hospitalario que permita determinar las causas (mecanismo de lesión), tratamiento (médico y quirúrgico) y complicaciones de cada órgano en mención.

### JUSTIFICACIÓN:

El trauma abdominal solo o asociado, representó una de las principales causas de morbi-mortalidad en la sala de emergencia de nuestros hospitales, por lo que se debe prestar atención necesaria no solo a su diagnóstico sino también a su tratamiento.

Se observó que la mortalidad en Guatemala, dos de cada 100 decesos de homicidios correspondió a asesinatos con arma blanca o de fuego lo que lo colocó en cuarto lugar de las 10 primeras causas de mortalidad general de la República de Guatemala (1).

Las lesiones gástricas en 7 a 20% de los casos de traumatismos abdominales penetrantes, de 243 lesiones gástricas penetrantes tratadas en el Parkland Memorial Hospital (Dallas, Texas) durante un periodo de ocho años, el 80% se sometieron a simple reparación, y el 2% obligaron a efectuar resección. La morbilidad y la mortalidad globales en pacientes con heridas penetrantes de abdomen que incluyó estómago fueron respectivamente, de 27 y de 14%; y las complicaciones gástricas directamente relacionadas con la lesión gástrica en un 6% son frecuentes, incluyen: absceso intraabdominal, alteración de la reparación gástrica, producción de fistula; empiema, lesiones inadvertidas, hemorragia y obstrucción. Y falleció un total de 0.4% de los pacientes de la serie de Parkland Memorial Hospital. (4).

En una revisión de 17 series que acumuló un total de 1,513 casos de lesiones duodenales, Asensio y colaboradores (3) informaron una incidencia de 1.7% como resultado de traumatismo penetrante, de las 1,096 lesiones penetrantes 74.6% se debió a proyectiles de arma de fuego, 19.5% a lesión por arma blanca o instrumento punzocortante y 5.9% a escopetazos.



Las cifras de mortalidad combinadas para varias series numerosas de individuos con traumatismo pancreático varían entre 10 y 25%, la morbilidad entre 30 y 40% (32). De 50 a 75% de las personas que fallecen con una lesión pancreática, lo hacen durante las primeras 48 horas que siguen al accidente siendo la causa primaria la hemorragia que desangra.

En el Hospital Nacional Pedro de Bethancourt no existen trabajos a respecto, sin embargo en el año de 1,997 se realizó un estudio en el Hospital Roosevelt en el cual se determinó la evolución de 108 pacientes con perforación en Colon, secundario a herida por arma de fuego tratados a través de cierre primario o colostomía en donde se determinó que el tipo de elección quirúrgica estaba basado en tres factores: la localización de la herida colónica, grado de lesión colónica y grado de contaminación.

En 1,997 el el Departamento de Cirugía del Hospital Nacional de Cuilapa en un estudio retrospectivo-descriptivo de cinco años atrás, en donde se evaluó el resultado de 138 pacientes a quienes sufrieron perforación intestinal producida por arma de fuego; donde el 55.5% presentó perforación de intestino delgado de los cuales de acuerdo al nivel de perforación intestinal sufrido se realizaba la cirugía, siendo las más frecuentes cierre primario, anastomosis termino-terminal, colostomía e íleo ascendente anastomosis respectivamente; y las complicaciones más frecuentes: hipovolemia, hemoperitoneo, peritonitis, enterorragia, absceso intraabdominal, necrosis de colostomía, fistulas, evisceración.

## **OBJETIVOS:**

### **GENERAL:**

1. Determinar la localización anatómica del trauma abdominal penetrante más frecuente.

### **ESPECÍFICO:**

1. Identificar el tratamiento quirúrgico utilizado en los pacientes tratados por trauma abdominal penetrante.
2. Determinar el sexo más afectado.
3. Determinar la edad más afectada.
4. Determinar la procedencia.
5. Señalar la condición de egreso más frecuente.
6. Indicar las complicaciones más frecuentes en los pacientes tratados quirúrgicamente por trauma abdominal penetrante.

## MARCO TEÓRICO.

### EMBRIOLOGÍA DEL APARATO DIGESTIVO

El tubo digestivo o intestino primitivo se forma durante la cuarta semana, a medida que se incorpora la parte dorsal del saco vitelino al embrión durante el proceso de plegadura. El endodermo de dicho tubo origina la mayor parte del epitelio y las glándulas del conducto digestivo.

El epitelio de las extremidades caudal y craneal del tubo proviene del ectodermo del estomodeo (boca primitiva) y el proctodeo (fosa anal), respectivamente. Los elementos musculares y fibrosos del tubo digestivo se derivan del mesénquima esplácnico que rodea al tubo digestivo primitivo endodérmico.

#### **Intestino Anterior:**

Los derivados del intestino anterior son: faringe, porción inferior del aparato respiratorio, esófago, estómago, parte del duodeno, hígado, aparato biliar, páncreas y bazo.

#### **Esófago:**

La división de la tráquea a partir del esófago por la presencia del tabique traqueoesofágico. El músculo liso del esófago se desarrolla a partir del mesénquima esplácnico circundante.

El epitelio del esófago y las glándulas esofágicas provienen del endodermo.

#### **Estómago:**

Este órgano aparece por primera vez como una dilatación fusiforme de la porción caudal del intestino anterior curvatura mayor.

El estómago se encuentra suspendido de la pared dorsal a la cavidad abdominal por el mesenterio o mesogastrio dorsal, el cual se desplaza hacia la izquierda durante la rotación del estómago y la formación de la cavidad que se conoce como bolsa omental o saco inferior del peritoneo.

El mesenterio o mesogastrio ventral persiste únicamente en el extremo inferior del esófago, estómago y en la parte superior del duodeno. Esta estructura adhiere el estómago y el duodeno al hígado en desarrollo, así como a la pared abdominal ventral.

#### **Duodeno:**

Esta estructura se desarrolla a partir de la región caudal del intestino anterior y de la porción craneal del intestino medio. Ambas porciones crecen con rapidez y constituyen un asa en forma de C que se proyecta en sentido ventral. La unión de estas dos partes embrionarias del duodeno en el adulto es justamente distal a la entrada del colédoco (conducto biliar común).

**Hígado y aparato biliar:**

El hígado, vesícula biliar y conductos biliares se originan de un primordio ubicado en la porción más caudal del intestino anterior. Este divertículo hepático crece entre las capas del mesenterio ventral, donde se ensancha rápidamente para dividirse en dos partes.

La parte craneal grande es el primordio del hígado. Las células endodérmicas del divertículo hepático producen el parénquima o células hepáticas, las que en seguida se distribuyen en una serie de placas ramificadas y se anastomosan. El tejido hematopoyético y fibroso, así como las células de Kupffer del hígado se derivan del mesénquima esplácnico del tabique transversal.

La hematopoyesis (formación y desarrollo de células sanguíneas) se inicia durante la sexta semana y este proceso es la causa principal del tamaño relativamente grande del hígado.

La pequeña porción caudal del divertículo hepático se expande para formar la vesícula biliar. El tallo que conecta los conductos hepático y cístico con el duodeno se transforma en el colédoco.

**Páncreas:**

Este órgano se desarrolla a partir de las yemas pancreáticas dorsal y ventral de las células endodérmicas que se originan de la porción caudal del intestino anterior.

**Bazo:**

El desarrollo del bazo se describe aquí, porque se deriva de una masa de células mesenquimatosas localizadas entre las capas del mesogastrio dorsal. El bazo, órgano linfático grande y vascular, adquiere su forma característica durante el período fetal.

**Intestino Medio:**

Los derivados del intestino medio son el intestino delgado, incluyendo la mayor parte del duodeno, ciego, apéndice vermiforme, colon ascendente y desde la mitad derecha hasta dos terceras partes del colon transversal.

**Retorno:**

Durante la décima semana, los intestinos regresan al abdomen, fenómeno llamado reducción de la hernia del intestino medio.

**Fijación de los intestinos:**

El alargamiento de la porción proximal del colon origina la acodadura hepática y el colon ascendente.

### **Ciego y apéndice:**

El primordio del ciego y del apéndice vermiforme se denomina divertículo cecal y aparece durante la quinta semana.

### **Intestino posterior:**

El intestino posterior se extiende a partir del medio hacia la membrana cloacal, la cual está constituida por el endodermo de la cloaca y por el ectodermo del proctodeo o la depresión terminal ensanchada del intestino posterior o cloaca que recibe al alantoides en sentido ventral.

La cloaca se encuentra dividida por una hoja coronal de mesénquima denominada, tabique urorectal, el cual se desarrolla en el ángulo que forman los alantoides y el intestino posterior. A medida que este tabique crece hacia la membrana cloacal, se forman pliegues invaginantes en las paredes laterales de la cloaca, los cuales crecen aproximándose entre sí para fusionarse, proceso que divide a la cloaca en dos partes: 1) Recto y conducto anal superior en sentido dorsal, y 2) Seno urogenital en dirección ventral.

Al final de la sexta semana se habrá fusionado el tabique urorectal con la membrana cloacal, dividiéndola en una membrana anal dorsal y una membrana urogenital ventral de mayor tamaño. La membrana anal se rompe al terminar la séptima semana, y de esta forma se establece el conducto anal. (6).

### **ESTOMAGO:**

#### **Historia:**

En 1,767, Nolleston Fils.(7), señaló el primer buen éxito, logrando la reparación de una herida gástrica. Lavó y suturó una herida de estómago ocasionada por sable y el paciente sobrevivió. La primera reparación lograda de una herida gástrica por arma de fuego, que se atribuye a Theodore Kocher, no se registró hasta fines del siglo XIX. (8)

En la actualidad, se estima que se producen heridas gástricas en 7 a 20% de los casos de traumatismo abdominal penetrante, (9)

#### **Anatomía:**

El estómago, localizado en la porción intratorácica de abdomen, está bien protegido contra lesiones por la jaula torácica que lo cubre. Está suspendido en forma laxa en el abdomen por el ligamento gastrohepático en la parte superior, y gastrocólico en la inferior, y su fijación al bazo literalmente. Aparte de estas uniones que lo aseguran, está relativamente fijado a la unión gastroesofágica y a duodeno retroperitoneal.

La pared gástrica consiste en una capa serosa externa debajo de la cual hay tres capas de músculo liso: una longitudinal externa, una circular media, y una oblicua interna. La capa submucosa resistente va seguida de la mucosa que tiene una capilar muy rica. Esta red recibe la sangre de arteriolas que se originan en la submucosa. El espesor y la resistencia de la pared gástrica son factores que contribuyen a la rareza de la rotura gástrica por herida no penetrante.

El estómago está irrigado por cuatro arterias principales con amplia circulación colateral entre las redes vasculares. La gástrica izquierda o coronaria estomáquica suele nacer del tronco celiaco y se divide en troncos anterior y posterior antes de llegar al estómago. Las ramas de esta arteria riegan el esófago distal y la porción cardiaca del estómago. En un número reducido de pacientes la arteria gástrica izquierda puede nacer directamente de la aorta o de un tronco gastroesplénico común. La arteria gástrica derecha suele ser menos voluminosa que la izquierda y se origina en la arteria hepática común. Establece anastomosis con la circulación gástrica izquierda a lo largo de la pequeña curvatura. La arteria gastroepiploica izquierda es una colateral de la esplénica, que riega la gran curvatura. La arteria gastroepiploica izquierda es una colateral de la esplénica, que riega la gran curvatura. Llega al estómago aproximadamente a mitad de la altura de la gran curvatura, y riega el estómago distal hasta este nivel. Se anastomosa con la gastroepiploica derecha en 75% aproximadamente, de los casos. (10). La porción más proximal de la gran curvatura está regada por vasos gástricos cortos que nacen de la arteria gastroepiploica y de la esplénica. La arteria gastroepiploica derecha nace de la arteria gastroduodenal, y riega el área pilórica y la porción distal de la curvatura mayor. Generalmente es más voluminosa que la arteria gastroepiploica izquierda. Además de regar el estómago, el arco gastroepiploico proporciona sangre para el epipión. El drenaje venoso de la curvatura menor tiene lugar siguiendo la vena coronaria hasta la porta. En la gran curvatura, el drenaje sigue los vasos gástricos cortos y las venas gastroepiploicas derecha e izquierda hasta la vena esplénica.

Dado el gran número de colaterales que constituyen el riego sanguíneo gástrico, pueden estar lesionadas tres de las cuatro arterias principales sin que se produzca necrosis de la pared del estómago.

#### **Bacteriología:**

La flora gástrica depende del pH. (11). Los valores de pH menores de 4 son bactericidas, y la flora bacteriana del estómago en ayunas es muy escasa. Los recuentos bacterianos totales suelen dar cifras menores de 10 microorganismos/ml y provenir de la flora bucal.

Estos recuentos elevados de bacterias gástricas después de las comidas tienen implicaciones importantes para individuos que sufren heridas, en quienes éstas suelen presentarse cuando el estómago está lleno.

### **MECANISMOS DE PRODUCCIÓN DE LA LESIÓN:**

La mayor parte de lesiones penetrantes en la vida civil dependen de arma blanca o de armas de fuego de poca velocidad, que no crean efectos importantes de estallido o de cavitación. El mecanismo Primario de la lesión con estas armas es el aplastamiento tisular en el trayecto de la bala. El grado de lesión tisular puede aumentar si el proyectil gira dentro del tejido, o por el empleo de proyectiles de punta vacía que se deforman con el impacto. (14)

Las heridas por arma blanca, suelen crear un trayecto recto a través del tejido, lesionando órganos vecinos. En contraste, los proyectiles pueden seguir una vía irregular. - Los proyectiles que viajan a través de tejidos de densidades diferentes pueden cambiar su trayecto a nivel de las interfases tisulares, o pueden ser desviados separándose del hueso. Como los traumatismos gástricos en civiles dependen de armas de poca velocidad, o de armas blancas, la mayor parte de heridas son simples perforaciones que producen destrucción mínima de tejido, con muy poca contaminación peritoneal.

### **DIAGNÓSTICO Y TRATAMIENTO INICIAL:**

El tratamiento inicial de estos pacientes es para lesiones que ponen la vida en peligro. Una vez valorados el estado de la vía aérea, la ventilación, y la circulación, los pacientes deben someterse a reanimación y luego a valoración de la lesión abdominal. Durante la fase de reanimación se introduce una sonda nasogástrica, que sirve tanto para diagnóstico como para tratamiento. La obtención de sangre macroscópica por la sonda nasogástrica debe hacer sospechar lesión gastrointestinal alta. La hematemesis, o la salida de sangre roja por la sonda nasogástrica, se observó en 45% de las heridas por arma de fuego, y 37% de las heridas por arma blanca, en una serie de pacientes con lesiones gástricas tratadas en el Parkland Memorial Hospital. (4)

La sonda nasogástrica tiene función terapéutica al descomprimir el estómago. En el paciente traumatizado es frecuente la aerofagia y, junto con el íleo gástrico producido por lesión intraabdominal, puede originar una dilatación gástrica importante, que quizá no se descomprima a nivel de la herida gástrica. Esto, a su vez, puede ser causa de dificultad respiratoria, vómito, aspiración pulmonar, y, en algunos casos, choque (15). Estas complicaciones pueden evitarse mediante la descompresión gástrica temprana.

El diagnóstico de lesión gástrica por herida de arma de fuego en el abdomen suele efectuarse durante la laparotomía. Es obligada la exploración quirúrgica para todas las heridas por arma de fuego; logra descubrir lesiones importantes en 95% de los pacientes en quienes ha tenido lugar la penetración peritoneal (8). En contraste, los pacientes con heridas por arma blanca en la pared abdominal anterior se someten a exploración local de la herida. Si ha habido penetración en el peritoneo se lleva a cabo el lavado peritoneal.

Los pacientes con lavados positivos deben explorarse, mientras que aquellos con lavados negativos sólo se someten a observación durante 24 horas. En los sujetos con hematemesis o salida de sangre macroscópica por la sonda nasogástrica, en caso de herida por arma blanca en la vecindad del estómago, no se requiere el lavado gástrico y hay que proceder a la laparotomía. Finalmente, al tratar heridas gástricas por arma blanca, hay que señalar que el estómago lleno puede sufrir expansión, penetrando en cuadrantes inferiores del abdomen.

Una vez tomada la decisión de efectuar la laparotomía, se administran antibióticos perioperatorios, y hay que asegurar la lucha contra gérmenes tanto aerobios como anaerobios. La protección antibiótica proseguirá durante 12 a 24 horas después de la intervención. (16).

#### **Tratamiento Operatorio de Heridas Gástricas:**

Se abre el abdomen mediante una incisión de línea media que permite rápido acceso a toda la cavidad peritoneal. La prioridad mayor es el control de la hemorragia seguido del cierre de una fuga entérica. Las lesiones gástricas raramente ponen la vida en peligro, y el tratamiento de otras lesiones intraabdominales tiene prioridad. La hemorragia y la fuga de contenido intestinal en caso de heridas gástricas se controlan temporalmente con puntos en forma de ocho, y pinzas de Babcock, colocadas a través de la herida.

Una vez controlada la hemorragia y la fuga entérica, está indicada la exploración cuidadosa del abdomen para identificar todas las heridas. Los traumatismos gástricos, tanto penetrantes como no penetrantes, suelen ir acompañados de lesiones de órganos vecinos. Estas acompañaban frecuentemente a traumatismos penetrantes en la serie de Parkland, y eran a nivel de hígado, diafragma y colon. Los traumatismos penetrantes se acompañan de lesiones esplénicas, torácicas, ortopédicas, y hepáticas.

Al explorar el abdomen, hay que examinar cuidadosamente todo el estómago. Las heridas penetrantes suelen crear heridas dobles, y hay que examinar el estómago buscando herida de entrada y herida de salida. Es frecuente que las heridas pasen inadvertidas en cuatro zonas: 1) la unión gastroesofágica, 2) la gran curvatura y las fijaciones epiploicas y esplénicas, 3) la curvatura menor y el ligamento gastrohepático y 4) la pared posterior del estómago.

La exposición adecuada de la unión gastroesofágica puede requerir desgarrar el ligamento triangular del hígado. Puede ser necesario cortar uno o más de los vasos gástricos cortos para exponer la superficie superior de la gran curvatura, mientras que, en la parte inferior quizá tendrán que cortarse las fijaciones del epiplón. La exposición de la curvatura menor requiere a veces separar el ligamento gastrohepático. Durante la disección, hay que tener cuidado de no lesionar los nervios vagos.



Puede examinarse la pared posterior del estómago a través de la trascavidad seccionando el epiplón gastrocólico más allá de los vasos gastroepiploicos, separando la unión vascular del epiplón con el colon transversal.

La mayor parte de lesiones no penetrantes y penetrantes del estómago pueden tratarse por desbridamiento y cierre simple. Son raras las secciones parciales. De 243 lesiones gástricas penetrantes tratadas en el Parkland Memorial Hospital, durante un periodo de ocho años, el 98% se sometieron a simple reparación, y el 2% obligaron a efectuar la resección. (4)

La reparación del estómago suele lograrse con un cierre, invirtiendo las dos capas. Después de la reparación, las heridas gástricas logran 75% de la resistencia tensil que tiene el estómago normal en plazo de unos 21 días o más. Trancurrido este periodo, ya no se logra más aumento de la resistencia tensil. (17) La reparación de la capa interna del estómago se lleva a cabo con una sutura continua de material absorbible para lograr la hemostasia de la pared, y la capa externa con puntos separados de material no absorbible. La sutura de material absorbible, como la crónica, sólo conserva 37% de su resistencia tensil a cabo de una semana de exposición al medio ácido. Las suturas de ácido poliglicólico y de copolímero de lactida poliglicólica conservan 90% de su resistencia tensil al cabo de una semana de exposición a pH3, y son mejores productos que el crómico para la capa interna de la reparación. (18).

Entre los materiales no absorbibles, el poliprolino, el nilón monofilamento, el Dacrón, conservaron casi el 100% de su resistencia tensil original a las cuatro semanas de quedar expuestos a un pH ácido, por otra parte, la seda conservó el 72% de su resistencia tensil. (18).

Hay que tener cuidado de no estrechar la luz gástrica cuando se reparan heridas a nivel de la unión gastroesofágica o del píloro. Hay que considerar una piloroplastia en heridas que incluyen el píloro. También hay que llevar a cabo una técnica de drenaje gástrico para lesiones a nivel de la curvatura menor, cuando se ha producido.

#### **Complicaciones Gástricas:**

Complicaciones guardan relación directa con la lesión gástrica. Las que se presentan por traumatismo tanto penetrante como no penetrante incluyen abscesos intraabdominal, alteración de la reparación gástrica, producción de fístula empiema, lesiones inadvertidas, hemorragia, y obstrucción.

Los abscesos intraabdominales después de traumatismos penetrantes del estómago son raros. Las lesiones penetrantes simultáneas de diafragma y estómago pueden provocar contaminación importante de la cavidad pleural por el contenido gástrico.

Coselli publicó los datos de 53 pacientes con hemotórax o neumotórax traumático, que inicialmente se trataron con una toracostomía y colocación de sonda, y más tarde desarrollaron empiemas. Este grupo de pacientes representó el 1.3% del total de heridas torácicas tratadas con sonda torácica y drenaje durante ese periodo. La mayor parte de tales lesiones dependían de traumatismo penetrante. Más de 50% de los pacientes que desarrollaron empiema sufrían lesiones combinadas torácicas y abdominales; las abdominales más frecuentes afectaban estómago e hígado. Los gérmenes cultivados de estas infecciones eran predominantemente patógenos entéricos.

Ochenta y un pacientes con lesiones gástricas penetrantes tratados en el Parkland Memorial Hospital presentaban lesiones combinadas gástricas y diafragmáticas. Diez de estos (12.5%) desarrollaron empiema. En éstos, el estómago era la única viscera hueca lesionada en el abdomen. Todos los heridos habían sido tratados inicialmente con toracotomía y sonda. Un herido, con contaminación extensa se sometió a lavado de la cavidad pleural a través del defecto diafragmático. Más tarde, siete pacientes necesitaron toracotomías para drenar sus empiemas, mientras que tres tenían empiema con líquido muy fluido y se trataron con nueva toracostomía y sonda.

La incidencia de empiemas después de traumatismos torácicos penetrantes es de 1 a 4%. (19) (20). La incidencia de 12.5% de empiemas en pacientes con lesiones simultáneas de estómago y diafragma es tres veces mayor que la señalada para traumatismos penetrantes torácicos solamente. Se ha recomendado que en heridas muy contaminadas de la cavidad pleural se lave el tórax mediante una incisión torácica separada. El lavado del tórax aprovechando el defecto diafragmático, o a través de una sonda torácica, es una intervención menos peligrosa y que suele llevarse a cabo con la misma finalidad.

Los gérmenes predominantes en estos empiemas eran especies de *Streptococcus*, anaerobios y estafilococos, todos ellos existentes en la flora bucal, que contaminaban el estómago inmediatamente después de una comida.

Después de traumatismo gástrico no penetrante son raras las lesiones que pasan inadvertidas, pero esto puede ocurrir con traumatismo penetrante si no se examina cuidadosamente el estómago. En la experiencia de Parkland, las heridas por arma de fuego originaron lesiones múltiples en 89% de los casos. Las heridas por arma blanca causaron una incidencia de 47% de heridas gástricas múltiples. En general, 72% de lesiones penetrantes produjeron más de una herida gástrica. Las lesiones gástricas no deben considerarse que constituyan una sola herida tangencial hasta después de haber examinado completamente el órgano.

La hemorragia es una complicación bien documentada después de cirugía gástrica. La localización más frecuente de la misma está en los vasos esplénicos o gástricos cortos, que pueden lesionarse al movilizar el estómago.

La hemorragia a nivel de la línea de sutura gástrica también es posible; y se ha observado en 2% de las anastomosis gastrointestinales llevadas a cabo en circunstancias de elección. (21).

La hemorragia persistente por la sonda nasogástrica requiere repetir rápidamente la exploración. Esta complicación se evita utilizando un cierre en dos capas de la pared gástrica, una interna empleando sutura hemostática y una externa seromuscular.

#### HÍGADO:

La American Association for the Surgery of Trauma Hepatic Injury Scale, proporciona el siguiente cuadro para clasificar el grado de lesiones hepáticas.

Cuadro 3: Clasificación de las lesiones hepáticas

GRADO	DESCRIPCIÓN DE LA LESIÓN
I	Hematoma Laceración
II	Hematoma Laceración
III	Hematoma Laceración
IV	Hematoma Laceración
V	Laceración Vascular
VI	Vascular

#### Anatomía hepática:

El hígado se divide en lóbulos derecho e izquierdo por la fisura o plano interlobular, que se extiende desde la fosa vesicular hasta la vena cava inferior. Los lóbulos se dividen adicionalmente en segmentos anterior y posterior (derecho) e interno y externo (izquierdo), por fisuras o planos intersegmentales que están divididos en sus segmentos superior e inferior.

Los subsegmentos individuales tienen su aporte sanguíneo por una rama de la arteria hepática, la vena porta y el árbol biliar. Los troncos principales de las venas hepáticas están situadas en el plano interlobular (hepático medio), el plano intersegmentario anterior-posterior (hepático derecho) y el plano intersegmentario interno-externo (hepático izquierdo). El lóbulo cuadrado es parte del segmento inferior interno izquierdo, y el lóbulo cuadrado recibe un riego sanguíneo doble de los lóbulos tanto derecho como izquierdo. (24)

Las uniones ligamentosas de importancia quirúrgica para la movilización del hígado son el ligamento falciforme, ligamentos coronarios izquierdo y derecho, y sus fusiones interna y externa, que forman los ligamentos triangulares izquierdo y derecho, respectivamente. La arteria hepática común se origina como una de las tres ramas del tronco celiaco. Después de dar origen a la arteria gastroduodenal, se convierte en arteria hepática propia, que asciende a una distancia variable en el ligamento hepatoduodenal antes de bifurcarse en las arterias hepática izquierda y derecha (cística).

La vena hepática derecha penetra directamente a la vena cava, mientras que la vena hepática media drena frecuentemente en la vena hepática izquierda, formando un tronco común antes de penetrar a la vena cava. La vena cava retrohepática tiene de 8 a 10 cm de longitud y está incluida en un surco profundo sobre la superficie posterior del hígado. Suele recibir de 12 a 15 venas hepáticas pequeñas a lo largo de su trayecto retrohepático, pero puede recibir hasta 50. Las venas hepáticas principales penetran en la cava al alcanzar la superficie superior del hígado.

#### **Reanimación Transoperatoria:**

Deben tomarse medidas preoperatorias apropiadas para tratar óptimamente la lesión. Estas medidas son:

1. notificar al banco de sangre sobre un requerimiento potencial mayor de sangre y transfusión de componentes sanguíneos;
2. asegurar la disponibilidad de un dispositivo de autotransfusión;
3. colocar una cánula IV de calibre grande, y
4. entrar en comunicación con el equipo de anestesia, en forma tal que se tomen todas las medidas para prevenir la hipotermia y la hipovolemia, incluido el uso de un dispositivo de calentamiento para administración intravenosa rápida. (25).

#### **Tratamiento de las lesiones del Hígado:**

La hemorragia pulsátil y viva, de color rojo brillante, que se abate con la oclusión de las estructuras portales en el ligamento hepatoduodenal, sugiere lesión de la arteria hepática. La hemorragia rojo brillante persistente después de la oclusión portal indica lesión de una rama de la vena porta o una arteria hepática anómala. La hemorragia profusa de la profundidad de la herida, posterior al lóbulo hepático derecho, fosa epiploica y la región suprahepática, señala lesión de la vena hepática o cava retrohepática.

### **Movilización del hígado:**

A menos que la lesión sea fácilmente accesible a través de la incisión, es crucial la movilización del hígado seccionando los ligamentos suspensorios para mejorar la exposición. Se seccionan los ligamentos falciforme y redondo, que pueden usarse para la retracción del hígado.

Los ligamentos triangular y coronario se seccionan hasta el área desnuda y se moviliza el hígado a la línea media para el examen visual directo de la lesión.

### **Hepatorrafia (suturas profundas del hígado):**

Una de las primeras técnicas que dieron buenos resultados para detener la hemorragia en la lesión hepática masiva es la hepatorrafia; ésta era el método principal usado hasta el último decenio. La técnica consistía en colocar suturas horizontales grandes de colchonero a través del parénquima hepático para comprimir los vasos lesionados y detener la hemorragia.

### **Técnica de fracturas con los dedos:**

La técnica de fracturas con los dedos, descrita por Lin y colaboradores en 1958, implica la compresión del parénquima hepático entre los dedos pulgar e índice para revelar estructuras ductales y vasculares que luego se ligan y seccionan. Esta técnica se puede usar para desbridar los bordes de la herida y descubrir laceraciones parenquimatosas profundas. Una alternativa a la técnica de fractura con los dedos consiste en usar un mango de bisturí o punta de electrocauterio en vez de los dedos del cirujano para comprimir y disecar el parénquima hepático.

### **Hepatotomía con ligadura vascular selectiva:**

La hepatotomía con ligadura vascular selectiva se puede usar eficazmente para lesiones complejas del hígado, en las cuales la rotura parenquimatosa se extiende más allá de la lesión obvia y se requiere sección de parénquima hepático normal para lograr una exposición adecuada de los vasos hemorrágicos. La exposición excelente que proporciona esta técnica, permite la reparación y ligadura rápida de los vasos hemorrágicos bajo observación directa. Después de la oclusión de la triada portal, la herida se extiende con fractura con los dedos y se controla la hemorragia según se ha descrito. La oclusión portal se libera y cualquier punto hemorrágico adicional se controla con ligadura de sutura.

Pachter y colaboradores (26) han usado esta técnica en combinación con medidas citoprotectoras y oclusión portal prolongada, con excelentes resultados, en una serie grande de pacientes con lesiones complejas del hígado.

### **Taponamiento perihepático:**

Se han informado buenos resultados con el taponamiento en caso de choque irreversible por hipotensión prolongada y pérdida de sangre, hipotermia, coagulopatía y acidosis.

Puede considerarse el taponamiento cuando ocurre lo siguiente: 1) se requiere trasfudir más de 10 U. de sangre; 2) temperatura corporal  $< 32^{\circ}\text{C}$ ; 3) pH arterial persistente  $< 7.2$  y 4) datos clínicos de coagulopatía difusa. (27).

Otras indicaciones del taponamiento son: 1) lesión bilobular difusa; 2) un hematoma subcapsular grande no expansivo, o 3) sospecha de lesiones mayores de la vena hepática o de la vena cava..

La técnica para el taponamiento es la misma, independientemente del material usado. Feliciano y colaboradores (28) recomendaron la colocación seriada de cintas secas en la laparotomía entre el hígado y el diafragma ipsolateral; en caso necesario, pueden colocarse taponamiento en la parte lateral e inferior. Además de las cintas en laparotomía, se coloca una pieza plegada en hoja plástica estéril sobre la línea de sutura o la superficie "desnuda" de la herida para impedir la adherencia de las torundas de laparotomía a la superficie hepática, y disminuir su velocidad de saturación con sangre. (24).

El cierre abdominal rápido después del taponamiento hepático reduce el tiempo operatorio y facilita la transferencia rápida a la ICU. El cierre de la piel únicamente con pinzas para compresas o grapas cutáneas, (29), es suficiente y deja intacta la aponeurosis para cierre aponeurótico primario en la reexploración para el retiro del taponamiento. Las mejores guías son las de Feliciano y colaboradores, quienes recomendaron retirar el taponamiento tan pronto como se haya corregido la coagulopatía, acidosis e hipotermia, y el paciente esté estable en términos de fisiología cardiovascular y pulmonar. Esto puede requerir tan sólo 12 horas, o tal vez una semana.

#### **Taponamiento con drenes de Penrose:**

Las lesiones hepáticas debidas a traumatismos penetrantes incluyen en lesiones por estallamiento por armas de alta velocidad, fragmentos de proyectiles lanzados a corta distancia y trayectos relativamente bien definidos a través del parénquima, causados por heridas de bala de baja velocidad, y heridas punzocortantes. Ocasionalmente, la lesión atraviesa la porción principal de un lóbulo. Descubrir y controlar la hemorragia bajo observación directa requeriría una disección extensa. En estas situaciones, los autores recomiendan pasar varios drenes de Penrose de 2.5 cm. a través del defecto. Dichos drenes taponan la hemorragia de las paredes de los trayectos. Estos se extraen a través de la incisión y se dejan colocados durante dos a cinco días, después de los cuales se retiran a través de la piel en la sala de operaciones. Los pacientes que permanecen hemodinámicamente estables se llevan a la ICU para observación durante 24 horas.

**Medidas coadyuvantes:**

Una vez que se ha controlado la hemorragia quirúrgica principal, frecuentemente existe un defecto hepático grande con hemorragia difusa. Hay varias técnicas coadyuvantes para el tratamiento de estas heridas:

**Taponamiento epiploico:**

Para tratar el espacio muerto y la hemorragia venosa capilar continua, puede moverse el epiplón del colon y de la curvatura. (27).

Los bordes de la herida se adosan suavemente contra el epiplón usando material de sutura absorbible 0 o 2-0. No hubo incremento aparente en la incidencia de formación de absceso relacionado con esta técnica. Al contrario, las pruebas experimentales indican que el epiplón proporciona macrófagos a la herida, que pueden disminuir la infección.

**Soluciones de fibrina:**

Se ha usado adhesivos de fibrina, con buenos resultados para el tratamiento de heridas hepáticas, como un agente primario o como coadyuvante. La aplicación simultánea de una solución de fibrinógeno y trombina bovina produce un coágulo casi instantáneo que es sumamente eficaz para controlar el rezumamiento venoso difuso. Además de sus propiedades hemostáticas, adhesivo de fibrina elimina espacios muertos, posiblemente acelera la reparación de la herida e inhibe la proliferación de microorganismos. (30). Siendo las principales preocupaciones en relación con el uso adhesivo de fibrina son la hipotensión y la transmisión viral. La hipotensión está relacionada con una reacción aguda a la trombina bovina que ha llegado al árbol vascular.

**Derivaciones retrohepáticas de la vena cava:**

Las lesiones de la vena cava perihepática y de las venas hepáticas están entre las afecciones del hígado más desafiantes por tratar, y conllevan la mortalidad más alta (50 a 100%). La gravedad de estas lesiones originó que se realizaran medidas enérgicas, como el aislamiento vascular total del hígado y derivaciones cavales retrohepáticas, para controlar la hemorragia exanguinante concomitante. El aislamiento vascular del hígado mediante la aplicación de pinzas en la aorta supraceliaca, triada portal, vena cava infrahepática y vena cava suprahepática, ha tenido éxito limitado, debido a que se ha acompañado de deterioro súbito por disminución de retorno venoso y arritmia cardíaca. (31).

Para la colocación de la derivación, se abre el tórax, generalmente a través de una esternotomía media. Se coloca una sutura en bolsa de tabaco alrededor de la orejuela auricular derecha y se pasa un tubo torácico 36 F o un catéter de derivación cardiopulmonar 32 F, o un tubo endotraqueal de 9 mm, a través de la aurícula derecha hacia abajo a la vena cava inferior y se coloca en un punto inmediatamente proximal a las venas renales, con manipulación suave. El catéter se retira aproximadamente 6 cm y se corta un orificio adicional.

Este orificio adicional se coloca en la aurícula derecha. El catéter se asegura con cintas umbilicales en la vena cava intrapericárdica y suprarrenal. Si se usa un tubo endotraqueal, puede omitirse el torniquete distal. Después de la colocación apropiada de la derivación puede girarse el hígado a la derecha y reparar las lesiones de la vena caval o de la vena hepática con suturas vasculares.

Los problemas técnicos con la derivación auriculocaval incluyen liberación del taponamiento perihepático cuando se abre el tórax, y la manipulación cardíaca que produce arritmias. Por lo tanto, hay tres factores que aumentan la mortalidad cuando se usa la derivación auriculocaval:

1. La demora en el diagnóstico de la lesión y la colocación de la derivación hasta que el paciente tiene alguna coagulopatía o está moribundo.
2. Traumatismo contuso, y
3. Dificultad con la colocación de la derivación a causa de inexperiencia.

### **PANCREAS:**

Las lesiones pancreáticas todavía tienen morbilidad y mortalidad mayores del 50%. Se presentan fistulas, pseudoquistes, pancreatitis, desintegraciones anastomóticas y abscesos intraabdominales después de las intervenciones quirúrgicas en aproximadamente 33% de todos los pacientes con traumatismo, y es correspondiente la mayor parte de la mortalidad tardía. La mortalidad temprana suele depender de hemorragia que desangra porque prácticamente siempre hay una lesión vascular o de órgano sólido (hígado, bazo) en todos los pacientes con traumatismo de páncreas. Las cifras de mortalidad combinadas para varias series numerosas de individuos con traumatismo pancreático varían entre 10 y 25%, la morbilidad entre 30 y 40% (32).

De 50 a 75% de las personas que fallecen con una lesión pancreática, lo hacen durante las primeras 48 horas que siguen al accidente; la causa primaria es la hemorragia que desangra.

#### **Anatomía del páncreas:**

##### **Cabeza:**

La cabeza del páncreas está aplanada y tiene una superficie anterior y posterior. La superficie o cara anterior está junto al píloro y el colon transversal.

##### **Colédoco:**

La relación de la cabeza del páncreas y el colédoco es la siguiente: desde los puntos de vista embrionario, anatómico y quirúrgico la porción distal del colédoco, el duodeno y el páncreas forman una unidad inseparable y sus relaciones y riego impiden que el cirujano extraiga totalmente la cabeza del páncreas sin extraer el duodeno y la porción distal del colédoco. El colédoco está a la derecha de la arteria gastroduodenal en la pared posterior de la primera porción del duodeno.



**Cuello:**

Tiene 1.5 a 2.0 cm de longitud. En plano anterior está cubierto parcialmente por el píloro y llega a la derecha, incluso hasta el punto de origen de la arteria pancreatoduodenal anterosuperior, que proviene de la arteria gastroduodenal; el límite izquierdo del cuello es arbitrario. Por detrás del cuello, la vena porta se forma por la confluencia de las venas mesentéricas superior y esplénica.

**Cuerpo del páncreas:**

La cara anterior del cuerpo del páncreas está cubierto por la doble capa de peritoneo de la cavidad de los epiplones, que separa al estómago del páncreas. También guarda relación con el mesocolon transversal, que se divide en dos hojas de las cuales la superior cubre la cara anterior y la inferior pasa por debajo de las hojas del mesocolon. La arteria cólica media surge de detrás del páncreas para cruzar entre las hojas del mesocolon.

En sentido posterior, el cuerpo guarda relación con la aorta, el nacimiento de la arteria mesentérica superior, el pilar izquierdo del diafragma, el riñón izquierdo y sus vasos, la glándula suprarrenal izquierda y la vena esplénica. Esta vena recibe tributarias finas provenientes del páncreas, que es necesario ligar durante la pancreatectomía si se busca conservar a la vena esplénica y al bazo.

**Cola del páncreas:**

Es relativamente móvil y su punta, llega al hilio del bazo. Junto con la arteria esplénica y el nacimiento de la vena homónima está dentro de dos capas de ligamento esplenorenal.

**Conductos pancreáticos:**

El conducto pancreático principal o de Wirsung nace en la cola de páncreas, y después de pasar por dicha estructura y el cuerpo, queda en una línea media, entre los bordes superior e inferior y un poco más hacia atrás, el conducto de Wirsung y el conducto accesorio o de Santorini quedan por delante de los principales vasos pancreáticos. El conducto de Wirsung cruza la columna vertebral entre la duodécima vértebra torácica y la segunda lumbar.

El conducto de Wirsung describe una curva caudal y posterior al llegar a la cabeza del páncreas. A nivel de la papila mayor, el conducto describe una curva horizontal para unirse a la cara caudal del colédoco. Después penetra en la pared del duodeno, por lo común a nivel de la segunda vértebra lumbar. El conducto pancreático accesorio o de Santorini puede drenar la porción anterosuperior de la cabeza, directamente en el duodeno, en la papila menor o en el conducto de Wirsung.

El diámetro máximo del conducto de Wirsung se localiza en la cabeza de páncreas, exactamente antes que penetre en la pared duodenal. El calibre varía de 3.1 a 4.8 milímetros.

El conducto disminuye poco a poco de anchura hacia la cola, hasta llegar a tener 0.9 a 2.4 mm de diámetro. A semejanza del conducto biliar, el pancreático muestra menor diámetro en la pared del duodeno.

**Carúncula duodenal Mayor:**

La carúncula o papila está en la pared posterointerna de la segunda porción del duodeno a 7-10 cm desde el píloro. En la endoscopia se ha señalado que la carúncula o papila está a la derecha de la columna vertebral a nivel de la segunda vértebra lumbar en 75 a 85%.

**Ampolla de Vater:**

Es una dilatación del conducto pancreatobiliar común, que está junto a la papila y debajo de la unión de los dos conductos.

**Esfínter de Boyden:**

Varios esfínteres de fibras de músculo liso rodean la porción intramural del colédoco, el conducto de Wirsung y la ampolla de Vater, si existe esta última, por lo que llamaremos a todo el complejo esfinteriano "esfínter de Boyden"; la longitud total del complejo varía de 6 a 30 mm, según la oblicuidad de la vía que siguen los conductos biliar y pancreático a través de la pared duodenal.

**Papila duodenal Menor:**

Está situada a unos 2 cm por arriba y un poco por delante de la papila mayor. Un punto de referencia excelente es la arteria gastroduodenal, situada por delante del conducto de Santorini o pancreático accesorio, y la papila menor.

**Vasos del Páncreas:**

**Arterias:**

El páncreas recibe sangre del tronco celiaco y de la arteria mesentérica superior. La Cabeza del páncreas y la cara cóncava del duodeno reciben sangre de dos arcos arteriales pancreatoduodenales que siempre están presentes. Las forman un par de arterias superiores (anterior y posterior) nacidas del tronco celiaco, que se unen a otro par de arterias inferiores que nacen de la arteria mesentérica superior. Estos arcos vasculares constituyen los obstáculos principales para completar la pancreatoectomía sin duodenectomía. La ligadura de ambos vasos ocasiona isquemia y necrosis duodenal.

En el Cuello, la arteria dorsal del páncreas suele provenir de la esplénica muy cerca de su punto de nacimiento del tronco celiaco. Una rama derecha se distribuye en la Cabeza del páncreas y por lo común se une a la arcada posterior. Una o dos ramas izquierdas pasan por el cuerpo y la cola del páncreas y a menudo hacen conexiones con las ramas de la arteria esplénica, y en el extremo de la cola, con las arterias esplénica y gastroepiploica izquierda. Todas las arterias principales quedan por detrás de los conductos.

### **Arcos pancreáticos:**

La arteria gastroduodenal surge como la primera rama mayor de la rama hepática de tronco celiaco. A 1 cm de su punto de origen emite la arteria gastroepiploica derecha. Más tarde se divide para formar las arterias pancreatoduodenales anterior y posterior. Las tres ramas a veces nacen por trifurcación de la arteria gastroduodenal.

La arteria pancreatoduodenal anterosuperior está en la superficie del páncreas. Emite ocho a 10 ramas a la cara anterior del duodeno: una a tres ramas a la porción proximal del yeyuno, e innumerables ramas al páncreas. Durante la ablación del páncreas se puede sacrificar a las ramas duodenales, pero es importante conservar las yeyunales, debido a que se pone en peligro la circulación sanguínea de la cuarta porción del duodeno.

La arteria pancreatoduodenal posterosuperior, se origina de la arteria gastroduodenal. Las ramas pueden establecer anastomosis con otras de la arteria gastroduodenal y con la rama derecha de la arteria dorsal del páncreas. El Arco Posterior, como el anterior, puede ser doble o triple y los arcos adicionales se unen a la arteria pancreatoduodenal posteroinferior o a la mesentérica superior.

### **Arteria de la cola del páncreas:**

Nace de la arteria gastroepiploica izquierda o de una rama esplénica en el hilio del bazo.

### **Drenaje venoso:**

Las venas del páncreas siguen un trayecto paralelo a las arterias y están en sentido superficial a ellas. Ambas quedan por detrás de los conductos. Drenan su sangre a las venas porta, esplénica y mesentéricas superior e inferior.

### **Venas:**

Cuatro venas pancreatoduodenales forman arcos que reciben sangre de la cabeza del páncreas y el duodeno. La vena pancreatoduodenal anterosuperior se une a la gastroepiploica derecha; esta vena recibe otra vena cólica para formar una vena gastrocólica corta que es tributaria de la vena mesentérica superior. La vena posterosuperior desemboca en la vena porta por arriba del borde superior del páncreas. Las venas pancreatoduodenales anterior y posteroinferior desembocan en la arteria mesentérica superior, juntas o por separado.

### **Fisiología del Páncreas:**

El páncreas es una glándula tuduloalveolar compuesta por células endocrinas y exocrinas. Las endocrinas: se hallan histológicamente separadas en nidos celulares, conocidas como islotes de Langerhans. Se ha calculado que el páncreas normal contiene entre 200,000 y 2.000,000 de islotes distribuidos en toda su sustancia. Las células alfa, beta y delta producen glucagon, insulina y gastrina respectivamente.

La secreción de insulina y la de glucagón están reguladas por las concentraciones sanguíneas de azúcar; una disminución origina aumento de la secreción de glucagón y un aumento desencadena secreción de insulina.

Las células de los acinos, las centroacinosas, y las de los conductos tienen a su cargo la secreción exocrina o externa del páncreas. Las células acinosas reaccionan a la hormona colecistocinina-pancreocimina (CCK-PZ), que es liberada por la mucosa del duodeno en respuesta a la presencia de alimento. Las células acinosas liberan enzimas digestivas que actúan sobre proteínas, carbohidratos, y grasas. Las células centroacinosas y de los conductos reaccionan a la secretina, una hormona polipéptica de la mucosa duodenal liberada por acción del ácido clorhídrico, que se encuentra en la luz del intestino a pH 5. Las células centroacinosas liberan agua, bicarbonato, y otros electrolitos.

La eliminación de 90 a 95% del páncreas después de un traumatismo causará diabetes, aunque la digestión y absorción de grasas pueden no estar perturbadas. Sin embargo, la pancreatoduodenectomía total obliga a administrar terapia sustitutiva tanto hormonal como enzimática.

#### **Diagnóstico:**

Lo importante es el reconocimiento y la identificación precisa de la lesión pancreática específica.

#### **Valoración Preoperatoria:**

En cuanto a la valoración preoperatoria y el tratamiento de los pacientes con heridas abdominales penetrantes son relativamente simples. Las señales externas que corresponden al abdomen se extienden desde los pezones hasta los ligamentos inguinales en la parte anterior, y del borde inferior de la escápula a la tuberosidad isquiática en la parte posterior.

La elevada incidencia de lesiones intraabdominales concomitantes tiene por consecuencia que una gran proporción de tales pacientes tenga indicaciones netas de laparotomía (ejemplo: peritonitis, hemorragia intraabdominal, lavado peritoneal diagnóstico positivo). Además, la mayor concentración de amilasa en el cuerpo humano se encuentra en el páncreas y las glándulas salivales y hasta un 40% de los pacientes con lesión pancreática pueden tener inicialmente un valor sérico normal de amilasa. Y los pacientes en peligro por la lesión abdominal importante que presenten hiperamilasemia, si el enfermo desarrolla síntomas abdominales, o la amilasa no se normaliza, hay que valorarlo con tomografía computarizada de contraste dual que tienen una sensibilidad y una especificidad mayores del 80% o proceder a la laparotomía.

### Valoración Intraoperatoria:

La presencia de un hematoma retroperitoneal central, de edema alrededor de la glándula pancreática y en la trascavidad, y la tinción de bilis retroperitoneal obligan a efectuar una inspección completa y profunda del páncreas. La valoración del páncreas requiere exponer totalmente la glándula. La exposición de la superficie anterior y de los bordes superior e inferior como la del cuerpo y de la cola, se obtiene abriendo la trascavidad por incisión del ligamento gastrocólico inmediatamente por fuera de los vasos gastroepiploicos, y provocando retracción del colon transversal hacia abajo, y del estómago hacia arriba y adelante. Con mucha frecuencia hay que cortar unas pocas adherencias que hay entre la parte posterior del estómago y la superficie anterior del páncreas. La visualización adecuada de la cabeza pancreática y de su porción uncinada (gancho) requiere entender el duodeno en dirección media hacia los vasos mesentéricos superiores empleando la maniobra de Kocher.

Además, la movilización del ángulo hepático del colon, facilita mucho el proceder al examen bimanual de cabeza y cuello. La inspección de la cola del páncreas requiere exponer el hilio del bazo. Si la lesión incluye la cola del páncreas, la movilización se termina primero cortando las fijaciones peritoneales laterales al bazo y al colon.

Luego se movilizan colon, bazo y cuerpo y cola del páncreas hacia adelante y adentro, creando un plano entre el riñón y el páncreas por disección obtusa con los dedos. Esta maniobra permite la palpación bimanual del páncreas y inspección de su superficie posterior.

Todas las heridas penetrantes de abdomen deben tratarse desde su punto de entrada a través de la musculatura vecina hasta el punto de salida, o donde aloja el proyectil. Cualquier herida penetrante que llega cerca de la sustancia del páncreas, requiere laparotomía e inspección cuidadosa de la glándula y del área. Si la exploración por traumatismo penetrante no muestra señales de penetración directa del parénquima, ni efecto de explosión, no resulta necesario proseguir con la valoración del conducto pancreático. Si el páncreas ha sido lesionado con un cuchillo o un proyectil, es necesario determinar la integridad del conducto pancreático principal. La mayor parte de heridas por arma blanca a los bordes superior o inferior de la glándula pueden someterse a inspección directamente; sin embargo, las heridas penetrantes en la porción central del páncreas, por cuchillo o por proyectil, requieren mayor valoración. Las heridas penetrantes profundas del cuerpo y cola del páncreas con lesión importante del conducto, suelen valorarse con preferencia por transección y pancreatomectomía distal. Cuando no puede tenerse seguridad de la integridad ductal, en presencia de heridas penetrantes profundas de cabeza o cuello, hay que llevar a cabo una pancreatografía de contraste.

Se producen lesiones del conducto mayor en 15% de los casos de traumatismo pancreático, y suelen depender de heridas penetrantes.

Merece señalarse que 95% de las lesiones pancreáticas pueden diagnosticarse por inspección cuidadosa después de una exposición adecuada. El 5% restante pueden requerir técnicas de investigación más complejas para diagnosticar lesión de conducto (4).

**Clasificación:**

Tienen importancia fundamental los siguientes principios clave de tratamiento para lesiones pancreáticas:

1. Control de la hemorragia y combate de la contaminación bacteriana.
2. Desbridar el tejido pancreático desvitalizado.
3. Conservar por lo menos 20 a 50% de tejido pancreático funcional, siempre que sea posible.
4. Proporcionar drenaje adecuado interno o externo para lesiones o resecciones pancreáticas.

Las heridas combinadas duodenales y de cabeza de páncreas que incluyen el conducto principal o la ampolla requieren una pancreatoduodenectomía (procedimiento de Whipple).

**Cuadro 4: Clasificación de las lesiones pancreática**

TIPO	DEFINICIÓN	TRATAMIENTO*
1	Contusión y desgarro sin lesión del conducto.	Drenaje externo, raramente pancreatetectomía distal.
2	Transección distal o lesión parenquimatosa con lesión del conducto.	Pancreatetectomía distal.
3	Transección proximal o lesión parenquimatosa con probable lesión del conducto.	Pancreatetectomía distal o pancreatoyeyunostomía en Y de Roux.
4	- Lesión combinada pancreática y duodenal. La ampolla y el riego sanguíneo intactos. - Lesión masiva, ampolla destruida, desvascularización.	- Reparación/exclusión del duodeno; tratar el páncreas como en 1, 2, 3. - Pancreaticoduodenectomía.

\* Después de cualquier resección, desbridamiento o reparación del páncreas es necesario el drenaje externo.

**Tratamiento:**

Tipo 1: Contusiones y desgarros sin lesión del conducto.

Contusiones pancreáticas menores y desgarros capsulares se producen en 60% de todas las lesiones pancreáticas. A los desgarros menores de parénquima pancreático, sin mayor lesión ductal, les corresponde un 20% adicional de lesiones pancreáticas.

Estas sólo requieren hemostasia y simple drenaje externo. No hay que intentar reparar los desgarros de la cápsula, porque el cierre puede originar un pseudoquistes pancreático, mientras que una fistula pancreática controlada suele curar espontáneamente (4).

Para lesiones menores, cuando la concentración de amilasa en el dren es igual o menor que en el suero, se suprimen los drenes al cabo de 24 a 48 horas. Si la concentración de amilasa en el líquido efluente persiste superior a la del suero, se deja colocado el dren hasta que no haya señal alguna de escape pancreático. Además, el complejo acostumbrado de dieta con proteína/carbohidrato/grasa para la mayor parte de alimentaciones por sonda aumenta el volumen de secreción pancreática y la concentración de amilasa. Como las dietas elementales bajas en grasa y de pH alto (4.5) son menos estimulantes para el páncreas, hay que elegir una fórmula elemental antes de someter al paciente a nutrición parenteral.

O bien se inserta una yeyunostomía con sonda de aguja o una sonda pequeña de yeyunostomía para alimentación en las lesiones pancreáticas de tipo 1 más complejo y en todas las de tipo 2, 3 y 4. Esto permite la opción de proporcionar nutrición posoperatoria temprana por la vía entérica preferida en lugar de someter al paciente, que no puede tolerar la vía oral o gástrica, a una nutrición parenteral total.

**Tipo 2: Transección distal y lesión parenquimatosa distal con desgarramiento de conducto.**

Se trata de preferencia mediante resección pancreática distal, eventualmente con esplenectomía. Si hay preocupación acerca del estado del conducto pancreático principal proximal que queda, hay que efectuar una pancreatografía intraoperatoria a través del extremo abierto del conducto proximal. Si el conducto proximal restante es normal, hay que cerrar el conducto seccionado con una sutura de ligadura con puntos en U, o en "perfil de 8", empleando material de sutura no absorbible. El parénquima se controla con puntos de colchonero colocados a través de todo el espesor de la glándula pancreática, desde la cápsula anterior a la posterior, para reducir al mínimo la fuga del parénquima seccional. Puede utilizarse un pequeño parche de epiplón para proteger la superficie y dejar colocado un dren cerca de la línea de transección.

**Tipo 3: Transección o lesión proximal con probable desgarramiento de conducto.**

Las lesiones de cabeza y cuello de páncreas que respetan el conducto pancreático mayor, se tratan de preferencia por simple drenaje al exterior. Si está lesionado el conducto proximal, pero se han respetado la ampolla y el duodeno (cosa rara), el tratamiento general recomendado es la pancreatoma distal que resulta en una extirpación subtotal de la glándula. La glándula proximal residual ha de drenar en el duodeno normalmente si el conducto sigue intacto. Hay que proporcionar un drenaje externo amplio para la superficie pancreática residual.

La construcción de una pancreatoyeyunostomía distal terminoterminal se lleva a cabo en la siguiente forma. Antes de empezar la anastomosis, se introduce una sonda de alimentación pediátrica del núm. 5 de la escala francesa a través de la rama yeyunal de la Y de Roux, y el sostén se hace pasar al interior del conducto pancreático. El tubo de fijación se asegura, para que no se desplace, empleando sutura crómica 4-0, que temporalmente asegura su colocación adecuada. La cápsula seccionada se anastomosa luego al yeyuno en capa única, utilizando material de sutura no absorbible 3-0.

Luego se invagina parcialmente el páncreas en el extremo del yeyuno y la serosa yeyunal se cose a la cápsula pancreática más distal (hacia la izquierda) para conservar la invaginación. El lugar de salida yeyunal para el tubo de sostén del conducto se cose a la pared abdominal, siempre que sea posible.

Si hay dificultad, dada la longitud o la posición de la rama de Roux, el tubo fijador simplemente se hace salir mediante una herida por transfixión a nivel de la pared abdominal anterior. Se colocan drenes cerrados de aspiración cerca de la anastomosis y proximales a las líneas de transección. Estos quedan colocados hasta que se ha normalizado la cantidad de amilasa en el líquido efluente. El tubo de protección y sostén sigue en su lugar durante tres o cuatro semanas. Antes de extraerlo, se efectúa una pancreatografía a poca presión.

#### Tipo 4: Lesiones pancreatoduodenales combinadas.

Son raras y son causadas por heridas penetrantes y verse en pacientes que generalmente tienen otras lesiones intraabdominales. En la revisión de Feliciano de 129 casos de lesiones combinadas pancreatoduodenales, el 24% de los pacientes se trató con simple reparación y drenaje, 50% sufrieron reparación y exclusión del píloro, y otro 10% necesitaron una intervención de Whipple (33).

Por este motivo, todo paciente con una lesión combinada de páncreas y duodeno requiere una colangiograma, un pancreatograma, y la valoración de la ampolla. El colangiograma puede llevarse a cabo a través de vesícula biliar. Si hay flujo libre penetrando en el duodeno sin extravasación, debe admitirse que el colédoco y la ampolla están intactos. Una lesión grave del duodeno junto con una lesión de la cabeza pancreática en ocasiones obliga a efectuar una desviación del contenido gastrobiliar desde la zona de reparación duodenal. Esto puede lograrse mediante una técnica de "diverticulización" duodenal. Esta operación utiliza el cierre primario de la herida duodenal, vagotomía, antrectomía con gastroyeyunostomía terminolateral, drenaje con sonda en T del colédoco, y duodenostomía con sonda. La idea que rige la diverticulización duodenal, para desviar el contenido gástrico y biliar alejándolo de la lesión duodenal, brinda nutrición enteral por la gastroyeyunostomía y convierte una posible fistula duodenal lateral no controlada en fistula controlada.



Otra alternativa sería la "exclusión pilórica", se efectúa mediante una gastrotomía y consiste en agarrar el píloro con un clamp de Badcock y suturar el píloro cerrado con material absorbible de ácido poliglicólico o no absorbible monofilamentoso de polipropileno. La intervención se completa con una gastroyeyunostomía de asa. Esto logra una desviación temporal del contenido gástrico alejándose del duodeno durante varias semanas, mientras curan las lesiones duodenal y pancreática. Finalmente el píloro se abre y la gastroyeyunostomía se cierra funcionalmente. La exclusión pilórica ha demostrado utilidad para tratar graves lesiones duodenales y lesiones combinadas de cabeza de páncreas y duodeno cuando no se requiere una intervención de Whipple.

En lesiones masivas de duodeno proximal y cabeza de páncreas, destrucción de ampolla y conducto pancreático proximal o colédoco, la reconstrucción del conducto puede ser imposible. Además, como la cabeza del páncreas y el duodeno tienen un riego arterial común, es prácticamente imposible extirpar uno sin causar isquemia del otro. En estas circunstancias, se requiere una pancreatoduodenectomía. La mortalidad media señalada para una intervención de Whipple por traumatismo se halla entre 30 y 50%, sugiriendo a muchos cirujanos que esta intervención raramente, o nunca, está indicada en caso de traumatismo y sólo debe utilizarse como último recurso (34).

#### **Complicaciones:**

Las complicaciones relacionadas con la lesión pancreática después de intervención quirúrgica se observa en 20 a 35% de los pacientes. La mortalidad global a consecuencia de complicaciones varía entre 10 y 20%. (4)

#### **Fístula pancreática:**

Diez a 35% de las lesiones importantes del páncreas originan una fístula pancreática. La mayor parte de estas fístulas son menores (menos de 200 ml/día) y curan espontáneamente en plazo de dos semanas, siempre que se haya establecido un drenaje externo adecuado. Las fístulas de gran rendimiento (mayor de 700 ml al día son raras, y generalmente requieren periodos más prolongados de drenaje externo, o la intervención quirúrgica para lograr la resolución. Si una fístula de drenaje intenso fracasa en disminuir progresivamente de volumen, o persiste por más de siete a diez días, está indicada la colangiopancreatografía endoscópica retrógrada, que puede ser muy útil para establecer la causa de la persistencia de la fístula y planear el tratamiento. Durante todo ese tiempo hay que asegurar el apoyo nutricional. Las fórmulas de alimentación con poca grasa y pH elevado causar menos estimulación pancreática que las entéricas estándar.

#### **Abscesos pancreáticos:**

Aunque se producen abscesos intraabdominales e infecciones de las heridas hasta en 35% de los pacientes con traumatismo pancreático, solamente en menos del 5% se observan verdaderos abscesos pancreáticos.

Esto suele depender de un desbridamiento inadecuado de tejido muerto o de un drenaje inicial insuficiente.

**Hemorragia secundaria:**

La hemorragia posoperatoria que requiere transfusiones de sangre puede presentarse hasta en 10% de los pacientes con traumatismo pancreático, sobre todo cuando ha sido necesario el desbridamiento pancreático, o se ha desarrollado una infección intraabdominal.

**Seudoquistes:**

La formación postraumática de un pseudoquiste pancreático suele producirse en menos de 5% de los pacientes, y puede incluso tener lugar en presencia de un drenaje externo adecuado. En la mayoría de sujetos que desarrollan pseudoquistes después de traumatismo pancreático, el parénquima de la glándula y el conducto pancreático mayor están normales. En este caso, el drenaje percutáneo asegura la salida del líquido pancreático, y muchas veces brinda un tratamiento definitivo del pseudoquiste. Si se ha establecido drenaje percutáneo y la fistula no cierra en plazo de dos semanas, está indicada la pancreatografía endoscópica; y si se identifica un desgarró de conducto mayor, resulta necesario el tratamiento quirúrgico.

**Pancreatitis:**

El dolor abdominal pasajero y el aumento de concentración de amilasa en suero son compatibles con el diagnóstico de pancreatitis, y pueden preverse hasta en 13% de los enfermos en fase posoperatoria. Este tipo de pancreatitis cura espontáneamente. Una complicación mucho más rara, pero grave, es la pancreatitis hemorrágica. El primer signo de esta complicación puede ser un drenaje pancreático sanguinolento o una caída de la concentración sanguínea de hemoglobina, con el paciente que empeora rápidamente. Felizmente, esta complicación se presenta en menos de 2% de los pacientes con traumatismo pancreático operatorio, porque su mortalidad es mayor de 80% sin tratamiento eficaz (32).

**BAZO:**

La posición del hígado en el lado derecho del cuerpo es la causa principal para que se forme el bazo, cuya existencia se vuelve en cierta forma necesaria en todos los animales, aunque no es indispensable. King y Shumacker fueron los primeros en señalar la infección que ponía la vida en peligro como posible riesgo en el estado asplénico en neonatos y lactantes. Informes posteriores han documentado la infección siderante posesplenectomía (OPS) en adultos y niños (35).

**Anatomía:**

El bazo esta rodeado en el hipocondrio izquierdo por los siguientes órganos: el diafragma por arriba y hacia atrás y afuera; el estómago en sentido interno y anterolateralmente; la suprarrenal y el riñón izquierdos en sentido posterointerno; el ligamento frenocólico por debajo, y por último la pared del torax en sentido externo o lateral. (22)

**Aplicaciones quirúrgicas:**

- 1) Es necesario observar muy minuciosamente al sujeto con fracturas de las costillas más inferiores del lado izquierdo.
- 2) La sonda de toracotomía izquierda por debajo del hemidiafragma izquierdo puede perforar el polo superior del bazo.

**Tamaño de Bazo:**

Last, indica los números nones de Harris 1,3,5,7,9 y 11 como números útiles para memorizar las dimensiones esplénicas promedio.

Tamaño = 1 x 3 x 5 pulgadas

Peso = 7 onzas

Relación con el hemitórax izquierdo = IX, X y XI costillas.

El tamaño de la viscera puede cambiar facilmente y aumentar con la presión arterial. El tamaño aumenta después de las comidas. Por lo contrario, disminuye después del ejercicio o en el sujeto recién muerto. El tejido linfoide del bazo, ai igual que el de cualquier sitio del cuerpo, disminuye un poco después del décimo año de vida. Después de los 60 años de edad hay moderada involución de todo el órgano.

**Ligamentos del Bazo:**

El bazo está cubierto totalmente por el peritoneo, dentro de una doble capa, excepto en el hilio .

El bazo tiene ocho ligamentos ( y epiplones incluidos):

- 1) El epiplón gastrosplénico (también llamado ligamento);
- 2) El ligamento esplenorranal;
- 3) El ligamento frenosplénico o ligamento suspensorio del bazo;
- 4) El esplenocólico
- 5) El pliegue preesplénico;
- 6) El epiplón pancreatosplénico ;
- 7) El ligamento frenocólico y
- 8) El pancreatocólico. De los ligamentos mencionados, dos o tres reciben el nombre de epiplones, pero ello puede ocasionar problemas en el quirófano.

Las complicaciones esplénicas dependen de la laxitud de los ligamentos o epiplones del bazo y de la longitud de los vasos esplénicos.

#### **Aplicaciones quirúrgicas:**

- 1) Conviene que el cirujano ligue los vasos gástricos cortos y los gastroepiploicos izquierdos por separado y seccione el ligamento epiplón gastrosplénico entre pinzas
- 2) El epiplón esplenorrenal es avascular, pero rodea los vasos esplénicos y la cola del páncreas. El cirujano debe hacer con gran cuidado la incisión y la excavación digital para movilizar el órgano.
- 3) El ligamento frenosplénico o suspensorio del bazo, si es corto, puede sangrar por desgarro de la cápsula. En estos casos habrá que ejercer mayor tracción de la corriente.
- 4) El ligamento esplenocólico, en relación íntima con los vasos del polo inferior del bazo y los gastroepiploicos izquierdos, debe ser seccionado entre pinzas.
- 5) El pliegue preesplénico está cerca de los vasos gastroepiploicos izquierdos, y su tracción excesiva puede ocasionar hemorragia.
- 6) El epiplón o ligamento pancreatosplénico, si existe y tiene longitud suficiente debe ser seccionado entre pinzas. Si no existe o es corto, es importante que el cirujano haga una separación cuidadosa de la cola pancreática y el bazo, para evitar la lesión de una u otra vísceras.
- 7) Si el ligamento frenocólico es corto o fusionado, existe la posibilidad remota de lesionar el polo inferior del bazo o el ángulo esplénico del colon.
- 8) El ligamento pancreatocólico corto o fusionado también puede ocasionar lesión de colon o páncreas si se ejerce en él tracción excesiva o descuidada.

#### **Vasos del Bazo:**

##### **Arteria esplénica:**

La arteria esplénica nace del tronco celiaco en 82% de los casos, junto con las arterias hepática y gástrica izquierda, que forma así un trio de vasos.

La longitud de la arteria varía de 8 a 32 cms. y su diámetro de 0.5 a 1.2 centímetros y dividieron la arteria en cuatro segmentos: suprapancreático, pancreático, prehepático y prehepático.

#### **Drenaje Venoso**

##### **Vena esplénica:**

La vena esplénica la forman tributarias variables, como las que provienen del parénquima del bazo, la vena gastroepiploica izquierda y en raras ocasiones, una a dos venas gástricas cortas. Recibe tributarias del páncreas en su trayecto para unirse a la vena mesentérica superior en que forman la vena porta.

##### **Aplicaciones quirúrgicas:**

- 1) Si no se ha movilizado el bazo, es permisible ligar las arterias esplénicas, y la viscera permanecerá viable si está intacta la circulación colateral (arterias polares, arterias gástricas cortas y las gastroepiploicas izquierdas). Sin embargo, si cambia el color del bazo y hay signos de isquemia, habrá que extraerlo.

- 2) Es recomendable la ligadura proximal doble y distal de la arteria.
- 3) Es mejor no ligar la vena esplénica.
- 4) Esta indicada la esplenectomía total en caso de trombosis de la vena esplénica.
- 5) Por regla general, antes de ligar la vena, conviene ligar la arteria.
- 6) La arteria esplénica flexuosa debe ligarse con gran cuidado, y por todos los medios se evitará la lesión de las venas pancreática y esplénica.
- 7) Aislar y ligar la arteria terminal y a las ramas venosas cerca del hilio esplénico para evitar hemorragia.

#### **Drenaje linfático:**

La cadena esplénica, según Rouvière, está compuesta de los ganglios suprapancreáticos, infrapancreáticos y vasos linfáticos aferentes y eferentes.

#### **Circulación colateral:**

Aportan sangre a dicho órgano las arterias pancreática inferior o transversa, las gástricas cortas, la gastroepiploica izquierda y otras arterias pancreáticas.

El arteriograma preoperatorio es de suma importancia para identificar el punto en que se ligará la arteria esplénica.

La ligadura de la arteria esplénica cerca de su origen puede ocasionar hiperamilasemia causada por disminución del riego al páncreas.

#### **Nervios del Bazo:**

Las porciones más internas y anteriores del plexo celiaco son el punto de origen del plexo esplénico.

La médula espinal a nivel de sexta a octava vértebras torácicas es el punto de terminación de estas fibras. Las neuronas simpáticas preganglionares en la columna de células intermediolateral, a este mismo nivel.

#### **Fundamentos para conservación del bazo:**

Pueden resumirse como sigue:

1. El bazo es un filtro biológico capaz de contener células inmunocompetentes. Puede eliminar bacterias y células sanguíneas viejas o enfermas.
2. El bazo es fuente de IgM y opsoninas que aceleran el aclaramiento del antígeno y bacterias intravasculares.
3. La extirpación del bazo origina una disminución de los niveles de IgM y una reacción de IgM amortiguada ante el antígeno.
4. La conservación del bazo asegura los valores constantes de IgM y de función reticuloendotelial.
5. El bazo es capaz de curar, y puede repararse y extirparse parcialmente sin peligro.

### **Métodos Diagnósticos:**

El bazo puede estar lesionado a consecuencia de traumatismo penetrante, como o yatrógeno intraoperatorio. Todas las heridas de abdomen por proyectil deben explorarse sin retraso para establecer el diagnóstico porque más de 90% han causado lesión visceral importante. De manera similar, la hipotensión o los signos de irritación peritoneal obligan a efectuar inmediatamente la laparotomía en heridas abdominales por arma blanca. En ausencia de estos signos, las heridas por arma blanca en la zona del bazo deben valorarse en cuanto a penetración intraabdominal mediante una combinación de exploración local de la herida, lavado peritoneal diagnóstico (DPL), y exámenes abdominales seriados.

La valoración del laboratorio puede hacer sospechar hemoperitoneo importante. El valor hematocrito no refleja de manera precisa el déficit de volumen en el individuo con lesión aguda no reanimado, porque pueden necesitarse 18 a 24 horas para que el paso transcápsular vuelva a lograr el llenado. Un déficit de base de 3 meq/L, o menos, obteniendo una muestra de sangre arterial, sugiere hemorragia importante en sujetos sanos con traumatismo y ha sido un indicador de hemorragia intraabdominal activa. Los déficit de base negativos en aumento son indicadores más sensibles de hemorragia persistente que los valores hematocritos seriados.

Las radiografías simples de tórax pueden hacer sospechar lesión esplénica si se observa alguno de los siguientes hechos: fracturas de costillas inferiores izquierdas, cámara de aire gástrica intratorácica, elevación del hemidiafragma izquierdo, o derrame pleural. Trunkey ha sugerido la presencia de lesión esplénica en 20% de pacientes con fractura de las costillas octava y décima izquierdas.

### **Tratamiento Operatorio de Bazo:**

El paciente se coloca en decúbito supino sobre la mesa de operaciones y puede girarse 15° hacia el operador, que está localizado a la derecha del herido. Esto brinda al cirujano una mayor exposición del cuadrante superior izquierdo. Se emplea una incisión de la línea media con extensión adecuada hasta el apéndice xifoides para facilitar la exposición y tratar lesiones asociadas.

La movilización completa del bazo es clave para estimar adecuadamente la lesión y repararla con seguridad. Los ligamentos lienorrenal y frenicolíneo son avasculares, y pueden cortarse con bisturí lejos del borde lateral del bazo. Los vasos del ligamento lienocólico pueden tenerse que ligar y cortar. Se gira el bazo dentro de la herida por disección obtusa en un plano posterior, separándolo del páncreas, y delante de la aponeurosis de Gerota.

Una vez liberado el bazo de sus fijaciones retroperitoneales, y con cierta movilidad, hay que cortar los vasos gástricos cortos del ligamento gastrolíneo. Esto debe efectuarse lo más lejos posible de la gran curvatura del estómago para evitar incluir una porción de la pared gástrica en la ligadura.

Estas manipulaciones de movilización son obligadas para valorar completamente el grado de lesión esplénica. (4)

Se efectúa la esplenectomía con toda seguridad en sujetos que siguen en estado de choque después de controlado el pedículo esplénico, y en heridos que tienen otros problemas que pueden poner la vida en peligro, como traumatismo craneal grave, o torácico con poco recambio de gases o mediastino ensanchado. Como los intentos de esplenografía pueden prolongar la operación, se considera mucho la esplenectomía en individuos con contraindicaciones médicas para una operación prolongada, como coagulopatía, hipotermia, y enfermedad cardíaca pulmonar o hepática.

Recientemente, el Organ Injury Scaling Committee of the American Association for the Surgery of Trauma (Comité destinado a establecer escalas para cirugía de traumatismos) ha propuesto una escala de lesión esplénica:

Lesión Grado 1: generalmente requiere poco o ningún tratamiento.

Lesión Grado 2: pueden tratarse con agentes hemostáticos (incluyendo colágena microfibrilar, Gelfoam empapado en trombina tópica, Surgicel) con taponamiento para controlar la hemorragia.

Lesión Grado 3: los principios incluyen supresión de coágulo y tejido desvitalizado, reaproximación completa de los bordes de parénquima a nivel de la profundidad de la herida para evitar el dejar espacio muerto, y colocación de puntos en la cápsula esplénica fibrosa lejos del borde de la herida para evitar el desgarro. Hay que abrir los hematomas subcapsulares en expansión, evacuar el coágulo y buscar cuidadosamente la arteria parenquimatosa que sangre y puede controlarse por ligadura y sutura.

Lesión Grado 4: suele ocurrir esplenectomía parcial para desvascularización segmentaria. La hemostasia en el hilio se logra por ligadura selectiva de la arteria segmentaria correspondiente. El desbridamiento se lleva a cabo con fractura digital o resección aguda a nivel de la línea de demarcación. La superficie esplénica reseçada se trata con una combinación de sutura capsular completa y agentes hemostáticos.

Un bazo completamente destrozado o arrancado (Grado 5), debe ser extirpado. También debe efectuarse esplenectomía si, después de un intento razonable, la esplenografía no da resultado. No se usa el drenaje sistemático de lecho esplénico para la esplenectomía o la esplenografía. En presencia de lesión asociada de cola de páncreas, se utiliza el drenaje de aspiración cerrado. La vacuna neumocócica polivalente puede causar fiebre posoperatoria, pero es una buena medida administrarla inmediatamente después de la esplenectomía.

Tabla 5: Escala de lesiones Esplénicas:

RANGO*	DESCRIPCIÓN DE LA LESIÓN
Hematoma: Desgarro:	- Subcapsular, que no aumenta, <10% del área superficial. - Desgarro capsular, sin hemorragia, <1 cm de profundidad en parénquima.
Hematoma: Desgarro:	- Subcapsular, que no aumenta, 10-15% del área superficial. - Intraparenquimatoso, que no aumenta, <2 cm de diámetro.
Hematoma: Desgarro:	Subcapsular, >50% del área superficial o aumento de volumen. Hematoma subcapsular roto, hemorragia activa. Hematoma intraparenquimatoso, >2 cm o en expansión - >3 cm de profundidad en el parénquima o afectando vasos trabeculares.
Hematoma: Desgarro:	- Hematoma intraparenquimatoso roto con no hemorragias - activa - Desgarro que afecta vasos segmentarios o hiliares produciendo desvascularización importante (<25% del bazo).
Desgarro vascular	- Bazo completamente destrozado. - Lesión vascular hilar que deja el bazo desvascularizado.

**Complicaciones:**

Atelectasia, neumonía (especialmente del lóbulo inferior izquierdo) y derrames pleurales izquierdos, son las complicaciones más frecuentes de la esplenectomía. Se produce absceso subfrénico izquierdo en 3 a 13% de los casos. Con frecuencia mayor en algunas series cuando se drena el cuadrante superior izquierdo. Se produce trombocitosis (número de plaquetas mayor de 400 000 x  $\text{mm}^3$ ) en plazo de dos a 10 días después de la esplenectomía hasta en 50% de los pacientes. Puede producirse hemorragia posoperatoria después de la esplenorrafia o de la esplenectomía. Complicaciones hemorrágicas pueden necesitar transfusión, nueva operación, o ambas. La operación repetida por hemorragia es rara. En una serie de sobrevivientes de traumatismo esplénico en el Departamento de Urgencias de la Universidad, sólo 1.9% (4/248 con esplenectomía; 4/160 con esplenorrafia) fueron operados por segunda vez a causa de hemorragia. (4).

Los peligros de la transfusión no son mínimos. La frecuencia de hepatitis después de transfusión varía entre 7 a 50%. La hepatitis crónica se desarrolla en 20 a 50% de los infectados, y entre 5 y 10% de éstos mueren de complicaciones relacionadas con hepatitis.



## **Anatomía Intestinal:**

### **1. Intestino Delgado:**

Es la porción comprendida entre la válvula pilórica y la válvula iliocecal, se divide en duodeno que una porción fija, y otra relativamente móvil denominada yeyunonlion.

### **Reseña Histórica:**

El primer informe de lesión intestinal por traumatismo penetrante de intestino delgado, se acredita a Hipócrates (4).

### **FISIOLOGÍA:**

El alimento es llevado a través del intestino delgado por una serie compleja de contracciones musculares. Los patrones de una motilidad son variables durante la alimentación y el ayuno.

Dentro de las funciones a nivel duodenal están:

- a). A nivel de glándulas de Brunner, proteger la mucosa duodenal contra el jugo gástrico.
- b). Las células caliciformes cubren la superficie de la mucosa intestinal.

En si a nivel del Intestino Delgado las principales funciones son:

- a). Completar la digestión del alimento que le ha llegado desde el estómago.
- b). Absorber en forma selectiva los productos finales para que pasen a los vasos sanguíneos linfáticos.
- c). Las células epiteliales de las Criptas de Lieberkhöhn elaboran las secreciones intestinales a un ritmo aproximado de 1800 mililitros por día, dicha secreción en su totalidad son líquido extracelular puro, con PH ligeramente alcalino de 7.5 a 8.0.

Estas células epiteliales contienen grandes cantidades de enzimas digestivas que probablemente digieran sustancias alimenticias mientras son absorbidas a través del epitelio, éstas enzimas son las siguientes:

- \* **Peptidasas:** desintegran los polipéptidos en aminoácidos.
- \* **Sacarasa, Maltasa, Isomerasa y Lactasa:** desintegran los disacáridos en monosacáridos.
- \* **Lipasa Intestinal:** dividen las grasas neutras en glicerol y ácidos grasos, la mayor parte de todas estas enzimas están en el borde ciliado de las células epiteliales (36).

La regulación de la Secreción del Intestino delgado está dada por:

**Estímulos locales:** los medios para la regulación de la secreción intestinal son diversos reflejos nerviosos locales, especialmente los iniciados por estímulos táctiles o irritativos.

**Regulación Hormonal:** dada por la secretina y colecistocinina, ya que aumenta la secreción del intestino delgado.

## **DUODENO:**

### **Anatomía de Duodeno:**

El duodeno mide 24 a 26 cm. (12 pulg; su nombre se deriva del latín duodenus, que significa doce). Es un órgano retroperitoneal, salvo en lo que respecta a la mitad anterior de la circunferencia de su primera porción. Se extiende desde el píloro hasta el ligamento de Treitz, y está amoldado alrededor de la cabeza del páncreas en forma de C. Se ha dividido en cuatro porciones con finalidades descriptivas superior (primera), descendente (segunda), horizontal (inferior o tercera) y ascendente (cuarta). La primera porción, o superior, mide 5 cm, es la más móvil y se extiende desde la vena pilórica de Mayo hasta el colédoco por arriba y la arteria gastroduodenal por debajo. La segunda porción, o descendente, mide 8 a 10 cm. de largo y termina en la papila duodenal mayor (ampolla de Vater), localizada sobre su pared posteriormente. Puede abrirse un conducto pancreático accesorio a 2 cm. en relación proximal sobre la papila duodenal menor. La tercera porción, u horizontal, tiene cerca de 10 cm. se extiende desde la ampolla de Vater hasta los vasos mesentéricos superiores. La cuarta porción, o ascendente, mide 2.5 cm. de largo y termina a nivel del ligamento de Treitz. El duodeno está situado en su totalidad por arriba del nivel del ombligo. Su primera porción, la mitad distal de la tercera porción y la cuarta porción se encuentran sobre las tres primeras vertebrae lumbares. Además de sus relaciones íntimas con la cabeza del páncreas en sentido medial, se relaciona por arriba con el lóbulo cuadrado del hígado y con la vesícula biliar. Se encuentra limitado por detrás por el riñón derecho, la vena cava inferior, la vena porta y el músculo psoas derecho, que recubre la parte ósea de la columna vertebral.

El duodeno comparte su riego sanguíneo con la cabeza del páncreas, que se deriva del tronco arterial celiaco y los vasos mesentéricos superiores. La arteria gastroduodenales superior anterior y posterior, que se anastomosan con las arterias pancreatoduodenales superior anterior y posterior, que se anastomosan con las arterias pancreatoduodenales inferior anterior y posterior, que son ramas de la arteria mesentérica superior. Este arco emite numerosas ramas para el duodeno y la cabeza del páncreas. Obtiene, además, riego sanguíneo adicional de la arteria pilórica, la arteria coronaria estomáquica, la rama arterial supraduodenal de Wilkie y una retroduodenal.

El colédoco entra en la segunda porción del duodeno a través de su pared posteromedial. En 85% de los individuos entran tanto el colédoco como el conducto pancreático a través de un conducto común en la ampolla de Vater.

### **Incidencia de Trauma Duodenal:**

Situado en la profundidad del abdomen, el duodeno está bien protegido en el espacio retroperitoneal. A causa del aumento de la incidencia de accidentes automovilísticos y del mayor poder devastador de las armas modernas que se emplean en las agresiones violentas, se observan lesiones duodenales con una frecuencia mucho mayor que hace 40 años.

Aunque la causa más frecuente de lesión duodenal es el traumatismo penetrante, siguen predominando los traumatismos cerrados en las áreas rurales. La incidencia informada de lesión duodenal varía entre 3.7 y 5%. (37-38).

En una revisión de 17 series que acumularon en total 1,513 casos de lesiones duodenales. Asencio y colaboradores (37) informaron una incidencia de 77.7% como resultado de traumatismo penetrante y otra de 23.3% por traumatismo cerrado. En este informe, de las 1,096 lesiones penetrantes 74.6% se debió a proyectiles de arma de fuego, 19.5% a lesión por arma blanca o instrumento punzocortante y 5.9% a escopetazos. De las 230 lesiones traumáticas cerradas, en 77.3% la causa fueron accidentes automovilísticos; 9.6%, caídas; asaltos, y 3.5%, mecanismos diferentes. La segunda porción del duodeno se lesiona más a menudo, en 35% de los casos. (39).

#### **Diagnóstico de Trauma de Duodeno:**

Pueden ser de utilidad para el diagnóstico los estudios radiográficos. Las radiografías simples de abdomen pueden poner de manifiesto aire retroperitoneal, aire intraperitoneal libre o aire en el árbol biliar. Deben desencadenar sospecha de traumatismo duodenal otros signos, como obliteración de la sombra del músculo psoas y escoliosis de la columna vertebral. El informe de Lucas y Ledgerwoods. En su documento señalan la presencia de aire retroperitoneal en la radiografía de más de 50% de los pacientes con lesiones duodenales.

La Tomografía Computarizada (CT) del abdomen tiene un grado alto de precisión para identificar las lesiones retroperitoneales. Es también muy sensible a la presencia de pequeñas cantidades de aire retroperitoneal, sangre o material de contraste extravasado proveniente del duodeno lesionado. (40).

#### **Valoración Transoperatoria de Trauma de Duodeno:**

Después de controlar la hemorragia, se pone atención especial en la identificación de coloración biliar en el líquido retroperitoneal, burbujas pequeñas de aire atrapado en los tejidos periduodenales y pequeños hematomas periduodenales. Estos pueden ser los primeros indicios sugerentes de desgarró del duodeno.

La inspección de la primera, la segunda y una parte de la tercera porciones del órgano se visualiza por medio de la maniobra de Cattell y Braash, consistente en movilizar todo el ángulo hepático del colon, efectuar disección cortante de la inserción del intestino delgado desde el ligamento de Treitz hasta el cuadrante inferior derecho, y desplazar en sentido cefálico el intestino delgado. Esto pone a la vista la tercera porción del duodeno y facilita, además, la valoración de la integridad del páncreas. Esta porción del duodeno se puede valorar mediante movilización del ligamento de Treitz.

hay desgarró de la segunda porción del duodeno, lesión de la porción adyacente al páncreas e integridad dudosa del conducto pancreático principal. los autores recomiendan la colangiopancreatografía endoscópica retrógrada transoperatoria cuando el paciente se encuentra estable desde el punto de vista hemodinámico (4).

**traumatismos duodenales " graves " :**

Según Snyder y colaboradores (4) se relacionan con los siguientes factores:

Lesión por proyectil de arma de fuego o cerrada.

Traumatismo de la primera o la segunda porciones del duodeno.

Intervalo entre lesión y operación mayor de 24 horas, y

Lesión adyacente del colédoco. En el cuadro 1 se describe la escala de lesiones orgánicas para el duodeno, en el cuadro 2 la escala para las lesiones de las vías biliares según las recomendaciones del Organ Injury Scaling Committee de la American Association for the Surgery of Trauma. Las lesiones duodenales de los grados III a V se consideran complejas. Las lesiones pancreatoduodenales combinadas, y las que afectan a la parte distal del colédoco y a la región triampular (grados III a V de las lesiones pancreáticas y grado V de las lesiones de las vías biliares) deben considerarse también lesiones complejas y requieren consideración cuidadosa del tratamiento operatorio.

**Cuadro 1. Gravedad de las lesiones duodenales.**

Grado	Lesión	Descripción
I	Hematoma	Porción única del duodeno
	Herida	Espesor parcial nada más
II	Hematoma	Afecta a más de una porción
	Herida	Dstrucción < 50% de la circunferencia
III	Herida	Dstrucción de 50 a 75% de la circunferencia D2
		Dstrucción de 50 a 100% de la circunferencia de D1, D3, D4.
IV	Herida	Dstrucción > 75% de la circunferencia de D2 Afecta a la ampolla o a la parte distal del colédoco
V	Herida	Dstrucción masiva del complejo duodenopancreático Desvascularización del duodeno.

D1, D2, D3 y D4: primera, segunda, tercera y cuarta porciones del duodeno. En el caso de lesiones múltiples se pasa al siguiente grado.

**CUADRO 2. Gravedad de las lesiones pancreáticas**

Grado	Descripción de la lesión
I	Contusiones menores o desgarros superficiales, no hay lesión ductal
II	Contusiones o desgarros mayores, no hay lesión ductal, no hay pérdida tisular
III	Sección transversal distal del páncreas o lesión parenquimatosa que afecta al conducto.
IV	Sección transversal proximal (a la derecha de los vasos mesentéricos superiores)
V	Destrucción masiva de la cabeza del páncreas.

En el caso de las lesiones múltiples se pasa al siguiente grado.

### **Tratamiento de Trauma Duodenal**

#### **1. Criterio de control de daños de trauma abdominal:**

En el paciente inestable desde el punto de vista hemodinámico, el tratamiento óptimo es laparatomía breve con control de la hemorragia, cierre de las heridas gastrointestinales con rapidez mediante sutura o grapado, cierre provisional de la piel y reanimación en la unidad de cuidados intensivos: este es el llamado criterio de control de daños (34).

La descripción que sigue resume las opciones disponibles y sugiere un algoritmo para el tratamiento de las lesiones graves del complejo duodenal, pancreático y biliar.

#### **2. Descompresión con sonda:**

Stone y Fabian recomendaron el procedimiento original creado por Stone, la "ostomía triple", que consiste en gastrostomía, duodenostomía y yeyunostomía. Estos autores observaron sólo una fistula duodenal entre 237 pacientes cuando recurrieron a la descompresión con sonda, en tanto que tuvieron esta complicación ocho de 44 pacientes que no se sometieron a descompresión. La preferencia de los autores de este artículo es evitar las sondas de duodenostomía.

En los pacientes con lesiones duodenales complejas prefieren, más bien, un procedimiento de exclusión pilórica (como se describe más adelante) para proteger a la línea de sutura duodenal.

Sin embargo, emplean una yeyunostomía de alimentación distal en relación con el yeyuno en los pacientes con lesión abdominal extensa.

#### **3. Resección y anastomosis terminoterminal:**

Si la lesión duodenal ha producido un gran defecto en la pared (que mide más de 3 cm. de diámetro), el cierre primario del defecto puede estrechar la luz del intestino o dar por resultado tensión indebida y dehiscencia subsecuente de la línea de sutura. Suele ser posible resección segmentaria y duodenostomía terminoterminal primaria cuando se afrontan heridas de la primera, la tercera y la cuarta porciones del duodeno.

#### **4. Procedimientos de exclusión duodenal:**

Debe pensarse en las lesiones duodenales graves, en los procedimientos más complejos como exclusión pilórica. La finalidad principal de este procedimiento es aislar a la reparación duodenal de las secreciones gástricas y permitir tiempo para que cicatrice de manera adecuada la reparación del duodeno.

#### **YEUENO E ÍLION:**

Esta parte se extiende desde el ángulo duodenoyeyunal hasta la válvula iliocaecal, mide de 6 a 7 metros y tiene un calibre de tres y dos centímetros. Describe es su trayecto múltiples flexuosidades que forman las asas intestinales (41).

Recibe sangre arterial de la arteria mesentérica superior, rama directa de la aorta abdominal. Las venas se inician en pequeñas redes en la base de las vellosidades, y se unen con las venas de las glándulas y de los folículos cerrados para formar una red submucosa. Luego forman redes subperitoneales, de cuyas anastomosis salen troncos satélites de las arterias que forman la vena mesentérica superior, la cual se une con la esplénica y la vena mesentérica inferior para formar la vena porta. (41).

La inervación se realiza por medio de los nervios mesentéricos procedentes de los ganglios abdominales y paravertebrales.

#### **TRATAMIENTO DE LESIONES DE INTESTINO DELGADO:**

##### **Tratamiento Médico:**

Vía aérea adecuada, la primera medida urgente y la más importante en el tratamiento de pacientes con lesiones graves consiste en establecer una vía aérea efectiva. O bien el ABC. Se inician antibióticos profilácticos en todos los pacientes que sufren heridas penetrantes del abdomen se administran antibióticos durante el preoperatorio, iniciando tan pronto sea posible después de su llegada a la sala de urgencias y la protección debe incluir aerobios y anaerobios; además, profilaxis contra tétanos después de una lesión o refuerzo de toxoide tetánico a pacientes inmunizados.

##### **Tratamiento Operatorio:**

Se abre la cavidad peritoneal mediante una larga incisión en línea media, que se extiende desde el apéndice xifoides hasta el pubis. Se precede a la exploración en forma rápida y sistemática de los cuatro cuadrantes. Y luego las prioridades durante la laparotomía son:

- Asegurar la hemostasia.
- Controlar la contaminación.
- Identificar lesiones y
- Reparar tejidos.

### Reparación:

Los principios del tratamiento técnico incluyen amplio desbridamiento de todo el tejido desvitalizado, lavado liberal, y restablecimiento de la continuidad del intestino y de sus funciones. El intestino delgado se inspecciona de preferencia por evisceración. Pasando desde el ligamento de Treitz hasta la válvula ileocecal.

Los hematomas y los desgarros de serosa en la pared del intestino delgado pueden incluirse, utilizando puntos de Lembert colocados transversalmente; sin embargo los hematomas intramurales no suelen requerir laparotomía y curan sin incidente. Además como regla general, los hematomas murales menores de 1 cm, y que no dependen de una lesión por proyectil de gran velocidad, pueden someterse a inversión. Cuando los hematomas son voluminosos y están en la raíz del mesenterio, hay que prever la participación de la arteria mesentérica superior y proceder a su exposición. Es absolutamente necesario lograr acceso a este vaso, y el medio más directo a la arteria mesentérica superior es a través de la transcavidad o de la raíz del mesenterio o por medio de la maniobra de Mattox, en la cual al reflejar el colon izquierdo, se identifican fácilmente bazo, páncreas medial, aorta suprarrenal, tronco celiaco, arterias renales, y arteria mesentérica superior proximal.

Las perforaciones pequeñas deben cerrarse con suturas transversas después de desbridar los bordes de la herida. Las perforaciones adyacentes deben repararse cortando el puente de tejido conector y cerrando en forma transversal el defecto para respetar el diámetro de la luz.

El conectar las perforaciones evita crear una zona de intestino isquémico entre dos reparaciones adyacentes. Está indicada la extirpación de intestino y la enteroenterostomía primaria si la longitud de una enterorrafia es mayor que la mitad del diámetro del intestino, cuando hay lesiones múltiples en proximidad, o si un segmento de intestino está desvascularizado.

### Cierre:

Antes de cerrar el abdomen, se lava la cavidad peritoneal empleando solución tibia. Para eliminar coágulos y materias en partículas; colocación de drenaje peritoneal. La aproximación aponeurótica es preferible cerrar con sutura continua de monofilamento núm 2. Es útil la colocación de sonda nasogástrica de aspiración continua debido a que gran parte del líquido de edema es intramural; y se retirará la descompresión nasogástrica hasta que se ha recuperado la función intestinal, lo cual es manifestado por ventosidades o ruidos intestinales (42).

### Anastomosis intestinales.

Es un procedimiento mediante el cual se restablece la continuidad del tracto gastrointestinal. Podemos encontrar que existen tres variedades de anastomosis: La variedad termino-terminal, la variedad termino-lateral y la variedad latero-lateral.

Como procedimiento alternativo a la anastomosis primaria especialmente cuando el área a intervenir es en colon, se puede utilizar colostomía.

Complicaciones:

Las complicaciones postoperatorias incluyen hemorragia, infección de la herida, escape anastomótico, fistula, absceso, íleo post-operatorio, evisceración, hemorragia masiva, peritonitis post-operatorio, obstrucción (4). Las fugas a nivel de la línea de sutura son raras en la reparación del intestino delgado; sólo se producen en 0.5 a 1% de los casos. Si esto ocurre se manifiesta por signos de taquicardia, leucocitosis y finalmente, peritonitis o formación de una fistula. O bien un absceso intraabdominal cuando se presente temperatura en agujas, taquicardia, hipersensibilidad abdominal o insuficiencia de un órgano distante.

Entre los factores de riesgo asociados a complicaciones en anastomosis intestinales tenemos: edad avanzada del paciente; cirugía de emergencia; padecer diabetes mellitus (40); pérdida de peso; infección; hipotensión; cirugía prolongada, y la inexperiencia del cirujano; el grado de dificultad que presenta la intervención que se realiza.

Y de las complicaciones de la anastomosis intestinal, la más temida es la dehiscencia de la misma (43). La segunda complicación más frecuente es la stenosis del área anastomótica; otras complicaciones frecuentes son hemorragia, infección del área.

### **INTESTINO GRUESO:**

Anatomía del Intestino Grueso:

Es la porción terminal del tubo digestivo, se extiende desde la válvula ileocecal y termina en el ano, teniendo como parte inferior a la válvula ileocecal la región conocida como ciego. (41).

Desde el ciego, asciende verticalmente hacia el hígado formando el colon ascendente, luego de formar el ángulo cólico derecho, se dirige hacia el bazo formando el colon transverso. Aquí forma el ángulo cólico izquierdo y luego desciende hasta la cresta iliaca formando el colon descendente. (41).

De la cresta iliaca izquierda se dirige hacia la pelvis describiendo flexuosidades para formar el colon iliopélvico, el cual se continua con el recto y el ano.

En su trayecto, el intestino grueso mide 1 metro con 50 centímetros, siendo su diámetro mayor en su origen, con 7 centímetros y el mínimo a nivel del colon descendente con 4 centímetros.

Recibe sangre arterial de las arterias cólicas derechas procedentes de la mesentérica superior que van a irrigar el colon ascendente y la mitad derecha del colon transverso, y de las arterias cólicas izquierdas ramas de la mesentérica inferior, que irrigan la mitad izquierda del colon transverso, el colon descendente y el colon iliopélvico.



Las venas nacen de los capilares arteriales, se unen en troncos más grueso o venas cólicas, las del lado derecho terminan en la mesentérica superior, la izquierdas en la mesentérica inferior, rama de la vena porta. (41)

Después de una intervención quirúrgica del tracto gastrointestinal, se tiene que esperar hasta un máximo de dos semanas dando al paciente toda el cuidado que requiera, porque se ha comprobado que un 90% de las complicaciones esperadas ocurren durante este periodo de tiempo.

Todos estos factores, deben ser tomados en cuenta cuando se prepara al paciente para cualquier intervención pero es lamentable que cuando la intervención deba realizarse de emergencia, se pasen por alto todos los factores de riesgo existentes y que condicionan que sea necesaria una reintervención al paciente si ocurre cualquier complicación (40).

#### Fisiología y Secreción del Intestino Grueso:

Por el revestimiento completo de células mucosas, se secreta sólo moco que contiene grandes cantidades de iones de bicarbonato que se vierten en el mismo por transporte activo de las células epiteliales; la regulación de este moco está mediada por estimulación táctil y por reflejos nerviosos locales.

Sin embargo, la secreción de moco se aumenta al estimular los nervios pélvicos, por donde viaja la inervación parasimpática de las dos terceras partes de la mitad distal del intestino grueso.

La función del moco del intestino grueso es:

- \* Evitar escoriaciones de la mucosa.
- \* Sus propiedades pegajosas aseguran la cohesión del bolo fecal.
- \* Protege contra la actividad bacteriana intensa existente en el contenido fecal.
- \* Por su alcalinidad protege contra los ácidos formados en el mismo.

#### Secreción de Agua y Electrolitos en respuesta a la Irritación:

Cuando una zona del intestino grueso está irritada la mucosa secreta además de la solución viscosa (moco) grandes cantidades de agua y electrolitos diluyendo las sustancias irritantes y acelerando el tránsito de las heces hacia el ano (36).

## FISIOPATOLOGÍA DE COLON

Existe otra serie de factores importantísimos en la toma de decisiones en cuanto a manejo y pronóstico de estas lesiones; mencionando dentro de ellos los Criterios de Severidad como:

- Shock preoperatorio (presión sanguínea menor de 80/60).
- Hemorragia intraperitoneal de más de 1000cc.
- Lesión de más de 2 órganos intraabdominales.
- Contaminación del peritoneo significativo.
- Tratamiento quirúrgico luego de 8 horas de producida la lesión.
- Heridas de colon que requieren resección.
- Pérdida de sustancia de la pared abdominal o necesidad de malla para la reparación.

Las **COMPLICACIONES COLÓNICAS** incluyen: **fistulas, abscesos intraabdominales, peritonitis, sepsis, fasciitis necrotizante, infección de herida y muerte**; siendo estos a la vez influenciados potencialmente por factores que incluyen:

- Método de manejo de las lesiones de colon.
- Hipotensión (presión sistólica menor que 90 mmHg pre-op, en el cual se realizó un estudio donde se encontro una isquemia y necrosis asociada a shock hemorrágico; debido a una pobre autorregulación de flujo sanguíneo especialmente en periodos de inactividad metabólica y que se observa 8 días post-trauma abdominal (44).
- No. de transfusiones antes y después de la cirugía (Se toma como factor de riesgo el uso de más de 4 unidades).
- Localización de la herida.
- Mecanismo de lesión.
- Grado de contaminación fecal: se clasifica de la siguiente manera:
  - a). Menor: existe una pequeña colección confinada alrededor de la lesión.
  - b). Moderada: la cantidad de liquido es mayor implicando un cuadrante del abdomen,
  - c). Severa: cuando el aumento de la contaminación abarca más de un cuadrante).
- Severidad de la lesión colónica; que se clasifica así:
  - Grado I: Lesión de la serosa.
  - Grado II: Lesión única de la pared.
  - Grado III: Lesión menor de 25% de la pared.
  - Grado IV: Lesión mayor del 25% de la pared.
  - Grado V: Lesión de la pared e irrigación sanguínea.

- Edad del paciente.

Las lesiones de colon también pudieran clasificarse de acuerdo a los siguientes grados:

1. **Contaminación mínima:** ausencia de lesiones asociadas, shock mínimo y retardo no significativo entre la lesión y el tratamiento quirúrgico.
2. **Contaminación moderada:** dos o menos órganos asociados, laceración y perforación trans eje.
3. **Contaminación extensa:** shock profundo y pérdida severa de tejidos.

El recto, un órgano pequeño de aproximadamente 6 a 20 cms, se encuentra en una localización anatómica protegida por los huesos de la pelvis, su musculatura de sostén, y órganos pélvicos del sistema genitourinario. Por lo tanto, un herida penetrante debe de entrar a través de un campo estrecho en la región anoperineal o tiene que tener suficiente fuerza para atravesar las estructuras vecinas, mientras que una lesión cerrada necesita de suficiente desrupción de todo el contenido pélvico.

#### TRATAMIENTO DE LESIONES DE COLON:

##### Tratamiento Médico:

Se inicia antibióticos profilácticos sin vacilación en toda ocasión que se entretenga la posibilidad de herida colónica. Usualmente se recomienda una combinación de penicilina, un aminoglucósido y clindamicina como el régimen de inicio. Al no tener manifestaciones de contaminación peritoneal extensa, se suspende los antibióticos después de 3 a 5 días, especialmente si se le realizó una colostomía al paciente.

##### Tratamiento Quirúrgico:

Una incisión abdominal mediana ofrece la ruta de entrada más rápida hacia la cavidad peritoneal y permite el mejor campo de exposición. Control de la hemorragia constituye la primera prioridad. Toda lesión gastrointestinal es cerrado temporalmente con pinzas de Badcock y gasas gruesas para reducir o prevenir fuga adicional de heces durante esta fase.

Cuando se encuentra severa contaminación dentro de la cavidad peritoneal, el cirujano está obligado a remover toda evidencia de heces y material extraño. También se realiza lavado de la cavidad peritoneal con 4 a 5 litros de solución salina tibia para eliminar sangre y diluir cualquier contaminación.

##### Cierre Primario:

El juicio quirúrgico permanece vital, ya que la consecuencia de fuga a nivel de la anastomosis puede ser muerte para el paciente. Una lesión colónica de bajo riesgo en el cual se realiza cierre primario es una en la cual no se encuentra ninguno de los siguientes criterios:

- Presión sanguínea preoperatoria menor de 80/40 mmHg.
- Hemorragia intraperitoneal mayor de 1000cc.
- Lesión en más de 2 órganos (lesiones hepáticas, esplénicas, y pancreáticas son especialmente peligrosas).
- Derrame de heces significativo.
- Herida de más de 6 horas.
- Destrucción sustancial de tejido retroperitoneal o pared abdominal, o
- Destrucción extensa de colon o su irrigación.

Laceraciones y resecciones son reparados en la manera estándar de dos capas, siempre asegurando la viabilidad de los tejidos, buen aporte sanguíneo, y la ausencia de tensión a nivel de los puntos.

La indicación más frecuente de resección y anastomosis primaria es la presencia de múltiples heridas de bajo riesgo, en proximidad cercana, y en un área fácilmente accesible, tal y como en el colon transverso. En vista de que estas heridas múltiples requieren múltiples suturas, resección del área de colon comprometido y anastomosis primaria es la opción más segura en estas situaciones.

Este procedimiento sólo se lleva a cabo en pacientes de bajo riesgo con contaminación mínima de la cavidad peritoneal. La presencia de otro factor diverso obliga a la agregación de una colostomía derivativa.

La COMPLICACIÓN más común posterior a cierre primario es el colapso de la reparación con la consiguiente formación de abscesos intraabdominales o fistulas colocutáneas. Cualquier indicación de que el paciente esté desarrollando sepsis intraabdominal: dolor abdominal que aumenta con severidad, fiebre, o íleo prolongado, sugieren fuga fecal o peritonitis y el paciente debería ser operado sin retraso.

#### Colostomía:

Es una abertura del colon que desempeña algunas funciones del ano, o todas ellas. Puesto que la colostomía puede ser parte del tratamiento quirúrgico en un problema del colon, es preciso conocer bien los tipos de colostomía que se realizan y sus indicaciones (45):

1. Puede sustituir el ano como abertura distal del tubo digestivo.
2. Puede desviar las materiales fecales de algún fenómeno patológico alejado (ej: una perforación del colon).
3. Permite lograr descompresión en casos de obstrucción.

En general las colostomías se llevan a cabo a nivel de la pared abdominal anterior.

\* Colostomía Permanente, para sustituir al ano cuando es preciso extirpa éste, junto con el recto; idealmente debe ser única (para facilitar la higiene), de paso a materias fecales formadas, encontrarse en un lugar de fácil acceso para el paciente, para fines de riego, funcionar satisfactoriamente sin bolsa de obturación, ser lo menos incómodo posible. Se logran mejor estos objetivos con una colostomía terminal de colon izquierda a nivel de fosa iliaca izquierda.

\* Colostomías Temporales: constituyen medidas provisionales en espera de restaurar la continuidad del colon después de resolver el problema agudo que obligó a realizar la colostomía. Lo ideal es que una colostomía temporal sea fácil de realizar, permita la resección definitiva sin que se altere la colostomía y también una restauración fácil y segura de la continuidad del intestino.

Se logran estos objetivos con una colostomía en asa derecha transversa cuando la enfermedad está en el sigmoide (como es generalmente el caso).

\* Los términos colostomía en asa, colostomía con exteriorización, colostomía con resección, y colostomía de Mikulicz, son prácticamente sinónimos. Se lleva a exterior un asa de colon, haciendo pasar las porciones proximal y distal por la misma incisión.

\* Una colostomía Terminal es la que tiene un solo orificio. Únicamente se exterioriza la porción proximal del colon.

\* En una colostomía de Hartmann, se extirpa la lesión del colon, el extremo proximal se exterioriza formando una colostomía terminal, y el extremo distal se sutura y se deja en el abdomen. Este método tiene la ventaja de eliminar la lesión pero dificulta la restauración de la continuidad del intestino.

\* Una colostomía de doble orificio o colostomía de Devine es el método más eficaz para desviar completamente el flujo de heces de una lesión distal. Ambas porciones del colon se exteriorizan a través de dos incisiones separadas en la piel. El orificio proximal es una colostomía terminal; el orificio distal se llama fistula mucosa. Esta colostomía asegura una desviación completa y temporal de las heces, pero la restauración de la continuidad intestinal es más difícil.

Algunas de las COMPLICACIONES de las colostomías, que pueden ocurrir son retracción del estoma, necrosis del estoma, prolapso, estenosis, hernia parastomiales, prolapso parastomiales del intestino delgado, hernia interna, hemorragia en el estoma, absceso, fistula, erosiones de la piel, y perforación del estoma por enfermedad o un instrumento (45).

## **MECANISMO DE PRODUCCIÓN DE LESIONES:**

### **a). Heridas penetrantes:**

Las armas de fuego (hpf) lesionan actuando como fuerza directa y por efecto lateral de estallido. La velocidad y la masa causal afectan la capacidad de producir la herida por el proyectil.

La cavitación temporal o efecto de estallido causa lesión en lugares alejados del trayecto seguido por el proyectil. Esta fuerza explosiva puede causar necrosis de la pared intestinal y perforación más allá de la zona real de herida.

Las heridas por arma blanca (hpab) suelen ser menos graves que las de arma de fuego o las no penetrantes. En la mayoría de pacientes que sufren puñaladas, el intestino delgado es respetado gracias a la movilidad que tiene, proporcionada por el mesenterio redundante que permite que el intestino se deslice alejándose del arma blanca ofensora. (46)

Todo paciente que presenta signos peritoneales, evisceración o inestabilidad hemodinámica, se somete rápidamente a laparotomía exploradora. En sujetos asintomáticos estables, las heridas por arma blanca de profundidad desconocida se exploran localmente para estimar la penetración peritoneal. Si la exploración confirma la penetración peritoneal, o resulta equívoca, se emplea el lavado peritoneal diagnóstico ó LPD (47). El recuento de hematíes (RBC) es netamente el indicador más sensible de laparotomía exploradora. La concentración requerida de glóbulos rojos es de  $100\ 000/\text{mm}^3$ . Otros criterios del lavado, incluyendo el recuento de leucocitos mayor de  $500/\text{mm}^3$ , la amilasa mayor de  $200\ \mu\text{m}/\text{dl}$ , y la presencia de bacterias, fibras de alimentos, o bilis, son indicadores de lesión de viscera hueca y requieren laparotomía. (48).

## METODOLOGÍA:

1. Tipo de Estudio:  
Retrospectivo, Descriptivo.
2. Unidad de análisis:  
La constituyó las historias clínicas de los pacientes con diagnóstico de trauma de abdomen penetrante, que consultaron al Hospital Nacional Pedro de Bethancourt, en el período comprendido del 01 de enero de 1,994 a 31 diciembre de 1,997.
3. Tamaño de la población:  
Número total de expedientes médicos de pacientes a quienes se realizó laparotomía por haber presentado trauma de abdomen penetrante, durante el tiempo contemplado en el estudio.
4. Criterios de Inclusión y Exclusión:
  - a. Inclusión:
    - a.1 Expedientes Médicos de pacientes:  
Mayores de 12 años.  
Género masculino y femenino.  
Con diagnóstico de Trauma de abdomen penetrante.  
Con fecha del 01 de enero de 1,994 al 31 de diciembre de 1,997.
  - b. Exclusión:  
Expediente médico incompleto.
5. Variables:  
Edad, sexo, complicaciones, tratamientos médico y quirúrgico, mecanismo de lesión, condición de egreso.
6. Instrumento de Recolección de datos:  
Boleta recolectora de datos.
7. Ejecución de la Investigación:  
Una vez elaborado el proyecto de tesis y aprobado por la Junta Directiva de Docencia del Hospital Nacional Pedro de Bethancourt, Asesor, Revisor y Facultad de Ciencias Médicas se procedió a:
  - a) Recabar información en base al instrumento de recolección de datos de todo paciente con trauma de abdomen secundario a herida penetrante, que fue tratado en el Departamento de Cirugía del Hospital Nacional Pedro de Bethancourt.

b) Una vez recabado la información a través del instrumento de recolección de datos, basándose en los expedientes médicos en donde queda asentado de forma médico - legal la forma en que evolucionan estos pacientes pre y pos - operatoriamente, se procedió al procesamiento de los mismos, utilizando como método estadístico: distribución de frecuencia para el total de la muestra, y gráficas respectivas, para el posterior análisis y discusión de los resultados obtenidos. conjuntamente con asesor y revisor, para elaborar el informe final.

8) Recursos:

Humanos:

- Médico Asesor
- Médico Revisor
- Bibliotecarias
- Personal de Registros Médicos de Hospital Nacional Pedro de Bethancourt

No Humanos:

- Material de escritorio
- Instrumento de recolección de datos (boleta)
- Expedientes Médicos con diagnóstico de trauma de abdomen penetrante. Biblioteca de la Universidad de San Carlos de Guatemala y Roemmers.

Económicos:

- Total de Q 800.00 distribuidos de la siguiente manera:
  - a) Transporte Q 100.00
  - b) Fotocopias Q 200.00
  - c) Material para boleta recolectora de datos Q 200.00
  - d) Costo para operación de computadoras Q 300.00



## VARIABLES

Variable	Definición Conceptual	Definición Operacional	Unidad de Medida	Escala de Medición
a) Sexo	Condición orgánica que distingue al hombre de la mujer.	El sexo reportado registrado en las historias clínicas	Femenino - Masculino	Nominal
b) Edad	Tiempo transcurrido desde el nacimiento hasta la fecha de su hospitalización.	La edad en años cumplidos registrado en la historia clínica.	Años	Continua Numérica
c) Mecanismo de la lesión.	Lesión penetrante producida en un cuerpo vivo.	Se mide en base a la lesión, traumatismo o perforación que causa el proyectil o arma blanca;	Si - No	Nominal
e) Tratamiento médico	Conjunto de medidas de tipo higiénico o farmacológico, puesto en práctica para el alivio o curación de una lesión o enfermedad	Lo registrado en la historia clínica en base a: vía aérea adecuada, cristaliodes, coloides, antibióticos	Si - no	Nominal
f) Tratamiento quirúrgico	Conjunto de técnicas que se emplean para obtener la reparación de un órgano	Se mide en base a procedimientos quirúrgicos realizado el paciente	Si - No	Nominal
g) Condición de Egreso.	Estado de salud en que se encuentra un paciente al momento de salir de un centro hospitalario.	De acuerdo a lo registrado en la historia clínica: sano, contraindicado, traslado a otra institución, fallecido.	Si - no	Nominal.

h)Complicaciones	Aparición de fenómenos patológicos que no hubieran podido manifestarse en el curso de la enfermedad	Se mide en base a lo registrado en las notas de evolución de las historias clínicas (sépsis, hemorragia, absceso, otras)	SI - No	Nominal
------------------	---	--	---------	---------



**PRESENTACIÓN  
DE  
RESULTADOS**



## CUADRO # 1.

DISTRIBUCIÓN DE EDAD y SEXO, DE PACIENTES CON TRAUMA ABDOMINAL PENETRANTE, QUE CONSULTARON AL HOSPITAL NACIONAL PEDRO DE BETHANCOURT, MAYORES DE 12 AÑOS, DE ENERO DE 1,994 A DICIEMBRE DE 1,997.

GRUPO ETAREO	MASCULINO	FEMENINO	FRECUENCIA	PORCENTAJE
13 A 16	1	0	1	1.4%
17 A 20	10	1	11	16%
21 A 24	19	0	19	27.8%
25 A 28	9	2	11	16%
29 A 32	12	0	12	17.3%
33 A 36	7	1	8	11.6%
37 A 40	1	0	1	1.4%
41 A 44	2	1	3	4.3%
45 A 48	1	0	1	1.4%
49 A 52	2	0	2	2.8%
53 A 56	0	0	0	0
57 A 60	0	0	0	0
TOTAL:	64	5	69	100%

Fuente: Datos obtenidos del Hospital Nacional Pedro de Bethancourt, Antigua Guatemala y recolectados en la Boleta de Recolección de Datos. (ver anexos).

## CUADRO # 2:

PROCEDENCIA DE PACIENTES QUE CONSULTARON AL  
HOSPITAL NACIONAL PEDRO DE BETHANCOURT,  
ANTIGUA GUATEMALA:

DEPARTAMENTO DE SACATEPEQUEZ	TOTAL	DEPARTAMENTO DE CHIMALTENAGO	TOTAL
1. Antigua Guatemala	18.8%	1. Chimaltenango	11.6%
2. Jocotenango	8.7%	2. San Andrés Itzapa	4.3%
3. San Lucas Sac.	7.2%	3. Patzún	2.8%
4. Santiago Sac.	5.8%	4. Acatenango	2.8%
5. Ciudad Vieja	4.3%	5. San Martín Jilotepeque	2.8%
6. Magdalena Milpas Altas	4.3%	6. Sumpango	2.8%
7. San Miguel Dueñas	2.8%	7. San Antonio	1.4%
8. Santa Lucía M.A.	2.8%	8. San Juan Alotenango	1.4%
9. Santo Tomás M.A.	1.4%	-	-
10. San Bartolomé M.A.	1.4%	-	-
TOTAL:	58%	TOTAL:	30.4%

Fuente: Datos obtenidos del Hospital Nacional Pedro de Bethancourt, Antigua Guatemala y recolectados en la Boleta de Recolección de Datos. (ver anexos).

### ADRO # 3.

#### GNÓSTICO DE INGRESO AL HOSPITAL NACIONAL PEDRO DE BETHANCOURT.

GNÓSTICO DE INGRESO:	TOTAL:
Herida por arma blanca (HPAB)	39.1%
Herida por arma de fuego (HPAF)	39.1%
Refiere	20.4%
Otros	1.4%
TOTAL:	100%

Nota: Datos obtenidos del Hospital Nacional Pedro de Bethancourt, Antigua Guatemala y recolectados en la Boleta de Recolección de Datos. (ver anexos).

### ADRO # 4.

#### GNÓSTICO DE EGRESO DEL HOSPITAL NACIONAL PEDRO DE BETHANCOURT, ANTIGUA GUATEMALA.

GNÓSTICO DE EGRESO:	TOTAL:
Herida por arma blanca	50.7%
Herida por arma de fuego	26.1%
Herida Abdominal no penetrante	5.8%
Herida por esquirla de granada	1.4%
Refiere	4.3%
Otros:	12%
TOTAL:	100%



## CUADRO # 5.

NIVEL DE PERFORACION DE LA CAVIDA  
ABDOMINAL, PRODUCIDA POR TRAUM  
PENETRANTE DE ABDÓMEN.

NIVEL DE PERFORACION INTESTINAL	TOTAL
1. Estómago	15.9%
2. Colon	15.9%
3. Duodeno	14.5%
4. Yeyuno	13%
5. Ileon	11.6%
6. Bazo	8.7%
7. Hígado	8.7%
8. Páncreas	4.3%
9. Recto	2.8%
10. Ciego	2.8%
TOTAL:	100%

Fuente: Datos obtenidos del Hospital Nacional Pedro de Bethancourt, Antigua Guatemala y recolectados en la Boleta de Recolección de Datos. (ver anexos).

**CUADRO # 6**

**TÉCNICA QUIRÚRGICA UTILIZADA EN TRAUMA PENETRANTE DE ABDÓMEN.**

TÉCNICA QUIRÚRGICA UTILIZADA	TOTAL
1. Laparotomía exploradora	34.6%
2. Cierre primario por planos	17.9%
3. Apendicectomía Profiláctica	8.6%
4. Drenaje de hemoperitoneo.	7.4%
5. Resección y anastomosis termino terminal	5.6%
6. Lavado de cavidad	4.9%
7. Hepatorrafia	3.7%
8. Toracostomia	2.4%
9. Esplenorrafia	1.8%
10. Gastrorrafia	1.8%
11. Esplenectomía	1.8%
12. Colostomía doble boca.	1.2%
13. Pancreatorrafia.	1.2%
14. Nefrorrafia	1.2%
15. Colocación de drenajes	0.6%
16. Otros	3.1%
<b>TOTAL:</b>	<b>100%</b>

Fuente: Datos obtenidos del Hospital Nacional Pedro de Bethancourt, Antigua Guatemala y recolectados en la Boleta de Recolección de Datos. (ver anexos).

Y se hace la aclaración que en el 100% se realizó laparotomía exploradora, y el resultado que se observa en este cuadro corresponde a los datos que sí estaban escritos en los expedientes médicos



## CUADRO # 7

### COMPLICACIONES OBSERVADAS EN TRAUMA PENETRANTE DE ABDÓMEN.

COMPLICACIONES	SI	NO	TOTAL
	27.5%	71%	100%

Fuente: Datos obtenidos del Hospital Nacional Pedro de Bethancourt, Antigua Guatemala y recolectados en la Boleta de Recolección de Datos. (ver anexos).

## CUADRO # 8

### TIPO DE COMPLICACIONES OBSERVADAS EN TRAUMA PENETRANTE DE ABDÓMEN

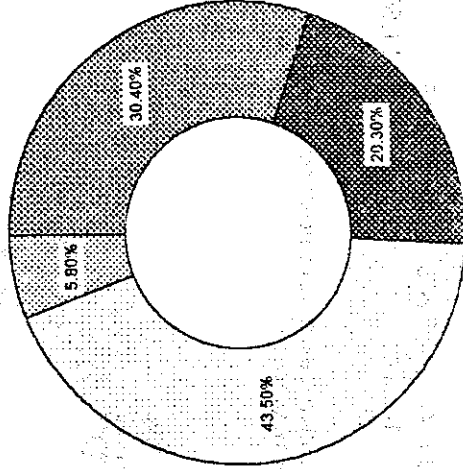
COMPLICACION	TOTAL
1. Hemoperitoneo	50%
2. Neumotórax	8.3%
3. Peritonitis fecaloidea	8.3%
4. Transección vena y arteria iliaca	8.3%
5. Presión arterial baja	4.2%
6. Ventana pericárdica	4.2%
7. Absceso retro-vesical	4.2%
8. Fractura de hueso iliaco derecho	4.2%
9. P.C.R. trans-operatorio	4.2%
10. Perforación diafragmática	4.2%
TOTAL:	100%

Fuente: Datos obtenidos del Hospital Nacional Pedro de Bethancourt, Antigua Guatemala y recolectados en la Boleta de Recolección de Datos. (ver anexos).

**GRÁFICA # 1**  
**FECHA DE INGRESO, DEL AÑO 1,994 A 1,997 A LA SALA DE EMERGENCIA.**

AÑO	AÑO 94	AÑO 95	AÑO 96	AÑO 97
TOTAL	30.40%	20.30%	43.50%	5.80%

FECHA DE INGRESO DE PACIENTES AL HOSPITAL PEDRO DE BETHANCOURT



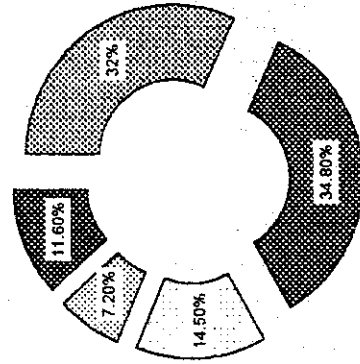
FUENTE: Datos obtenidos del Hospital Nacional Pedro de Bethancourt, Antigua Guatemala y recolectados en la boleta de recolección de datos (ver anexos).

**GRAFICA # 2.**

**NÚMERO DE PERFORACIONES ENCONTRADAS EN LA CAVIDAD ABDOMINAL PRODUCCIDA POR TRAUMA ABDOMINAL PENETRANTE**

PERFORACION	0 0 A 2	3 A 4	5 A 6	MÁS
TOTAL	32%	34.80%	14.50%	7.20%
				11.60%

PERFORACIONES ENCONTRADAS EN PACIENTES DEL HOSPITAL PEDRO DE BETHANCOURT

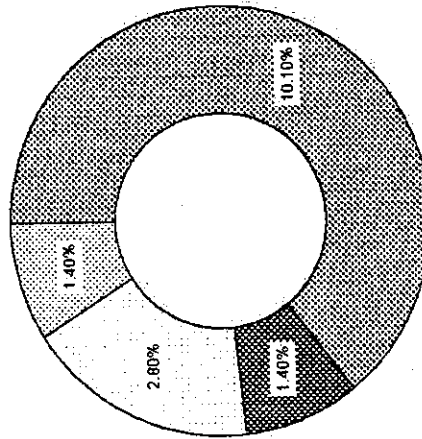


FUENTE: Datos obtenidos del Hospital Nacional Pedro de Bethancourt, Antigua Guatemala y recolectados en la boleta de recolección de datos (ver anexos)

**GRAFICA # 3.**  
**NÚMERO DE TRANSFUSIONES SANGUINEAS ADMINISTRADAS A PACIENTES**  
**CON TRAUMA ABDOMINAL PENETRANTE.**

No. DE TRANSFUSIONES	3 A 4	5 A 6	MÁS
TOTAL	10.10%	1.40%	2.80%
			1.40%

**NUMERO DE TRANSFUSIONES SANGUINEAS ADMINISTRADAS**

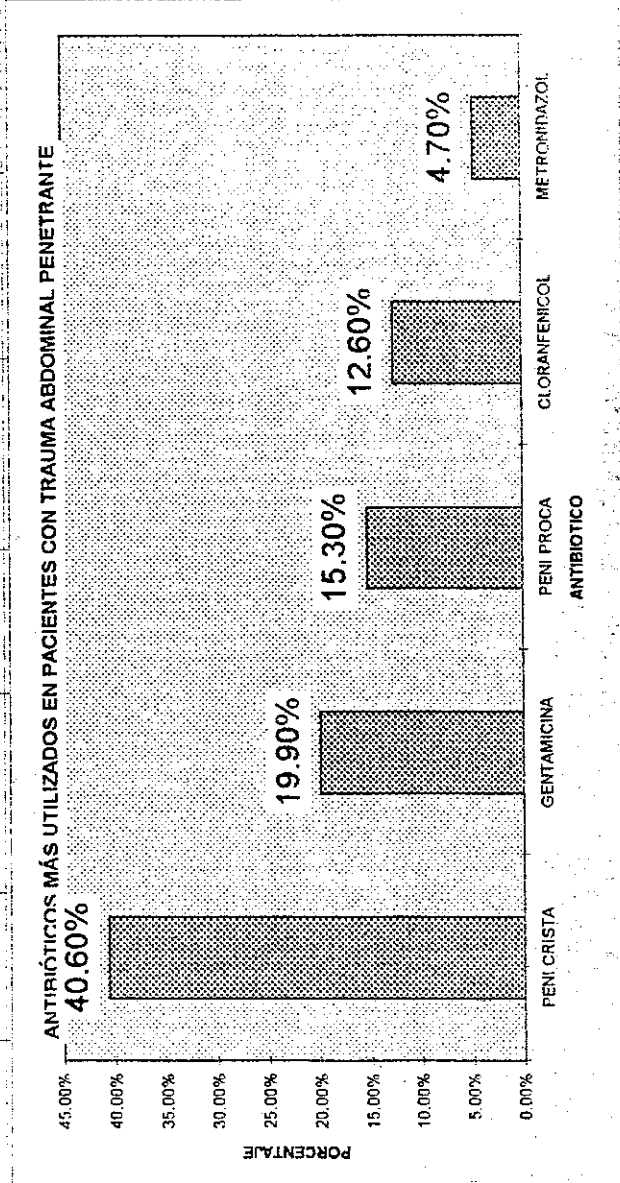


FUENTE: Datos obtenidos del Hospital Nacional Pedro de Bethancourt, Antigua Guatemala y recolectados en la boleta de recolección de datos (ver anexos).

**GRAFICA # 4.**

**ANTIBIÓTICOS UTILIZADOS EN TRAUMA ABDOMINAL PENETRANTE**

ANTIBIÓTICO TOTAL	PENI CRISTA	GENTAMICINA	PENI PROCA	CLORANFENICOL	METRONIDAZOL
	40.60%	19.90%	15.30%	12.60%	4.70%



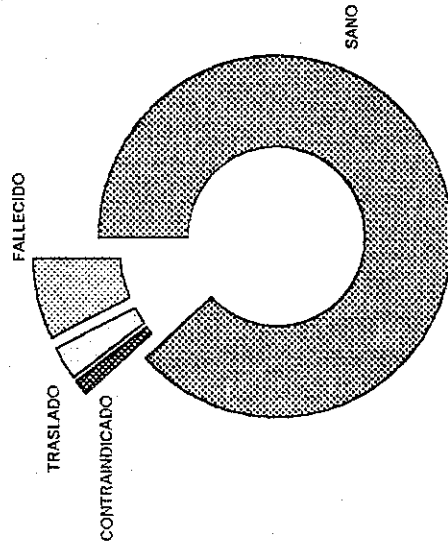
FUENTE: Datos obtenidos del Hospital Nacional Pedro de Bethancourt, Antigua Guatemala y recolectados en la hoja de recolección de datos (ver anexos)

**GRAFICA # 5**

**CONDICION DE EGRESO DEL PACIENTE**

EGRESO TOTAL	SANO	CONTRAINDICADO	TRASLADO	FALLECIDO
	87%	1.40%	2.80%	7.20%

**CONDICION DE EGRESO DEL PACIENTE CON TRAUMA ABDOMINAL PENETRANTE**



FUENTE: Datos obtenidos del Hospital Nacional Pedro de Bethancourt, Antigua Guatemala y recolectados en la boleta de recolección de datos (ver anexos).





# ANÁLISIS Y DISCUSIÓN DE RESULTADOS

THE UNIVERSITY OF CHICAGO  
DIVISION OF THE PHYSICAL SCIENCES  
DEPARTMENT OF CHEMISTRY  
5780 SOUTH CAMPUS DRIVE  
CHICAGO, ILLINOIS 60637  
TEL: 773-936-3700  
WWW.CHEM.UCHICAGO.EDU

## ANALISIS Y DISCUSIÓN DE RESULTADOS

Este primer estudio sobre determinación de las causas, tratamiento y complicaciones del trauma abdominal penetrante, fue realizado mediante una recopilación de datos con un periodo de anterioridad de 4 años; comprendido de enero de 1,994 a diciembre de 1,997, en pacientes mayores de 12 años, tanto en el género masculino y femenino; siendo objeto de estudio 69 expedientes médicos que contienen como diagnóstico trauma abdominal penetrante.

Los resultados obtenidos de ésta investigación, dentro de otros que serán especificados adelante, reflejan que el 100% de los expedientes revisados, carecen de un llenado adecuado, lo que propicia la pérdida de información que en algún momento podría desencadenar acciones de tipo médico legal, si el paciente que sufre complicaciones así lo solicitara; dicha pérdida se origina de el descuido y/o negligencia; ya que como se observó durante los cuatro años que se revisaron el número de expedientes es bajo, corresponde a un promedio aproximado de diecisiete por año, y aún así el llenado inadecuado tiene su inicio desde el diagnóstico de ingreso, casi en la totalidad de expedientes éste es inexistente.

### a). Sexo:

La población masculina resultó ser la más afectada por este tipo de lesiones, en un porcentaje abrumador en relación al sexo femenino, y esta diferencia está dada por un marcado aumento a las situaciones de riesgo a la que se exponen los varones en un lugar turístico y plagado de delincuencia como el departamento de Sacatepequez y principalmente el municipio de Antigua Guatemala, en donde se marcó el mayor número de incidentes (ver cuadro # 2); estos factores de riesgo incluyen entre otros, una sociendad machista que proporciona fácil acceso a drogas, alcohol, una creciente invasión de cultura que invita a la formación de pandillas y a enfrentamientos entre las mismas; un inadecuado control de armas

tanto en los centros nocturnos, como en el Estado de Guatemala en general, y en forma global a el creciente rompimiento de vínculos familiares que proporcionen educación preventiva y prediquen con el ejemplo.

b). Edad:

La mayor incidencia de trauma abdominal penetrante correspondió a pacientes adolescentes y adultos jóvenes, principalmente estos últimos cuya edad más frecuente se halla comprendida entre los 21 y 24 años (ver cuadro No.1), la diferencia entre estos dos grupos está dada por un hecho simple, y es porque sobre los adolescentes los padres aún ejercen cierto control moral y económico, mientras que los adultos jóvenes manifiestan independencia económica, autoridad sobre sus propios actos, dependencia de alcohol y/o drogas, y por ende la búsqueda de las mismas en los centros de "diversión nocturna", donde florecen los factores de riesgo para los accidentes y el propio trauma abdominal.

c). Procedencia:

Como se planteó anteriormente, es la Antigua Guatemala la que cuenta con el mayor número de lesionados por trauma abdominal penetrante, por ser ésta un eminente centro turístico y contar con la mayor parte de centros de entretención diurnos y principalmente nocturnos, a los cuales asisten visitantes tanto nacionales como extranjeros; el primer grupo procedente principalmente de el departamento de Chimaltenango por la cercanía entre los departamentos; lo que explica su presencia en el Hospital Nacional Pedro de Bethancourt, tras ser víctimas de actos violentos como los heridas por arma blanca y por arma de fuego.

d). Mecanismo de lesión:

De el total de expedientes clínicos revisados el mecanismo de lesión abdominal penetrante más frecuente fué el producido por arma blanca (instrumentos punzocortantes), situación que se explica en la facilidad respecto al acceso a este tipo de armas, para ocultar y transportar la misma; sin embargo, el proceso de alienación e invasión cultural a promovido la inquietud de portar armas de fuego, así como armas potentes y destructivas como las granadas de fragmentación, lo que justifica la existencia de pacientes consultantes a la emergencia de el Hospital Nacional Pedro de Bethancourt, tras sufrir heridas por dichas armas.

No obstante lo anterior y no pareciendo suficiente, se suma el hecho de la producción de heridas iatrogénicas intra-abdominales, en la sala de operaciones de éste hospital.

e). Tratamiento Quirúrgico:

En los 69 expedientes médicos revisados se constató que todos los pacientes fueron ingresados a sala de operaciones, sin la realización de técnicas de diagnóstico, que respaldaran el criterio quirúrgico, razón que explica la existencia de apendicectomía profiláctica, tras resultar la intervención a la cavidad abdominal negativa, es decir sin existencia de perforación en órgano intra-abdominal alguno, siendo éste un procedimiento contraindicado que promueve el riesgo de complicación posterior e innecesaria al paciente.

Respecto a la técnica quirúrgica más frecuente utilizada, corresponde el 100% a la laparotomía exploradora, técnica que es de fácil y rápido acceso a la cavidad abdominal, la incisión mediana supra para infra umbilical que es la que corresponde a ésta técnica, al incidir, no se lesionan arterias, venas, nervios, y permite una buena visibilidad y la posibilidad de realizar esternotomía media si existiera lesión en tórax, además el cierre de la cavidad abdominal es más seguro y

evita la dehiscencia de la herida operatoria si en caso el paciente es obeso ó t en su post-operatorio.

Acompañada por la apendicectomía profiláctica, dicha técnica quirúrg está contraindicada, debido al riesgo de peritonitis fecaloidea que se observó éste estudio.

f). Tratamiento médico:

En forma casi invariable el tratamiento se dividió del siguiente modo: ingreso se administró soluciones isoosmóticas para mantener la presión arterial y nivel de volúmen, y al egreso tanto de sala de operaciones como de le hospital administró la famosa triada: penicilina cristalina, metronidazol y gentamicina, c pocas variables en las que se utilizó cloranfenicol.

Lo anterior evidencia un manejo mecánico constante de los pacientes facilitar mejor cobertura a los pacientes ya que como se evidenció, no t presencia de estudios de gabinete, y escasamente de laboratorio; la antibiól terapia se ha fijado en medicamentos utilizados por tradición que causan ma molestia y tiempo de recuperación a los pacientes; puesto que según lo refer por el Dr. José Barrios jefe de Cirugía de Hombres de el Hospital Nacional Per de Bethancourt, el hospital cuenta con antibióticos recientes, como: cefalosporin y quinolonas, las cuales logran un efecto más rápido y con menos efect secundarios; que los utilizados actualmente. Estos hechos muestran negligenci pérdida de recursos, en la atención del paciente y la carencia de atención bipart con departamentos como: Medicina Interna e Infectología, para el manejo paciente quirúrgico.

g). Localización Anatómica:

Siendo el arma blanca el instrumento con el que más frecuentemente se produce penetración abdominal, es fácil entender porque el estómago y el colon resultan con mayor frecuencia afectados, y es porque son los órganos con mayor accesibilidad, dado que a éstos el agredido presenta menos defensa, y porque el origen de estos órganos les proporciona poca o ninguna movilidad, en comparación al intestino delgado cuyo mesenterio redundante le proporciona un movimiento de deslizamiento, que le permite alejarse del arma ofensora.

Los demás órganos que resultaron afectados (bazo, hígado, páncreas, recto y ciego) lo fueron a consecuencia de herida por arma de fuego, cuyo proyectil no sigue una vía regular y suele alcanzar órganos distantes y protegidos dentro de la cavidad abdominal.

h). Complicaciones:

De el total de expedientes clínicos revisados, el 50% de los pacientes cursó hemoperitoneo, como complicación casi obligada de el trauma abdominal penetrante, dado que todos los órganos en esta cavidad albergados, cuentan con gran cantidad de irrigación sanguínea y principalmente el intestino delgado e hígado, ambos frecuentemente afectados. No obstante la peritonitis fecaloidea ubicada en el segundo lugar de frecuencia, es un dato que debe considerarse ya que la apendicectomía profiláctica tan practicada a lo largo de éste estudio, representa un factor de riesgo constante, que promueva dicha contaminación por material fecal, tras la salida de el mismo transoperatoriamente, ó durante el post-operatorio inmediato del paciente.



Aún con lo anterior, las condiciones de egreso de los pacientes fue la adecuada, es decir como paciente sano en el 87% de los casos, por ello y antes de que dicho porcentaje se invierta debe prestarse atención a los factores que por descuido o negligencia ya mencionados conlleven al apareamiento de complicaciones innecesarias en el paciente quirúrgico.

## CONCLUSIONES

Las siguientes conclusiones han sido elaboradas a partir de síntesis de los principales resultados obtenidos durante el trabajo de campo, y apoyados en la información recolectada en el marco teórico al inicio de la presente investigación.

1. El Trauma Abdominal Penetrante se presenta en la sociedad guatemalteca en el género masculino, siendo el resultado de relaciones conflictivas fuera del hogar; donde los centros de diversión nocturna de provee la Antigua Guatemala se conviertan en la morada para que éste tipo de actos violentos, se observe en los adolescentes y adultos jóvenes que acuden a éstos lugares.
2. Inmersos en una sociedad en la cual se utilizan instrumentos punzocortantes en su mayoría y con el fin de producir cualquier tipo de daño; reflejándose éste en la penetración de la cavidad abdominal en la cual se lesionan estructuras vitales, consecuentemente aumentar la realización de laparotomía exploradora en el 100% de éstos pacientes, cómo opción quirúrgica inmediata, ante tal situación. Y la realización de Apendicectomía profiláctica, procedimiento contraindicado, al no encontrar lesión de órgano intra-abdominal alguno.
3. Luego de la etapa quirúrgica, sobreviene la etapa de recuperación inevitable, en la cual los riesgos de complicación siendo el Estómago y Colon los más afectados; además de asociarse la complicación secundaria a un Hemoperitoneo, que se produce en un 50% de éste tipo de pacientes.

## RECOMENDACIONES

1. Utilizar los métodos diagnósticos de Rayos X, lavado peritoneal previo a realizar laparotomía exploradora; si el paciente se encuentra estable hemodinámicamente, esto para evitar la realización de técnicas quirúrgicas innecesarias.
2. Tratar de determinar de qué manera el Hospital de Chimaltenango no cumple con la referencia de su propio departamenteo, ya que se comparó con la mitad de los pacientes del departamento de Sacatepequez.
3. Evitar la realización de apendicectomía profiláctica al ser negativo con respecto a perforación de cavidad abdominal.
4. Especificar los criterios de colocación de catéter central e infusión sanguínea en éste tipo de pacientes para evitar complicaciones secundarias a hemoperitoneo.
5. Conformar el tratamiento conjunto con las especialidades de Medicina Interna, esto mejoraría la calidad de atención a éste tipo de pacientes.

## RESUMEN.

El trauma abdominal penetrante se define como una lesión a nivel abdominal, producida por arma blanca y arma de fuego u otro objeto capaz de penetrar la cavidad abdominal; que surge de una relación de violencia y poder, ejercida por un individuo ó en forma colectiva por un grupo de personas; situación presente en un 92.7% de personas del sexo masculino, que provienen de pobreza y con mayor frecuencia de Antigua Guatemala.

Observando en el año 1,996 un ascenso en éste tipo de pacientes para luego ocurrir un marcado descenso en el año posterior; siendo la herida por arma blanca la causa más frecuente, la que lesiona el estómago, colon y duodeno respectivamente. Observando un número de 0 a 2 perforaciones con mayor frecuencia; por lo que se realizó Laparotomía Exploradora como decisión quirúrgica, además de Apendicectomía Profiláctica al no encontrar perforación; siendo éste procedimiento contraindicado, debido al riesgo de contaminación peritoneal siendo ésta última la tercera causa en cuanto a complicaciones se refiere.

De igual forma se transfundieron un número de 0 a 2 unidades de sangre con mayor frecuencia. Lo que pone de manifiesto, que éste tipo de pacientes con Herida Penetrante de Abdómen existe y los habitantes de nuestra sociedad no pasan desapercibidos ante tal situación. Siendo el humano un ente pensante y amante a la vida; éste tipo de hechos no debería de existir.



# ANEXOS



BOLETA DE RECOLECCIÓN DE DATOS.

1. No. Registro Médico: \_\_\_\_\_
2. Sexo: M: \_\_\_\_\_ F: \_\_\_\_\_
3. Edad: \_\_\_\_\_
4. Procedencia: \_\_\_\_\_
5. Fecha de Ingreso: \_\_\_\_\_
6. Diagnóstico de Ingreso: \_\_\_\_\_
7. Diagnóstico de Egreso: \_\_\_\_\_
8. Mecanismo de Lesión:
  - \* Herida Penetrante: SI: \_\_\_\_\_ NO: \_\_\_\_\_
  - Arma de fuego: \_\_\_\_\_ Arma Blanca: \_\_\_\_\_ Otro: \_\_\_\_\_
9. Nivel de Perforación:
  - Estómago: \_\_\_\_\_
  - Angulo de Treitz: \_\_\_\_\_
  - Duodeno: \_\_\_\_\_
    - Grado I: \_\_\_\_\_
    - Grado II: \_\_\_\_\_
    - Grado III: \_\_\_\_\_
    - Grado IV: \_\_\_\_\_
    - Grado V: \_\_\_\_\_
  - Yeyuno: \_\_\_\_\_
  - Ileon: \_\_\_\_\_
  - Ciego: \_\_\_\_\_
  - Colon: \_\_\_\_\_
    - Grado I: \_\_\_\_\_
    - Grado II: \_\_\_\_\_
    - Grado III: \_\_\_\_\_
    - Grado IV: \_\_\_\_\_
    - Grado V: \_\_\_\_\_
    - Grado VI: \_\_\_\_\_
  - Recto: \_\_\_\_\_
  - Higado: \_\_\_\_\_
    - Grado I: \_\_\_\_\_
    - Grado II: \_\_\_\_\_
    - Grado III: \_\_\_\_\_
    - Grado IV: \_\_\_\_\_
    - Grado V: \_\_\_\_\_
    - Grado VI: \_\_\_\_\_



Páncreas: \_\_\_\_\_  
Tipo 1: \_\_\_\_\_  
Tipo 2: \_\_\_\_\_  
Tipo 3: \_\_\_\_\_  
Tipo 4: \_\_\_\_\_

Bazo: \_\_\_\_\_  
Grado 1: \_\_\_\_\_  
Grado 2: \_\_\_\_\_  
Grado 3: \_\_\_\_\_  
Grado 4: \_\_\_\_\_  
Grado 5: \_\_\_\_\_

Otro: \_\_\_\_\_  
\_\_\_\_\_  
\_\_\_\_\_

10. Número de Perforaciones encontradas:

0-2: \_\_\_\_\_  
3-4: \_\_\_\_\_  
5-6: \_\_\_\_\_  
Más: \_\_\_\_\_

11. Técnica Quirúrgica utilizada:

\_\_\_\_\_  
\_\_\_\_\_  
\_\_\_\_\_  
\_\_\_\_\_

12. Complicaciones: SI: \_\_\_\_\_ NO: \_\_\_\_\_

Cuales: \_\_\_\_\_  
\_\_\_\_\_  
\_\_\_\_\_

13. Administración de soluciones intravenosas: SI: \_\_\_\_\_ NO: \_\_\_\_\_

Transfusiones Sanguíneas: SI: \_\_\_\_\_ NO: \_\_\_\_\_ Cuántas? \_\_\_\_\_  
Antibióticos: SI: \_\_\_\_\_ NO: \_\_\_\_\_ Cuál: \_\_\_\_\_

14. Condición de egreso del paciente:

Sano: \_\_\_\_\_  
Contraindicado: \_\_\_\_\_  
Traslado a otra institución: \_\_\_\_\_  
Fallecido: \_\_\_\_\_

## BIBLIOGRAFIA:

- 1) Prensil Libre. Muertes Violentas en Guatemala. Miércoles, 13 de Agosto de 1,997 Pág. 3.
- 2) Siglo XXI. Violencia en la Capital. Viernes, 21 de Agosto de 1,998. Pag. 12
- 3) Asensio JA, Feliciano DV, Britt LD, Kerstein MD: Management of duodenal injuries. Curr Probl Surg 11:1021, 1,993.
- 4) Rodney Durham, MD. Clinicas Quirúrgicas de Norteamérica. Trama de abdomen. Editorial Interamericana, México D.F. Noviembre, 1,990.
- 5) Ivatury, Rao R. MD. Traumatisms Duodenales Complejos. Clinicas Quirúrgicas de Norteamérica. 1,996. Vol 4, #: 4. Págs. 801-817.
- 6) Keith L. Moore. Embriología Básica. Editorial Interamericana. Tercera Edición, 1,990. México D.F. Págs: 181 - 193.
- 7) Meade RH: An introduction to the history of general surgery. Philadelphia, WB Saunders, 1,968, pág. 197.
- 8) Mattox KL, Moore EE, Feliciano DV: Trauma. Norwalk, CT, Apleton & Lange, 1,988, págs. 411- 459-472.
- 9) Jones RC, Thal ER, Johnson NA, et al: Evaluation of antibiotic therapy following penetrating abdominal trauma. Ann Surg 201:576-585, 1,985
- 10) Vandamme JPJ, Bonte J: The Blood supply of the stomach. Acta Anat 131:89-96, 1,988
- 11) McNulty CAM, Wise R: Gastric microflora. Br Med J 291:367-368, 12,1985.
- 12) Gorbach SL: Intestinal microflora. Gastroenterology 60:1110-1129, 1,971
- 13) Garvey BM, McCambley JA, Tuxen DV: Effects of gastric alkalization on bacterial colonization on critically ill patients. Crit Care Med. 17:211, 1,989.
- 14) Fackler ML: Wounds ballistics: A review of common misconceptions. JAMA 259:2730-2736, 1,988.
- 15) Cogbill TH, Bintz M, Johnson JA, et al: Acute gastric dilatation after trauma. J. Trauma. 27:1113-1117, 1987.
- 16) Dellinger EP, Wertz MJ, Lennard ES, et al: Efficacy of short - course antibiotic prophylaxis after penetrating intestinal injury. Arch Surg 121:23-30, 1,986
- 17) Hastings JC, Van Winkle W, Barker E. et al. Effect of suture material on healing wounds of the stomach and colon. Surg Gynecol Obstet 140:701-707, 1,975.
- 18) Chu CC, Moncrief O. An in vitro evaluation of the stability of mechanical properties of surgical suture materials in various pH conditions. Ann Surg 198:223-228, 1,983.
- 19) Daly RC, Mucha P, Pairolero PC, et al: The risk of percutaneous chest tube thoracostomy for blunt thoracic trauma. Ann Emerg Med 14:865-870, 1,985.
- 20) Mandal AK, Montano J, Thadepalli H: Prophylactic antibiotics and no antibiotics compared in penetrating chest trauma. J Trauma 25:639-643, 1,985
- 21) Jex RK, van Heerden JA, Wolff BG, et al: Gastrointestinal anastomoses: Factors affecting early complications. Ann Surg 206:138-141, 1,987.

- 22) Kornblith PL, Boley SJ, Whitehouse B5: Anatomy of the splenic circulation. Surg Clin North Am 72:1, 1,992.
23. Moore EE, Shackford SR, Pachter HL, et al: Organ injury scaling: Spleen, liver, and kidney. J Trauma 29:1664-1666, 1989.
24. Pachter HL, Liang HG: Liver and biliary tract trauma. In Moore EE, Mattox KI, Feliciano DV: Trauma. Norwalk, Appleton & Lange, 1991, pp: 441-453.
25. Beal SL; Fatal hepatic hemorrhage: An unresolved problem in the management of complex liver injuries. J Trauma 30:163-169, 1990.
26. Pachter HL, Spencer FC, Hofstetter SR, et al: Significant trends in the treatment of hepatic trauma: Experience with 411 injuries. Ann Surg 215:492-502, 1,992.
- 27) Vinsant GO, Fallon WF: General principles in the management of hemorrhagic shock: Lessons learned in the early care of the trauma patient. In Buckman RF Jr, Gervin AS, Fallon WF (eds): Trauma Quarterly, Frederick, Aspen Publishers, 1,992 pp 28-37
- 28) Feliciano DV, Pachter HL: Hepatic trauma revisited. Curr prob Sug 22:455-524, 1,989
- 29) Smith PC, Tweddell JS, Bessey PQ: Alternative approaches to abdominal wound closure in severely injured patients with massive visceral edema. J trauma 32:16-20, 1,992.
- 30) Dulchavsky SA, Geller ER, Maurer J, et al: Autologous fibrin gel: Bactericidal properties in contaminated hepatic injury. J Trauma 31:991-995, 1,991.
- 31). Hollands MJ, Little JM: Hepatic venous injury after blunt abdominal trauma. Surgery. 107:149-152, 1990.
32. Jones RC. Management of pancreatic trauma. Am J Surg. 150(12):698-704, 1,985.
33. Feliciano DV, Martin TD, Cruse PA, et al: Management of combined pancreatoduodenal injuries. Ann Surg 205(6):673-679, 1987.
34. Jones RC: Management of pancreatic trauma. Am J Surg 150(12):698-704, 1985.
35. Pimpl W, Dapunt O, Laindl H. et al: Incidence of septic and thromboembolic-related deaths after splenectomy in adults. Br J Surg 76:517-521, 1989.
36. Guyton, A.C. Tratado de Fisiología. 7ma. edición México; Interamericana, 1,989 Págs: 928.
37. Asencio JA, Feliciano DV, Britt LD, Kerstein MD: Management of duodenal injuries Curr Probl Surg 11:1021, 1,993.
38. Asencio JA, Stewart BM, Demetriades D: Duodenum, In Ivatury RR, Cayten CG (eds): The Textbook of Penetrating Trauma Baltimore, Williams & Wilkins, 1,996, p. 610.
39. Nassora ZE, Ivatury RR, Simon RJ, et al: A prospective re-appraisal of primary repair of penetrating duodenal injuries. Am Surg 60:35, 1,994.
40. Shanon, F. et al Primary Repair of The Colon: When is Safe Alternative. Ann Surg. 1,998 March,; (1): 851-859.
41. Hamilton, L. Anatomía Humana. 3ra. edición México D.F.: Haria, 1,996

42. Saxe, Jonathan M. MD. Tratamiento del Cierre Abdominal difícil. Clinicas Quirúrgicas de Norteamérica. 1,993 # 2; Vol: 2 Págs: 271-279.
43. Jex, R.K. et al. Gastrointestinal Anastomoses, Factors Affecting Early Complications. Ann. J. Surg. 1,987. Jan.; 206 (1); 138-141..
44. Kirk A., Ludwig MD. Shock - Associated Right. Colon Ischemia and Necrosis, The Journal of Trauma. Vol. 39. # 6. January 1,995. Págs. 1171-1174.
45. Martin, Russel R. Outcome for delayed operation of penetrating colon injuries. The Journal of Trauma. 31 (8): 1591-1595. June 1,991.
46. Guarino, John, MD. Small Bowel Injuries: Mechanisms, Patterns, and Outcome The Journal of Trauma. Vol: 39 # 6. Diciembre, 1,995. Págs: 1076-80.
47. Pacheco Frez, Ana M. Dra. Laparoscopia en Trauma Penetrante Abdominal. Revista Chilena de Cirugia. Vol. 49, No. 1. Febrero 1,997; Págs: 88-93.

