

**UNIVERSIDAD DE SAN CARLOS DE GUATEMALA
FACULTAD CIENCIAS MEDICAS
POST-GRADO OFTALMOLOGIA**

TITULO

**“RESULTADOS VISUALES EN CIRUGIA DE CATARATA
CON FACOEMULCIFICACION”**

**(REVISION DE LOS CASOS OPERADOS EN EL HOSPITAL DE OJOS Y
OIDOS “DR. RODOLFO ROBLES V” DEL UNO DE ENERO DE 1997 AL
TREINTA Y UNO DE DICIEMBRE DE 1998)**

REVISOR:

DR. CARLOS PORTOCARRERO

COORDINADOR 'PST-GRADO DE OFTALMOLOGIA

HOSPITAL ROOSEVELT.

Dr. JOSE LUIS DOMINGUEZ RUEDA

INDICE

- I) INTRODUCCIÓN
- II) RESUMEN
- III) OBJETIVOS
- IV) REVISIÓN BIBLIOGRÁFICA
- V) MATERIALES Y MÉTODOS
- VI) RESULTADOS
- VII) ANÁLISIS Y DISCUSIÓN DE RESULTADOS
- VIII) CONCLUSIONES
- IX) REFERENCIAS BIBLIOGRÁFICAS
- X) ANEXOS

CAPÍTULO I

INTRODUCCIÓN

Existen actualmente aproximadamente 42,000,000 de personas que presentan algún grado de ceguera en el mundo, debido a las cataratas; aunque se hacen importantes esfuerzos para encontrar la forma de prevenirlas, la cirugía es actualmente, el único método seguro y efectivo, para rehabilitar visualmente, a los que padecen de catarata. Esta consiste en remover el cristalino cataratoso u opacificado y reemplazarlo externamente por anteojos o por lentes de contacto con una gran cantidad de desventajas o, la mejor forma, que consiste en la implantación de un lente intraocular, que es, actualmente, la forma que ofrece las mayores ventajas, y que al paso del tiempo ha probado ser segura.

Lo que ha sufrido cambios a través de la historia de la cirugía de la catarata, es el método quirúrgico para la extracción de la misma: a) Extracción extracapsular que consiste en extraer la catarata, dejando unida a las zonulas la cápsula posterior intacta. y b) La técnica llamada extracción intracapsular, que consiste en extraer la catarata adentro de su misma cápsula, para lo cual es necesario, lisar los ligamentos zonulares. Estos dos métodos son manuales, es decir, sin el auxilio de máquinas automáticas.

Existe un tercer método, objeto del presente estudio, llamado FACOEMULSIFICACIÓN, iniciado por Kelman quien tuvo sus primeras experiencias en la década de 1970. Esta técnica consiste en extraer la catarata por una incisión pequeña, aproximadamente de 3mm. de longitud, por medio de una pieza de mano unida a una consola, que controla el poder ultrasónico, irrigación y vacío, el cual es accionado por un pedal.

La pieza de mano emite vibraciones ultrasónicas, que destruyen las masas del cristalino, extrayéndolas por medio del vacío, hacia fuera del ojo, y manteniendo la cámara anterior formada, por medio de irrigación.

Es un método que tiene las desventajas de ser difícil, consumir tiempo para aprender, necesitar de inversión económica para adquirir el equipo, y las complicaciones podrían ser más severas, pero que en manos experimentadas, es un método seguro, rápido, que causa menos agotamiento para el cirujano, por lo que podría realizarse un mayor número de cirugías por período quirúrgico; y para el paciente una pronta rehabilitación para integrarse a sus labores habituales.

En el presente estudio, se efectuaron 102 casos de extracciones de catarata por la técnica de facoemulcificación, se analizaron los resultados visuales, las complicaciones y hallazgos a los 3 meses postoperatorios.

CAPÍTULO II

RESUMEN

El presente, es un estudio retrospectivo titulado “*Resultados visuales en cirugía de catarata con facoemulcificación*”. Se revisaron los expedientes de los

casos operados por un mismo cirujano en el hospital de ojos “Dr. Rodolfo Robles V” en el período comprendido del uno de Enero de 1997 al 31 de Diciembre de 1998 y se encontraron 102 ojos operados con dicha técnica que cumplían con los criterios de inclusión. A los 3 meses postoperatorios, se analizaron las variables: edad, diagnóstico preoperatorio, la AV. preoperatoria, la agudeza visual post-op, y las complicaciones postoperatorias. El 55.44% tenían edad entre 70 y 79 años. La agudeza visual preoperatoria en 71 casos(70%) fue de contar dedos o menor y en 31 casos (30%) fue de 20/200 o mejor. Las principales complicaciones postoperatorias fueron: edema corneal, prolapso del iris, glaucoma, retención de restos, desprendimiento de retina. Se encontraron 57 hallazgos operatorios, la mayoría de ellos producidos por trauma con el equipo de la facoemulcificación, aunque hay que hacer notar que un ojo podía tener varios hallazgos al mismo tiempo. El 80% de los casos tuvieron agudeza visual post cirugía de 20/40 o mejor, por lo que se concluyó que la técnica de facoemulcificación es eficaz para la extracción de catarata, pero se recomienda que el cirujano en período de formación tenga un tutor, que haga la transición entre EEC y Facoemulcificación paso a paso, y que tenga en cuenta que se utiliza una máquina potencialmente traumática, si no se tiene el conocimiento, la habilidad y la experiencia necesarios.

CAPÍTULO III

OBJETIVOS

CONOCER LA AGUDEZA VISUAL DE LOS PACIENTES OPERADOS DE CATARATA CON LA TÉCNICA DE FACOEMULCIFICACIÓN.

DETERMINAR LAS COMPLICACIONES DE LOS PACIENTES OPERADOS DE CATARATA CON FACOEMULCIFICACION.

CAPÍTULO IV

REVISION BIBLIOGRAFICA

Existen varias causas de ceguera tales como glaucoma, retinopatiá diabética, tracoma, oncoserculosis, xeroftalmia y catarata, siendo ésta última una de las principales con buen pronóstico con tratamiento quirúrgico.

Se considera que el número de personas que padecen de catarata en el mundo es de 42,000,000 y de estas 252,000 niños se transforman en ciegos cada año⁽⁸⁾. En Guatemala no hay estadísticas confiables que nos indiquen la prevalencia, sin embargo, se considera en varias decenas de miles. A pesar de estas alarmantes cifras y a pesar de los esfuerzos que se hacen para curar o prevenir el apareamiento de la catarata, la cirugía es el único medio actualmente para rehabilitar la visión a las personas que la padecen⁽¹⁾.

En la clasificación de la catarata hay tres posibles enfoques⁽²⁶⁾:

- a) Por su etiología: la edad, exposición a radiaciones, metabólicas, congénitas, traumáticas y secundarias a tratamiento médico.
- b) Evaluación de los cambios del cristalino *in vivo*: se nombran según la posición de la opacidad dentro del cristalino, siendo éstas cortical, nuclear, subcapsular posterior, SCA, capsular, brunesciente.
- c) Descripción de la patología post-extracción⁽²⁶⁾.-

Las cataratas también pueden estar asociadas a otras anomalías oculares o enfermedades sistémicas, como anomalía de Peter, síndrome de Márfan, Weill-Marchesani, síndrome de Lowe, de Greg, síndrome de Dawn, etc.

MAGNITUD DEL PROBLEMA:

En la medida en que la expectativa de vida sea mayor como ocurre en países desarrollados, el número de personas con ceguera debido a catarata será mayor y en países en vías de desarrollo dentro de 40 años el número de personas con esta patología no podrá ser atendido por los sistemas de salud gubernamental.⁽⁸⁾.-

En países como la India, la catarata constituye un problema de salud de índole alarmante, lo cual se atribuye a la enorme población, malnutrición y componente

genético; posiblemente también la exposición excesiva a la luz solar predispone a la catarata⁽⁸⁾.

Hace más de 3 décadas se impulsó el establecimiento de Hospitales Oculares Móviles para la extracción masiva de cataratas con resultados comparables a los de grandes centros urbanos⁽⁸⁾.

Se hacen importantes esfuerzos para entender el mecanismo básico que origina la catarata y se sabe en la actualidad que el proceso de envejecimiento por si solo no produce opacificación del cristalino, si no que existen muchos factores que juegan un importante rol en la entidad⁽⁸⁾. Existen evidencias que sugieren que la catarata es causada por agregación de proteínas al cristalino y que al aumentar no permite el normal paso de la luz al formarse la opacidad⁽⁸⁾ por lo que estudios en el Instituto Nacional Ocular de Bethesda Maryland se centran en conocer de la bioquímica y la biología molecular en la formación de la catarata; también es importante conocer los factores de riesgo y al mismo tiempo los factores desencadenantes⁽⁸⁾.

En Guatemala, la cirugía de catarata se hace en centros hospitalarios principalmente en la capital, y en los últimos años, Unidades Oftalmológicas con capacidad para efectuar esta operación se han organizado en el interior de la república. Jornadas quirúrgicas realizadas por Instituciones como el Hospital Rodolfo Robles V, el Hospital Roosevelt a través del Departamento de oftalmología, y Fundazúcar, que ha establecido un importante centro en la costa sur, Club de Leones y misiones internacionales.

Aunque la cirugía de catarata ha sido practicada durante 3,000 años, fue hasta mediados del siglo 17 que la verdadera naturaleza de la catarata fue comprendida⁽²⁴⁾. Y la primera técnica utilizada fue el hundimiento de la misma hacia el vitreo insertando agujas dentro del ojo, según reportó Michael Brisseu en 1705⁽²⁴⁾.- en 1748, Jacques Daniel fue el primero en reportar la técnica de EXTRACCION

EXTRACAPSULAR DE LA CATARATA, y en 1953, Samuel Sharp describió la técnica de la EXTRACCIÓN INTRACAPSULAR que no tuvo aceptación popular^(24,25); la técnica EEC se usó durante muchos años, hasta que Barraquer en un intento por resolver un hyfema inyectando alfaquimitripsina en cámara anterior, produjo lisis de las zónulas por lo que accidentalmente efectuó una extracción intracapsular, técnica que rápidamente se propagó y se usó durante varios años.

En Guatemala la técnica EIC estuvo de moda, y era enseñada a los Residentes de oftalmología y al inicio de la década de los 80 aún se utilizó colocando lentes de cámara anterior. Actualmente ha quedado relegada para casos especiales, ya que rápidamente nos hemos dado cuenta de las ventajas que representaba colocar el lente intraocular en cámara posterior, por lo que la EEC (extracción extracapsular) ha sido la técnica preferida por los cirujanos hasta hace 2 a 3 años, en que ha habido varios oftalmólogos de vanguardia que nos hemos dado cuenta de las ventajas de la nueva técnica extracapsular llamada F A C O E M U L C I F I C A C I O N !

TECNICA DE FACOEMULCIFICACION DE KELMAN:

Para los oftalmólogos entrenados en la técnica EEC, el uso del facoemulcificador le parecerá un territorio nuevo, y Kelman en 1970 recomendaba 50 horas de entrenamiento en un animal de laboratorio, viendo con el microscopio, con un instrumento dentro del ojo. El cirujano debe poseer visión binocular, no poseer temblor en las manos y poseer un microscopio con luz coaxial⁽²⁴⁾.-

En el principio toma más tiempo hacer una facoemulcificación que una EEC, pero con el entrenamiento adecuado, sucederá lo contrario⁽²⁴⁾ principalmente cuando cambiamos a cirugía por córnea clara. En los primeros casos se debe ir con la mentalidad de abortar la faco y cambiar a EEC, si el procedimiento se vuelve difícil⁽²⁴⁾.

En Guatemala el uso del faco es limitado aún, porque encarece el procedimiento, ya que se usa más cantidad de viscoelástico, los instrumentos

principalmente los cuchilletes son descartables, la máquina no es asequible para el oftalmólogo con poco volumen de cirugía, por lo que se usa principalmente en instituciones. Aunque es un hecho comprobado que representa ventajas como las siguientes:

Se convierte en un procedimiento más rápido, provoca menos fatiga en el cirujano, brinda más rápida rehabilitación para el paciente, proporciona mejor visión al paciente, y casi nula cantidad de astigmatismo, por lo que actualmente se busca generalizar esta técnica.

COMO FUNCIONA EL FACOEMULCIFICADOR

El equipo de facoemulcificador posee varias funciones incluyendo el corte de vítreo:

- 1.- Irrigación.
- 2.- Aspiración.
- 3.- Facoemulcificación.
- 4.- Vitreofago.
- 5.- Coagulación.

Sistema de Irrigación:

Opera por gravedad, se acciona al presionar un pedal de la posición 0 a la posición 1, se abre una válvula que deja pasar fluido que repone la cantidad de líquido que sale de la cámara anterior; es la primera función de la máquina y se recomienda entrar a la cámara anterior en la posición de irrigación.^(5,6); la tasa de irrigación puede ser de 3 a 40cc por minuto, rango dentro del cual podemos ajustarlo de acuerdo a nuestras necesidades.

Sistema de aspiración:

Pasando el pedal de la posición 1 a la posición 2, se acciona la bomba (peristáltica), sacando fluido o material suelto del cristalino^(5,7). Esta bomba da el vacío necesario que va desde 0 hasta 453mm hg, para aspirar las partículas que ocluyen el lumen de la aguja de la pieza de mano, para que sean emulcificadas y aspiradas y van a parar de a una bolsa de drenaje^(5,7).-

Facoemulcificación:

Se obtiene pasando el pedal de la posición 2 a la 3; La sonda ultrasónica contiene una aguja que vibra rápidamente, la sonda contiene cristales piezoeléctricos que vibran a velocidades de 30,000 a 60,000 hertz (30 a 60 kilohertz); esta rápida oscilación actúa como un mazo sobre el cristalino, destruyéndolo en partículas que pueden ser aspiradas fuera del ojo⁽⁵⁾.-

Esta aguja está revestida por una manga de silicón con dos agujeros en su extremo anterior, por donde fluye el líquido que mantiene la cámara anterior formada y evita el calentamiento de la aguja y para evitar quemar el tejido, es importante que la solución esté fluyendo, mientras se está facoemulcificando.

El poder del faco se mide en porcentaje que va desde 0 al 100%, se recomienda trabajar con el 70% del poder continuo y se debe cambiar a faco pulsado en los mismos parámetros cuando el cristalino se ha reducido a fragmentos, para evitar que pequeñas piezas de la catarata sean catapultadas hacia el endotelio y causar daño en el mismo.

Coagulación:

Se acciona al presionar la tecla de coagulación en la consola de la máquina, y presionando el pedal a la posición 2 ó 3. Esta función se puede usar en dos modos: control por el panel, en el cual no se puede causar más coagulación que la que se programó en el panel, o control por el cirujano en

el que se puede llegar hasta un 100% del voltaje a medida que presionamos el pedal.-

Vitrectomía:

Se adapta a la consola una pieza de mano diseñada para la máquina y se activa oprimiendo la llave del vitrector; se pone a funcionar con el pedal en la posición uno o dos, la cual produce cortes de 50 a 400 por minuto. Esta también posee funciones de vacío y aspiración.-

Las descripciones anteriores corresponden al equipo Alcon (Universal II), el cual tiene los siguientes componentes:

1.) Pedal que acciona:

- irrigación
- vacuun (I/A)
- poder ultrasónico (U/S)
- voltaje para coagulación

2.) Consola con 3 memorias y una default.

Las tres memorias se pueden cambiar de acuerdo a las preferencias del cirujano.

3.) Bipolar para coagulación.

4.) Sonda Ocutome para vitrectomía, la cual irriga, guillotina y aspira.-

5.) Tono audible feedback para malfunciones.⁽⁵⁾.-

¿COMO SE OPERA EL FACOEMULCIFICADOR?

Una enfermera circulante y una instrumentista, deberán estar adiestradas en el uso de esta máquina, tanto en la colocación de los tubos,

la sintonización del equipo y conocer los 5 modos que permiten intraoperatoriamente, hacer los ajustes apropiados en la tasa de irrigación, límite de vacuun, y del poder ultrasónico.

La pieza de mano posee 3 líneas que deben adaptarse en lugar adecuado:

1. Un set de irrigación el cual se conecta en la solución, se pasa por la válvula (pinch valve) y la solución fluirá hacia dentro de la cámara anterior por gravedad, al abrir dicha válvula en la posición del pedal.
2. La línea de aspiración que se pasa primero por el aspiración port, luego por la bomba peristáltica y en su extremo abierto va a parar a la bolsa de drenaje a donde llegan el material aspirado de cámara anterior (solución y material de la catarata). La línea del ultrasonido que va de la pieza de mano y se adapta a la parte inferior de la consola.

Después de encender el aparato, se cae en el modo default, presionando la tecla multifunción, se abre la válvula de irrigación y se llena la vía de irrigación. El modo irrigación tiene dos submodos prime y freeflow. Prime: Presionando la tecla multifunción, acciona la bomba de aspiración, para llenar la pieza de mano; presionando la tecla nuevamente, se vuelve al modo irrigación. Freeflow: Presionando la tecla multifunción debajo de freeflow para entrar a irrigación modo freeflow, presionando nuevamente sale de este modo.⁽⁵⁾.-

Hasta este momento no se ha iniciado la cirugía, únicamente hemos preparado la máquina.

TECNICA QUIRURGICA:

PROCEDIMIENTO PARA CIRUGIA DE CATARATA CON TECNICA DE FACOEMULCIFICACION

- 1) Es conveniente preparar al paciente administrando tranquilizantes la noche previa a la cirugía y una hora antes de la misma, por vía oral, de acuerdo a la preferencia del cirujano y condiciones particulares del paciente; evitar sedaciones excesivas que dificulten la cooperación del paciente.
- 2) Aplicar midriáticos de 90 a 60 minutos antes de la cirugía.
- 3) Aplicar gotas de antibióticos de gran espectro iniciando 24 horas antes, lo mismo que antiinflamatorios no esteroideos que ayudan a evitar la miosis intraoperatorias entre otras acciones farmacológicas.
- 4) Anestesia local aplicada por el mismo cirujano es suficiente, con cualquiera de las técnicas acostumbradas (retrobulbar, peribulbar; algunos casos ameritan anestesia local asistida por anestesiólogo, o general).
- 5) Se hace asepsia, se colocan campos estériles y se colocan separadores de párpados.
(La colocación de brida en el tendón del músculo superior no es necesaria en ésta técnica).
- 6) Peritomía base órnx de 6 a 7 mm.
- 7) Incisión escleral tunelizada: para esto necesitamos un mínimo de 4 estiletes descartables.
 - a) surco escleral con bisturí No. 15 de 6 mm de longitud, en “cara feliz”, a 2 a 3 mm. del limbo superior y a 4 mm del limbo en sus extremos.
 - b) con un cuchillete de punta redonda, se tuneliza la esclera hasta llegar por delante de la arcada de vasos del limbo.
 - c) con un estilete descartable de 0.60 a 0.75 mm, efectuamos una paracentesis nasal o temporal, por donde inyectamos viscoelástico a la cámara anterior.

d) con un estilete de 3.2 mm penetramos a cámara anterior en la incisión tunelizada.

8) Capsulorrexis:

Es uno de los pasos más importantes de la cirugía con faco y el residente de oftalmología debería aprender esta técnica antes de aprender a usar el faco en sus casos de extracción extracapsular planeada. Cada cirujano tiene algunas particularidades en la forma de hacerla que la diferencia de otros.

Es mucho más fácil efectuarla en cataratas no muy densas que permiten ver el reflejo rojo del fondo y las cataratas nigras presentan algún grado de dificultad al igual que las cataratas intumescientes. Las cataratas subcapsulares posteriores permiten una buena visualización del flap capsular para hacer los desgarros continuos; las cataratas intumescientes enturbian la cámara anterior al puncionar la cápsula, por lo que una buena norma es lavar este material lechoso y dejar el núcleo café para continuar la rexis. Las cataratas nigras tienen un mal contraste para visualizar el flap capsular y la cápsula parece más adherida a la catarata, por lo que el cirujano necesita más experiencia.

Es absolutamente importante usar un buen viscoelástico en cámara anterior, ya que produce un aplanamiento del cristalino lo que facilita la rexis; una cámara anterior que pierde su profundidad durante la rexis, provoca que la capsulorexis pierda su dirección circular y se dirija tangencialmente y si esto no se controla causaría complicaciones en el momento de facoemulcificar. Se recomienda usar un viscolástico adhesivo y uno aspersiono simultáneamente. Existen dos instrumentos para efectuar la capsulorrexis: un cistotomo, el mismo con el que efectuamos la capsulotomía y una pinza como la de Utrata. La aguja tiene la ventaja que

se utiliza menos viscoelástico ⁽⁷⁾ porque la cámara anterior se mantiene cerrada. Se debe iniciar en el centro hacia la periferia; El tamaño de la misma debe ser tal que permita la entrada del lente que vamos a implantar. Las capsulorrexis grandes tienen la ventaja que facilita la movilidad del núcleo, aunque tiene la desventaja relativa que el núcleo se luxa a cámara anterior con mucha facilidad. Las capsulorrexis muy pequeñas, obligan al cirujano a efectuar el faco en cámara posterior (intracapsular) y dificultan extraer los restos en la posición de las 12 horas⁽⁷⁾.-

HIDRODISECCIÓN:

Es otro de los pasos importantes de la facoemulcificación. Y algunos creen que es tan necesaria como la capsulorrexis. El objeto es separar la cápsula del cristalino de la corteza o del espínúcleo; y se consigue inyectando una honda de líquido entre estos espacios, de preferencia se debe hacer en diferentes puntos de los 360 grados, con una cánula número 27; se puede inyectar en estos dos espacios dependiendo de la preferencia del cirujano, sin embargo, es superior inyectar entre la cápsula y la corteza porque al final se dejan menos restos corticales al momento de hacer la infusión/aspiración. El objeto de la hidrodisección es separar el cristalino de su cápsula para poder rotarlo cuando estemos efectuando la facoemulcificación. Algunos prefieren inyectar algún viscoelástico en vez de BSS, pero se corre en riesgo de superinflar la cápsula posterior y causar ruptura de la misma o luxar el cristalino a cámara anterior⁽²⁷⁾. En las cataratas poco densas es posible ver el “anillo dorado” cuando inyectamos el fluido. Otra maniobra menos usada es hidrodelineación dependiendo de

la técnica de faco que se va utilizar, sin embargo, la hidrodisección, siempre se tendrá que efectuar⁽²⁷⁾. Es importante tomar el tiempo que sea necesario cuando los núcleos parecen atascados.

FACO:

Se inicia después de completar la hidrodisección; se entra a cámara anterior con el pedal en posición 1 (irrigación) a través del tunel de 3.2 mm. En este momento el cirujano elige la técnica que mejor domine. En núcleos duros la técnica divide y vencerás tiene ventajas. Actualmente hay acuerdo que el sistema peristáltico de la bomba de vacío es mejor que el de venturi y diaphragmático, porque produce menos rupturas de cápsula posterior y lesiones del iris⁽⁶⁾ y el principiante debe saber que la punta debe estar ocluida para que se produzca mejor función del faco.

Existen en el mercado casas comerciales que distribuyen sus máquinas de faco, de estas las más populares aquí en nuestro medio son la Alcon con la Universal II, y la más reciente y con innovaciones es la Legacy; también Allergan ha tenido bastante aceptación, la Sensory V Sistem, y otras.

En cuanto a la técnica para efectuar la facoemulcificación, es importante tener en cuenta la dureza del núcleo, así, en núcleos duros (3,4 por su color más café), la técnica de fracturar el núcleo tiene ventajas, para lo cual, se inicia con poca cantidad de vacío, esculpiendo una cruz lo suficientemente profunda, hasta que se pueda ver el reflejo rojo y que no sea el surco muy ancho; y para efectuar esto es necesario efectuar la técnica bimanual, rotamos el núcleo varias veces hasta lograr la profundidad que permita luego fracturar el cristalino y estando este convertido en 4 partes se hace más fácil facoemulcificarlos uno por uno. En núcleos suaves,

no es absolutamente necesario fracturar el mismo ya que es fácilmente aspirado.-

También está la técnica llamada FACO-CHOP, en la cual no es necesario esculpir, sino que con la mano izquierda (en el caso de cirujanos derechos), y con el gancho de rotar el núcleo, el cristalino es atraído hacia el agujero de la aguja y es mantenido en esta posición, para que se produzca vacío y sea fácilmente facoemulcificado y aspirado^(23,6).-

En un estadio más avanzado de la cirugía con faco, algunos cirujanos oftalmólogos no están usando incisiones tunelizadas, ni limbales; se están abordando vía cornea clara, en la cual se obvia el paso de la peritomía, el surco escleral y el túnel; y por lo mismo, es una cirugía que consume menos tiempo, y los más expertos aún están usando anestesia tópica, en vez de retrobulbar o peribulbar. Esta técnica tiene el inconveniente para nosotros, que se debe utilizar un lente intraocular plegable, para poder dejar una incisión pequeña y también autosellante. También es posible efectuar el abordaje vía temporal, en vez de superior.

Una vez que hemos completado la facoemulcificación, el siguiente paso es efectuar la infusión/aspiración de los restos corticales.

INFUSION/ASPIRACION:

Es un paso casi obligatorio, porque es frecuente que en la bolsa capsular quede alguna cantidad de restos, para tal efecto, podemos usar una cánula de dos vías (simcoe o Gill's cánula) o bien, utilizar la línea de aspiración con su cánula que viene de fábrica con el aparato. En este momento, la enfermera circulante cambia al modo I/A. Si usamos una cánula de simcoe o Gill, usamos la técnica bimanual, moviendo el pedal a la posición 1, mantenemos la cámara anterior profunda y aspiramos con

jeringa. Los restos corticales superiores causan más dificultad para extraerlos, por su posición, y algunos prefieren extraer primero los inferiores y por último superiormente, porque pienso que los restos corticales superiores podrían proteger la cápsula en esta posición y evitar su ruptura mientras se entra repetidamente con la aguja de dos vías a la cámara anterior. Otros cirujanos utilizan la incisión lateral (como paracentesis) para remover los restos superiores⁽²³⁾.

SELECCIÓN DEL LENTE INTRAOCULAR:

El lente recomendable será de diámetro pequeño 5.5 mm y asas de 12 a 13 mm en total, con el objeto de no tener que aumentar el tamaño de la incisión, de preferencia que tengan agujeros para manipularlo dentro de la cápsula. A diferencia de la EEC en los que el diámetro puede ser un poco mayor.

Es importante que revisemos la biometría para implantar el lente adecuado y tomar en consideración la constante que se utilizó para el cálculo y hacer el ajuste necesario si nuestro stock de lentes no tiene dicha constante.

En nuestro medio se pueden adquirir lentes intraoculares de diferentes casas manufactureras a precios adecuados que se han implantado con bastante seguridad y, no han causado problemas derivados directamente del lente.

Si usamos facoemulcificación, es importante elegir un lente de diámetro pequeño, como se estableció anteriormente (5.5 mm) no solo para

no tener que aumentar el tamaño de la incisión, sino para poder colocar el lente endocapsularmente, y para ello es necesario tratar de mantener la bolsa abierta con viscoelástico. Los ingenieros ópticos opinan que el mejor lente que produce menos aberraciones asféricas, es el lente planoconvexo, en comparación con los biconvexos⁽²³⁾.-

Existen estudios sobre reacción celular que producen los tres principales materiales de los que están constituidos los lentes intraoculares (acrílica, PMMA, y silicon). Y establecen que la citología es la misma durante la primera semana postoperatoria, pero después de los tres meses, los lentes de silicón manifiestan un significativo aumento de células como fibroblastos, lo cual confirma que los lentes de silicón muestran una reacción aumentada de macrófagos.

Otras células encontradas en la superficie del lente son células epiteliales, las que parecen provenir del borde de la capsulorrexia, de lo cual los lentes de acrílico tienen una mayor densidad inicialmente, lo cual se puede correlacionar con un aumento del flare post-operatorio, lo cual es transitorio (Dr. Spalton, Londres, Inglaterra).-

Otros estudios establecen que la cápsula posterior se mantiene clara con los lentes acrílicos y la necesidad de capsulorrexia ha sido de 2% para estos y de 10% a 12% con los lentes de PMMA (Dr. Oshika, Tokio, Japón).-

CIERRE DE LA HERIDA:

Las incisiones tunelizadas esclerales que se hacen de 2 a 3 mm del limbo y se prolongan hasta la cornea clara penetrando a cámara anterior a nivel de donde llegan los vasos conjuntivales, no necesitarán suturas, ya que son heridas autosellantes; este es válido aún con incisiones de 3.5 mm, que hemos prolongado a 5.5 mm para la colocación de un lente de PMMA

de igual diámetro, especialmente si hemos adoptado la incisión en “cara feliz”, cuyos extremos nasal y temporal tienen un tunel de más de 4 mm. En otras palabras, estas heridas no ameritan la colocación de suturas.

Las incisiones limbales, no se consideran autosellantes por lo que necesitarán que sean aseguradas por suturas, cuyo número dependerá de la cantidad de flap escleral y del sitio del limbo que hemos elegido colocar la incisión, pero, de 1 a 2 suturas son seguras, para evitar fuga post-operatoria del humor acuoso.

Existen estudios hechos en ojos de cadáveres que han demostrado que las heridas autosellantes, no han causado fuga de acuoso, ni incarceration del iris, cuando estos ojos son sometidos a altas tensiones intraoculares, hasta de 2000 mm hg., mientras que otro tipo de insición 7mm con colocación de puntos, han presentado fuga desde los 40 mm hg⁽⁴⁾.-

Entre otras ventajas, encontradas con las incisiones pequeñas autosellantes, además del astigmatismo menor que se induce, están los hallazgos a la gonioscopía, en lo que no se observan sinequias periféricas anteriores.

El próximo paso será efectuar la faco por córnea clara e implantar lentes plegables.-

COMPLICACIONES OPERATORIAS EN CIRUGIA CON FACOEMULCIFICACION:

Las complicaciones en cirugía con faco son casi las mismas que las que ocurren con EEC, siendo estas inflamatorias, hemorrágicas, infecciosas, precipitación del núcleo o restos al vítreo, etc.-

- 1.) Durante la tunelización, podemos producir desgarro de la esclera, y con ello ya no ser autosellante, por lo que necesitará la colocación de sutura.-
- 2.) Entrada prematura a cámara anterior, lo cual no deja labio corneal, no habrá buen traslape y podría dar origen a prolapso del iris durante la cirugía, y podría necesitar suturas al final de la misma.-
- 3.) Durante la capsulorrexia curvilínea continua, podemos tener desgarros de la cápsula hacia la periferia y si este es muy extenso, podemos tener precipitación del cristalino al vítreo y en el mejor de los casos, tendremos dificultad para la facoemulcificación.-
- 4.) Una mala hidrodisección dejará un núcleo atascado, que evitará la movilización de la catarata cuando estemos efectuando la

facuemulcificación, por lo que habrá necesidad de efectuar nueva hidrodissección.

- 5.) La cámara anterior se puede colapsar, durante la faco cuando la irrigación no es suficiente, por una herida muy pequeña que evite el flujo de la solución hacia dentro del ojo.-
- 6.) Quemaduras en la herida pueden ocurrir, si no hay un buen enfriamiento de la pieza de mano por la solución que fluye constantemente, o por tiempo prolongado de cirugía.
- 7.) Lesiones del iris pueden ocurrir cuando el vacío en la punta del faco aspira el iris a nivel del reborde de la pupila, produciendo desgarros del iris, discoria, midriasis y atrofia del iris post-operatoriamente.
- 8.) Ruptura de la cápsula posterior puede ocurrir. Algunos expertos reportan 5% en la cirugía con faco y 2% en EEC (Dr. Arthur Lim, en Singapur)⁽¹⁰⁾.- Estos desgarros pueden ser pequeños, pero aumentar durante la cirugía; y el lente se puede colocar endocapsular, siempre que hayamos dejado un buen anillo capsular, de lo contrario se deberá colocar en el sulcus o fijado con sutura (Malbran)⁽¹⁰⁾.- (Drews y Navias) o implantarlo en cámara anterior (Norman Faeffe)⁽¹⁰⁾.-
- 9.) La luxación del cristalino a vitreo, es la complicación más seria operatoriamente hablando, y su incidencia es mayor cuando estamos en fase de aprendizaje y disminuye a medida que ganamos experiencia⁽¹⁰⁾. Se recomienda que cuando esto ocurre, se debe continuar y colocar el lente en cámara anterior; ya que tratar de remover el núcleo o restos en vitreo podría causar daños mayores, y referir al paciente lo más pronto posible con el cirujano de vitreo-retina⁽¹⁰⁾. Hilel Lewis de la Fundación Clínica Cleveland y Gholam Peyman de L.S.U. Center en Nueva Orleans usan perfluorocarbonados líquidos, debido a que son más pesados que el

agua hacen que los fragmentos floten en la cavidad vitrea, al mismo tiempo que aplanan la retina en los casos en que hay desprendimiento de la misma.-

10.) Edema corneal. Durante la fase de aprendizaje, es una de las complicaciones más frecuentes. Esto se debe a colapsos repetidos de cámara anterior, efectuar la facoemulcificación en cámara anterior, tiempo prolongado de faco, fragmentos que son catapultados hacia el endotelio. Los ojos cuyas corneas tienen endotelios en mal estado, deben evitarse hacerse con faco, principalmente durante la fase de aprendizaje, pues son más susceptibles de presentar edema corneal post-operatorio. En estudios en conejos, han reportado que los fluidos intraoculares con burbujas a alta tensión causan daño en forma de anillo al endotelio corneal. El mecanismo de la lesión parece ser fenómenos de tensión superficial.

11.) Endoftalmitis:

Es la complicación post-operatoria más temida. La fuente de la infección puede ser múltiple, por lo que es difícil señalarla. Se han utilizado antibióticos profilácticos, preoperatoriamente, pero no se puede señalar con certeza su efectividad o atribuirle los resultados al uso o no de los mismos. El Dr. Howard Gimbel reporta 11,700 casos operados con 0% de endoftalmitis utilizando antibióticos en la solución. Dr. Menus Kraff reporta 3,500 operaciones con 11 casos de endoftalmitis sin el uso de antibióticos y 3,600 operaciones con 0% de endoftalmitis, utilizando antibióticos en la solución. Drews, utilizando el esquema de Kraff (10 mg de vancomicina y 4 mg de gentamicina en 500 cc de solución) no reporta ningún caso de endoftalmitis.

Estudios recientes reservan la vitrectomía, utilizando antibióticos en la solución e intravítreos para los casos en que la visión está muy afectada (A.V. de Percepción de luz) y la aplicación de antibióticos intravítreos sin vitrectomía, para los casos con agudezas visuales mejor preservadas en el momento de efectuar el diagnóstico; y en estas series reportan buenos resultados.

CAPÍTULO V

MATERIALES Y MÉTODO

Estudio descriptivo de los resultados visuales y las complicaciones con la técnica de extracción de catarata por la facoemulcificación e implante de lente intraocular en 102 ojos, en el hospital de ojos y oídos “Dr. Rodolfo Robles V” del 1 de enero de 1997 al 31 de diciembre de 1998.

Tamaño De La Muestra

El total de expedientes de pacientes adultos de ambos sexos entre las edades de 40 a 90 años, operados en dicho período en el hospital de ojos y oídos Dr. Rodolfo Robles por un mismo cirujano, y que fueron evaluados en la clínica de segmento anterior del mismo hospital.

Criterios De Exclusión

Se excluyeron del presente estudio, todos los expedientes de aquellos pacientes que en el preoperatorio, presentaron alguna condición ocular que por sí misma era causa de disminución de la agudeza visual, siendo estas: patología corneal (opacidades, edema); glaucoma con afección del nervio óptico, historia de trauma ocular con secuelas, maculopatías, retinopatía diabética o de otra etiología.

Definición de Catarata

Para este estudio, catarata se entiende como cualquier opacidad del cristalino, capaz de causar disminución de la agudeza visual.

Procedimiento

Para obtener los datos de los pacientes a incluir en este estudio, se consultó el libro que se lleva en sala de operaciones del hospital Rodolfo Robles, en donde se anotan todas las operaciones de oftalmología y otología. De dicho libro se recopiló el total de las operaciones efectuadas con la técnica de facoemulcificación durante el período del uno de enero de 1997 al 31 de diciembre de 1998, por un mismo cirujano. Se solicitó del archivo de dicho hospital, todos los expedientes de la lista y se excluyeron aquellos que no contenían la información requerida, que estuvieran incompletos y o estaban comprendidos dentro de los criterios de exclusión.

Se procedió a recolectar los datos, expediente por expediente y de aquellos pacientes que fueron operados de ambos ojos, se llenó una boleta por cada ojo.(Boleta de recolección de datos, anexo No.1)

Evaluación pre-operatoria

Se registró la agudeza visual pre-operatoria de todos los expedientes que cumplieron los criterios de inclusión, de acuerdo a estándares de agudeza visual tomadas con el cartel de Snellen, cuyos expedientes tenían diagnóstico de catarata: AV. de PP luz y colores; m de m; contar dedos a 1m., contar dedos de 1 a 4 metros, contar dedos de 4 a 6 metros, de 20/200 a 20/100, de 20/70 a 20/50, de 20/40 o mejor.

Evaluación post-operatoria

Se registró en la boleta de recolección de datos la agudeza visual a los 3 meses post-operatorios que se hubieran realizado con el cartel de Snellen. También se registraron de la evaluación post-operatoria las siguientes complicaciones: glaucoma, edema corneal, ruptura de cápsula posterior, lesión del iris, desplazamiento del pseudofaco, inflamación intraocular, desprendimiento de retina, endoftalmitis. Para la recolección de la información, se utilizó una boleta.(Anexo No. 1)

VARIABLES:

1) Edad:

Definición conceptual: tiempo que una persona ha vivido, a partir de su nacimiento.

Definición operacional: edad que aparece anotada en el expediente.

Unidad de medida: edad en años cumplidos.

Escala de medición: numérica.

2) Agudeza visual:

Definición conceptual: capacidad que tiene el ojo de enfocar imágenes discretas en la retina y definir las.

Definición operacional: capacidad que tiene el ojo para diferenciar o leer los optotipos del cartel de Snellen a 6 metros o 20 pies de distancia, después de haber extraído la catarata e implantarse un lente intraocular, 3 meses después de la operación usando su mejor corrección (con o sin anteojos).-

Unidad de medida: cartel de agudeza visual de Snellen 20/200, 20/100, 20/70, 20/50, 20/40, 20/30, 20/20.

Escala de medición: Ordinal.

3) Complicaciones post-operatorias:

Definición conceptual: presencia de situaciones adversas en el ojo que se ha operado de catarata con facoemulcificación.

Definición operacional: hallazgo de signos derivados de la operación de catarata con facoemulcificación e implantación de lente intraocular, que pudieron causar disminución de la agudeza visual, siendo éstas: glaucoma, edema corneal, ruptura de cápsula posterior, lesión del iris, desplazamiento de pseudofaco, inflamación intraocular, desprendimiento de retina, endoftalmitis.-

Unidad de medida: si-no.

Escala de medición: nominal.

Glaucoma:

Definición conceptual: Tensión intraocular por arriba de 20mm de Hg.

Definición operacional: Presencia de presión intraocular aumentada, arriba de 20mm de Hg mercurio, como consecuencia o secundarios a la operación de catarata.

Unidad de medida: milímetros de mercurio.

Escala de medición: nominal.

Edema corneal:

Aumento del grosor corneal y pérdida de la transparencia por aumento del fluido dentro de la córnea.

Definición operacional: Pérdida de la transparencia normal de la córnea secundaria a operación de catarata.

Unidad de medida: si-no.

Escala de medición: nominal.

Ruptura de cápsula posterior:

Definición conceptual: Pérdida de la integridad de la cápsula posterior del cristalino.

Definición operacional: Ruptura o pérdida de la integridad de la cápsula posterior derivada de las maniobras durante la operación de catarata con la técnica de facoemulcificación.

Unidad de medida: si-no.

Escala de medición: nominal.

Lesión del Iris:

Pérdida de la integridad del iris, que causaron ruptura del collarete, desplazamiento de la pupila, atrofia del iris, iridodialisis.

Definición operacional: Lesión traumática con la punta del facoemulcificador que causaron cualquiera de las condiciones anteriores.

Unidad de medida: si-no.

Escala de medición: nominal.

Desplazamiento del pseudofaco:

Definición conceptual: Cualquier posición del pseudofaco fuera del espacio endocapsular.

Definición operacional: Presencia del lente intraocular en cámara anterior o desplazamiento del mismo en sentido horizontal o vertical de modo que el eje del lente no coincida con el eje visual.

Unidad de medida: si-no.

Escala de medición: nominal

Inflamación intraocular:

Definición conceptual: Presencia de celularidad aumentada en el vítreo, organización vitrea o edema mácula cistoideo.-

Definición operacional: Presencia de cualquiera de las condiciones antes anotadas, como consecuencia de la operación de catarata e implante de lente intraocular, por la técnica de facoemulcificación.

Unidad de medición: si-no.

Escala de medición: nominal.

Desprendimiento de retina:

Definición conceptual: Separación de la retina sensorial de la coroides de cualquier origen.

Definición operacional: Separación de la retina sensorial de la coroides como consecuencia de la extracción de catarata por la técnica de facoemulcificación.

Unidad de medida: si-no.

Escala de medición: nominal.

Endoftalmitis:

Definición conceptual: Invasión de la cavidad intraocular por gérmenes bacterianos o micóticos, que producen supuración y necrosis de las estructuras intraoculares, por vía exógena o endógena.

Definición operacional: Invasión de la cavidad intraocular por gérmenes patógenos bacterianos o micóticos, que ganan accesos como consecuencia de la operación de catarata por la técnica de facoemulcificación.

Unidad de medición: si-no.

Escala de medición: nominal.-

CAPÍTULO VI

PRESENTACIÓN DE RESULTADOS

CUADRO #1

Distribución de edades de las personas operadas de catarata con la técnica de facoemulcificación

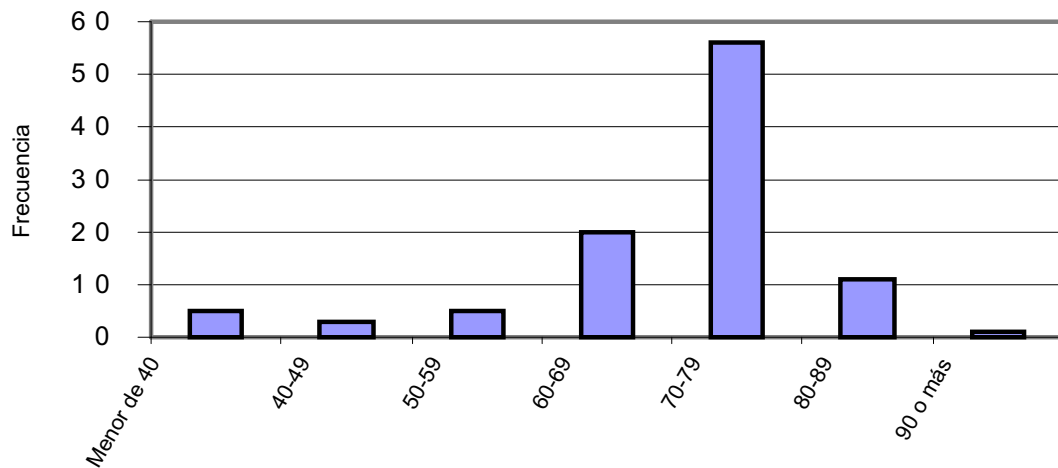
Edad en años	Personas	Porcentaje
Menor de 40	5	4.95%
40-49	3	2.97%
50-59	5	4.95%
60-69	20	19.80%
70-79	56	55.44%

80-89	11	10.89%
90 o más	1	0.95%

Fuente: Archivo Hospital Rodolfo Robles

GRAFICA #1

Distribución de edades de las personas operadas de catarata con la técnica de facoemulcificación



Fuente: Archivo Hospital Rodolfo Robles

CUADRO #2

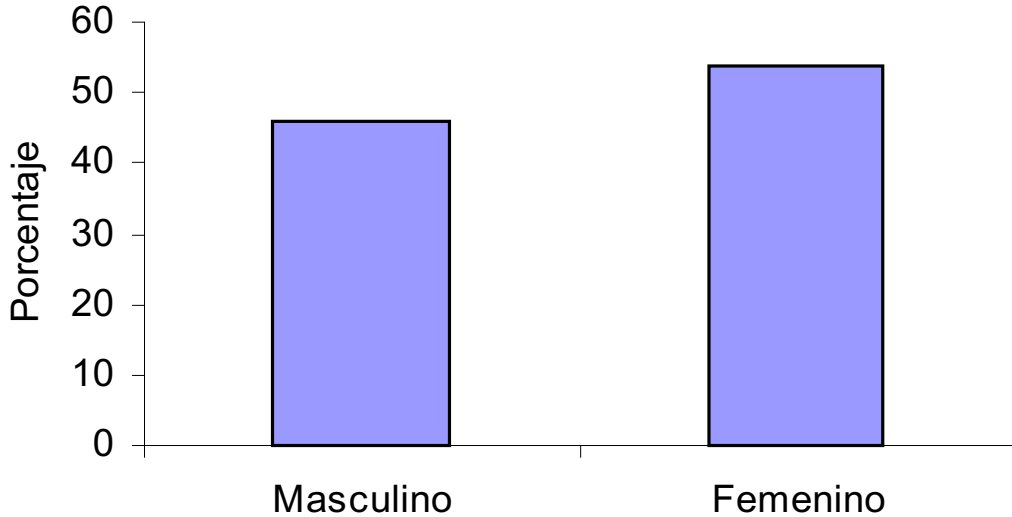
Distribución por sexo de las personas operadas de catarata con la técnica de facoemulcificación

Sexo	Frecuencia	Porcentaje
Masculino	47	46.07
Femenino	55	53.92

Fuente: Archivo Hospital Rodolfo Robles

GRAFICA #2

Distribución por sexo de las personas operadas de catarata con la técnica de facoemulcificación



Fuente: Archivo Hospital Rodolfo Robles

CUADRO #3

Distribución de Agudeza Visual preoperatoria de las personas operadas de catarata con la técnica de facoemulcificación

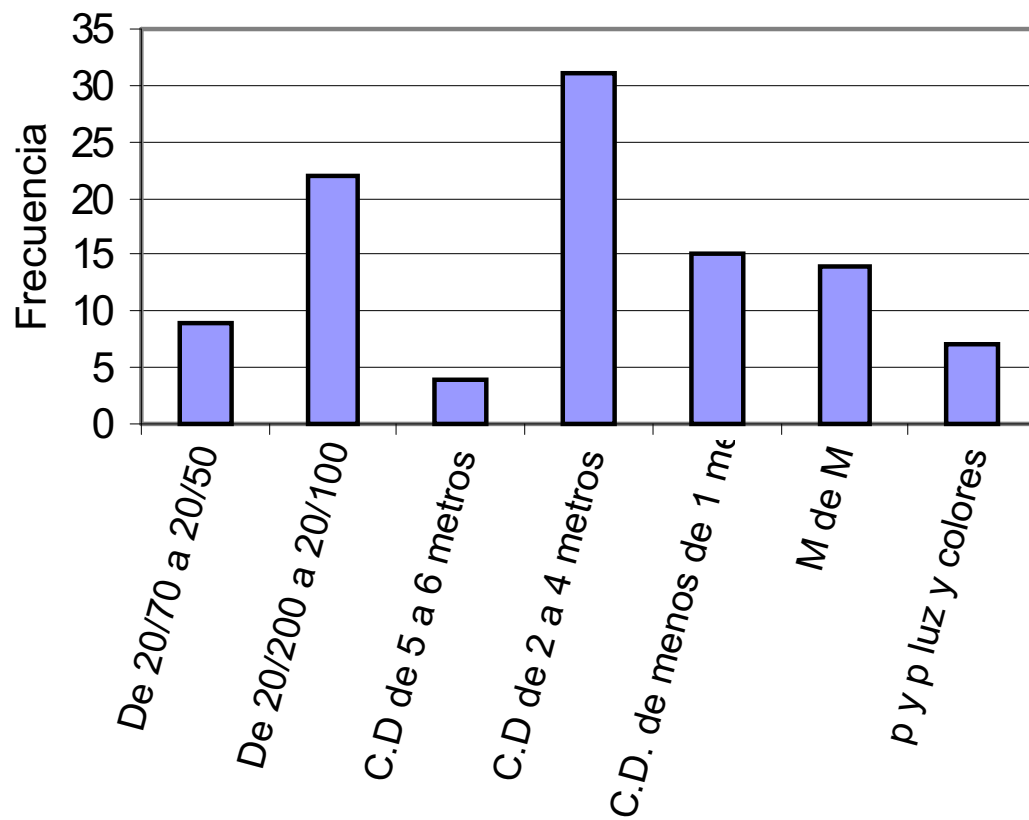
AGUDEZA VISUAL	FREC.	%	% ACUM.
De 20/70 a 20/50	9	8.82	8.82
De 20/200 a 20/100	22	21.57	30.39
C.D de 5 a 6 metros	4	3.92	34.31
C.D de 2 a 4 metros	31	30.39	64.70
C.D. de menos de 1 metro	15	14.71	79.41
M de M	14	13.73	93.14
p y p luz y colores	7	6.86	100

TOTAL	102	100	
--------------	------------	------------	--

Fuente: Archivo Hospital Rodolfo Robles

GRAFICA #3

Distribución de Agudeza Visual preoperatoria de las personas operadas de catarata con la técnica de facoemulcificación



Fuente: Archivo Hospital Rodolfo Robles

CUADRO #4

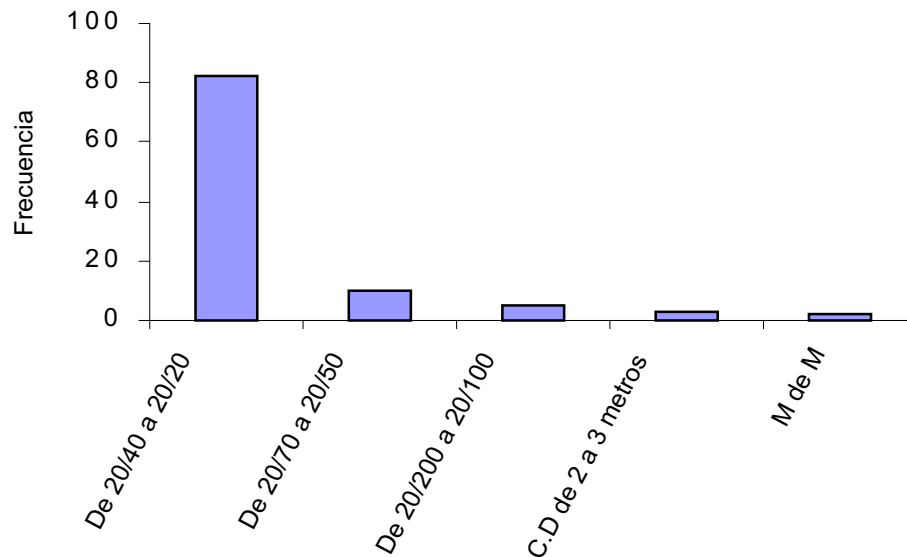
Agudeza Visual 3 meses postoperatorios, de las personas operadas de catarata con la técnica de facoemulcificación

AGUDEZA VISUAL	FREC.	%	% ACUM
C.D de 20/40 a 20/20	82	80.39	80.39
De 20/70 a 20/50	10	9.80	90.20
De 20/200 a 20/100	5	4.90	95.10
C.D de 2 a 3 metros	3	2.94	98.04
M de M	2	1.96	100
TOTAL	102	100	

Fuente: Archivo Hospital Rodolfo Robles

GRAFICA #4a

Agudeza Visual 3 meses postoperatorios, de las personas operadas de catarata con la técnica de facoemulcificación



Fuente: Archivo Hospital Rodolfo Robles

CUADRO #4b

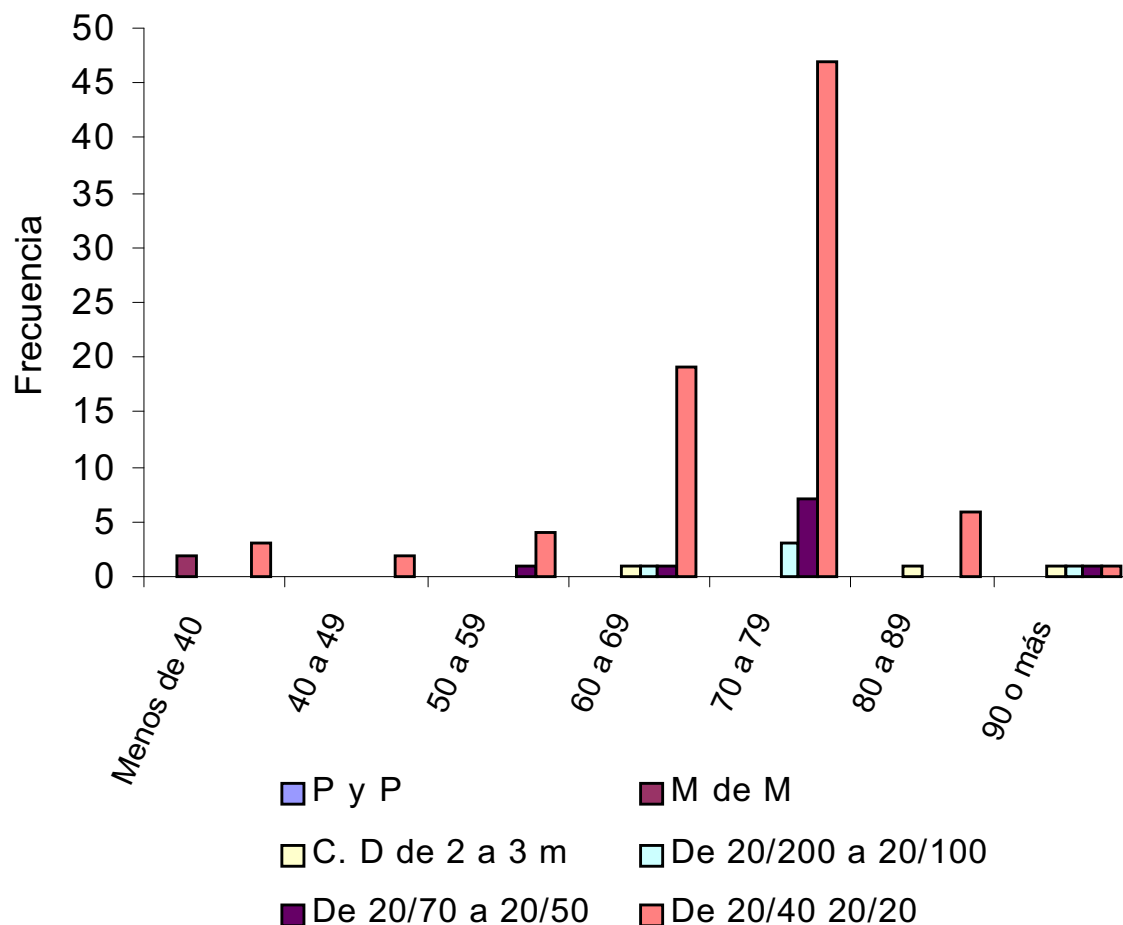
Agudeza Visual 3 meses postoperatorios, según edad de las personas operadas de catarata con la técnica de facoemulcificación

Agudeza 3 meses post op. Edad	P y P Luz	M de M	C. D. de 2 a 3 mt.	De 20/200 a 20/100	De 20/70 a 20/50	De 20/40 a 20/20	TOTAL
Menos de 40	0	2	0	0	0	3	5
40 a 49	0	0	0	0	0	2	2
50 a 59	0	0	0	0	1	4	5
60 a 69	0	0	1	1	1	19	22
70 a 79	0	0	0	3	7	47	57
80 a 89	0	0	1	0	0	6	7
90 o más	0	0	1	1	1	1	4
TOTAL	0	2	3	5	10	82	102

Fuente: Archivo Hospital Rodolfo Robles

GRAFICA #4b

Agudeza Visual 3 meses postoperatorios, según edad de las personas operadas de catarata con la técnica de facoemulcificación



Fuente: Archivo Hospital Rodolfo Robles

CUADRO #5

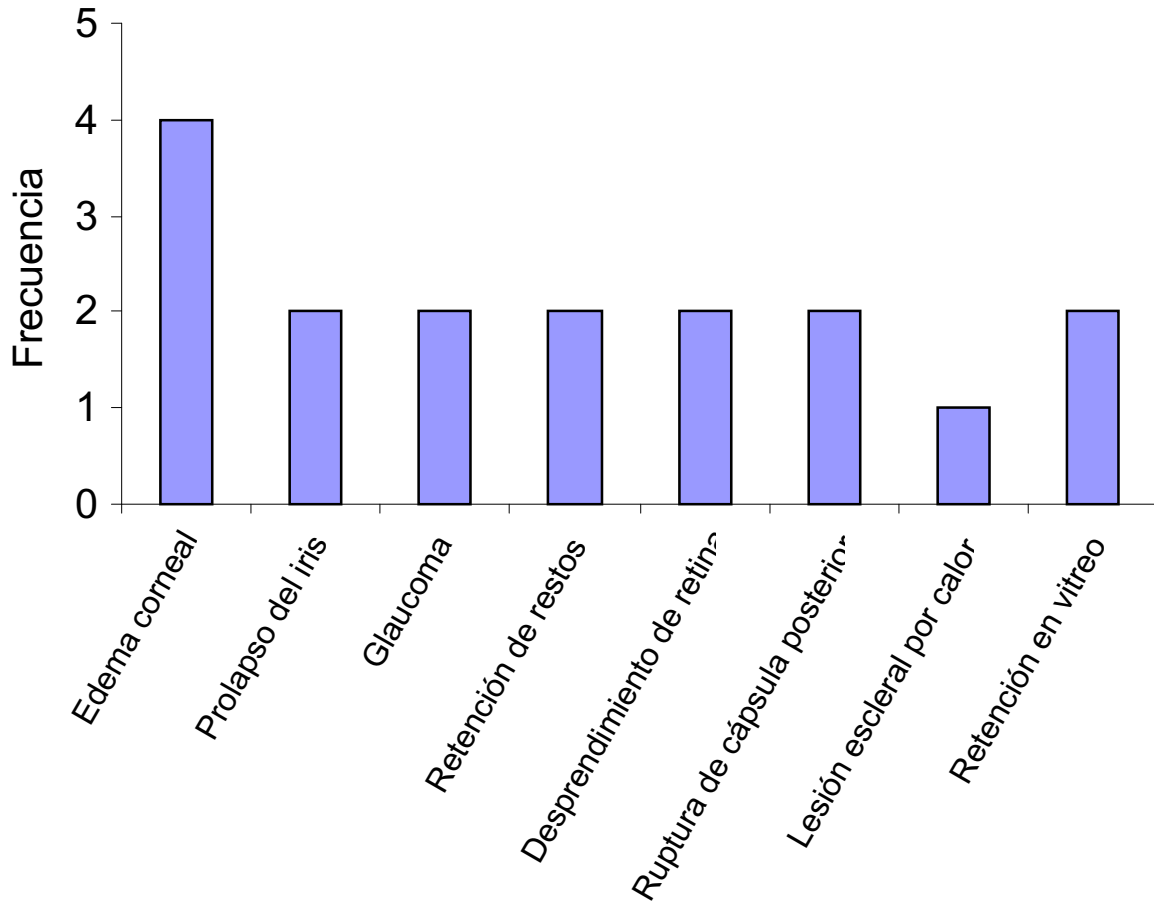
Complicaciones postoperatorias de las personas operadas de catarata con la técnica de facoemulcificación

Complicación	Frecuencia	%
Edema corneal	4	23.53
Prolapso del iris	2	11.76
Glaucoma	2	11.76
Retención de restos	2	11.76
Desprendimiento de retina	2	11.76
Ruptura de cápsula posterior (que dificultó implantar lente de cámara posterior)	2	11.76
Lesión escleral por calor	1	5.88
Restos en vítreo	2	11.76

Fuente: Archivo Hospital Rodolfo Robles

GRAFICA #5

Complicaciones postoperatorias de las personas operadas de catarata con la técnica de facoemulcificación



Fuente: Archivo Hospital Rodolfo Robles

CUADRO #6

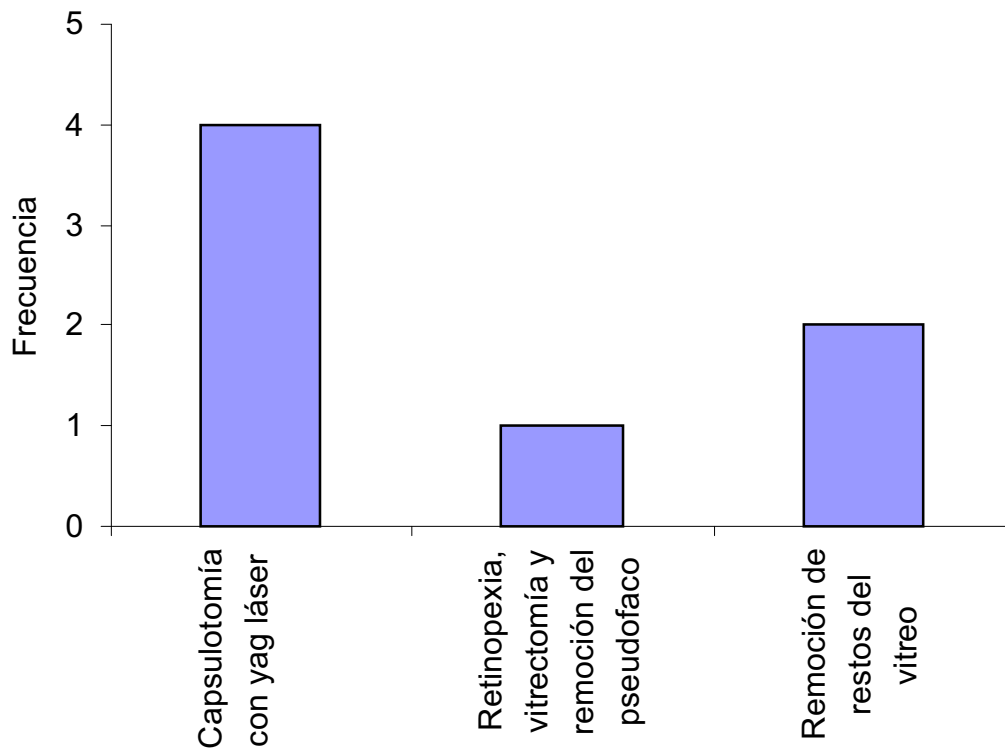
Otros procedimientos postoperatorios aplicados a personas operadas de catarata con la técnica de facoemulcificación

Procedimiento	Frecuencia
Capsulotomía con yag láser	4
Retinopexia, vitrectomía y remoción del pseudofaco	1
Remoción de restos del vítreo	2

Fuente: Archivo Hospital Rodolfo Robles

GRAFICA #6

Otros procedimientos postoperatorios aplicados a personas operadas de catarata con la técnica de facoemulcificación



Fuente: Archivo Hospital Rodolfo Robles

CUADRO #7

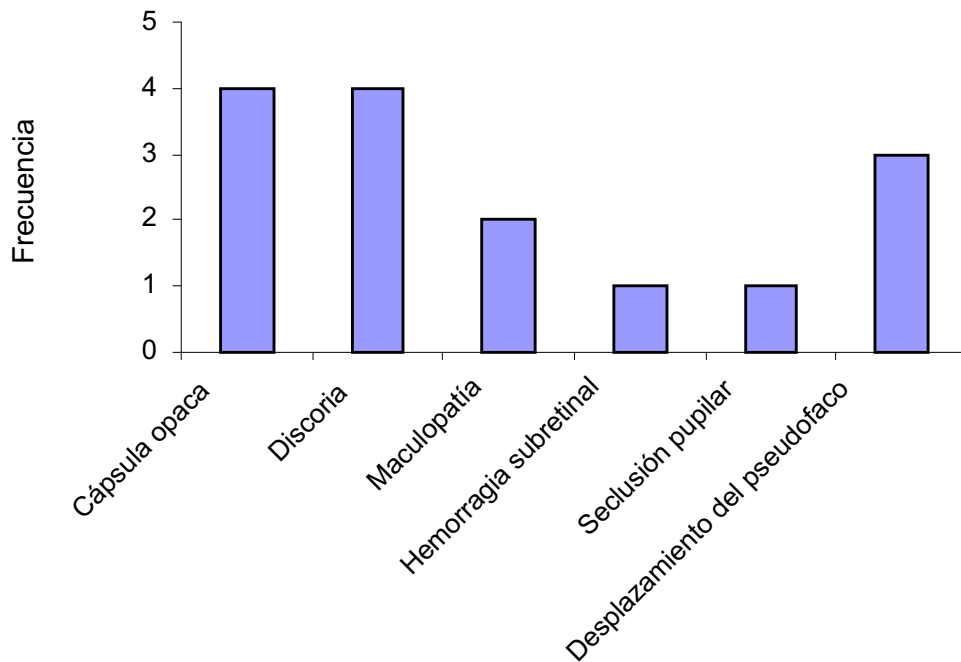
Hallazgos postoperatorios de las personas operadas de catarata con la técnica de facoemulcificación

Hallazgo	Frecuencia	Porcentaje
Cápsula opaca	4	26.67
Discoria	4	26.67
Maculopatía	2	13.33
Hemorragia subretinal	1	6.67
Seclusión pupilar	1	6.67
Desplazamiento del pseudofaco	3	20

Fuente: Archivo Hospital Rodolfo Robles

GRAFICA #7

Hallazgos postoperatorios de las personas operadas de catarata con la técnica de facoemulcificación



Fuente: Archivo Hospital Rodolfo Robles

CAPÍTULO VII

ANÁLISIS Y DISCUSIÓN DE RESULTADOS

El presente estudio titulado “Resultados visuales en cirugía de catarata con facoemulcificación”, es un estudio retrospectivo, sobre 102 casos operados en el hospital de ojos y oídos “Dr. Rodolfo Robles V”, en el período comprendido del uno de enero de 1997 al 31 de diciembre de 1998, por un mismo cirujano oftalmólogo. Se analizaron las siguientes variables: edad del paciente, sexo, agudeza visual pre-operatoria, diagnóstico pre-operatorio, agudeza visual 3 meses post-operatorios; complicaciones post-operatorias como: edema corneal, prolapso del iris, glaucoma, retención de restos, desprendimiento de retina, ruptura de cápsula posterior, lesión escleral por calor; se buscaron en los expedientes los procedimientos quirúrgicos que se efectuaron después de la extracción de catarata con facoemulcificación mas implante de lente intraocular. También se realizó un recuento de hallazgos post-operatorios, que no son verdaderas complicaciones, son el resultado de la operación y otros se descubrieron después de la misma como: cápsula opaca, discoria, maculopatía, hemorragia subretiniana, seclusión pupilar, desplazamiento del pseudofaco.

Edad: (cuadro No. 1, gráfica 1)

El 55.44% (56 casos) de los ojos operados de catarata con facoemulcificación, eran pacientes entre 70 a 79 años de edad. Este dato coincide con otro estudio local.(2). Y se explica porque la opacidad del cristalino aumenta con la edad, por lo que es un factor a tomarse en cuenta.

Sexo: (Cuadro No.2, gráfica 2)

46.07% (47ojos) correspondían a pacientes de sexo masculino, y 53.92% (55 ojos) correspondían a pacientes de sexo femenino. No existe diferencia con otros estudios (2).

Diagnóstico pre-operatorio:

De los 102 casos con diagnóstico pre-operatorio, se incluyó 2 casos que presentaban diagnóstico de diabetes mellitus, pero sin retinopatía diabética de ningún grado.

Agudeza visual pre-operatoria: (cuadro3, gráfica3)

1) 31 casos (30.39%) presentaron agudeza visual preoperatoria de contar dedos de 2 a 4 metros y 22 casos presentaron agudeza visual entre 20/100 a 20/200, 71 casos (70.38%) tuvieron A.V. preoperatoria de cd a 6 metros. 2) Esto revela que la mayoría de pacientes en Guatemala, consulta cuando la A.V. ya es incapacitante, y solo 9 casos (8.82%) consultaron cuando la agudeza visual era de 20/50 a 20/70, podrían significar que existe un grupo de la población que consulta cuando la agudeza aún no está tan deteriorada.

Agudeza visual post-operatoria: (cuadro4, gráfica4)

88 ojos (80.59%) presentaron agudeza visual a los 3 meses postoperatorios de 20/20 a 20/40. Otro estudio local reporta 66.87% de dicha agudeza visual. En Estados Unidos algunos estudios reportan la misma agudeza visual en el 85% con un seguimiento de un año (2).-

En nuestro estudio al relacionar la edad con la agudeza visual post-operatoria, se encontró que el 85% de los pacientes entre 60 y 69 años de edad

presentaron agudeza visual de 20/20 a 20/40, lo que se equipara a publicaciones de países desarrollados, y en cuadro de frecuencia de agudeza visual acumulada, el 90% presentan agudeza visual mejor o igual a 20/70.

Complicaciones post-operatorias: (cuadro 5, gráfica 5)

El 75.52% (75 casos) no presentó ninguna complicación. Así mismo es importante resaltar que en 57 casos,(55%) se encontró algún hallazgo, producto directo de la cirugía con el uso de facoemulcificador, sin que la mayor parte de estos hallazgos, tengan una influencia directa sobre la agudeza visual, como por ejemplo, lesión del iris, discoria, retención de restos que se absorbieron, ruptura de cápsula posterior, que no dificultó la colocación del lente en cámara posterior e inclusive en el saco capsular.

Aunque las complicaciones se dividen en operatorias y post-operatorias, en este estudio, se analizaron las complicaciones post-operatorias, que se encontraron en los registros, a los 3 meses post-operatorios.

Edema corneal:

4 casos (3.92%) presentaron algún grado de edema corneal luego de 3 meses post-operatorios, pero en ningún caso fue necesario programar una keratoplastia penetrante. Es posible que el porcentaje de edema corneal fue mayor, en número e intensidad, pero que cedió en las primeras semanas post-operatorias.

Existen múltiples factores que producen edema corneal relacionados con facoemulcificación: manipulación dentro de la cámara anterior, grandes volúmenes de fluido para irrigar cámara anterior, medicamentos, calor y vibración ultrasónica producida por la punta del facoemulcificador.(28)

Hiles and Hurite reportaron 18% de edema corneal transitorio y edema corneal permanente en 2% de sus primeros 121 casos. Cotlier and Rose notaron 5% de edema corneal permanente sobre 61 casos. Otros autores reportan una baja incidencia de edema corneal de menos de 1%(Kratz, McReynolds, Kelman)(28).

Prolapso del iris:

Se encontró un registro de 2 casos que presentaron prolapso del iris, y aunque esto fue en el postoperatorio inmediato, se registra como una complicación muy importante a tomarse en consideración, ya que en estos casos, se realizó cirugía autosellante, es decir sin sutura. No existe en la literatura revisada, el reporte de esta complicación, excepto la presencia de burbujas filtrantes, hay reportes de 0.5% a 2%; cámara anterior plana de 0% a 2%(28).-

Glaucoma: Se encontraron 2 casos de glaucoma persistente, después de la cirugía con faco (1.98%); lo que se encuentra en el intervalo formado por la literatura extranjera. Hay reportes de glaucoma persistente de 0% a 3%. Hiles y Hurite (28). Se espera que la incidencia del glaucoma sea más elevada durante la etapa del aprendizaje de la técnica de la facoemulcificación, sobre todo porque partículas del cristalino pueden asolbar el drenaje del humor acuoso.

Retención de restos: Aunque a los 3 meses post-operatorios, no se encontró la presencia de restos, debido a que estos se absorben, si se registró en dos casos la presencia de restos en cámara posterior. En la literatura revisada, no se encontró estadísticas de esta complicación, aunque si se argumenta en la dificultad para aspirar los restos del cristalino retenidos a las 12 horas(2).

Desprendimiento de retina: En este estudio se encontró 2 casos de desprendimiento de retina en los pacientes(102 ojos) operados de catarata con facoemulcificación, equivalente a 1.98%. Wilkison et. al. encontró 3.6% de desprendimiento de retina sobre 1500 casos. Entre los pacientes que tuvieron pérdida del vítreo, el 14% desarrollaron desprendimiento de retina en un seguimiento durante 6 años(28)

El éxito anatómico de la retinopexia después de facoemulcificación es de 87 a 91% y la agudeza visual de 20/50 o mejor es de 60%(28).

Ruptura de cápsula posterior: En este estudio se encontró 2 casos de ruptura de cápsula posterior que dificultó colocar el lente en el fondo de saco capsular o en cámara posterior, aunque la incidencia de ruptura de cápsula posterior fue mayor, no se reporta en este estudio, porque no se encontró en el record del paciente o bien porque la capsulotomía fue planeada, por encontrar la cápsula posterior opacificada. Algunos estudios reportan capsulotomías no planeadas que van del 3% al 22% y otras planeadas van del 6% al 38%.-(28)

Lesión escleral por calor: Se encontró 1 caso, con leucoma superior que no afectaba la agudeza visual, que se cree fue por el calor que se produjo en la pieza de mano del facoemulcificador, debido a la pobre irrigación en una herida muy estrecha y al tiempo que duró la facoemulcificación. No se encontró estadísticas de esta complicación en la literatura revisada.-

Pérdida de restos de cristalino al vítreo: Se encontraron 2 casos(1.98%), que ameritaron vitrectomía. Klesby et. al. reportó 18% de pérdida de material del cristalino al vítreo en sus primeros 50 casos y 10% en sus siguientes 50 casos.

Cotlier and Rose reportan 1.6% de 61 casos, Emery et. al. reportan 0% de 200 casos, Fung, reporta 1.8% y 0% en sus últimos 100 casos, Kelman reporta 0%.-(28)

Otros procedimientos post-operatorios: (cuadro 6, gráfica 5a,5b)

Capsulotomías con Yag laser: Se efectuaron 4, de 102 operaciones, después de tres meses, posiblemente, este número será mayor, en el seguimiento a mayor plazo. A esto hay que sumarle, los casos en los que se efectuó capsulotomía accidental o ruptura de cápsula durante la cirugía. Según la literatura revisada, al menos un tercio de las cápsulas posteriores que quedaron intactas, se opacificaron después de 3 a 5 años de efectuada la cirugía (28). A sí mismo, la tasa de opacificación de la cápsula posterior, es mayor en pacientes jóvenes que en pacientes viejos(28). Pulir la cápsula posterior, parece no tener influencia sobre la tasa de opacificación de la cápsula posterior.

Retinopexia, vitrectomía y remoción del pseudofaco: 1 caso. No existe en la literatura revisada, este procedimiento que contenga estos tres pasos, para efectuar comparación. Se desconoce si el desprendimiento de retina fue preexistente o posterior a la cirugía.

Remoción de restos del vítreo: 2 casos. No hay en la literatura revisada estadísticas sobre la remoción de partículas de cristalino que ha caído al vítreo. Aunque una de las complicaciones más temidas, es la pérdida de la catarata dentro del vítreo, lo cual ocurre como consecuencia de una ruptura grande o desgarros tangenciales de la cápsula y se ejerce demasiada presión sobre la catarata.

Hallazgos post-operatorios: (cuadro 7, gráfica 7)

En esta sección se analizarán algunas condiciones, registradas en las fichas clínicas, las cuales no se consideran verdaderas complicaciones, ya que algunas son

resultado normal de la evolución post-operatoria, como cápsula opaca, otros son resultado del trauma quirúrgico, pero que no afectan el resultado visual (discoria o lesión del iris) y otro tercer grupo, pueden ser encontrados postoperatoriamente, como una condición preexistente (maculopatía), que no se detectó preoperatoriamente.

Estos hallazgos son:

Cápsula opaca..... 4 casos

Discoria..... 4 casos

Maculopatía..... 2 casos

Hemorragia subretinal..... 1 caso

Seclusión pupilar..... 1 caso

Desplazamiento del pseudofaco..... 3 casos

Este último, se refiere a los casos en los que se colocó el lente en cámara anterior, o el lente estaba desplazado delante del iris.

CAPÍTULO VIII

CONCLUSIONES

- 1) El 55.44% de los ojos operados de catarata con facoemulcificación tenían edades entre 70 a 79 años. No existe diferencia con los pacientes operados por la técnica de extracción extracapsular tradicional(2).
- 2) La agudeza visual post-operatoria a los 3 meses en el 80.59% fue de 20/40 o mejor y al relacionar la edad con la A.V. los pacientes entre 60 y 69 años reportaron A.V. de 20/40 o mejor en el 85% de los casos, lo que se equipara a

publicaciones de los Estados Unidos y supera a otras publicaciones locales con la técnica de EEC(28,2).-

- 3) Las principales complicaciones en este estudio fueron: edema corneal, prolapso del iris, glaucoma, retención de restos, desprendimiento de retina, ruptura de cápsula posterior, restos en el vítreo, lesión escleral por calor. Todas ocurrieron con una frecuencia menor a otros reportes, aunque se debería observar estos casos a un plazo mayor.
- 4) Después de una operación de catarata con faco, pueden ser necesarios otros procedimientos post-operatorios para restaurar la A.V. o para corregir una complicación(capsulotomía, vitrectomía, retinopexia).-
- 5) En general, la técnica de facoemulcificación es una buena alternativa para rehabilitar la visión a pacientes con catarata, pero se debe considerar que es una técnica difícil, toma tiempo aprenderla, no está exenta de complicaciones, requiere habilidad y dedicación y es más cara que las otras modalidades.

CAPÍTULO IX

RECOMENDACIONES

Los oftalmólogos y residentes de oftalmología que se van a iniciar en la técnica de facoemulcificación, deben considerar que se utiliza una máquina potencialmente traumática cuando no se usa con el conocimiento, la habilidad y la experiencia necesarios, por lo que se recomienda la presencia de un tutor.

CAPÍTULO X

BIBLIOGRAFÍA

- 1.-** Wohler V. Eduardo: Implante intraocular de cámara anterior vrs. cámara posterior en pacientes operados de catarata extracapsular con ruptura de cápsula posterior. Revisión de 20 casos. USAC 1995.-
- 2.-** López G. José F.: Agudeza visual en pacientes con cirugía de catarata y colocación de lente intraocular. USAC. 1996.-
- 3.-** The Cullen Course 1994., Clinical advances in ophthalmology for the practicing ophthalmologist. Baylor College of Medicine. Marzo 11-13., 1994.
- 4.-** Gills Janes MD., Martin Robert G. MD., Sanders Donald MD., PhD., : Sutureless cataract surgery. An evolution toward minimally invasive technic. McGraw-Hill, inc.,

1992.-

5.- Alcon Laboratorios, inc.: Operators Manual., Alcon laboratorios, inc. 1996.

6.- Alcon International: Impacto 92. Simposium, Tokio, Japón. 1992.-

7.- Boyd B. MD., F.A.C.S. et. al.: Avances significativos en la facoemulcificación. Highlights Ophthalmology. No. 1, vol. 23, serie 1993.-

8.- Boyd B. MD. F.A.C.S. Prevalencia y causas de la ceguera masiva. Highlights letter. No. 10, vol. 16, serie 1988.-

9.- Boyd B., MD., F.A.C.S.: ¿Qué es la viscocirugía?. Highlights of ophthalmology letter. No. 9, vol 16., 1988.-

10.- Boyd B., MD., F.A.C.S.: Puntos claves en la implantación de LIO, Principales complicaciones de la facoemulcificación. High lights of ophthalmology. No. 3, vol 23, serie 1995.

11.- Mangione carol, MD, MspH et. al: Prediction of visual function after cataract surgery. Archives of ophthalmology. Vol. 113., oct. 1995., pags 1305-1311.-

12.- Williams, Henry, MD.: Cataract Extraction Operation. Archives of ophthalmology. Vol 114. Abril 1996. Pags. 478-479.-

13.- Kin E. MD. et. al: Corneal endotelial damage by air bubbles during phacoemulcification. Archives of ophthalmology. Vol. 115. jan. 1997. Pags. 81-88.-

14.- Ferro J.M. MD. et. al.: Postoperative contamination after using vancomycin and gentamicin during phacoemulcification. Archives of ophthalmology. Vol 115. Feb. Pags. 165-170.-

15.- Urabec M. MD. et. al.: Forceps induced scratching of a foldable acrylic intraocular lens. Archives of ophthalmology. Vol. 114. June 1996. Pags. 777-178.-

- 16.-** Morgan J. ET. AL.: The mechanical properties of the human lens capsule following capsulorhexis or radiofrequency diatermy capsulotomy. Archives of ophthalmology. Vol. 114. Sep. 1996. Pags. 1110-1115.-
- 17.-** Park Hyun Joon, MD. et. al.: Temporal Corneal Phacoemulcification combined with superior trabeculectomy. Archives of ophthalmology. Vol. 115. Mar. 1997. Pags. 318-323.-
- 18.-** Steiner Roger F. MD. et. al.: Hydragel intracorneal lenses in aphakic eyes. Archives of ophthalmology. Vol. 114. Feb. 1996. Pags. 135-141.-
- 19.-** Lendi B. Et. al. Phacoemulcification and clear corneal incision. Review of 100 initial cases. Klin Monatsbl Augenheilkd. 1996.
- 20.-** Kohlhaas, M. Et. al: Endotelial cell lost after phacoemulcification with the reserved tip and snip technique compared with the divide and conquer technique. Klin Monatsbl Augenheilkd. Feb. 1996.-
- 21.-** Aron- Rosa D., New biomaterials and cataract surgery. Bull acad natl. Med mar. 1995.-
- 22.-** De GOTTRAU p. Et. al.: Foldable implants in cataract surgery at. the geneva ophthalmological clinic. Klin Monatsbl Augenheilk., 1995.-
- 23.-** Churchill Livinstone: Recent advances in phacoemulcification. Impact 1993. June 28, 1993, pags. 9-23.-
- 24.-** Thomas D. Duane, MD, PHD: Clinical ophthalmology, vois. Cataract surgery. Vol 5. 1978.
- 25.-** William C. Frayes Harold G. Sheif: Cataract surgery. Clinical ophthalmology. Duane (edit). Hoesper Rom Publishes. Vol 5. London 1992.-
- 26.-** Duke- Elder S: System of ophthalmology. St. Luis Musby, 1969, vol 11, pp 248-253.-
- 27.-** Hastw. Fisiología del ojo: Adler, España, Musby/Auyme Lisboa, 1994: 375-385.-

**28.-Pauls. Koch MD: Converging to phacoemulcification Oullon east Institute.
Third Edition.1998**

CAPÍTULO XI

ANEXO

HOJA DE RECOLECCIÓN DE DATOS

RESULTADOS VISUALES EN CIRUGIA DE CATARATA

CON FACOEMULCIFICACION

**(REVISION DE LOS CASOS OPERADOS EN EL HOSPITAL DE OJOS Y
OIDOS “DR. RODOLFO ROBLES V” DEL UNO DE ENERO DE 1997 AL
TREINTA Y UNO DE DICIEMBRE DE 1998)**

Boleta No.

Registro clínico No. _____

Edad en años _____

Diagnóstico Pre-op _____

Agudeza visual pre-op: p y p luz y colores _____

M de M _____

C. D. de menos de 1 M. _____

C. D. de 2 a 4 M. _____
C. D. de 5 a 6 M. _____
De 20/200 a 20/100 _____
De 20/70 a 20/50 _____
De 20/40 a 20/20 _____

Agudeza visual 3 meses post-op:

p y p luz y colores _____
M de M _____
C. D. de menos de 1 m. _____
C. D. de 2 a 3 mt. _____
C. D. de 4 a 6 mt. _____
De 20/200 a 20/100 _____
De 20/70 a 20/50 _____
De 20/40 a 20/20 _____

Complicaciones post-operatorias:

