

**UNIVERSIDAD DE SAN CARLOS DE GUATEMALA
FACULTAD DE CIENCIAS MÉDICAS
DEPARTAMENTO DE TESIS**

INFORME FINAL DE INVESTIGACIÓN

**DETERMINACIÓN ECOGRÁFICA DE LA LONGITUD CERVICAL,
COMO FACTOR PREDICTIVO DE PARTO PRETÉRMINO.**

Estudio Retrospectivo Analítico, en pacientes a quienes se les realizó determinación ecográfica de la longitud cervical por presentar Trabajo de Parto Pretérmino, y recibieron atención médica en el Servicio de Complicaciones Prenatales del Hospital de Ginecología y Obstetricia del I.G.S.S., durante el período comprendido del 1 de Diciembre del 2,000 al 30 de Abril del 2,001.

**Br. Edgar Augusto Morales Lemus
Carnet 9513820**

Guatemala Julio del 2,001

INDICE.

CAPITULO	CONTENIDO	No. De Pagina
I	INTRODUCCIÓN	1
II	ANTECEDENTES	2
III	DEFINICIÓN Y ANALISIS DEL PROBLEMA	4
IV	JUSTIFICACIÓN	5
V	OBJETIVOS	6
VI	MARCO TEORICO	7
	A. ULTRASONIDO O ECOGRAFIA	7
	1.Generalidades	7
	2.Generadores de Ultrasonido	7
	3.Diferentes Modos de Ultrasonografía	7
	4.Ondas Ultrasonográficas	8
	5.Transductores o Sondas	12
	6.Orientación de la Imagen	13
	7.Fondo de la Imagen	14
	8.Distribución del haz ultrasónico	14
	9.Refuerzo acústico y sombra acústica	14
	10. Frecuencia y resolución	14
	11.Foco del haz ultrasónico	15
	12.Artefacto	15
	13.Preparación del Examen ultrasonográfico en Ginecología y obstetricia	16
	14.Técnica de examen ultrasonográfico en Ginecología y obstetricia	16
	B. ULTRASONOGRAFIA OBSTETRICA	20
	1.Anatomía Ecográfica Normal Durante el Primer trimestre	20
	2.Membranas Amniótica y Coriónica	20
	3.Determinación ecográfica de la edad menstrual	23
	4.Cálculo de la Edad Menstrual	25
	5.Evaluación Ecográfica de la Placenta	26
	C. DETERMINACIÓN ECOGRAFICA DE LA LONGITUD CERVICAL	28
	1.Definición	28
	2.Técnica	29
	D. PARTO PRETÉRMINO Y TRABAJO DE PARTO PRETÉRMINO	31
	1.Definición	31
	2.Etiopatogenia	31
	3.Factores de riesgo	31
	4.Diagnóstico	32
	5.Tratamiento	34
	6.Prevenición	35
VII	HIPÓTESIS	36
VIII	MATERIAL Y METODOS	37
	A. METODOLOGIA	37
	B. RECURSOS	41
IX	PRESENTACIÓN DE RESULTADOS	43
X	ANÁLISIS Y DISCUSIÓN DE RESULTADOS	46
XI	CONCLUSIONES	48
XII	RECOMENDACIONES	49

XIII	RESUMEN	50
XIV	BIBLIOGRAFIA	51
XV	ANEXOS	54
	A. INSTRUMENTO DE RECOLECCIÓN DE DATOS	54
	B. CONTROL DEL PROYECTO (gráfico de Gantt)	55

I) INTRODUCCIÓN:

Desde sus inicios la ecografía se ha constituido en un instrumento de suma importancia en el campo de la obstetricia, por lo que la introducción de la ecografía transvaginal vino a darle un nuevo empuje, y a expandir a la vez el campo de estudio y aplicación dentro de la obstetricia.

Por todos es sabido, que las estimaciones de cambios cervicales obtenidas por exploración manual, conlleva una alta variabilidad y subjetividad de un examinador a otro. Actualmente la evaluación ultrasonográfica endovaginal de la longitud del cuello uterino, (longitud cervical), puede llevar al mínimo las variaciones mencionadas, y puede a su vez utilizarse para confirmar o no la presencia del trabajo de parto pretérmino, siendo este un punto de vital importancia si consideramos que la prevención de la prematuridad, debe de ser una de las prioridades de los programas de salud pública, y si tomamos en cuenta que en el mundo nacen cada año alrededor de 20 millones de niños con un peso menor de 2,500 gr, de los cuales hasta un 70 % son recién nacidos de pretérmino.

En la presente investigación se estudió una población de 114 expedientes de pacientes, que recibieron atención médica en el servicio de Complicaciones Prenatales del Hospital de Ginecología y Obstetricia del Instituto Guatemalteco de Seguridad Social, a quienes se les realizó determinación ecográfica de la longitud cervical durante el período comprendido del 1 de Diciembre del 2000 al 30 de Abril del 2001. La finalidad del estudio fue determinar el valor predictivo de parto pretérmino, basado en la determinación ecográfica de la longitud cervical, en pacientes con trabajo de parto pretérmino.

Los resultados obtenidos son alentadores en relación a la utilidad y confiabilidad de la prueba, estableciéndose un valor predictivo positivo del 75%, un valor predictivo negativo del 8%, una especificidad del 95% y una sensibilidad del 64%.

Es así que los resultados permiten establecer que la determinación ecográfica de la longitud cervical, si predice el parto pretérmino en pacientes con trabajo de parto pretérmino, y es aún más precisa para establecer a las pacientes sin riesgo de parto pretérmino.

Con los resultados obtenidos, es recomendable efectuar estudios similares, tomando poblaciones sin trabajo de parto pretérmino, y poblaciones sin riesgo de presentar trabajo de parto pretérmino, además de recalcar el uso de este método diagnóstico como apoyo en el manejo de pacientes con trabajo de parto pretérmino.

Dentro de las limitantes de la investigación, debo mencionar la dificultad para localizar los expedientes clínicos en el archivo del Hospital de Ginecología y Obstetricia del I.G.S.S..

II) ANTECEDENTES:

Hoy en día, hace tres décadas que empezó a utilizarse la ecografía en el campo de la obstetricia, claro, al inicio las respuestas que se buscaban eran relativamente sencillas: ¿Existe un Embarazo?, ¿Esta vivo el producto?, ¿Serán gemelos?, etc. Es probable que pocos vislumbraran que llegaría el día en que la ecografía se emplearía para investigar la presencia de defectos anatómicos sutiles en el feto, y más aún, que pudiera utilizarse como **predictor** de complicaciones obstétricas. (8)

Desde hace una década, se mejoro aún más la capacidad para evaluar a la paciente ginecológica y obstétrica, por medio de la ecografía transvaginal. Esta técnica en sus inicios tenia mayor aplicación en el área ginecológica, pero con el paso del tiempo se ha convertido en una herramienta sumamente útil en el campo de la obstetricia. Durante este tiempo, se ha utilizado la ecografía transvaginal para el diagnóstico precoz de embarazo intrauterino, diagnóstico precoz y confiable de falla temprana del embarazo, detección de malformaciones fetales durante el primer trimestre, investigación de malformaciones del sistema nervioso central fetal, diagnóstico de placenta previa y placenta accreta, pero no fue hasta hace unos 3 a 4 años que empezó a utilizarse para monitorizar y evaluar a pacientes con historia de incompetencia o insuficiencia cervical, y en este punto se enmarca el verdadero potencial de la evaluación ecográfica, no solo como método diagnóstico, sino como una evaluación predictiva.(8)(3)

Fue también durante este siglo, que empezó a dársele la importancia necesaria a un problema muy antiguo, "**El Parto Pretérmino**", y es durante los últimos 50 años, que se han logrado avances significativos en el manejo de los niños que nacen antes de completar su período gestacional.(2)

Los avances en cuanto al manejo de los niños de pretérmino han sido realmente sustanciales, se han mejorado las técnicas de inducción de la madurez pulmonar, los nuevos antibióticos han disminuido la mortalidad por infecciones, los equipos de ventilación mecánica han disminuido grandemente los traumas clásicos de la ventilación manual, etc.(21)

Recientemente, la mortalidad infantil se ha convertido en un parámetro internacional, para valorar los sistemas de salud; y es curioso pero los países con las tasas más altas de parto pretérmino, tienen también las tasas más elevadas de mortalidad infantil. (9)

Desde hace unos 5 años aproximadamente, se empezó a proponer un nuevo método diagnóstico del parto pretérmino, "**La determinación Ecográfica de la Longitud Cervical**", que en primera instancia buscaba únicamente sustituir la subjetividad de la evaluación vaginal manual, por datos más objetivos y estandarizados; actualmente esta premisa ha ido más allá, y se vislumbran nuevas fronteras para la ecografía.(5)(13)

Se han realizado diversos estudios relacionados con la utilidad de este nuevo método en el diagnóstico del trabajo de parto pretérmino y del parto pretérmino, entre ellos podemos mencionar los siguientes:

Bartolucci y col. realizaron un estudio prospectivo en 48 pacientes, entre las 26 y 32 semanas de gestación, que habían mostrado actividad uterina prematura, definida como la aparición de más de cuatro a seis contracciones por hora, las pacientes de este grupo fueron tratadas por medio de reposo absoluto. Los parámetros ultrasonográficos estudiados incluyeron:

1. Acortamiento del cuello uterino (presente sí la distancia desde el orificio interno hasta el borde sobresaliente del cuello en su porción vaginal era menor de 3 cms).
2. Dilatación del conducto endocervical (presente sí el calibre máximo de dicho conducto excedía 1 cm).
3. - Protrusión de las membranas fetales en el conducto endocervical
4. - Angostamiento del segmento uterino inferior (menor de 6 mm).

Ninguno de los factores señalados pudo considerarse como elemento predictivo del parto pretérmino. Sin embargo no se aportaron datos con respecto al tacto obstétrico del cuello, para comparación, y debemos mencionar que no utilizaron ningún grupo control. (10)(11)

Andersen y col. de manera ciega evaluaron a 113 mujeres con embarazos simples de 30 semanas de gestación, por medio de ultrasonografía endovaginal y transabdominal y exploración manual. Advirtieron que la determinación de la longitud cervical por ultrasonografía transvaginal, fue el elemento que mejor predijo el trabajo de parto pretérmino. (17)

O'Leary y Ferrell estudiaron 46 mujeres con 32 a 42 semanas de gestación por medio de una valoración cuantitativa de 5 parámetros ultrasonográficos del segmento uterino inferior, cuello y estación fetal; después, un médico que desconocía los resultados de la ultrasonografía examinó a cada paciente, y señaló una puntuación de bishop. Las puntuaciones cuantitativas mostraron correspondencia exacta con las puntuaciones de bishop cuando cada una se dividió en tres subgrupos: favorable, intermedia y desfavorable. Sin embargo no se demostró ventajas de las exploraciones ultrasonográficas, (tales como mediciones más objetivas y precisas, detección de signos tempranos de incompetencia cervical, etc.).(17)(22)

La ecografía transvaginal, nos brinda una oportunidad nueva, no solo para confirmar o diagnosticar con mayor precisión y exactitud el trabajo de parto pretérmino, sino también podría brindarnos la posibilidad de predecirlo, y poder así tomar las medidas terapéuticas adecuadas para evitarlo.

III) DEFINICIÓN Y ANÁLISIS DEL PROBLEMA:

Considero que la prevención de la prematuridad, debe de ser una de las prioridades de los programas de salud pública, tanto en países desarrollados como en países en vías de desarrollo.

Se calcula que en el mundo nacen cada año alrededor de 20 millones de niños con un peso menor de 2,500 gr. (que constituyen entre el 10 y el 20% de los recién nacidos vivos), de los cuales entre el 40 y 70% son recién nacidos de pretérmino; en muchos de estos casos el tratamiento requiere hospitalizaciones prolongadas y costosas, a lo que debe agregarse las secuelas neurológicas y de otra índole que afectan a estos niños a largo plazo. (9)(21)(31)

Desde sus inicios la ecografía se ha constituido en un instrumento de suma importancia en el campo de la obstetricia, la introducción de la ecografía transvaginal vino a darle un nuevo empuje, y a expandir a la vez el campo de estudio y aplicación dentro de la obstetricia. Inicialmente, la aplicación de la ecografía transvaginal en el trabajo de parto pretérmino estaba orientada únicamente a confirmar el diagnóstico de una forma más objetiva, o talvez para facilitar la toma de decisiones para el obstetra.(8)

Pero que obtendríamos de aplicar este método diagnóstico desde un punto de vista distinto, seria factible a través de él, predecir el parto pretérmino, o adelantarnos al resultado perinatal de aquellas pacientes que ya presentan trabajo de parto pretérmino.(11)

El estudio se desarrollo en pacientes que ingresaron al servicio de complicaciones prenatales del Hospital de Ginecología y Obstetricia del I.G.S.S., con la impresión clínica de Trabajo de parto pretérmino, a quienes se les realizó determinación ecográfica de la longitud cervical. (100 casos aproximadamente)

IV) JUSTIFICACIÓN:

Anualmente, alrededor del mundo nace un promedio de 10 millones de niños Pretérmino, una cifra realmente importante, que puede traducirse a una tasa de morbi - mortalidad perinatal elevada, altos costos de atención hospitalaria, para los niños que sobreviven, muchas veces puede traducirse a lesiones neurológicas permanentes, y por que no decirlo, a una carga social permanente. (21)

Durante este siglo, han existido grandes avances en el manejo perinatal de estos niños, sin embargo todos los adelantos existentes no han sido suficientes para disminuir los costos y las lesiones permanentes derivadas de este problema.

Si bien es cierto que la nueva tecnología, (la ecografía en este caso), ha venido a ser de gran utilidad en la toma de decisiones, eliminando la subjetividad de los antiguos métodos diagnósticos, poco es lo que se ha logrado en relación con los métodos y técnicas que permitan identificar a aquellas pacientes con una alta probabilidad de presentar un trabajo de parto pretérmino, y llegar al final al parto pretérmino.(10)(11)

La determinación ecográfica de la longitud cervical, es un método diagnóstico que se ha venido utilizando, únicamente para confirmar el trabajo de parto pretérmino. En nuestro medio, no se ha realizado investigación sistematizada relacionada a este tema, y menos aún estudios con la finalidad de determinar el **Valor Predictivo** de este método en el Parto Pretérmino.

Al confirmarse su utilidad como un factor predictivo, la determinación ecográfica de la longitud cervical, se constituye en un utensilio importante para el obstetra, al facilitar la detección de aquellas pacientes con riesgo de presentar un parto pretérmino, así como el manejo de aquellas pacientes con trabajo de parto pretérmino; incluso posibilita disminuir las complicaciones perinatales en el neonato, lo que se traduce en una menor cantidad de pacientes para manejo hospitalario, menos costos hospitalarios, y una menor cantidad de secuelas a largo plazo para los recién nacidos.

V) OBJETIVOS:

A. - General:

- Establecer el Valor Predictivo de Parto Pretérmino basado en la Determinación Ecográfica de La Longitud Cervical, en pacientes con Trabajo de Parto Pretérmino, que reciban atención médica en el servicio de Complicaciones Prenatales del Hospital de Ginecología y Obstetricia del Instituto Guatemalteco de Seguridad Social.

B. - Específicos:

1.- Identificar la capacidad de detectar a las pacientes que si presentaran parto pretérmino. (Sensibilidad)

2.- Identificar la capacidad de detectar a las pacientes que no presentaran parto pretérmino. (Especificidad)

VI) MARCO TEÓRICO

A. ULTRASONIDO O ECOGRAFÍA:

1. Generalidades:

Los ultrasonidos son ondas sonoras de alta frecuencia, (más de 20,000 ciclos por segundo o 20 Khz.); estas ondas, inaudibles para el ser humano, pueden transmitirse en haz y se utilizan para explorar los tejidos del cuerpo.(24)

Los impulsos ultrasónicos del tipo producido por los ultrasonidos que se utilizan en el área médica tienen una frecuencia comprendida entre 2 y 10 MHz, (1MHz equivale a 1,000,000 de ciclos por segundo). La duración del impulso es aproximadamente de un microsegundo, (una millonésima de segundo) y los impulsos se repiten unas 1,000 veces por segundo. Los distintos tejidos alteran las ondas de diferentes maneras; mientras que algunos las reflejan directamente, otros las dispersan en forma de ecos antes de que vuelvan al transductor. (8)(24)

Los impulsos ultrasónicos reflejados que detecta el transductor han de ser amplificados en el escáner. Los ecos de las profundidades del cuerpo están más atenuados que los procedentes de partes más superficiales, por lo que necesitan más amplificación. Los escáneres de ultrasonografía cuentan con reguladores que permiten alterar la sensibilidad global, (umbral), del instrumento, así como amplificar más o menos los ecos procedentes de distintas profundidades. Con cualquier tipo de escáner es necesario obtener una imagen equilibrada, es decir una imagen que contenga ecos de análoga potencia procedentes de todas las profundidades del tejido.(24)(8)

Cuando los ecos vuelven al transductor es posible reconstruir un mapa bidimensional de todos los tejidos que se han interpuesto en los haces. La información se almacena en un ordenador y se expone en un monitor o pantalla. Los ecos potentes denominados de alta intensidad, aparecen en la pantalla como puntos más brillantes.

2. Generadores de Ultrasonido:

Las ondas ultrasónicas están generadas por un transductor piezoeléctrico que tiene la facultad de transformar señales eléctricas en ondas mecánicas, (ultrasonidos). El mismo transductor puede asimismo recibir los ultrasonidos reflejados y reconvertirlos en señales eléctricas. Los transductores son a la vez transmisores y receptores de ultrasonidos.

3. Diferentes Modos de Ultrasonografía:

Cada modo ultrasonográfico expresa a su manera los ecos que vuelven al transductor, así tenemos los siguientes modos de ultrasonografía:

- a. **Modo "A"** : con una unidad ultrasónica de este tipo, los ecos se manifiestan en forma de picos y es posible medir las distancias entre las distintas estructuras. En general no se recurre a este modo, pero se utiliza una información análoga para establecer la imagen bidimensional de modo B.
- b. **Modo "B"** : en las imágenes de este tipo pueden verse todos los tejidos atravesados por el haz ultrasónico. A estas imágenes bidimensionales se les denomina imágenes de modo B o cortes de modo B. Si se observan imágenes de modo B en secuencia rápida, se convierten en imágenes en tiempo real.
- c. **Ultrasonido de tiempo real:** este modo muestra el movimiento presentando las imágenes de la parte del cuerpo situada bajo el transductor en el curso del examen. Las imágenes cambian con cada movimiento del transductor o si se mueve cualquier parte del cuerpo, (por ejemplo: movimientos fetales o latidos de una arteria). El movimiento aparece en el monitor en tiempo real, a medida que se produce. En la mayor parte de los aparatos de tiempo real es posible congelar la imagen presentada, manteniéndola en situación estacionaria a fin de evaluar detenidamente.
- d. **Modo "M"** : se trata de otro modo de presentar el movimiento. El resultado es una línea ondulada. Este modo es el más usado en ultrasonografía cardiaca. En la imagen de modo M el movimiento de una parte del cuerpo se muestra en función del tiempo.
- e. **El efecto Doppler:** cuando se transmite un ultrasonido hacia un reflector fijo, las ondas reflejadas (ecos) serán de la misma frecuencia que las transmitidas inicialmente. Ahora bien, si el reflector se acerca al transmisor, la frecuencia reflejada será más alta que la transmitida; por el contrario, si el reflector se aleja del transmisor, la frecuencia reflejada será más baja que la transmitida. La diferencia entre la frecuencia transmitida y la recibida es proporcional a la velocidad con que el reflector se aleja o se acerca al transmisor. Este fenómeno es el llamado efecto doppler, y a la diferencia entre las frecuencias se le denomina desviación doppler. El doppler puede usarse para observar el flujo sanguíneo en los vasos periféricos del adulto, también para detectar los movimientos del corazón fetal, etc.
(8)(24)(27)(29)

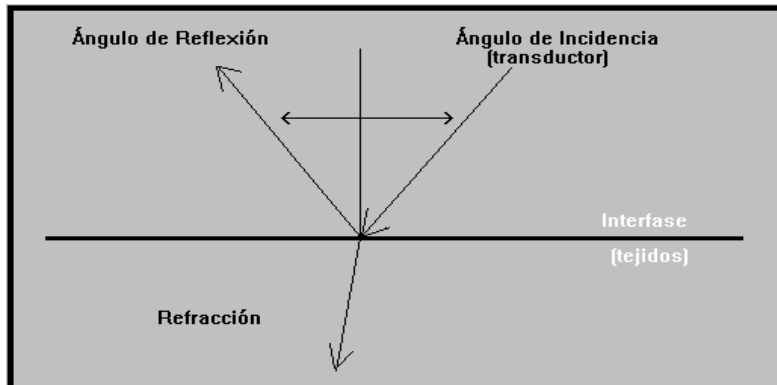
4. Ondas Ultrasonográficas:

- a. **Propagación de las ondas:** se refiere a la transmisión y difusión de las ondas ultrasónicas en distintos tejidos. Los diferentes tejidos determinan el diseño del equipo ultrasónico, influyen en la interpretación de las imágenes y limitan la utilidad del equipo. Las ondas ultrasónicas se propagan como ondas en los tejidos blandos. Las moléculas vibran por el estímulo ecográfico y liberan energía que se propaga en el cuerpo. La velocidad media de propagación en los tejidos blandos es de 1540 metros por segundo.

- b. Longitud de onda:** En los ultrasonidos es inversamente proporcional a su frecuencia, es decir, cuanto mayor es la frecuencia, menor es la longitud de onda. Cuanto menor es la longitud de onda, mejor es la resolución, lo que se traduce en una imagen más clara.
- c. Enfoque:** las ondas ultrasónicas se pueden enfocar por medio de lentes y espejos o electrónicamente, utilizando transductores compuestos, del mismo modo que un haz de luz concentrado muestra con más claridad un objeto que un haz disperso y desenfocado, un haz ultrasónico estrecho y enfocado da una imagen más detallada de un corte fino del tejido.
- d. Foco Variable:** muchos transductores tienen un foco fijo. Los transductores compuestos, como los convexos, lineales y los de sector anular, tienen una distancia focal variable que puede ajustarse electrónicamente a la profundidad requerida. Sin embargo, la mayor parte de los transductores son de distancia fija focal, al menos en un plano; solamente los transductores de sector anular tienen un foco electrónico ajustable en todos los planos. Un enfoque preciso permite obtener un haz acústico estrecho y un corte más fino de la imagen, lo cual se traduce en una mejor resolución de los detalles y una imagen más clara con una información más clara y completa.
- e. Atenuación:** los tejidos del cuerpo absorben y dispersan los ultrasonidos de diversas maneras. Las frecuencias más altas se absorben y dispersan (atenúan) más fácilmente que las frecuencias más bajas. Por consiguiente para alcanzar los tejidos más profundos es necesario utilizar estas últimas, ya que las ondas tienden menos a desviarse al atravesar las estructuras intermedias
- f. Amplificación:** los ecos devueltos por las estructuras más profundas no son tan potentes como los que provienen de tejidos próximos a la superficie, por lo que es necesario amplificarlos; en los aparatos de ultrasonografía, esto se consigue mediante el amplificador de compensación ganaría - tiempo. En todos los aparatos de este tipo es posible variar el grado de amplificación para compensar la atenuación de los ultrasonidos en cualquier parte del cuerpo y así mejorar la calidad de la imagen final.]
- g. Interfases:** los ultrasonidos pueden sufrir una reflexión o una refracción, (cambio de dirección) al pasar de un tejido a otro de diferente tipo; en el primer caso las ondas salen rebotadas, mientras que en el segundo (refracción) cambian de dirección pero no siempre resultan reflejadas.(24)

Figura No. 1 **Interfases**

(Tomado de Organización Mundial de la Salud. **Manual de Diagnostico Ultrasonográfico**, Pág.12)



Una fracción de la onda incidente se refleja en un ángulo que es igual al ángulo de incidencia. Otra fracción atraviesa la interfase y se refracta, prosiguiendo su camino en un ángulo que difiere del de incidencia. Cuanto más se difieran las impedancias acústicas características, mayor será la fracción reflejada.

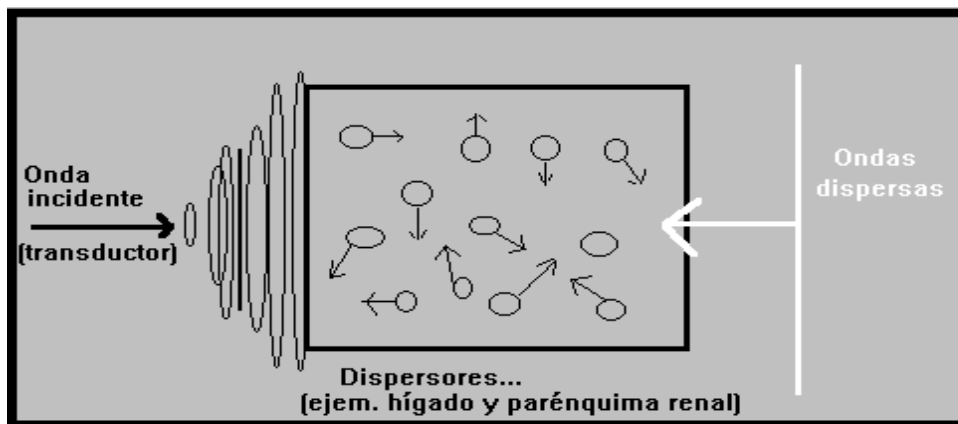
Cuanto más alto sea el cociente entre las velocidades de propagación, mayor será la refracción. En la práctica, éste adquiere la máxima importancia cuando el ángulo de incidencia es cero y la onda ultrasónica llega perpendicularmente a la interfase.

Si la interfase reflectante es mucho más ancha que la longitud de onda, (10 ó 20 veces), actuará como un espejo (reflector especular).

Las ondas ultrasónicas se dispersan cuando la anchura de los reflectores (dispersores) es menor que la longitud de onda del ultrasonido.

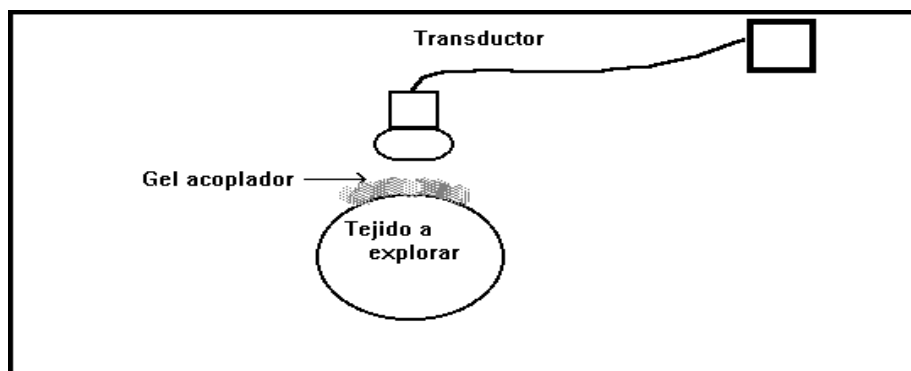
Solamente una pequeña fracción de la onda ultrasónica se dispersa hacia atrás en la dirección original. El hígado y el parénquima renal son ejemplos de medios dispersores.(8)(13)(24)

Figura No. 2
Dispersores
(original)



A causa de estos efectos que se producen al pasar de un medio a otro es necesario utilizar en las exploraciones un acoplador (solución gel), para evitar que el aire retenido entre la piel y el transductor impida el paso de las ondas ultrasónicas.(8)

Figura No. 3
Acoplador
(Original)



Es necesario utilizar en las exploraciones un acoplador, (gel), para evitar que el aire retenido entre la piel y el transductor impida el paso de las ondas ultrasónicas.

5. Transductores o sondas:

El transductor es la parte más cara e importante del equipo de ultrasonografía. La sonda contiene uno o más transductores que transmiten los impulsos ultrasónicos y reciben los ecos devueltos durante el examen; cada transductor se enfoca a una profundidad determinada. El haz ultrasónico emitido varía en forma y tamaño según el tipo de transductor y de generador.(8)(24)

Figura No. 4
Transductor Lineal
(Original)

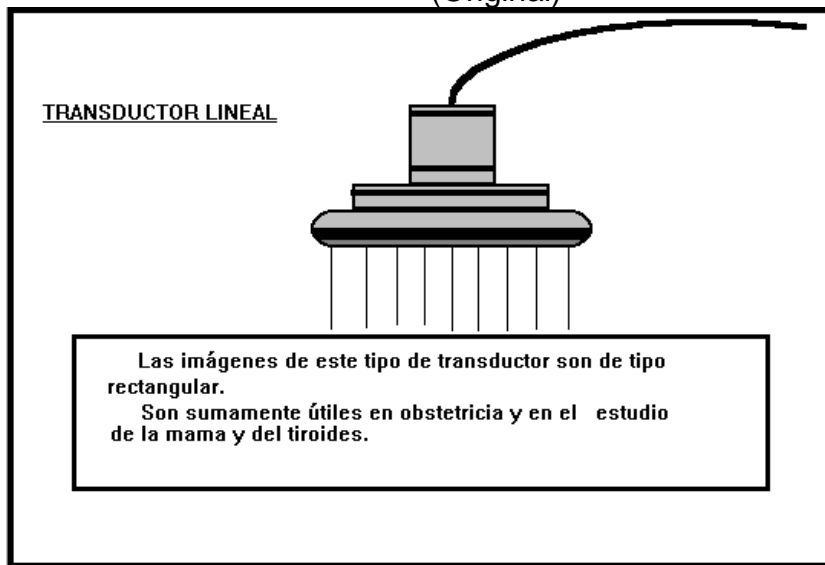


Figura No. 5
Transductor sectorial
(Original)

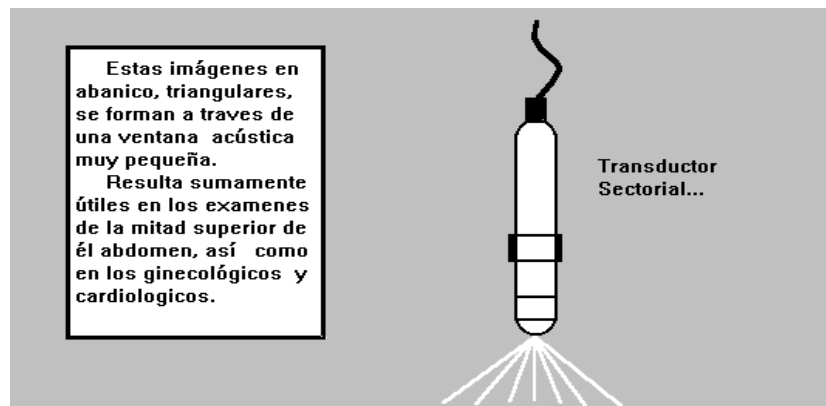
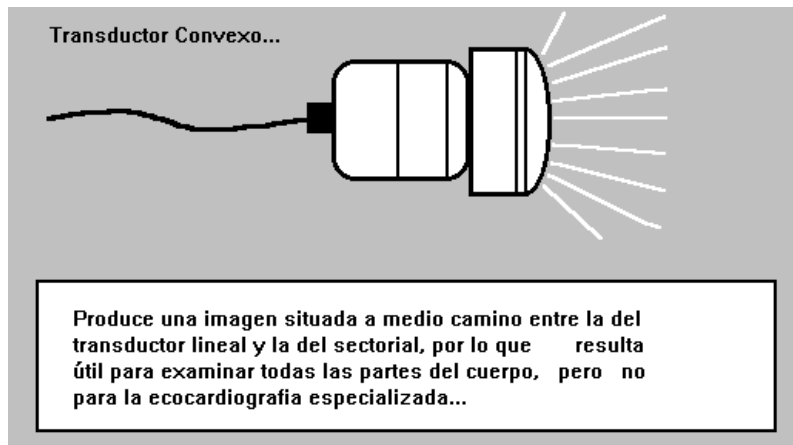


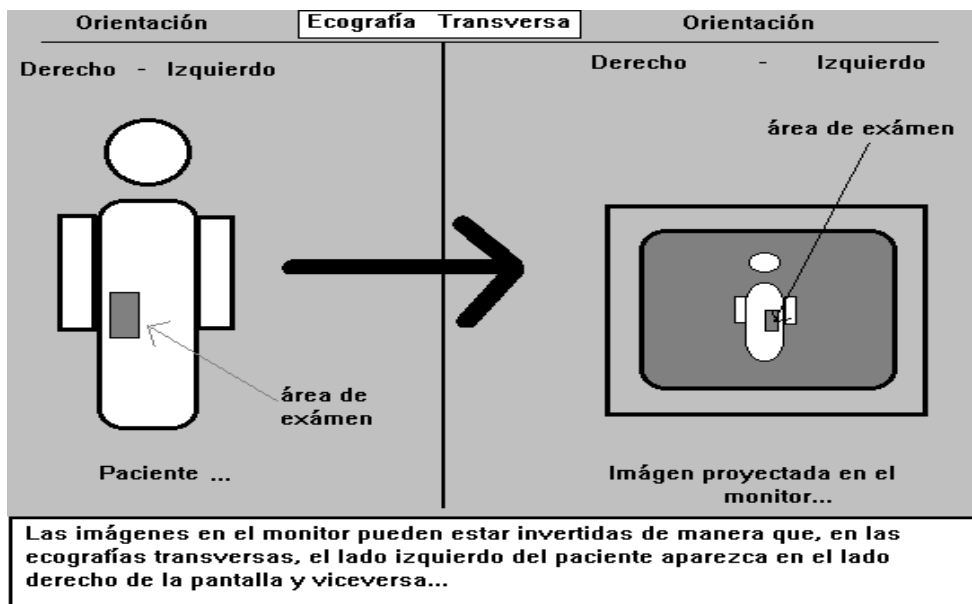
Figura No. 6
Transductor convexo
 (Original)



6. Orientación de la imagen:

Las imágenes en el monitor están invertidas de manera que en las ecografías transversas, el lado izquierdo del paciente aparezca en el lado derecho de la pantalla. En las imágenes longitudinales, la cabeza del paciente debe estar en el lado izquierdo y los pies en el lado derecho de la pantalla.(8)(24)

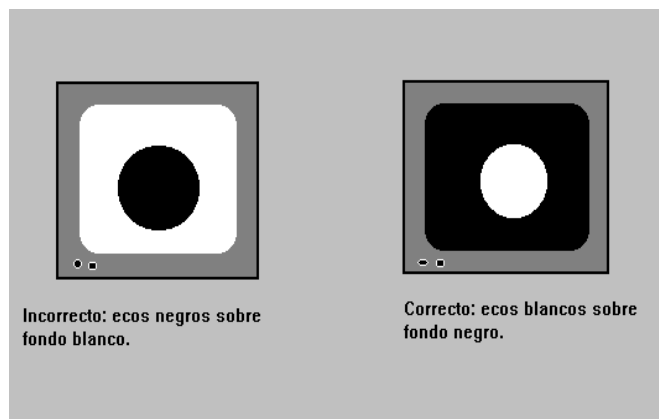
Figura No. 7
Orientación de la Imagen
 (Original)



7. Fondo de la imagen:

La imagen visible en la pantalla puede ser negra o blanca. Puede haber un fondo blanco con ecos negros, o un fondo negro con ecos blancos en forma de puntos o líneas. Por lo general existe un conmutador para efectuar este cambio; la imagen correcta debe presentarse con ecos blancos sobre un fondo negro.

Figura No. 8
Fondo de la imagen
(Original)



8. Distribución del haz ultrasónico:

Los tejidos del cuerpo reflejan los ultrasonidos de dos maneras diferentes. Mientras que algunos tejidos actúan como espejos, devolviendo directamente las ondas, otros las dispersan del mismo modo que la niebla dispersa un rayo de luz.(8)

9. Refuerzo acústico y Sombra Acústica:

Los ultrasonidos pueden atravesar directamente los líquidos claros sin gran alteración, de manera que los ecos provenientes del tejido situado por detrás del líquidos suelen estar reforzados, (más brillantes). A este fenómeno se le da el nombre de refuerzo acústico. Ciertos materiales densos como los huesos y los cálculos producen sombras en las estructuras situadas por detrás debido a que las ondas ultrasónicas no pueden atravesarlos; este fenómeno se conoce como sombra acústica..(24)

10. Frecuencia y Resolución:

Cuanto mayor sea la frecuencia del ultrasonido, mejor será la resolución. (los detalles más pequeños se hacen visibles cuando se utilizan las frecuencias más elevadas). En cambio, será menor la penetración de los ultrasonidos en el cuerpo.

11. Foco del haz ultrasónico:

Como los órganos o partes del cuerpo que interesan se encuentran a diferentes profundidades, lo ideal es que el foco del transductor sea variable. Si la distancia focal es fija, habrá que elegir para el examen el transductor más adecuado.

12. Artefacto:

Se denomina artefacto a una imagen añadida, ausente o deformada que no se corresponde con la imagen real de la parte examinada. Los artefactos no provienen del haz ultrasónico primario ni de los ecos directos de la parte examinada sino de la deformación o atenuación de la imagen y tienen muchas causas diferentes.

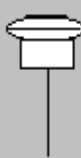

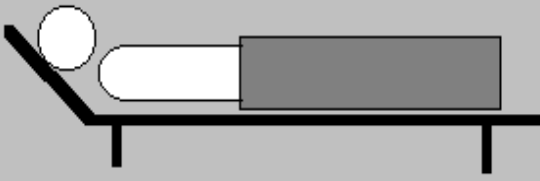

Es importante reconocer tales artefactos porque pueden dar lugar a confusiones o incluso equívocos importantes que afecten el diagnóstico. Otros artefactos pueden suministrar información complementaria importante, por lo que conviene saber reconocerlos y utilizarlos. Entre los artefactos más frecuentes podemos mencionar:

- a. **Pared Abdominal:** La grasa subcutánea y el músculo en cierta cantidad pueden dispersar los ultrasonidos, con lo que resultan menos netas las imágenes y las estructuras profundas. A veces los músculos producen dobles imágenes ultrasónicas que dan una falsa impresión de separación y que pueden motivar un diagnóstico incorrecto. Es conveniente por ello utilizar siempre proyecciones múltiples en diferentes ángulos para confirmar cualquier presunta anomalía.
- b. **Gas:** refleja los ultrasonidos y oscurece los tejidos situados detrás por un efecto de refracción y formación de sombra. El gas intestinal puede oscurecer el hígado, el páncreas, los ganglios linfáticos paraaórticos, el útero y los ovarios. A veces se puede desplazar fácilmente el gas intestinal; por ejemplo cuando la vejiga urinaria se llena suele ser más fácil ver el útero y los ovarios porque los intestinos, al ser rechazados hacia arriba, quedan fuera del campo de visión. En otros casos puede ser necesario utilizar proyecciones oblicuas, laterales o posteriores con el paciente sentado o de pie.
- c. **Reverberación:** se produce cuando el haz ultrasónico pasa de un tejido a otro con una impedancia muy diferente; por ejemplo del gas intestinal al hígado o a las costillas, en cuyo caso la reverberación puede oscurecer los tejidos situados por detrás del gas. Las reverberaciones pueden alterar por completo la imagen, produciendo líneas paralelas o una imagen en espejo.
- d. **Imagen Incompleta:** Los artefactos resultantes de una imagen incompleta constituyen una fuente de error, ya que en la imagen solo aparece la parte del tejido o del objeto que se encuentra efectivamente en el haz acústico. En el embarazo, por ejemplo, la imagen sólo contiene a veces parte de un hueso fetal, porque el resto queda fuera

del haz, dando así la impresión de que el hueso esta incompleto o es más corto que en la realidad.(5)(8)(13)(24)(27)

13.Preparación Del Examen Ultrasonográfico en Ginecología y Obstetricia:

Figura No. 9
Preparación del Examen Ultrasonográfico
(Original)

 <p>Transductor: - Adultas 3.5 MHz - Niñas 5 MHz</p>	 <p>La vejiga urinaria debe de estar llena: - Deben administrarse de 4 a 5 vasos de líquidos una hora previo a efectuar el examen...</p>
<p>- La paciente debe estar acostada cómodamente en decúbito supino.</p> 	<p>- Ajustar la ganancia... para obtener la mejor imagen posible.</p> 
<p>- Preparación:</p> <ol style="list-style-type: none">1) Paciente con la vejiga llena.2) Posición de la paciente, decúbito supino.3) Elección del transductor.4) Ajuste de la ganancia.5) Utilizar gel acoplador.	

14.Técnica de Examen Ultrasonográfico en Ginecología y Obstetricia:

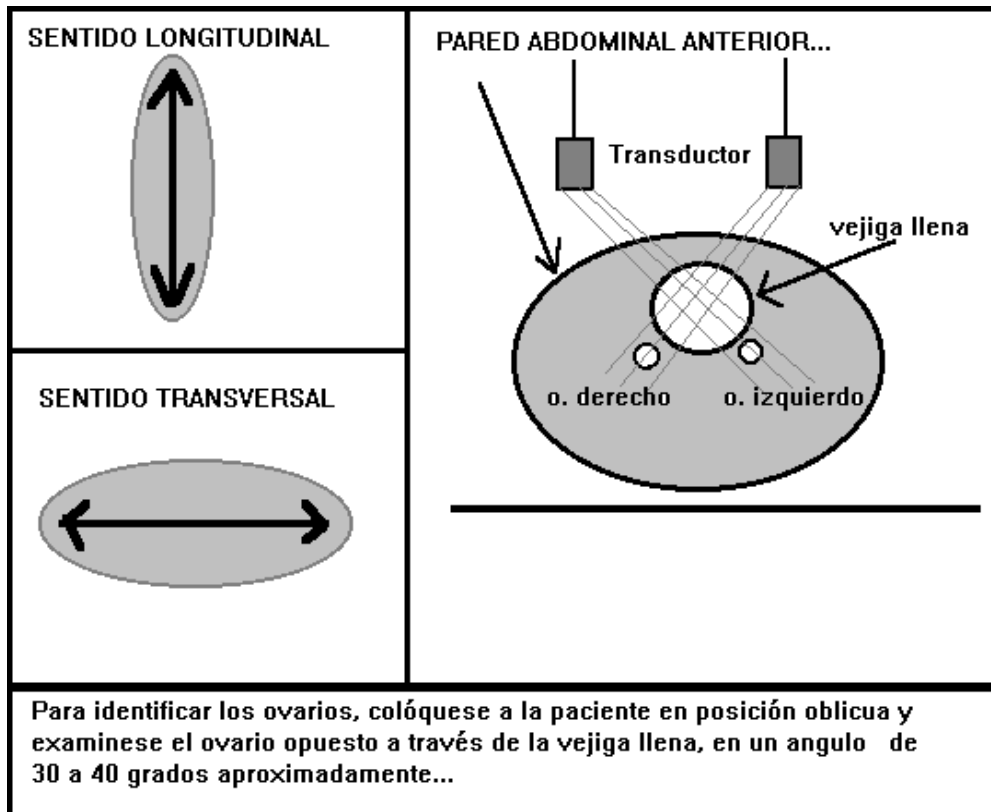
a. Ecografía Pélvica y Abdominal:

- i. Inicie el examen en sentido longitudinal, empezando en la línea media, entre el ombligo y la sínfisis del pubis. Efectúe posteriormente la misma maniobra en sentido más lateral, primero sobre el lado izquierdo y luego sobre el lado derecho. Inclínese el transductor de lado a lado y longitudinalmente para identificar el útero.
- ii. El siguiente paso consiste en explorar en sentido transversal, empezando inmediatamente por encima de la sínfisis del pubis y prosiguiendo hacia arriba hasta el ombligo. Los exámenes

transversales son especialmente útiles en la pelvis baja, pero resultan menos eficaces por encima del nivel del útero.

- iii. Si es necesario, colóquese a la paciente en posición oblicua, (30 a 40 grados), para identificar los ovarios. Examínese oblicuamente cada ovario, desde el lado contralateral del abdomen.(8)

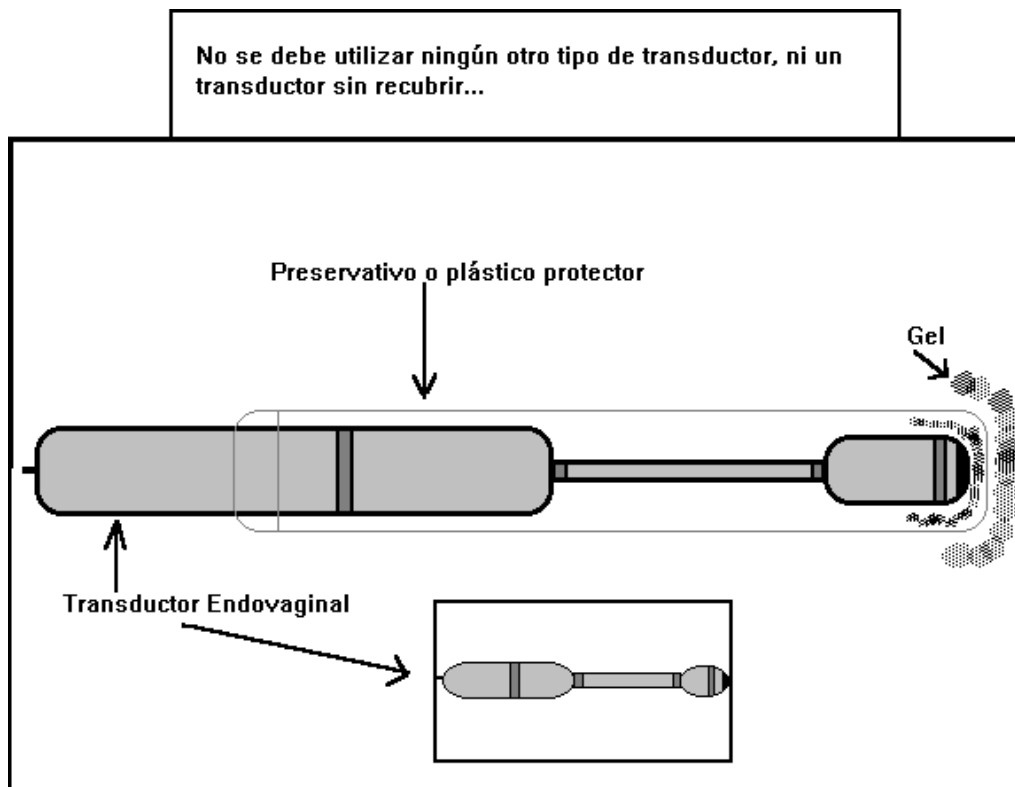
Figura No. 10
Técnica de Examen Ecográfico en Ginecología y Obstetricia
 (Original)



b. Ultrasonografía Endovaginal:

- i. El examen endovaginal requiere un modelo especial de transductor provisto de un largo mango, así, como de un adiestramiento especializado. Debe introducirse una cantidad suficiente de gel acoplador en un preservativo o cualquier otra envoltura de plástico desechable, a fin de establecer un buen contacto; la envoltura evita además la infección, y el contagio de procesos infecciosos de una paciente a otra.
- ii. Siempre que se utilice esta técnica, la vejiga debe estar vacía. En la ultrasonografía endovaginal, el campo de visión es mucho más pequeño y se necesita considerable experiencia para obtener imágenes satisfactorias y para interpretar las mismas. Esta técnica es muy útil como medio de exploración al principio del embarazo y en el caso de ciertas masas uterinas, tubáricas u ováricas; (en particular en el embarazo ectópico).(8)(24)

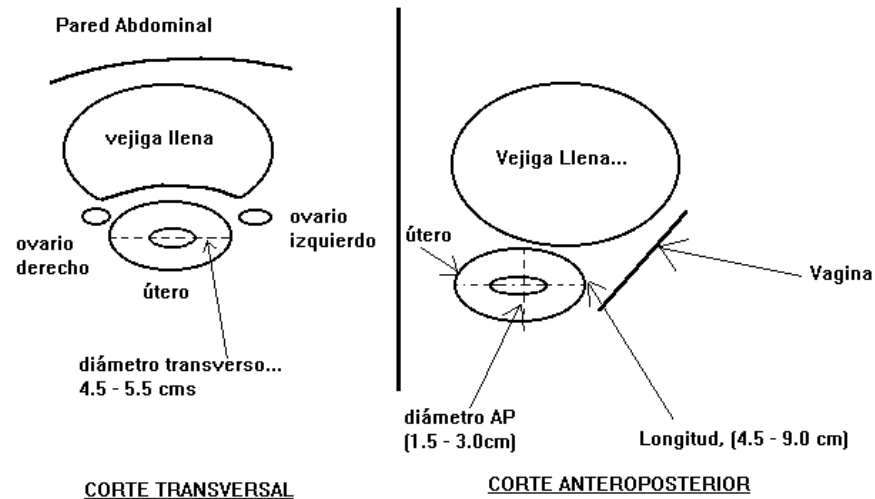
Figura No. 11
Ultrasonografía Endovaginal
(Original)



- iii. **Anatomía Normal:** Debe localizarse la vagina y el útero mediante una exploración longitudinal. La vagina se encuentra junto a la pared posteroinferior de la vejiga y sus paredes parecen como estructuras hipocogénicas en torno a la mucosa vaginal, más ecogénica. Se continúa la observación hacia arriba se encuentra por encima de la vagina, pero con ecogenicidad diferente, (variable en función del ciclo menstrual), el útero en forma de pera. Durante estas observaciones iniciales puede ser necesario ajustar la ganancia para refinar al máximo la imagen.
- iv. El útero presenta dos zonas de diferente ecogenicidad. La musculatura de la pared uterina es hipocogénica, pero el patrón ecográfico del endometrio es variable. En la primera mitad del ciclo, (fase post menstrual), el endometrio es delgado e hipocogénico, mientras que en la segunda mitad, (fase menstrual) es hiperecogénico.
- v. En ocasiones el útero no se encuentra exactamente en el eje mayor de la pelvis y puede verse tangencialmente. El eje mayor del útero se mide desde el fondo hasta el cuello.

- vi. El útero nulíparo postpuberal normal mide 4.5 - 9.0 cm de longitud; 1.5 - 3.0 cm en sentido antero posterior y 4.5 - 5.5 cm en sentido transversal. Estas dimensiones aumentan de 1 a 2 cm después del parto, relacionado al hecho que el cuerpo del útero adopta una forma más redondeada.(5)(8)(23)(27)

Figura No. 12
Datos Anatómicos Ecográficos en la Mujer Adulta



(Tomado de Organización Mundial de la Salud. **Manual de Diagnostico Ultrasonográfico**, Pág.198)

- viii. **Cuello Uterino:** debe examinarse el cuello uterino en diferentes proyecciones y tener en cuenta cualquier variación anormal de forma o tamaño. El cuello puede ser asimétrico después del embarazo. Después de cada embarazo, el útero aumenta de tamaño y el cuerpo uterino se hace más redondeada. Por consiguiente, el útero de una múltipara puede presentar un aspecto totalmente diferente al de una nulípara.
- ix. **Posición del Útero:** El útero puede orientarse hacia atrás, de manera que el fondo quede por detrás del cuello, (retroversión), o hacia adelante, (antebversión). Cuando el cuerpo del útero está flexionado hacia adelante en su unión con el cuello, se dice que está en ante flexión, mientras que si está flexionado hacia atrás, se habla de retroflexión. Si no se visualiza el útero, examínese la historia quirúrgica de la paciente para excluir una posible histerectomía. Cuando haya antecedentes de cirugía pélvica, invéstiguese la posibilidad de una histerectomía parcial buscando los restos del cuello uterino.
- x. **Ovarios:** deben explorarse los tejidos situados a la izquierda del útero. Incline el transductor adecuadamente para localizar el ovario izquierdo, que parecerá como una estructura ovoidea menos homogénea que el útero pero con una ecogenicidad análoga o algo

menor; a menudo se observa sombra acústica distal. Aunque la posición de los ovarios puede variar, siempre se encuentran detrás de la vejiga y del útero. Casi siempre se localizan lateralmente en el espacio anexial. Un ovario puede estar localizado en el fondo de saco o por encima del fondo del útero. En las mujeres posmenopáusicas, los ovarios son de pequeño tamaño y pueden ser difíciles de identificar. Cuando es difícil distinguir el útero de los ovarios, desplácese manualmente el útero por vía vaginal y prosígase el examen utilizando diferentes proyecciones y posiciones para aclarar la localización anatómica.

- xi.** Si no es posible identificar los ovarios, cabe recurrir a las siguientes técnicas: 1) Colóquese a la paciente en posición oblicua y examínese el ovario opuesto a través de la vejiga urinaria llena. 2) Ajustese la ganancia. Si se utiliza una ganancia demasiado alta, el ovario puede ser difícil de identificar por confundirse con el parametrio circundante.

Una vejiga demasiado llena puede rechazar los ovarios contra el útero o, lateralmente, contra el músculo psoas. Incluso cuando la repleción de la vejiga es correcta, puede ser difícil visualizar los ovarios si están recubiertos de gas intestinal. Ese problema puede ser importante sobre todo cuando el ovario ocupa una posición anormalmente alta en la pelvis.(8)(23)(24)

B. ULTRASONOGRAFÍA OBSTETRICA

El diagnóstico ultrasónico se viene utilizando en obstetricia desde hace cerca de 30 años. Aunque en general se cree que es inocuo, se están realizando continuos estudios e investigaciones para confirmarlo. La ultrasonografía constituye una técnica muy importante para el examen de la paciente embarazada y, cuando esta indicada clínicamente, puede utilizarse en cualquier etapa de la gestación.(8)(11)(15)(20)

Los sistemas ecográficos modernos permiten visualizar los embarazos tempranos antes de transcurrida la quinta semana después del último periodo menstrual normal, e identificar un embarazo implantado hacia las 2.5 semanas posconcepción. Otro tipo de estudio relativamente moderno, la biopsia de vellosidades corionicas, es capaz de reunir una gran cantidad de información ecográfica y cromosómica de embarazos a las 8 - 10 semanas menstruales.(7)

1. Anatomía Ecográfica Normal Durante el Primer Trimestre:

Como el saco gestacional temprano es elíptico y puede ser distorsionado por presión secundaria a las contracciones miométriales o por miomas, lo más conveniente es juzgar el tamaño del saco estimando su diámetro medio, (DMS). El DMS equivale a la longitud (dimensión craneo caudal), el ancho (dimensión transversal) y a la altura (dimensión antero posterior) del saco gestacional, dividido el total por tres.

Con los instrumentos ecográficos modernos equipados con transductores vaginales, es posible detectar un saco gestacional cuando mide

2 a 3 mm de DMS, (aproximadamente 4 semanas después del último periodo menstrual. La mayoría de ecógrafos de alta resolución, incluso empleando un enfoque transabdominal, suelen permitir la detección de sacos gestacionales cuando el DMS mide alrededor de 5 mm, 5 semanas después del último periodo menstrual. En este estadio de la gestación, cuando es posible detectar de manera regular el saco gestacional mediante ecografía vaginal, los niveles de hCG varían de 500 a 1,500 UI/L. Una variedad de otras entidades puede determinar colecciones intrauterinas de líquido de aspecto similar a los sacos gestacionales tempranos. Éstas son hemorragia, endometritis, quistes endometriales, estenosis cervical y el saco pseudo gestacional del embarazo ectópico.

El saco gestacional normal temprano está ocupado predominantemente por líquido corionico. Las primeras estructuras embrionarias no se visualizan mediante ecografía transabdominal hasta que el saco gestacional alcanza alrededor de 10 mm de DMS y no se visualizan de manera regular hasta que el saco alcanza un diámetro medio de 15 mm, (40 a 45 días después del último periodo menstrual). La primera de estas estructuras en ser observada es una combinación del saco vitelino y el saco amniótico en desarrollo. Esta "**doble burbuja**" crea un patrón distintivo dentro de la cavidad corionica, aunque es visible durante un breve periodo y, por lo tanto, su observación es infrecuente. El disco embrionario primitivo es la estructura de ecos que divide estos pequeños sacos ocupados por líquido.

El saco vitelino crece con lentitud y su pared parece engrosarse. En este punto, el saco vitelino domina el interior del saco gestacional. El embrión, que se ubica en estrecha contigüidad con el saco vitelino, mide sólo de 2 a 3 mm de longitud y, en consecuencia, es más difícil de visualizar que el saco vitelino propiamente dicho.

Los transductores vaginales han permitido a los observadores demostrar embriones vivientes en los que no es posible registrar ningún latido cardiaco visible. Los pequeños embriones con LCR de 2 a 3.9 mm corresponden a edades menstruales de 34 a 40 días. Los textos de embriología sugieren que la actividad cardiaca comienza alrededor de los 22 días posconcepción; esto equivale aproximadamente a 36 días de edad menstrual o una LCR de 1.5 a 3 mm, (es decir, es posible visualizar por ecografía a embriones humanos vivos antes del comienzo de las pulsaciones cardiacas).

Cuando el embrión alcanza una LCR de 5 mm se lo puede observar regularmente como una estructura discreta separable de la pared del saco vitelino y dentro de la cual pulsan uno o varios ecos, (todos los embriones de este tamaño, tendrán pulsaciones cardiacas visibles si están vivos). En este punto el DMS suele ser de 15 a 18 mm y la edad menstrual es de aproximadamente 6.5 semanas. Cuando un embrión alcanza más o menos 12 mm de LCR, se puede discriminar la cabeza del torso. La cabeza constituirá la mitad de su volumen total. De forma progresiva se visualizan los esbozos de los miembros, el cordón umbilical, y después los centros de osificación primario; de esta parte en adelante el espectro de anatomía visible se despliega con rapidez. Al comienzo de la novena semana de desarrollo, (11

semanas menstruales), el embrión se convierte en feto, esta transición tiene lugar cuando la LCR alcanza alrededor de 30 a 35 mm.(7)(8)(27)

Figura No. 13
Porcentajes de Estructuras Embrionarias Presentes o Ausentes Durante las Primeras Semanas de Desarrollo

Edad Gestacional...	4	5	6	7	8	9	10	11	12
Solo saco gestacional.	100								
Saco Vitelino	0	91	100						
Polo fetal con FCF	0	0	86	100					
Ventriculo Unico	0	0	6	82	70	25	0	0	0
Hoz	0	0	0	0	30	75	100	100	100
Herniación del intestino medio	0	0	0	0	100	100	100	50	0
Total de Casos	6	11	15	17	10	13	15	11	0

Estructura presente Estructura ausente

Aparición secuencial de hallazgos significativos durante el primer trimestre del embarazo. Observese que se identifica el saco gestacional en el 100% de los casos a partir de las 5 semanas de edad menstrual...

Tomado de Callen P. W. et al. Ecografía en Obstetricia y Ginecología, 3ed. Pagina 100

2. Membranas Amniótica y Coriónica:

El embrión se localiza por completo dentro de los límites de la membrana amniótica; el saco vitelino es excluido y se localiza dentro de la cavidad coriónica, habitualmente entre la membrana amniótica y la superficie fetal de la placenta en desarrollo. El grueso de líquido dentro del saco gestacional cambia con rapidez desde la cavidad coriónica a la cavidad amniótica. La membrana coriónica siempre llega al borde de la placenta. En contraste, el amnios circunda al feto y se continúa con el cordón umbilical y lo cubre donde éste se une con la placenta.

La única colección líquida natural, (aunque patológica) común en el interior de la cavidad endometrial durante las primeras etapas del embarazo es la sangre, que se observa en las mujeres con amenaza de aborto, (el llamado hematoma subcoriónico). La hemorragia puede ser de sangre fetal o, con más

frecuencia de sangre materna; esta última se puede acumular por detrás de la placenta (desprendimiento), en la cavidad endometrial (subcoriónica), en la cavidad coriónica (corioamniótica), o en la cavidad amniótica propiamente dicha.(7)(8)(11)

3. Determinación Ecográfica de la Edad Menstrual:

El conocimiento de la edad menstrual es importante para el obstetra porque repercute sobre el manejo clínico de diversas formas. Antes del advenimiento de la evaluación ecográfica, la determinación de la edad menstrual se establecía durante el periodo prenatal por medio de los antecedentes menstruales, se corroboraba durante el embarazo por la medición de la altura uterina y se confirmaba en el período postnatal mediante el examen físico del recién nacido. Los estudios ecográficos destinados a evaluar la duración del embarazo se basan en mediciones del feto, usando el tamaño como un indicador de edad menstrual.(9)(16)

- a. **Primer trimestre, (0 a 13 semanas):** El primer signo inequívoco de embarazo utilizando la ecografía es la identificación del saco gestacional temprano. En este momento, no es factible visualizar el polo embrionario temprano. Hacia la sexta semana menstrual, suele ser posible identificar el polo embrionario temprano con actividad cardíaca definida en embarazos con desarrollo normal. Consideramos que el momento óptimo para predecir la edad menstrual a partir de las mediciones de LCR, (longitud coronilla rabadilla), se presenta entre las 7 y las 9 semanas empleando sondas vaginales de alta resolución. El diámetro biparietal (DBP) del primer trimestre es un factor predictivo bastante bueno en edad menstrual en ese marco temporal, pero en términos generales no es más preciso que el LCR. La precisión de las mediciones embrionarias durante el primer trimestre para predecir la edad menstrual está bien demostrada y se considera que obedece a la muy escasa variabilidad biológica real del tamaño del embrión durante este periodo. Esto contrasta con el tercer trimestre, en el que las expresiones genéticas individuales del tamaño fetal pueden determinar una población muy heterogénea.(27)(8)
- b. **Segundo y Tercer Trimestres, (14 a 42 semanas):** Durante el segundo trimestre de embarazo, el feto ha crecido de tamaño lo suficiente para visualizar detalles fetales anatómicos extremos, y es posible detectar la mayor parte de las principales anomalías fetales utilizando ecografía en tiempo real de alta resolución. Hay una serie de estructuras que pueden ser identificadas y medidas durante este período, pero las mediciones fetales básicas utilizadas para estimar la edad son:
 - i. **Diámetro Biparietal:** Al practicar esta determinación, se debe visualizar la cabeza fetal en un corte axial transversal, preferentemente con el feto en una posición occipito transversa. Debe regularse el aparato en una ganancia media, de modo que los huesos parietales midan alrededor de 3 mm de espesor. Los

reparos intracraneales deben incluir la hoz del cerebro en los planos anterior y posterior, el cavum septum pellucidum en la línea media del plano anterior y el plexo coroideo en el atrio de cada ventrículo lateral; según la edad del feto también pueden visualizarse los núcleos talámicos y las pulsaciones de la arteria cerebral media. El DBP se mide desde la superficie externa de la tabla del cráneo más próxima al transductor hasta el margen interno de la tabla craneal opuesta. Todas las comunicaciones sobre el DBP han demostrado que es un factor predictivo preciso de edad menstrual antes de las 20 semanas. Un DBP obtenido entre las 14 y las 20 semanas menstruales es un mejor factor predictivo de la fecha probable de parto que los antecedentes menstruales óptimos. La variabilidad de las predicciones de edad a partir del DBP de fines del tercer trimestre es aproximadamente de ± 3.5 semanas.

- ii. **Perímetro Cefálico:** El PC neonatal es un parámetro importante del crecimiento de la cabeza del recién nacido y ha ganado importancia como determinación ecográfica in útero, porque es más independiente de la forma que el DBP. La medición se efectúa a partir de la misma imagen axial utilizada para la medición del DBP. Varios autores han demostrado que el perímetro cefálico es uno de los parámetros individuales más confiables para la estimación de la edad menstrual. Esto se debe a su independencia de la forma y del hecho de que representa un equilibrio entre la facilidad de medición, (y por ende, su precisión) y la validez predictiva para la edad. Este parámetro (PC) puede predecir la edad menstrual con una variación de ± 1 semana antes de las 20 semanas de gestación.
- iii. **Perímetro o Circunferencia Abdominal:** La medición de la CA fetal se efectúa a partir de una imagen axial transversa del abdomen del feto a nivel del hígado. Un reparo importante en este corte es la porción umbilical de la vena porta izquierda en la parte profunda del hígado, y el estómago fetal representa un reparo secundario. Hay que tener mucho cuidado al obtener esta medición, de asegurarse de que la imagen no está inclinada en sentido lateral o de adelante hacia atrás. La imagen debe ser lo más redonda posible, y debe evitarse la presión excesiva del transductor porque distorsiona la forma del abdomen fetal. De las 4 determinaciones ecográficas básicas, el perímetro abdominal ha presentado, en general, la mayor variabilidad comunicada, esto ha sido atribuido al hecho de que el perímetro abdominal es afectado en forma más aguda por las alteraciones del crecimiento que los otros parámetros básicos. Durante principios del tercer trimestre, un punto en el que suelen manifestarse las alteraciones de crecimiento precoces, el perímetro abdominal es más exacto que todas las otras mediciones ecográficas básicas. Al igual que con todos los demás parámetros, la variabilidad para predecir la edad menstrual sobre la base del CA aumenta a medida que avanza la gestación.

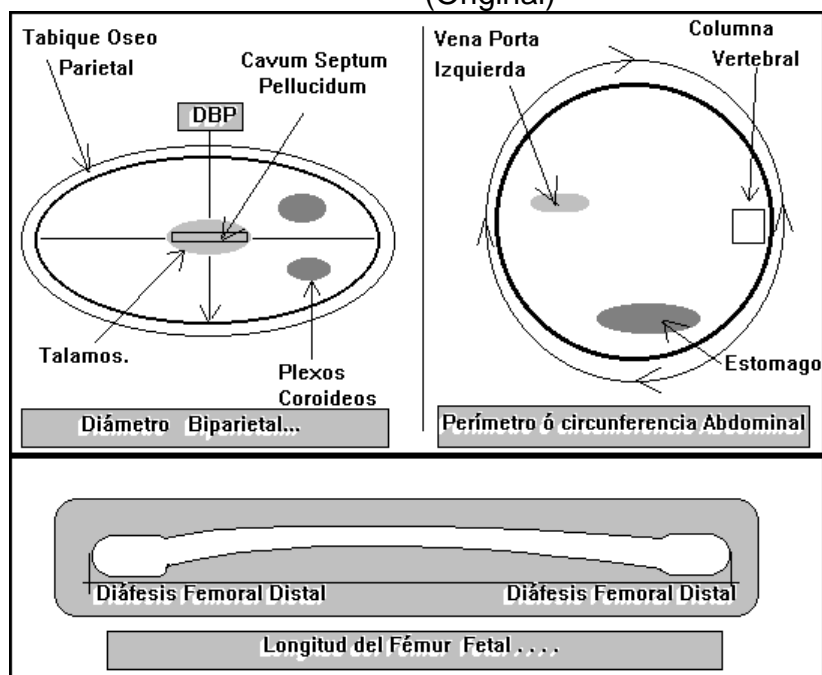
- iv. Longitud del Fémur:** Debido a su tamaño y la facilidad de medición, suele preferirse la LF sobre los otros huesos largos como medio de predecir la edad menstrual. La medición de la LF se efectúa con el transductor alineado con el eje longitudinal del hueso, en condiciones ideales con el haz exactamente perpendicular a la diáfisis. Los extremos medidos del hueso deben ser romos en lugar de puntiagudos. Después de las 32 semanas menstruales, se visualizará la epífisis femoral distal, pero no será incluida en la medición de la diáfisis femoral. La mayoría de los estudios sugieren que la LF es un factor predictivo preciso de la edad menstrual durante las primeras etapas del segundo trimestre. La LF tiene una exactitud aproximadamente equivalente a la de los otros parámetros para estimar la edad menstrual, alcanzando una variabilidad pico de aproximadamente ± 3.5 semanas en las últimas etapas del tercer trimestre del embarazo.
- v. Otros Parámetros:** Cuando la cabeza está en una posición occipitoposterior directa, es fácil visualizar las órbitas, y varios autores han publicado datos normales de la distancia binocular y de los diámetros inter orbitarios e intra orbitarios. Cuando el feto se encuentra en posición occipitoanterior directa, la fosa posterior está más cerca del transductor y puede visualizarse ventajosamente el cerebelo, Hill y col. han publicado datos normales del diámetro transversal del cerebelo. Otras mediciones notables que pueden utilizarse como variables sustitutas para predecir la edad menstrual son casi todos los huesos largos de los miembros superiores e inferiores.(8)(19)

4. Cálculo de la Edad Menstrual:

Debe usarse alguna combinación de múltiples mediciones fetales para obtener una estimación de edad compuesta. El uso de múltiples mediciones adquiere especial importancia cuando se consideran los siguientes puntos:

- a.** Si se está utilizando un único parámetro y se comete un error de visualización o de medición, la magnitud del error en la predicción de la edad podría ser significativamente mayor que la variabilidad comunicada para ese parámetro.
- b.** Varios investigadores han observado que los fetos normales pueden tener mediciones que están por encima o por debajo del valor medio esperado a una determinada edad, y que estas diferencias no siempre son en la misma dirección.
- c.** El proceso de cortes de planos de la cabeza, el abdomen y el fémur del feto permite una investigación detallada de importantes estructuras anatómicas y, por lo tanto, facilita la detección de anomalías en estas áreas, incluidos hidrocefalia, encefalocele, obstrucción intestinal, ascitis, anomalías renales y enanismo.(9)(16)(21)

Figura No. 14
Determinación Ecográfica de la Edad Menstrual
 (Original)



5. Evaluación Ecográfica de la Placenta:

La placenta funciona como el sitio primario de intercambio de nutrientes y gases entre las circulaciones fetal y materna. Esta función depende del correcto desarrollo placentario a partir de los tejidos derivados de la madre, (decidua), y el feto, (corión). El revestimiento endometrial del útero se desarrolla hacia las etapas deciduales bajo la influencia hormonal y los efectos del blastocisto implantado. La decidua basal subyace al sitio de implantación del blastocisto y, con ulterioridad, constituirá la interfase con los tejidos coriónicos fetales para formar la placenta. La decidua capsular cubre al blastocisto implantado y existe como una capa de tejido entre los tejidos coriónicos del feto y la cavidad uterina. El endometrio convertido en decidua a lo largo del resto de la superficie interna del útero se conoce como decidua parietal o decidua vera.(9)(8)

En el proceso de implantación del blastocisto en el útero, el tejido trofoblástico derivado del feto invade el endometrio convertido en decidua. A través de una compleja serie de fenómenos, el tejido trofoblástico y mesenquimático, (que conjuntos se denominan corión), interactúan con la decidua derivada de la madre para formar una red de vellosidades y espacios sinusoidales que permiten la estrecha aproximación de las circulaciones fetal y materna.

El corión en la base del sitio de implantación (que interactúa con la decidua basal), es denominado después corión frondoso, y continuara su desarrollo para formar la placenta definitiva. Hacia mediados y fines del primer trimestre, el sitio del corión frondoso puede ser visualizado por ecografía como un área de aparente engrosamiento en el endometrio ecogénico convertido en decidua. La placenta completamente desarrollada tiene una forma discoide y

un peso cercano a la sexta parte del correspondiente al feto. Desde la superficie materna, es posible observar que la placenta está formada por más o menos 20 lóbulos de diverso tamaño, (cotiledones).

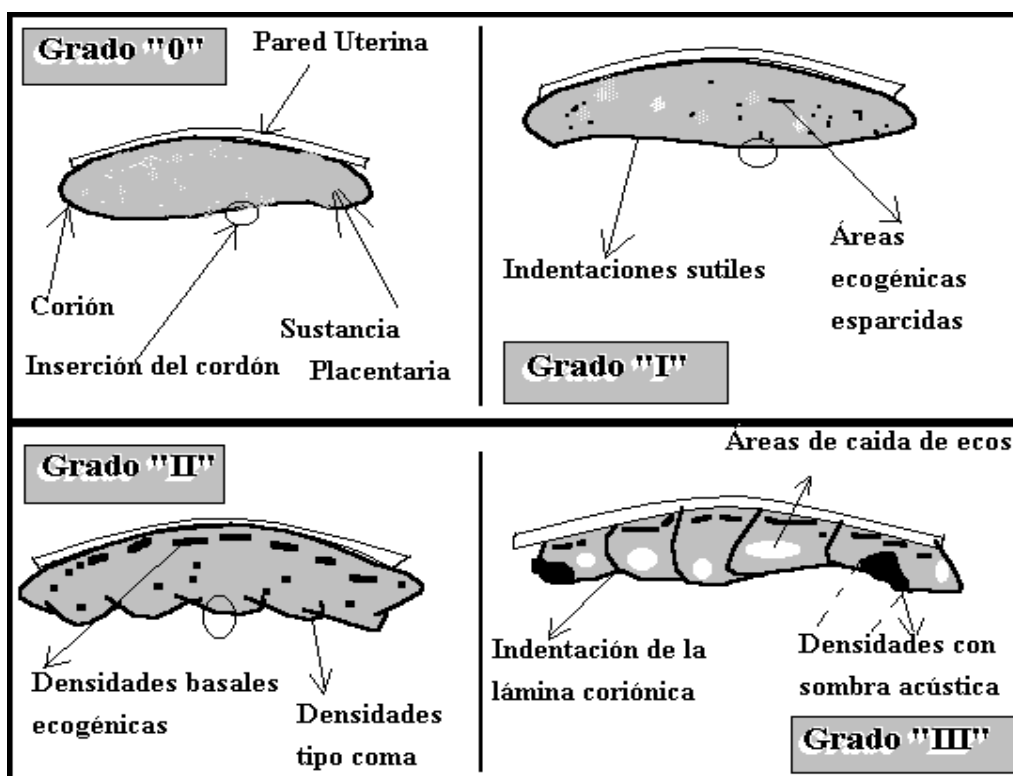
a. **Ecografía de la Placenta Normal:**

Durante todo el embarazo, la placenta es detectable como una masa bastante ecogénica distinta del miometrio hipo ecoico subyacente. El margen de la placenta con el miometrio puede estar bien definido por una red de conductos vasculares en la unión de la placenta al miometrio denominada complejo subplacentario. La medición obtenida en el medio de la placenta, perpendicular a su plano, determina un espesor medio en milímetros aproximadamente igual a la edad menstrual en semanas. El espesor de una placenta normal rara vez supera los 4 centímetros. En condiciones normales, la placenta presenta depósitos de calcio. Las áreas de calcificación microscópica se tornan visibles por anatomía patológica y ecografía durante el tercer trimestre. El calcio puede depositarse sobre todo a lo largo de la lámina basal de la placenta y a lo largo de los tabiques que separan sus lóbulos. Más del 50% de las placentas muestran cierto grado de calcificación ecográfica después de las 33 semanas. Algunos autores han encontrado útil asignar a las placentas una clasificación numérica, (0 a III), sobre la base del aspecto de la calcificación intra placentaria. Si se aplica esta clasificación, se asigna grado 0 a las placentas sin calcificaciones visibles y con una lámina criónica lisa en la superficie fetal de la placenta. Las placentas grado I presentan ecos brillantes esparcidos que reflejan calcificaciones esparcidas. El grado II indica aumento de las ecogenicidades basales y ecogenicidades en forma de coma que se extienden hacia la placenta a partir de indentaciones de la lámina coriónica. Las placentas grado III muestran extensa ecogenicidad basal y las ecogenicidades curvilíneas que se extienden desde la lámina coriónica alcanzan la lámina basal .(8)

b. **Anormalidades de la Forma Placentaria:**

En condiciones normales la placenta se desarrolla donde proliferan las vellosidades coriónicas que constituyen la interfase con la decidua basal. Las vellosidades coriónicas que rodean el resto del saco gestacional por lo regular se atrofian. la ausencia difusa de esta atrofia determina el desarrollo de una delgada capa de placenta que cubre prácticamente toda la superficie de la cavidad uterina y se denomina **Placenta Membranácea**. La ausencia focal de esta atrofia puede provocar el desarrollo de un foco de tejido placentario que se separa del cuerpo principal de la placenta. este tejido se denomina **lóbulo sucenturiado o accesorio de la placenta**. La ruptura de los vasos que conectan la placenta principal con el lóbulo accesorio también pueden provocar hemorragia significativa durante el trabajo de parto y el parto. **La placenta extracoriorial** es una anomalía en la que la lámina coriónica de la placenta, a partir de la cual se desarrollan las vellosidades, es más pequeña que la lámina basal. La interfase entre las membranas fetales y la placenta puede permanecer plana, lo que se denomina **placenta circunmarginada**. Si el margen esta sobreelevado, a menudo con un borde enrollado, la entidad se denomina **placenta circunvalada**.(8)

Figura No. 15
Clasificación de las Calcificaciones Placentarias



Tomado de Callen P. W. et al. Ecografía en Obstetricia y Ginecología. 3ed. Pagina 100

C. DETERMINACIÓN ECOGRAFICA DE LA LONGITUD CERVICAL

Por todos es sabido, que las estimaciones de cambios cervicales obtenidas por exploración manual, conlleva una alta variabilidad y subjetividad de un observador a otro.

La evaluación ultrasonográfica endovaginal de la longitud del cuello uterino, (longitud cervical), puede llevar al mínimo las variaciones mencionadas y elimina en cierto grado la subjetividad al momento de la evaluación.(1)(17)

1. Definición:

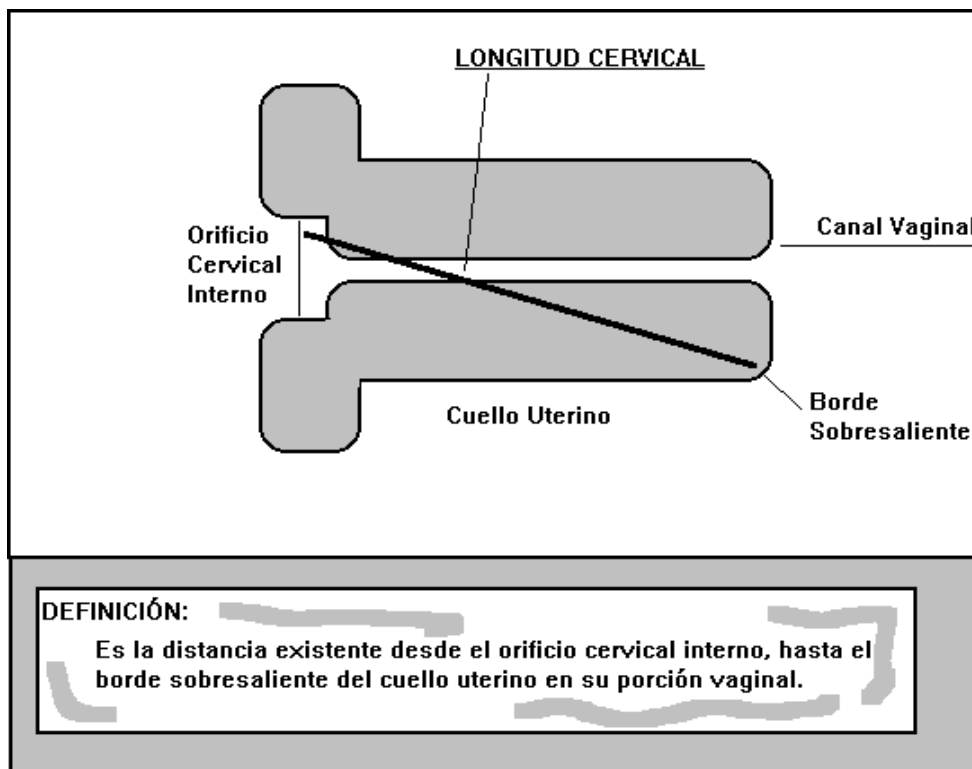
Definiremos Longitud Cervical, como la distancia existente desde el orificio cervical interno, hasta el borde sobresaliente del cervix en su porción vaginal.

Es importante mencionar que la distancia es variable, dependiendo la edad gestacional al momento de realizarla.(13)(5)(30)

Anderson et al. a partir de 1991, realizó diversos estudios y observaciones, obteniendo las siguientes mediciones:(13)(5)(8)(6)

- Primeras 14 semanas de gestación: Longitud Cervical de 3.98 +/- 0.85 cm.
- De las 15 a las 27 semanas: Longitud Cervical de 4.16 +/- 1.02 cm.
- De las 28 a las 40 semanas: Longitud Cervical de 3.23 +/- 1.16 cm.

Figura No. 16
Determinación Ecográfica de La Longitud Cervical
(Original)



2. Técnica:

La determinación ecográfica de la longitud cervical, puede realizarse por medio de dos vías diferentes:

- Transabdominal
- Endovaginal

a. Transabdominal:

Para realizar la medición por medio de esta técnica, la paciente debe cumplir los requisitos de preparación descritos anteriormente en la gráfica No. 10. El examen se realiza inicialmente como una evaluación pélvica, delimitando y observando los ovarios, la vejiga urinaria, la posición y condición del feto, para proceder finalmente a la medición del cuello uterino. Una de las ventajas de esta evaluación es la comodidad de la paciente, y el respeto a su pudor; en contraposición a esta ventaja debemos mencionar la dificultad que conlleva realizar el examen debido a que se utilizan transductores de alta frecuencia, que como mencionamos anteriormente presentan mayor distorsión de la imagen, y esta más propensa a presentar artefactos por las múltiples barreras anatómicas existentes.

b. Endovaginal:

El requisito indispensable para este estudio, después del consentimiento de la paciente, es contar con un equipo ecográfico adecuado, es decir un aparato con transductor de baja frecuencia, de preferencia endovaginal. Debemos recordar que los transductores de baja frecuencia nos proporcionan una imagen más clara sin distorsión.

Debemos colocar a la paciente en decúbito dorsal, con las rodillas flexionadas, posteriormente procedemos a introducir el transductor en el canal vaginal y a realizar un barrido de las estructuras, cuello uterino, membranas fetales, presentación fetal, etc.. El único requisito de preparación es tener a la paciente con la vejiga urinaria vacía.

Luego de realizar el barrido de las estructuras, se procederá a realizar una observación detallada del cuello uterino, esta sección del examen incluye:

- Aspecto del Orificio cervical Interno.
- Evaluación de las Membranas Ovulares.
- Búsqueda de defectos anatómicos gruesos y de dispositivos intrauterinos.
- Determinación de la longitud Cervical.

Para llevar a cabo la determinación de la longitud cervical, debe realizarse una compresión suave y gentil del cuello uterino con el transductor, esto para evitar la magnificación de la imagen, y por consiguiente una longitud mayor a la real; al estar seguro de tener la imagen correcta, se procede a congelar en la pantalla y se realiza la medición, desde el orificio cervical interno, hasta el borde sobresaliente del cuello uterino en su porción o segmento vaginal, (ver figura 17).(13)(5)(17)(30)

D. PARTO PRETÉRMINO Y TRABAJO DE PARTO PRETÉRMINO

1. Definición:

En 1935, la American Academy of Pediatrics, definió la prematurez como un niño nacido vivo con un peso de 2,500 gr. o menos; estos criterios fueron utilizados ampliamente hasta que resultó evidente que existían discrepancias entre la edad gestacional y el peso de nacimiento. En 1961, la Organización Mundial de la Salud agregó la edad gestacional como una norma para clasificar a los niños como niños de pretérmino. Fue en este momento en que se diferencio entre Bajo peso al Nacer (2,500 gr. o menos), y parto pretérmino (menor de 37 semanas de edad gestacional).(9)(16)

El establecer un limite inferior para la edad gestacional, dependerá directamente de la capacidad de las unidades de cuidados intensivos de recién nacidos, siendo en nuestro medio las 28 semanas, ya que a partir de este punto se ha observado una mayor supervivencia neonatal.(28)

2. Etiopatogenia:

Durante los últimos 5 años las investigaciones conducidas en el área de trabajo de parto pretérmino han demostrado que es una condición causada por múltiples patologías, cuya expresión última y común denominador son las contracciones uterinas con cambios cervicales antes de las 37 semanas de gestación. Evidencias clínicas anatomopatológicas, microbiológicas, experimentales y bioquímicas han permitido identificar hasta hoy los siguientes grupos de causas del parto pretérmino: (12)(2)(18)

- Infección intraamniótica
- Isquemia útero placentaria
- Malformaciones fetales
- Sobredistensión uterina
- Factores inmunológicos
- estrés

3. Factores de Riesgo:

Existen también diversos factores y condiciones que se consideran de riesgo para el desarrollo del parto pretérmino, es decir que se ha observado una estrecha relación entre la presencia de estos factores y el desarrollo del parto pretérmino. Dentro de este grupo podemos mencionar los siguientes: (12)(11)(4)(18)(25)

a. Factores Maternos:

i. Generales:

- Soltera
- Bajo peso (menor de 45 Kg.) y talla corta (menor de 150 CMS)
- Tabaquismo
- Edad: mayor riesgo en menores de 20 y mayores de 40 años

ii. Gestacionales:

- Enfermedades sistémicas graves
- Alteraciones endócrinas
- Metrorragia antes de las 20 semanas
- Trauma
- Falta de control prenatal
- Jornada laboral extensa con esfuerzo físico
- Bajo nivel socioeconómico
- Antecedente de parto pretérmino
- Infecciones genitales (en especial gonococo y vaginosis bacterianas)

b. Factores Fetales:

Anomalías congénitas
Muerte Fetal
Embarazo múltiple
Macrosomía fetal

c. Factores Placentarios:

Desprendimiento prematuro de placenta normoinserta
Placenta previa
Tumores del cordón umbilical

d. Factores Uterinos:

Sobredistensión (polihidramnios)
Malformaciones
Infecciones
Cuerpo Extraño (DIU.)
Miomatosis y Leiomiomatosis uterina
Trauma cervical
Incompetencia cervical

4. Diagnóstico:

a. Clínico:

El diagnóstico de trabajo de parto pretérmino, y por ende del parto pretérmino, se basa en la presencia de contracciones uterinas y cambios cervicales, (borramiento cervical, presencia de dilatación y acortamiento del cuello uterino).

Antiguamente, el diagnóstico se basaba en la evaluación manual del cuello uterino, pero como hemos mencionado, este tipo de evaluación proporciona datos con una elevada subjetividad, y variabilidad entre examinadores.

b. Químico y Radiológico:

Actualmente se utilizan métodos diagnósticos con mayor objetividad, dentro de los cuales podemos mencionar:

i. Mediadores de Estrés:

- **Fibronectina Fetal:** La fibronectina fetal, es una proteína de la matriz extracelular que está presente en las membranas fetales, la decidua y el líquido amniótico. Actúa como un adhesivo entre los productos de la concepción y la superficie interior del útero. La presencia de fibronectina en el cuello uterino o en el canal vaginal, es poco común después de la vigésima semana, por lo que su detección o presencia después de este periodo, podría plantear la sospecha o confirmar la presencia de trabajo de parto pretérmino. (22)(14)
- Estrógenos en saliva, plasma y orina

ii. Monitoreo de las contracciones uterinas

- Toco dinamometría
- Análisis computarizado de las contracciones uterinas
- N.S.T.

iii. Marcadores Bioquímicos del Parto Pretérmino:

- Citocinas Cervicovaginales
- Proteínas séricas y cervicovaginales
- Marcadores de estrés fetal y materno (hormona liberadora de corticotropina, estriol y estradiol).

iv. Ecografía:

- La exploración del cuello uterino se ha estudiado como un medio de detección sistemática del peligro de nacimiento pretérmino, con resultados interesantes pero no concluyentes. (22)
- El tacto digital que detecta dilatación del orificio interno del cerviz mayor de 1 cm ha sido correlacionado con un mayor peligro de parto pretérmino, pero tiene poca utilidad por la gran variabilidad entre examinadores. A diferencia de ello, la ecografía nos brinda un dato más objetivo. (5)

5. Tratamiento: (2)(9)(12)(16)(25)

a. Medidas Generales:

- i. Reposos en Cama (decúbito lateral izquierdo)
- ii. Evaluación materna y fetal: es fundamental precisar el estado de salud materno y fetal en busca de condiciones sistémicas que requieran de un tratamiento o manejo específico.
- iii. Sedación: orientada a eliminar el estrés materno por la hospitalización.
- iv. Hidratación: se utiliza solución salina o lactato de Ringer, existe un posible efecto terapéutico de la hidratación por suprimir los niveles elevados de arginina-vasopresina. La velocidad de infusión no debe ser mayor de 200cc/hora.
- v. Exámenes de laboratorio: hematología completa + velocidad de sedimentación, glicemia, orina, cultivos cervicovaginales, VDRL, electrolitos séricos.

b. Inhibidores de la Contractilidad Uterina:

- i. **Fármacos Tocolíticos: Actualmente existen diferentes alternativas de fármacos** tocolíticos. Un factor clave en su empleo es la exclusión de aquellas pacientes en las cuales no exista un beneficio con su administración. Dentro de las contraindicaciones para el uso de tocolíticos podemos mencionar:

- Absolutas:

- Infección ovular
- Óbito fetal
- Malformaciones fetales incompatibles con la vida
- Patología materna grave
- Sufrimiento fetal
- Trabajo de parto avanzado
- Hemorragia abundante

- Relativas:

- Ruptura prematura de membranas ovulares
- Restricción del crecimiento intrauterino
- Dilatación mayor de 4 cm
- Síndrome hipertensivo materno severo
- Metrorragia
- Inducción de madurez pulmonar fetal

- ii. Agentes Tocolíticos:

- Beta miméticos: (Fenoterol, Ritodrina, Terbutalina)
- Sulfato de Magnesio
- Inhibidores de la síntesis de prostaglandinas: Indometacina
- Alcohol: etanol
- Progesterona
- Bloqueadores del calcio: nifedipina, verapamil.
- Antagonistas competitivos de los receptores de la oxitócina: Atosiban.

c. Inducción de Madurez Pulmonar Fetal: la terapia cortical prenatal resulta en una reducción de alrededor del 50% del riesgo de dificultad respiratoria en el neonato. Los esquemas más utilizados son:

- i. Dexametasona 6 mg por vía intramuscular cada 12 horas por 4 dosis.
- ii. Betametasona 12mg por vía intramuscular cada 24 horas por 2 dosis.

Ambos esquemas son igualmente efectivos. Pueden repetirse a los 7 días de la primera administración. No existen evidencias de que la repetición sucesiva o de dosis mayores aporten beneficios adicionales.

d. Otros procedimientos:

- i. Uso de antimicrobianos
- ii. Cerclaje de urgencia
- iii. Otros fármacos: fenobarbital, vitamina K

6. Prevención:

Debe indagarse de acuerdo a factores epidemiológicos de riesgo al ingreso de una paciente a control prenatal. Si se detecta una paciente con riesgo debe de ser controlada en forma frecuente en una unidad de alto riesgo obstétrico. Puede practicarse un examen vaginal, ya sea por tacto o por ecografía a partir de las 28 semanas de gestación, cada 14 días en busca de modificaciones cervicales precoces.(12)

VII) HIPÓTESIS:

Hipótesis Nula:

La determinación Ecográfica de la Longitud Cervical **no predice** el Parto Pretérmino en pacientes con Trabajo de Parto Pretérmino..

Hipótesis Alterna:

La determinación ecográfica de la Longitud Cervical **si predice** el Parto Pretérmino en pacientes con Trabajo de Parto Pretérmino..

VIII) MATERIAL Y METODOS:

A) METODOLOGIA:

1. Tipo de Estudio:

Según el período y secuencia es un estudio retrospectivo.

Según análisis y alcance de resultados es un estudio analítico.

2. Sujeto de Estudio:

Se seleccionaron los expedientes de las pacientes del servicio de Complicaciones Prenatales, con embarazo comprendido entre las 28 y 36 semanas, a quienes se les realizó determinación ecográfica de la longitud cervical, (durante el período comprendido del 1 de Diciembre del 2,000 al 30 de Abril del 2,001), por presentar trabajo de parto pretérmino.

3. Alcances y Límites:

a. Ámbito Geográfico:

Departamento de Guatemala

b. Ámbito Institucional:

Servicios de Complicaciones Prenatales y Archivo del Hospital de Ginecología y Obstetricia del Instituto Guatemalteco de Seguridad Social.

c. Ámbito Personal:

Pacientes que recibieron atención médica, (por presentar trabajo de parto pretérmino), en el servicio de Complicaciones Prenatales del Hospital de Ginecología y Obstetricia del I.G.S.S., con embarazo comprendido entre las 28 y 36 semanas, a quienes se les realizó determinación ecográfica de la longitud cervical.

d. Ámbito Temporal:

El trabajo de campo se realizó del 26 de Abril al 6 de Junio del 2,001.

4. Población:

Todos los expedientes de pacientes a quienes se les realizó el estudio por presentar trabajo de parto pretérmino. (Edad gestacional > o igual a 28 y < de 37 semanas) durante el período comprendido del 1 de Diciembre del 2,000 al 30 de Abril del 2,001. Se identificaron 114 casos de pacientes a quienes se les realizó el estudio, de los cuales 78 cumplían con los criterios de inclusión y no presentaban criterios de exclusión, lo que representa un 68% de la población seleccionada.

5. Criterios de Inclusión y Exclusión:

a. Criterios de Inclusión:

Edad Gestacional >de 28 y < de 37 Semanas

Deberá contarse con una edad gestacional confiable, (ya sea por ultrasonido temprano o por FUR que se correlacione con la altura uterina o con otros métodos de estudio).

La Determinación Ecográfica de la Longitud Cervical deberá haberse realizado antes de establecer cualquier tratamiento.

Que la indicación de realizar el estudio sea trabajo de parto pretérmino.

b. Criterios de Exclusión:

Pacientes en quienes el estudio se realicé después de recibir tratamiento derivado del trabajo de parto pretérmino.

Pacientes en quienes no pueda establecerse una edad gestacional confiable

Imposibilidad para localizar los expedientes por error en los Números de registro clínico o afiliación.

6. Variables:

Ver cuadro en pagina siguiente

7. Instrumento de Recolección de datos:

Ver anexos.

8. Ejecución de la Investigación:

- a. **Etapa I:** Se procedió a identificar los expedientes, de las pacientes a quienes se les realizó determinación ecográfica de la longitud cervical durante el período comprendido del 1 de Diciembre del 2,000 al 30 de Abril del 2,001, mediante la revisión de los archivos y libros de registro y control de pacientes de los departamentos de Perinatología y Complicaciones Prenatales. Duración 3 días.
- b. **Etapa II:** Se realizó una revisión de cada uno de los expedientes y se procedió a llenar la sección 1 de la Boleta de Recolección de Datos. Duración 1 Semana.
- c. **Etapa III:** Se realizó una revisión de cada uno de los expedientes al finalizar el embarazo y se procedió a llenar la sección 2 de la Boleta de Recolección de Datos. Duración 4 semanas.
- d. **Etapa IV:** Se realizaron las estimaciones estadísticas y se elaboro el informe Final.

9. - Presentación de Resultados y Análisis Estadístico:

Como la finalidad de la investigación, era evaluar el carácter diagnóstico de la prueba, (detectar el parto pretérmino en pacientes con trabajo de parto pretérmino), utilizamos en primera instancia una tabla de cuatro casillas*:

	Parto Pretérmino determinado por Ecografía	
	Presente	Ausente
Nacimiento Pretérmino	A	B
Nacimiento a Término	C	D

$$\text{Valor Predictivo Positivo} = \{(A)/(A+B)\} \times 100$$

$$\text{Valor Predictivo Negativo} = \{(C)/(C+D)\} \times 100$$

$$\text{Sensibilidad} = \{(A)/(A+C)\} \times 100$$

$$\text{Especificidad} = \{(D)/(B+D)\} \times 100$$

Donde:

A = Número de casos en quienes la ecografía estableció riesgo de Parto pretérmino y que al final de la gestación presentaron parto pretérmino.

B = Número de casos en los que la ecografía no estableció riesgo de parto pretérmino, y que al final de la gestación presentaron parto pretérmino.

*Tomada de la Figura 14 -2, pagina 176 de la Epidemiología de Guerrero.

C = Número de casos en los que la ecografía estableció riesgo de Parto pretérmino, y que al final de la gestación no presentaron parto pretérmino.

D = Número de casos en los que la ecografía no estableció riesgo de parto pretérmino, y que al final de la gestación no presentaron parto pretérmino

Para determinar la significancia estadística de la prueba se utilizara el Chi cuadrado (χ^2) mediante la siguiente formula:

$$\chi^2 = \frac{[(A \times D) - (B \times C)]^2 \times N}{[(A+B) \times (C+D) \times (A+C) \times (B+D)]}$$

Donde:

$$N = A + B + C + D$$

10.- Control del Proyecto:

Ver gráfico de Gantt en anexo

B) RECURSOS:

1. Recurso Humano:

- 1 Revisor: Dr. Edgar Rodolfo Herrarte
- 1 Asesor: Dr. Juan Francisco De León Mazariegos
- 1 Investigador: Br. Edgar A. Morales L.
- Docentes del Departamento de Tesis de la Universidad de San Carlos
- Personal de Biblioteca de la Facultad de Ciencias Medicas USAC
- Personal de los departamentos de Perinatología, Complicaciones prenatales y Archivo del Hospital de Ginecología y Obstetricia del I.G.S.S.

2. - Recurso Material:

- Papel de escritorio
- Libros de texto y revistas
- Útiles de oficina
- Instrumento de recolección de datos
- Equipo de fotocopiado
- Computadora
- Equipo de Ecografía

3. - Presupuesto:

Papelería	Q. 15.00
Fotocopias	50.00
Combustible	100.00
Gastos de Impresión	900.00
Otros	<u>150.00</u>
TOTAL	Q. 1,215.00

IX) PRESENTACIÓN DE RESULTADOS:

Cuadro No. 1

Tabla de Cuatro Casillas

Valor predictivo de la determinación ecográfica de la longitud cervical en pacientes del servicio de complicaciones prenatales (CPN) del Hospital de Ginecología y Obstetricia (H.G.O.) del Instituto Guatemalteco de Seguridad Social (I.G.S.S.).

Diciembre 2000 - Abril 2001

		Parto Pretérmino determinado por Ecografía		
		Presente	Ausente	
NACIMIENTO PRETÉRMINO		9	3	12
	A		B	A + B
NACIMIENTO A TÉRMINO		5	61	66
	C		D	C + D
		14	64	78
		A + C	B + D	N

Fuente: boleta de recolección de datos.

Valor Predictivo Positivo = 75%

Valor Predictivo Negativo = 8%

Sensibilidad = 64%

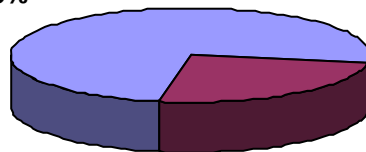
Especificidad = 95%

Grafica No. 1

Proporción de Casos de parto Pretérmino, entre los casos con riesgo de parto pretérmino establecido por ecografía, en pacientes del servicio de CPN del H.G.O. Del I.G.S.S., Diciembre 2000 - Abril 2001.

(Valor Predictivo Positivo)

**Nacimientos
Pretérmino**
75%



**Nacimientos a
Término**
25%

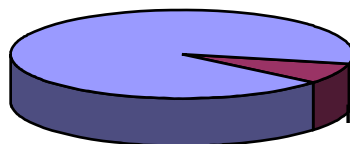
Fuente: Cuadro No. 1

Gráfica No. 2

Proporción de casos de parto pretérmino, entre los casos sin riesgo de parto pretérmino establecido por ecografía, en pacientes del servicio de CPN del H.G.O. Del I.G.S.S., Diciembre 2000 .

Abril 2001. (Valor Predictivo Negativo)

**Nacimientos a
Término**
92%

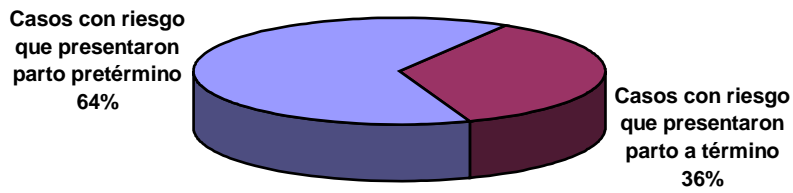


**Nacimientos
Pretérmino**
8%

Fuente: Cuadro No. 1

Gráfica No. 3

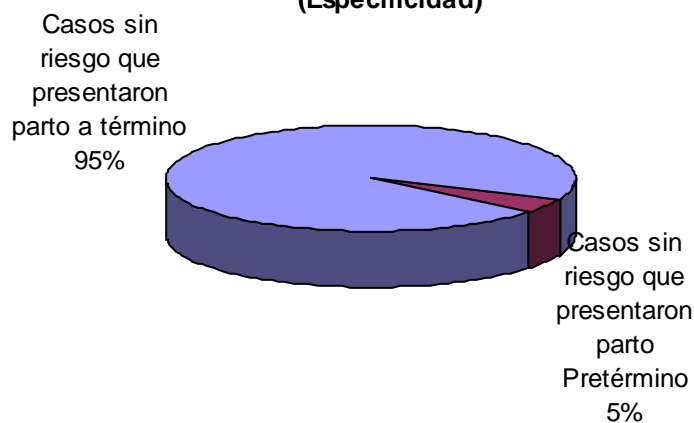
Proporción de casos que presentaron parto Pretérmino entre los casos con riesgo de Parto Pretérmino establecido por Ecografía, en pacientes del servicio de CPN del H.G.O del I.G.S.S.,
Diciembre 2000 - Abril 2001
(Sensibilidad)



Fuente: Cuadro No. 1

Gráfica No. 4

Proporción de casos que presentaron parto a Término, entre los casos sin riesgo de Parto Pretérmino establecido por Ecografía, en pacientes del servicio de CPN del H.G.O del I.G.S.S..
Diciembre 2000 - Abril 2001
(Especificidad)



Fuente: Cuadro No. 1

X) ANÁLISIS Y DISCUSIÓN DE RESULTADOS:

La población estudiada, está compuesta por los expedientes clínicos de las pacientes a quienes se les realizó determinación ecográfica de la longitud cervical, por haber presentado Trabajo de Parto Pretérmino, (embarazo mayor o igual a 28 y menor de 37 semanas), y que recibieron atención médica en el servicio de Complicaciones Prenatales (CPN) del Hospital de Ginecología y Obstetricia (H.G.O.) del Instituto Guatemalteco de Seguridad Social (I.G.S.S.) durante el período comprendido del 1 de Diciembre 2000 al 30 de Abril 2001.

Se identificaron inicialmente 114 expedientes clínicos, (casos), de los cuales únicamente 78 cumplían los criterios de inclusión y/o no presentaban criterios de exclusión, representando un 68.42% de la población.

La principal razón para descartar los casos para el estudio, se fundamenta en la imposibilidad de localizar los mismos en el departamento de archivo del H.G.O. aunado a una buena proporción de casos, en los que el embarazo no fue resuelto en las instalaciones del hospital, motivo por el cual no se cuenta con la información relacionada al resultado perinatal. Fueron muy pocos los casos que se descartaron por otras razones tales como, que ya existiera tratamiento tocolítico instaurado antes del estudio, más de una indicación para la ecografía (embarazo gemelar, Desprendimiento Prematuro de Placenta Normo Inserta, Ruptura Prematura de Membranas Ovulares, placenta previa, etc.).

En la gráfica No. 1, se presenta la proporción de casos de parto pretérmino entre los casos con riesgo de parto pretérmino establecido por medio de la ecografía, es decir el valor predictivo positivo, al respecto podemos observar que con una longitud cervical menor o igual a 2.2 cms, existe una probabilidad del 75% de que el embarazo sea pretérmino, y así mismo existe solamente un 25% de probabilidades que la gestación finalice después de las 37 semanas de edad gestacional.

En relación a la proporción de casos de parto pretérmino, entre los casos sin riesgo de parto pretérmino establecido por medio de la ecografía, (valor predictivo negativo), como se muestra en la gráfica No. 2, observamos que nuestro método diagnóstico es mucho más exacto, ya que tan solo existe un 8% de probabilidades de que el parto sea pretérmino dentro de este grupo. Esto nos indica que la prueba es de utilidad para identificar a las pacientes que no tienen riesgo de parto pretérmino, como podemos corroborarlo con la especificidad de la prueba.

Al referirnos a la Especificidad, o capacidad de detectar a las pacientes que realmente no presentarán parto pretérmino dentro del grupo de casos en

los cuales la ecografía no evidencia riesgo de parto pretérmino, (gráfica No.4) en donde se aprecia que con una longitud cervical mayor de 2.2 cms, existe un 95% de casos en los que se pudo identificar a las pacientes que culminarían su embarazo con parto a Término. Como mencionamos en el párrafo anterior, se evidencia la utilidad de nuestro método para detectar a las pacientes sin riesgo de parto pretérmino.

Por otra parte, en relación a la capacidad de la prueba para identificar a las pacientes que si tienen riesgo de concluir su gestación en un parto pretérmino dentro del grupo de casos en los que la ecografía evidenciaba riesgo de parto pretérmino, (Sensibilidad), es decir aquellos casos en los que existía una longitud cervical menor o igual a 2.2 cms, como se muestra en la gráfica No. 3, nuestro método identificó al 64% de los casos que realmente concluyeron en parto pretérmino. Este resultado se correlaciona con el valor predictivo positivo, lo que evidencia que es de mayor utilidad para detectar a las pacientes sin riesgo, pero es de igual forma útil para identificar a las pacientes con riesgo..

En relación a la significancia estadística de la prueba, se realizó mediante el Chi cuadrado, obteniendo el siguiente resultado:

$$X_2 = 31.34$$

Dicho resultado con un nivel de significancia de 0.001, conlleva a la probabilidad de rechazar incorrectamente la hipótesis nula, de menos del 0.1%, por consiguiente en nuestro caso rechazamos la hipótesis nula.

XI) CONCLUSIONES:

1. La determinación ecográfica de la longitud cervical **si predice** el parto pretérmino en pacientes con Trabajo de parto pretérmino.
2. Por medio de la determinación ecográfica de la longitud cervical pudo identificarse al 64% de los casos en que existiría parto pretérmino en pacientes con trabajo de parto pretérmino.
3. Utilizando la determinación ecográfica de la longitud cervical se identificó al 95% de los casos que no presentarían parto pretérmino en pacientes con trabajo de parto pretérmino.
4. La determinación ecográfica de la longitud cervical, es de mayor utilidad para detectar a las pacientes sin riesgo de parto pretérmino, que para detectar a las pacientes con riesgo de parto pretérmino.

XII) RECOMENDACIONES:

- 1.** En base a los resultados de esta investigación, es pertinente recomendar que se realicen estudios similares, en poblaciones que no presenten trabajo de parto pretérmino, y en poblaciones sin factores de riesgo de trabajo de parto pretérmino.
- 2.** Utilizar la determinación ecográfica de la longitud cervical, como método diagnóstico y apoyo en el manejo de pacientes con trabajo de parto pretérmino.
- 3.** Tomar en cuenta los resultados de la determinación ecográfica de la longitud cervical, en el manejo de las pacientes con trabajo de parto pretérmino.

XIII) RESUMEN:

Estudio retrospectivo analítico, para establecer el valor predictivo de parto pretérmino, basado en la determinación ecográfica de la longitud cervical.

Se consideraron para el estudio la población de pacientes que recibieron atención médica en el servicio de complicaciones prenatales del Hospital de Ginecología y Obstetricia del Instituto Guatemalteco de Seguridad Social, a quienes se les realizó determinación ecografica de la longitud cervical durante el período comprendido del 1 de diciembre del 2000 al 30 de abril del 2001, siendo en total 114 casos, de los cuales únicamente 78 cumplían los criterios de inclusión.

El método diagnóstico a evaluar fue la Determinación ecografica de la longitud cervical, tomando una medición mayor de 2.2 cms como indicador de la ausencia de riesgo de parto pretérmino, mientras que una medición menor o igual a 2.2 cms se consideró como un indicador de la existencia de riesgo del parto pretérmino.

Se estableció un valor predictivo positivo del 75%, un valor predictivo negativo del 8%, una sensibilidad del 64% y una especificidad del 95%, determinándose que el citado método diagnóstico si predice el parto pretérmino en pacientes con trabajo de parto pretérmino, y además es capaz de detectar con gran exactitud a las pacientes que no tendrán parto pretérmino dentro del grupo de pacientes con trabajo de parto pretérmino.

En relación a la significancia estadística de la prueba, se realizó mediante el Chi cuadrado, obteniendo un nivel de significancia de 0.001, es decir que la probabilidad de rechazar incorrectamente la hipótesis nula es de menos del 0.1%, por consiguiente en nuestro caso rechazamos la hipótesis nula.

En base a los resultados obtenidos se concluye que la Determinación Ecografica de la Longitud Cervical puede utilizarse como método predictivo de parto pretérmino en pacientes con trabajo de parto pretérmino; considerandose importante realizar estudios orientados a establecer el valor predictivo del mismo en poblaciones sin riesgo de trabajo de parto pretérmino.

XIV) BIBLIOGRAFÍA:

XV) ANEXOS:

A. INSTRUMENTO DE RECOLECCIÓN DE DATOS

**UNIVERSIDAD DE SAN CARLOS DE GUATEMALA
FACULTAD DE CIENCIAS MEDICAS**

Responsable: Br. Edgar Augusto Morales Lemus

BOLETA DE RECOLECCIÓN DE DATOS

No. de Afiliación: _____

No. de Historia Clínica: _____

SECCIÓN I

Fecha de Recopilación de datos _____

1) Fecha de realización de la ecografía: _____.

2) Indicación del estudio:

Por presentar trabajo de Parto Pretérmino: _____

Otro: _____

3) El resultado de la medición fue:

- Longitud cervical Mayor de: 2.2 CMS: _____ (sin riesgo de Parto Pretérmino)

- Longitud Cervical Menor o igual a: 2.2 CMS: _____ (con riesgo de Parto Pretérmino)

4) La edad Gestacional al momento de realizar el examen es: _____ Semanas.

SECCIÓN II

Fecha de Recopilación de datos: _____

5) Fecha en la que finalizo el Embarazo: _____

6) Edad Gestacional al momento de finalizar el Embarazo: _____ Semanas

B. CONTROL DEL PROYECTO: 1

No.	ACTIVIDADES	SEMANA																					
		1	2	3	4	5	6	7	8	9	10	11	12	13	14	15	16	17	18	19	20	21	22
1	Selección del Tema	■																					
2	Aprobación del Tema de Tesis USAC y Elección de Asesor y Revisor		■																				
3	Aprobación del Tema I.G.S.S.			■																			
4	Recopilación de Material Bibliográfico				■																		
5	Aprobación del Proyecto por Autoridades del I.G.S.S.					■																	
6	Elaboración del Proyecto de Investigación						■																
7	Aprobación del Proyecto por Oficinas Centrales IGSS							■															
8	Aprobación del Proyecto por Unidad de Tesis								■														
9	Fase I del trabajo de campo									■													
10	Fase II del trabajo de Campo										■												
11	Fase III del trabajo de Campo											■											
12	Fase IV del trabajo de Campo												■										
13	Aprobación del Informe Final																				■		

CONTROL DEL PROYECTO: 2

SEMANA	FECHA
1	del 1 AL 4 de febrero
2	del 5 al 11 de febrero
3	del 12 al 18 de febrero
4	del 19 al 25 de febrero
5	del 26 de febrero al 4 de marzo
6	del 5 al 11 de marzo
7	del 12 al 18 de marzo
8	del 19 al 25 de marzo
9	del 26 de marzo al 1 de abril
10	del 2 al 8 de abril
11	del 9 al 15 de abril
12	del 16 al 22 de abril
13	del 23 al 29 de abril
14	del 30 de abril al 6 de mayo
15	del 7 al 13 de mayo
16	del 14 al 20 de mayo
17	del 21 al 27 de mayo
18	del 28 de mayo al 3 de junio
19	del 4 al 10 de junio
20	del 11 al 17 de junio
21	del 18 al 24 de junio
22	del 25 de junio al 1 de julio

