

**UNIVERSIDAD DE SAN CARLOS DE GUATEMALA
FACULTAD DE CIENCIAS MEDICAS**

HERNIAS DE NUCLEO PULPOSO

Estudio retrospectivo-descriptivo en pacientes que consultaron al
Departamento de Neurocirugía del Centro Médico Militar de enero de 1,994 a
diciembre de 1998.

TESIS

Presentada a la Honorable Junta Directiva
de la Facultad de Ciencias Médicas de la
Universidad de San Carlos de Guatemala.

POR

ESDRAS ISMAEL BORRAYO FLORES

En el acto de investidura de:

MEDICO Y CIRUJANO

Guatemala, Octubre de 1,999.

**EL DECANO DE LA FACULTAD DE CIENCIAS MEDICAS
DE LA UNIVERSIDAD DE SAN CARLOS DE GUATEMALA**

HACE CONSTAR QUE:

BACHILLER: ESDRAS ISMAEL BORRAYO FLORES

universitario No. **92-17252**

presentado para su **EXAMEN GENERAL PUBLICO**, previo a optar al titulo de Médico
graduado (a), el trabajo de tesis titulado:

"HERNIAS DE NUCLEO PULPOSO"


asesorado por: **DR. OSCAR ANIBAL POZUELOS**


revisado por: **DR. CARLOS LEMUS URIZAR**

los cuales avalan y han firmado conformes, por lo que se emite, firman y sellan la presente

EN DE IMPRESIÓN

Guatemala,
22 de septiembre de 1.999



Director Unidad de Tesis
ANTONIO E. PALACIOS LOPEZ


Director del C. I. C. S.
DR. JORGE MARIO ROSALES A.

IMPRIMASE:

UNIVERSIDAD DE SAN CARLOS DE GUATEMALA
FACULTAD DE CIENCIAS MEDICAS




Dr. Romeo A. Vásquez Vásquez

DR. ROMEO ARNALDO VASQUEZ VASQUEZ
DECANO 1998 - 2002

Decano



Guatemala, Septiembre de 1999.

DE CIENCIAS MEDICAS
Universitaria, Zona 12
Ciudad de Guatemala, Centroamérica


Señores:
Unidad de Tesis
Facultad de Ciencias Médicas
USAC.

Se les informa que El (la) Bachiller:
ESDRAS ISMAEL BORRAYO FLORES


Carnet No.: 9217252 ha presentado El Informe Final de su trabajo de tesis titulado:

HERNIAS DE NUCLEO PULPOSO


Del cual autor, asesor (es) y revisor nos hacemos responsables por El contenido, metodología, confiabilidad y validez de los datos y resultados obtenidos, así como de la pertinencia de las conclusiones y recomendaciones expuestas.


Firma del estudiante

Oscar Anibal
Pozuelos Villavicencio
Cot. 1844
Médico y Cirujano
Neurocirujano


Firma de Asesor
Nombre completo y sello profesional

Dr. Carlos D. Lennox Uricar
Médico y Cirujano
Colegiado 4733


Firma del Revisor
Nombre completo y sello profesional
Registro Personal 950934





UNIVERSIDAD DE CIENCIAS MEDICAS
UNIVERSITARIA, Zona 12
GUATEMALA, Centroamérica

Aprobación de Informe Final

Correlativo No 0178/99

Guatemala,
22 de septiembre de 1,999

Estudiante

RAS ISMAEL BORRAYO FLORES

et No. 92-17252

Unidad de Ciencias Médicas
Universidad de San Carlos

De acuerdo a su conocimiento que EL INFORME FINAL DE TESIS titulado:

"HERNIAS DE NUCLEO PULPOSO".

Después de haber sido REVISADO, al establecer que cumple con los requisitos, se APRUEBA. Se autoriza al estudiante para realizar los trámites correspondientes para continuar el trámite de graduación.

En otro particular, me suscribo de usted.

Atentamente,

"DID Y ENSEÑAD A TODOS"


DR. CARLOS MAZARIEGOS M.
DOCENTE UNIDAD DE TESIS




Coordinador Unidad de Tesis
ANTONIO E. PALACIOS LOPEZ

INDICE

No.	Capitulo	Página
I	Introducción	1
II	Definición del Problema	3
III	Justificación	5
IV	Objetivos	6
V	Revisión Bibliográfica	7
VI	Material y Métodos	36
VII	Presentación de Resultados	39
VIII	Análisis y Discusión de Resultados	58
IX	Conclusiones	64
X	Recomendación	65
XI	Resumen	66
XII	Bibliografía	67
XIII	Anexos	71

I INTRODUCCION

La hernia de núcleo pulposo o de disco intervertebral de uno o más discos es una entidad que actualmente afecta al hombre adulto y de presentación frecuente en Guatemala; además puede ser considerada como una de las más comunes lesiones del esqueleto del humano moderno, pagando así el precio de poderse erguir y caminar en dos pies. La intensidad de este proceso es variable y en su forma aguda puede producir incapacidad de realizar movimientos y tareas fáciles durante un largo periodo de tiempo.

La hernia de disco intervertebral es una de las causas mas comúnmente tratada en el departamento de neurocirugía del Centro Médico Militar; por lo que se realizó el presente trabajo a través de la revisión de expedientes de los casos atendidos en sala de operaciones y consulta externa de dicho departamento obteniéndose un total de 204 casos.

El propósito del mismo es evidenciar cual fue la hernia de disco más frecuentemente diagnosticada, el nivel que más se afecto de cada una de ellas, así como el grupo étareo mayormente afectado por hernias de núcleo pulposo. Por otro lado demostrar que es una patología que puede influir

directamente en el desarrollo físico, intelectual y psicológico de los pacientes. Contrariamente a todo lo que se piensa este problema es muy frecuente en nuestro mundo actual.

El análisis mostró que el sexo más afectado fue el masculino (63.7%), la edad en la que mayormente se presentan las hernias es la cuarta y quinta década de la vida con un 59% y que el tratamiento más utilizado en estos pacientes fue el quirúrgico. Además el problema a nivel lumbar fue el que más se presentó en la población a estudio con un 80%.

II DEFINICION DEL PROBLEMA

El cuerpo humano a lo largo de su existencia está sometido a una cantidad de cambios y adaptaciones tales como las afecciones propias de la columna vertebral (12).

El dolor del dorso ha acompañado al hombre probablemente desde que asumió la postura erguida y es el precio que tenemos que pagar por caminar en dos pies (5).

Estudios realizados han demostrado que la causa más frecuente de dolor en cuello (cervicalgia en 28%) y dolor de espalda baja (lumbalgia y ciática en 60%) es debido a hernias del núcleo pulposo (hernias de disco) (10,12).

Esto da a la economía de los países un gran problema ya que aproximadamente un 70-80% de los habitantes del mundo occidental sufren en alguna medida de dolor del dorso en algún momento de su vida. Del 15-30% de la población ha estado incapacitado entre dos semanas a tres meses; y solamente en Estados Unidos de Norte América hay un millón de discapacitados por esta patología al año. (5)

Se sabe que toda hernia es la protusión de material a través de las paredes que lo contienen, y que se da por algún mecanismo como microtraumas, actitudes viciosas profesionales y trastornos adquiridos o congénitos; lo que hace que toda persona este en riesgo de tener dicho problema. La población guatemalteca al igual que la población de otros países

esta expuesta a los mismos factores de riesgo (mecánicos y fisiológicos) ya que se desempeñan los mismos tipos de trabajo, en diferentes ramas y profesiones por lo que esto también la predispone a que presente dolor dorsal y por consiguiente problemas de herniación de núcleo pulposo a nivel cervical, dorsal o torácico y lumbar respectivamente.

En el Centro Médico Militar al igual que otros centros hospitalarios también es frecuente esta patología por lo que este trabajo, pretende demostrar cual es el problema discal de mayor incidencia y basándose en los resultados dar una información adecuada para futuras investigaciones y evidenciar en una forma objetiva la importancia de este.

III JUSTIFICACION

Las hernias del núcleo pulposo o hernias del disco intervertebral es un proceso que actualmente, se ha convertido en una de las principales causas de dolor del dorso, tanto que la literatura ya lo reporta como la segunda causa de dolor a nivel del dorso y que además causa deterioro físico y motriz si no se tratan. (10) Por lo que es de gran importancia su estudio, debido a que su frecuencia ha aumentado conforme la sociedad ha desarrollado nuevos métodos diagnósticos para este tipo de problema.

El Centro Médico Militar ha dado grandes aportes a la Neurocirugía en Guatemala, ya que la primera microdisquectomía se realizó, en dicha institución (1980) (26). Ha pesar de esto no se han realizado estudios de esta patología en éste hospital.

En Guatemala no se han realizado estudios (registrados) sobre las hernias discales o hernias de núcleo pulposo desde 1978, por lo que se hace necesario un estudio que demuestre cual es el tipo de hernias discal mas frecuente, el tratamiento que se le da y así tener un acercamiento a la realidad de la situación.

IV. OBJETIVOS

A. GENERAL

Conocer la incidencia y tratamiento de las hernias del disco en pacientes del departamento de Neurocirugía del Centro Médico Militar de enero de 1994 a diciembre de 1998.

B. ESPECIFICOS

1. Determinar el tipo de hernias del núcleo pulposo que con mas frecuencia se diagnostica en la población de estudio.
2. Determinar las edades en las que con mas frecuencia se presenta la hernia de núcleo pulposo.
3. Determinar que sexo es él mas afectado por la hernia de núcleo pulposo.
4. Determinar el tipo de tratamiento mas frecuentemente instituido a esto pacientes.
5. Describir las complicaciones postoperatorias más frecuentes.
6. Establecer el tiempo de hospitalización de los pacientes.

V REVISION BIBLIOGRAFICA

A. COLUMNA VERTEBRAL

1. Consideraciones generales:

La columna vertebral está constituida por piezas óseas superpuestas, las vértebras; cuyo número es de 33 a 34 (9). La longitud de la columna varia de 70-75 cm. en el hombre y en la mujer de 60 a 65 cm. La longitud disminuye como consecuencia del aplastamiento de los discos intervertebrales.

La columna comprende cuatro porciones de arriba hacia abajo las cuales son: cervical, dorsal o torácica, lumbar y pélvica o sacra (9,17); también posee curvaturas y que pueden ser anteroposteriores y laterales. Entre las anteroposteriores la primera es la cervical que es convexa hacia delante; la segunda torácica o dorsal convexa hacia atrás; la tercera lumbar es convexa hacia delante y la cuarta convexa hacia atrás.

Las curvaturas anteroposteriores denotan la adaptación del hombre a la posición de pie. En el recién nacido la columna es regularmente hacia atrás; en el tercer o cuarto mes se esboza la curvatura cervical, cuando él bebe comienza a levantar la cabeza; cuando empieza a mantenerse de pie y al caminar se dibuja la curvatura lumbar. En la mujer la curvatura lumbar es mas marcada que en el hombre (por la actitud del embarazo); tipo hereditario por la función materna (9).

Las curvaturas laterales son imperceptibles en el hombre normal con excepción de una curvatura torácica convexa hacia la izquierda que corresponde al predominio funcional derecho (1, 9).

2. Vértebras:

Las vértebras están constituidas por un cuerpo, una masa ósea que forma su parte anterior y un macizo de procesos radiado situado por detrás del cuerpo. Ambos se encuentran unidos por columnas anteroposteriores (pedículos) que contribuyen a delimitar ambos lados el foramen o agujero vertebral.

Toda vértebra comprende:

a. Cuerpo vertebral: El cuerpo vertebral tiene la forma de un cilindro, presenta dos caras y una circunferencia. Las dos caras horizontales, superior y la otra inferior ambas presentan una porción excavada irregular en forma de canal, tanto por adelante como a los lados del cuerpo vertebral; el segmento posterior de la circunferencia en relación con el agujero vertebral, es cóncavo en sentido transversal y está deprimido en su parte central. En la circunferencia del cuerpo vertebral se observan agujeros vasculares, particularmente grandes y numerosos en la porción central deprimida del segmento posterior (9,17).

b. Pedículos: Estos son dos columnas óseas, una derecha y otra izquierda, extendidas adelante hacia atrás, desde el cuerpo vertebral al macizo óseo que da nacimiento a las láminas vertebrales a las apófisis transversas y a las

articulares. Los pedículos están aplanados transversalmente; sus bordes superior e inferior son escotados, cóncavos y limitan con los bordes correspondientes de los que están situados por arriba y por abajo los orificios denominados agujeros de conjunción o agujeros intervertebrales (17).

c. Láminas vertebrales: Se extienden desde los pedículos a la apófisis espinosas y limitan por detrás el agujero vertebral. aplanadas, cuadrilateras, se dirigen siguiendo un plano de arriba hacia abajo, de delante hacia atrás de afuera hacia adentro. Su cara anterior presenta una depresión rugosa, alargada transversalmente, claramente limitada hacia arriba por una cresta siempre bien marcada. En esta depresión y en esta cresta se inserta el ligamento amarillo subyacente.

d. Apófisis espinosa: Nace del ángulo de unión de las láminas y se dirige hacia atrás. Esta aplanada transversalmente y presenta dos caras laterales, un borde superior delgado, un borde inferior grueso, una base de implantación ancha y un vértice libre.

e. Apófisis transversa: Estas se implantan por su base una a la derecha y otra a la izquierda en el arco neural, por detrás de los pedículos. Se aprecian en ella dos caras, una anterior y otra posterior, dos bordes, uno superior y otro inferior, una base y un vértice.

f. Apófisis articulares: En número de cuatro, dos superiores y dos inferiores, las apófisis articulares son eminencias verticales implantadas, como las apófisis transversas en el arco neural, a nivel de la unión de los pedículos de

las láminas. La apófisis superior e inferior del mismo lado configuran en su conjunto una columnita ósea dirigida verticalmente y que termina en sus extremidades superiores e inferiores mediante una superficie articular. Se articulan por medio de estas superficies con las apófisis articulares correspondientes de las vértebras vecinas.

g. Agujero vertebral: O conducto vertebral está limitado hacia delante por el cuerpo, por fuera por los pedículos por detrás por las láminas. Los agujeros vertebrales superpuestos constituyen el conducto raquídeo (9,17,21).

3. Desarrollo y osificación de la columna vertebral:

Las vértebras empiezan a desarrollarse durante el periodo embrionario como condensaciones del mesénquima alrededor de la notocorda. Mas tarde las condensaciones del mesénquima se condrifican y el cartilago así formado, es a su vez sustituido por hueso. El modelo de osificación esta sujeto a grandes variaciones, tanto entre cada individuo como entre las diferentes regiones de la misma columna vertebral.

La mayor parte de las vértebras empiezan a osificarse durante el periodo fetal, cuando aparecen tres o más centros primarios de osificación en cada vértebra cartilaginosa. A pesar de que en muchas publicaciones se considera la presencia de dos centros en cada mitad del arco neural ha quedado establecido que solo hay uno.


En el momento del nacimiento, la última vértebra sacra y las coccígeas pueden seguir siendo cartilaginosas por completo y en este caso empiezan a osificarse durante la infancia. La fusión ósea se inicia durante la infancia y se efectúa en dos lugares: en cada articulación neurocentral por la fusión de los arcos neurales y el cuerpo; el segundo lugar es en la unión de los dos centros del arco neural por atrás de donde se extiende la osificación hacia la apófisis espinosa. Los arcos neurales de las vértebras sacras y el arco posterior del atlas no se fusionan con sus respectivas apófisis espinosas si no hasta el final de la infancia, los elementos costales que se desarrollan de manera independiente (cervicales y sacros), se fusionan con los cuerpos de sus respectivas vértebras.

Más o menos en la pubertad aparece un centro secundario de osificación en el borde de cada lámina de crecimiento (láminas de cartílagos hialino localizadas en las caras superior e inferior del cuerpo) y se llama epífisis anular. Este suele unirse con el cuerpo vertebral al principio de la edad adulta, aunque se puede presentar un pequeño aumento a la altura de los cuerpos vertebrales entre los 20 y los 45 años. La unión da como resultado un característico borde liso y elevado que rodea los bordes de las caras superior e inferior del cuerpo vertebral (9,14,17).

4. Distribución nerviosa:

La inervación está dada por los nervios raquídeos (rama posterior), estas ramas contienen fibras motoras sensitivas y simpáticas, se dirigen hacia atrás e inervan músculos, huesos, articulaciones y piel del dorso.

}



a. Rama cervical: Las asas comunicantes entre los primeros tres o cuatro nervios cervicales forman el plexo cervical posterior. La rama posterior del primer nervio (C-1) se conoce como nervio suboccipital y emerge por arriba del arco posterior del atlas, por debajo de la arteria vertebral e inerva al complejo mayor, músculos suboccipitales. Con frecuencia este nervio no presenta raíz posterior, en estos casos el nervio suele unirse al nervio espinal o accesorio. La rama del segundo nervio cervical emerge por debajo del oblicuo mayor de la cabeza, al cual inerva y luego se divide en ramas interna y externa. La rama externa inerva los músculos vecinos y la interna (nervio occipital mayor) inerva el complejo mayor y el trapecio, la piel del cuero cabelludo hasta el vertex.

La rama del tercer nervio cervical da el tercer nervio occipital que perfora el trapecio y termina en la piel de la parte posterior de la cabeza. Las ramas C-6 a C-8, así como la C-1 por lo general no tiene ramas cutáneas.

b. Rama dorsal: Las ramas de la región dorsal, cada una de ellas se dirige hacia atrás, inervando a los músculos más profundos y se divide en una rama interna y una externa cutánea separadas por los fascículos del dorsal largo. Las ramas internas de D-1 a D-3 también se hacen cutáneas; las ramas externas inervan los supracostales, el dorsal largo y el sacrolumbar. Tienen un largo trayecto descendente y los más inferiores (D-9 a D-12), perforan el dorsal ancho e inervan la piel del dorso hasta la región glútea; en lo que podría llamarse zona de transición, tanto las ramas internas como las externas de D-4 a D-8 dan pequeñas ramificaciones cutáneas.

c. Rama lumbar: A nivel de la lumbar, las divisiones externas de las ramas posteriores lumbares superiores son los nervios glúteos superiores que inervan la piel de la región glútea. Las posteriores lumbares inferiores junto a las cuatro primeras ramas nerviosas sacras, forman una serie de asas que abarcan el plexo sacro posterior, inmediatamente por atrás del sacro y el cóccix. Estas asas dan dos o tres nervios glúteos medios que perforan al glúteo mayor e inervan la piel de la región glútea. (9, 17, 23).

5. Vascularización:

Las vértebras se encuentran ricamente vascularizadas, los cuerpos vertebrales contienen cantidad de médula ósea (elementos hematopoyéticos) y la red vascular sorprende pues parece superior y a las necesidades de la pieza. Las arterias para las vértebras cervicales provienen de la arteria vertebral, para las vértebras torácicas o dorsales provienen de las arterias intercostales y para las lumbares de las arterias lumbares. Las venas numerosas, voluminosas y plexiformes, terminan hacia delante en venas que corresponden con las arterias, y hacia atrás en los plexos venosos vertebrales (9)

6. Funcionalidad vertebral:

La unidad funcional está formada por dos cuerpos vertebrales que están separados por el disco intervertebral, que es la parte de la columna que soporta el peso, sostiene el cuerpo y permite los movimientos hacia delante (flexión) y

hacia atrás (extensión), de inclinación a los lados(torsión) y de giro a los lados(rotación). (1, 8).

El trabajo de cada unidad funcional se realiza de forma independiente y colectivamente. La unidad funcional contiene tejidos sensibles que al lesionarse se irritan, lesionan, están sometidos a tensión y producen dolor. Los cuerpos vertebrales son huesos que tienen una capa externa llamada cortical y una médula ósea interna; la médula contiene venas, arterias, nervios, tejido adiposo y agua. Los extremos opuestos de dos vértebras adyacentes están cubiertos de cartilagos y forman una articulación; detrás de los cuerpos vertebrales se encuentran otras dos articulaciones con prolongaciones óseas en dirección posterior, estas prolongaciones óseas contribuyen a formar el conducto que contiene las raíces nerviosas de la médula espinal detrás de los cuerpos vertebrales se encuentran los pedículos y las apófisis transversas que es donde se insertan los músculos extensores del dorso. Las apófisis articulares superiores forman las articulaciones apofisiarias situadas detrás de los cuerpos vertebrales.

7 Ligamentos intervertebrales:

La columna está formada por los ligamentos vertebrales comunes y por los ligamentos interespinosos. Los ligamentos vertebrales comunes están situados a todo lo largo de la columna vertebral y tienen la función de conectar entre sí a las unidades funcionales. El ligamento vertebral común anterior está situado en la parte anterior de la columna y el ligamento vertebral común posterior se localiza detrás de los cuerpos vertebrales, los ligamentos

vertebrales comunes reciben el nombre de ligamentos longitudinales. Se insertan en las vértebras colocados uno arriba del otro. (23, 24).

Tienen la función de limitar la flexión de dos cuerpos vertebrales adyacentes ya que su alargamiento es restringido, solo se alargan hasta cierto grado y si hay un mayor estiramiento se desgarran (cubren el disco intervertebral y forman su capa externa).

La presión en el interior del disco mantiene separadas a las vértebras y puesto que la presión del disco también se dirige hacia fuera, las fibras de los ligamentos quedan en tensión. Cuando los ligamentos se tensan la columna se estabiliza, si la presión del núcleo disminuye las vértebras se aproximan y los ligamentos se relajan. Los ligamentos longitudinales contienen nervios que conducen la sensación del dolor y es por ello que cuando estos nervios se lesionan o irritan percibimos dolor.

Los ligamentos interespinosos se insertan en las apófisis espinosas de dos vértebras adyacentes, hacen que la columna se flexione hacia delante y solo hasta el grado que lo permitan esos ligamentos (7,9,22,24):

8. Disco intervertebral:

El disco intervertebral se comporta como ligamento interóseo. Es una estructura elástica hidrodinámica interpuesta entre dos vértebras vecinas, a las que separa y que actúa como un mecanismo de absorción de choques. Su composición líquida permite movimientos; estructuralmente está compuesto por un núcleo central (pulposo) encerrado en un anillo fibroso. (9,18).



El núcleo es globoide elástico homogéneo localizado centralmente dentro de una envoltura fibrocartilaginosa, es predominantemente una matriz homogénea mucopolisacárida que contienen una red de finas fibrillas en banda dispuestas al azar. Estas fibrillas forman una hoja con las fibrillas entrelazándose a un ángulo de 60 grados, esta orientación imparte una fuerza tensil contra la fuerza de deformación (9,17,18).

El mucopolisacárido de la matriz es una proteína soluble unida laxamente a un polímero polisacárido complejo que incluye la hexosa sacarosa, hialuronidasa, condritin sulfato y muchos otros componentes; dentro de la matriz se encuentran numerosos radicales ácido negativos que tienden a unir agua. Esta combinación forma un tejido similar a una esponja.

La disposición mecánica de las fibras explica su elasticidad y fuerza tensil; el estado de gel de la matriz es la base de su presión de hidratación. Durante años, se consideró que la base de la hidratación variable de la matriz del disco debido a su estado coloidal y sus radicales aniones era la ósmosis, pero estudios han demostrado claramente que solo tienen un pequeño papel en la hidratación de la matriz y que casi toda la hidratación del disco ocurre por imbibición.

El anillo del disco está compuesto de hojas en capas de fibras de colágeno, que reaccionan a la tensión de alargamiento igual que cada fibra individual de colágeno; estas se originan alrededor de la circunferencia de la placa terminal vertebral pasando hacia la placa terminal vertebral vecina a una anulación específica. (9,14).

Una fibra individual de colágena es una cadena trihelix entretrejida de aminoácidos conectados química y eléctricamente, las fibras de colágeno individuales tienen una adaptabilidad fisiológica a las fuerzas de alargamiento que es su eficiencia mecánica y simultáneamente su vulnerabilidad para fracasar por un esfuerzo excesivo. La fibra de colágeno es una estructura espiral entretrejida, se alarga distorciéndose; esta distorsión es limitada y cuando termina la fuerza de alargamiento la fibrilla se arrolla a su estado original. (14).

a. Evolución del disco intervertebral:

La evolución del disco intervertebral se lleva a cabo con ciertos factores contribuyentes:

- i. Al inicio del desarrollo humano el disco es nutrido por riego directo. Los vasos sanguíneos pasan a través de las placas terminales vertebrales directamente al disco intervertebral; hacia la edad de la maduración, cuando se cierran las epífisis, sin mayor crecimiento fisiológico, se calcifican las placas terminales. Se obliteran los vasos sanguíneos y los discos intervertebrales se tornan isquémicos, desde este momento en adelante, el disco se nutre por osmosis o imbibición de un filtrado adyacente. Si la imbibición del disco es un factor en su nutrición es esencial que haya una compresión y relajación alternativa del disco para asegurar su acción de imbibición de esponja. Mecánicamente, esta imbibición tipo esponja asegura la entrada del líquido a través de membranas semipermeables; las

placas terminales de las vértebras las envolturas anulares externas del disco.

- ii. Existe una presión interna intrínseca dentro del disco que funciona para separar las placas terminales vertebrales y sostener la presión en las fibras anulares, conservándolas así alargadas y bajo cierto grado de tensión. Mecánicamente es obvio que las fibras anulares se aflojarían si cayera la presión hidrodinámica interna del núcleo y no se recupera la laxitud. Ello se torna en un defecto de autocontrol.
- iii. El núcleo sufre cambios físicos y químicos con la edad y por lesiones mecánicas que deterioran la función del anillo; los mucopolisacáridos de la matriz se degradan y se forman nuevamente en un tipo inferior de polisacáridos. Este mucopolisacárido degradado y reconstituido absorbe agua en exceso (hidratación) pero no puede conservarla dentro de la matriz. La falla mecánica de las fibras anulares tiene una parte vital en esta degradación de la matriz pero no se sabe que se presenta primero degradación de la matriz o falla de la fibra anular.
- iv. Se ha revalorado en forma provocativa la función del anillo en el movimiento del raquis. Se ha comprobado bien que una fuerza de compresión fractura las placas terminales vertebrales antes que se lesione el anillo, las fibras anulares toleran bien la flexión y extensión de la unidad funcional.

- v. Al llegar a la maduración, el núcleo y el anillo mucopolisacarido, un gel coloidal, están constituidos en un 88% por agua; a medida que ocurre el envejecimiento, disminuye este porcentaje de hidratación a 80% o menos. Conforme el disco envejece sea por la atracción debida a la edad o de manera prematura por la lesión del anillo, se degrada el mucopolisacarido y pierde su capacidad normal de imbibición. Al degradarse la matriz puede observarse mas agua pero no retenerla. Los iones en especial sodio y potasio migran a través de los tejidos permeables y actúan en forma osmótica. (14, 22)

Los discos intervertebrales están reforzados y protegidos por los ligamentos longitudinales que corren en toda la longitud anterior y posterior de la columna vertebral. (24)

B. HERNIA DE DISCO (NUCLEO PULPOSO):

1. Definición:

Herniación es una ruptura o protusión de la totalidad o parte de un órgano a través de un desgarro u otra abertura anormal en la pared de la cavidad que lo contiene. (14,18)

En la herniación de un disco debe entenderse que el material herniado es material nuclear (núcleo) que se ha herniado a través de los límites de su continente anular.



2. Historia

En 1555 Vesalio es quien da la primera descripción de la patología del disco, después de esto Virchow relata el hallazgo de una protusión de disco en el curso de una autopsia; Von Luschka describió los conceptos básicos de la embriología del disco. Luego Lassague en 1864 se refiere al cambio de postura en los enfermos afectados del ciático, describiendo el signo que hasta hoy lleva su nombre.

En 1927 Scmorl y Younghanns después de un examen anatomopatológico de hernias discales en 10,000 necropsias, la reporta como entidad nosológica y Schmorl introduce el concepto de Hernia intraesponjosa, cuya frecuencia es mayor a la que se creía. En 1934 J. Mixter y J. Barr con su trabajo de investigación del Síndrome Ciático son los representantes más genuinos de la herniación discal.

Love y Walsh con su publicación de 100 casos operados facilitan e informan sobre la nueva técnica para este problema en 1938. (16,17,22)

3. Factores etiológicos:

La etiología de las hernias de disco se pueden mencionar factores mecánicos y fisiológicos. Los factores de tipo mecánico los cuales pueden ser de tipo brusco o progresivo están los microtraumas, actitudes viciosas


profesionales. Entre los factores fisiológicos, es indudable que favorecen o agravan un sufrimiento discal o radicular los trastornos hormonales como el hipertiroidismo (aun no está bien descrito pero se ha encontrado relación); trastornos vasculares como la dilatación venosa que sumada a la estrechez del conducto raquídeo agrava el sufrimiento radicular, los trastornos de nutrición dan como resultado un incremento del tejido adiposo, etc. (16, 22)

De lo expuesto las alteraciones discales pueden ser:

- En una columna limpia con patología propia del disco (traumática).
- En una patología de envejecimiento vertebral.
- En una dismorfogénesis del eje vertebral (congénito).
- Traumático: fractura corporal, pedicular o laminar (traumatismo vertebroradicular).
- Alteraciones funcionales, ocupacionales o hábitos (mecanismo laboral), camas blandas, sillas incómodas, tacones demasiado altos no proporcionales al eje vertebral, que llevan a situaciones de lordosis forzadas y en consecuencia va ocasionando un sufrimiento discal (discopatía). (16)

4. Tipos de protusión:

a. Foraminal: Cuando el disco o núcleo pulposo puede herniarse hacia el canal medular y migrar eventualmente hacia el foramen intervertebral donde puede comprimir la raíz y ponerla en tensión. La reacción local en el foramen



puede apretar la raíz fuertemente; para que aún la mas leve tensión como levantar la pierna provoque dolor severo.

b. Lateral: La porción más débil del anillo fibroso a cada lado de la línea media no esta reforzado por las fuertes fibras del ligamento longitudinal, siendo ésta la causa de que este tipo de protusión sea la mas frecuente comprimiendo la raíz nerviosa contra el pedículo.

c. Dorsal: Ocurre cuando el núcleo pulposo es expulsado del anillo fibroso pero retenido por el ligamento longitudinal posterior, es el tipo mas raro y no causa sintomatología, si la hernia permanece en la línea media. (7,11,16)

5. Clasificación de las hernias de disco:

La clasificación de las hernias de disco pueden ser:

- a. Cervical
- b. Dorsal o torácica
- c. Lumbar

a. Hernia de disco cervical:

Las lesiones de los discos cervicales son análogas a las de los lumbares. Sin embargo, la región cervical, su anatomía es un poco diferente, lo que conlleva a variaciones en sus signos, síntomas y tratamiento.

Según Frykloim la topografía de una hernia discal puede ser (16).

-Foraminal.

-Lateral.

-Ventral: i. Dorsomedial.

ii. Paramedial.

iii. Dorsomedial.

La hernia de disco cervical es la causa más frecuente de dolor en cuello con asociación de síntomas radiculares en miembros superiores(22), es más frecuente en el hombre que en la mujer (14,24). El disco cervical (capaz de soportar 1500 newtons), consta de un anillo fibroso externo y firme con un núcleo pulposo interno y mas blando sin embargo el disco cervical es mas pequeño que en un disco lumbar.

El diámetro del conducto raquídeo a nivel cervical es de 18-19 mm. , con las siguientes variaciones (16,21,22)

- En C1-C2 es de 16 a 23 mm.

- En C3-C4 es de 15 a 20 mm.

- En C5-C7 es de 14 a 19 mm.

La disminución del diámetro por debajo de 14 mm. Es suficiente para la aparición de manifestaciones clínicas, el sitio mas frecuente de la hernia del núcleo pulposo a nivel cervical corresponde al espacio intervertebral de C6-C7 de un 60% a un 75%, seguido de los espacios C5-C6 en un 20% hasta un 30%. (7,11).

La mayor frecuencia de este tipo de hernias se encuentran entre la cuarta y la quinta década de la vida con un porcentaje de 45%, pero estudios realizados en varios países de Europa (Alemania, Inglaterra), se ha encontrado hernias de disco en edades de 16 a 35 años en un 28% de la población total que ha consultado por cervicalgia y en 21% de la población total que consulta entre las edades de 36 a 45 años (12).

Entre la sintomatología, la herniación del disco o núcleo cervical puede presentar:

- Parestesias en el trayecto de la raíz o de las raíces irritadas o comprimidas, tipo adormecimiento, calambre, hormigueo, en relación a actitudes prolongadas de reposos a determinada posición de la cabeza que facilita el pellizcamiento vertebral y que desaparecen con el cambio postural. Otras veces son de carácter permanente.

- Cervicobraquialgia unilateral o bilateral (presente en el 50% de los pacientes), síntomas que se acentúa en su proyección en relación a determinados movimientos del cuello. Es frecuente la referencia de un accidente en el cual la cabeza fue impulsada rápidamente hacia atrás y luego hacia delante (signo de Latigazo); otras veces el paciente refiere cuadros frecuentes de torticolis que cedieron a masajes o analgésicos.

- Síntomas vertiginosos asociados a una cervico-occipitalgia, con mareos, náuseas hasta el vómito, acúfenos, escotomas centellantes.

Entre los signos que se pueden encontrar están:

- Rigidez cervical, con pérdida de la eordosis fisiológica.
- Contractura muscular paracervical unilateral o bilateral.
- Limitación de movimientos del eje cervical por dolor cervical, cervicoescapular o cervicobraquial.
- Maniobra de Scoville-Spurling positiva (incremento o aparición del dolor cuando se hace compresión de la cabeza en sentido axial).
- Trastornos sensitivos superficiales: hipoestesis o anestias, de la región radicular afectada.
- Trastornos mielopáticos: déficit motor con signos de piramidalismo, marcha de base ancha, hiperreflexia osteotendinosa; atrofia muscular con presencia de fasciculaciones; trastornos esfinterianos (vejiga neurogena con retención urinaria) (7,11,12,16,22).

Si la hernia del núcleo pulposo se encuentra entre C5-C6 hay compresión de la 6ta. raíz nerviosa se puede encontrar dolor en cuello, hombro, borde interno y punta de la escápula, parte anterior y alta del brazo, porción radial del antebrazo, debilidad ligera del bíceps, tricipital se encuentra aumentado o sin alteración. Si se encuentra entre C6-C7 hay compresión de la 7ma. Raíz nerviosa; se puede encontrar dolor en región del omóplato, pectoral y porción media de la axila, parte posterolateral del brazo, porción dorsal del antebrazo y codo, también en el dedo índice y medio; hay hipersensibilidad a nivel del omoplato a nivel de las apófisis espinosas torácicas tercera y cuarta, además se puede encontrar parestesias e hiposensibilidad en el dedo índice y medio o en la punta de todos.

Cuando se encuentra entre C7-D1 hay compresión de la 8va. raíz nerviosa se puede encontrar dolor en cuello a lo largo de borde interno de la escápula, en la pared anterior del tórax, hay parestesia en el dedo anular y meñique y en ocasiones en el dedo medio, se encuentra debilidad a nivel del tríceps, porción del flexor profundo de los dedos. El reflejo tricipital a veces disminuido o ausente. (4,7,22).

a. Hernias de disco dorsal o torácica:

La primera descripción que se hizo de una hernia torácica fue por Middleton y Teacheer en 1911. Estudios realizados por Wilkins, Dietze y Fessler han demostrado que la incidencia de este tipo de hernias es de 1 por 1,000,000 de pacientes por año (7,22), pero autopsias realizadas en pacientes se han encontrado una incidencia de hernia torácica entre un 7% a 15%. (7).

Este tipo es el mas raro de herniación discal y los niveles T11-T12 son los mas afectados, también es frecuente en el nivel T7-T8 (7).

La ruptura de los discos dorsales produce dolor de espalda, puede comprimir la médula y originar parestesias o paraplejía, puede haber antecedentes de dolor de espalda de un mes o mas tiempo, puede haber incontinencia urinaria en un 2 a 3% de los pacientes (22).

La edad más frecuente para este tipo de hernias es entre los 40-50 años de edad, se observa mas en los hombres que en las mujeres. Cuando la herniación es lateral la compresión de la raíz puede simular dolor visceral

(angina, disección aortica), lo cual muchas veces confunde el diagnostico. (7,22).

b. Hernias de disco lumbar:

Las hernias del disco intervertebral lumbar causa muchos casos de lumbalgia. Por frecuencia la hernias de disco es la segunda causa de dolor de espalda y se ha encontrado en un 30% de personas que se les realiza estudio de imágenes por razones diferentes de dolor (10). Según estudios realizados por Hulthrog de Sweidish National Health Insurance Programs se ha encontrado esta patología en el 53% de las personas que realizan actividad física moderada y en un 64% de personas con una actividad física pesada; también se ha descrito ciática asociada en estos pacientes en un 35% por lo que se toma como un problema médico importante.

El disco lumbar (capaz de soportar 8,000 newtons) anatómicamente es igual que el cervical pero un poco mas grande (1ra lumbar 26mm y 5ta lumbar 34mm.) (7,22). Las edades mas frecuentes con este tipo de hernia varia entre los 30 y 50 años es mas frecuente en los hombres que en las mujeres (22).

Las hernias del disco lumbar pueden aparecer a nivel L1, L2, L3, L4, L5; pero cerca del 90% al 95% aparecen en L4-L5 seguida del nivel L5-S1; luego L3-L4 en un 4% y por último L2-L3 en un 1%. La hernia puede ser en sentido derecho, izquierdo o central (4,7,16,22), dominando la localización izquierda, atribuyéndose esto a que la mayor parte de las personas utilizan su lado derecho y como consecuencia da un desplazamiento del eje de derecha la

izquierda y por tanto microtraumas sobre el lado izquierdo determinará su patología (16).

- La clasificación de las hernias de disco lumbar, se divide en cuatro grados:
- Grado I (incompleto): solo hay ruptura parcial del anillo fibroso.
- Grado II (móvil): cuando el núcleo pulposo puede reintroducirse a su lecho(modificando la posición de la columna).
- Grado III (fijo): es imposible que se reintroduzca el núcleo pulposo.
- Grado IV (completo): cuando el anillo fibroso se ha roto completamente y el núcleo pulposo ha penetrado todo o parte de él. (7,15).

Entre la sintomatología que se puede encontrar en las hernias de disco lumbar se puede mencionar

- Dolor a nivel lumbar con proyección inguinocrural o testicular en las hernias altas, con proyección ciática en las hernias bajas unilaterales o bilaterales. El dolor tiene sus características; se incrementa con la actividad, el esfuerzo, tos, pujo, estornudo, el reposo muchas veces no alivia el dolor.
- Parestesias: tipo calambres, hormigueo o adormecimiento se presentan mas en el reposo, cede con la actividad, suele ser permanente en el dermatoma correspondiente a la raíz comprimida.
- Déficit motor: a veces ni el propio paciente lo detecta y solo se prueba mediante la exploración clínica, por una torpeza o incapacidad para la marcha en puntas o talón grupo tibial posterior(raíz L5-S1) y tibial anterior (L4-L5) respectivamente.

- Trastornos esfinteriano: disuria, retención o incontinencia, esfuerzo para iniciar la micción.

Entre los signos que pueden encontrarse en un paciente podemos mencionar:

- Alteración de la estática de la columna: pérdida de la lordosis lumbar fisiológica, condicionando la rigidez del eje vertebral, escoliosis derecha o izquierda signo de Ramond (contractura muscular paralumbar uni o bilateral) presente en más de 60% de los casos.
- Prueba de Lissagüe positiva tanto ipsolateral como contralateral (10,16,22).

Si hay hernia del núcleo pulposo se encuentra a nivel de L2-L3 hace compresión en la raíz nerviosa L3 y se puede encontrar dolor desde la espalda a la región glútea, en la cara posterior del muslo y región de la rodilla puede haber paciente disfunción de vejiga e intestino, reflejo aquiliano y patelar positivo, con debilidad del cuádriceps. Si se encuentra en L3-L4 hay compresión de la 4ta. raíz nerviosa y hay dolor en la región sacro-iliaca, en la espalda y región posterior del muslo, cara externa del muslo, cara anterointerna de la pierna; hay hipoalgesia en la cara anterointerna de la pierna, puede haber disfunción de vejiga y del intestino, la prueba de Lissagüe puede ser positiva; el reflejo aquiliano es positivo pero el patelar está disminuido o es negativo y hay debilidad al extender la rodilla.

Cuando la hernia se encuentra a nivel de L4-L5 la presión se hace sobre la raíz nerviosa L5 y presenta dolor en la articulación sacro-iliaca, cadera, región glútea, cara externa del muslo, dorso del pie y dedo gordo, puede haber

disfunción vesical e intestinal, Lissagüe positivo, debilidad tibial anterior, el extensor del dedo gordo y del glúteo medio

Cuando la hernia se encuentra entre los espacios L5-S1 hay compresión de la raíz nerviosa S1 lo cual puede causar dolor desde la espalda al glúteo, articulación sacro-iliaca, planta del pie y talón, región interna de la pantorrilla, hay hipoalgesia en el talón o región lateral del pie (cara externa) y los tres dedos externos. Puede haber disfunción de vejiga o intestino, la prueba de Lissagüe es positiva, el reflejo aquiliano es negativo y el patelar es positivo. Hay debilidad de los músculos gemelos, tendones de la corva y glúteo mayor (flexión plantar del pie y del dedo gordo). (4,7,8,10,14,16,22).

6. Métodos diagnósticos:

a. Radiografía:

- i. Radiografía de columna cervical: en posición anteroposterior, lateral, oblicuas, hiperextensión, las cuales pueden revelar: rigidez del eje vertebral con pérdida de la posición fisiológica, signos de artrosis focal, osteofitos que son consecuencia de la lesión del disco. Disminución del espacio discal afectado con pinzamiento posterior, anterior, lateral o ambos. Estrechamiento del agujero de conjunción mas frecuente a nivel de C4, C5, C6.
- ii. Radiografía de columna dorsal: muestra imágenes degenerativas, osteofitos, acentuación de los bordes marginales compatibles con discoartrosis.
- iii. Radiografía de columna lumbar: es posición anteroposterior, oblicua, hiperflexión e hiperextensión, que puede revelar: rigidez del eje

vertebral, escoliosis derecha e izquierda, rotación de los cuerpos vertebrales, disminución del espacio discal afectado con pinzamiento (7, 10,16, 22).

b. Mielografía:

- i. Cervical: en las hernias cervicales no es el examen ideal, porque no da buena imagen en los discos protruidos en situación lateral.
- ii. Torácica o dorsal: Es útil y debe utilizarse de 10 a 15 ml y puede mostrar si hay bloqueo parcial o amputación de una raíz.
- iii. Lumbar: Es la indicación precisa en la patología del núcleo pulposos lumbar, alcanza un 95% de positividad, se puede observar muesca o estrechamiento a nivel del disco afectado, fragmentación del contraste al mismo nivel (signo del reloj de arena).

c. Tomografía computarizada:

La tomografía es un buen estudio tanto para las hernias de tipo cervical, torácica y lumbar, ya que da una información adecuada en los planos axial y sagital, mostrando signos claros de compresión discal dando además excelente visualización ósea. (11,16, 22)

d. Resonancia magnética:

Al igual que la tomografía es útil para los tres tipos de hernias de un excelente detalle de los tejidos blandos, como la médula espinal, las raíces nerviosas, el LCR el disco intervertebral; además brinda información acerca de

que tan degenerado esta el disco, si esta protuido, extruido o migrado. Su falla radica en la pobre resolución ósea. (7,11,22)

e. Electromiograma:

La electromiografía usualmente es una ayuda en la evaluación preoperatoria en el paciente con sintomas y signos radiculares y es confirmatoria de las imágenes que se observan en la mielografía, resonancia magnetica; tomografía y maximiza el diagnostico. (7,10,22)

7. Tratamiento

Básicamente el tratamiento de las hernias del núcleo pulposo cervical dorsal y lumbar; se puede dividir en tres fases (médica, física y quirúrgica).

a. Tratamiento médico y físico:

Como tratamiento inicial se prefiere los analgésicos y antiinflamatorios no esteroideos, los cuales no provocan tolerancia y adicción - (10) Entre estos se pueden mencionar: la aspirina (si no hay alergias o úlceras gástricas) paracetamol, diclofenaco, piroxican, indometacina, ibuprofén, ketoprofeno etc. (6) En combinación con un relajante muscular ayudan a dormir a paciente que no puede hacerlo. La cortisona se ha utilizado en dolores muy agudos y severos. No obstante, no es una cura para el problema del dolor de espalda, es solo un tratamiento rápido y efectivo para el dolor severo.

Cama dura y buenas posturas; la posición para dormir es importante cada paciente debe encontrar la posición mas confortable, usualmente es

suficiente acortarse boca arriba con una almohada bajo las rodillas y otra bajo la cabeza; en algunas ocasiones es necesario el decúbito lateral con la cadera y las rodillas flexionadas.

Las tracciones han dado buenos resultados, especialmente en las protusiones discales cervicales altas.

b. Tratamiento Quirúrgico:

Debe indicarse antes de que se produzca alteraciones osteoartrosicas y degenerativas. Hay indicación operatoria cuando:

- Fracasa el tratamiento médico y físico.
- Hay alteraciones neurológica: atrofias, trastornos sensitivos, déficit motor.
- El tipo ocupacional demanda un gran esfuerzo. (16,22,10)

Con respecto a lo anteriormente, en estos últimos años se ha llegado a la conclusión que el mejor tratamiento que se le puede dar a las hernias discales es el quirúrgico, ya sea por medio de microdissectomía o microdisquectomia, nucleotomía percutanea, quimionucleolisis y cirugía con láser. (2,5,7)

i. **Microdisquectomia:** Este término se refiere únicamente al uso de un microscopio quirúrgico durante el procedimiento dirigido a la descompresión de un núcleo herniado, una conclusión común de muchos autores es que la utilización de un microscopio quirúrgico trae una disminución del trauma quirúrgico, así como la morbilidad posquirurgica, la magnificación microscópica es precisa para la visualización de la raíz nerviosa, limita la extensión de la incisión. Evita la incisión en los ligamentos supraespinosos o

interespinosos, además de diseccionar el músculo, se visualiza mejor la irrigación y reduce el tiempo quirúrgico. (2, 7, 22)

ii. **Quimionucleosis:** Es otro tratamiento mínimamente invasivo, que consiste en introducir (abajo anestesia local) una aguja fina y larga en el interior del disco, y a través de ella una sustancia (papaina o quimopapaina), que disuelve el núcleo pulposo, reduciendo así la presión que este ejerce sobre la raíz nerviosa. Su principal ventaja es que puede aplicarse con anestesia local y que no precisa realizar ninguna herida, con la excepción del orificio para pasar la aguja. Sus resultados son equivalentes a la microdisquectomía. Un inconveniente es su precio, la posibilidad de producir reacción alérgica, además de producir daños en las raíces nerviosas cuando la inyectan de forma inadecuada. Por otra parte, el alivio del dolor que produce la quimionucleosis es en algunas ocasiones más lento que puede demorarse hasta tres meses. (2)

iii. **Nucleotomía percutánea:** Es una técnica introducida en los años ochenta, que consiste en introducir una cánula de dos o tres milímetros de diámetro (aguja gruesa), en el interior del disco afectado y a través de la misma cortar y aspirar una pequeña cantidad de núcleo pulposo. Aunque no se conoce muy bien el mecanismo de acción, causa una reducción en el tamaño de la hernia y en muchos casos consigue aliviar el dolor.

Se realiza bajo anestesia local, siendo su técnica algo más compleja que la de la quimionucleosis. Sus ventajas sobre ésta son la ausencia de reacciones alérgicas, así como de dolor lumbar intenso. (15)

iv. Disectomia percutanea con laser: En la actualidad se ha recurrido al tratamiento de las hernias discales mediante el láser de contacto tanto para las cervicales, dorsales como lumbares.

Se inserta de manera percutanea una cánula, de menos grosor que el de un repuesto plástico de bolígrafo, la cual incluye una fibra láser, una micro-cámara de televisión, mangueras de irrigación de aspiración, además de poseer un mecanismo que permite movilizar la punta de la fibra láser de acuerdo a los requerimientos del cirujano, permitiéndole de esta forma tener un control muy preciso sobre el instrumento. Una vez adentro va explorando y aplicando el láser va desintegrando partes dañadas del disco intervertebral afectado, reduciendo a sí la presión discal, proporcionando alivio inmediato al paciente se garantiza que el haz de luz no va afectar mas allá de lo requerido por el cirujano. (2,6)

b. Complicaciones que pueden ocurrir:

A pesar del avanzado grado de conocimiento médico en la materia y de las medidas de prevención que se adoptan en cada caso, pueden ocurrir algunas complicaciones después de la intervención, aunque muy raras, las que más se han observado en un estudio de 1800 pacientes:

- Infección en 0.9 – 6.8%
- Fístula en 0.9%
- Recidiva en 2.8 – 11%
- Espasmo de la musculatura paravertebral 0.4 – 3%.
- Disquitis 1 – 5%. (25)

VI. MATERIAL Y METODOS

A. METODOLOGIA

1. Tipo de estudio

Retrospectivo descriptivo.

2. Objeto de estudio

Expedientes clínicos de pacientes que fueron tratados en el Centro Médico Militar por presentar algún tipo de hernia discal, durante el periodo de enero de 1994 a diciembre de 1998.

3. Universo de estudio

Expedientes clínicos de pacientes que se les dio tratamiento médico y quirúrgico por presentar hernias de disco a nivel cervical, dorsal y lumbar comprendidos en el período de enero de 1994 a diciembre de 1998.

4. Criterios de inclusión y exclusión

a. **Inclusión:** Expedientes clínicos de los pacientes con diagnóstico de hernia discal y que hallan sido tratados en el Centro Médico Militar.

b. **Exclusión:** Todo expediente clínico incompleto o que no apareció en el archivo.

5. Variables

Variable	Definición Conceptual	Definición Operacional	Escala de Medición	Unidad de medida
Hernia de disco	Protrusión del núcleo pulposó a través del anillo del disco intervertebral.	Protrusión del núcleo pulposó que fue tratada medica y quirúrgicamente que aparece en el registro medico	Nominal	Cervical, Dorsal y Lumbar.
Sexo	Diferencia física entre hombre y mujer.	Genero que recibe la atención medica o quirúrgica de su problema.	Dicotómica.	Femenino Masculino
Edad	Tiempo transcurrido desde que se nace.	Pacientes mayores de 15 años.	Cuantitativa.	Años.
Complicación.	Fenómeno patológico que agrava una enfermedad.	Consecuencia no deseada de un tratamiento o un procedimiento	Nominal	Infección, espasmo de la musculatura paravertebral, fistula, recidiva, disquitis.
Tratamiento	Conjunto de medios para recuperación o alivio de una enfermedad.	De acuerdo al tratamiento brindado a la hernia discal.	Nominal	Médico o Quirúrgico.
Tiempo de Hospitalización.	Tiempo que transcurre desde que el paciente ingresa al hospital hasta que se le da de alta.	Tiempo que transcurre el paciente hospitalizado para tratamiento.	Cuantitativa	Días (1,2, etc.)

6. Ejecución:

Se revisaron los libros de procedimientos quirúrgicos y de consulta externa del departamento de Neurocirugía, luego se fue al archivo y solicitaron los expedientes clínicos correspondientes al número de historia clínica. Se anotó en la ficha de recolección de datos la información requerida.

B. RECURSOS

1. Físicos:

- Hospital Centro Médico Militar
- Archivo médico del área de Neurocirugía
- Boleta de recolección de datos
- Historia clínica del paciente
- Libro de sala de operaciones

2. Humanos:

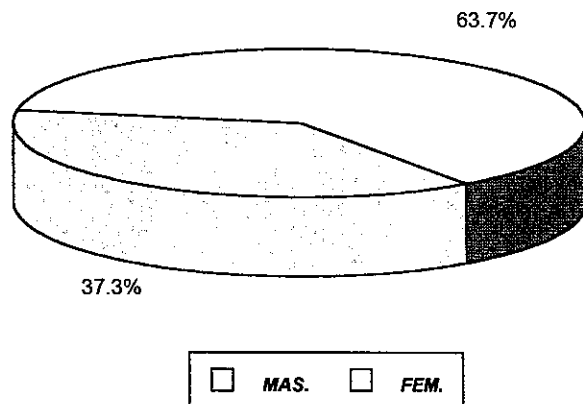
- Personal del archivo médico.
- Asesor: Dr. Oscar A. Pozuelos V.
- Revisor: Dr. Carlos Lemus
- Ponente de la tesis.

VII. PRESENTACION DE RESULTADOS



GRAFICA 1

PACIENTES ATENDIDOS EN EL CENTRO MEDICO MILITAR EN EL PERIODO DE ENERO DE 1994 A DICIEMBRE DE 1998 CON DIAGNOSTICO DE HERNIA DE NUCLEO PULPOSO



**MASCULINO 127
FEMENINO 77**

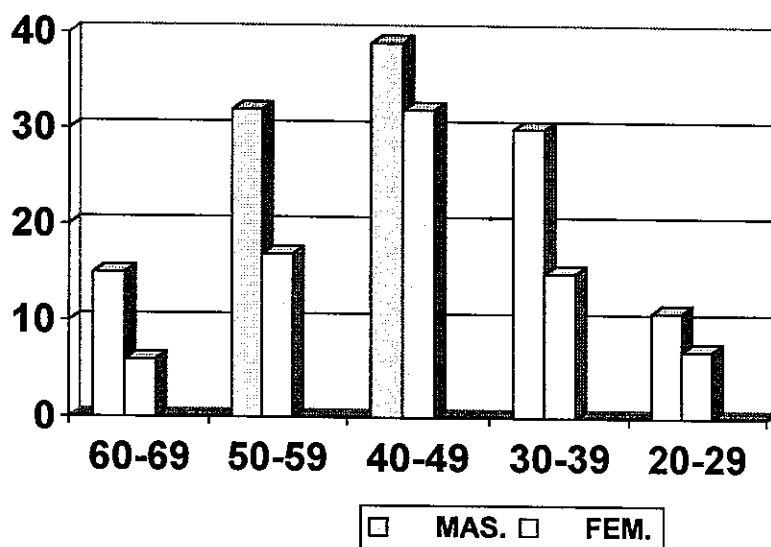
**FUENTE:
Boleta de recolección de
datos.**

CUADRO 1
DISTRIBUCION POR EDAD Y SEXO DE PACIENTES CON
DIAGNOSTICO DE HERNIA DE NUCLEO PULPOSO EN EL
CENTRO MEDICO MILITAR EN EL PERIODO DE ENERO
DE 1994 A DICIEMBRE DE 1998

EDAD EN AÑOS	M	%	F	%	TOTAL	%
20-29	11	5.4	7	3.4	18	8.8
30-39	30	14.7	15	7.4	45	22.1
40-49	39	19.1	32	15.7	71	34.8
50-59	32	15.7	17	8.3	49	24
60-69	15	7.4	6	2.9	21	10.3
TOTAL	127	62.3	77	37.7	204	100

FUENTE: Boleta de recolección de datos.

GRAFICA 2
DISTRIBUCION ETAREA DE LOS PACIENTES CON
DIAGNOSTICO DE HERNIAS DE NUCLEO PULPOSO DEL
CENTRO MEDICO MILITAR EN EL PERIODO DE ENERO
DE 1994 A DICIEMBRE DE 1998



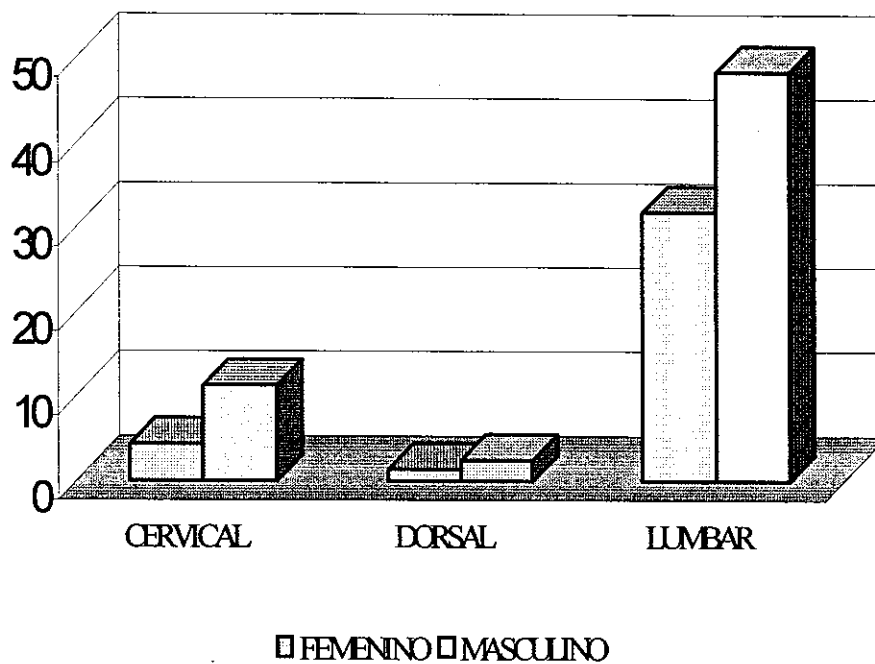
FUENTE: Boleta de recolección de datos.

CUADRO 2
DISTRIBUCION DE LAS HERNIAS DE NUCLEO PULPOSO SEGUN
SEXO EN LOS PACIENTES QUE CONSULTARON AL CENTRO
MEDICO MILITAR EN EL PERIODO DE ENERO DE 1994 A
DICIEMBRE DE 1998

TIPO DE HERNIA	M	%	F	%	TOTAL	%
CERVICAL	23	11.3	9	4.4	32	15.7
DORSAL	5	2.5	3	1.4	8	3.9
LUMBAR	99	48.5	65	31.9	164	80.4
TOTAL	127	62.3	77	37.7	204	100

FUENTE: Boleta de recolección de datos.

GRAFICA 3
DISTRIBUCION DE HERNIAS DEL NUCLEO PULPOSO SEGUN
SEXO EN PACIENTES QUE CONSULTARON AL
CENTRO MEDICO MILITAR
PERIODO DE ENERO DE 1994 A DICIEMBRE DE 1998



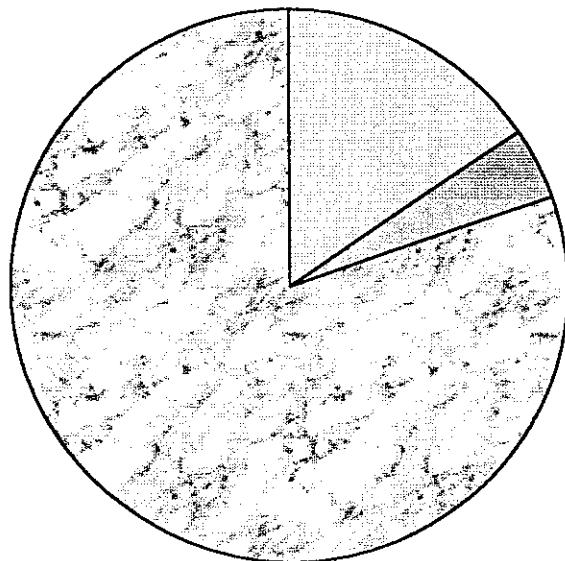
FUENTE: Boleta de recolección de datos.

CUADRO 3
DISTRIBUCION DE HERNIAS A NIVEL CERVICAL
SEGUN SEXO EN PACIENTES QUE CONSULTARON AL
CENTRO MEDICO MILITAR DURANTE EL PERIODO DE
ENERO DE 1994 A DICIEMBRE DE 1998

NIVEL CERVICAL	M	%	F	%	TOTAL	%
C3-C4	3	7.1	3	7.1	6	14.2
C4-C5	6	14.4	6	14.4	12	28.8
C5-C6	13	30.9	3	7.1	16	38
C6-C7	5	11.9	3	7.1	8	19
TOTAL	27	64.3	15	35.7	42	100

FUENTE: Boleta de recolección de datos.

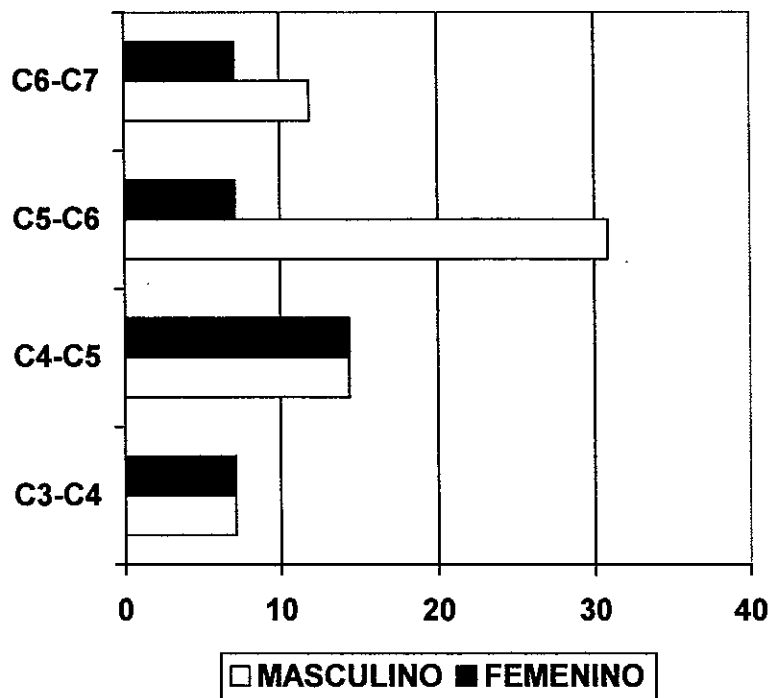
GRAFICA 4
DISTRIBUCION DE LAS HERNIAS DE DISCO EN
PACIENTES QUE CONSULTARON EN EL PERIODO DE
ENERO DE 1994 A DICIEMBRE DE 1998



□ CERVICAL □ DORSAL □ LUMBAR □ Sector 4

FUENTE: Boleta de recolección de datos.

GRAFICA 5
DISTRIBUCION DE HERNIAS A NIVEL CERVICAL DE
PACIENTES QUE CONSULTARON EN EL CENTRO
MEDICO MILITAR DURANTE EL PERIODO DE ENERO
DE 1994 A DICIEMBRE DE 1998.



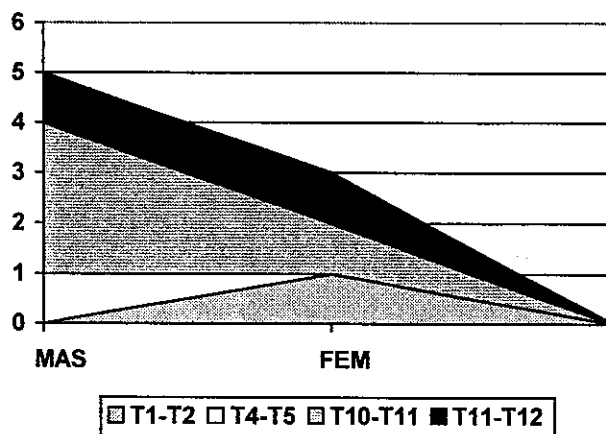
FUENTE: Boleta de recolección de datos

CUADRO 4
DISTRIBUCION DE HERNIAS A NIVEL DORSALES
SEGUN SEXO EN PACIENTES QUE CONSULTARON AL
CENTRO MEDICO MILITAR DURANTE EL PERIODO DE
ENERO DE 1994 A DICIEMBRE DE 1998

NIVEL DORSAL	M	%	F	%	TOTAL	%
T1-T2	-	-	1	12.5	1	12.5
T4-T5	1	12.5	-	-	1	12.5
T10-T11	3	37.5	1	12.5	12.5	50
T11-T12	1	12.5	1	12.5	2	25
TOTAL	5	62.5	3	35.7	8	100

FUENTE: Boleta de recolección de datos

GRAFICA 6
DISTRIBUCION DE HERNIAS A NIVEL DORSAL SEGUN
SEXO DE LOS PACIENTES QUE CONSULTARON AL
CENTRO MEDICO MILITAR EN EL PERIODO DE ENERO
DE 1994 A DICIEMBRE DE 1998.



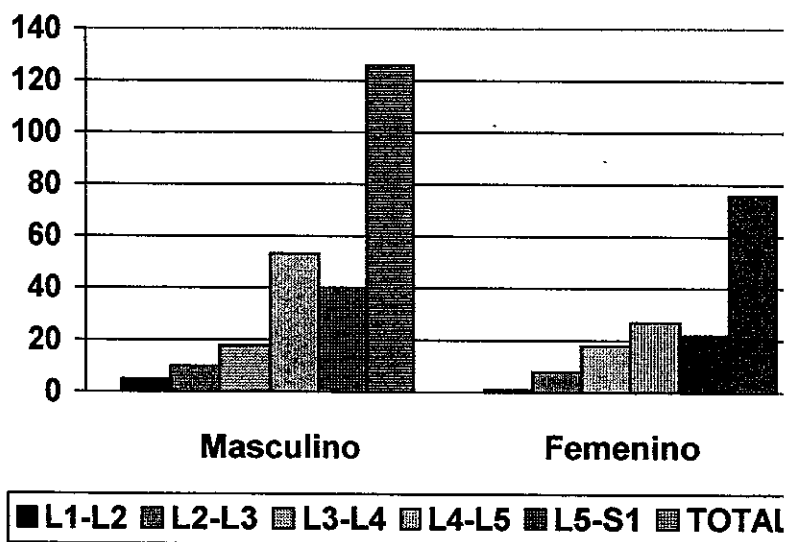
FUENTE: Boleta de recolección de datos

CUADRO 5
DISTRIBUCION DE HERNIAS A NIVEL LUMBAR SEGUN
SEXO EN PACIENTES QUE CONSULTARON AL CENTRO
MEDICO MILITAR DURANTE EL PERIODO DE ENERO
DE 1994 A DICIEMBRE DE 1998

NIVEL DORSAL	M	%	F	%	TOTAL	%
L1-L2	5	2.4	1	0.5	6	2.9
L2-L3	10	5	8	3.9	18	8.9
L3-L4	18	8.9	18	8.9	36	17.8
L4-L5	53	26.3	27	13.4	80	39.7
L5-S1	40	19.8	22	10.9	62	30.7
TOTAL	126	62.4	76	37.6	202	100

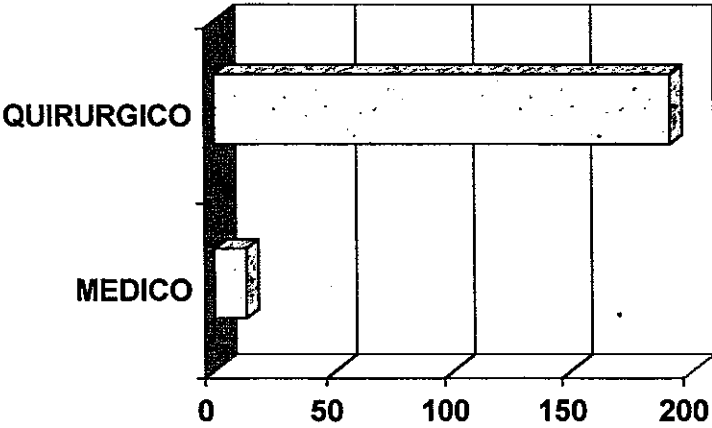
FUENTE: Boleta de recolección de datos

GRAFICA 7
DISTRIBUCION DE HERNIAS A NIVEL LUMBAR SEGUN SEXO EN PACIENTES QUE CONSULTARON AL CENTRO MEDICO MILITAR EN PERIODO DE ENERO DE 1994 A DICIEMBRE DE 1998



FUENTE: Boleta de recolección de datos

GRAFICA 8
**TRATAMIENTO OFRECIDO A LOS PACIENTES CON
HERNIA DE DISCO EN EL CENTRO MEDICO MILITAR
EN EL PERIODO DE ENERO DE 1994 A DICIEMBRE DE
1998.**



MEDICO:	13
QUIRURGICO:	191
TOTAL:	<u>204</u>

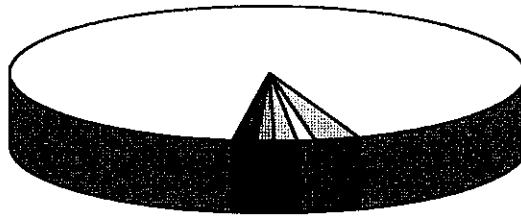
FUENTE: Boleta de recolección de datos

CUADRO 6
COMPLICACIONES POSQUIRURGICAS QUE SE
PRESENTARON EN PACIENTES QUE CONSULTARON AL
CENTRO MEDICO MILITAR CON DIAGNOSTICO DE
HERNIA DE NUCLEO PULPOSO
DURANTE EL PERIODO DE ENERO DE 1994 A
DICIEMBRE DE 1998

COMPLICACIONES	M	%	F	%	TOTAL	%
ESPAS. MUSC.	4	25	2	12.5	6	37.5
DISQUITIS	1	6.25	1	6.25	2	12.5
FISTULA	2	12.5	-	-	2	12.5
RECIDIVA	2	12.5	1	6.25	3	18.75
INFECCION	3	18.75	-	-	3	18.75
TOTAL	12	75	3	25	16	100

FUENTE: Boleta de recolección de datos

GRAFICA 9
**COMPLICACIONES POSQUIRURGICAS EN PACIENTES
CON HERNIA DE DISCO INTERVENIDOS DURANTE EL
PERIODO DE ENERO DE 1994 A DICIEMBRE DE 1998 EN
EL CENTRO MEDICO MILITAR**



■ ESP.MUS.	□ DISQUITIS	□ RECIDIVA
■ FISTULA	■ INFECCION	□ NO COMP.

COMPLICACIONES:
ESPAS.MUS.PARAVER. 6
RECIDIVA 3
FISTULA 2
INFECC.HER.OPERATO. 3
DISQUITIS 2

FUENTE: Boleta de recolección de datos

CUADRO No. 7
MEDICAMENTOS UTILIZADOS PARA EL TRATAMIENTO
EN PACIENTES CON DIAGNOSTICO DE
HERNIA DISCAL
CENTRO MEDICO MILITAR
PERIODO ENERO DE 1994 A DICIEMBRE DE 1998

Medicamento	Frecuencia	Porcentaje
AINES		
Ibuprofen	3	23
Ketoprofeno	3	23
Piroxican	1	7.6
Indometacina	1	7.6
Diclofenac	5	38.5
Total	13	100
RELAJANTES		
Diazepan	8	61.5
Midazolam	5	38.5
Total	13	100

FUENTE: Boleta de recolección de datos

CUADRO No. 8
**DIAS DE HOSPITALIZACION SEGUN SEXO EN
 PACIENTES CON DIAGNOSTICO DE
 HERNIA DE NUCLEO PULPOSO
 EN CENTRO MEDICO MILITAR
 PERIODO DE ENERO DE 1994 A DICIEMBRE DE 1998**

DIAS	M	%	F	%	TOTAL	%
1-5	71	34.8	50	24.5	121	59.3
6-10	49	24	25	12.3	74	36.3
11-15	4	2	2	1	6	3
16-20	3	1.4	-	-	3	1.4
TOTAL	127	62.2	77	37.8	204	100

PROMEDIO DE DIAS DE HOSPITALIZACION= 5

FUENTE: Boleta de recolección de datos

VIII ANALISIS Y DISCUSION DE RESULTADOS

GRAFICA 1

En el periodo de enero de 1994 a diciembre de 1998 se atendió un total de 204 pacientes (encontrándose en su totalidad los expedientes correspondientes), de los cuales 127 pacientes corresponden al sexo masculino (63.7 %) y 77 al sexo femenino (37.3%). Esto nos muestra que el mayor porcentaje de personas atendidas durante el periodo ya mencionado en el Centro Médico Militar corresponde al sexo masculino, lo descrito por la bibliografía (1,4,7,16,18); respecto a este problema es que siempre se observa un mayor número de afectados en la población de sexo masculino, lo que coincide con los datos ya mencionados.

GRAFICA 2 Y CUADRO 1

El cuadro 1 y gráfica 2 demuestra que el mayor número de pacientes tratados en el Centro Médico Militar con diagnóstico de hernia de núcleo pulposo, se encuentra entre las edades de 40-49 años; edad en la cual dominaron ambos sexos y que el grupo menos afectado fue el de las edades de 20-29 años de ambos sexos.

Entre las edades de 40-49 se encontró un total de 71 pacientes que corresponden al 34.8%; siendo el segundo grupo el comprendido entre las edades de 50-59 años con 49 pacientes (24%); el tercer fue el de 30-39

años con un total de 21 personas. El menos afectado, con 18 casos es el de los pacientes de 20-29 años que representan el 8.8%. Con lo anterior se confirma lo descrito en la bibliografía, en el sentido que la mayoría de las personas con este tipo de problema se manifiesta en la cuarta y quinta década de la vida; además de que se puede observar también que el sexo mas afectado es el masculino en todas las edades(1,3,7,14,16,22,25)

CUADRO 2 Y GRAFICA 3 Y 4

La clasificación de las hernias y sus porcentajes, se observa en cuadro No. 2 y Gráfica 3 y 4 en donde la hernia de núcleo pulposo o disco intervertebral más frecuente es la lumbar con un total de 164 pacientes (80.4%), seguido de las hernias de tipo cervical con 32 pacientes (15.7%) y por ultimo las hernias de tipo torácico o dorsal con 8 pacientes (3.9), esto demuestra la similitud con lo reportado por la bibliografía ya que esta refiere que la hernia mas frecuentemente diagnosticada es la de tipo lumbar, seguida de la cervical y la que menos frecuencia presenta es la torácica (7,22). Se puede observar que conforme al sexo, él mas afectado sigue siendo el masculino el cual suma un 62.3% (127 pacientes) y que el femenino corresponde al 37.7% (77 pacientes).

CUADRO 3 Y GRAFICA 5

De los pacientes que presentaron hernia de tipo cervical se determino que el nivel mayormente afectado fue el, C5-C6 (38%); seguido del nivel C4-C5 con 28.8%; el nivel C6-C7 con 19% y por ultimo el nivel C3-C4 con un 14.2%. Llama la atención estos resultados, ya que la bibliografía refiere que las hernias de tipo cervical son mas frecuentes a nivel de C5-C6, seguidas de las de nivel C6-C7 (4,7,12,16,18,22). En este estudio la mayor incidencia se evidencio en C5-C6 pero es seguida de C4-C5. Además en la mayoría de pacientes que se evaluaron en este trabajo no presentan herniación de un solo disco sino hasta de dos y tres.

CUADRO 4 Y GRAFICA 6

La distribución de las hernias torácicas y el nivel en el cual se presentaron (cuadro 4 - gráfica 6), fue mayor en T10-T11 con 4 pacientes correspondientes a un 50% seguido de T11-T12 con 2 pacientes (25%) y que los otros niveles afectados T1-T2 (12.5%) y T4-T5 (12.5%); ambos con un paciente. En términos generales el mayor numero de pacientes pertenecen a sexo masculino (5 pacientes), lo que hacen un 62.5% y el menor número a sexo femenino (3 pacientes) con un 37.5%. Lo mencionado anteriormente corresponde a lo descrito con la bibliografía revisada en este tipo de hernia discal. (4,7,22)

CUADRO 5 Y GRAFICA 7

En cuanto a la distribución de las hernias lumbares, como en todas las anteriores, se encontró que el sexo masculino es el mas afectado, siendo a nivel de los espacios L4-L5 el mayormente afectado con un porcentaje de 39.7% (80 casos), encontrando en segundo lugar la afección a nivel de L5-S1 con 30.7%, en tercer lugar con 17.8% aparece L3-L4, seguidos de L2-L3 y L1-L2 con un 8.9% y 2.9% respectivamente, corroborando lo descrito por la bibliografía (4,16,17,22) la cual refiere que la mayoría de las hernias a nivel lumbar aparecen en L4-L5 seguidas de L5-S1 y en menor porcentaje los otros niveles.

GRAFICA 8

Se puede observar en la gráfica No. 8 que el tratamiento que se proporciona en la mayoría de los pacientes con hernia de núcleo pulposo o de disco intervertebral (en el Centro Médico Militar) es el quirúrgico y que dentro de las variantes del tratamiento quirúrgico él mas utilizado es la microdisquectomia o microdiscoidectomia en un 93.6%; debido a que es un procedimiento mucho mas seguro y que presenta menos complicaciones que los demás conocidos. Se puede observar también que el tratamiento médico solo se dio a un 6.4% de estos pacientes; lo cual concuerda con la bibliografía, en cuanto a que el tratamiento más efectivo para las hernias de disco es la cirugía. (2,4,6,10,14,22)

CUADRO 6 Y GRAFICA 9

Las complicaciones en los pacientes que fueron tratados quirúrgicamente, se presentaron en 16 casos lo que corresponde a un 8%, sobre un total de 191 pacientes. De ellas el espasmo de la musculatura paravertebral represento el 3%, la infección de herida operatoria y la recidiva el 1.5% cada una; la fistula y la disquititis un 1%. Estos resultados se encuentran por debajo o similar a lo descrito por la bibliografía (infección de herida operatoria 6.8%, recidiva 2.8%, espasmo de la musculatura paravertebral 3%, disquititis 5%, fistula 0.9%). (25)


CUADRO 7

El antiinflamatorio no esteroideo más utilizado fue el diclofenaco sódico; seguido por el ibuprofeno y ketoprofeno, además de observar que el relajante que más se asocia al tratamiento con AINES es el diazepam o el midazolam en los pacientes a quienes se les dio tratamiento médico; lo cual coincide con lo reportado en la bibliografía (6,10); esta refiere que además de uso de AINES debe asociarse un relajante (benzodiazepinas) para poder ayudar al paciente.

CUADRO 8

Con respecto a los días hospitalización (cuadro No. 8) la mayoría de pacientes, tanto femenino como masculino, no permanecen mas de 10 días en el hospital y que los que permanecen mas de este tiempo, pueden corresponder

a los pacientes que presentaron complicaciones como la infección de herida operatoria y disquitis, al calcular el promedio de días de hospitalización se encontró un promedio de hospitalización de 5 días.



IX CONCLUSIONES

1. El sexo mas afectado por las hernias de núcleo pulposo fue el masculino con un total de 127 pacientes lo que corresponde al 63.7%.
2. La edad en que más se presenta la hernia de núcleo pulposo corresponde a las edades comprendidas entre las décadas de los 40 y 50 años.
3. La hernia de disco más frecuente es la lumbar con un 80.4% seguida de la hernia cervical con un 15.9 % y la dorsal en último lugar con un 3.9%.
4. La región lumbar mas afectada fue el nivel L4-L5, la cervical fue C5-C6 y la dorsal T11-T12 .
5. El tratamiento que mayormente se estableció a los pacientes con diagnostico de hernias de núcleo pulposo fue el quirúrgico y la técnica más utilizada fue la microdissectomia.
6. Las complicaciones que más se observaron fueron; el espasmo de la musculatura paravertebral (3%), seguidas de la infección de herida operatoria, la recidiva, la fistula y la disquititis.
7. El promedio de hospitalización de los pacientes fue de 5 días.

X RECOMENDACION

Se debe realizar otros estudios similares al actual en otros centros hospitalarios para poder comparar el tratamiento e incidencia de este tipo de patología.

XI RESUMEN

Estudio retrospectivo-descriptivo realizado en el Centro Médico Militar, basándose en los expedientes de los pacientes atendidos durante el periodo de enero de 1994 a diciembre de 1998 por hernias de núcleo pulposo o mejor conocidas como hernias de disco intervertebral, con el propósito de determinar el tipo de hernia es mas frecuente, el espacio que más se afecta; en que sexo se observa mas y el tipo de tratamiento que se les brindo a los pacientes. Para ello se revisaron los libros de sala de operaciones y de consulta externa de dicho centro asistencial.

El estudio demostró que el mayor número de pacientes con diagnóstico de hernia de disco pertenece al sexo masculino con un 63.7%; las edades mas afectadas en ambos sexos, corresponde a la cuarta y quinta década de la vida en un 58% y que el tratamiento instituido a los pacientes fue de tipo quirúrgico, por medio de la técnica de la microdisquectomia en el 93.6% de los casos, que la complicación que más se presento fue el espasmo de la musculatura paravertebral y los días de hospitalización en promedio de un paciente es de 5 días.

XII BIBLIOGRAFIA

1. Brault/Driscoll/Laako/ QUANTIFICATION OF LUMBAR INTRADISCAL DEFORMATIONS OUR FLEXION AND EXTENSION. Medline Pub. Med. 1997.
2. Berjano C. Pedro. HERNIA DISCAL LUMBAR.
<http://www.hdisc.html>
2.1 Cirugía Vertebral <http://www.vertendo.html/>.
- 3- Cantu Robert. HEAD AND SPINE INJURES IN YUTH SPORT CLINICS SPORT. Sport clinics. 1995 pp. 517-521.
- 4- Conventry Mark, B. THE BOOK OF ORTHOPEDICS. Chicago – London 1992 pp 215 – 220.
- 5- DOLOR LUMBAR. <http://www.introducc/dolor lumb./htm>.
- 6- EL TRATAMIENTO DEL DOLOR DE LA PARTE INFERIOR DE LA ESPALDA. <http://www.espalda.6./html>.
- 7- Hadley/Sonntang. NEUROSURGERY CLINIC OF NORTH AMERICA. Vol 4 número 1. 1996.
- 8- Krismer/Haid/Behensky. BIOMECHANICS OF LUMBAR INESTABILITY. Medline Pub. Med. 1997.
- 9- Latarjet/Ruiz. ANATOMIA HUMANA. 3ra. Edición. Editorial Panamericana. 1997. Pp 50 – 52 64 – 66.
- 10- Lifshitz/ Sherem/Lopez. EL INTERNISTA MEDICINA INTERNA PARA INTERNISTAS. Ed. Interamericana MacGraw Hill. 1997. Pp 1029-1031.
- 11- MANEJO DE PACIENTE CON HERNIA CERVICAL.
<http://www.h.cervical./html>.

- 12- M. Yebraks. NEUROCIRUGIA HERNIAS DE DISCO.
[http://www.euroferret.com./hernia disc.htm](http://www.euroferret.com./hernia%20disc.htm).
13. Mercier P,/Hayeck G. NEUROSURGICAL TREATMENT LUMBAR DISK HERNIA. Medline Pub. Med. 1997.
14. Orizaga Samperio J. SIMDROME DOLOROSO DEL DORSO. 3ra. Ed. Editorial Manual Moderno. 1991. Pp 80 – 109.
15. Privat J.M./ Finells m. NEUROSURGICAL TREATMENT OR INTRA DISK INJECTION. VALUE CLINICAL CLASSIFICATION. Medline. Pub. Med. 1997.
16. Romero Torres. TRATADO DE CIRUGIA. 4ta. Edición, Editorial Interamericana McGraw Hill. 1995. Pp 586-598.
17. Rouviere/Celmas. ANATOMIA HUMANA. 9na. Ed. Editorial Masson. 1991. Pp 9-10.
18. Schwartz/Shires/Spencer. PRINCIPIOS DE CIRUGIA. 6ta. ED. Editorial Interamericana. 1995. Pp 1901-1904.
19. Scott Atlas. MAGNETIC RESONANCE IMAGIN OF BRAIN AND SPINE. 2da. Ed. Editorial Raven 1995.
20. Yokota Patricio. DISECTOMIA PERCUTANEA MANUAL LUMBAR. Rev. Neurocirugia Chile 1998.
21. Waxman Stephen. NEUROANATOMIA CORRELATIVA. 10ª. ED. Manual Moderno 1997. Pp 90-97.
22. Wilkins Robert. NEUROSURGERY. 3ra. Ed. Ed. McGraw Hill 1996. Vol. 3 Cap. 379 – 390.
23. W. Flagland. CLINICAL EVALUATION DISC HERNIA. Medline. Pub. Med. 1999.

24. COMO FUNCIONA LA COLUMNA. VERTEBRAL. Medical estudio frances babera. www.diariomed.com
25. HERNIA DE DISCO Y SUS COMPLICACIONES.
<http://www.euroferret.com/hernia.html>.
26. Dardon A. CONTRIBUCION DEL HOSPITAL MILITAR AL DESEMBOLVIMIENTO DE LA NEUROCIRUGIA EN GUATEMALA. A.G.N. N. 1 Historia de la Neurocirugía en Guatemala, 1990.



XIII ANEXOS



“ HERNIAS DE NUCLEO PULPOSO “

Responsable: **ESDRAS ISMAEL BORRAYO FLORES.**

BOLETA DE RECOLECCION DE DATOS

Número de Historia o Registro: _____
SEXO: M _____ F _____ EDAD: _____ años.

TIPO DE HERNIA DISCAL:

Cervical _____ Dorsal _____ Lumbar _____

NIVEL DE LA HERNIA:

C1-C2 _____	L1-L2 _____	T1-T2 _____	T8-T9 _____
C2-C3 _____	L2-L3 _____	T2-T3 _____	T9-T10 _____
C3-C4 _____	L3-L4 _____	T3-T4 _____	T10-T11 _____
C4-C5 _____	L4-L5 _____	T4-T5 _____	T11-T12 _____
C5-C6 _____	L5-S1 _____	T5-T6 _____	
C6-C7 _____			

TRATAMIENTO Medico _____ Quirúrgico _____

MEDICO:

Aspirina _____ Acetaminofen _____ Ibuprofén _____
Piroxican _____ Diclofenac _____ Indometacina _____
Ketoprofeno _____ Otros _____

QUIRURGICO

Microdisquectomia _____ Quimionucleosis _____ Quimopapaina _____
Papaina _____ Nucleotomia _____ Otros _____

COMPLICACIONES POSTQUIRURGICAS:

Infección de Herida Operatoria _____ Disquitis _____
Espasmo de la musculatura paravertebral _____ Fístulas _____
Recidivas _____ OTROS _____

Dias de Hospitalización _____

