


Universidad de San Carlos de Guatemala

Facultad de Ciencias Médicas

Escuela de Estudios de Postgrado

The seal of the University of San Carlos of Guatemala is a circular emblem. It features a central shield with a figure holding a staff, surrounded by various heraldic symbols. The shield is set against a background of a sunburst. The outer ring of the seal contains the Latin motto: "OPUS CONSPICUA CAROLINA ACADEMIA COACTEMALENSIS INTER CETERA".

COMPARACIÓN DEL HISTEROSONOGRAMA Y ULTRASONIDO TRANSVAGINAL
PARA LA DETECCIÓN DE MASAS INTRACAVITARIAS EN PACIENTES CON
HEMORRAGIA UTERINA ANORMAL.

ENSAYO CLÍNICO CONTROLADO REALIZADO EN EL HOSPITAL ROOSEVELT EN
EL ÁREA DE CONSULTA EXTERNA DE GINECOLOGÍA A MUJERES EN EDAD
REPRODUCTIVA DURANTE EL PERIODO DE ENERO 2009 A DICIEMBRE 2009.

ABNER GAMALIEL SANTOS LOPEZ

Tesis

Presentada ante las Autoridades de la
Escuela De Estudios De Postgrado de la
Facultad De Ciencias Médicas
Maestría en Ginecología Y Obstetricia
Para obtener el grado de
Maestro En Ginecología Y Obstetricia
Febrero del 2012

INDICE

I.	Resumen	1
II.	Introducción	2
III.	Objetivos	5
IV.	Antecedentes	6
V.	Material y Método	25
VI.	Resultados	28
VII.	Discusión y Análisis	32
VIII.	Revisión Bibliográfica	36
IX.	Anexos	42

I.RESUMEN

OBJETIVOS: Comparar mediante el análisis de sensibilidad y especificidad la utilidad del histerosonograma frente al ultrasonido transvaginal para la detección de masas intracavitarias en pacientes en edad reproductiva.

METODOS: El estudio se realizó a 37 pacientes de sexo femenino entre 15 y 49 años quienes acudieron a consulta externa de ginecología del hospital Roosevelt durante enero a diciembre del año 2009 debido a hemorragia uterina; por lo cual se les caracterizó ante ausencia de diagnósticos previos, y asimismo careciendo de signos evidentes de patología uterina, como hemorragia uterina anormal por lo que se debía descartar masas intracavitarias y se practicó en primer lugar un ultrasonido transvaginal y en el mismo momento como segundo procedimiento el histerosonograma.

RESULTADOS: Con el ultrasonido transvaginal se encontró una cavidad endometrial normal en el 67.6%, seguido por hiperplasia endometrial (24.3%), pólipo endometrial (5.4%) y mioma submucoso (2.7%). Para el histerosonograma se encontró una cavidad endometrial normal en el 56.8%, seguido por hiperplasia endometrial (27%), pólipo endometrial (10.4%) y mioma submucoso (5.4%). Encontrando que la sensibilidad y especificidad para el Ultrasonido transvaginal fue de 0.36 y 0.33 respectivamente y para el Histerosonograma de 0.33 y 0.66.

CONCLUSIONES: Para pacientes con edad reproductiva el Histerosonograma es más específico que el ultrasonido transvaginal, pero con similar sensibilidad para la detección de masas intracavitarias. Las pacientes con resultados normales se clasificaron como hemorragia uterina disfuncional.

II. INTRODUCCIÓN

La hemorragia uterina anormal es definida como cualquier sangrado que difiera del patrón menstrual en frecuencia, cantidad y duración (27).

La hemorragia uterina anormal es una de las principales causas de consulta en unidades de ginecología, siendo causante de gran número de problemas secundarios como anemias y disminución de la calidad de vida, por la ansiedad que se genera en estas pacientes (13,8). Uno de los principales métodos utilizados para el diagnóstico es la histeroscopia que permite una visualización adecuada de la cavidad intrauterina y permite la toma de biopsia inmediatamente, pero es un método invasivo altamente costo-efectivo. El ultrasonido transvaginal tiene una buena sensibilidad pero mala especificidad para la detección de anomalías intrauterinas sobre todo cuando la pared endometrial esta adelgazada, por lo cual no es un método de elección para la detección de anomalías intracavitarias (1,5,6); aun así es usado tradicionalmente a pesar de su baja especificidad, todo lo cual conlleva a errores diagnósticos o altos costos diagnósticos en el caso de la histeroscopia. Gran cantidad de estudios demuestran la superioridad del histerosonograma sobre el ultrasonido transvaginal (10, 16, 17), otros demuestran su igualdad diagnóstica comparado con la histeroscopia (1, 19) y algunos lo reportan como superior a la biopsia.

Un estudio realizado en Korea (3) en el 2004 con 105 pacientes a quienes se realizó tanto ultrasonido transvaginal e histerosonograma utilizados como estudio de tamizaje a pacientes con hemorragia uterina anormal; reportó la sensibilidad y especificidad siendo para el ultrasonido transvaginal 79% y 39.3% respectivamente y para el histerosonograma 95.1% y 83.3%. Otro estudio realizado en Turquía(12) de julio del 2000 hasta enero del 2002 realizado a 53 pacientes a quienes se realizó primero ultrasonido transvaginal y luego histerosonograma a pacientes con hemorragia uterina y endometrio mayor a 5mm. postmenopáusicas, realizando luego a 20 histerectomías a los 1.5 años comparándose los resultados de los estudios con patología de pieza quirúrgica reportó datos de sensibilidad y especificidad para el ultrasonido transvaginal de 0.94 y 0.56 respectivamente y para el histerosonograma de 0.97 y 0.62 igualmente. De la misma manera otro estudio realizado en Dinamarca (16) con 470 pacientes a quienes se les realizó tanto ultrasonido transvaginal como histerosonograma y luego a 189 histeroscopia a pacientes con hemorragia uterina anormal y premenopáusicas reveló sensibilidad y

especificidad para el ultrasonido transvaginal de 0.92 y 0.62 respectivamente y para el histerosonograma de 0.99 y 0.72.

Los métodos invasivos requieren el uso de anestésicos ya sean locales o generales que someten a mayor riesgo a las pacientes, por lo cual requieren instalaciones adecuadas que permitan tratar cualquier complicación secundaria; es aquí donde la superioridad del histerosonograma como método de primera línea diagnóstica, podría ser una opción adecuada de bajo costo, necesita poco tiempo, mínimamente invasiva y bien tolerada con una alta sensibilidad y especificidad diagnóstica comparable con la histeroscopia.

La hemorragia uterina anormal (HUA) es un problema frecuente en pacientes perimenopáusicas y postmenopáusicas. Aproximadamente el 70% de las consultas realizadas en esta etapa de la vida están relacionadas con HUA; la alta incidencia de patología orgánica en esta etapa incluyendo malignidad, hacen mandatorio que esto sea diagnosticado tempranamente o bien descartado. El diferenciar la hemorragia uterina disfuncional (HUD) de la HUA es el mayor determinante para el diagnóstico y terapéutica en este grupo de pacientes(13). Ya que es necesario determinar a que pacientes se les puede ofrecer tratamiento médico y a quienes es obligatorio un tratamiento quirúrgico (11).

Los fibromas submucosos y los pólipos endometriales son una de las principales causas de HUA, pero son poco observables por ultrasonido transabdominal; el ultrasonido transvaginal es un método excelente pero pierde muchas veces anomalías estructurales, por lo cual muchas anomalías endometriales y miometriales pueden no verse (11).

La prevalencia de menorragias en la población general es del 9 - 11%. La hemorragia uterina causa el 60% de consultas por desórdenes menstruales, de las cuales en Estados Unidos aproximadamente el 22% de las 600,000 histerectomías anuales son producidas por este problema. En mujeres premenopáusicas que presentan hemorragia uterina anormal la prevalencia de anomalías intrauterinas benignas como, miomas submucosos y pólipos endometriales es del 35% (6). El histerosonograma fue recomendado en un estudio para evaluación temprana en pacientes con infertilidad y hemorragia uterina anormal (20) y en otros dos (8, 16) se recomendó como estudio de primera línea en pacientes con hemorragia uterina anormal demostrando su alta

sensibilidad (89.6% y 87.8%) y especificidad (95% y 90.7%) para la detección de miomas submucosos y pólipos endometriales, comparados con resultados luego de histeroscopia o histerectomía reportando cero falsos negativos (8). Muchos estudios han medido la utilidad del histerosonograma en comparación con la histeroscopia y con el ultrasonido transvaginal(1, 3, 4, 5, 6, 7, 14), encontrando mejores resultados con el histerosonograma que con el ultrasonido transvaginal en 5 de ellos (1,3,4,5,6) y una igualdad diagnóstica con la histeroscopia en 2 de ellos (1,15) incluso en uno reportan mayor sensibilidad del ultrasonido transvaginal y sonohisterograma que con la histeroscopia (22).

La mayoría de pacientes que asisten al hospital Roosevelt son de escasos recursos por lo cual es difícil que tengan posibilidades de poder realizarse un estudio de tipo invasivo (como histeroscopia o biopsia) y al utilizar el ultrasonido transvaginal convencional se realizará un estudio que tiene un margen de error amplio en pacientes que se desea diagnosticar una causa intracavitaria de hemorragia uterina anormal; por lo cual es muy probable que se desee repetir el estudio o bien realizar otro de mayores costos con lo cual la paciente quizá tome la opción de abandonar el tratamiento o el proceso diagnóstico como sucede en un gran número de casos. No únicamente a la paciente sino a la misma institución. El Hospital Roosevelt actualmente no tiene costo para ningún servicio de los cuales es capaz de prestar a la población; pero no cuenta con histeroscopia, lo cual obligaría a referir a otro centro asistencial para el mismo, y cuenta con un área de ultrasonido en la unidad de maternidad que tiene el equipo necesario para poder realizar de una manera sistemática a pacientes con diagnósticos diferenciales de masas intracavitarias sin necesidad de perder el recurso diagnóstico del ultrasonido para el resto de la cavidad y anexos; con lo cual se lograría disminuir los costos de exámenes inexactos que puedan necesitar una segunda evaluación o incluso la necesidad de referencia para otros estudios que realicen el diagnóstico de tipo invasivo.

El uso protocolario del histerosonograma en pacientes que presentan hemorragia uterina anormal, disminuiría los procedimientos diagnósticos quirúrgicos innecesarios y las complicaciones, morbilidad y el costo a la institución que requieren el uso de métodos más invasivos, teniendo la misma certeza diagnóstica que con otros métodos invasivos y costosos.

III. OBJETIVOS

- 3.1 Determinar la utilidad del histerosonograma comparado contra ultrasonido transvaginal en hemorragia uterina anormal mediante el análisis de la sensibilidad y especificidad en pacientes que asisten a la consulta externa de Ginecología del hospital Roosevelt.

IV. ANTECEDENTES

4.1 Hemorragia Uterina Anormal

La menstruación es la única hemorragia uterina normal. Se caracteriza por una periodicidad de 28 ± 7 días, sangrado menstrual de 60 ± 20 ml y duración de 4 ± 2 días (27).

Variaciones en el flujo menstrual comúnmente ocurren en los extremos de la edad reproductiva por la prevalencia de ciclos anovulatorios. La menarca es típicamente seguida de ciclos más largos que eventualmente disminuyen en duración y se vuelven más regulares conforme madura el eje hipotálamo-hipofisario (29). Sin embargo, al acercarse a la menopausia, la ovulación ocurre de manera menos frecuente lo que conlleva a un aumento en la variabilidad de la longitud del ciclo menstrual normal, pudiéndose extender más allá de los 35 días (30).

En general, variaciones en la longitud del ciclo menstrual reflejan las diferencias en la longitud de la fase folicular del ciclo, ya que la fase lutea es generalmente constante. La literatura reporta aproximadamente que un 15% de los ciclos menstruales de las mujeres en edad reproductiva son verdaderamente de 28 días de longitud, y menos del 1% de las mujeres tendrán ciclos regulares menores de 21 días o mayores de 35 días (31).

La hemorragia uterina anormal es definida como cualquier sangrado que difiera del patrón menstrual en frecuencia, cantidad y duración (27). La hemorragia uterina anormal constituye uno de los motivos de consulta más frecuentes en las clínicas ginecologías por lo que resulta de primordial importancia la exclusión de patologías médicas y funcionales es importantes antes de definir y clasificarla en sus diferentes formas de presentación (28)

Las siguientes constituyen la terminología utilizada para las definiciones de hemorragia uterina anormal:

1. Menorragia: Hemorragia uterina excesiva y prolongada a intervalos irregulares.
2. Metrorragia: Hemorragia intermenstrual irregular.
3. Menometrorragia: Hemorragia intensa y prolongada a intervalos irregulares y frecuentes.
4. Polimenorrea: episodios de hemorragia uterina regular, frecuente a intervalos menores de 21 días.
5. Oligomenorrea: Hemorragia irregular que ocurre a intervalos prolongados mayores de 35 días.
6. Amenorrea: Ausencia de hemorragia uterina (27)

La prevalencia de la hemorragia uterina anormal es del 30%, a tal punto que, ocasiona el 20% de las consultas y el 25% de todas las cirugías ginecológicas: 65% de las histerectomías y 100% de las ablaciones endometriales (26). Es un campo multidisciplinario, donde convergen además de la anemia y sus consecuencias, alteraciones sociales, profesionales, sexuales, temores de sufrir enfermedades ginecológicas malignas e implicaciones económicas (26).

El diagnóstico de hemorragia uterina anormal es un diagnóstico de exclusión y se deben considerar varios diagnósticos diferenciales que podrían ser causa de hemorragia uterina. En niñas, esta suele ser secundaria a trauma (54%), a abuso sexual, a privación a la ingesta involuntaria de estrógenos o alimentos contaminados con ellos, a cáncer genital y a pubertad precoz (28).

En adolescentes y toda mujer en edad reproductiva la razón más común para una desviación de los patrones menstruales normales lo constituye el embarazo y las complicaciones relacionadas con el mismo. Sin embargo, durante la adolescencia otras causas de hemorragia uterina la constituyen frecuentemente anomalías müllerianas, trastornos hematológicos, endocrinos e infecciones.

Después que ha sido excluido el embarazo en mujeres en edad reproductiva, otras etiologías de hemorragia uterina a considerar las constituyen el uso de dispositivos intrauterinos, patologías benignas de los órganos reproductivos femeninos tales como

adenomiosis, miomatosis, pólipos cervicales o endometriales. Otras posibilidades incluyen trastornos endocrinos anovulatorios, los más notables el hipo – hipertiroidismo, lesiones precancerosas y malignidades como cáncer de endometrio o cérvix (28).

Por último, en la peri y post menopausia las causas de hemorragia uterina son en orden de frecuencia: atrofia endometrial, pólipos, cáncer e hiperplasia. También hay causas iatrogénicas, generalmente relacionadas con manejos de alteraciones causantes de hemorragia uterina como anticoagulantes, inhibidores de recaptación de serotonina, corticoides, tamoxifén y estrógenos o fitoestrógenos, entre otros.

4.2 Hemorragia uterina orgánica o estructural

Las lesiones orgánicas que con más frecuencia causan hemorragia son

- Alteraciones müllerianas de fusión vertical o lateral, con septos incompletos.
- Infecciones: cervicitis, endometritis, piometra, tuberculosis.
- Patología benigna uterina: ectropión, pólipo, miomatosis, adenomiosis, hiperplasia, malformaciones arteriovenosas.
- Patología maligna uterina: cervical, endometrial o miometrial.
- Traumas: cuerpo extraño, dispositivo intrauterino, perforación uterina o trauma sexual.

Historia clínica. La hemorragia uterina orgánica es sugestiva cuando las pacientes presentan metrorragias, manchados post coito, meno-metrorragias, dispareunia, dolor pélvico, e inestabilidad hemodinámica por anemia.

Fibromas

También conocidos como leiomiomas, pueden estar de un 20% a un 30% en mujeres durante sus años reproductivos y su pico de incidencia es en la perimenopausia aproximadamente a los 44 años (27).

Están compuestos de tejido conectivo fibroso y músculo liso, se clasifican en base a su localización los cuales pueden ser: miometral (intramural:, puede estar dentro de la

cavidad endometrial (submucoso), o puede protruir dentro de la cavidad abdominal (subseroso); un fibroma único generalmente protruye en mas de una localización. El 95% de los leiomiomas pueden ser subserosos o intramurales y menos del 5% submucosos o cervicales. En estados unidos un tercios de todas las histerectomías presentan fibromas (27).

La sociedad europea de histeroscopia los clasifica según el grado de invasión miometrial como: T0 que corresponde a un fibroma subseroso pedunculado; T1 fibroma submucoso con menos del 50% de invasión y TII aquellos con mas del 50% de invasión. La hemorragia uterina anormal es su síntoma mas frecuente, sin embargo se pueden encontrar como hallazgo incidental.

Usualmente los que protruyen y son de gran tamaño o los que se enclavan en la cavidad endometrial son capaces de producir mayor sangrado. Los fibromas son hormona-dependientes y pueden tener regresión con o sin calcificación, durante los años menopausicos secundario a la disminución de estrógenos. Pueden tener un componente genético (27).

Se definen sonograficamente como una estructura redonda de ecogenicidad mixta emanada del endometrio; la estructura puede pasar la capa muscular circular interna del endometrio, protruye en la cavidad uterina y puede tener una cubierta intacta de endometrio (14).

Los cambios degenerativos de la fibromatosis uterina son producidos en su mayoría como resultado de modificaciones en el riego sanguíneo del tumor y estas pueden ser:

1. Degeneración hialina: consecuencia de una falta de riego sanguineo.
2. Calcificación: Común en el mioma grande y sobre todo en mujeres de mayor edad.
3. Degeneración quística: Aparecen cavidades de tamaño variable con líquido gelatinoso rico en proteínas.

4. Degeneración grasa: Es un fenómeno raro en el que se observa tejido adiposo en la composición del fibroma.
5. Necrosis: Más frecuente en los pediculados en donde la irrigación es insuficiente.
6. Infección: Por lo general secundaria a un foco séptico genital o extragenital.
7. Degeneración sarcomatosa: Degeneración maligna; aparece en no más del 0.5% de los casos de miomatosis uterina.

Aunque la fibromatosis uterina puede presentarse sin dar síntomas con frecuencia se descubren durante el examen pélvico o secundario a procesos como hemorragia uterina anormal, dolor pélvico o como una posible causa de infertilidad.

Polipos Endometriales

Son notorios y una causa común de hemorragia uterina anormal tanto en mujeres perimenopausica como en menopausicas. Su prevalencia es difícil de determinar aunque ha sido reportada alrededor de 8- 9% en las mujeres con hemorragia uterina anormal (33). Son raros en las mujeres menores de 20 años y su incidencia aumenta con la edad, siendo mayor en la quinta década de la vida y declina gradualmente en la menopausia. Los pólipos endometriales son la causa de aproximadamente el 25 % de los casos de metrorragia en la perimenopausia (34).

Su etiología es pobremente entendida, pero las hormonas y particularmente exposición directa a estrógenos y a tamoxifen, pueden jugar un rol importante en su patogénesis. Es interesante sin embargo que las mujeres obesas presentan una mayor incidencia de pólipos endometriales, lo cual está relacionado al hiperestrogenismo que resulta de la aromatización de los andrógenos a estrógenos en el tejido adiposo o a una aumentada acción de la insulina.

En mujeres de edad media tienden a ser benignos, pero no se deben ignorar al encontrarlos asociados a síntomas. Hay dos tipos morfológicos identificados en las mujeres en edad reproductiva. Los de tipo hiperplásico que provienen de la capa basal y dependen de la estimulación estrogénica, pero no de progesterona. El segundo tipo es de tipo componente glandular que responde a cambios hormonales cíclicos. También la menopausia tardía se relaciona a su aparición secundaria a mayor tiempo de exposición a estrógenos.

Se define sonográficamente como una masa levemente delimitada ecogénica de tamaño y forma variable de textura mayormente homogénea, puede emerger desde el endometrio pero no pasa la interface miometrio endometrio.

El diagnóstico en pacientes premenopáusicas puede ser mucho más difícil que en pacientes postmenopáusicas. Pero la identificación de la causa de la hemorragia uterina anormal es esencial para planear un tratamiento.

La metrorragia es el síntoma más frecuente de mujeres con PE, haciéndose sintomáticos en cerca de la mitad de casos, sin embargo, muchas veces aparecen en pacientes asintomáticas como hallazgo dentro del estudio por otras causas (35,36). La ultrasonografía y la histeroscopia no distinguen confiablemente entre pólipos benignos y malignos por lo que el uso de biopsia es esencial para determinar la naturaleza de estas patologías (37,38).

Hiperplasia endometrial

La hiperplasia endometrial esta caracterizada por una proliferación anormal de las glándulas y el estroma uterino, con predominancia del componente glandular, el cual determina como consecuencia un aumento en el volumen del endometrio y los diferentes grados de fallos estructurales (39).

La importancia clínica de esta condición se expresa en el hecho que puede causar hemorragia uterina anormal, puede estar asociado a tumores del ovario que producen estrógeno y a lesiones cancerosas del endometrio que pueden ocurrir simultáneamente con esta condición.

La clasificación mas reciente de la hiperplasia endometrial, elaborada por la sociedad internacional de condiciones ginecológicas, la divide en dos categorías esencialmente, simples y complejas ambas con y sin atipia (39).

El termino simple y complejo se relacionan con el grado de desorganización estructural, mientras que el grado de atipia denota los cambios citológicos e histológicos que constituyen el factor más importante en determinar el riesgo de cáncer del endometrio. El riesgo de una transformación maligna si la hiperplasia endometrial se deja sin tratamiento ha sido reportado alrededor de un 3% para la hiperplasia simple sin atipia, 8 % para la hiperplasia simple con atipia, y 29% para la compleja con atipia (40).

El potencial para la malignidad esta influenciado por la edad, la obesidad, enfermedades concomitantes del ovario, patologías endocrinas y la intensidad de la atipia citológica.

El tratamiento de la hiperplasia endometrial esta determinado por varios factores (edad, deseo de tener mas familia, tipo histológico y ausencia de atipia) con la combinación de estos factores el tratamiento puede ser hormonal o quirúrgico.

4.3 Métodos Diagnósticos y evaluación de la paciente con hemorragia uterina anormal

Una historia ginecológica acuciosa constituye una de las herramientas más importantes para la diferenciación de causas anovulatorias entre otras causas. La regularidad, duración, volumen, sintomatología asociada y uso de medicamentos deben ser determinados de manera precisa.

En la mayoría de los casos, una buena historia clínica puede establecer el diagnostico. El examen físico debe ser hecho para evaluar cualquier causa obvia de la hemorragia, así también nos permite poder tomar biopsias en el caso de cualquier anomalía cervical o vaginal obvia.

Los exámenes de laboratorio no siempre son necesarios aunque pueden ser de mucha utilidad en algunos casos para excluir algunas otras causas de hemorragia uterina

anormal. Es importante realizar una prueba de embarazo, una hematología completa que evidenciara la presencia de anemia o trombocitopenia y tiempos de coagulación.

Para la evaluación de anomalías estructurales del útero, se pueden utilizar distintos exámenes radiológicos los deben ser considerados en aquellas pacientes en quienes no se sospecha una hemorragia uterina anormal debido a la anovulación.

4.3.1 Ultrasonografía Transabdominal

Posterior a la historia y examen clínico, la evaluación de la hemorragia uterina anormal tradicionalmente ha involucrado a la ultrasonografía. La sonografía es el método preferido para evaluación de la región pélvica, disponible por más de treinta años el avance en la frecuencia de las ondas y distintos tipos de transductores ha permitido detectar con mayor rapidez y a menor costo la localización y el tamaño de lesiones tales como miomas, pólipos y otras patologías benignas de la cavidad uterina. El uso de este método radiológico permite así también evaluar el endometrio por medio de la medición de su grosor.

Aquellas mujeres con un grosor normal (5-12 mm) particularmente con una historia de estimulación estrogénica sin oposición se debe considerar una biopsia endometrial; así también en aquellas mujeres cuyo grosor endometrial se encuentre por arriba de 12mm se debe realizar una biopsia endometrial (32).

Aunque la ultrasonografía transabdominal constituye un buen método diagnóstico para la exclusión de patologías uterinas, existen otros métodos radiológicos con mejores valores de sensibilidad y especificidad para la detección de estas patologías.

4.3.2 Ultrasonografía Transvaginal

Es un método no invasivo y relativamente económico para la medición del grosor endometrial y para observar órganos pélvicos. Este tipo de ultrasonografía ha revolucionado la evaluación ginecológica y constituye un método aceptado para el diagnóstico preoperatorio o invasivo de una paciente con hemorragia uterina anormal.

Dentro de las ventajas de la ultrasonografía vaginal podemos mencionar algunas de las características relacionadas con el equipo y el abordaje en la paciente con hemorragia uterina anormal. Primero el transductor vaginal es de alta frecuencia (5-9 MHz) una frecuencia mayor que la del ultrasonido transabdominal (3-5 MHz). Además las ondas de ultrasonido no tienen que viajar a través de otros tejidos antes de llegar a los órganos pélvicos de interés. La alta frecuencia del transductor asociado a la poca cantidad de tejido por la que viajan las ondas permite evaluar muy bien estructuras anatómicas y endometriales con una claridad y definición muy superior a la ultrasonografía convencional (41).

Todas las características mencionadas confieren a este tipo de evaluación radiológica una aunque tiene muy buena sensibilidad, aunque posee la desventaja de carecer de una mas alta especificidad dentro de la cavidad endometrial (5,6,7,8). Además de volverse un poco más complicado el diagnóstico de ciertas patologías mientras más delgado sea el grosor endometrial (13,14,16,17)

4.3.3 Histerosonografía

Previo a la aparición del ultrasonido, la histerografía era el método de evaluación de la cavidad uterina, la histerografía tenía muchas limitantes en la imagen además de un gran número de falsos positivos.

La modalidad principal para la evaluación de las anomalías pélvicas la constituye el ultrasonido transvaginal, aunque esta técnica provee resultados muy buenos

para la evaluación del útero, ovarios y la cubierta endometrial, es un tanto limitada para la evaluación de la cavidad intruterina. Una mejor descripción de la cavidad se ha logrado con el desarrollo de la técnica de histerosonografía.

La histerosonografía involucra la instilación de solución salina bajo observación ultrasonográfica constante, esta interfase anecoica formada por el salino permite al examinador determinar si existen anomalías intracavitarias.

El contraste salino fue introducido al ultrasonido (histerosonograma) en 1981, fue descrito por primera vez por Nanini, seguido de Richman et al en 1984 quien utilizó esta técnica para evaluar la permeabilidad tubárica (42).

Debido a problemas con la imagen la histerografía seguía siendo utilizada con mayor frecuencia. Conforme fueron mejorando las técnicas y la tecnología en imagen de ultrasonido, esta modalidad diagnóstica fue empleándose con mayor frecuencia, demostrando una buena sensibilidad para la detección de anomalías intracavitarias aunque los resultados en cuanto a la especificidad aun son controversiales.

No fue hasta 1992 en que Bonilla-Musoles demostraron que la adición de infusión salina a los estudios transvaginales mejoraba la calidad de imagen y se incrementaba la especificidad.

Las indicaciones para la histerosonografía incluyen: infertilidad, hemorragia uterina anormal, hiperplasia endometrial, endometrio pobremente diferenciado, leiomiomas uterinos de localización indeterminada, etc. El mejor momento para realizar la histerosonografía está dictado por la situación clínica, para pacientes en las cuales se evalúan aspectos relacionados con la infertilidad usualmente se hace en los primeros 10 días del ciclo menstrual. Similar a la histerosalpingografía este tiempo se utiliza para minimizar la posibilidad de un embarazo en curso.

Para aquellas pacientes que sean evaluadas por sospecha de pólipos, la histerosonografía tiene mejores resultados cuando es hecha en la fase proliferativa del ciclo menstrual, ya que un endometrio delgado no distorsiona más la cavidad endometrial.

Para las pacientes con leiomiomatosis uterina el mejor tiempo para el examen permanece controversial.

En su técnica es de capital importancia el excluir la presencia de embarazo, así también se debe obtener una breve historia ginecológica para descartar patologías tales como una enfermedad inflamatoria pélvica que deben tratarse previamente, ya que aunque mínimo, la histerosonografía confiere un riesgo teórico para infección el cual se puede reducir con administración profilácticamente de antibióticos.

Posterior a la obtención de la historia ginecológica se obtiene un ultrasonido transvaginal base, lo que permite determinar la característica del endometrio, así como la presencia de otras patologías uterinas y nos excluye la asociación de patologías ováricas asociadas.

No se requiere ninguna preparación del paciente previo al examen un espejuelo estéril es insertado puede ayudar para visualización del introito. Se realiza limpieza del cérvix y se introduce un cateter para histerosonograma calibre 5 french en el segmento uterino inferior, sin necesidad de usar ni tenaculo, ni dilatadores. En pacientes con un cervix más dilatado, se puede utilizar un cateter 7 french para obtener mejor oclusion con el balon. El cateter se debe llenar antes de la inserción para evitar la presencia de burbujas y posibles artefactos.

La sonda vaginal es insertada y se realiza el histerosonograma, que en promedio requiere menos de 10ml de solución salina, la cavidad se debe evaluar en múltiples cortes tanto transversales como longitudinales, para una adecuada visualización de las estructuras y descripción de las patologías asociadas.

Existe la posibilidad que se presenten episodios vagales sobre todo en pacientes nulíparas y si no existe contraindicación pueden ser premedicadas con fármacos no esteroideos (AINES) como ibuprofeno o naproxeno para prevenir estas complicaciones.

De Kroom (19), en un meta-análisis de 24 estudios con 2.278 casos, determinó que se puede realizar completamente en el 98% de premenopáusicas y en el 87% de mujeres posmenopáusicas. Su sensibilidad es del 95% (95% ic 93-97) y su especificidad

del 88% (95% ic 85-92), para patología endometrial, lo que le confiere una elevada aceptación para el diagnóstico de patologías intracavitarias.

Algunas de las limitaciones de esta técnica puede presentarse en pacientes con estenosis cervical, en quienes puede ser difícil la inserción del catéter a través del canal endocervical. Otra limitación la constituye la limitada expansión de la cavidad uterina secundaria a adhesiones o leiomiomas grandes que pueden obliterar parcialmente la cavidad.

La utilidad de la histerosonografía es limitada en la evaluación de permeabilidad tubarica, aunque las trompas puedan ser eventualmente visualizadas a través de la ventana de salino.

4.3.4 Histeroscopia

La histeroscopia es el proceso de ver la cavidad endometrial a través de un abordaje transcervical con el uso de diferentes instrumentos ópticos quirúrgicos. El histeroscópio básico esta constituido por una serie de elementos ópticos conectados a una fuente de luz que permite la visualización de las estructuras uterinas y vaginales.

Este método fue desarrollado en el ultimo siglo, con sus raíces en el trabajo de Pantaleoni, quien fuera el primero en reportar una endoscopia uterina en 1869, sin embargo la expansión de la cavidad uterina era insuficiente. No fue si no hasta finales de los años 70 en que este novedoso método diagnóstico ha ganado mucha popularidad.

El desarrollo de nuevas tecnologías como la fibra de vidrio, lentes y sistemas de monitoreo por video, telescopios mucho más pequeños han hecho de la histeroscopia una forma segura, aceptable y para la visualización de la cavidad uterina. Pese a sus beneficios y grandes ventajas para la visualización y toma de muestras de la cavidad únicamente el 28% las prácticas obstétricas la realizan de manera rutinaria. La mayoría de los diagnósticos hechos por esta forma diagnóstica son realizados con pacientes bajo efectos de anestesia lo cual incrementa los costos.

Las indicaciones principales para este método diagnóstico la constituyen la hemorragia uterina anormal, infertilidad, adherencias, anomalías mullerianas, pólipos, fibromas y obstrucciones tubáricas proximales.

Para cualquier procedimiento histeroscópico, el gineco-obstetra debe conocer los grosores de la pared endometrial. Este conocimiento permite una mejor manipulación de la técnica y prevenir así complicaciones durante y después del procedimiento. Usualmente la histeroscopia se evita en pacientes con los siguientes hallazgos:

- Infección del canal cervical o infección uterina
- Cavidades uterinas grandes (mayores de 10 cm)
- Embarazo
- Condiciones médicas que no permitan cirugía.

Las contraindicaciones dependen mucho del procedimiento planeado. Aunque la histeroscopia constituye un método relativamente seguro para la evaluación de la cavidad uterina es importante contar con una prueba de embarazo, hematología completa, cultivos cervicales y si posible Papanicolaou.

Se realiza mejor inmediatamente después de un periodo menstrual en la fase proliferativa temprana para lograr una óptima visualización de la superficie del endometrio y las lesiones que pudieran estar presentes. No se requiere profilaxia antibiótica y el uso de anestésicos dependerá en gran manera del grado de ansiedad del paciente o del procedimiento planeado.

Para aquellos procedimientos simples es necesario el uso de anestésicos locales por medio de bloqueos paracervicales con anestésicos con vasopresina que proveen vasoconstricción al finalizar el procedimiento y así como alivio del dolor.

La preparación del paciente y de la cavidad uterina dependerá en gran manera del procedimiento planeado y de la patología de base, para minimizar las posibles complicaciones.

Las complicaciones durante la histeroscopia son raras en manos experimentadas, pero pueden ser hemorragia, infecciones y riesgo de perforación uterina. La mayor parte de pacientes reportan calambres o dolor en la región pélvica posterior al procedimiento, los cuales mejoran con la administración de analgésicos. Opioides pueden ser administrados en caso de dolores severos, las molestias usualmente remiten en las 24 horas posteriores. Posterior al tratamiento los pacientes pueden egresar 1-2 horas posterior a la realización del procedimiento.

Las ventajas que este método diagnóstico propone son visualización directa del cervix y endometrio, así como la toma de muestras para estudios patológicos posteriores, lo que le ha conferido el título de Gold Standard para diagnóstico de patologías intrauterinas.

Los falsos positivos pueden llegar hasta un 20% aun cuando es un observador experimentado quien realice el procedimiento. A diferencia de los otros métodos diagnósticos que tienen sensibilidad y especificidad similar como lo es el ultrasonido transvaginal y el histerosonograma; este método diagnóstico constituye un método mucho más costoso, invasivo, el cual requiere anestesia e implica mayores riesgos para los pacientes.

4.4 Tratamiento de la hemorragia uterina anormal

El objetivo de la terapia en la hemorragia uterina anormal es restaurar el orden natural del ciclo menstrual (crecimiento y descamación). La terapia progestínica cíclica funciona de manera satisfactoria en aquellas pacientes que presentan anovulación completa.

Los cuadros de hemorragia levemente anormal, menor a 7 días sin síntomas o signos de anemia y con niveles adecuados de Hemoglobina y Hematocrito (10 a 12 gr - 30 a 40); se tratan con hierro complementario, vigilancia estrecha y explicación a la paciente y familiares lo que contribuye a un pilar fundamental del tratamiento el entendimiento y colaboración de la paciente.

Cuando existen niveles leves de anemia confirmados por laboratorios (Hb 10 a 11 gr. Hto 30 a 35), el tratamiento con hierro debe ser complementado con tratamiento hormonal.

Medicamentos

Entre los medicamentos bloqueadores de hormonas que podrían aliviar los síntomas se destacan:

- Hormonas liberadoras de gonadotrofina (agonistas de GnRH), que temporalmente disminuyen los fibromas pues bloquean la producción de estrógeno. Ejemplos: leuprolida (Lupron), nafarelina nasal (Synarel) y goserelina (Zoladex).

Estos medicamentos suelen recetarse a mujeres próximas a la menopausia o en casos en que conviene disminuir el tamaño de los fibromas antes de la cirugía, para facilitar su extracción. Cuando se bloquea la producción de estrógeno, se producen cambios menopáusicos con síntomas tales como bochornos, sequedad vaginal y pérdida temporal de masa ósea. El tratamiento suele durar tres a seis meses. La terapia con hormonas (dosis bajas de estrógeno y progesterona) normalmente se combina con agonistas de GnRH para prolongar la terapia y aliviar los síntomas. Una vez que dejan de administrarse los agonistas de GnRH, los fibromas generalmente vuelven a crecer al tamaño previo al tratamiento, o mayor aún, en varios meses.

- Mifepristona

Que bloquea la progesterona y raloxifeno que bloquea el estrógeno. Ambas disminuyen el tamaño de los fibromas, pero es necesario hacer más estudios para evaluar su eficacia.

- Anticonceptivos orales, que ayudan a controlar el sangrado intenso que a veces causan los fibromas, pero no pueden hacer que se disminuyan en tamaño.

La administración de comprimidos hormonales combinados durante 21 días con siete días de placebo (de igual manera a la dosificación para anticoncepción) cumple de manera eficiente con el objetivo.

Estos ciclos se realizan por espacio de tres meses al final de los cuales se revalora la paciente para definir su continuación , para lo cual es importante determinar si la paciente es sexualmente activa o no, para no discontinuar su uso o determinar una terapia de anticoncepción más prolongada.

Se puede usar de manera alternativa; cuando exista rechazo o resistencia al tratamiento combinado; el acetato de Medroxiprogesterona de 5 a 10 mg día por 10 días al final de cada ciclo para evitar la hiperplasia endometrial así como el desprendimiento irregular del endometrio por estímulo excesivo de estrógenos.

Para el Sangrado agudo moderado con duración de más de 7 días pero que se encuentran hemodinámicamente estables, con anemia moderada (Hb. 9 a 10 gr. y Hto 25 a 30). Estas pacientes pueden ser manejadas de forma ambulatoria recibiendo ellas y sus familiares instrucciones específicas verbales y si es posible escritas sobre signos y síntomas de incremento del sangrado y del cuadro anémico (ortostatismo, astenia, adinamia, cefalea intensa, insomnio, palpitaciones etc.)

El manejo hormonal debe ser más intenso por lo que se recomienda el uso de Anticonceptivos orales o estrógenos conjugados cada 6 horas v.o durante 4 a 7 días hasta controlar el sangrado.

En ese momento se inicia tratamiento con Anovulatorios orales secuenciales durante 14 a 21 días esperando el sangrado que se presentará por deprivación hormonal. Se deben advertir los efectos secundarios de la terapia hormonal excesiva como son Náuseas, Vómito, Hipersensibilidad mamaria, Sangrado Intermenstrual; así como la aparición de sangrado excesivo en el momento de suspensión de la terapéutica o de su finalización.

El primer ciclo menstrual posterior al tratamiento será de sangrado intenso, por lo que se recomienda el uso de Antiprostaglandínicos que por sus efectos disminuyen la cantidad y el dolor asociado. Se recomienda la terapia férrica de suplencia.

Este régimen debe repetirse por espacio de tres a seis ciclos de acuerdo al criterio médico y de común acuerdo con la paciente. Puede ser el momento para determinar las indicaciones y contraindicaciones del inicio de una anticoncepción si la paciente lo solicita por ser activa sexualmente.

La no disponibilidad de Anticonceptivos combinados puede ser fácilmente suplida por: Estrógenos conjugados v.o cada seis horas asociado a Medroxiprogesterona 5 a 10 mg. día hasta controlar el sangrado.

Posteriormente continuar con Estrógenos conjugados 1 tb. día y 5 a 10 mg. de Medroxiprogesterona durante 14 a 21 días y esperar el sangrado por privación.

En pacientes con hemorragia severa en quienes la inestabilidad hemodinámica es evidente : Hipotensión, Ortostatismo, Taquicardia, Palidez mucocutánea marcada, disminución de perfusión distal. Los niveles de Hemoglobina usualmente son menores a 9 gr. y del Hematocrito a 25. sin embargo en episodios agudos puede no haber disminución de los mismos por lo que no se deben descartar realizando tomo seriada de sus niveles (cada 6 a 12 horas).

Estudios han demostrado que hasta el 20% de pacientes adolescentes que presentan sangrado masivo cursan con enfermedad de Von Willebrand siendo esta su primera manifestación: esto hace necesario la determinación de plaquetas , tiempo de sangría y tiempo de retracción del coágulo. La hemoclasificación es de rutina y ante la existencia de actividad sexual manifiesta o sospecha de la misma prueba de embarazo.

El manejo inicial debe incluir el examen clínico completo y la determinación de laboratorios pertinentes al tiempo de la estabilización hemodinámica con líquidos intravenosos, suplencia de oxígeno según necesidad, control estricto de signos vitales, estado de conciencia, diuresis, perfusión distal y agotar la terapéutica antes de decidir transfusión.

El tratamiento hormonal ha demostrado ser efectivo para el control del sangrado y así evitar procedimientos quirúrgicos como dilatación, aspiración y/o legrado.

Manejo hormonal : Estrógenos I.V 25 a 50 mg. cada 6 horas o 2.5 mgs. V.O cada 6 horas. Después del control del sangrado se pueden iniciar Anticonceptivos orales combinados que contengan 50 microgramos de estrógenos, continuando por 14 a 21 días para suspender y esperar sangrado. Se continúa con anticoncepción oral combinada por tres a seis ciclos.

Si el manejo posterior se decide con estrógenos conjugados, se administraran 1 tb. día por 14 a 21 días asociando Progestágenos 5 a 10 mg. por el mismo tiempo para luego esperar el sangrado por privación en el primer ciclo e iniciar manejo por tres a seis ciclos con Anovulatorios o esquemas alternativos iguales que en la hemorragia moderada.

Ante la falla del tratamiento hormonal se deben descartar patologías no comunes en esta edad como Leiomiomas, hiperplasia endometrial, Carcinomas etc. (se asumen ya descartadas la Coagulopatías).

La realización de ecografía está indicada. Los hallazgos de coágulos intrauterinos indican evacuación con dilatación, aspiración y / o legrado así como el no control médico del sangrado. Solo los casos extremos deben ser considerados para este manejo.

Cirugías y otras intervenciones

•Histerectomía. Antes el tratamiento más común para los fibromas era la histerectomía (extirpación quirúrgica del útero), que si bien es la única solución permanente, también tiene desventajas. Por ejemplo, después de la histerectomía ya no es posible tener hijos y además se trata de una cirugía invasiva que requiere dos a seis semanas de recuperación (depende del tipo de cirugía efectuada). Por otra parte, aunque después de esta operación no suelen producirse complicaciones importantes, sí pueden ocurrir diversos efectos secundarios: infecciones del tracto urinario, cambios en el deseo sexual, etc., que pueden causar preocupaciones temporales o problemas de salud de larga duración.

- Miomectomía. Esta intervención quirúrgica (hay varios tipos), permite retirar únicamente los fibromas dejando el útero intacto. Es una buena opción para quien quiere tener hijos, pero los fibromas podrían reaparecer. Los riesgos son los mismos de cualquier cirugía: infección, complicaciones de la anestesia, cicatrices postoperatorias.

Otras posibilidades de tratamiento:

- Embolización arterial uterina (UAE). Este es uno de los métodos no quirúrgicos más recientes que se basa en obstruir el suministro de sangre a las arterias que alimentan los fibromas. Puede afectar la fertilidad y entre sus riesgos se encuentran la menopausia precoz (particularmente en mujeres perimenopáusicas) e infección que podría requerir una cirugía de emergencia.

- Miólisis. Es un procedimiento laparoscópico en el que se usan láser, corrientes eléctricas o congelación (criomiólisis) para destruir los fibromas. Se recomienda sólo para fibromas de cierto tamaño y generalmente no se usa en mujeres que en el futuro quieran tener hijos.

V. MATERIAL Y METODO

5.1 TIPO DE ESTUDIO

Ensayo clínico controlado.

Ya que se realizó una intervención que comparó dos estudios diagnósticos a pacientes seleccionadas. En este caso se compararon el Ultrasonido transvaginal y el Histerosonograma en pacientes con hemorragia uterina anormal entre las edades de 15 a 49 años que consultarán a la consulta externa de Ginecología del Hospital Roosevelt de enero del 2009 a diciembre del 2009.

5.2 POBLACION

Todas las pacientes que consultan a la consulta externa de ginecología por hemorragia uterina anormal de enero del 2009 a diciembre del 2009.

5.3 SUJETO DE ESTUDIO

Todas las pacientes con hemorragia uterina anormal a quienes se les realice ultrasonido transvaginal e histerosonograma en el período de enero del 2009 a diciembre del 2009

5.4 MUESTRA

Se tomarán en cuenta al total de pacientes que consultan a la consulta externa de ginecología por metrorragia, menometrorragias y que tengan entre 15 y 49 años durante el período de estudio.

5.5 CRITERIOS DE INCLUSION

- Pacientes con hemorragia uterina anormal (metrorragias y menometrorragias)
- Mujeres con edad entre 15 y 49 años

5.6 CRITERIOS DE EXCLUSION

- Pacientes inestables por sangrado abundante.
- Pacientes con terapia de reemplazo hormonal por más de 3 años.
- Pacientes con dispositivos intrauterinos (DIU).
- Pacientes con flujo vaginal y signos de infección del tracto urinario.
- Pacientes con sospecha de hemorragia secundaria a infección urinaria.
- Pacientes con enfermedad cardiopulmonar severa que requieran monitoreo constante.
- Pacientes con hemorragia secundaria a patología cervical diagnosticada por colposcopia previa.
- Pacientes con incapacidad de movilización de miembros inferiores.
- Pacientes bajo tratamiento por infecciones sistémicas.
- Pacientes diabéticas o hipertensas no controladas.
-

5.7 INSTRUMENTO PARA RECOLECTAR INFORMACION

Se realizó un cuadro que obtuvo el número correlativo de la paciente, se describieron los hallazgos que se encontraron en cada estudio según lo solicitado en el mismo; fué llenado por médico a cargo del estudio al final de cada semana con datos proporcionados por secretaria del área de ultrasonido (Anexos).

5.8 DESCRIPCION DEL PROCEDIMIENTO REALIZADO

Se realizó en el área de ultrasonido del departamento de Ginecología y obstetricia del Hospital Roosevelt. Primero un ultrasonido transvaginal, el cual se realizó con un Sonografo del área utilizando un transductor vaginal cubierto con preservativo de barrera (condón) y lubricado, el cual se introduce en canal vaginal para su realización. Luego se retiró el transductor y se colocó una sonda de Histerosonograma, por medio de la cual se instilaron 100cc de solución salina fisiológica; luego se procedió a colocar nuevamente el transductor vaginal y se realizó nuevamente con la misma técnica del ultrasonido por vía vaginal. Con lo cual culminaba el estudio.

5.9 METODOS PARA EL ANALISIS Y TABULACION DE DATOS

Se realizó mediante hojas de cálculo de Excel, de las cuales se realizaron las tablas para tabulación de datos y con medidas aritméticas se realizó el cálculo de sensibilidad y especificidad, según formulas estandarizadas internacionalmente éste propósito. Utilizando el mismo programa para la realización de gráficas.

5.10 ASPECTOS ETICOS

El estudio se realizó bajo estricta confidencialidad e informando que se trataba de un estudio adicional a lo normal con fines académicos, sin tomar en cuenta el nombre de la paciente y conociendo este únicamente por personal médico, no se publicaron datos personales y no se tuvo acceso ajeno a personal médico a expediente de paciente. Respetando su decisión de ser incluida o de no participar en el momento que así lo consideró la paciente. Toda paciente incluida en el estudio firmó voluntariamente un consentimiento informado luego de ser informada sobre los detalles del estudio (Anexos).

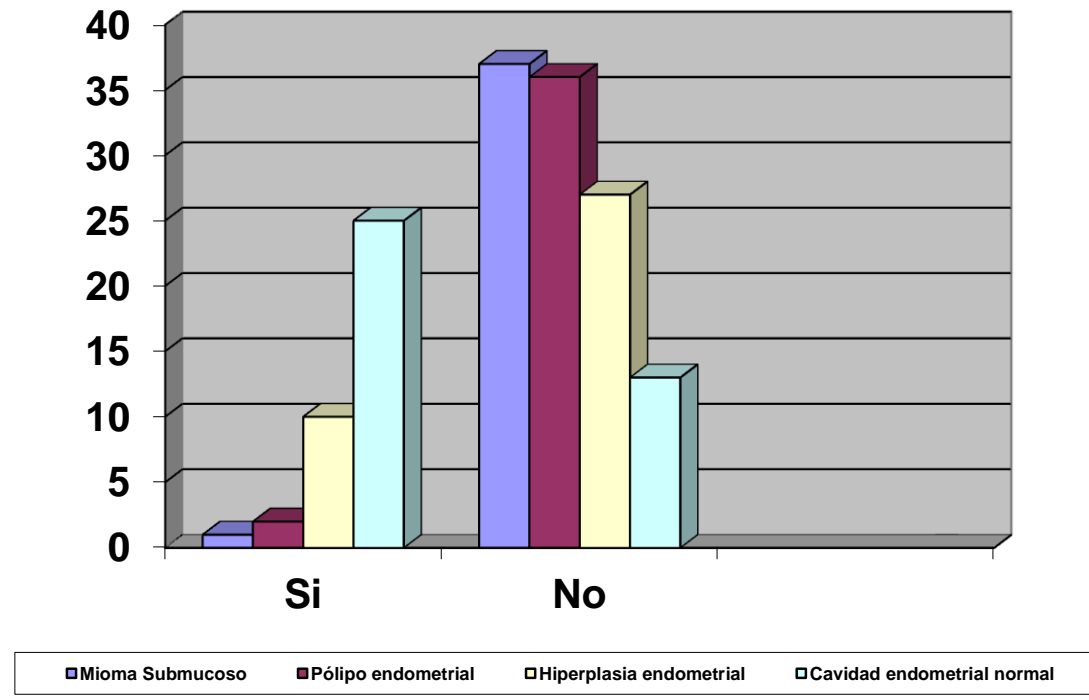
VI. RESULTADOS

RESULTADOS FINALES, CUADROS Y GRAFICAS

6.1 ULTRASONIDO TRANSVAGINAL

Patología	Si	No	%
Mioma Submucoso	1	36	2.7
Pólipo endometrial	2	35	5.4
Hiperplasia endometrial	10	26	24.3
Cavidad endometrial normal	24	13	67.6

Ultrasonido Transvaginal



RESULTADO GLOBAL

Sensibilidad: 0.36

Especificidad: 0.33

RESULTADO ESPECÍFICO

Mioma Submucoso

Sensibilidad 0

Especificidad 0.93

Pólipo

Sensibilidad 0.045

Especificidad 0.93

Hiperplasia Endometrial

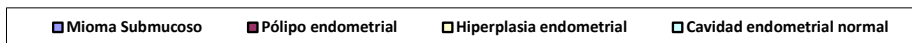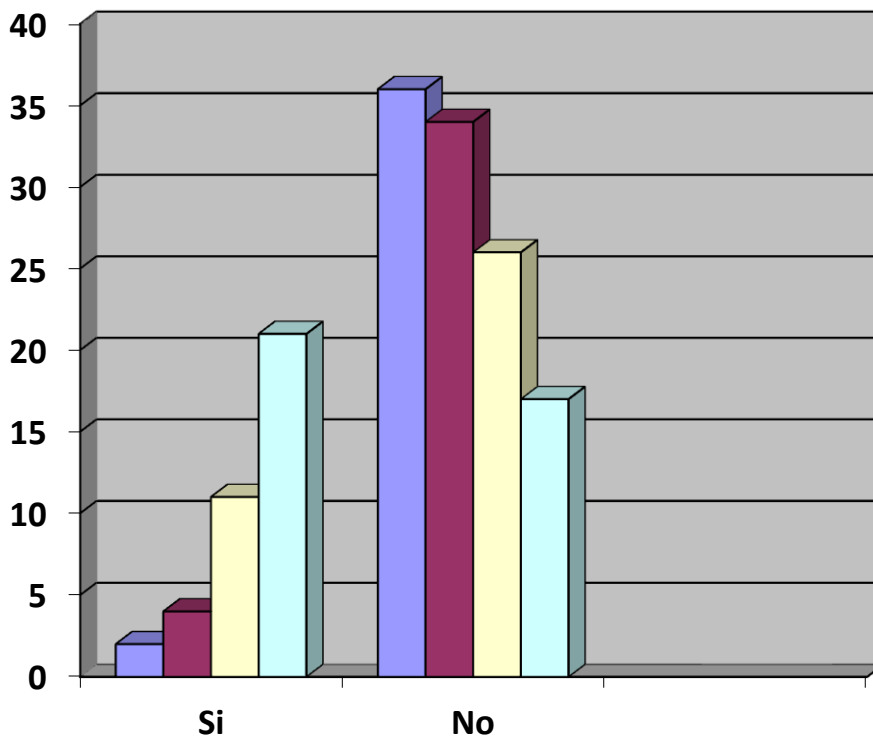
Sensibilidad 0.31

Especificidad 0.8

6.2 HISTEROSONOGRAMA

Patología	Si	No	%
Mioma Submucoso	2	35	5.4
Pólipo endometrial	4	33	10.8
Hiperplasia endometrial	11	26	27
Cavidad endometrial normal	20	17	56.8

Histerosonograma



RESULTADO GLOBAL

Sensibilidad: 0.32

Especificidad: 0.66

RESULTADO ESPECÍFICO

Mioma Submucoso

Sensibilidad: 0.045

Especificidad: 0.93

Pólipo

Sensibilidad: 0.047

Especificidad: 0.80

Hiperplasia Endometrial

Sensibilidad: 0.31

Especificidad: 0.73

VII. DISCUSIÓN Y ANALISIS DE RESULTADOS

De las 37 pacientes sometidas a Ultrasonido transvaginal, 22 presentaban sintomatología persistente al momento de ser evaluadas y de éstas 8 tuvieron resultado positivo para patología intracavitaria por este método detectándose en este grupo 1 pólipo endometrial y 7 pacientes con hiperplasia endometrial y de las 15 pacientes con historia de sintomatología previa al momento del estudio, 5 presentaron resultados positivos, encontrándose 1 mioma submucoso, 1 pólipo endometrial y 3 pacientes con hiperplasia endometrial. Entre las patologías la más frecuente fue la hiperplasia endometrial (24.3%), la cual fue descrita cualitativa y no cuantitativamente ya que no se consideró un límite de normalidad previo al estudio ya que la mayoría de estudios internacionales manejan valores predeterminados en pacientes perimenopáusicas ó postmenopáusicas, pero no se cuenta con resultados en edades reproductivas cuando los valores de grosor endometrial en etapa proliferativa pueden ser altos sin presentar patología. Le siguen los pólipos endometriales y los miomas submucosos; sin embargo el hallazgo más frecuente fue el de normalidad. Esto puede estar influenciado por el rango de edad de las pacientes que consultaron, considerando que muchas de las que se clasificaron como hemorragia uterina anormal según los criterios de inclusión, eran hemorragias disfuncionales. Una de las debilidades que resultó en tan baja sensibilidad fue la falta de una comprobación del resultado con diagnóstico patológico, ya sea por histeroscopia o por anatomía patológica, debido a las limitaciones económicas del mismo. Esto a diferencia de estudios internacionales que toman únicamente a mujeres perimenopáusicas o menopáusicas, donde la posibilidad de hemorragia disfuncional es casi nula.

De las 37 pacientes sometidas a Histerosonograma 22 presentaron sintomatología persistente al momento de ser evaluadas y de ellas 7 tuvieron resultado positivo, y de las 15 que no presentaban sintomatología y únicamente referían historia de la misma, 10 tuvieron resultado positivo. El resultado patológico más frecuente fue el de hiperplasia endometrial (27%), seguido por pólipos endometriales (10.8%) y miomas submucoso(5.4%). Se puede observar que la sensibilidad encontrada en comparación con el ultrasonido transvaginal es similar (0.32 vs. 0.36), pero la especificidad es mucho mayor, para el histerosonograma (0.66 vs. 0.33).

A pesar del escaso nivel de sensibilidad encontrado en ambos estudios secundario a factores descritos anteriormente, es notorio como el histerosonograma muestra una

mayor especificidad definiéndose como un estudio que es capaz de realizar una mejor detección de masas intracavitarias, aún en pacientes en edad reproductiva, ya que hasta hoy pocos estudios han sido realizados en este rango de edad.

7.1 CONCLUSIONES

- 7.1.1 El histerosonograma reveló igual sensibilidad que el Ultrasonido transvaginal para la detección de masas intracavitarias, en pacientes con hemorragia uterina anormal y en edad reproductiva.
- 7.1.2 El histerosonograma reveló mayor especificidad que el Ultrasonido transvaginal para descartar la presencia de masas intracavitarias, en pacientes con hemorragia uterina anormal y en edad reproductiva que consultaron.
- 7.1.3 La edad reproductiva, se asocia con mayor frecuencia a hemorragia uterina disfuncional, que a hemorragia uterina anormal.
- 7.1.4 El histerosonograma es un método más útil que el ultrasonido transvaginal para la detección de masas intracavitarias en mujeres con edad reproductiva.
- 7.1.5 Se comprueba que para ambas pruebas, tanto para el ultrasonido transvaginal como para el histerosonograma; la sensibilidad para la detección de masas intracavitarias en pacientes con hemorragia uterina anormal en edad reproductiva es similar, 0.36 y 0.32 respectivamente.
- 7.1.6 Se comprueba que la especificidad para la detección de masas intracavitarias en pacientes con hemorragia uterina anormal en edad reproductiva por histerosonograma es mayor que con ultrasonido transvaginal; 0.33 y 0.66 respectivamente.

7.2.RECOMENDACIONES

- 7.2.1 Se deberán realizar estudios que cuenten con más recursos y capacidad de dar seguimiento a la paciente hasta poder realizar una confirmación patológica de los hallazgos encontrados.
- 7.2.2 Se deberá realizar estudios que tomen en cuenta un grosor endometrial límite y etapa del ciclo menstrual, para mujeres en edad fértil.
- 7.2.3 Definir con la mayor exactitud y diferenciar pacientes con hemorragia uterina disfuncional, de pacientes con hemorragia uterina anormal en años reproductivos, modificando así los criterios de inclusión y exclusión del presente estudio.
- 7.2.4 Hacer uso del histerosonograma como instrumento de primera línea en la detección de anomalías endocavitarias incluyéndolo en los protocolos de manejo, del Hospital Roosevelt ya que tiene una igual sensibilidad al ultrasonido transvaginal, pero posee una mayor especificidad en mujeres en edad reproductiva.

VIII. REVISION BIBLIOGRAFICA

1. Gumus II, Keskin EA, Kılıç E, Aker A, Kafalı H, Turhan NO. Diagnostic value of hysteroscopy and hysterosonography in endometrial abnormalities in asymptomatic postmenopausal women. *Arch Gynecol Obstet*. 2008 Jan 24
2. Tamanaha S, Aldrighi JM, Santos RE, Prado RA. Sensitivity and specificity of hysterosonography in endometrial abnormalities in asymptomatic postmenopausal women. *Rev Assoc Med Bras*. 2004 Oct-Dec;50(4):427-32
3. Ryu JA, Kim B, Lee J, Kim S, Lee SH. Comparison of transvaginal ultrasonography with hysterosonography as a screening method in patients with abnormal uterine bleeding. *Korean J Radiol*. 2004 Jan-Mar;5(1):39-46
4. Kazandi M, Akehrli S, Cirpan T, Akercan F. Transvaginal sonography combined with saline contrast sonohysterography to evaluate the uterine cavity in patients with abnormal uterine bleeding and postmenopausal endometrium more than 5 mm. *Eur J Gynaecol Oncol*. 2003;24(2):185-90.
5. Dueholm M, Forman A, Jensen ML, Laursen H, Kracht P. Transvaginal sonography combined with saline contrast sonohysterography in evaluating the uterine cavity in premenopausal patients with abnormal uterine bleeding. *Ultrasound Obstet Gynecol*. 2001 Jul;18(1):54-61.
6. Dijkhuizen FP, De Vries LD, Mol BW, Brölmann HA, Peters HM, Moret E, Heintz AP. Comparison of transvaginal ultrasonography and saline infusion sonography for the detection of intracavitary abnormalities in premenopausal women. *Ultrasound Obstet Gynecol*. 2000 May;15(5):372-6.
7. de Vries LD, Dijkhuizen FP, Mol BW, Brölmann HA, Moret E, Heintz AP. Comparison of transvaginal sonography, saline infusion sonography, and hysteroscopy in premenopausal women with abnormal uterine bleeding. *J Clin Ultrasound*. 2000 Jun;28(5):217-23.

8. Bernard JP, Lécuru F, Darles C, Robin F, de Bievre P, Taurelle R. Saline contrast sonohysterography as first-line investigation for women with uterine bleeding. *Ultrasound Obstet Gynecol.* 1997 Aug;10(2):121-5.
9. Makris N, Skartados N, Kalmantis K, Mantzaris G, Papadimitriou A, Antsaklis A. Evaluation of abnormal uterine bleeding by transvaginal 3-D hysterosonography and diagnostic hysteroscopy. *Eur J Gynaecol Oncol.* 2007;28(1):39-42.
10. Laifer-Narin S, Ragavendra N, Parmenter EK, Grant EG. False-normal appearance of the endometrium on conventional transvaginal sonography: comparison with saline hysterosonography. *AJR Am J Roentgenol.* 2002 Jan;178(1):129-33.
11. Nanda S, Chadha N, Sen J, Sangwan K. Transvaginal sonography and saline infusion sonohysterography in the evaluation of abnormal uterine bleeding. *Aust N Z J Obstet Gynaecol.* 2002 Nov;42(5):530-4.
12. Epstein E, Ramirez A, Skoog L, Valentin L. Transvaginal sonography, saline contrast sonohysterography and hysteroscopy for the investigation of women with postmenopausal bleeding and endometrium > 5 mm. *Ultrasound Obstet Gynecol.* 2001 Aug;18(2):157-62.
13. Pasrija S, Trivedi SS, Narula MK. Prospective study of saline infusion sonohysterography in evaluation of perimenopausal and postmenopausal women with abnormal uterine bleeding. *J Obstet Gynaecol Res.* 2004 Feb;30(1):27-33.
14. Schwärzler P, Concin H, Bösch H, Berlinger A, Wohlgenannt K, Collins WP, Bourne TH. An evaluation of sonohysterography and diagnostic hysteroscopy for the assessment of intrauterine pathology. *Ultrasound Obstet Gynecol.* 1998 May;11(5):337-42.
15. Wongsawaeng W. Transvaginal ultrasonography, sonohysterography and hysteroscopy for intrauterine pathology in patients with abnormal uterine bleeding. *J Med Assoc Thai.* 2005 Nov;88 Suppl 3:S77-81.

16. Farquhar C, Ekeroma A, Furness S, Arroll B,. A systematic review of transvaginal ultrasonography, sonohysterography and hysteroscopy for the investigation of abnormal uterine bleeding in premenopausal women. *Acta obstetrician et gynecologica Scandinavica* 2003; 82(6) :493-504
17. Descargues G, Lemercier E, David C, Genevois A, Lemoine JP, Marpeau L,. Which initial test should be performed to evaluate meno-metrorrhagias? A comparison of hysteroigraphy, tranvaginal sonohysterography and hysteroscopy. *Journal of gynecologie, obstetrique et biologie de la reproduction* 2001; 30(1) :59-64
18. López V., Haroldo Dr., Palomo C., Erny Dr. "El papel de la sonohisterografia transvaginal en el estudio de la cavidad uterina". *Revista Centroamericana de Obstetricia y Ginecología*. Vol. 8, No. 2. 1998. Pags. 60-63
19. KroonC D, BockG H, Diebens W, JansenF W,. Saline contrast hystorosonography in abnormal uterine bleeding: a systematic review and meta-analysis. *BJOG: an International Journal or Obstetrics and Gynaecology* 2003; 110(10) :938-947
20. Tur-Kaspa I, Gal M, Hartman M, Hartman J, Hartman A,. A prospective evaluation of uterine abnormalities by saline infusion sonohysterography in 1,009 women with infertility or abnormal uterine bleeding. *Fertility and sterility* 2006; 86(6) :1731-5
21. López Navarrete, et al. Comparación entre histerosonografia e histerosalpingografia en el estudio de anormalidades endometriales en pacientes con esterilidad. *Ginec Obstet Mex* 2003; 71 :277-283
22. Saidi MH, Sadler RK, Theis VD, Akright BD, Farhart SA, Villanueva GR. Comparison of sonography, sonohysterography, and hysteroscopy for evaluation of abnormal uterine bleeding. *Journal of Ultrasound in medicine: official journal of the American Institute of Ultrasound in Medicine* 1997; 16(9) :587-91

23. Porfiri LM, Drudi FM, Savelli S de Felice C. Sonohysterography: is the hysterosalpingographyc vacuum cup valid alternative device for cannulation of the cervical Os?. *Ultraschall in der Medizin (Stuttgart, Germany : 1980)* 2006; 27(6): 558-62
24. Guney M, Oral B, Bayhan G, Mungan T. Intrauterine lidocaine infusion for pain relief during saline solution infusion sonohysterography: a randomized, controlled trial. *Journal of minimally invasive gynecology* 2007; 14(3) :304-10
25. Evans K D,. A Cost utility analysis of sonohysterography compared with hysteroscopic evaluation for dysfunctional uterine bleeding. *Journal of diagnostic Medical Sonography* 2000; 16(2) :68-72
26. *Luis Ernesto Perez Agudelo, HEMORRAGIA UTERINA ANORMAL: ENFOQUE BASADO EN EVIDENCIAS. REVISIÓN SISTEMÁTICA Revista Med15 (1): 68-79, 2007*
27. John J. Sciarra, MD, PhD. GYNECOLOGY AND OBSTETRICS. Chapter 124 Role of Sonography and Hysterosonography In Operative Endoscopy; Chapter 14 Leiomyomas of the Uterus; Chapter 20 Dysfunctional Uterine Bleeding. Lippincott Williams & Wilkins 2004.
28. Casablanca Y. Management of dysfunctional uterine bleeding. *Obstet Gynecol Clin North Am.* 2008 Jun;35(2):219-34.
29. Speroff L., Fritz M.A.: Dysfunctional uterine bleeding: clinical gynecologic endocrinology and infertility. 7th edition Lippincott Philadelphia2005. p. 547–71
30. Taffe J.R., Dennerstein L.: Menstrual patterns leading to the final menstrual period. *Menopause* 9. (1): 32-40.2002
31. Munster K., Schmidt L., Helm P.: Length and variation in the menstrual cycle: a cross-sectional study from a Danish country. *Br J Obstet Gynaecol* 99. 422-429.1992

32. Gull B., Carlsson S.A., Karlsson B., et al: Transvaginal ultrasonography of the endometrium in women with postmenopausal bleeding: is it always necessary to perform an endometrial biopsy?. *Am J Obstet Gynecol* 182. (3): 509-515.2000
33. Anastasiadis PG, Koutlaki NG, Skaphida PG, Galazios GC, Tsikouras PN, Liberis VA. Endometrial polyps: prevalence, detection, and malignant potential in women with abnormal uterine bleeding. *Eur J Gynaecol Oncol.* 2000;21(2):180-3.
34. Van Bogaert LJ. Clinicopathologic findings in endometrial polyps. *Obstet Gynecol* 1988;71(5):771-3.
35. Berliere M, Charles A, Galant C, et al. Uterine side effects of tamoxifen: a need for systematic pretreatment screening. *Obstet Gynecol* 1998;91:40-4
36. Perez-Medina T, Martinez O, Folgueira G, Bajo J. Which endometrial polyps should be resected? *J Am Assoc Gynecol Laparosc* 1999;6:71-4
37. Ben-Arie A, Goldchmit C, Laviv Y, Levy R, et al. The malignant potential of endometrial polyps. *Eur J Obstet Gynecol Reprod Biol* 2004;115(2):206-10.
38. Shushan A, Revel A, Rojansky N. How often are endometrial polyps malignant? *Gynecol Obstet Invest* 2004;58(4):212-5.
39. Pontes A, Triman p, Marcello et al. Clinical Treatment and Follow-up of Endometrial Hyperplasia. *Rev. Bras. Ginecol. Obstet.* [online]. 2000, vol. 22, no. 6, pp. 325-331
40. Kurman RJ, Kaminski PF, Norris HJ. "The behavior of endometrial hyperplasia. A long-term study of "untreated" hyperplasia in 170 patients". *Cancer* 1985, 56 (2): 403-12
41. S. Clement, B. Candy, V. Heath, M. To and K.H. Nicolaides, Transvaginal ultrasound in pregnancy: Its acceptability to women and maternal psychological morbidity, *Ultrasound Obstet Gynecol* 22 (2003), pp. 508–514.

42. Richman TS, Viscomi GN, deCherney A, Polan ML, Alcebo LO. Fallopian tubal patency assessed by ultrasound following fluid injection. *Radiology* 1984; 152: 507-510

IX. ANEXOS

1. HOJA DE DATOS

FUR: No. de Registro: Fecha: No. Correlativo		
Diagnóstico clínico _____		
Informe de Ultrasonido Transvaginal		
	Si	No
Mioma Submucoso		
Pólipo Endometrial		
Hiperplasia Endometrial		
Otros:		
Cavidad endometrial Normal		
Informe de Histerosonograma		
Mioma Submucoso		
Pólipo Endometrial		
Hiperplasia Endometrial		
Otros:		
Cavidad Endometrial Normal		
Ultrasonografista: _____		

2. CONSENTIMIENTO INFORMADO

1. Introducción

Por este medio se le invita a participar en el estudio COMPARACIÓN DEL HISTEROSONOGRAMA Y ULTRASONIDO TRANSVAGINAL PARA LA DETECCIÓN DE MASAS INTRACAVITARIAS EN PACIENTES CON HEMORRAGIA UTERINA ANORMAL, cuyo objetivo es demostrar la eficacia del histerosonograma en comparación con el ultrasonido transvaginal. Debido a que se realizará una intervención terapéutica, se solicita su consentimiento para participar.

2. Antecedentes

La hemorragia uterina anormal es una de las principales causas de consulta al médico y provoca ansiedad y malestar, es necesaria la identificación de la causa específica para brindar el tratamiento más oportuno. El histerosonograma es un estudio altamente específico y sensible para la detección de anomalías cavitarias uterinas como causa de hemorragia uterina anormal.

3. Propósito del estudio

Demostrar la eficacia diagnóstica del histerosonograma frente al ultrasonido transvaginal para la detección de masas intracavitarias.

4. Diseño del estudio

Este estudio es un ensayo clínico que se llevará a cabo entre enero del año 2008 y diciembre del 2010 en el departamento de Ginecología y Obstetricia. Participarán todas las pacientes que consulten por hemorragia uterina anormal que se encuentren entre los 15 y los 49 años, se realizara tanto ultrasonido vaginal como histerosonograma a cada paciente de donde se obtendrán los resultados.

5. Lo que se pedirá que se haga en participación

Cada paciente acudirá a una sola cita una vez sea confirmado el diagnóstico de hemorragia uterina anormal y se realizara una sola vez la intervención diagnostica, por lo cual cada paciente deberá someterse a ambos estudios, los cuales a la vez son complementarios.

6. Pacientes que pueden participar

Pacientes con hemorragia uterina anormal entre los 15 y los 49 años que acuden a consulta externa de ginecología del hospital Roosevelt y que no tengan ninguno de los factores de los criterios de exclusión.

7. Pacientes que a pesar de criterios de inclusión no pueden participar:

Mujeres que termodinámicamente inestables que no puedan esperar una determinación diagnóstica

8. Responsabilidad de las pacientes

Las pacientes deben colaborar con el procedimiento de realización primero de un ultrasonido transvaginal y luego del histerosonograma que es mínimamente invasivo donde se coloca una sonda de histerosonograma hasta terminar el estudio.

9. Riesgos molestias y efectos secundarios

El uso de antiinflamatorios no esteroideos será suficiente si se presentan molestias secundarias al procedimiento.

10. Qué hacer en caso de efectos adversos

Se podrá suspender el estudio en el momento que el paciente así lo considere si las molestias fueran demasiado

11. Beneficios esperados

Obtener un diagnóstico más efectivo sin necesidad de procedimientos más invasivos

12. Participación voluntaria

La paciente, como participante voluntaria de este estudio, puede negarse a participar o salirse del estudio en cualquier momento.

13. Compensación por participación

No se remunerará económicamente a las participantes.

14. Publicación y confidencialidad

El presente estudio garantiza la privacidad de todas las participantes. No se publicarán nombres en el informe final. Los números de registros, así como los expedientes de las pacientes participantes, de tenerlos, serán manejados exclusivamente por los investigadores, de manera confidencial.

15. En caso de complicaciones o preguntas. Puede comunicarse con el Dr. Abner Santos López directamente, o al 5412 2064 (investigador), o con el Dr. Gonzalo Samayoa (asesor) al teléfono 1770 (telemensaje).

16. Consentimiento del participante

Yo, _____ de _____ años de edad, quien me identifico con cédula de vecindad No. _____ y registro _____ por medio de la presente expreso que he leído las tres hojas del consentimiento informado para el estudio “Comparación del histerosonograma y ultrasonido transvaginal para la detección de masas intracavitarias en pacientes con hemorragia uterina anormal” Se me ha aclarado las dudas que me surgieron sobre el estudio y los procedimientos que se realizarán. Asimismo expreso que deseo participar voluntariamente y comprendo que puedo retirarme del estudio en cualquier momento si lo considero necesario, sin afectar negativamente mi salud. Se me entregará una copia del consentimiento una vez éste sea firmado de manera voluntaria por mi persona.

f) _____

Nombre:

Cédula:

Fecha:

OBTUVO CONSENTIMIENTO:

f) _____

Nombre:

El autor concede permiso para reproducir total o parcialmente y por cualquier medio la tesis titulada: “COMPARACIÓN DEL HISTEROSONOGRAMA Y ULTRASONIDO TRANSVAGINAL PARA LA DETECCIÓN DE MASAS INTRACAVITARIAS EN PACIENTES CON HEMORRAGIA UTERINA ANORMAL” para propósitos de consulta académica. Sin embargo, quedan reservados los derechos de autor que confiere la ley, cuando sea cualquier otro motivo diferente al que se señala lo que conduzca a su reproducción o comercialización total o parcial.