

**UNIVERSIDAD SAN CARLOS DE GUATEMALA
FACULTAD DE CIENCIAS MÉDICAS
ESCUELA DE ESTUDIOS DE POSGRADO**

The seal of the University of San Carlos of Guatemala is a large, circular emblem in the background. It features a central figure of a man on horseback, likely a saint or historical figure, surrounded by various symbols including a crown, a lion, and architectural elements. The Latin text 'ACADEMIA CAROLINA CONSPICUA' is at the top and 'UNIVERSITAS SAN CAROLIS GUATEMALENSIS INTER CAETERAS' is at the bottom.

**MANEJO DE LAS MALFORMACIONES ARTERIOVENOSAS
CEREBRALES EN EL HOSPITAL GENERAL SAN JUAN DE DIOS**

PEDRO JAVIER BROL LOPEZ

Tesis

**Presentada a las autoridades de la
Escuela de Estudios de Posgrado de la
Facultad de Ciencias Médicas
Maestría en Neurocirugía
Para obtener el título de
Maestro en Ciencias en Neurocirugía**

Febrero 2013



Facultad de Ciencias Médicas Universidad de San Carlos de Guatemala

UNIVERSIDAD DE SAN CARLOS DE GUATEMALA

LA FACULTAD DE CIENCIAS MÉDICAS

ESCUELA DE ESTUDIOS DE POSTGRADO

HACE CONSTAR QUE:

El Doctor: Pedro Javier Brol López

Camé Universitario No.: 100012729

Ha presentado, para su EXAMEN PÚBLICO DE TESIS, previo a otorgar el grado de Maestro en Neurocirugía, el trabajo de tesis **"Manejo de las malformaciones arteriovenosas cerebrales en el Hospital General San Juan de Dios"**.

Que fue asesorado: Dr. Jaime Hernández Ola

Y revisado por: Dr. Miguel Romero Padilla MSc.

Quienes lo avalan y han firmado conformes, por lo que se emite, la ORDEN DE IMPRESIÓN para febrero 2013.

Guatemala, 05 de febrero de 2013


Dr. Carlos Humberto Vargas Reyes MSc.
Director
Escuela de Estudios de Postgrado


Dr. Luis Alfredo Ruiz Cruz MSc.
Coordinador General
Programa de Maestrías y Especialidades

/lamo

2ª. Avenida 12-40, Zona 1, Guatemala, Guatemala
Tels. 2251-5400 / 2251-5409
Correo Electrónico: especialidadesfacmed@gmail.com

FONOS

18

-44

3-32

3-45

14

Hospital General "San Juan de Dios"

Guatemala, G. A.

CALLE
"HOSPGRAL"
GUATEMALA

0105-07-4-2012


Guatemala, 24 abril 2012

Doctor
Axel Oliva González
Coordinador específico de Programas de Postgrado
Hospital General San Juan de Dios.

Estimado Doctor Oliva:

Por este medio le informo que asesoré el contenido del informe Final de Tesis con el título de "MANEJO DE LAS MALFORMACIONES ARTERIOVENOSAS CEREBRALES EN EL HOSPITAL GENERAL SAN JUAN DE DIOS", (Enero del 2008 a diciembre 2010) presentado por el Doctor Pedro Javier Brol López, carné No. 100012729, el cual apruebo por llenar los requisitos solicitados por la Maestría en Neurocirugía del Hospital General San Juan de Dios y de la Universidad San Carlos de Guatemala.

Sin otro particular me suscribo de usted, atentamente.


Doctor Jaime Hernández Ola
Asesor de Tesis
Jefe Departamento de Neurocirugía
Hospital General San Juan de Dios



Dr. Jaime Hernández Ola
-JEFE NEUROCIROLOGIA
Hospital General San Juan de Dios

Guatemala 07 de agosto de 2012

Doctor
Edgar Axel Oliva González
Coordinador Específico de Programas de Postgrado
Hospital General San Juan de Dios
Edificio.-


Estimado doctor Oliva González:

Por este medio le informo que revisé el contenido del Informe Final de Tesis con el título **“Manejo de las malformaciones arteriovenosas cerebrales en el Hospital General San Juan de Dios, de enero 2008 a diciembre 2010”**; presentado por el **doctor Pedro Javier Brol López**, el cual apruebo por llenar los requisitos solicitados por la Maestría en Neurocirugía del Hospital General San Juan de Dios y de la Universidad de San Carlos de Guatemala.

Sin otro particular, me suscribo de usted

Atentamente,

“ID Y ENSEÑAD A TODOS”


Dr. Miguel Romero Padilla
Revisor de Tesis
Docente Responsable Postgrado Neurocirugía
Escuela de Estudios de Postgrado
Hospital General San Juan de Dios

Miguel Romero Padilla
Neurocirujano
Colegiado 19111
Hospital General San Juan de Dios

Cc .Archivo
EAOG/Roxanda U.

DEDICATORIA

A:

Dios, por haberme permitido llegar hasta este punto y haberme dado paciencia y salud para lograr mis objetivos, además de su infinita bondad y amor.

Mis padres, por haberme apoyado en todo momento, por sus consejos, sus valores, sus ejemplos de perseverancia, de constancia y por la motivación constante que me ha permitido ser una persona de bien, pero más que nada por su amor.

Mi Esposa Silvia, por tu paciencia, tu apoyo y tu ejemplo de esfuerzo para ser mejor cada día, sobre todo por tu amor incondicional." Te Amo".

Mis Hijos, Pedro y Kamilla, porque ellos son el motor principal y por quienes me esfuerzo para ser mejor día a día.

Mi Hermano Oscar, mis sobrinos Sarita y Oscarito por apoyarme incondicionalmente en todo momento y por creer siempre en mí.

Mis Abuelitas, Bertita, Chagüita y Doña Coni que desde el cielo estarán compartiendo este triunfo.

Mis suegros, por su apoyo incondicional.

Todos mis tíos, tías, primos, sobrinos que a lo largo de los años siempre me apoyaron.

Mis Profesores que con sus sabias enseñanzas labraron en mi lo que hoy soy nunca tendré como pagarles

Mis amigos por haber hecho de esta etapa un trayecto de vivencias que nunca olvidare, ustedes saben quiénes son.

Y muy especial a todos mis pacientes que pusieron su confianza en mi espero no haberlos defraudado.

INDICE

| | PAGINAS |
|---|---------|
| Resumen..... | i |
| I. Introducción..... | 1 |
| II. Antecedentes..... | 2-16 |
| III. Objetivos..... | 17 |
| IV. Material y Métodos..... | 18-20 |
| V. Resultados..... | 21-23 |
| VI. Discusión y análisis de Resultados..... | 24-26 |
| VII. Referencias Bibliográficas..... | 27-28 |
| VIII. Anexos..... | 29-30 |

RESUMEN

Las Malformaciones Arteriovenosas (MAV) cerebrales son complejos nidos de vasos anormales resultado de la falla en la embriogénesis de la normal diferenciación de los canales vasculares primordiales en arterias maduras, capilares y venas. **Objetivo:** Describir la experiencia en el manejo de las MAV cerebrales ingresados en el Hospital General San Juan de Dios de enero del 2008 a diciembre del 2010. **Método:** Se realizó un estudio descriptivo de todos los pacientes niños y adultos ingresados a los diferentes servicios de Neurocirugía con diagnóstico de MAV cerebral confirmado con diferentes estudios Angiográficos. Se clasificaron según la escala de Spetzler Martin y se les dio seguimiento en el posoperatorio hasta su egreso. **Resultados:** Se hizo el diagnóstico en 37 pacientes de los cuales el 60% fueron hombres. La mayor frecuencia se encontró en pacientes de 21 a 30 años de edad con una edad promedio de 29 años. El síntoma principal de presentación fue la alteración del estado de conciencia seguido por hemiplejia contralateral. El hallazgo tomográfico inicial predominante fue la hemorragia intraparenquimatosa o subaracnoidea, siendo las regiones anatómicas más frecuentes el área parietal y temporal. Según la clasificación de Spetzler Martin las lesiones clasificadas en Grado II fueron las más frecuentes con 41% y las Grado III representaron el 27%, de los 37 pacientes se sometieron a cirugía 23, de los cuales 43% presentó secuelas neurológicas post operatorias tales como hemiplejias y afasias de origen motor. Hubo un caso de mortalidad transoperatoria que representa el 4.3% de los pacientes operados.

I. INTRODUCCION

Las malformaciones Arteriovenosas son complejos nidos de vasos anormales resultado de la falla en la embriogénesis de la normal diferenciación de los canales vasculares primordiales en arterias maduras, capilares y venas. Estas tienen relación directa con los mecanismos hemodinámicos alterados que se inician en la gestación y prosiguen su desarrollo con la edad, por ello son consideradas lesiones congénitas que usualmente no dan síntomas hasta la segunda o cuarta década de la vida, usualmente debutan con hemorragia cerebral o pueden presentar convulsiones como síntomas iniciales. La hemorragia cerebral es la presentación más frecuente, principalmente corresponde a las malformaciones arteriovenosas de tamaño pequeño, el promedio de hemorragia es de 2.4% por año con una mortalidad del 1%. El tratamiento de las malformaciones debe ser radical mediante alternativas de tratamiento enfocadas a eliminar la posibilidad de hemorragia cerebral y sus consecuencias (1, 2, 3).

Este tratamiento ha evolucionado con el paso del tiempo tomando un gran auge la Radiocirugía y la Terapia Endovascular a nivel mundial, lamentablemente en nuestro medio no se ha logrado avanzar en este sentido teniendo como única alternativa la microcirugía la cual en manos experimentadas ha tenido buenos resultados en malformaciones grado I, II, y III.

El tratamiento quirúrgico de las patologías vasculares cerebrales como las Malformaciones Arteriovenosas (MAV) son procedimientos microquirúrgicos de alta dificultad debido a la estructura compleja de estas lesiones y los potenciales efectos post operatorios en el cerebro; Requieren de una técnica meticulosa y el uso de tecnología adecuada para el éxito quirúrgico en beneficio del paciente. La total resección de la MAV elimina el potencial riesgo de hemorragia cerebral y sus consecuencias, bajo estas circunstancias es necesario contar con un método diagnóstico eficaz que permita planear la cirugía, la angiografía cerebral ha sido y seguirá siendo el estándar de oro para el diagnóstico de estas patologías.(1,2,3,4) Sin embargo los costos de la misma y los problemas técnicos en nuestro hospital han hecho de la Angiotomografía una valiosa herramienta para el diagnóstico de las mismas y de la Angioresonancia Magnética en pacientes que no debutan con hemorragia.

El propósito del trabajo es dar a conocer la experiencia del manejo de las Malformaciones Arteriovenosas cerebrales y los resultados posoperatorios los métodos diagnósticos utilizados y la mortalidad de los mismos por lo que presento un estudio prospectivo de 37 casos obtenidos en el periodo de enero del 2,008 a diciembre del 2,010 en el Departamento de Neurocirugía del Hospital General San Juan de Dios.

II. ANTECEDENTES

DEFINICIÓN

Son lesiones cerebrales constituidas por tejido vascular malformado. Representan la persistencia de sectores del lecho vascular primitivo embrionario, más allá de la etapa de diferenciación vascular.

TIPO HISTOLÓGICO

De acuerdo a Mc Cormick ^(3, 4, 5), existen cuatro tipos morfológicos (Figura 1).

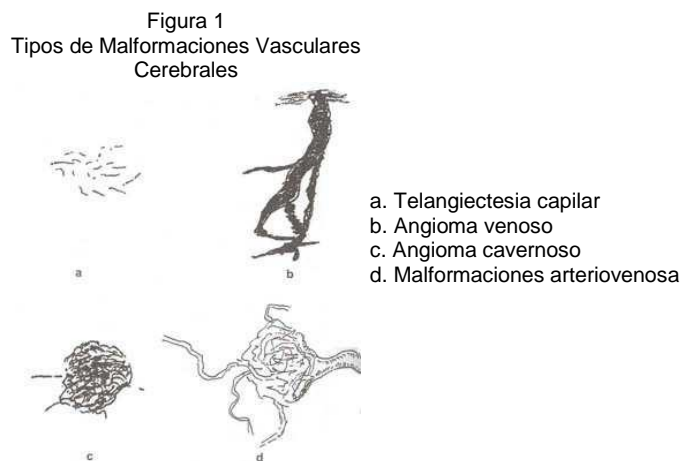
- Telangiectasias capilares
- Angiomas venosos
- Angioma cavernoso
- Malformación arteriovenosa (MAV)

En relación a su frecuencia como hallazgo de autopsia, Mc Cormick ⁽⁶⁾, en 4069 cerebros consecutivos encontró que 165 (4,05%) tenían una o más malformaciones. De ellas las malformaciones venosas fueron en total 109 (2,7%), las telangiectasias capilares 28 (0,69%), las MAV 24 (0,59%) y los angiomas cavernosos 16 (0,39%).

TIPOS DE MALFORMACIONES

• Telangiectasias capilares

Están compuestas por pequeños vasos de tipo capilar, separados por tejido cerebral relativamente normal. Por lo general son pequeñas y pueden ocurrir en cualquier lugar del cerebro aunque son algo más frecuentes en la región subcortical de hemisferios cerebrales cerca al cuerpo estriado, en protuberancia, o pedúnculo cerebeloso medio. Es muy raro que sangren y son en realidad hallazgos de estudios de imágenes o de autopsias.^(2,4)



• Malformaciones venosas

Estas lesiones pueden ser de dos tipos:

- Los angiomas venosos, que están compuestos por venas de diferente tamaño que tienden a formar plexos con presencia de tejido cerebral interpuesto. Las venas confluyen en una sola vena gruesa central que puede drenar a venas superficiales, al seno longitudinal superior (SLS) o al sistema venoso de la Vena de Galeno (4, 5).

Son más comunes en las regiones irrigadas por la arteria cerebral media (7).

En los estudios de anatomía patológica (AP) son las lesiones vasculares que se encuentran con mayor frecuencia.

- Las várices venosas consisten en la presencia de una vena única, que por lo general es una vena anormalmente dilatada. Se distingue de una vena cerebral congestionada porque se le encuentra en un lugar de parénquima cerebral que no corresponde al pasaje de venas gruesas de acuerdo al patrón normal de circulación cerebral. Por otro lado tiene diámetro anormal para los casos con ubicación subcortical. Sus paredes se encuentran hialinizadas (4).

• Angiomas cavernosos

Estas lesiones, histológicamente están compuestas por vasos sinusoidales de diferente tamaño que muestran una estructura sólida, compacta. Prácticamente no existe parénquima cerebral entre los vasos. Pueden existir diminutos vasos aferentes, eferentes y venas de drenaje. Los vasos se separan por septum de colágeno y muestran sangre en diversos estadios de degradación e incluso pueden encontrarse vasos trombosados. La ausencia de tejido cerebral interpuesto los diferencia de las telangiectasias capilares (4, 5).

Tienen un aspecto nodular, color rojizo. Su tamaño varía desde lesiones puntiformes hasta lesiones de varios centímetros.

Se encuentran con frecuencia signos de hemorragias previas, con fibrosis y macrófagos con inclusiones de hemosiderina. Se pueden presentar en cualquier lugar del sistema nervioso central, con cierta tendencia a ser múltiples, y más a nivel del tronco cerebral, donde tienden a adoptar con mayor frecuencia la forma quística. Otras localizaciones frecuentes son hemisferios cerebrales en sector subcortical, cerca a la cisura de Rolando y ganglios basales. Rara vez se encuentran adheridos a meninge basal, seno cavernoso o aparato optoquiasmático.

En general se les encuentra con mayor frecuencia a nivel supratentorial (70%) (4).

• Malformaciones arteriovenosas (MAV)

Están constituidas por una compleja malla de arterias y venas malformadas unidas por fístulas (3, 4, 5, 7, 8.). Las malformaciones arteriovenosas no tienen lecho capilar interpuesto; las pequeñas arterias tienen una deficiente capa muscular y las venas una mal definida capa elástica. La lesión puede ser compacta o de tipo plexiforme. El tejido cerebral entre estos vasos es por lo general gliótico y con hemosiderina como residuo por hemorragias previas. En algunos

especímenes se puede encontrar depósito de calcio en las pared de los vasos. Además, es probable encontrar aneurismas intranidales o cercanos a la lesión.

Estas lesiones pueden tener una ubicación supra o infratentorial, siendo las más frecuentes las supratentoriales (70-76%) . A este nivel tienden a adoptar forma piramidal, con el vértice hacia la superficie ventricular.

Se considera que de acuerdo a los estudios de autopsia los angiomas venosos son el tipo más común de lesión vascular, pero que la MAV es la lesión que con mayor frecuencia se hace sintomática (4).

I. HISTORIA NATURAL

1. Telangiectasias capilares

Constituidas por vasos capilares malformados, son consideradas lesiones de bajo flujo, por lo general no aparecen en estudios radiográficos, y son hallazgos incidentales de autopsia sin significado clínico. Estas lesiones pueden ser solitarias o múltiples especialmente si se encuentran asociadas a síndromes, como Sturge-Weber, Osler-Weber-Rendu, Wyburn-Mason (4, 5, 8)

Pueden presentarse concomitantemente con otras malformaciones vasculares como angioma venoso o angioma cavernoso.

En estas lesiones el riesgo de hemorragia es muy bajo, excepto en casos ubicados en tronco cerebral (4).

2. Angiomas venosos

Son demostrados por los estudios de imágenes en pacientes con síntomas inespecíficos. Pueden aparecer en tomografía o resonancia magnética o angiorresonancia.

Clínicamente son silentes, rara vez producen convulsiones y aún es más rara la posibilidad de que presenten cuadros de hemorragia.

Esta red de venas malformadas, muchas veces está drenando territorios de tejido cerebral normal entre los vasos o de la vecindad, y tienen un flujo y presión intraluminal bajos (Figura 2 a-b).

3. ANGIOMA CAVERNOSO

3.1. Historia natural y expresión clínica

La historia natural no es completamente conocida. En la mayoría de casos estas lesiones son esporádicas, pero en algunas oportunidades se ha encontrado incidencia familiar con transmisión autosómica dominante (4).

Se les ha encontrado en 0,02 a 0,13 de grandes series de autopsias. En el grupo de malformaciones vasculares del sistema nervioso central, el angioma cavernoso representa el 5

a 13% del total. Tiene mayor tendencia a ser múltiple y con mayor frecuencia sintomático comparado con las lesiones vasculares precedentes (70% de casos reportados).

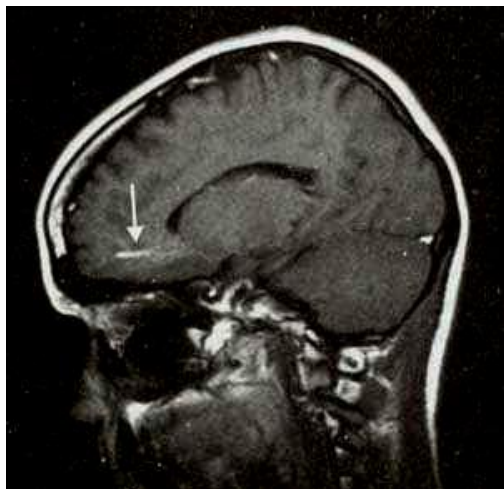

Figura 2^a

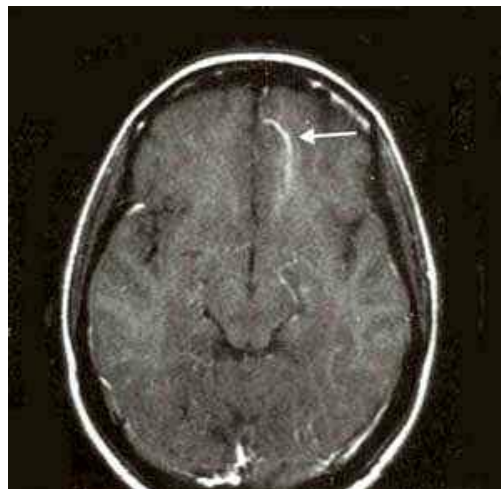


Figura 2b

Figura 2a. Resonancia magnética de cerebro que muestra lesión tipo angioma venoso frontal basal derecho, subcortical que inicia a nivel subependimario y drena a venas de polo frontal. **Figura 2b.** La misma lesión en corte axial

La RMN por su gran sensibilidad diagnóstica ha logrado demostrar los angiomas cavernosos con mayor eficacia, ya que en el pasado estas lesiones no eran demostradas por estudios angiográficos (se considera malformación vascular angiográficamente oculta).

Los angiomas cavernosos se expresan clínicamente con convulsiones (31 a 55%) especialmente en los casos de lesiones supratentoriales (Figura 3). La segunda forma clínica de expresión es con síntomas neurológicos focales progresivos, semejando a la evolución de un tumor cerebral, dando síntomas como diplopia, trastorno sensitivo, hemiparesia o ataxia (35 a 50% de los casos reportados). Esta forma clínica es más frecuente en casos de angioma cavernoso de fosa posterior (Figuras 4) (4).

La cefalea como síntoma inicial se puede ver en el 25 a 30% de casos

La forma de presentación con un cuadro clínico de tipo hemorrágico se presenta en 6 a 30% de casos (4, 8).

El riesgo de hemorragia se ha reportado en 0,25% por persona y por año de exposición .

En la mayoría de los casos que debutan con hemorragia, la evolución favorable es lo más frecuente, y por lo general, no es incapacitante, pero se considera que en la evolución natural, una hemorragia es seguida por una incidencia significativamente mayor de otras hemorragias que pueden llegar a ser incapacitantes o mortales. Es en estas circunstancias que el riesgo de resangrado es 0,8% por persona anual acumulativo.

3.2. Diagnóstico

La angiografía cerebral es positiva sólo en el 30 a 33% de casos y los hallazgos no son específicos: zonas avasculares en fase capilar, desplazamiento de vasos en ausencia de circulación patológica (blush).

Puede encontrarse retención de contraste en fase venosa, o venas de drenaje prematuras o prominentes.

La TAC cerebral es por lo general el primer examen obtenido en pacientes con presentación clínica aguda. Se presentan como imágenes nodulares, levemente hiperdensas y heterogéneas. Hay calcificaciones en el 14% y no tienen edema, o es mínimo. Captan en forma variable el contraste, aunque con mayor frecuencia en forma discreta.

La RNM cerebral es el examen de elección en el angioma cavernoso. Suele ser característica la imagen nodular, de bordes bien definidos, con áreas periféricas o internas que muestran los diversos estadios de evolución de hemorragia previa, donde los casos agudos, hasta una semana, muestran en T1 señal isointensa o levemente hipointensa comparada con la sustancia gris, y en T2 hipointensidad debido a la presencia de deoxihemoglobina de los hematíes (Figura 5).

En cambio, en casos subagudos, semanas o meses, se ven hiperintensidades en T1 y T2 debido a la metahemoglobina.

4. MALFORMACIONES ARTERIOVENOSAS

4.1. Historia natural y cuadro clínico

Se considera que clínicamente las MAV (Figura 7) son las más peligrosas de todas las malformaciones vasculares cerebrales. Estas lesiones se pueden hacer sintomáticas a cualquier edad; pero el pico de mayor incidencia es en la 4.a década de vida. Hay un ligero predominio de sexo masculino, en relación 1,4: 1. En estadísticas de EE.UU., la prevalencia es de 0,14% anual de MAV en la población general.

El promedio de edad al primer diagnóstico de los pacientes con MAV es a los 33 años, esto es 10 años antes de lo que sucede en pacientes con aneurismas cerebrales (4).

El 64% de la MAV se diagnostica antes de los 40 años de edad (3).

Se considera que la MAV puede presentarse inicialmente con:

a. Hemorragia (50 a 60% debuta con cuadro hemorrágico) (4, 7, 8).

El pico de hemorragia está entre los 15 a 20 años de edad y el riesgo de sangrado para una MAV que ya es sintomática es de 3-4% anual acumulativo (4, 8, 9) y mayor aún si ha debutado con hemorragia.

El riesgo de muerte con el primer episodio hemorrágico es del 10%. La MAV pequeña tiene más riesgo de sangrar y por ello mayor mortalidad que las MAV grandes, y esto se debe a que las arterias aferentes de la MAV pequeña tienen mayor presión por mayor resistencia al flujo.

Las MAV de la fosa posterior en caso de sangrado tienen un peor pronóstico.

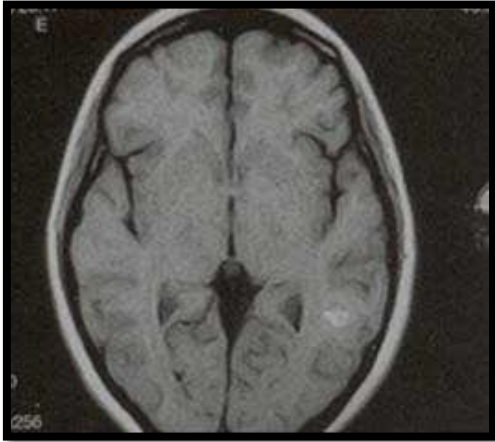

Figura 3. Imagen de RMN cerebral en corte axial en fase T1, que demuestra lesión nodular hiperintensa a nivel subcortical del lóbulo temporal izquierdo. La lesión no genera edema ni efecto de masa. No captaba Gadolínico, es compatible con angioma cavernoso.

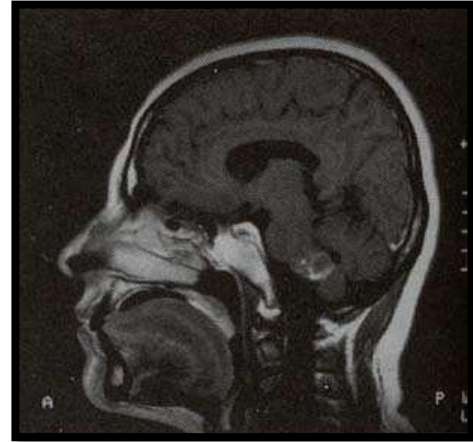

Figura 4. Lesión nodular de borde definidos compatible con angioma cavernoso de localización a nivel de unión bulbo protuberancial, con signo de hiperseñal en su polo caudal por hemorragia de evolución subaguda.

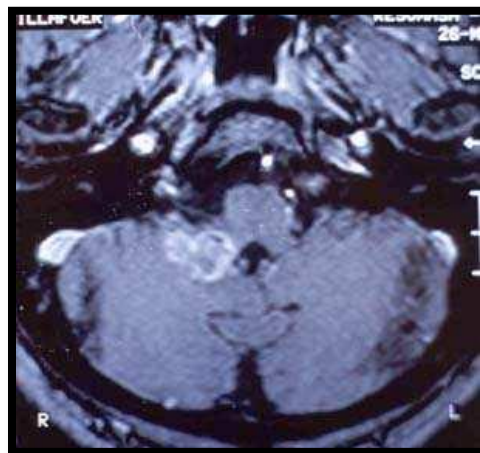

Figura 5. RMN cerebral con infusión de contraste (Gadolínico) demuestra lesión compatible con angioma cavernoso ubicado entre pedúnculo cerebeloso inferior y amígdala cerebelosa derecha. La lesión muestra bordes bien definidos con escaso edema en la periferia y el contenido es isointenso

En caso de rotura de una MAV, la hemorragia intraparenquimal es más frecuente (más de 60% de casos) que la hemorragia subaracnoidea o intraventricular, pero no conlleva un alto riesgo de resangrado como en los aneurismas.

El sangrado subaracnoideo se ve en el 30% de MAV cerebrales rotas y la zona de lesión está a nivel de su porción cortical o cisternal.

Hay casos de hemorragia intraventricular en el 10%.

Los casos de hemorragia intraparenquimal pueden tener extensión subaracnoidea o ventricular al ingresar sangre a dichos compartimentos.

El vasoespasmo es en general menos frecuente y de menor intensidad, excepto cuando el sangrado es marcado en las cisternas y el espasmo puede ser tan intenso como en los aneurismas. (4,7)

b. Síndrome convulsivo:

Se presenta como síntoma inicial en el 28 al 46% de casos (9), el patrón más frecuente es el de crisis convulsivas focales sin pérdida de conocimiento, pueden tener generalización secundaria. Con menos frecuencia, las crisis son tónico clónico generalizadas o psicomotoras.

El síndrome convulsivo se asocia más a las MAV grandes. Se ha visto que cuanto más joven es el paciente al momento del diagnóstico tiene mayor posibilidad de desarrollar síndrome convulsivo a repetición.

En los casos en que la MAV debuta con cuadro hemorrágico puede asociar también síndrome convulsivo y esto ocurre en el momento del ictus o posterior a él. Se ha calculado que el riesgo a desarrollar en este caso cuadro convulsivo a repetición es de 22% en 20 años. (4)

c. Cefalea:

Este síntoma se presenta en el 10 a 34% de casos (3) como cuadro inicial. Es frecuente que adopte el patrón de tipo cefalea vascular migrañosa, por lo general unilateral.

d. Efecto compresivo:

Las MAV en raras ocasiones pueden debutar con síntomas de tipo compresivo sobre estructuras cerebrales. Es el caso de MAV de la fosa posterior o de la región de la Vena de Galeno (VG), que ejercen compresión sobre la lámina cuadrigémina y por tanto obstrucción del acueducto de Silvio, el resultado es un cuadro de hidrocefalia obstructiva, que puede incluso ser aguda. (4)

e. Isquemia por robo vascular:

Las MAV son capaces de producir cuadro isquémico por disminución del flujo sanguíneo cerebral en áreas periféricas a la lesión. Este mecanismo es causante de cuadros demenciales o de déficit sensitivo motor progresivo. Se ha visto que estos síntomas tienen mejor pronóstico con el tratamiento de la MAV. (4)

4.2. Diagnóstico

El examen de elección en el estudio de la MAV es la angiografía cerebral. Este examen permite ver datos morfológicos de la lesión, especialmente los vasos aferentes, debe observarse el número de arterias nutricias. Esto es importante para la planificación de la cirugía o de la terapia endovascular. Verificar si existen vasos de “pasaje”. Ver las anastomosis con ramas de carótida externa o de circulación posterior, si hay aneurismas asociados, fístulas de llenado precoz y espasmo arterial.

Analizar además las características morfológicas del nido y en el sistema de drenaje venoso y definir si este último está principalmente orientado al territorio superficial o al profundo (Figuras 6a y 6b).

La TAC cerebral permite detectar las MAV en 85 a 90% de casos (3). Estas lesiones se ven como imágenes levemente hiperdensas, irregulares bien definidas, que no producen efecto de masa y que con la administración de contraste se realzan intensamente. Otros hallazgos son calcificaciones y áreas de encefalomalacia por hemorragia previa (Figuras 7a y 7b).

Es de notar que en casos de hematoma con marcado efecto de masa las MAV pequeñas subcorticales no son visibles por lo que debe repetirse el examen a las dos o tres semanas.

La RMN ofrece datos morfológicos más precisos que la TAC y además datos funcionales, por ello la ha desplazado en el estudio preoperatorio. La MAV se ve como imágenes serpiginosas hipointensas (con señal de vacío en el interior debido a alto flujo vascular). Al administrar sustancia paramagnética (Gadolinio) se define mejor la lesión al aparecer hiperintensa.

La RMN permite ver con más detalle que la TAC el parénquima cerebral circundante especialmente si hay zonas hemorrágicas periféricas a la lesión o áreas isquémicas (Figura 8).

La angiorresonancia magnética está evolucionando rápidamente y tiene la ventaja de ser examen no invasivo y que permite observar con mucho detalle datos morfológicos y fisiológicos (velocidad de flujo) de todo el componente arterial aferente, nido y venas de drenaje de la MAV (Figura 9).

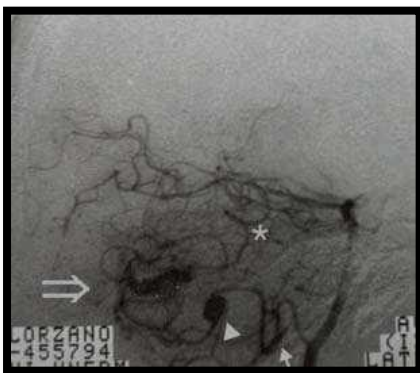


Figura 6a. Angiografía vertebro basilar en proyección lateral, que muestra malformación arteriovenosa irrigada principalmente por arteria cerebelosa posteroinferior y por ramas descendentes de arteria cerebelosa superior(*), Nótese presencia de aneurisma en arteria aferente principal.

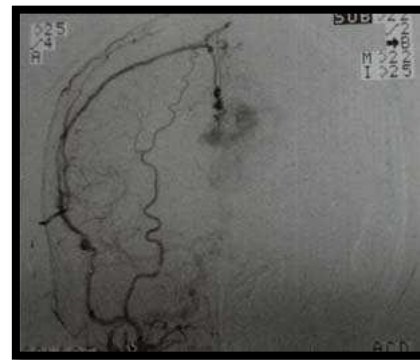
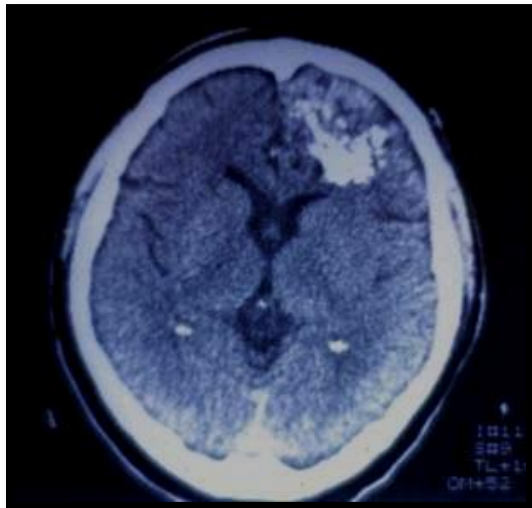
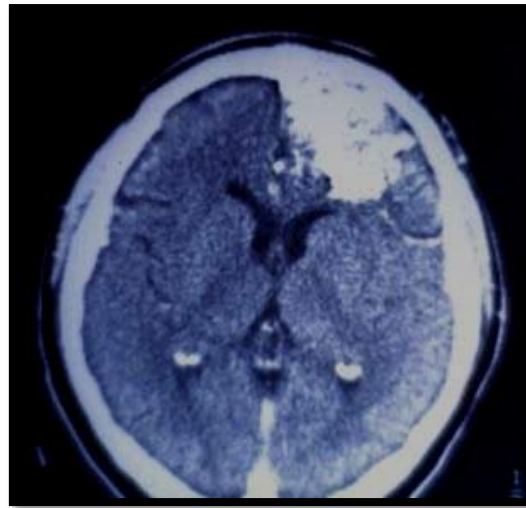


Figura 6b. Muestra fístula discreta arteriovenosa con llenado precoz de vasos venosos en un MAV



7a. TAC cerebral sin contraste que muestra lesión frontal derecha parcialmente calcificada(*), no produce efecto de masa.



7b. La inyección de contraste define lesión hipercaptadora que no produce mayor efecto de masa ni edema perilesional. Lesión es compatible con malformación arteriovenosa.

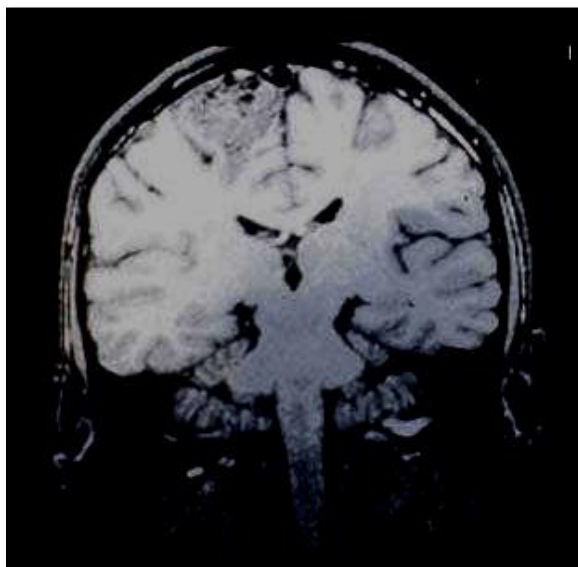


Figura 8. Imagen de resonancia magnética cerebral en fase T1, corte coronal. Muestra zona de hiposeñal de distribución triangular a nivel parietal parasagital derecho. Imagen es compatible con malformación arteriovenosa.

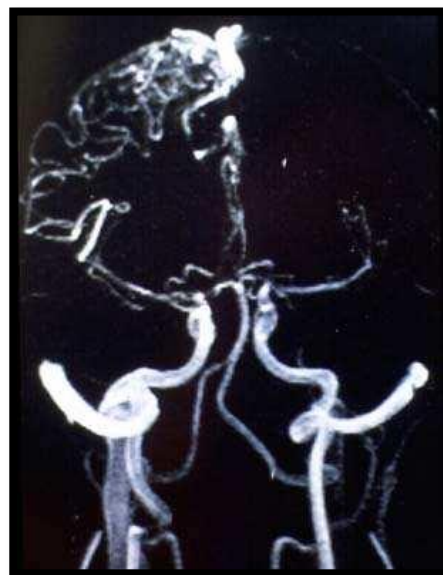

Figura 9. Imagen de angiorresonancia cerebral que muestra simultáneamente las arterias nido y venoso de la MAV parietal derecha visible en fig. 10

Pero hasta la fecha la resolución de la imagen es inferior a la angiografía convencional y por lo tanto no la ha desplazado como examen de elección para la planificación quirúrgica o de terapia endovascular. Su uso está restringido a casos de pacientes con lesiones vasculares cerebrales pero con alergia a medios de contraste, discrasias sanguíneas, enfermedad de tejido conectivo, pacientes con insuficiencia renal, aterosclerosis avanzada y gestantes en primer trimestre.

II. TRATAMIENTO DE LAS MALFORMACIONES VASCULARES

1. TELANGIECTASIAS CAPILARES

Estas lesiones no tienen indicación de tratamiento. Su bajo flujo, escaso riesgo de sangrado y su ubicación por lo general profunda hacen que el tratamiento conservador sea el más apropiado.

2. ANGIOMA VENOSO

En general, estas lesiones no deben ser tratadas, debido a que también son parte del sistema de drenaje venoso del tejido cerebral normal de territorios vecinos. Se indica la cirugía sólo en casos de hemorragia documentada o por cuadro convulsivo intratatable definitivamente atribuible a la lesión.

3. ANGIOMA CAVERNOSO

Al haber mejorado la capacidad diagnóstica de estas lesiones con la RNM, y con el desarrollo actual de la microcirugía se están evaluando los criterios para la indicación del tratamiento de los angiomas cavernosos.

En general, debido a que esta lesión tiene una baja tasa de sangrado (0,7% anual), no existe indicación de cirugía para las lesiones asintomáticas, ni para las lesiones profundas.

Si un angioma cavernoso ha sangrado, se eleva la posibilidad o riesgo de nueva hemorragia, en estos casos debe considerarse la cirugía, especialmente si es accesible.

La misma indicación existe para los casos donde la lesión produce un cuadro convulsivo a repetición o si está produciendo signos de tipo compresivo (efecto de masa).

En el caso de las lesiones pontinas con cuadro de hemorragia a repetición o de déficit neurológico progresivo, y si se trata de lesiones quirúrgicamente accesibles, es preferible la cirugía al tratamiento conservador, ya que este último implica un mayor riesgo de morbimortalidad.

Se considera que la radiocirugía es una alternativa a la cirugía en el tratamiento de los angiomas cavernosos; pero, a la fecha no se ha podido demostrar un claro beneficio terapéutico ya que luego de dos años del procedimiento una mayoría de casos permanece sin variación en el tamaño y aún con riesgo de nuevas hemorragias. Además existe riesgo de radionecrosis asociada al tratamiento lo que genera déficit neurológico adicional. (3, 4, 7, 8)

4. MALFORMACIONES ARTERIOVENOSAS

El principal objetivo del tratamiento de una MAV cerebral es eliminar el riesgo potencial de una hemorragia intracerebral y disminuir la morbimortalidad asociada a esta complicación.

En el proceso de decidir si un paciente con MAV al ser tratado deben tenerse en cuenta que los riesgos sean menores que los de la evolución natural de la enfermedad.

Las modalidades de tratamiento son:

- a. Microcirugía
- b. Terapia endovascular
- c. Radiocirugía

Éstas pueden ser utilizadas como terapia única o en combinación.

Aunque el tratamiento quirúrgico directo permanece como la terapia de elección en la mayoría de casos, debe tenerse en cuenta que en los últimos años se han visto grandes avances en lo que respecta a imágenes, radiocirugía y terapia endovascular que ha contribuido mucho en el manejo actual de estas lesiones.

De todas formas, en la práctica neuroquirúrgica resulta difícil, en algunas oportunidades, decidir si debe tratarse una MAV y con qué modalidad hacerlo.

En 1986, Robert Spetzler publicó su estudio sobre MAV y propuso una escala con la finalidad de sistematizar el grado de complejidad de cada lesión preoperatoriamente y esto permite además tener una idea del pronóstico neurológico postoperatorio. (3, 4, 7, 8)

Escala de Spetzler (10, 11)

Determinación del Grado de MAV

| Factor Puntaje | Tamaño de la MAV | Grado de elocuencia | Patrón de drenaje venoso |
|-----------------------|-------------------------|----------------------------|---------------------------------|
| 0 | | No elocuente | Superficial |
| 1 | Pequeña (< 3 cm) | Elocuente | Profundo |
| 2 | Mediana (3-6 cm) | | |
| 3 | Grande (> 6 cm) | | |

Este sistema se basa en tres componentes:

- Tamaño de la lesión.
- Ubicación en zona elocuente (área que tiene una función neurológica identificable y cuya lesión produce un déficit permanente incapacitante). Se considera como tal la sensorio-motora, del lenguaje, visual, ganglios basales, tálamo e hipotálamo, cápsula interna, tronco cerebral, pedúnculos cerebelosos y núcleos cerebelosos profundos.
- Patrón de drenaje venoso. Superficial si es al sistema venoso cortical. Profundo: si parte o todo el drenaje se hace a venas cerebrales internas, de Galeno, basales o cerebelosa precentral.

Las MAV grado I son pequeñas, superficiales y ubicadas en zona no elocuente.

Las lesiones grado V son extensas, profundas y situadas en áreas neurológicamente críticas.

En las lesiones grado III, últimamente se ha propuesto una modificación por Oliveira considerando que éstas pueden ser divididas en lesiones grado IIIa y IIIb, siendo las primeras las ubicadas a nivel de lóbulos de los hemisferios cerebrales, y las IIIb las situadas en núcleos de sistema estriado, tálamo o tronco cerebral, y que a pesar de tener ambas el mismo puntaje las últimas conllevan un riesgo diferente desde el punto de vista quirúrgico.

• **Recomendaciones de tratamiento**

En pacientes grado I y II el tratamiento recomendado es la cirugía, ya que puede extirparse completamente la lesión sin mortalidad y con una mínima morbilidad. (Figuras 10 y 11).

Los pacientes grado III tienen un grado de dificultad intermedia; si la malformación es de tipo IIIa la indicación es la microcirugía, con terapia endovascular previa. Si es de tipo IIIb lo más recomendable es la radiocirugía aunque en algunos casos seleccionados puede hacerse cirugía

En las lesiones grado IV y V se indica la cirugía (con embolización previa) sólo si las hemorragias son a repetición, o si existe ya un déficit fijo o si el paciente está experimentando un progresivo deterioro de su capacidad funcional

El tratamiento quirúrgico de los pacientes en estos grados y que no están incluidos en la consideración previa, tiene un alto riesgo de morbilidad (50%) y por lo tanto es preferible tratar el caso individualmente. En casos de pacientes sin déficit o con lesiones grandes en áreas elocuentes el manejo es de preferencia conservador.

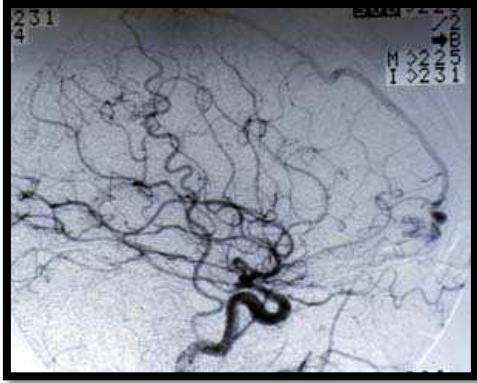
NOTA: En casos de lesiones IIIa, IV o V que hayan sido muy exitosamente tratadas por terapia endovascular y queda un nido residual menor de 3 cm de diámetro, puede aplicarse radiocirugía al nido en vez de realizar cirugía.

• **Tratamiento quirúrgico. Técnica Microquirúrgica**

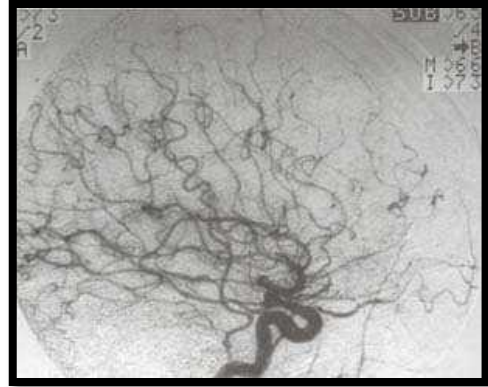Posición. Es importante mantener la posición elevada de la cabeza (aprox. 30°) durante todo el procedimiento quirúrgico ya que se logra disminuir la presión en venas yugulares y por tanto el sangrado durante la microdissección.

La rotación de la cabeza debe hacerse de acuerdo al abordaje planificado, pero a la vez evitar que exista compresión yugular por excesiva rotación o deflexión.

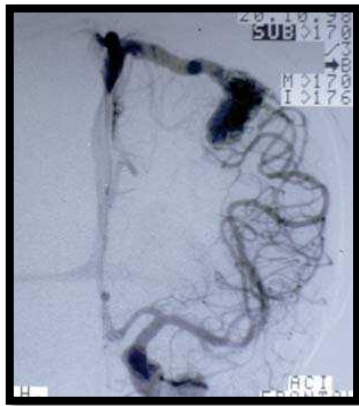
Procedimiento. Se realiza el abordaje de acuerdo con la localización de la lesión y su relación con áreas elocuentes. Las craneotomías en caso de MAV deben ser lo suficientemente amplias como para permitir al cirujano llegar a las cisternas de LCR y exponer no sólo el nido sino también las arterias nutricias y las venas de drenaje. Se realiza el abordaje de acuerdo con la localización de la lesión y su relación con áreas elocuentes.



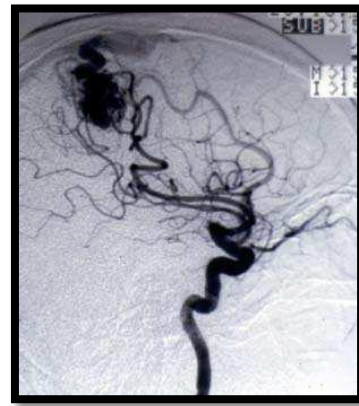10a. Angiografía carotídea izquierda muestra MAV grado I de polo frontal; con vena de drenaje precoz a seno longitudinal superior.



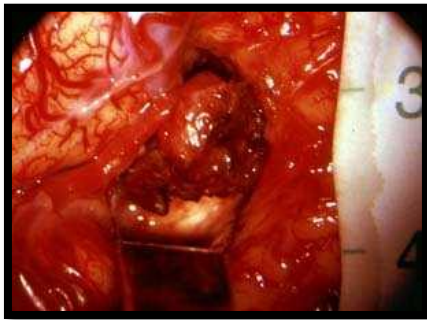
10b. Estado posquirúrgico con extirpación completa de la MAV, paciente sin secuela.



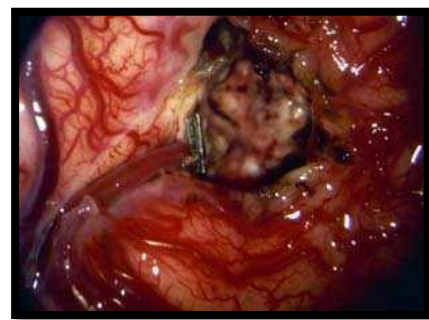
(a)



(b)



(c)



(d)

Figura 11 **a.** Angiografía carotídea izquierda proyección A-P que muestra malformación arteriovenosa frontal izquierda de grado III Spetzler en paciente de 54 años con síndrome convulsivo de inicio tardío. Nótese la profundidad del nido y el drenaje venoso superficial hacia el seno longitudinal superior. **b.** Angiografía incidencia lateral A-P muestra el nido ubicado a nivel frontoparietal izquierdo, la llegada a las arterias silvianas aferentes y el grueso drenaje venoso superficial. **c.** Exposición quirúrgica de la MAV con disección y aislamiento del parénquima cerebral. **d.** Extirpación de la MAV con clipaje de arteria nutricia.

La cirugía de las MAV se rige por el principio que todas las arterias aferentes principales deben ser ocluidas antes de proceder a cerrar el vaso de drenaje venoso principal.

El abordaje de estas arterias se realiza a nivel de los surcos corticales o cisternas y se les ocluye lo más cerca posible al nido y asegurándose de que no sean arterias “de pasaje” ya que éstas luego de dar ramas al nido continúan su recorrido irrigando territorios cerebrales vecinos.

La disección del nido se hace buscando el plano de clivaje y coagulando las pequeñas arterias y venas de la periferia..

Debe evitarse entrar en el nido o dividirlo en fragmentos por que se producirá hemorragia intraoperatoria difícil de cohibir o hemorragia en diferido en el periodo postoperatorio temprano.

Finalmente, las venas principales son fácilmente clipadas y seccionadas.

Es muy importante realizar una revisión y hemostasia prolija del lecho quirúrgico (3, 4, 7, 8).

Manejo postoperatorio. En este periodo debe mantenerse la presión arterial sistólica en cifras relativamente bajas, cercana a 100 mmHg. Debe evitarse la elevación sostenida o los cambios súbitos de presión arterial sistémica. Esto es particularmente importante en casos de malformaciones arteriovenosas grandes ya que se puede producir un fenómeno de sobrecarga y condicionar edema y hemorragia postoperatoria (4)

• Terapia endovascular

Se empezó a utilizar desde 1986 en el tratamiento de las MAV cerebrales.

Se le puede considerar como terapia curativa cuando se logra mediante esta técnica la completa oclusión de la lesión. Esto ocurre principalmente en malformaciones pequeñas y con uno a tres pedículos (4).

Pero su aplicación más frecuente es como tratamiento prequirúrgico previo a radiocirugía. En los últimos años se ha incrementado el rol de la embolización preoperatoria en el tratamiento de la MAV al punto que se ha convertido en procedimiento de rutina en muchas instituciones y se debe a factores como el desarrollo de microcatéteres altamente flexibles, materiales de embolización, de los equipos de radioscopía y la mayor experiencia de los especialistas.

Estos factores han permitido que muchos pacientes se beneficien ya que luego de la terapia endovascular las lesiones pueden ser tratadas con cirugía y con mejores resultados.

La complejidad de la vascularización de una MAV puede disminuir por una embolización amplia y esto permitirá que sea más accesible a la extirpación quirúrgica. Esta última tiene entonces mayores posibilidades de realizarse en una sola etapa ya que se tienen ocluidos principalmente los vasos profundos y así se previene un sangrado excesivo durante la disección del nido.

El procedimiento puede tener algunas complicaciones como lesión del vaso arterial aferente y hemorragia, trombosis arterial e infarto o edema vasogénico postoperatorio (3, 4, 7, 8)

• Radiocirugía estereotáxica

Se realiza a través de equipos de radiación gamma (Gamma Knife), y de rayos X (Aceleradores lineales) o emisoras de protones que basados en la información de localización tridimensional ofrecida por sistemas de estereotaxia, son capaces de enviar radiaciones ionizantes con extrema precisión sobre una lesión vascular o tumoral intracraneal con mínimo riesgo de lesión sobre tejido cerebral circundante.

El equipo de Gamma knife tiene como componentes una unidad blindada de 18 000 kg, que en su interior posee 201 semillas de cobalto-60 dispuestas en una distribución hemisférica y todas ellas están enfocadas en un punto a 403 mm de cada fuente ⁽¹⁰⁾.

El paciente es inicialmente llevado a angiografía o angiorresonancia con el marco estereotáxico puesto y se obtienen las imágenes de la lesión y el equipo determina las coordenadas de la misma. Se identifica el centro del marco estereotáxico en las dos proyecciones y se calcula la distancia del blanco al centro del marco. Con los datos proporcionados se realiza el cálculo de la isodosis a irradiar tanto al centro como a la periferie de la lesión. Posteriormente se coloca al paciente en un casco colimador con 201 agujeros que se corresponden en posición con los de la unidad blindada e ingresa mediante el movimiento de una mesa hidráulica en la unidad mencionada.

El tiempo de irradiación es de aprox. 20 a 25 minutos en una sola sesión y la dosis enviada puede ser de 12 a 25 Gy (12 000 a 25 000 rads). El mecanismo de obliteración de la MAV es por proliferación de células endoteliales, engrosamiento de pared vascular y finalmente el cierre de la luz del vaso.

Indicaciones: Pacientes con MAV cerebrales pequeñas (menores de 3 cm de diámetro) de ubicación profunda dentro de hemisferio cerebral o tronco encefálico, especialmente si paciente tiene mínimos signos neurológicos (incluso aquellos que han presentando sangrado), o en pacientes ancianos o pacientes con enfermedades sistémicas concomitantes.

Ventajas: procedimiento no invasivo, paciente es internado por un día, hay una gradual disminución del flujo de la MAV, baja morbilidad, no mortalidad.

Desventajas: la respuesta de obliteración vascular requiere de 2-3 años pos procedimiento, periodo durante el cual el paciente está desprotegido de eventos hemorrágicos. La obliteración total se alcanza entre 80 a 92% de casos y se espera un porcentaje de radionecrosis en región irradiada o periférica en 4,4% , riesgo de déficit neurológico permanente hasta de 3% y recanalización del nido en 7%.

Actualmente, se tiende a aplicar la radiocirugía a MAV cerebrales de grado IIIb, o como parte de un tratamiento multimodal, complementando la terapia endovascular o a la microcirugía en pacientes con lesiones residuales en áreas de alto riesgo funcional ⁽¹⁰⁾.

III. OBJETIVOS

3.1 GENERAL

- 3.1.1 Describir la experiencia en el manejo de las Malformaciones Arteriovenosas Cerebrales ingresados en el Departamento de Neurocirugía del Hospital General San Juan de Dios.

3.2 ESPECIFICOS

- 3.2.2 Describir la frecuencia de las Malformaciones Arteriovenosas en Hospital General San Juan de Dios departamento de Neurocirugía en el periodo de estudio.
- 3.2.3 Describir las características anatómicas y clínicas de las malformaciones arteriovenosas por las que consultan los pacientes.
- 3.2.4 Describir el diagnóstico y tratamiento de las malformaciones arteriovenosas en el Departamento de Neurocirugía del Hospital General San Juan de Dios.
- 3.2.5 Describir las complicaciones y secuelas neurológicas posoperatorias de las malformaciones arteriovenosas
- 3.2.6 Describir la mortalidad de las malformaciones arteriovenosas y las causas de las mismas.

IV. MATERIAL Y METODOS

4.1 TIPO DE ESTUDIO:

Descriptivo.

4.2 POBLACION:

Pacientes con diagnostico de malformación arteriovenosa cerebral hospitalizados en el Departamento de Neurocirugía de Hospital General San Juan de Dios.

4.3 CRITERIOS DE INCLUSION:

Pacientes y su registro clínico, de ambos sexos, de cualquier edad, que fueron hospitalizados en los diferentes servicios de Neurocirugía del Hospital General San Juan de Dios con diagnostico presuntivo y confirmado de Malformación Arteriovenosa cerebral en el periodo de enero del 2,008 a diciembre del 2,010.

4.4 PROCEDIMIENTO PARA LA RECOLECCION DE DATOS:

Para el presente estudio se captaron los pacientes ya ingresados en los diferentes servicios de neurocirugía con diagnostico presuntivo realizado con TAC cerebral y confirmado ya sea por Angiotomografía, Angioresonancia o Arteriograma cerebral convencional. Según los hallazgos que presentaron se clasificaran según la escala de Spetzler Martin tomando en cuenta los tres parámetros que incluye esta (Tamaño, Elocuencia y Drenaje venoso) y esto nos sirvió de parámetro para determinar el tipo de tratamiento que se les brindo. Se les dio seguimiento pre, trans y post operatorio.

4.5 VARIABLES:

- Edad
- Sexo
- Manifestaciones Clínicas de ingreso
- Clasificación de Spetzler Martin
- Complicaciones
- Tratamiento
- Mortalidad

4.6 DEFINICION Y OPERACIONALIZACION DE VARIABLES:

| VARIABLE | DEFINICION | DEFINICION OPERACIONAL | NIVEL DE MEDICION | UNIDAD DE MEDICION |
|---|--|--|--------------------------|--|
| Edad | Tiempo transcurrido desde el nacimiento | Edad del paciente ingresado con diagnostico de MAV Cerebral | Intervalar | Años |
| Sexo | Características anatómicas y cromosómicas que diferencia a un hombre de una mujer | Sexo del paciente ingresado con diagnostico de MAV Cerebral | Nominal | Masculino Femenino |
| Manifestaciones clínicas | Características propias de una enfermedad | Características clínicas de los pacientes ingresados con diagnostico de MAV Cerebral | Nominal | Cefalea Síndrome Convulsivo Signos de focalización Etc. |
| Clasificación de Spetzler Martin | Determinación del grado de la MAV cerebral tomando en cuenta tres parámetros: Tamaño, Elocuencia, Drenaje Venoso | Grado de MAV según sus características Angiograficas | Nominal | Grado I Grado II Grado III Grado IV Grado V |
| Complicaciones | Fenómeno que sobreviene en el curso de la enfermedad sin ser propio de ella, agravándola | Complicaciones trans y postoperatorias de los pacientes ingresados con diagnostico de MAV Cerebral | Nominal | Infecciones Hemorragias Compromiso multisistemico |
| Tratamiento | Conjunto de medios de toda clase que se ponen en práctica para la curación o alivio de las enfermedades | Tipo de tratamiento brindado a los pacientes ingresados con diagnostico de MAV Cerebral | Nominal | Microcirugía Embolización Radiocirugía |
| Mortalidad | Numero proporcional de muertes producidas por esta entidad | Número de pacientes muertos ingresados con diagnostico de MAV Cerebral | Intervalar | Número de casos en porcentaje |

4.7 INSTRUMENTO DE MEDICION DE LA VARIABLE:

Para el presente estudio se utilizó una boleta de recolección de datos misma que se llenó conforme se obtuvieron los resultados.

4.8 ASPECTOS ETICOS:

No se realizó ningún procedimiento diagnóstico ni terapéutico como producto de la investigación solo se revisaron expedientes y exámenes diagnósticos realizados para esta patología de acuerdo al manejo terapéutico correspondiente

V. RESULTADOS

De enero del 2,008 a diciembre del 2010 fueron diagnosticados 37 pacientes con Malformaciones Arteriovenosas Cerebrales, la edad promedio fue 29.16 años y con la mayor frecuencia entre los 21 a 30 años, como se observa en la Tabla 1. El 60 % (n=22) fueron hombres.

Tabla 1
Distribución por Grupo Etario
Malformaciones Arteriovenosas Cerebrales
Hospital General San Juan de Dios
Enero 2,008 a Diciembre 2,010

| EDAD | FRECUENCIA | PORCENTAJE |
|--------------|-------------------|-------------------|
| 0-10 | 3 | 8.2 % |
| 11-20 | 5 | 13.5 % |
| 21-30 | 15 | 40.5 % |
| 31-40 | 6 | 16.4 % |
| 41-50 | 3 | 8.2 % |
| 51-60 | 3 | 8.2 % |
| 61-70 | 2 | 5.4 % |
| Total | 37 | 100 % |

El 75% de los pacientes presentaron como síntoma principal alteración del estado de conciencia mientras que el 59% (n=22) presentaron hemiplejía del lado contralateral de la lesión, las demás manifestaciones se presentan en la tabla 2.

Tabla 2
Manifestaciones Clínicas al Ingreso
Malformaciones Arteriovenosas Cerebrales
Hospital General San Juan de Dios
Enero 2,008 a Diciembre 2,010

| Manifestaciones Clínicas al Ingreso | Frecuencia | Porcentaje |
|--|-------------------|-------------------|
| Alteración del Estado de conciencia | 28 | 75% |
| Hemiplejía | 22 | 59% |
| Cefalea | 15 | 40% |
| Convulsiones | 15 | 40% |
| Afasia | 4 | 10% |
| Ataxia | 4 | 10% |
| Demencia | 2 | 5% |

En la tomografía de ingreso el 92% (n=34) de los pacientes tuvieron como hallazgo tomográfico inicial Hemorragia intraparenquimatosa o bien subaracnoidea y tan solo el 8 % (n= 3) tuvieron un hallazgo incidental de Malformación Arteriovenosa (MAV) cerebral.

La localización anatómica más frecuente fue Parietal con 14 casos (38%) seguida de la temporal con 10 casos (27%) (Tabla 3), afectando el Hemisferio izquierdo en un 57% (n=21); el

41 % (n=15) de los pacientes fueron MAV Grado II según la clasificación de Spetzler Martin y un 27 % (n=10) grado III. (Grafica 1)

Grafica 1
 Grado de la lesión según la Escala de Spetzler Martin
 Malformaciones Arteriovenosas Cerebrales
 Hospital General San Juan de Dios
 Enero 2,008 a Diciembre 2,010

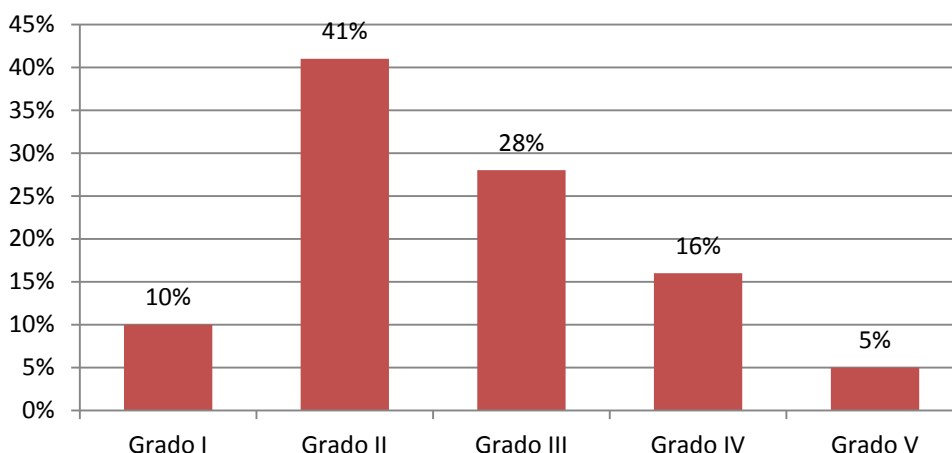


Tabla 3
 Distribución topográfica de la Lesión
 Malformaciones Arteriovenosas Cerebrales
 Hospital General San Juan de Dios
 Enero 2,008 a Diciembre 2,010

| Localización Anatómica | Frecuencia | Porcentaje |
|------------------------|------------|--------------|
| Parietal | 14 | 38 % |
| Temporal | 10 | 27 % |
| Frontal | 4 | 11 % |
| Fosa Posterior | 3 | 8 % |
| Occipital | 2 | 5 % |
| Otras Localizaciones | 4 | 11 % |
| Total | 37 | 100 % |

A todos los pacientes se les realizó Tomografía Axial Computarizada de ingreso y se confirmó el diagnóstico en el 83% (n=31) de los casos con Angiotomografía Helicoidal.

Se sometieron a Cirugía a 23 pacientes (62 %) del total quedando fuera de la misma el 38 % (n=14) de los pacientes. El 43% (n=10) presentaron secuelas neurológicas posoperatorias tales como Hemiplejias y afasias de origen motor y coma vigilico (Tabla 4). Un paciente falleció durante la intervención quirúrgica, es decir el 4.34 % del total de los pacientes operados.

Tabla 4
 Secuelas Neurológicas Posteriores a la Cirugía
 Malformaciones Arteriovenosas Cerebrales
 Hospital General San Juan de Dios
 Enero 2,008 a Diciembre 2,010

| Tipo de Secuela | Frecuencia | Porcentaje |
|------------------------|-------------------|-------------------|
| Hemiplejia | 5 | 22% |
| Afasia Motora | 4 | 17% |
| Coma Vigílico | 1 | 4% |
| Total | 10 | 43% |

VI. DISCUSION Y ANALISIS

Las Malformaciones Arteriovenosas (MAV) cerebrales son lesiones constituidas por tejido vascular malformados al igual que muchas de las lesiones vasculares cerebrales (3, 4, 5), en el tiempo estudiado fueron documentados varios casos de MAV entre adultos y niños que representaron el 55 % de todas las patologías vasculares cerebrales diagnosticadas en el departamento de Neurocirugía del Hospital San Juan de Dios, siendo el resto del porcentaje para los aneurismas de la circulación cerebral, según datos del Departamento de Epidemiología del Hospital.

La edad promedio de diagnóstico de las MAVs en nuestra serie de casos se da durante la tercera década de la vida lo que coincide con lo revisado en la literatura, ya que se da por lo general en adultos jóvenes (13), con ligero predominio de hombres a mujeres 1.4:1;

En la actualidad las MAV cerebrales se mantienen en un grupo etiológico de difícil diagnóstico y esta dificultad resulta de su variable presentación clínica y de sus múltiples localizaciones dentro del Sistema Nervioso Central (12), en las series revisadas se constata que hasta el 80% de los pacientes presentan hemorragias intracerebrales (3,4, 5, 6, 7), mientras que en nuestro estudio fue 92% de los pacientes y como consecuencia presentaron diversos signos y síntomas de focalización neurológica, las crisis epilépticas se relacionan directamente con la localización de la lesión y las cefaleas pueden presentarse hasta en un 10 % de los pacientes como síntoma inicial, estos últimos están descritas como síntomas comunes pero no específico de las MAVs (3,4, 5, 6, 7), y en nuestro estudio estos se presentaron en el 40 % de los pacientes respectivamente.

El tamaño y localización de la hemorragia es variable aunque va en relación al tamaño y localización anatómica de la MAV y el resultado de esta es un importante factor que condiciona el resultado funcional final de nuestros pacientes (14), en nuestra serie de pacientes las localizaciones más frecuentes fueron en la convexidad supratentorial mientras que las lesiones profundas fueron en menor cantidad al igual que en la región infratentorial.

El diagnóstico presuntivo de las MAVs se llevo a cabo mediante TAC cerebral en todos los pacientes, ya que con este método no se obtiene un diagnóstico definitivo se necesita la confirmación del mismo con la Angiotomografía en la mayoría de los casos, siendo esta última una importante herramienta como método diagnóstico no invasivo y por ende más seguro (12, 14), sin embargo por ser imágenes reconstruidas virtualmente no se pueden observar ciertos detalles, por lo que la angiografía convencional nos ayudo determinar con certeza la estructura exacta de las MAVs, siendo esta el estándar de oro tanto para el diagnóstico como para la conducta a seguir(12, 15) de dicha patología pero por su costo y disponibilidad en nuestro medio muchas veces se dificulta su realización.

El tratamiento actual de las MAVs debe partir del amplio conocimiento de su historia natural con el fin de determinar si esta es mejorable mediante las medidas terapéuticas con las que contamos actualmente en nuestro medio.

Los estudios al respecto muestran un riesgo de sangrado en las MAVs no tratadas del 2 al 4% anual ⁽¹¹⁾. Tras la primera hemorragia, hay una mortalidad del 10-30% y una morbilidad grave del 10-20%⁽¹¹⁾. Sobre la recurrencia del sangrado, numerosos artículos muestran una recurrencia de hemorragia del 6 al 18% al año 5. Todo ello depende de las características estructurales de la MAV en la que tendremos en cuenta como factores predictores de sangrado más significativos: la hemorragia previa, la presencia de aneurismas intranidales y el drenaje venoso profundo ^(6, 11, 14).

En nuestro estudio se le ofreció tratamiento microquirúrgico a las MAVs grado I, II y algunas grado III según la clasificación de Spetzler Martin tomando en cuenta los parámetros de esta, como la localización, el tamaño y el drenaje venoso que representaron el 62% del total de los casos, los pacientes que no se operaron y se les dio un tratamiento expectante fueron las Malformaciones grado IV y V y otro porcentaje de las grado III ya que el tratamiento quirúrgico aumenta la morbimortalidad en estas por comprometer estructuras vasculares vitales.

Tanto en nuestra serie como en lo publicado en la literatura hasta la fecha, existen pocas dudas en tratar aquellas MAV grado I y II, dado que los resultados superan ampliamente los de la historia natural. El tratamiento de elección sigue siendo la microcirugía, quedando en casos muy seleccionados (lesiones profundas) la radiocirugía y/o la embolización.

En nuestra revisión y en la literatura existe una marcada variabilidad en la actitud terapéutica tomada para los grupos III, IV. Nuestro criterio terapéutico para dichos grupos vino determinado por el tamaño de la MAV (mayor o menor de 3cms), la localización (elocuencia), la clínica del paciente y las características angiográficas de la MAV en nuestra serie de MAVs grado III (10 casos) se decidió en 4 casos realizar microcirugía con resultados posoperatorios aceptables solo en un paciente que se logro una obliteración parcial de la MAV por la hemorragia abundante que se había presentado durante la cirugía.

En las MAVs grado V se optaría por tratamiento conservador salvo casos muy seleccionados se puede optar por algún tipo de tratamiento ^(1, 3, 5, 6, 8, 11, 13, 14).

Las secuelas y complicaciones presentadas por los pacientes que fueron sometidos a Microcirugía (23 casos) fueron determinadas por la localización de la MAV la cual en su mayoría eran corticales, además hay que tomar en cuenta la hemorragia preoperatoria que cada paciente había presentado, teniendo secuelas en un 27 % las cuales a nuestro parecer eran reversibles en la mayoría de los casos, lamentablemente no pudo haber un seguimiento clínico tardío ya que muchos de los pacientes no regresaban en su totalidad a sus controles.

Se obtuvo un caso de mortalidad el cual representa el 4.34 % del total de los casos operados y fue por una hemorragia profusa presentada transoperatoriamente por la paciente y al ser transfundida con hemoderivados presentó un shock anafiláctico el cual no pudo ser revertido. No se puede dar una tasa de mortalidad exacta ya que muchos pacientes que ingresan con Hemorragias Intracerebrales no se logra ni siquiera hacer un diagnóstico por la severidad de la misma por lo que esos casos no pudieron ser cuantificados.

6.1 CONCLUSIONES

- 6.1.1 En el periodo estudiado se registraron 37 casos de Malformaciones Arteriovenosas Cerebrales
- 6.1.2 El promedio de edad de los pacientes con Diagnostico de MAV cerebrales fue de 29.16 años.
- 6.1.3 La mortalidad de los pacientes operados con técnica microquirúrgica fue de 4.34%

VII. REFERENCIAS BIBLIOGRAFICAS

1. Fernández Melo R., G. López Flores. **MODALIDADES DE TRATAMIENTO DE LAS MALFORMACIONES ARTERIOVENOSAS CEREBRALES;** REVISTA DE NEUROLOGIA 2003; 37 (10): 967-975.
2. Lemme-Plaghos, Luis A., Alejandro L. Ceciliano. **EMBOLOZACION Y RADIOCIRUGIA DE LAS MALFORMACIONES ARTERIOVENOSAS CEREBRALES.** Revista Archivos de Neurología, Neurocirugía y Neuropsiquiatría, Buenos Aires, Argentina 2,000.
3. Mc Cormick WF. **PATHOLOGY OF VASCULAR MALFORMATIONS OF THE BRAIN.** In Wilson CB, Stein BM, eds. Intracranial arteriovenous malformations. Baltimore. William and Wilkins, 1984.
4. Simonetti, Alvarez Luis. **MALFORMACIONES VASCULARES CEREBRALES** Medicina Mínimamente Invasiva 10; 2,002
5. Basso, Armando J. **NEUROCIRUGIA: Aspectos Clínicos y Quirúrgicos,** 1era. Ed Rosario Argentina, Corpus Libros Médicos y Científicos, 2,010
6. Alexiou G.A., G. Sfakianos, N. Prodromou. **TRATAMIENTO QUIRURGICO DE MALFORMACIONES ARTERIOVENOSAS GRADO V EN UNA NIÑA.** Department of Neurosurgery, Children's Hospital "Agia Sofia". Athens, Greece. Revista de Cirugía Pediátrica 2009; 22: 233-235
7. Jafar J. Jafar, Isam A. Awad. **VASCULAR MALFORMATIONS OF THE CENTRAL NERVOUS SYSTEM.** 1era. Ed. Philadelphia USA. Lippincott Williams and Wilkins, 1,999.
8. Rengenchary, Setti S., Robert H. Wilkins. **PRINCIPLES OF NEUROSURGERY.** 1era. Ed. Mosby-Wolfe 2,000.
9. Solé Horacio A., **MICROANATOMÍA DE LAS MALFORMACIONES ARTERIOVENOSAS:** Consideraciones Quirúrgicas. Servicio de Neurocirugía, Hospital Universitario, Universidad Abierta Interamericana, Ciudad Autónoma de Buenos Aires, Argentina. Rev Argent Neuroc 2006, 20: 137
10. Jiménez, Moreno S. **MALFORMACIONES ARTERIOVENOSAS INTRACRANEALES Y RADIOCIRUGIA CON LINAC,** Instituto Nacional de Neurocirugía y Neurología México. Revista de Neurocirugía, 2,006; 17:317-324.

11. Muñoz F., P. Clavel, J. Molet. **MANEJO ACTUAL DE LAS MALFORMACIONES ARTERIOVENOSAS**, estudio retrospectivos de 31 casos y revisión de bibliografía. Servicios de Neurocirugía y Neurorradiología Intervencionista. Hospital Santa Creu i Sant Pau. Barcelona. Revista de Neurocirugía 2007; 18: 394-405
12. Fernández-Melo R., G. López-Flores. **DIAGNOSTICO DE LAS MALFORMACIONES ARTERIOVENOSAS CEREBRALES**. Revista de Neurología 2003; 37 (9): 870-878
13. Vilalta J., F. Arikán, M. Noguer, M. Olivé, R. Lastra, F. Martínez Ricarte. **RESULTADO DEL TRATAMIENTO QUIRURGICO EN 100 PACIENTES CON MALFORMACIONES ARTERIOVENOSAS CEREBRALES**. Revista de Neurología 2007; 44 (8): 449-455.
14. Spagnuolo E.; L. Lemme-Plaghos. **RECOMENDACIONES PARA EL MANEJO DE MALFORMACIONES ARTERIOVENOSAS CEREBRALES**. Revista de Neurocirugía 2009; 20: 5-14
15. Spetzler RF and Martin NA: **A PROPOSED GRADING SYSTEM FOR ARTERIOVENOUS MALFORMATIONS**. Journal of Neurosurgery 65:476-483, 1986.

VIII. ANEXOS

ANEXO No 1

BOLETA DE RECOLECCION DE DATOS

**MANEJO DE LAS MALFORMACIONES ARTERIOVENOSAS CEREBRALES EN EL
HOSPITAL GENERAL SAN JUAN DE DIOS
(Enero del 2,008 a diciembre 2,010)**

Nombre: _____

No. Registro _____ Sexo: _____

Edad: _____

Manifestaciones clínicas de ingreso: _____

Hallazgos Tomográficos de Ingreso _____

Estudio diagnostico de MAV:

Angio TAC: _____ Angio Resonancia: _____ Angiografía cerebral: _____

Localización anatómica de la lesión: _____

Grado MAV según Espetzler-Martin:

I _____ II _____ III _____ IV _____ V _____

Tratamiento: _____

Secuelas Posoperatorias: _____

Tipo de Egreso: _____

ANEXO No 2

Oficio CI-026/2012

1 de marzo de 2012


Doctor
Pedro Javier Brol López
Presente

Doctor Brol:

El Comité de Investigación de este Centro Asistencial, le comunica que el Informe Final de la Investigación Titulada "Manejo de las Malformaciones Arteriovenosas Cerebrales en el Hospital General San Juan de Dios (Enero del 2,008 a diciembre del 2,010)", ha sido aprobado para su impresión y divulgación.

Sin otro particular, me suscribo.

Atentamente,


Dra. Mayra Elizabeth Cifuentes
COORDINADORA
COMITÉ DE INVESTIGACIÓN



c.c. archivo

Julia

Teléfonos Planta 2321-9191 Ext. 6015
Teléfono directo 2321-9125

PERMISO DEL AUTOR PARA COPIAR EL TRABAJO

El autor concede el permiso para reproducir total o parcialmente y por cualquier medio la tesis titulada "Manejo de las Malformaciones Arteriovenosas Cerebrales en el Hospital General San Juan de Dios (HGSJDD), enero 2,008 a diciembre 2,010. Sin embargo, quedan reservados los derechos del autor que confiera la ley, cuando sea otro motivo diferente al que se señala lo que conduzca a su reproducción o comercialización total o parcial.