

UNIVERSIDAD DE SAN CARLOS DE GUATEMALA

FACULTAD DE CIENCIAS MÉDICAS

ESCUELA DE ESTUDIOS DE POSTGRADO



**CARACTERIZACIÓN EPIDEMIOLÓGICA, CLÍNICA Y ANATÓMICA
DEL TRAUMA OCULAR**

ASTRID GISELA CUELLAR LOBOS DE LOPEZ

Tesis

Presentada ante las autoridades de la
Escuela de Estudios de Postgrado de la
Facultad de Ciencias Médicas
Maestría en Oftalmología

Para obtener el grado de Maestra en Ciencias en Oftalmología

Febrero 2013



ESCUELA DE
ESTUDIOS DE
POSTGRADO

Facultad de Ciencias Médicas Universidad de San Carlos de Guatemala

UNIVERSIDAD DE SAN CARLOS DE GUATEMALA

LA FACULTAD DE CIENCIAS MÉDICAS

ESCUELA DE ESTUDIOS DE POSTGRADO

HACE CONSTAR QUE:

La Doctora: Astrid Gisela Cuellar Lobos

Carné Universitario No.: 1003166



Ha presentado, para su EXAMEN PÚBLICO DE TESIS, previo a otorgar el grado de Maestra en Oftalmología, el trabajo de tesis **"Caracterización epidemiológica, clínica y anatómica del trauma ocular"**.

Que fue asesorado: Dr. Carlos Manuel Portocarrero Herrera MSc.

Y revisado por: Dra. Ana Rafaela Salazar de Barrios

Quienes lo avalan y han firmado conformes, por lo que se emite, la ORDEN DE IMPRESIÓN para febrero 2013.

Guatemala, 28 de enero de 2013



Dr. Carlos Humberto Vargas Reyes, MSc.
Director
Escuela de Estudios de Postgrado



Dr. Luis Alfredo Ruiz Cruz MSc.
Coordinador General
Programa de Maestrías y Especialidades

/s/amo

2ª. Avenida 12-40, Zona 1, Guatemala, Guatemala

Tels. 2251-5400 / 2251-5409

Correo Electrónico: especialidadesfacmed@gmail.com

Guatemala, 03 de Septiembre del 2012.


Doctora
Ana Rafaela Salazar de Barrios
Docente Responsable de la Maestría de Oftalmología
Universidad de San Carlos de Guatemala
Unidad Nacional de Oftalmología
Presente.

Estimada Dra. Salazar:

Por este medio le informo que revisé el contenido del Informe Final de Tesis con el título: "Caracterización Epidemiológica Clínica y anatómica del Trauma Ocular" Sub Titulo Estudio Descriptivo de los pacientes que acudieron a la Consulta Externa y Emergencia del Hospital Nacional de Chiquimula en el periodo comprendido de junio del 2010 a mayo del 2011 de la Dra. **Astrid Gisela Geraldina Cuellar Lobos** el cual apruebo por llenar los requisitos solicitados por el Post-Grado de Oftalmología de la Universidad de San Carlos de Guatemala.

Sin otro particular me despido de usted.

Atentamente,



Dr. Carlos Manuel Portocarrero Herrera
Asesor de Tesis
Unidad Nacional de Oftalmología
Hospital Roosevelt

c.c. File



Guatemala, 03 de Septiembre del 2012.


Doctor
Edgar Rolando Berganza
Coordinador Específico de Programas de Post-Grado
Universidad de San Carlos de Guatemala
Hospital Roosevelt
Presente.

Estimado Dr. Berganza:

Por este medio le informo que revisé el contenido del Informe Final de Tesis con el título: "Caracterización Epidemiológica Clínica y anatómica del Trauma Ocular" Sub Título Estudio Descriptivo de los pacientes que acudieron a la Consulta Externa y Emergencia del Hospital Nacional de Chiquimula en el periodo comprendido de junio del 2010 a mayo del 2011 de la Dra. **Astrid Gisela Geraldina Cuellar Lobos**, el cual apruebo por llenar los requisitos solicitados por el Post-Grado de Oftalmología de la Universidad de San Carlos de Guatemala.

Sin otro particular me despido de usted.

Atentamente,



Dra. Ana Rafaela Salazar de Barrios
COLEGIADA No. 4867
OFTALMOLOGA

Dra. Ana Rafaela Salazar de Barrios
Revisor de Tesis
Unidad Nacional de Oftalmología
Hospital Roosevelt

c.c. File

Agradecimientos

A: Dios.

A mi esposo: Trinidad López Sandoval.

A mis hijos: Edna Lucía, Mario Andrés, Luisa Fernanda y Rocío.

A mis padres: Roberto Cuellar Estrada y Edna Lobos de Cuellar.

A mis hermanos: Ingrid, Erick y Yasmin.

A mis asesores: Dr. Carlos Manuel Portocarrero, Dra. Rafaela Salazar,
Dr. Carlos Escobar y Dr. Mynor Gudiel.

A mis amigos: Caroline Putzeys y Rocael Hurtado.

A la UNO y al Hospital Nacional de Chiquimula.

INDICE DE CONTENIDOS

Capítulo	Página
Resumen	
I. Introducción	1
II. Antecedentes	3
III. Objetivos	18
IV. Material y Métodos	19
V. Resultados	23
VI. Discusión y Análisis	31
VII. Referencias Bibliográficas	35
VIII. Anexos	38
IX. Permiso del Autor Para Copiar el Trabajo	42

INDICE DE TABLAS

Tabla	Página
1. Sexo	23
2. Edad	23
3. Tipo de Trauma	24
4. Tipo de lesión	24
5. Agente Causal	25
6. Ocupación y Trauma	25
7. Estructura anatómica afectada	26
8. Ojo Afectado	26
9. Lugar Donde Ocurrió El Accidente	27
10. Ocupación y Diagnóstico	27
11. Evolución Post Traumática	28
12. Frecuencia de Trauma Ocular por Mes	28
13. Lugar de Procedencia	30

INDICE DE GRÁFICAS

	Página
1. Frecuencia De Trauma Ocular Por Mes	29

RESUMEN

En el mundo ocurren por año más de 500,000 traumas causantes de ceguera; hay aproximadamente 2.3 millones de personas ciegas de los dos ojos y 19 millones de personas ciegas de un ojo (1, 3, 5). Tales injurias no pueden siempre ser prevenibles, pero identificando los agentes causales es posible determinar los métodos más efectivos para reducir la incidencia de trauma ocular. En el Departamento de Chiquimula, Guatemala, no se cuentan con estudios acerca del trauma ocular, por lo cual se realizó este estudio de tipo observacional descriptivo en 1300 pacientes que consultaron por problemas oftalmológicos, de los cuales 134 presentaron este diagnóstico en el período comprendido de Junio del 2010 a Mayo del 2011. Para ello, se revisaron los expedientes clínicos correspondientes. El objetivo de este estudio fue determinar la incidencia del trauma ocular y las características clínicas y epidemiológicas que se presentaron. Los resultados más importantes fueron: que la tasa de incidencia específica de trauma ocular es de 103.08 por cada 1000 pacientes, siendo el sexo masculino el más afectado (82.80%), la edad promedio de dichos pacientes fue de 30.1 años. Predominando el trauma cerrado (97%), la córnea fue la estructura más afectada, con un mayor porcentaje de lesiones lamelares (72.38%). Los accidentes laborales fueron los más frecuentes (55.20%), los cuales ocurrieron en agricultores y soldados, en su mayoría causados por objetos metálicos y sustancias químicas.

I. INTRODUCCIÓN

El trauma ocular es uno de los mayores problemas prevenibles de salud pública a nivel mundial (5).

Se define como trauma ocular al traumatismo originado por los mecanismos contusos o penetrantes sobre el globo ocular y sus estructuras periféricas, ocasionando daño tisular de diverso grado de afectación con compromiso de la función visual, temporal o permanente (1). En la actualidad los traumas oculares son la primera causa de ceguera monocular (2).

En el mundo ocurren por año más de 500,000 traumas causantes de ceguera. En un estudio multicéntrico de Traumatismos Oculares (GEMTO) realizado en 1314 pacientes mostró que los accidentes laborales ocupaban el primer lugar (21.9%) seguidos por los accidentes domésticos (21%) y los accidentes en tiempo de ocio (17%). Los accidentes de trabajo solamente afectaban el 15% del total de traumatismos oculares, pero eran generalmente traumas penetrantes revistiendo mayor gravedad. El 83% de los ojos traumatizados - en el estudio español del GEMTO - correspondía a hombres comprendidos entre los 20 y 40 años de edad. (3).

En la oficina de estadística de la Unidad Nacional de Oftalmología, en la clínica de trauma, en el período comprendido de abril a diciembre del 2010, se registraron 647 casos, siendo los cuerpos extraños superficiales metálicos los que ocuparon el primer lugar en un 40.34%, seguido por los traumas contusos en 36.47%, las quemaduras químicas 4.63% y las cataratas traumáticas en 3.55%.

El trauma es por lo tanto un problema mayor de salud en términos de sufrimiento y costo humano. (4, 5)

En Chiquimula, Departamento de Guatemala, situado en el Oriente del país, no se cuentan con estudios acerca del trauma ocular, por lo cual se decidió realizar un estudio con los pacientes que consultaron al Hospital Nacional de Chiquimula en el período comprendido de junio del 2010 a mayo del 2011, encontrándose que 134 casos llenaron los criterios de inclusión.

La investigación se desarrolló empleando la técnica de análisis documental, revisando los expedientes clínicos de los pacientes.

En todos los expedientes se estudió: edad, sexo, ojo afectado, tipo de trauma, agente causal, estructura afectada, lugar donde ocurrió el accidente, ocupación y diagnóstico.

La tasa de incidencia de trauma ocular en Chiquimula fue de 103.08 por cada 1000 pacientes, siendo la incidencia del trauma cerrado (97%) en comparación a los traumas abiertos (3%).

La proporción hombre/mujer fue de 5 a 1. El promedio de edad afectada fue de 30.1 años, con una mayor presentación entre los hombres (82.8%) en comparación con las mujeres (17.20%).

El agente causal más frecuente fue la partícula de metal (21.60%), y el diagnóstico más frecuente el de cuerpo extraño superficial (35.82%). La estructura más afectada fue la córnea (42.50%)

Los accidentes laborales fueron los más frecuentes (55.20%), los agricultores son los más afectados (31.30%). El ojo izquierdo es el más afectado (55.20%).

Una de las limitantes en este estudio fue la existencia de subregistro de casos, ya que algunos (23) fueron vistos en turnos de noche, habiendo sido evaluados por médicos y estudiantes quienes no llenaron las hojas de emergencia de manera adecuada.

II, ANTECEDENTES

En la actualidad los traumas oculares son la primera causa de ceguera de un ojo, lo cual constituye un problema de salud cuya prevención merece especial atención. (1)

En el mundo ocurren por año más de 500,000 traumas causantes de ceguera; hay aproximadamente 2.3 millones de personas ciegas de los dos ojos y 19 millones de personas ciegas de un ojo en el mundo. (2, 5, 6)

Se define como trauma ocular al traumatismo causado por los mecanismos contusos o penetrantes sobre el globo ocular y sus estructuras periféricas, ocasionando daño tisular de diverso grado con compromiso de la función visual o permanente (1, 2).

Se ha visto que la pérdida de la visión provoca secuelas físicas, socioeconómicas y psicológicas muy importantes al paciente y a la sociedad en general. El paciente, generalmente joven, puede quedar con un defecto visual de por vida, con una pérdida de productividad y tiempo en el trabajo. (1, 2, 3)

Sin embargo la incidencia de tales daños ha disminuido significativamente como resultado de una variedad de legislaciones (uso de cinturón de seguridad, gafas), pero aun así el trauma ocular severo ocurre. (11)

En un estudio realizado en la Emergencia de la universidad de Sao Pablo, Brasil, se confirmó que la mayoría de las personas afectadas son varones. La proporción en la mayoría de estudios es aproximadamente 80%. Un estudio reportó que los hombres tienen 5.5 más veces de sufrir una herida ocular que las mujeres. Excepto en infantes y gentes de mayor edad, esta preponderancia masculina es verdad para todas las edades, a pesar de que el radio varía grandemente en diferentes décadas. (4, 5)

En los Estados Unidos la raza también ha sido implicada como un factor de riesgo. La gente blanca generalmente tiene una incidencia más baja que los negros e hispanos. La influencia del sexo y raza en la incidencia de herida ocular es relevante cuando sus efectos combinados se evalúan: 23% de hombres negros, 20% de hombres blancos, 12% de mujeres negras, y 8% de mujeres blancas, han sido reportadas de haber sufrido por lo menos una lesión en su vida.(4)

En la mayoría de reportes más antiguos, el lugar de trabajo fue el sitio más común de heridas oculares; implicado en más de la mitad de heridas de ojo abierto.

Aún reportes recientes de 1988, THE USEIR nombró el lugar de trabajo como el sitio más común de heridas oculares. Contrariamente y tal vez el total de lesiones sufridas en el hogar parecen haber aumentado debido a factores tales como: trabajos de mantenimiento en la casa, deportes, actividades recreativas y envejecimiento de la población. Este y otros estudios también mostraron que el 83% de los ojos traumatizados correspondían a hombres entre los 20 y 40 años. y que en cuanto a los objetos causales del trauma, la lista incluye: uñas, balones, pelotas, vidrios, perdigones, cuchillos, puntillas, bordes de hojas, lápices, lapiceros, productos de limpieza, ácido de batería, pequeñas partículas (ramas, metales, cemento, piedras) que salen despedidos a gran velocidad cuando se taladra, martilla o guadaña. (2, 3, 4, 5, 6, 7, 11)

En un estudio sobre emergencias oculares realizado en la emergencia de oftalmología del Hospital Roosevelt en el período del 1 de Octubre de 1989 al 31 de marzo de 1990 por el Dr. Osmán E. Vindel Serrano, se encontró que la mitad de los casos evaluados correspondieron a trauma ocular, la incidencia encontrada fue de 44.1% y el 57.5% de casos restantes se debió a varias causas entre las que figuran infecciones y glaucomas entre otros. Se observó que la mayoría de casos ocurrieron en el sexo masculino quienes presentaron una incidencia de 80.7%, siendo por lo tanto estos los que se encuentran más predispuestos a sufrir de algún tipo de trauma ocular. El lugar más frecuentemente visto en las papeletas de dichos pacientes fue el lugar de trabajo, con una incidencia de 47.3%, posiblemente debido a la falta de protección. El primer lugar lo tuvieron los cuerpos extraños y el segundo lugar correspondió a traumas contusos. (8)

En el año 2010 el Doctor Franz Walter Schieber López realizó un estudio sobre trauma ocular abierto y cerrado en la Unidad Nacional de Oftalmología en los meses de abril y mayo, encontrando que 122 pacientes fueron los afectados. Se encontró que la causa más frecuente del trauma ocular abierto y cerrado fue accidentes en el hogar en un 42.6%; seguido por los accidentes laborales en un 23%. El sexo más afectado fue el masculino en 79.5%. Y que el grupo etareo más afectado fue el comprendido de 11 a 20 años. La herida corneal fue el diagnóstico más descrito en 41 pacientes. Las personas más afectadas fueron estudiantes en un 37.70%, seguido por los agricultores 10.65%.(30)

2.1 Fisiopatología:

El mecanismo preciso de daño intraocular siguiente a trauma ocular no es bien entendido, ya que de acuerdo a Duke-Elder la mayoría de daño puede ser atribuido a una distensión ecuatorial del globo siguiente a una compresión antero posterior. El sitio de la ruptura ocurre comúnmente en la esclerótica, es el más delgado y débil: cerca del ecuador, justo detrás de la inserción de los músculos rectos. Otras regiones potenciales para romperse incluyen el limbo, la inserción del nervio óptico, y los sitios de la cirugía ocular previa. (9, 12, 19)

2.2 Conceptos Generales:

Los traumatismos del globo ocular pueden dividirse en tres grupos: no penetrantes, penetrantes no perforantes y perforantes. (8, 12, 15)

La presentación del trauma ocular puede ir desde cuerpos extraños enclavados en la córnea y en la conjuntiva, hasta heridas que penetran el ojo y que generalmente tienen un mal pronóstico y grandes secuelas; siendo estas últimas la principal causa de pérdida de visión especialmente en personas jóvenes.

Las quemaduras químicas del ojo y la oclusión de la arteria central de la retina son las dos emergencias oculares que requieren tratamiento inmediato. La endoftalmitis que puede ser una complicación de un trauma ocular es la próxima en prioridad en cuanto al manejo de urgencia. Otras condiciones de primera importancia son las laceraciones del globo, los cuerpos extraños intraoculares, laceraciones severas del párpado, celulitis orbitaria e hifema. (3, 8, 12, 15)

A menudo, las laceraciones del globo pasan desapercibidas debido al edema severo de los párpados, cuando estos no son separados por los retractores de párpados, escondiendo una buena parte del globo ocular, otras veces las correcciones de las lesiones faciales quirúrgicamente escuden tras sí fracturas del rin orbitario no detectadas antes por falta de examen adecuado.(7)

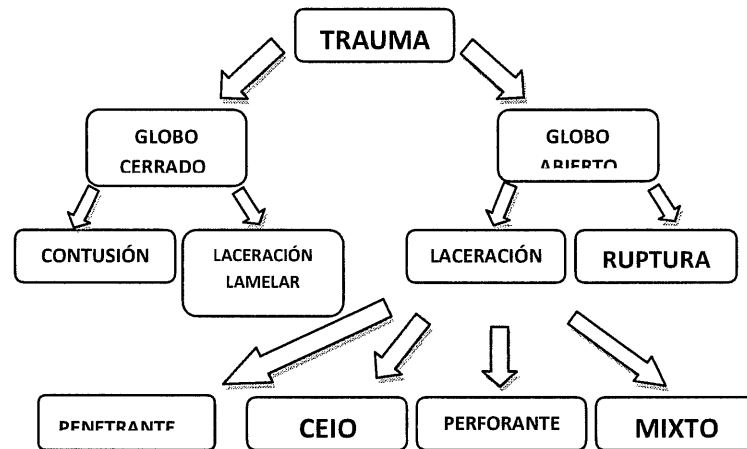
2.3 Clasificación de trauma:

Es fundamental el empleo de un vocabulario estandarizado en la descripción del ojo traumatizado. Kuhn y Cols publicaron en 1996 una clasificación del trauma ocular, describiendo los términos utilizados, la Birmingham Eye Trauma Terminology (BETT), que es

la que se utiliza actualmente para unificar criterios. Los términos y definiciones de la BETT están incluidos en la siguiente tabla (12):

TÉRMINO	DEFINICIÓN
Pared Ocular.	Esclera y córnea.
Herida Globo Cerrado.	La pared ocular no tiene una herida de espesor total.
Herida Globo Abierto.	La pared ocular tiene una herida de espesor total.
Rotura.	Herida de espesor total de la pared ocular, causada por un objeto contuso. El impacto momentáneo de la presión ocular, y un mecanismo de rotura de dentro hacia fuera.
Laceración.	Herida de espesor total de la pared ocular, causando por un objeto punzante. La herida se produce en el lugar del impacto, mediante un mecanismo o de fuera hacia dentro.
Herida Penetrante.	Laceración simple de la pared ocular, generalmente provocado por un objeto punzante.
Herida Por Cuerpo Extraño Intraocular.	Cuerpo extraño retenido intraocular que ha provocado la laceración de la pared.
Herida Perforante.	Dos laceraciones de espesor total de la pared ocular (de entrada y de salida) generalmente provocadas por un objeto punzante o un misil.

A continuación se muestra un diagrama con los diagnósticos que son usados en la práctica clínica (12):



DESCRIPCIÓN DEL TRAUMA OCULAR

2.4 Heridas De Globo Cerrado

2.4.1 Contusiones

Son producidas por objetos romos. Este tipo de trauma va a provocar un aumento de fuerzas intraoculares que van a producir daño a las estructuras tanto del segmento anterior como del posterior, dependiendo de la intensidad, fuerza y velocidad del trauma.

En la mayoría de trauma ocular la cámara anterior resulta afectada tanto por fuerzas directas e indirectas. El iris, el ángulo de filtración, cristalino y zónulas son vulnerables debido a su pobre soporte. (9)

El daño ocular puede ser variable, a menudo con un examen superficial las lesiones no son obvias, sin embargo puede provocar hemorragias y equimosis palpebral, hemorragia subconjuntival, edema o ruptura corneal, glaucoma secundario, hifema, catarata traumática, subluxación del cristalino, hemorragia vítrea, hemorragia y edema retiniano, desprendimiento de retina, ruptura de coroides y lesión al nervio óptico. Tomando estas posibilidades diagnósticas, puede iniciarse el examen buscando signos que orienten a estas lesiones. (11, 13) El manejo no compete a este estudio.

a) Hemorragia Subconjuntival.

Puede estar producida por traumatismos grandes, pequeños o no detectables sobre la parte anterior del ojo. En ocasiones, el paciente despertará con una hemorragia “espontánea” desde el punto de vista clínico se presenta como una hemorragia llamativa, plana, de color rojo vivo, bajo la conjuntiva, que puede hacerse suficientemente grave para producir una espectacular “bolsa de sangre” quemótica, que sobresale del borde palpebral. De vez en cuando se asocia a una conjuntivitis neumocócica o adenovírica, en cuyo caso habrá dolor y secreción. En ausencia de infección o traumatismo significativo no es necesario tratamiento. Se tranquiliza al enfermo porque la sangre desaparecerá en dos o tres semanas. (12)

b) Hifema

Se denomina hifema a la presencia de sangre en la cámara anterior del ojo (espacio comprendido entre la córnea y el iris). Puede ser difícil de detectar si existe una pequeña cantidad, pero en la mayoría de los casos puede detectarse con una lámpara de bolsillo. El hifema usualmente indica trauma intraocular severo. (9, 10, 12)

El hifema se presenta en trauma con globo abierto o cerrado. Sus complicaciones incluyen hipertensión intraocular mayor a 25 mm Hg en el 25% de los casos, impregnación hemática de la córnea, formación de sinequias anteriores y posteriores, catarata y una variedad de cambios patológicos relacionados indirectamente. El hifema traumático puede reducir significativamente la visión. (8, 15)

La incidencia estimada de hifema en estudios norteamericanos es de 17 a 20 por 100,000 de habitantes por año; la mayoría son menores de 20 años. La proporción de afección por sexo (masculino-femenino) es aproximadamente 3 a 1 y la causa más común es un objeto romo. (12)

El 33% de los ojos con lesiones graves tienen hifema; el 46% de los hifemas se presenta en trauma con globo abierto. Las lesiones asociadas con mayor frecuencia son: receso angular, ciclodíalisis, midriasis (10%), iridodíalisis (10%), cambios corneales, catarata, subluxación del cristalino (8%), lesiones del segmento posterior hemorragia vítrea (8%), edema de retina, hemorragias retinianas (50%), desgarros, agujeros de retina, rupturas coroideas. (8, 15) Las complicaciones son hifema recurrente (10 al 30% de los casos, 2 a 5

días después del primer evento), glaucoma (temprano o tardío, 7%) y tinción hemática de la córnea.

En una serie nacional el hifema representó el 3.76% de las lesiones oculares, y afectó al 5.3% de los pacientes evaluados.

c) Iridodiálisis

Es la desinserción de la base del iris a partir del cuerpo ciliar. Con frecuencia se asocia al hifema. Debe anotarse su existencia y su localización en el momento de la exploración inicial. Para este proceso no es necesario un tratamiento inmediato. (12, 15)

d) Midriasis y Miosis Traumáticas

En la primera exploración de la contusión ocular puede encontrarse una midriasis (dilatación pupilar) o una miosis (contracción) anormales. Además, la pupila puede reaccionar sólo mínimamente o nada en absoluto a la luz y tener una forma irregular. En ausencia de rotura o perforación del globo ocular, esta deformidad es señal de una rotura parcial o completa del esfínter del iris, y su presencia puede ser permanente o transitoria, como lo es la midriasis o la miosis.

e) Iridociclitis postraumática

Es una reacción inflamatoria ligera del iris, del cuerpo ciliar o de ambos, observada con frecuencia después de un traumatismo como en el ojo. El paciente refiere dolor ocular y la presión es inferior a lo normal en el período postraumático inicial. En la cámara anterior se observan células y centelleos. se consigue un gran alivio mediante la dilatación con ciclopléjicos, como ciclopentolato al 1% 3 veces al día y corticoides tópicos, como prednisolona al 15% 4 veces al día durante 5-10 días. (15)

f) Retracción angular traumática

Es una separación o desplazamiento posterior del tejido en el ángulo de la cámara anterior, al nivel de la red trabecular (zona de drenaje del humor acuoso). Por lo menos el 20% de los ojos con antecedentes de hifema traumático tienen alguna retracción angular de la cámara y, por tanto, deben vigilarse periódicamente en cuanto a desarrollo de un glaucoma secundario. La recesión angular no requiere un tratamiento de urgencia. (13, 15).

g) Luxación y subluxación del cristalino

Después de un traumatismo como puede producirse la rotura traumática de las fibras de la zónula que sujetan el cristalino al cuerpo ciliar.

Si se ha roto más del 25% de estas fibras, el cristalino ya no está firmemente insertado tras el iris. Puede haber un aumento de profundidad de la cámara anterior, uniforme o local, debido a la desviación hacia atrás del cristalino, o puede aplanarse la cámara anterior si la desviación es hacia delante, en particular si se produce un bloqueo pupilar porque el cristalino ocluya totalmente la pupila, con lo que bloquea la salida del humor acuoso de la cámara posterior. Sumando a esto, el iris se vuelve trémulo (iridodonesis), lo cual se detecta fácilmente con una linterna manual mientras el paciente mueve el ojo de un lado a otro.

El tratamiento de urgencia de la luxación es necesario sólo si existe pérdida de profundidad de la cámara anterior con bloqueo pupilar y glaucoma secundario. Consiste en dilatación pupilar con un ciclopléjicos midriático fuerte, como atropina al 4%, para deshacer el bloqueo pupilar y permitir la salida del humor acuoso de la cámara posterior. Debe entonces remitirse al paciente para evaluación de un tratamiento quirúrgico.

Está indicada la cirugía si el cristalino está totalmente luxado en la cámara anterior, donde puede afectar el endotelio corneal por abrasión directa. Los mióticos, como la pilocarpina al 2% 4 veces al día, evitarán que el cristalino retroceda en la cavidad del vítreo. La luxación del cristalino en la cámara vítrea no es una indicación de tratamiento de urgencia, médico o quirúrgico. Como la mejoría del glaucoma secundario de ángulo abierto es poco segura utilizando técnicas quirúrgicas, la operación debe reservarse para los casos en que un glaucoma facóltico a partir de una hipermaduración de la catarata alivie presuntamente el glaucoma inflamatorio secundario. (12)

h) Catarata por contusión

Tras la dilatación pupilar puede observarse la presencia en la cápsula anterior del cristalino de un círculo de pigmento del iris (anillo de Vossious). Es benigno de por sí, pero resulta diagnóstico de un traumatismo como previo. Como resultado inmediato o a largo plazo de éste, pueden presentarse cataratas por contusión, en forma de vacuolas corticales anteriores, placas nodulares anteriores, opacificación cortical posterior, opacificación en

forma de cuña o generalizada y tumefacción cristaliniiana completa. Se debe extirpar cuando el deterioro visual se haga significativo. (9, 10, 12)

2.5 Laceraciones Lamelares

En estas no existe ninguna herida de la pared ocular, y entre ellas tenemos:

a) Abrasiones

Es el término más a menudo que se aplica a cualquier defecto en la superficie del epitelio corneal. Estas anomalías son más apropiadamente llamados defectos epiteliales, mientras que la abrasión corneal más estrictamente se refiere a un defecto en la superficie epitelial de la córnea que es causada por un trauma mecánico a la superficie del ojo.

Las abrasiones de la córnea pueden ser clasificadas como traumáticas, o relacionadas con lentes de contacto, o espontáneas. Las abrasiones espontáneas también se conocen como las erosiones recurrentes. Puede no observarse con luz directa, siendo necesario instilar fluoresceína en el saco conjuntival para evaluar debidamente la lesión. (10, 11, 14)

b) Quemaduras

Las quemaduras causadas por álcali o por ácidos son consideradas emergencias verdaderas, debido a la rápida penetración del material alcalino en la córnea hacia la cámara anterior, el daño y las secuelas causadas por el álcali son más desastrosas que las causadas por ácidos, los cuales van a causar su daño en las primeras horas, volviéndose menos progresivo y penetrante con el tiempo, debido a la rápida precipitación al unirse a las proteínas del tejido, funcionando así como una barrera contra su penetración excepto en aquellos que contienen metales pesados o ácido hidrofúorídrico, los cuales actúan tan agresivamente como los álcalis. (12, 14, 15)

Existen varias escalas de clasificación para determinar la severidad de las quemaduras químicas. Una de ellas es la clasificación de Hughes, modificada por Ballen y Ropher –Hall, la cual reconoce la relación entre la aparición inicial y el pronóstico. (17)

En el estado agudo describe los signos clínicos y la severidad en cuatro grados. Grado 1 muestra los daños al epitelio corneal, con ninguna isquemia limbal y una cornea clara. Grado 2 muestra menos de una tercera parte de isquemia limbal y una cornea opaca a

través de la cual se pueden ver los detalles del iris. Grado 3 involucra pérdida total del epitelio corneal, estroma opaco que oscurecen los detalles del iris e isquemia entre una tercera parte y la mitad del limbo. Grado 4 representa una cornea opaca e isquemia de más de la mitad del limbo. Grado 3 y 4 se reconocen como los más severos (17).

La extensión del daño provocado por sustancias químicas va a estar dado no sólo por la naturaleza y la concentración sino también por el tiempo de contacto, por lo que es considerado una verdadera emergencia oftalmológica. El uso de fluoresceína es útil para la detección temprana del daño del tejido. El manejo inmediato es lavado copioso utilizando la fuente de agua más cercana, las partículas de material deben de removerse con un hisopo, evertiéndose el párpado superior y limpiando ambos fondos de saco. La anestesia tópica es útil para aliviar el blefaroespasma, se recomienda por lo menos un litro de solución por cada ojo, no es recomendable el uso de soluciones neutralizantes por el calor que generan al reaccionar con el químico. Posteriormente se usa el parcheo con antibiótico tópico y esteroide, para disminuir la inflamación existente. (16,17)

Las quemaduras del párpado por factores térmicos que afectan principalmente los párpados debido al mecanismo del fenómeno de Bell, se tratan como quemaduras del resto de la piel del cuerpo. La irradiación ultravioleta, también produce queratitis superficial dolorosa aunque la recuperación sea rápida, presentándose los síntomas generalmente a las 6 a 12 horas de exposición, es frecuente en los obreros que usan soldadura eléctrica o autógena, sin los debidos protectores oculares. El manejo de estas es con antibióticos tópicos, ciclopléjicos, parcheo y sedantes para el dolor. (10,15)

c) Cuerpos extraños superficiales

Son la causa más frecuente de trauma ocular. Son reconocidos más fácilmente bajo lámpara de hendidura. Los sitios más frecuentes son el fondo de saco y conjuntiva superior, epitelio corneal y conjuntiva inferior. Los cuerpos extraños son variables en número, forma y tipo, ya sea arenilla, fragmentos de vidrio o insectos, espinas, pelos de gusano hasta astillas metálicas, sobre todo en personas que laboran con estos materiales. La profundidad depende del tipo de material, forma y la velocidad con que se impacta en el ojo. (8, 10)

Algunos cuerpos extraños en especial, como los productos orgánicos, causan severa irritación tisular produciendo uveítis, cataratas y glaucoma por escleritis del humor acuoso. Otros, como plástico, cristal, aluminio, acero inoxidable, casi no causan daño al no extraerse.

La sintomatología es similar a la que se presenta en una abrasión corneal. Si el cuerpo extraño ha estado en la córnea por largo tiempo, la fotofobia puede estar presente.

Los cuerpos extraños conjuntivales se extraen con facilidad evertiendo el párpado y usando un trozo de gasa o algodón humedecido. Debe hacerse a continuación un lavado conjuntival con suero fisiológico.

Un cuerpo extraño corneal debe extraerse con un pequeño instrumento de punta esterilizado, luego de usar anestesia local. El anillo que rodea los cuerpos extraños metálicos debes removerse. Luego de la extracción se emplea un ciclopléjicos de acción corta para reducir los efectos de la iritis secundaria, antibiótico en ungüento y parche ocular por uno o varios días. Debe examinarse diariamente el ojo y aplicar antibiótico ciclopléjicos hasta que la lesión corneal haya desaparecido. (8, 10, 15)

2.6 Heridas De Globo Abierto

a) Rupturas

Pueden resultar por trauma contuso o penetrante que va a provocar un aumento súbito de la presión intraocular a tal extremo que sobrepasa la capacidad de cohesión del tejido de la pared ocular, provocando desgarros, generalmente a nivel limbal o alrededor del nervio óptico. En caso de ruptura esclero-corneal anterior se procede a la reparación quirúrgica, excepto en los de daño severo en los que no es posible reparar, se procede a la enucleación. (3, 12,19)

b) Laceraciones

Cuando una laceración corneal es de grosor completo, produce una herida perforante de la cámara anterior, el humor acuoso puede escapar dando como resultado un estrechamiento o aplanamiento de la cámara anterior. Algunas heridas corneales en las que se prolapsa el tejido uveal se sellan con el mismo, quedando la cámara formada sin fuga alguna de humor acuoso. La fuga del humor acuoso es mejor documentada, aplicando fluoresceína al 2%, visualizando a través de la lámpara de hendidura con luz de cobalto. En los casos de heridas con prolapso de tejido uveal este puede ser recolocado o cortado dependiendo del tiempo que haya estado expuesto y según el aspecto del mismo, evitando así la introducción de tejido necrótico o contaminado. Toda manipulación de párpado o tejido ocular debe ser evitada por riesgo a presentar una mayor fuga del contenido

intraocular. Ante la sospecha de cuerpo extraño intraocular es mandatorio un examen de rayos x, ultrasonido, tomografía y a veces hasta una resonancia magnética.

Se debe hacer un esfuerzo máximo en la restauración de la anatomía ocular excepto en los casos sumamente severos en los que la reconstrucción es prácticamente imposible, en donde la alternativa terapéutica es la enucleación o evisceración. (12,15)

c) Cuerpos extraños intraoculares

Cuerpos extraños intraoculares ocurren en 18 a 41% de las lesiones de globo abierto la mayoría de los cuerpos extraños son proyectiles pequeños como resultados de golpes en el metal o la piedra, el uso de máquinas y herramientas, disparo de armas, explosiones, accidentes de vehículos de motor y los accidentes de la segadora. (3, 12,19)

La retención de un cuerpo extraño intraocular no es muy común. Sin embargo, debe sospecharse su existencia en todos los casos de heridas perforantes, especialmente en determinados oficios.

Pueden dividirse en dos grupos: metálicos, que a su vez pueden ser magnéticos o no magnéticos, y lo no metálicos. Ambos grupos incluyen sustancias inertes (como oro, plata, piedras, vidrio, ciertos plásticos), que producen poca reacción inflamatoria al ojo. Algunos materiales sumamente irritativos incluyen acero, zinc, aluminio, cobre, hierro, productos vegetales, partículas de ropa.

Más de un 75% de los cuerpos extraños intraoculares metálicos son fragmentos de hierro o acero observados con frecuencia en obreros de la industria de estos metales. Estos materiales se descomponen al cabo del tiempo a productos férricos solubles que se difunden o impregnan poco a poco al iris, la córnea, cristalino y la retina, produciendo finalmente la pérdida de la función visual (siderosis bulbi).(8)

El tamaño del cuerpo extraño, sus propiedades magnéticas, la reacción tisular que desencadena y su localización son los principales factores sobre los cuales depende el diagnóstico y el tratamiento.

Puede disponerse de varias técnicas para determinar la presencia, consistencia y localización de un cuerpo extraño intraocular: el oftalmoscopio, la lámpara de hendidura, rayos X, electroimán, detector de metales, ultrasonido, y recientemente, de la tomografía y resonancia magnética.

Básicamente hay dos vías para extraer un cuerpo extraño intraocular. La vía anterior, a través de una incisión corneo-escleral, es usada cuando el cuerpo extraño está en el segmento anterior y es visible, o para remover un cuerpo extraño magnético en el segmento posterior del ojo. La vía posterior, usada en la extracción de la partícula extraña localizada por detrás del cristalino y el diafragma del iris. Existe una considerable controversia sobre la extracción de un cuerpo extraño intraocular por vía anterior o posterior. Cada una tiene sus ventajas y desventajas, y sus contraindicaciones. Cada caso debe considerarse en forma individual. (3)

2.7 Otras Lesiones Fuera Del Globo Ocular

a) Lesiones de párpados

El primer paso para el manejo de las heridas palpebrales, es determinar la extensión del trauma con particular atención en el globo ocular; así como con el manejo de las quemaduras severas, los antibióticos profilácticos y la inmunización contra el tétanos deben ser considerados desde el inicio. Las laceraciones sencillas y limpias rara vez desarrollan infecciones y el tratamiento de estas son antibióticos sistémicos rara vez está justificado; por otro lado debe de considerarse las lesiones por mordeduras y la contaminación por anaerobios.

Para las laceraciones del párpado, se debe realizar una reparación meticulosa usando las suturas y técnicas apropiadas para producir un resultado final con una mejoría gradual. Una reparación inadecuada del párpado no sólo puede afectar el aspecto cosmético sino también su función.

Es importante no resecar o resecar lo mínimo posible, aun cuando el tejido se vea con cambios de vascularización, ya que al afrontar los bordes de la herida puede dar lugar a una exposición del globo por falta de tejido, debido a que el párpado es una piel muy vascularizada casi cualquier tejido dañado se recupera asombrosamente. Si la herida es muy profunda se recomienda suturar en dos planos. La porción media de los párpados contiene los canalículos del aparato de drenaje lagrimal por lo que la reparación no sólo debe ser dirigida a la función y al estado cosmético, logrando un cierre palpebral completo sino también a la reparación específica de las vías lagrimales con técnica microquirúrgica. La irrigación es esencial para asegurar la integridad y permeabilidad de las vías lagrimales.

Una adecuada reparación primaria del sistema lagrimal va a reducir las

complicaciones a largo plazo, las cuales puede ser por ejemplo epífora y cicatrización de los canalículos. (8,)

2.8 Heridas que afectan la órbita y su contenido

El trauma orbitario es típicamente caracterizado por equimosis y edema palpebral de grado moderado a severo, además de proptosis por oftalmoplegia causada por hemorragia intraorbitaria además puede encontrarse enfisema subcutáneo (crepitación palpable a través del párpado) por fracturas de los senos e hipostesia localizada en el área inervada por las ramas infra y supra orbitarias del trigémino. Los defectos de los bordes orbitarios pueden ser algunas veces palpados a pesar de presentar edema. A veces las facturas no pueden ser diagnosticadas a menos de que se le tome rayos X, pero pueden sospecharse por algunos signos clínicos como en el caso de fracturas de la órbita que a menudo son presentadas con hemorragias en el párpado superior y subconjuntivalmente al lado temporal del globo, la rinorrea con líquido cefalorraquídeo (rinorraquia), puede ser también asociado con el techo orbitario, las fracturas de la pared lateral están más asociadas a la avulsión del nervio óptico y pérdida de la visión profunda. Las fracturas de la pared media usualmente producen enfisema orbitario aunque no sea palpable, puede ser visible en radiografías. Los antibióticos sistémicos están indicados cuando hay fractura de los senos para nasales, aunque la reparación quirúrgica no esté indicada a menos que haya daño del contenido orbitario; el paciente debe de evitar sonarse la nariz por algún tiempo para evitar una insuflación repentina de la órbita con posible proptosis; el diagnóstico de la fractura orbitaria va a ser más exacto con una técnica adecuada de radiografías. (20, 21)

En la fractura del piso de la órbita el diagnóstico puede efectuarse después del examen inicial, pudiéndose esperar varios días hasta que el edema orbitario disminuya lo suficiente para permitir un mejor examen clínico.

En las fracturas inferolaterales de la órbita la grasa orbitaria puede prolapsarse dentro del antro maxilar y el recto y oblicuo inferior puede estar a menudo involucrado dentro del tejido encarcerado dándonos una restricción de la función de los mismos como también puede servir de bandas limitantes que evitan la contracción completa de otros músculos no involucrados en la fractura.

Como resultado la vista hacia abajo está limitada debido a un atrapamiento del músculo recto inferior. (21)

Las indicaciones orbitarias para la reparación quirúrgica son el atrapamiento muscular, el enoftalmos (mayor de 2mm), los defectos grandes de la pared orbitaria (mayores del 50%) y la diplopía dentro de 30 grados de fijación. (21)

A pesar de que las tendencias más recientes van en dirección de una reparación quirúrgica más temprana, generalmente es preferible realizar la cirugía entre el séptimo y el décimo día de la lesión, para permitir que se resuelva la hinchazón y el edema.

III. OBJETIVOS

1. Describir la incidencia de trauma ocular en pacientes que consultan a la clínica de oftalmología o emergencia del Hospital Nacional de Chiquimula, en el período comprendido de Junio del 2010 a Mayo del 2011.
2. Describir el comportamiento demográfico, clínico, y epidemiológico en la población estudiada.
3. Determinar la estructura ocular dañada.

IV. MATERIAL Y MÉTODOS

4.1 Tipo de estudio: Observacional Descriptivo.

4.2 Unidad de Análisis Expedientes clínicos o papeletas de todos los pacientes a quienes se les diagnosticó "Trauma Ocular" durante el período de Junio del 2010 a Mayo del 2011.

En cada expediente clínico o papeleta de cada paciente se obtuvo:

1. Características epidemiológicas de cada persona.
2. Características clínicas oftalmológicas: agente causal, tipo de trauma, ojo afectado, estructuras afectadas y diagnóstico.

4.3 Muestra (Población): No aplica.

4.4 Criterios de inclusión:

Se incluyeron todos los expedientes clínicos de las personas a quienes se les diagnosticó trauma ocular en la consulta externa o emergencia del Hospital Nacional de Chiquimula con las siguientes características:

- a) Ambos sexos.
- b) Todas las edades.
- c) Historia de Trauma ocular.
- d) Paciente evaluado por Médico Oftalmólogo.

4.5 Criterios de Exclusión: Pacientes con diagnóstico que no corresponden al objetivo de estudio.

4.6 Variables estudiadas:

Variable dependiente: Trauma Ocular.

Variables Independientes: Edad, sexo, lugar donde ocurrió el trauma, agente causal, globo ocular afectado, estructura anatómica afectada, tipo de trauma (cerrado o abierto).

4.7 Operacionalización de las variables:

Caracterización epidemiológica del trauma ocular

VARIABLE	DEFINICIÓN CONCEPTUAL	DEFINICIÓN OPERACIONAL	TIPO DE VARIABLE	ESCALA DE MEDICIÓN	UNIDAD DE MEDIDA
SEXO	Condición orgánica que distingue al macho de hembra en los seres humanos.	Sexo indicado en la historia clínica.	Cualitativa Dicotómica	Nominal.	Masculino. Femenino.
EDAD	Tiempo desde el nacimiento a la fecha.	Años indicados en la historia clínica.	Cuantitativa Continua	Cuantitativo cardinal	Años cumplidos
ENTORNO INVOLUCRADO EN ELMOMENTO DEL TRAUMA	Lugar y actividad realizada en el momento del trauma	Lugar y actividad que desarrollaba El paciente al momento del trauma, referido en historia clínica.	Cualitativa Dicotómica	NOMINAL	Hogar, Escuela, Deporte, Accidente automovilístico, Trabajo, Violencia.
ETIOLOGIA	Origen o Causa Del trauma	La causa que está escrita en la historia clínica.	Cualitativa Dicotómica	NOMINAL	Cuerpos extraños metálicos, materia vegetal, piedras, cáusticos, arma blanca, arma de fuego, lapiceros, parabrisas
GLOBO OCULAR AFECTADO	Órgano de la visión afectado durante el trauma.	Ojo afectado referido en la historia clínica.	Cualitativa Politómica	NOMINAL	Derecho, izquierdo o ambos.
ESTRUCTURA ANATOMICA AFECTADA	Sitio anatómico de las estructuras del ojo.	Sitio anatómico específico a nivel ocular (córnea, párpados, conjuntiva, iris, cristalino, retina) referido en la historia clínica.	Cualitativa Politómica	NOMINAL	Párpados, conjuntiva, cornea, iris, cristalino, esclera, retina, vías lagrimales. Orbita
TRAUMA CERRADO	La pared ocular no tiene una herida de espesor total. Contusión: No hay herida, el trauma es debido ya sea a la fuerza directa por el objeto. Laceración lamelar: Herida de espesor parcial del globo ocular.	Lesión traumática cerrada referida en la historia clínica.	Cualitativa Dicotómica	NOMINAL	Contusión: Hemorragia subconjuntival. Ruptura del esfínter pupilar. Hifema. Recesión del ángulo. Glaucoma secundario. Catarata traumática. Subluxación de cristalino. Hemorragia vítrea. Edema retiniano. Ruptura de coroides. Lesión al nervio óptico. Laceración lamelar: Abrasiones Corneales. Cuerpos extraños superficiales. Laceración conjuntival. Quemaduras químicas.
TRAUMA ABIERTO	La pared ocular tiene una herida de espesor total. . Laceración: Herida de espesor total de la pared ocular causada por un objeto punzante. I. Penetrante: Laceración simple de la pared ocular generalmente provocada por un objeto punzante. II. Cuerpo extraño: Cuerpo extraño retenido intraocular que ha provocado la laceración de la pared.	Como está registrado en la papeleta.	Cualitativa Dicotómica	NOMINAL	Laceración : Herida corneal. Herida escleral. Herida Corneoescleral. Ruptura cristalino. Prolapso uveal. Cuerpo extraño intraocular.

VARIABLE	DEFINICIÓN CONCEPTUAL	DEFINICIÓN OPERACIONAL	TIPO DE VARIABLE	ESCALA DE MEDICIÓN	UNIDAD DE MEDIDA
TRAUMA ABIERTO	<p>III. Perforante: Dos laceraciones de espesor total de la pared (de entrada y de salida) generalmente provocadas por un objeto punzante o un misil.</p> <p>B. Ruptura: Herida de espesor total de la pared ocular causada por un objeto contuso, el impacto momentáneo de la presión ocular, y un mecanismo de rotura de dentro hacia afuera.</p>				Herida perforante.

4.8 Instrumentos utilizados para la recolección de información:

Se elaboró una ficha técnica en la cual se contemplaron todas las variables para así poder uniformar la recolección de datos, la cual aparece en la sección de anexos (pag.35) con el número I.

4.9 Procedimientos para la recolección de información:

Se revisaron todos los expedientes con diagnóstico de trauma ocular, posteriormente éstos datos se recopilaron en una hoja que se diseñó para la investigación (anexo 1); y con la información recabada se elaboró la base de datos (hoja Excel en anexo 2).

4.10 Procedimientos para garantizar aspectos éticos de la investigación:

El estudio cumple con los principios de la Declaración de Helsinki para Investigaciones Humanas que se aplican a estudios que no involucran trato directo con seres humanos ni animales. En tal sentido:

- Se mantuvo la privacidad y confidencialidad de la información personal que se encontró en los expedientes médicos revisados. Ningún dato personal fue publicado.
- No se dañó el ambiente con esta investigación.

En cuanto a fondos para la realización de dicha investigación, corrieron por parte de la investigadora, sin ninguna ayuda, compromiso, ni filiación o conflicto de interés o incentivos por parte de ninguna otra institución o parte interesada. Los datos obtenidos en esta investigación podrán utilizarse para estudios futuros por la investigadora o por el Hospital Nacional de Chiquimula.

Por ser un estudio en el que se revisaron papeletas, no se necesitó de la obtención de consentimiento informado por parte de ningún paciente.

Sin embargo para poder realizar dicha investigación se solicitó autorización oficial a la UNO - Unidad Nacional de Oftalmología – (quienes aprobaron el tema) y al Comité de Docencia, Investigación y Bioética del Hospital Nacional de Chiquimula. Todos ellos dieron su autorización para realizar el estudio y tener acceso a los expedientes clínicos de los pacientes.

La investigación se inició luego que el Protocolo fue aprobado.

En el Informe final y publicación ningún dato personal se prestará ni divulgará por ningún motivo. Ninguno de los resultados será publicado de ninguna forma hasta que el informe final sea aprobado por la Fase IV de la USAC para su impresión como tesis de graduación en el grado de Magíster Scientifcae.

Al publicarse, se compartirán los resultados con aquellos interesados en conocerlos.

La autora no tiene ninguna obligación ni conflicto de intereses con ninguna institución, fundación ni afiliación para esta investigación por lo que los resultados de la misma y su publicación son responsabilidad únicamente de la autora.

4.11 Procedimientos de análisis de la información:

Se creó una base de datos en Excel a partir de la tabulación de los resultados obtenidos de los expedientes clínicos se analizaron utilizando criterios de la estadística descriptiva y se presentan en tablas y gráficas de frecuencias. Se obtuvieron promedios, porcentajes e intervalos de confianza de las variables pertinentes por medio del programa electrónico epi info. Se efectuó una comparación entre los resultados obtenidos con los resultados de otros estudios similares.

V. RESULTADOS

CUADRO No. 1

SEXO

TRAUMA OCULAR EN LA CONSULTA EXTERNA DE OFTALMOLOGIA
HOSPITAL NACIONAL DE CHIQUIMULA DE JUNIO 2010 A MAYO 2011

SEXO	FRECUENCIA	PORCENTAJE
FEMENINO	23	17.16%
MASCULINO	111	82.84%
TOTAL	134	100%

CUADRO No. 2

EDAD

TRAUMA OCULAR EN LA CONSULTA EXTERNA DE OFTALMOLOGIA
HOSPITAL NACIONAL DE CHIQUIMULA DE JUNIO 2010 A MAYO 2011

RANGO DE EDAD	FRECUENCIA	PORCENTAJES
0 a 10	15	11.19%
11 a 20	32	23.88%
21 a 30	27	20.15%
31 a 40	28	20.90%
41 a 50	11	8.21%
51 a 60	15	11.19%
61 a 70	4	2.99%
71 a 80	2	1.49%
TOTAL	134	100%

CUADRO No. 3

TIPO DE TRAUMA

TRAUMA OCULAR EN LA CONSULTA EXTERNA DE OFTALMOLOGIA
HOSPITAL NACIONAL DE CHIQUIMULA DE JUNIO 2010 A MAYO 2011

Tipo de Trauma	Frecuencia	Porcentaje
Abierto	4	3%
Cerrado	130	97%
Total	134	100%

CUADRO No. 4

TIPO DE LESION

TRAUMA OCULAR EN LA CONSULTA EXTERNA DE OFTALMOLOGIA
HOSPITAL NACIONAL DE CHIQUIMULA DE JUNIO 2010 A MAYO 2011.

Tipo de Lesión	Frecuencia	Porcentaje
Contusión	33	24.62%
Lamelar	97	72.38%
Penetrante	1	0.75%
Perforante	1	0.75%
CEIO	1	0.75%
Ruptura	1	0.75%
Total	134	100.00%

CUADRO No. 5

AGENTE CAUSAL

TRAUMA OCULAR EN LA CONSULTA EXTERNA DE OFTALMOLOGIA
HOSPITAL NACIONAL DE CHIQUIMULA DE JUNIO 2010 A MAYO 2011

Agente Causal	Frecuencia	Porcentaje
Metal	29	21.60%
Vegetal	23	17.20%
Cal	14	10.40%
Accidente de Tránsito	8	6.00%
Insecticida	6	4.50%
Otros	54	40.30%
Total	134	100%

CUADRO N.6

OCUPACION Y TRAUMA

TRAUMA OCULAR EN LA CONSULTA EXTERNA DE OFTALMOLOGIA
HOSPITAL NACIONAL DE CHIQUIMULA DE JUNIO 2010 A MAYO 2011

Ocupación	Trauma		
	Cerrado	Abierto	Total
Agricultor	41 (30.59%)	1 (0.75%)	42 (31.34%)
Ama de Casa	16 (11.94%)	1 (0.75%)	17 (12.69%)
Soldador	15 (11.19%)	1 (0.75%)	16 (11.94%)
Estudiante	14 (10.45%)	0 (0.00%)	14 (10.45%)
Otros	44 (32.83%)	1 (0.75%)	45 (33.58%)
Total	130 (97.00%)	4 (3.00%)	134 (100.00%)

CUADRO No. 7

ESTRUCTURA ANATÓMICA AFECTADA

TRAUMA OCULAR EN LA CONSULTA EXTERNA DE OFTALMOLOGIA
HOSPITAL NACIONAL DE CHIQUIMULA DE JUNIO 2010 A MAYO 2011

Estructura Afectada	Frecuencia	Porcentaje
Cornea	57	42.50%
Conjuntiva	32	23.90%
Cornea – Conjuntiva	15	11.20%
Párpado – Conjuntiva	13	9.70%
Otros	17	12.70%
Total	134	100.00%

CUADRO No. 8

OJO AFECTADO

TRAUMA OCULAR EN LA CONSULTA EXTERNA DE OFTALMOLOGIA
HOSPITAL NACIONAL DE CHIQUIMULA DE JUNIO 2010 A MAYO 2011

Ojo Afectado	Frecuencia	Porcentaje
Derecho	56	41.80%
Izquierdo	74	55.20%
Ambos	4	3.00%
Total	134	100.00%

CUADRO No. 9

LUGAR DONDE OCURRIÓ EL ACCIDENTE

TRAUMA OCULAR EN LA CONSULTA EXTERNA DE OFTALMOLOGIA
HOSPITAL NACIONAL DE CHIQUIMULA DE JUNIO 2010 A MAYO 2011

Lugar del Accidente	Frecuencia	Porcentaje
Trabajo	74	55.20%
Casa	42	31.30%
Calle	18	13.50%
Total	134	100.00%

CUADRO No. 10

OCUPACIÓN Y DIAGNÓSTICO

TRAUMA OCULAR EN LA CONSULTA EXTERNA DE OFTALMOLOGIA
HOSPITAL NACIONAL DE CHIQUIMULA DE JUNIO 2010 A MAYO 2011

Ocupación	Diagnóstico						Total
	Cuerpo Extraño Superficial	Quemadura Química	Hemorragia Subconjuntival	Abrasión Corneal	Otros		
Agricultor	9 (6.71%)	11 (8.21%)	2 (1.49%)	3 (2.24%)	17 (12.69%)	42 (31.34%)	
Ama de Casa	4 (2.99%)	0 (0.00%)	3 (2.24%)	3 (2.24%)	7 (5.22%)	17 (12.69%)	
Soldador	14 (10.45%)	0 (0.00%)	0 (0.00%)	0 (0.00%)	2 (1.49%)	16 (11.94%)	
Estudiante	4 (2.99%)	4 (2.99%)	4 (2.99%)	0 (0.00%)	2 (1.49%)	14 (10.45%)	
Otros	17 (12.69%)	9 (6.71%)	4 (2.99%)	3 (2.24%)	12 (8.96%)	45 (33.58%)	
Total	48 (35.82%)	24 (17.91%)	13 (9.70%)	9 (6.72%)	40 (29.85%)	134 (100.00%)	

CUADRO No. 11

EVOLUCIÓN POSTRAUMÁTICA

TRAUMA OCULAR EN LA CONSULTA EXTERNA DE OFTALMOLOGIA
HOSPITAL NACIONAL DE CHIQUIMULA DE JUNIO 2010 A MAYO 2011

EVOLUCION	FRECUENCIA	PORCENTAJE
RESUELTOS	94	70.15%
REFERIDOS	8	5.97%
NO SEGUIMIENTO	32	23.88%
	134	100,00%

CUADRO No. 12

FRECUENCIA DE TRAUMA OCULAR POR MES

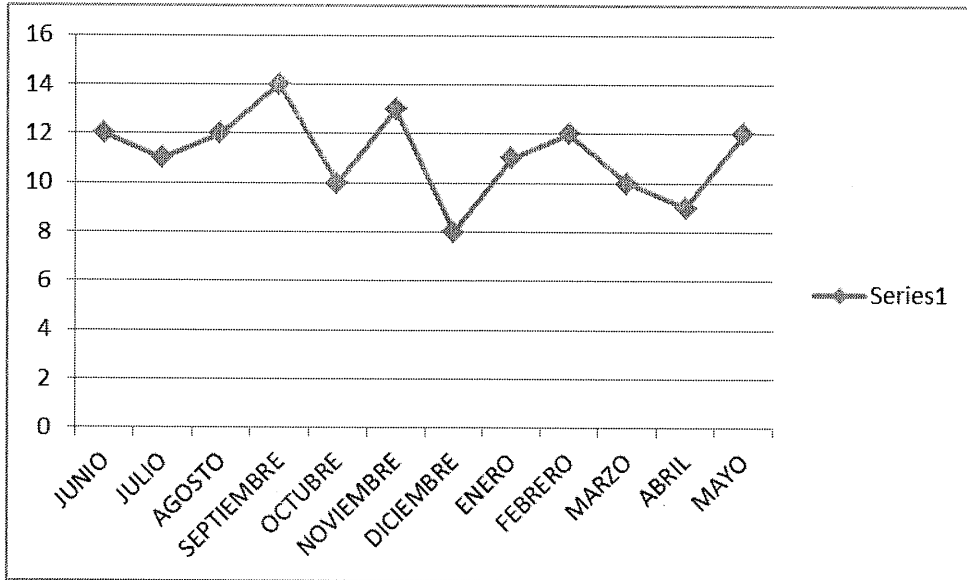
TRAUMA OCULAR EN LA CONSULTA EXTERNA DE OFTALMOLOGIA
HOSPITAL NACIONAL DE CHIQUIMULA DE JUNIO 2010 A MAYO 2011

MES	FRECUENCIA	PORCENTAJE
JUNIO 2010	12	8.96%
JULIO 2010	11	8.21%
AGOSTO 2010	12	8.96%
SEPTIEMBRE 2010	14	10.45%
OCTUBRE 2010	10	7.46%
NOVIEMBRE 2010	13	9.70%
DICIEMBRE 2010	8	5.97%
ENERO 2011	11	8.21%
FEBRERO 2011	12	8.96%
MARZO 2011	10	7.46%
ABRIL 2011	9	6.72%
MAYO 2011	12	8.96%
	134	100,00%

GRAFICA No. 1

FRECUENCIA DE TRAUMA OCULAR POR MES

TRAUMA OCULAR EN LA CONSULTA EXTERNA DE OFTALMOLOGIA
HOSPITAL NACIONAL DE CHIQUIMULA DE JUNIO 2010 A MAYO 2011



CUADRO No. 13

LUGAR DE PROCEDENCIA

TRAUMA OCULAR EN LA CONSULTA EXTERNA DE OFTALMOLOGIA

HOSPITAL NACIONAL DE CHIQUIMULA DE JUNIO 2010 A MAYO 2011

LUGAR DE PROCEDENCIA	FRECUENCIA	PROCENTAJE
Chiquimula	59	44.03%
San Juan Ermita	1	0.75%
Olopa	2	1.49%
Jocotán	9	6.72%
Camotán	4	2.99%
Concepción Las Minas	2	1.49%
Esquipulas	6	4.48%
San José La Arada	4	2.99%
Quezaltepeque	9	6.72%
Ipala	11	8.21%
San Jacinto	6	4.48%
Otros Departamentos	21	15.67%
	134	100,00%

VI. DISCUSIÓN Y ANÁLISIS

Uno de los objetivos de este estudio fue determinar la incidencia de trauma ocular en los pacientes que consultaron al Hospital Nacional de Chiquimula en el período comprendido de Junio del 2010 a mayo del 2011, la cual fue de 134 en relación a un total de 1300 primeras consultas oftalmológicas, estableciéndose una tasa de incidencia de 103.08 por cada 1000 pacientes.

En el presente estudio, el sexo masculino fue el más afectado (82.84%), lo cual coincide con la literatura en donde el 83% de los ojos traumatizados correspondían a hombres. (3) También se encontró que la probabilidad de que los hombres sufran trauma es de 5 a uno al igual que lo que se reporta en otros estudios. (4, 24)

La edad promedio de pacientes que sufrieron trauma ocular fue de 30.1 años, edad que se encuentre entre el rango de la población económicamente activa según INE. Y la cual coincide con la literatura en donde señalan que la proporción más alta de lesiones es vista en la segunda y tercera décadas de la vida. (1, 3, 4)

El grupo económicamente activo es el que más se lesiona, de allí que los agricultores (42 casos = 31.3%), soldados (16 casos = 11.9%), albañiles (13 casos = 9.70%) fueron los que tuvieron mayor incidencia en esta investigación, lo cual, probablemente, se debió al tipo de trabajo que realizan (fumigar, soldar, esmerilar, pulir, trabajos de construcción) a la falta de protección existente y el nivel de educación. Todo ello juega un papel importante en actividades riesgosas que tienen implicaciones importantes en la incidencia de traumas (4).

Las amas de casa fueron el segundo grupo más afectado con 17 casos (12.7%) por actividades inherentes al hogar. Finalmente, los estudiantes con 14 casos (10.5%) posiblemente debido al tipo de juegos, deportes y otras actividades a que se dedican, ya que algunos de éstos accidentes ocurrieron en la calle y el campo.

El trauma cerrado fue el más común con 130 casos (97%), mientras que el abierto sólo con 4 casos (3%), lo cual refleja un mejor pronóstico visual y menos repercusiones físicas, socioeconómicas y psicológicas al paciente.

La lesión más común fue la lamelar con 97 casos (72.40%), lo cual se relaciona directamente con los agentes causales del trauma más frecuentes en este estudio: objetos metálicos, vegetales, cal, accidentes de tránsito, insecticidas.

Estos hallazgos concuerdan con la literatura donde los cuerpos extraños corneales superficiales y la contusión representan los tipos de trauma cerrado más frecuentes. (6, 8)

En cuanto al trauma abierto las lesiones penetrantes, perforantes, ruptura y cuerpo extraño intraocular, representaron el 3% del total y una de éstas fue producto de la violencia.

En este estudio, el cuerpo extraño intraocular representó el 0.75% del trauma abierto, lo cual difiere con otros estudios en donde éstos representan el 8.6%(6). Este caso se presentó en un soldador al estar martillando metal sobre metal, hizo una endoftalmitis y terminó en enucleación.

El lugar más frecuentemente registrado en los expedientes de los pacientes que sufrieron trauma ocular fue en el trabajo con 55.20%, los cuales ocurrieron en talleres en el caso de los soldadores, mecánicos, y en el campo en el caso de los agricultores quienes estuvieron expuestos a sustancias químicas (insecticidas, cal). En segundo lugar fue la casa con 31.30%, las que en su mayoría se presentaron en amas de casa y parecen haber aumentado debido a trabajos de mantenimiento en la casa y envejecimiento de la población. Finalmente, traumas ocurridos en la calle con 13.50% en donde pueden intervenir diversas causas como accidentes y violencia.

El ojo más involucrado en los traumas oculares reportado en otros estudios fue el ojo izquierdo en un 51%, dato que concuerda con este estudio (55.20%) probablemente, debido al tipo de actividad que realizan. (4)

En cuanto a la evolución post traumática encontramos que el 70.15% de los casos fueron resueltos, los cuales en su mayoría correspondieron: a cuerpos extraños superficiales, quemaduras químicas, hemorragia subconjuntival y abrasiones corneales; y que ocho pacientes por tener un diagnóstico más complejo y no contar con los recursos adecuados fueron referidos a la UNO, entre éstos casos tenemos heridas de globo abierto, fracturas orbitarias y cuerpo extraño intraocular. Asimismo hubo 23.88% de casos de quienes no se cuenta con datos acerca de su evolución ya que no reconsultaron. Entre las secuelas que se documentaron tenemos conmoción retiniana (1.49%) y pérdida total de un ojo en tres pacientes (2.24%) y catarata traumática (0.75%).

Es de hacer mención que la información que se obtuvo acerca de la frecuencia en relación con cada mes resultó poco relevante ya que el número de casos que se obtuvo fue similar y no se pudo relacionar con ningún evento en particular.

En cuanto al lugar de procedencia en donde ocurrieron la mayor cantidad de traumas oculares fue en la cabecera de Chiquimula, con un 44.03% y en segundo lugar lo ocuparon otros departamentos como: Jutiapa, Jalapa, Copán (15.67%) y lo cual probablemente se debe a que son lugares fronterizos y porque en la cabecera de Chiquimula se cuenta con un mejor recurso diagnóstico y terapéutico.

Al desarrollar esta investigación se pudo observar que existe un subregistro, identificando casos que no se les llenó la ficha de emergencia, no emplear un vocabulario estandarizado y no haber sido evaluados por médico oftalmólogo.

6.1 Conclusiones

6.1.1 La incidencia de trauma ocular en el Hospital Nacional de Chiquimula en el presente estudio fue de 134 pacientes.

6.1.2 El sexo masculino fue el más afectado en un 82.8%.

6.1.3 El grupo etáreo más afectado fue el comprendido entre los 11-20 años en un 23.8%.

6.1.4 El trauma ocular cerrado fue el más común en un 97%, siendo las lesiones de tipo lamelar las más frecuentes en un 72.38%, seguida por la contusión en un 24.62%.

6.1.5 Los diagnósticos más frecuentes fueron los cuerpos extraños superficiales en un 35.82%, las quemaduras químicas ocuparon el segundo lugar en un 17.90%, las hemorragias subconjuntivales en un 9.70% y en menor porcentaje las abrasiones corneales en un 8.20%.

6.1.6 El agente causal más frecuente fue el metal en un 21.60%.

6.1.7 La mayoría de traumas oculares ocurrieron en el trabajo en el 55.20%, siendo los agricultores los más afectados en un 35.82%.

6.2 Recomendaciones

6.2.1 Capacitación de los profesionales en salud en el tema del trauma ocular impartiendo charlas con audiovisuales para así poder orientarlos en la detección y referencia temprana para mejorar la calidad de atención al paciente.

- 6.2.2 Impartir plan educacional basado en los riesgos laborales ya que la mayoría de accidentes detectado en esta investigación ocurrieron durante la jornada de trabajo.
- 6.2.3 Sugiero que en la evaluación inicial de casos con trauma ocular se incluya la ficha de recolección de datos utilizada en el presente estudio y complementarla con datos adicionales como la agudeza visual y esquema del globo ocular, lo cual mejorará la calidad de atención al paciente y de esta manera contar con una mejor base de datos para estudios posteriores.

VII. REFERENCIAS BIBLIOGRÁFICAS

1. Fuentes SS, Corrales AB, Jalilo SM, González D.de la C, Torres M. Caracterización Clínico-epidemiológica de traumas oculares graves Infantiles, Pinar del Río. Rev Ciencias Médicas 2010 Oct. / Dic; 14(4).
2. Zambrano S. Guía clínica Trauma Ocular Grave. Santiago. Serie Guías Clínicas No. 50 2007 Jun.
3. García-Arumi J, Escalada F. Traumatismos oculares. Cirugía Vitreorretiniana indicaciones y técnicas. LXXV Ponencia Oficial de La Sociedad Española de Oftalmología 1999. Disponible en: <http://www.oftalmo.com/publicaciones/vitreorretiniana/cap14.htm>.
4. Whitterspoon CD, Kuhn F, Morris R, Mann L. Epidemiology of General Sports Eye Injuries. Ophthalmology Clinic Of North America 1999 Sept; 12(3): 333-343
5. Cariello AJ, Bueno NS, Mitne S, Shizoka C, Machedo B, Soares LA. Epidemiological Findings Of Ocular Trauma in Childhood. Arq.Bras.Oftamol 2007 Mar/Apr; 70(2)
6. Galvis A, Galvis V, Bareño J, Rey JJ. Epidemiología del trauma ocular en el Nororiente Colombiano. Sociedad colombiana de oftalmología 2005 Abril/Junio; 38(2):12-20
7. Behbehani AM, Lotfy N, Ezzdean H, Albader S, Kamel M, Abul N. Open eye injuries in the pediatric population in Kuwait. Med Princ pract 1999; 11(4):183-189
8. Vindel OE, Trauma Ocular [Tesis] Guatemala: Universidad de San Carlos de Guatemala, Post-grado de Oftalmología; (1991).
9. Canavan Ym, Archer D B. Anterior Segment Consequences of blunt ocular injurie. British Journal of Ophthalmology 1982;66:549-554
10. Díaz JF. Trauma Ocular [Tesis]. Guatemala: Universidad San Carlos de Guatemala; 1980
11. García TA. McGetric BA; Janik JS. Ocular Injuries in Children After Major Trauma. Journal of Pediatric Ophthalmology & Strabismus 2005;(42):349-354
12. Kuhn F, Pieranici D. ocular Trauma, Principales and practices. New York: Sfera International 2002

13. Eagling EM Ocular damage after blunt trauma to the eye, British Journal Ophthalmology 1974:126-139
14. Mowatt L, Chamber SC. Ocular Morbidity of Traumatic Hyphema in Jamaica Hospital. Eur J Ophthalmol 2010 May/Jun; 20 (3):584
15. Pavan-Langston, D. Manual de diagnóstico y Terapéutica Oculares. 3.^a ed.: Ediciones Científicas y Técnica, SA; 1993
16. Davis A R, Ali Q H, Aclimandos W A, Hunter P A. Topical Steroid Use treatment of Ocular alkali Burns. Br J Ophthalmology 1983; 81: 732-734.
17. Macdonald ECA, Cauchi PA, Azuara-Blanco A, Foot B. Surveillance of severe chemical corneal injuries in the UK. Br J ophthalmol. 2009 Sept; 93 (1):1177-1180
18. Morgan SJ. Chemical burns of the eye: causes and management. British Journal of ophthalmology 1983;71:854-857
19. Andred, CM, Gardiner MF. Open Globe injuries: Emergent Evaluation and initial Management. Uptodate Individual web 2011 January. Disponible en: <http://www.uptodate.oculartrauma>.
20. Holmes SB, Carter JLB, Metefa A. Blunt orbital trauma. British Medical Journal 2000 Sept; 32:750.
21. Tovilla-Canales JL, Nava A, Tovilla y Pomar JI. Trauma Orbitario Agudo: Un Esquema Integral para el Oftalmólogo General. Highlights of ophthalmology 2003; 31 (2): 15-20
22. Sinha R, Sharma N. Corneal Blindness. Cataract & Refractive Surgery Today (Europe) 2006 July/August; 28-30.
23. Lizarralde CM, Trauma Ocular Penetrante en los niños [Tesis] Guatemala: Universidad San Carlos de Guatemala, Post-grado de Oftalmología; 1989
24. Wong Ty, Klein BE, Klein R. The Prevalence and 5-year of Ocular Trauma. Ophthalmology 2000 Dec; 107 (12): 2196-2198
25. Wong Ty, Tiesess JM. A Population-Based Study of the incidence of severe ocular trauma in Singapore. American Journal of Ophthalmology 1999 Sept; 128 (3): 345-351

26. Cullon D, Chang B. Editores the Wills Eye Hospital, Manual de Urgencias Oftalmológico 2.ª ed. México: McGraw-Hill Interamericana; 1997
27. Sabaci G, Bayer A, Jutlu FM, Karangul S, Yildirim E. Endophthalmitis After Deadly-weapon-related Open-globe injuries: Risk Factors, Value of prophylactic Antibiotics, and Visual Outcomes. American Journal Of Ophthalmology 2002 January; 133 (I) 62-69.
28. Lozano JM, Ruiz A. Principios Éticos en Investigación Clínica y Epidemiología: Investigación Clínica: Epidemiología Clínica aplicada. 10ª ed. Bogotá (Colombia): Cesa; 2001; (Cap26): 503-517
29. Morris DS. Ocular blunt trauma: loss of sight from an ice hockey injury. Br. J. Sport Med 2006 Mar; 40 (3).
30. Schieder FW, trauma ocular abierto y cerrado (Tesis) Guatemala: Universidad de San Carlos de Guatemala, pregrado de Médico y Cirujano; 2010

VIII. ANEXOS

8.1 ANEXO 1

HOJA DE RECOLECCIÓN DE DATOS

TRAUMA OCULAR DEPARTAMENTO DE CONSULTA EXTERNA DE OFTALMOLOGÍA
HOSPITAL NACIONAL DE CHIQUIMULA

NUMERO DE REGISTRO MEDICO:	
M:	F:
(2)EDAD:	
(3)OCUPACIÓN	
(4)LUGAR DONDE OCURRIÓ EL ACCIDENTE:	
(5)RESIDENCIA:	
(6)AGENTE CAUSAL:	
(7)TIPO DE TRAUMA:	
OJO CERRADO:	
CONTUSIÓN:	
LACERACIÓN LAMELAR:	
OJO ABIERTO:	
LACERACIÓN:	
PENETRACION	
CEIO	
PERFORACIÓN	
RUPTURA	
MIXTO	
(8)OJO AFECTADO:	
OJO DERECHO:	OJO IZQUIERDO:
AMBOS	
(9)ESTRUCTURAS AFECTADAS:	
PARPADOS	
VÍAS LAGRIMALES:	
CORNEA:	
CONJUNTIVA:	
IRIS:	
CRISTALINO:	
PUPILA:	
ESCLERA:	
ORBITA:	
(10)DIAGNOSTICO	

8.2 ANEXO II.

BASE DE DATOS

Número												
Registro												
Edad												
Sexo												
Ocupación												
Lugar donde ocurrió el accidente												
Agente Causal												
Tipo de trauma												
Lesión												
Ojo afectado												
Estructura afectada												
Diagnóstico												

Guatemala, 28 de Julio del 2011.


Doctora
Astrid Gisela Cuellar Lobos
Presente

Dra. Cuellar:

Atentamente me dirijo a usted para informarle que ha sido autorizado la realización de su estudio de investigación de Tesis “Caracterización Epidemiológica de Trauma Ocular” durante el periodo de julio 2010 a julio 2011, en el Hospital Nacional de Chiquimula.

Sin otro particular me despido de usted.

Atentamente,



Dra. Ana Rafaela Saizán Barrios
Jefe de Docencia e Investigación
Unidad Nacional de Oftalmología
Hospital Roosevelt

c.c. File

HOSPITAL NACIONAL "CARLOS MANUEL ARANA OSORIO"
CHIQUIMULA

COMITÉ DE DOCENCIA E INVESTIGACIÓN Y BIOÉTICA

El comité de Docencia e Investigación, después de haber revisado y analizado el Proyecto de Investigación: CARACTERIZACION EPIDEMIOLOGICA, CLINICA Y ANATOMICA DEL TRAUMA OCULAR

Expone: Después de analizado el proyecto de Investigación por el Comité de Docencia, Investigación y Ética se acuerda:

Por lo tanto: Aprueba No aprueba


ASTRID CUELLAR DE LOPEZ

El Estudio del (la) estudiante: _____


Carné: _____


De la carrera: MEDICA OPTALMOLOGA DE LA UNIVERSIDAD DE SAN CARLOS DE GUATEMALA

Dado en la ciudad de Chiquimula a los 11 del mes 08 año 2011


Coordinador Comité
Docencia e Investigación y
Bioética




Secretaria Comité
Docencia e Investigación y
Bioética


Vo. Bo. Dirección Ejecutiva o Subdirección
Médica Asistencial

PERMISO DEL AUTOR PARA COPIAR EL TRABAJO.

El autor concede permiso para reproducir total o parcialmente y por cualquier medio la tesis titulada "CARACTERIZACIÓN EPIDEMIOLÓGICA, CLÍNICA Y ANATOMICA DEL TRAUMA OCULAR". Estudio Descriptivo-Retrospectivo De Los Pacientes Que Acudieron En La Consulta Externa Y Emergencia Del Hospital Nacional De Chiquimula En El Período Comprendido De Junio Del 210 A Mayo Del 2011, para propósitos de consulta académica. Sin embargo, quedan reservados los derechos de autor que confieren la ley, cuando sea cualquier otro motivo diferente al que se señala lo que conduzca a su reproducción o comercialización total o parcial.