


UNIVERSIDAD DE SAN CARLOS DE GUATEMALA

FACULTAD DE CIENCIAS MÉDICAS


ESCUELA DE ESTUDIOS DE POSTGRADO



**Tesis:**

**Presentada ante las autoridades de la  
Escuela de Estudios de Postgrado de la  
Facultad de Ciencias Médicas  
Maestría en Ginecología y Obstetricia.  
Para obtener el grado de  
Maestra en ciencias en Ginecología y Obstetricia**

**Febrero de 2013**



ESCUELA DE  
ESTUDIOS DE  
POSTGRADO

# Facultad de Ciencias Médicas Universidad de San Carlos de Guatemala

**UNIVERSIDAD DE SAN CARLOS DE GUATEMALA**

**LA FACULTAD DE CIENCIAS MÉDICAS**

**ESCUELA DE ESTUDIOS DE POSTGRADO**

**HACE CONSTAR QUE:**

La Doctora: Ana Gabriela Rodas Cobos

Carné Universitario No.: 100018220


Ha presentado, para su EXAMEN PÚBLICO DE TESIS, previo a otorgar el grado de Maestra en Ginecología y Obstetricia, el trabajo de tesis **"Efectividad de 5 fluorouracilo y levamisol en lesión cervical de bajo grado acompañado de virus del papiloma humano"**.

Que fue asesorado: Dr. Rodolfo Pérez Lemus

Y revisado por: Dr. Carlos Enrique Sánchez Rodas MSc.

Quienes lo avalan y han firmado conformes, por lo que se emite, la ORDEN DE IMPRESIÓN para febrero 2013.

Guatemala, 28 de enero de 2012

  
**Dr. Carlos Humberto Vargas Reyes MSc.**  
Director  
Escuela de Estudios de Postgrado

  
**Dr. Luis Alfredo Ruiz Cruz MSc.**  
Coordinador General  
Programa de Maestrías y Especialidades


//amo

Guatemala 27 de Junio del 2012

Doctor  
Carlos Raúl Juárez López  
Coordinador de Programa de Postgrado  
En Ginecología y Obstetricia  
Hospital Roosevelt

Por este medio le informo que he revisado el trabajo de Tesis titulado "Efectividad de 5 Fluorouracilo y Levamisol, en lesión cervical de bajo grado acompañado del Virus del Papiloma Humano" realizado por el Dra. Ana Gabriela Rodas Cobos para la obtención de la Maestría en Ginecología y Obstetricia, por lo que doy mi aprobación para continuar con los trámites pertinentes de Graduación.

Sin otro particular se despide de ud,



Dr. Carlos Enrique Sánchez Rodas

Docente Investigación Programa Postgrado

Hospital Roosevelt

Revisor



Guatemala 27 de Junio del 2012

Doctor  
Carlos Raúl Juárez López  
Coordinador de Programa de Postgrado  
En Ginecología y Obstetricia  
Hospital Roosevelt

Por este medio le informo que he asesorado el trabajo de Tesis titulado "Efectividad de 5 fluorouracilo y levamisol, en lesión cervical de bajo grado acompañado del virus del papiloma humano" realizado por la Dra. Ana Gabriela Rodas Cobos para la obtención de la Maestría en Ginecología y Obstetricia, por lo que doy mi aprobación para continuar con los trámites pertinentes de Graduación.

Sin otro particular se despide de ud,

  
Dr. Rodolfo Pérez Lemus

Col: 7089

Asesor

Hospital Roosevelt

DR. RODOLFO PÉREZ LEMUS  
Ginecólogo  
Col. No. 7,099

## INDICE

	Página
RESUMEN	
I. INTRODUCCIÓN	1
II. ANTECEDENTES	2
III. OBJETIVOS	13
IV. MATERIALES Y MÉTODOS	14
V. RESULTADOS	19
VI. DISCUSIÓN Y ANÁLISIS	21
VII. REFERENCIA BIBLIOGRAFICA	23
VIII. ANEXOS	26

## INDICE DE TABLAS

Página

Tabla No. 1

19

Tabla No. 2

19

Tabla No. 3

20

Tabla No. 4

20

## RESUMEN

**Objetivo:** Efectividad de la aplicación local de 5-fluorouracilo más ingesta del levamisol en pacientes con lesión cervical de bajo grado acompañado de virus del papiloma humano.

**Metodología:** En este trabajo se abordó uno de los tratamientos convencionales empleados para combatir el HPV, agentes citotóxicos e inmunomoduladores, se buscó determinar la efectividad de la aplicación local por 6 semanas de 5-fluorouracilo más ingesta del levamisol por 4 semanas en pacientes con lesión cervical de bajo grado acompañado de virus del papiloma humano diagnosticado mediante colposcopia y biopsia, en pacientes de la consulta externa de Ginecología del Hospital Roosevelt y dos semanas después de concluido el tratamiento se realizó biopsia control a cada una de las pacientes.

**Resultados:** Logrando determinar que el uso de levamisol y 5 fluorouracilo no fue efectivo en la regresión de la lesión, 59.09% persisten sin cambios en la biopsia control, un 20.45% presentan remisión parcial de la lesión, un 11.37% presentan progresión de la lesión y solamente un 9.09% presentan remisión completa de la lesión.

**Conclusión:** Se determinó que el uso de 5 fluorouracilo aplicado localmente más la ingesta de levamisol, no son efectivos como tratamiento de nuestras pacientes con neoplasia cervical de bajo grado acompañado por el virus del papiloma humano.

## I. INTRODUCCION

La infección del virus del papiloma Humano (HPV) es un problema de Salud Pública, el cual se estima que afecta aproximadamente a 20 millones de personas a nivel mundial, y al menos el 50% de las personas activas sexualmente podrían adquirir una infección por HPV en algún momento de sus vidas.<sup>14,20,21</sup> Es conocido que estos agentes inducen la formación de verrugas (papilomas) mostrando un gran tropismo celular selectivo, infectando sólo el epitelio escamoso superficial de piel y mucosas, y determinando en ellos la formación de tumores benignos subclínicos y clínicos. Se considera que un 80-90% de las infecciones cervicales por virus del papiloma humano se resuelven espontáneamente y entre un 10-20% persisten. Para el desencadenamiento del proceso neoplásico es imprescindible la persistencia continuada de la infección. La resolución de la infección parece ofrecer un cierto grado de protección ante reinfecciones por el mismo tipo viral.<sup>20, 21,14</sup> Asimismo, en las últimas décadas se ha reconocido su implicación en la aparición del cáncer de cérvix. El aumento en los últimos años de la patología cervical como consecuencia de las infecciones por este agente han desarrollado protocolos con la finalidad de detectar y tratar las lesiones premalignas y malignas que pudiera desarrollar, entre ellos los tratamientos con citotóxicos e inmunomoduladores tópicos locales de tipo farmacológico. El objetivo de este estudio es conocer la efectividad de la aplicación local de la utilización tópica del 5-fluorouracilo y de la ingesta de Levamisol en el tratamiento de lesión cervical de bajo grado acompañado del virus del papiloma humano.



## II. ANTECEDENTES

### LESION INTRAEPITELIAL CERVICAL

Las lesiones intraepiteliales cervicales (NIC) son consideradas un precursor del cáncer cervicouterino invasor. Las lesiones intraepiteliales, denominadas displasias en el pasado, pueden ser definidas como un espectro de cambios intraepiteliales que comienzan como una neoplasia intraepitelial bien diferenciada y que finalizan con el cáncer invasor. Han sido representadas como un modelo de transición desde el precursor benigno hacia la enfermedad invasora. La historia natural de la enfermedad implica un fenómeno dinámico marcado no sólo por la progresión, sino también por persistencia e incluso regresión de la lesión.<sup>6, 12, 14</sup>

### Epidemiología

Menos del 5% de las citologías de cuello uterino resultan en una displasia cervical. Son más frecuentes en las edades reproductivas, en particular entre 25 a 35 años. Los factores de riesgo más frecuentemente asociados con la aparición de NIC son las múltiples parejas sexuales, previo diagnóstico de verrugas genitales, infección por el VIH y las relaciones sexuales continuas antes de los 16 años.<sup>6, 14</sup>

### Clasificación y Estatificación

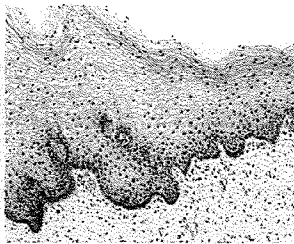
La citología nació como un procedimiento diagnóstico de la patología neoplásica del cuello uterino con los estudios sistematizados de Papanicolaou y Traut. Posteriormente se idearon diversas clasificaciones, la primera de las cuales fue la de Papanicolaou<sup>16</sup> que durante mucho tiempo fue utilizada, sin embargo, no se correlacionaba estrechamente con los cambios celulares por lo cual su rendimiento era menor. Así surgió la necesidad de contar con otra nomenclatura que ofreciera la capacidad de aumentar su rendimiento, por lo cual la Organización Mundial de la Salud (OMS) recomendó una clasificación en la que aparecía el término de displasia y su graduación, que pudiera reproducirse morfológicamente. Posteriormente en 1973<sup>17</sup> y como resultado de una gran cantidad de estudios enfocados a la biología y al comportamiento de las lesiones precursoras del carcinoma invasor, se concluyó que las lesiones preinvasoras en el cuello uterino, llamadas displasias y el carcinoma in situ eran verdaderas neoplasias, surgiendo así el término de Neoplasia Intraepitelial Cervical (NIC) con una etiología, biología e historia natural comunes, sin embargo, su calidad continuaba con deficiencias, por lo que se propuso una nueva nomenclatura, la cual es un

sistema para evaluar y diagnosticar un estudio citológico ginecológico, se origino en el Instituto Nacional del Cáncer de Bethesda, Maryland, en 1988 <sup>18</sup>.

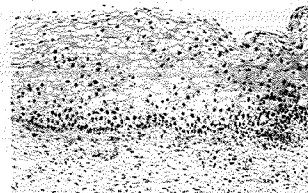
NIC I: es el tipo de menor riesgo, representa solo una displasia leve o crecimiento celular anormal<sup>1</sup> Se caracteriza por estar confinado al 1/3 basal del epitelio cervical.

NIC II: representan una displasia moderada, confinada a los 2/3 basales del epitelio cervical.


NIC III: la displasia es severa y cubre más de los 2/3 de todo el epitelio cervical, en algunos casos incluyendo el entero grosor del revestimiento cervical. Esta lesión es considerada como un carcinoma in situ.




EPITELIO CERVICAL NORMAL



NIC I



NIC II



NICIII

### **Sistema Bethesda**

**Lesión intraepitelial Cervical de Bajo Grado :** Se observan pequeñas atipias en la maduración y diferenciación celular, que al examen citológico se evidencia por células escamosas superficiales dispuestas en forma aislada con citoplasmas claros, bordes definidos, núcleos hipertróficos con cromatina finamente granular de distribución homogénea. Además hay un aumento en proliferación celular y perdida de la orientación en la disposición celular en las capas inferiores del epitelio escamoso. Esta clasificación incluye

la neoplasia intraepitelial cervical I (NIC I) y las alteraciones asociadas a la infección por el virus del Papiloma Humano (HPV).<sup>8,17</sup>

Lesión Intraepitelial cervical de Alto Grado: Se relaciona con alteraciones desde la zona basal hasta la intermedia, se observan cambios en células intermedias y parabasales que comprometen tanto el núcleo como el citoplasma. Se aumenta la relación núcleo-citoplasma a favor del núcleo, existe hiper cromasia nuclear, polimorfismo o lobulaciones en las membranas nucleares. Esta lesión agrupa los cambios celulares de la displasia moderada también llamada neoplasia intraepitelial Cervical II (NICII) y la displasia severa y el carcinoma in situ que constituye la neoplasia intraepitelial cervical III (NIC III).<sup>8,17</sup>

### **Factores de riesgo**

El inicio precoz de actividad sexual ha sido reconocido como un factor de riesgo central en la infección por HPV. Respecto al número de parejas sexuales, se ha demostrado la presencia de HPV, cervical o vulva en 17-21% de las mujeres con 1 pareja sexual y en 69-83% de aquellas con 5 o más parejas sexuales. Al considerar las relaciones homosexuales entre mujeres se ha encontrado la presencia de HPV, cervical en 13% de éstas parejas. En población de prostitutas, la seroprevalencia y detección de HPV, en cérvix tipos, 16, 18, 31 y 58 es de 14 y 10 veces mayor respecto población general. La paridad ha sido asociada a un mayor riesgo de infección por HPV. Respecto a factores nutricionales, el déficit de folato sérico ha sido vinculado como factor de riesgo independiente. El consumo de cigarrillo aumenta el riesgo de NIC II-III 2,6 veces con efecto dosis dependiente. El uso de anticonceptivos orales (ACO) por 5 a 9 años, en presencia de HPV, cervical, aumenta el riesgo de Ca de cérvix a 2,82 y a 4,03 con el uso por más de 10 años. Madelaine y col., establecen que el uso de ACO por más de 12 años, en presencia de HPV cervical se asocia a un aumento del riesgo de adenocarcinoma in situ de 5,5 veces.<sup>21</sup>

Al considerar la inmunodeficiencia, se ha establecido que pacientes con HIV presentan prevalencias de HPV cervical entre 38 a 75%. Mujeres HIV positivas sintomáticas y recuentos de linfocitos CD4 bajos (< 200 cel/micro litro) tienen prevalencias de HPV cervical de 71%. Estas pacientes tienen un riesgo 2 veces mayor de presentar HPV de alto riesgo con una persistencia viral 2 veces mayor, 76% de las mujeres HIV positivas presentan infección por HPV. Anal. La circuncisión masculina reduce la infección por HPV en pene en 37% y se asocia a una disminución de carcinoma cervical del 50%. Respecto al sistema HLA, el antígeno DR15-DQ6, en presencia de HPV 16 cervical aumenta el riesgo de NIE.

HLA - DRB1 y DQB1, se encuentran elevados en Ca cervical con DNA positivo para HPV 16.

13,21

## **VIRUS DEL PAPILOMA HUMANO**

El virus del papiloma humano (HPV) es un grupo diverso de virus ADN de doble cadena, perteneciente a la familia de los Papillomaviridae, con aproximadamente 8.000 pares de bases. El genoma puede dividirse en una región temprana (E), una región tardía (L) y una región control (Figura 1), conociéndose más de 100 tipos virales que, en relación a su patogenia oncológica, se clasifican en tipos de alto y de bajo riesgo. Establecen infecciones productivas en el epitelio estratificado de la piel y mucosas de humanos y animales. Algunos tipos de VPH pueden causar verrugas o condilomas, mientras otros pueden generar infecciones subclínicas, que pueden dar lugar a cáncer cervical, cáncer de vulva, vagina y ano en mujeres, o cáncer de ano y pene en hombres. Todos los VPH se transmiten por contacto piel a piel.<sup>2, 5,6</sup>

### **Patogenia**

Los VPH son virus epidermotropos con afinidad y capacidad de infectar cualquier tipo de epitelio escamoso. Desde el momento de la infección, que sucede a partir de pequeñas soluciones de continuidad en la superficie cutáneomucosa, se establece un período de incubación variable entre 6 semanas y 2 años, aunque este aspecto no está totalmente aclarado, para que se manifiesten las lesiones clínicas o subclínicas de la infección. La célula diana es el queratinocito, situado en la lámina basal. Estas células basales son las únicas con capacidad de división, por lo que su infección resulta obligada para que ésta sea persistente y en ellas se produzca la transcripción de los genes tempranos. Se sabe que el ciclo vital del VPH se desarrolla de manera coordinada con la diferenciación y división celular de los queratinocitos. Este fenómeno condiciona una proliferación de las sucesivas capas epidérmicas que, histológicamente, se traduce en acantosis, paraqueratosis e hiperqueratosis. La secuencia final que incluye la expresión de los genes tardíos (L1, L2) y la síntesis y ensamblaje de la cápside tiene lugar en las células más diferenciadas o queratinizadas del estrato espinoso. La secuencia L1 es la proteína principal de la cápside. Es la responsable de la adherencia específica del virus a la célula, además de ser el antígeno frente al cual se produce la respuesta humoral y celular. En las lesiones benignas, el ADN viral se localiza en posición extracromosómica del núcleo celular. Por contra, en las lesiones displásicas graves y en los cánceres el ADN se encuentra frecuentemente integrado

en el cromosoma celular. Esta integración se produce preferentemente en algunos lugares del cromosoma y el ADN viral se inserta rompiendo la región E2. Esta circunstancia puede explicar la malignización de la lesión, ya que la expresión de la proteína E2 regula la expresión de las proteínas E6 y E7, cuyos productos interfieren con las proteínas supresoras de tumores, la p53 y el oncogén del retinoblastoma (Rb). Esta actividad transformadora, localizada en las regiones E6 y E7, es mayor en los genotipos de VPH considerados de alto riesgo. (Figura 2)<sup>6,7</sup>

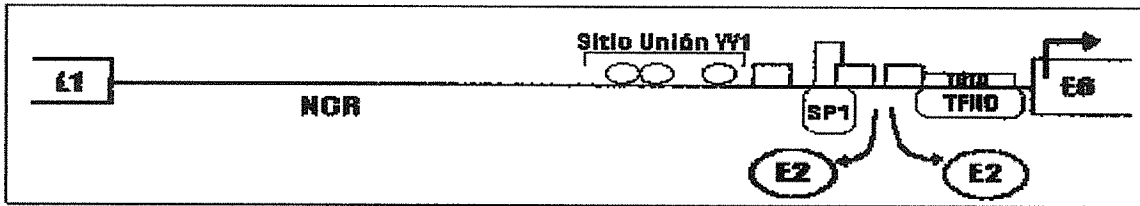


Figura 2. DNA integrado HPV 16.

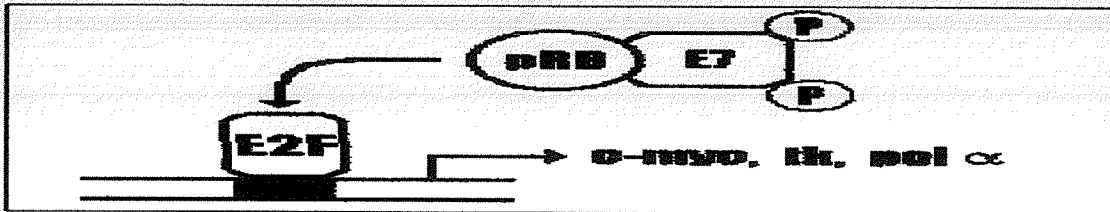


Figura 3. Activación de transcripción. Unión de E7 a pRB libera el factor de Transcripción E2F el que inicia el proceso.

Cuando la proliferación epitelial se hace excrecente, condiciona la presencia clínica del condiloma con sus diferentes expresiones morfológicas: acuminado, papuloso, micropapilar, etc. Otras veces, la infección está presente en la epidermis, pero no se identifican lesiones a la simple inspección. Otra parte de la infección puede permanecer en el epitelio en situación de latencia sin poder objetivarse clínica ni subclínicamente. Esta infección latente sólo es accesible a la aplicación de técnicas de biología molecular para la identificación del ADN viral.<sup>6,7</sup>

### Distribución mundial

La mayor prevalencia de HPV de alto riesgo oncogénico tipos 16, 18, 31, 33, 35, 45, 51, 52, 58, 59, se encuentra en África y América Latina. HPV 16 es el más frecuente en el mundo, excepto Indonesia y Argelia donde HPV 18 es el más común, HPV 45 presenta alta frecuencia en África Occidental. Los tipos 33, 39 y 59 se concentran en Centroamérica y Sudamérica (Figura 4).<sup>6,21</sup>

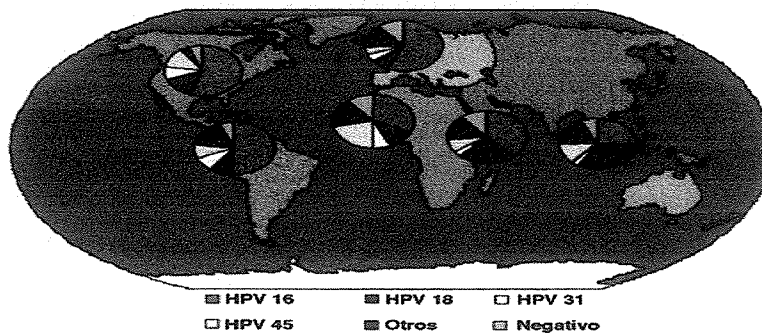


Figura 4. Distribución mundial de tipos de HPV en cáncer cervical invasor.

### Transmisión

Infecta piel y algunas mucosas, presentando selectividad según el tipo de Virus del Papiloma Humano. El período de latencia es variable hasta su expresión clínica (meses a años).<sup>7</sup>

Ingresa al epitelio a través de varios mecanismos:

- ✓ Microtrauma, durante la relación sexual.
- ✓ Contacto directo con piel u objetos infectados.
- ✓ En el embarazo y período perinatal es posible el paso ascendente y vertical

### Serotipos

Hoy en día se conocen más de 75 serotipos diferentes de Virus del Papiloma Humano, pero sólo algunos pueden ser un factor causal necesario, *aunque insuficiente* para el desarrollo de neoplasia cervical intraepitelial (NIC) <sup>5,21</sup>

De acuerdo con su potencial o riesgo oncogénico los virus de HPV se clasifican en:

- ✓ Bajo riesgo: 6, 11, 41, 42, 43,44.
- ✓ Riesgo medio: 31, 33, 35,39, 51,52.
- ✓ Alto riesgo: 16, 18, 45,46.

### MÉTODOS DE IDENTIFICACIÓN DE LESIÓN CERVICAL DE BAJO GRADO Y VIRUS DEL PAPILOMA HUMANO

La citología del cérvix, la colposcopia y el estudio histológico de las displasias o de lesiones por VPH son las bases que sustentan el reconocimiento precoz o temprano de las NIC y su correlación brinda un buen índice de diagnóstico para el VPH mucho más asequible en los países en vías de desarrollo. <sup>11,13,18</sup>

**Citología:** La presencia de coilocitos, disqueratocitos y la binucleación son los tres aspectos más característicos de la infección por Virus del Papiloma Humano. Los coilocitos son células superficiales e intermedias que fueron descritas por Ayre en 1949 (las llamó células precancerosas en ese entonces) y se identifican por un gran halo perinuclear claro, que rechaza el citoplasma hacia la periferia, muy característico y se denomina halo coilocítico.

**Colposcopia:** Es un método indispensable para el diagnóstico de la infección por Virus del Papiloma Humano subclínico en el cuello uterino, vagina, vulva y periné.<sup>2</sup> Este método nos permite evaluar la extensión de la lesión y es de gran ayuda para decidir el lugar donde debe realizarse la biopsia.

**Histología:** Los cambios morfológicos visibles por la microscopía convencional que ocurren son: crecimiento nuclear e hiper cromasia, aumento en la relación núcleo/citoplasma y halos perinucleares.

**Inmunohistoquímica:** Por medio de la técnica llamada ABC (avidina-biotina) más un antisuero se puede poner de manifiesto la presencia de un antígeno interno de la cápside viral al reaccionar con el antígeno de células infectadas; la limitación consiste en que no brinda la información sobre el tipo de virus infectante.

**Tipificación del DNA:** Las pruebas de hibridación molecular son los únicos métodos capaces de determinar la presencia del Virus del Papiloma Humano con alta sensibilidad y especificidad y posibilitan diferenciar cada tipo.<sup>11, 13</sup>

## **PERSISTENCIA VIRAL Y PROGRESIÓN DE NIC**

Nobbenhuis y colsL, en un estudio realizado en 353 pacientes, derivadas por papanicolaou con NIC de bajo y alto grado, establecen que aquellas pacientes que presentan HPV de alto riesgo, en cérvix, detectado por técnica de PCR, eliminan el 50% de la carga viral en los 2 primeros años de seguimiento. Aquellas pacientes que inicialmente no presentan HPV en muestra cervical, pero lo adquieren posteriormente en la evolución, eliminan el 50% de la carga viral antes del primer año de seguimiento, lo cual sugiere que la persistencia viral en cuello uterino depende de si la infección es de reciente comienzo o de mayor data. Estos autores demuestran que al seguir éstas pacientes con estudio citológico, colposcópico y por biopsia se aprecia que la progresión de lesiones (definida como el alcanzar una NIC de Alto Grado o un Papanicolaou sospechoso de Ca micro invasor) es cuantitativamente mayor en el

grupo que fue corregido por clearance, es decir, aquellas en las que el virus HPV persistió en cérvix.<sup>20,22,13</sup>

### **CONDUCTA Y TRATAMIENTO DE LESION CERVICAL DE BAJO GRADO**

En la última década, el tratamiento de las lesiones pre invasoras (NIC) ha gravitado hacia el uso de métodos conservadores ambulatorios. Esto se ha debido a varios factores: el desarrollo de la colposcopia, un mayor conocimiento de la historia natural de la NIC y la disponibilidad de tecnologías terapéuticas ambulatorias eficaces y de bajo costo, como la criocirugía y el procedimiento de escisión electro quirúrgico con electrodos cerrados.<sup>3</sup>

La historia natural de la NIC, incluso el papel etiológico de los virus del papiloma humano (HPV), el tratamiento debe limitarse a las mujeres con displasia moderada y grave (NIC II y NIC III) y al carcinoma in situ (CIS), puesto que la mayoría de los casos de displasia leve no avanzan o se normalizan espontáneamente, sin tratamiento. Queda bien claro, que según esta estrategia, es preciso vigilar a las mujeres con lesiones leves a intervalos apropiados, por lo que el seguimiento de éstas debe estar garantizado.<sup>3,8,22</sup>

De todos los métodos que existen para el tratamiento ambulatorio de la NIC, la crioterapia y escisión electroquirúrgica (LEES) son los más prometedores para países en desarrollo, debido a su eficacia, a la casi ausencia de efectos secundarios y a su sencillez y bajo costo. Las tasas de curación varían de 80 a 95 %, según el método usado y la gravedad de las lesiones.

El tamaño de las lesiones ejerce más influencia en los resultados que su gravedad. La mayoría de los investigadores consideran que la crioterapia es apropiada para tratar la NIC III, siempre y cuando las pacientes se ciñan a un plan de seguimiento riguroso.<sup>10,16</sup> La valoración individual de cada paciente, en las que se toman en cuenta la edad, paridad, deseos o no de más descendencia y otros factores serían determinantes frente al carcinoma in situ, para decidir otro tipo de conducta terapéutica, como serían la conización, la amputación baja de cuello o la histerectomía total, respetando los ovarios.

El tratamiento ideal de la NIC, sería aquel método que sea de muy fácil ejecución, nula mortalidad, muy baja morbilidad, preservación de la capacidad reproductiva, no mutilante, de bajo costo y excelentes resultados a largo plazo. No debemos olvidar que para el tratamiento conservador de la NIC son necesarios el conocimiento de ciertos fundamentos y requisitos. Al aplicar estos requisitos es importante considerar la edad, paridad, tipo y



localización de la lesión. Debe orientarse adecuadamente a la paciente en relación con su enfermedad y el control que debe seguir posteriormente. <sup>10,16,24</sup>

#### Fundamentos del tratamiento conservador de la NIC

1. La mayor difusión de la colposcopia ha permitido el incremento en la terapia destructiva local de la neoplasia intraepitelial cervical (NIC).
2. El aumento de la NIC en nulíparas jóvenes ha obligado a implementar el tratamiento conservador.
3. La histerectomía y el cono constituyen tratamientos excesivos en la mayoría de los casos.
4. El mejor conocimiento de la historia natural de la enfermedad permite la terapéutica actual. <sup>3,8</sup>

#### Requisitos para el tratamiento conservador de la NIC

1. Colposcopista experto.
2. Colposcopia satisfactoria.
3. Correlación entre citología, colposcopia y biopsia dirigida.
4. Legrado endocervical (LEC) negativo.
5. Seguimiento con citología cada 3 meses el primer año, y posteriormente cada año. <sup>3,8</sup>

Finalmente el manejo o tratamiento de estas lesiones dependerá:

- ✓ del grado de lesión que vamos a tratar.
- ✓ del tamaño y localización.
- ✓ de los medicamentos citoquímicos que tengamos al alcance en el país.
- ✓ de los equipos disponibles donde estemos laborando.

De acuerdo con esto el tratamiento será:

- ✓ expectante
- ✓ criocirugía
- ✓ asa diatérmica
- ✓ láser
- ✓ conización
- ✓ amputación baja de cuello
- ✓ histerectomía total, respetando los ovarios

## **AGENTES INMUNOMODULADORES NO ESPECÍFICOS**

Los agentes inmunomoduladores no específicos son sustancias que estimulan o aumentan indirectamente el sistema inmune. Con frecuencia, estos agentes se enfocan en células clave del sistema inmune y causan respuestas secundarias tales como una mayor producción de citocinas y de inmunoglobulinas. Dos agentes inmunomoduladores no específicos que se usan en el tratamiento del cáncer son el Bacilo de Calmette-Guerin (BCG) y el Levamisol. El Levamisol se usa junto con la quimioterapia de Fluorouracilo (5-FU) en el tratamiento de cáncer de colon después de la cirugía. Es posible que el Levamisol ayude a restaurar la función inmune deprimida.<sup>4,9,15</sup>

### **LEVAMISOL**

El levamisol actúa de forma inespecífica; es capaz de restaurar la respuesta inmune humoral y celular. Se indica fundamentalmente en casos de Inmunodeficiencias producidas por helmintos y protozoos. Las sustancias inmunomoduladoras tienen la capacidad de modular la respuesta inmune, ya sea estimulándola o suprimiéndola. Entre ellas, a los inmunopotenciadores se les atribuyen funciones importantes en las inmunodeficiencias de algunos tipos de infecciones virales y bacterianas, especialmente en el tratamiento del cáncer, cuando las radiaciones y los medicamentos anticancerosos rompen el equilibrio del sistema inmune.

Estos agentes suelen combinarse con quimioterapia y radioterapia o utilizarse después de la primera, de forma que el tratamiento recibe el nombre de inmunoquimioterapia. A los usos mencionados se une la posibilidad de potenciar la inmunogenicidad de vacunas con antígenos sintéticos, incluidas las de nueva generación, así como la inmunización experimental para obtener antisueros policlonales y anticuerpos monoclonales; en este último caso, a los inmunopotenciadores se les denomina adyuvantes inmunológicos. Es por ello que la inmunología experimental contempla investigaciones dirigidas a conseguir y evaluar nuevas sustancias con actividad inmunomoduladora y mayor fuerza para inmunopotenciar, o sea, para estimular la respuesta inmune. Los inmunomoduladores actúan a diferentes niveles del sistema inmune, por la necesidad de desarrollar agentes que puedan inhibir o intensificar selectivamente poblaciones o subpoblaciones de células para la respuesta inmune, tales como: linfocitos, macrófagos, neutrófilos, células asesinas NK y citotóxicas (CTL), o producir mediadores solubles como las citoquinas.<sup>15,16,19</sup>

## **Efectos secundarios de las Terapias Biológicas**

Pueden causar diversos efectos secundarios que pueden variar de un agente a otro o de un paciente a otro. Pueden presentarse ronchas o inflamación en el sitio en donde se inyectan los modificadores de la respuesta biológica. Varios modificadores de la respuesta biológica, inclusive los interferones y las interleukinas, pueden causar síntomas similares a los de la gripe, entre ellos, fiebre, escalofríos, náuseas, vómito y pérdida del apetito y fatiga. Los factores estimulantes de colonias (CSF) pueden producir dolor de huesos, fatiga, fiebre y pérdida del apetito. Los efectos secundarios de los anticuerpos monoclonales varían, y pueden surgir reacciones alérgicas serias. Las vacunas contra el cáncer pueden causar dolores musculares y fiebre.<sup>22</sup>

## **5-FLUOROURACILO (5FU)**

Se considera que el 5-fluorouracilo tiene acción específica de la fase S del ciclo de división celular. La actividad se produce como resultado de su conversión a un metabólico activo en los tejidos e incluye la inhibición de la síntesis de DNA y RNA. Atraviesa la barrera hematoencefálica y los metabólicos activos se localizan dentro de la célula. Se metaboliza con rapidez (1 hora) en los tejidos y produce un metabólico activo, el monofosfato de fluoxuridina. La degradación catabólica tiene lugar en el hígado. Se elimina en forma primaria por vía respiratoria 60% a 80%, como dióxido de carbono, y en forma secundaria por vía renal 15%, inalterado, en la primera hora.

El 5FU es un análogo de las pirimidinas, timina y uracilo, ampliamente usado en el manejo de lesiones benignas, como verrugas planas y condilomas acuminados, en lesiones premalignas, como las queratosis actínicas y la enfermedad de Bowen, y en malignas, como el carcinoma vasocelular superficial.

Su uso se fundamenta en su efecto sobre la proliferación celular. En la epidermodisplasia verruciforme se utiliza precisamente en el tratamiento de las lesiones precancerosas que se desarrollan como parte de la historia natural del padecimiento (por ejemplo en las queratosis actínicas y la enfermedad de Bowen) y es tan efectivo como en las lesiones precancerosas no relacionadas con la epidermodisplasia verruciforme.<sup>8,19,24</sup>

### **III. OBJETIVO**

**Efectividad de la aplicación local de 5-fluorouracilo más ingesta del Levamisol en pacientes con lesión cervical de bajo grado acompañado de Virus del Papiloma Humano.**

## **IV. MATERIAL Y METODOS**

### **4.1 Tipo de estudio**

De tipo descriptivo, ya que se determinó la efectividad del tratamiento utilizado en la consulta externa de Ginecología del Hospital Roosevelt a pacientes con lesión cervical de bajo grado acompañada de virus del papiloma humano durante el periodo de enero a diciembre de 2010.

### **4.2 Población**

Todas las pacientes con diagnóstico establecido, por medio de Colposcopia y biopsia, de lesión cervical de bajo grado acompañado del virus del papiloma humano.

### **4.3 Selección y tamaño de la muestra**

Según el registro anual del libro de pacientes de consulta externa de ginecología, el número de pacientes a las cuales se les aplicó 5- fluorouracilo, son aproximadamente 50, por lo tanto se tomó al total de pacientes durante el periodo de estudio que cumplieran con los criterios de inclusión.

### **4.4 Unidad de análisis**

Pacientes tratadas mediante aplicación local de 5-Fluorouracilo durante 6 semanas, más ingesta de Levamisol por 4 semanas; evaluando la efectividad del tratamiento.

### **4.5 Criterios de Inclusión**

Pacientes con lesión cervical de bajo grado acompañado de virus del papiloma humano diagnosticado mediante colposcopia y biopsia.

Pacientes igual o mayor de 12 años de edad.

Paciente que concluyeron el tratamiento ininterrumpidamente.

Pacientes con colposcopia y biopsia control post tratamiento.

### **4.6 Criterios de exclusión**

Pacientes con inmunocompromiso.

Pacientes con enfermedades crónicas de base ((Diabetes Mellitus)

Pacientes con escolaridad mínima de 6to. Grado primaria

#### 4.7 Operacionalización de las variables

Variable	Definición Conceptual	Definición Operacional	Tipo de Variable	Escala Medición	Unidad de Medida
<b>Efectividad de tratamiento</b>	Capacidad de lograr un efecto deseado o esperado con un medicamento.	Capacidad de lograr Remisión de la lesión cervical al no encontrar presencia de displasia celular o collocitosis por medio de colposcopia y biopsia post tratamiento.	Cualitativa	Nominal	Sí  No
<b>Neoplasia cervical de bajo grado</b>	Clasificación por Sistema Bethesda que se le da al crecimiento anormal y pre-canceroso de células escamosas en el cuello uterino, que incluye NIC I + HPV, HPV, y NIC I sin HPV	Displasia leve o crecimiento celular anormal, Confinado al 1/3 basal del epitelio cervical, con presencia o no del Virus del Papiloma Humano (HPV)	Cuantitativa	Ordinal	Bajo Grado  Alto Grado
<b>Virus del papiloma humano</b>	<u>Virus ADN</u> , que al infectar la célula escamosa cervical produce un tipo de célula llamada coilocito,	Coilocito: célula ovoide, muestra Citoplasma denso con aspecto en "asa de alambre" acidofílico o de	cualitativa	Nominal	Presencia o no de coilocitos en la colpos-

	Es la manifestación clásica de la infección por VPH en la célula.	color rojo/naranja brillante. Núcleo excéntrico, halo paranuclear.			copia y Biopsia
<b>5-Fluorouracilo</b>	Activo con acción específica de la fase S del ciclo de división célula, por la inhibición de la síntesis de DNA y RNA, mediante el activo, monofosfato de Fluoxuridina.	Aplicación local de 1 gramo de 5FU sobre lesión cervical semanalmente por 6 semanas.	Cuantitativa	Razón	Gramos
<b>Levamisol</b>	Coadyuvante. Inmunomodulador. Modula la respuesta inmunitaria de los linfocitos B, T, monocitos y macrófagos.	Administración oral de 80 mg. Los días miércoles y viernes por 4 semanas.	Cuantitativa	Razón	Miligramos
<b>Edad</b>	<u>Tiempo</u> transcurrido a partir del nacimiento de un individuo.	Igual o mayor de 12 años de edad.	Cuantitativa	Intervalo	años
<b>Colposcopia</b>	Procedimiento que consiste en ampliación con iluminación de alta potencia del	<u>Diagnostica:</u> Lesión cervical cetoacida positiva con discontinuidad del epitelio, o	Cualitativo	Nominal	Presencia o No de lesión cervical

	cérvix.	reemplazo de la zona de transformación de epitelio columnar a escamoso. <u>Control:</u> Dos semanas post tratamiento.			
--	---------	--	--	--	--

#### 4.8 Instrumento de recolección de Información

Se utilizó un instrumento de recolección de datos, en el cual se anotaron: nombre de la paciente, registro médico, fecha de realización de 1º. Colposcopia, edad de la paciente, estado civil, características colposcopias diagnósticas, fecha de aplicación de medicamentos y hallazgos colposcópicos de estudio control de las pacientes en estudio. (Ver anexo #1).

#### 4.9 Procedimientos para la recolección de información

Aquellas pacientes a quienes se les diagnosticó lesión cervical de bajo grado acompañado por virus del papiloma humano mediante colposcopia y biopsia, y que cumplieran con los criterios de inclusión, se les inició el tratamiento establecido que consistía en:

Administración oral de levamisol 80mg. los días miércoles y viernes, durante 4 semanas.

Aplicación de 5-fluorouracilo en crema, aplicando semanalmente los días miércoles en la consulta externa de Ginecología del Hospital Roosevelt, 1 gramo sobre la lesión cervical durante 6 semanas consecutivas

Dos semanas después de concluido el tratamiento se realizará una segunda colposcopia mas toma de biopsia (colposcopia control), en la consulta externa de Ginecología del Hospital Roosevelt, en el cual se evaluó según los informes de colposcopia y patología la progresión de la lesión cervical o la remisión de las lesiones cervicales, evaluando así la efectividad del tratamiento.



#### **4.10 Procedimientos para garantizar aspectos éticos de la investigación**

El presente estudio no se realizara nuevas técnicas ya que solamente se trata de un estudio descriptivo, por lo que se dará el mismo trato a todas las pacientes y se cumplirá con el principio de no hacer daño, y se guardará la confidencialidad de las pacientes y los resultados.

#### **4.11 Procedimientos de análisis de la información**

Para el análisis de los datos se realizaron los siguientes pasos:

Luego de la recolección de datos se procedió a la revisión y limpieza de los mismos y finalmente se ordena la información.

Se diseño el instrumento en el programa electrónico Excel, en el cual se ingresan los datos.

Se realizó un análisis descriptivo de los datos con frecuencias y proporciones.

Por último se generaron tablas para la presentación de resultados utilizando la página electrónica de Excel.

## V. RESULTADOS

A continuación se presentan los resultados obtenidos durante la realización del trabajo "Efectividad de 5 fluorouracilo y levamisol en lesión cervical de bajo grado acompañado de virus del papiloma humano" en pacientes tratadas en Consulta Externa de ginecología del Hospital Roosevelt, durante el periodo enero-diciembre 2010.

**TABLA No. 1**

**RESULTADO COLPOSCOPICO Y ANATOMOPATOLOGICO PRE TRATAMIENTO CON LEVAMISOL Y 5-FLUOROURACILO, ENERO-DICIEMBRE 2010**

<b>HALLAZGO COLPOSCOPICO PRE TRATAMIENTO</b>	<b>HALLAZGO ANATOMOPATOLOGICO PRE TRATAMIENTO</b>	<b>No. HALLAZGOS</b>	<b>%</b>
NIC I + HPV	NIC I + HPV	44	100%

**TABLA No. 2**

**CORRELACION DE EDAD DE LA PACIENTE CON RESULTADO ANATOMOPATOLOGICO POST-TRATAMIENTO DE LEVAMISOL Y 5-FLUOROURACILO, ENERO-DICIEMBRE 2010**

<b>Edad</b>	<b>Progresión de la Lesión</b>	<b>Remisión de la Lesión</b>	<b>Sin cambios</b>	<b>TOTAL</b>
Menor de 20 años	2	0	2	4
20-29 años	0	2	8	10
30-39 años	1	8	6	15
40-49 años	1	0	6	7
50 años o mas	1	3	4	8
<b>TOTAL</b>	<b>5</b>	<b>13</b>	<b>26</b>	<b>44</b>

**TABLA No. 3**

RESULTADO ANATOMOPATOLOGICO POST-TRATAMIENTO CON LEVAMISOL Y 5-  
FLUOROURACILO, ENERO-DICIEMBRE 2010

HALLAZGO ANATOMOPATOLOGICO POST TRATAMIENTO	No. HALLAZGOS	%
Cervicitis crónica	2	4.55%
NIC II + HPV	3	6.82%
NIC II	1	2.27%
Cervicitis crónica mas áreas sugestivas de Ca In Situ	1	2.27%
NIC I + HPV	25	56.82%
NIC I	6	13.64%
Sin anormalidad diagnostica	1	2.27%
NIC I con queratinización	3	6.82%
NIC I con coilocitosis	1	2.27%
Endocervicitis folicular	1	2.27%
<b>TOTAL</b>	<b>44</b>	<b>100%</b>

**TABLA No. 4**

EVOLUCION ANATOMOPATOLOGICA DE LA LESION CERVICAL POST TRATAMIENTO  
5-FLUOROURACILO MAS LEVAMISOL, ENERO-DICIEMBRE 2010.

Evolución de la lesión	#	%
Remisión completa	4	9.09%
Remisión parcial	9	20.45%
Sin cambios	26	59.09%
Progresión	5	11.37%
<b>TOTAL</b>	<b>44</b>	<b>100%</b>

## **VI. DISCUSIÓN Y ANÁLISIS**

Con el fin de evaluar la efectividad del uso del tratamiento 5 fluorouracilo mas levamisol, a toda paciente con diagnostico de lesión cervical de bajo grado acompañado por el virus del papiloma humano establecido por colposcopia y biopsia se realizo luego de concluido el tratamiento control colposcopico mas toma de biopsia cervical. Para lo cual se definió como tratamiento efectivo aquel que fue capaz de revertir los cambios del epitelio cervical, y tratamiento no efectivo si el hallazgo post tratamiento persistía o presenta avance en la lesión epitelial cervical. De estas pacientes diagnosticadas y que cumplían con criterios de inclusión y exclusión se encuentran únicamente a 44 pacientes que completaron a cabalidad el tratamiento y a quienes se les realizo colposcopia mas biopsia control post tratamiento.

Encontrándose que un 9.09% de las pacientes presentaron remisión cervical, es decir que el tratamiento fue efectivo; y un 79.54% de pacientes persisten sin cambios en el epitelio cervical, mas 11.37% de las pacientes presentan progresión de la lesión, para un total del 90.91% de pacientes en las que el tratamiento no mostro efectividad.

### **6.1 Conclusiones**

Por lo cual, se concluye que el uso de 5 fluorouracilo más la ingesta de levamisol en pacientes con lesión cervical de bajo grado acompañado del virus del papiloma humano no es efectivo ya que solamente en el 9.09% de las pacientes tratadas en la consulta externa del Hospital Roosevelt, mostraron remisión completa de la lesión.

A pesar que la literatura reporta hasta un 80% de remisión espontanea en pacientes menores de 30 años, se concluyó que de 14 pacientes evaluadas entre este rango de edad a quienes se les aplicó 5 fluorouracilo más la ingesta de levamisol, solamente el 14.2% (2 pacientes) de las pacientes mostraron remisión de la lesión.

El grupo atareó que mostro mayor porcentaje de remisión de la lesión con el uso de 5 fluorouracilo más la ingesta de levamisol, son las pacientes entre 30 y 39 años de edad, con una remisión de la lesión del 53.3% (8 pacientes) para este grupo atareó.

En el 90.91% de las pacientes tratadas no fue efectivo el uso de 5 fluorouracilo más la ingesta de levamisol, ya que la lesión persistió sin cambio (59.09%), remisión parcial (20.45%) o se demostró progresión de la lesión (11.37%).

El problema de educación en la población guatemalteca se ve reflejado en la salud de nuestras pacientes; al haber una pobre concientización sobre la necesidad de la realización de monitoreos de salud preventivos, en este caso a la práctica del Papanicolaou en mujeres sexualmente activas o mayores de 25 años de edad.

## **6.2 Recomendaciones**

Con base en los resultados obtenidos, recomendamos implementar a la consulta externa de ginecología del Hospital Roosevelt personal que de seguimiento a pacientes que presentan hallazgos patológicos y que ignoramos las causas por las cuales se ausentan o no acuden al seguimiento en consulta externa, así como también realizar tipificación del virus en toda paciente portadora del virus del papiloma humano.

Se considera necesaria la creación de la unidad de patología cervical, en el departamento de Ginecología del Hospital Roosevelt, y protocolizar el tratamiento más efectivo en función de seguimiento.

## VII. REFERENCIAS

1. Andrew L. Ondo, Steven M. Mings, Regina M. Pestak, and Stuart D. Las Cruces, New Mexico; Topical combination therapy for cutaneous squamous cell carcinoma in situ with 5-fluorouracil cream and imiquimod cream in patients who have failed topical monotherapy *Journal of the American Academy of Dermatology*. 2006. (55):1092-1094
2. ANN M. KHALSA, University of Southern California, Keck School of Medicine, Los Angeles, California. Preventive Counseling, Screening, and Therapy for the Patient with Newly Diagnosed HIV Infection. *American Family Physician*. 2006.(73):271-280
3. Clara Esther Martínez Manrique. Modulación de la Respuesta inmune. *Tendencias vigentes. MEDISAN*. 2005.9(3)
4. César Muñoz-Fontela, Salvador Macip, Luis Martínez-Sobrido, Lauren Brown, Joseph Ashour, Adolfo García-Sastre. Transcriptional role of p53 in interferon-mediated antiviral immunity. *Published The Journal of experimental Medicine*, (205). No. 8. 1929-1938.
5. Correntia, María; Uribe, Detección de virus papiloma humano (VPH) mediante biología molecular y su asociación con neoplasia cervical uterina. *oncología*; 1997. 9(2):76-83.
6. Donna Dehn, PhD, Kathleen C. Torkko, PhD, Kenneth R. Shroyer, Human papillomavirus testing and molecular markers of cervical dysplasia and carcinoma. *Cancer Cytopathology*. 2008. (111): 11-14.
7. Elaine B. Krejci, and Marlene L. Sanchez, Genital Human Papillomavirus Infection. *Clinics in Family Practice*. 2005. (7):79-96.
8. Evelio Cabezas Cruz. Conducta frente a la Neoplasia Intraepitelial Cervical (NIC) *Rev Cubana Obstet Ginecol* 1998;24(3):156-160.
9. Hsien Liu, Yu-Mei Chung, Shih-Jen Chen, and Wen-Long Cho, Necrotizing Retinitis Induced by *Angiostrongylus cantonensis* *American Journal of Ophthalmology*.2006.(141): Issue 3. 167-175.

10. Liu, W.J. Hsieh, C.C. Yang. Leukoencephalopathy induced by levamisole alone for the treatment of recurrent aphthous ulcers. *Neurology*. 2006. (67). Issue 6, 262-266.
11. Juan Carlos Roa, Ricardo Martínez, Sonia Montenegro. Inestabilidad microsatelital en lesiones preneoplásicas y neoplásicas del cuello uterino. Correlación con el genotipo del virus papiloma humano. *Revista médica de Chile. Rev. méd. Chile*. 2007. (135):37-44
12. John K. Chan, Jonathan S. Berek. Impact of the Human Papilloma Vaccine on Cervical Cancer. *Journal of Clinical Oncology*. 2007. (25: 20):2975-2982.
13. Michelle M. Lipke, An Armamentarium of Wart Treatments. *Clinical Medicine & Research*. 2006.(4): 273-293.
14. Miguel Sarduy Nápoles. Correlación citohistológica en las neoplasias intraepiteliales cervicales y en la identificación del VPH en esas lesiones. *Rev. de Ginecología de Cuba*. 2009.(35):109.
15. Pacchiarotti Isabella, Lorenzo Mazzarini, Patrizia Pellegrini, A case of manic episode during treatment with 5-fluorouracil, epirubicin and cyclophosphamide for breast cancer. *General Hospital Psychiatry*. 2007.(29):369-476.
16. R Maw, G von Krogh. Tratamientos para verrugas genitales The management of anal warts. 2000. (321):910-911.
17. Ronco and Rossi New paradigms in cervical cancer prevention: opportunities and risks. *BMC Women's Health*. 2008.(8:23). 1186-1472.
18. Scott Hamilton. Quimioterapia, fluorouracilo (crema). *Chemocare*. The Cleveland Clinic Foundation. 2005.
19. Seran C. Hill, Sarah J. Youde, Stephen Man. Activation of CD40 in Cervical Carcinoma Cells Facilitates CTL Responses and Augments Chemotherapy-Induced Apoptosis. *The Journal of Immunology*, 2005, (174):41-50.

20. Silvia Pilar Gonzales Rodríguez, Ángel García-Iglesias, Silvia García Valle. Estudio comparativo de los tratamientos tópicos para las lesiones vulvares por el virus del papiloma humano VITAE Academia Biomedica Digital, No. 24, 2005. 1317-9871.
21. Susana Aedo. Angélica Melo A, Patricia García, Pablo Guzmán G. Detección y tipificación de virus papiloma humano en lesiones preneoplásicas del cuello uterino mediante PCR-RFLP. Revista médica de Chile. Rev. éd.Chile. 2007.(135): 7-73.
22. Vassiliki L Tsikitis. David L Larson, Bruce GWolff, Survival in Stage III Colon Cancer Is Independent of the Total Number of Lymph Nodes Retrieved. Journal of the American College of Surgeons. 2009.(208):42-47.
23. Wenzel Joerg. Svenja Lucas,a Sabine Zahn. Ligand-mediated skin inflammation in cutaneous lichenoid graft-versus-host disease Journal of the American Academy of Dermatology. 2008.(58):361-544.
24. Yasuhiro Fujisawa, Yoshihiro Umebayashi, Chemoradiation using low-dose cisplatin and 5-fluorouracil in locally advanced squamous cell carcinoma of the skin: A report of two cases Journal of the American Academy of Dermatology. 2006.(55):81-85.
25. Levamisole Found in Patients Using Cocaine Annals of Emergency Medicine. 2009. (53): 411-417.



## VIII. ANEXOS

### A. Instrumento Recolector de Datos:

Universidad de San Carlos de Guatemala  
Departamento de Gineco-Obstetricia  
Área de Investigación  
Investigador: Dra. Ana Gabriela Rodas Cobos

#### **“Efectividad de 5fluorouracilo y Levamisol en Lesión Cervical de bajo grado acompañado de Virus del Papiloma Humano”**

1. Nombre de la paciente: \_\_\_\_\_

2. Registro Médico \_\_\_\_\_

3. Fecha \_\_\_\_\_

4. Edad de Paciente: \_\_\_\_\_

5. Escolaridad:

Primaria

Diversificado

Universitario

6. Diagnósticos: colposcopia y biopsia:

\_\_\_\_\_

\_\_\_\_\_

\_\_\_\_\_

7. Fecha de aplicación de 5-fluorouracilo en crema:

1º. Cita \_\_\_\_\_

2º. Cita \_\_\_\_\_

3º. Cita \_\_\_\_\_

4º. Cita \_\_\_\_\_

5º. Cita \_\_\_\_\_

6º. Cita \_\_\_\_\_

8. Control: colposcopia y biopsia:

\_\_\_\_\_

\_\_\_\_\_

\_\_\_\_\_

El autor concede permiso para reproducir total o parcialmente y por cualquier medio la tesis titulada: "Efectividad de 5Fluorouracilo y Levamisol en Lesión Cervical de bajo grado acompañado de Virus del Papiloma Humano" para propósitos de consulta académica. Sin embargo, quedan reservados los derechos de autor que confiere la ley, cuando sea cualquier otro motivo diferente al que se señala lo que conduzca a su reproducción o comercialización total o parcial.