

**UNIVERSIDAD DE SAN CARLOS DE GUATEMALA  
FACULTAD DE CIENCIAS MÉDICAS  
ESCUELA DE ESTUDIOS DE POSTGRADO**

**HALLAZGOS EN ECOGRAFÍA DE TOBILLO**



**KARIN MARISSA CHAMPET SOTO**

**Tesis**

**Presentada ante las autoridades de la  
Escuela de Estudios de Postgrado de la  
Facultad de Ciencias Médicas  
Maestría en Radiología e Imágenes Diagnosticas  
Para obtener el grado de  
Maestra en ciencias en Radiología e Imágenes Diagnosticas**

**Febrero 2014**



ESCUELA DE  
ESTUDIOS DE  
POSTGRADO

# Facultad de Ciencias Médicas Universidad de San Carlos de Guatemala

**UNIVERSIDAD DE SAN CARLOS DE GUATEMALA**

**LA FACULTAD DE CIENCIAS MÉDICAS**

**ESCUELA DE ESTUDIOS DE POSTGRADO**

**HACE CONSTAR QUE:**

La Doctora: Karin Marissa Champet Soto

Carné Universitario No.: 100011985

Ha presentado, para su EXAMEN PÚBLICO DE TESIS, previo a otorgar el grado de Maestra en Radiología e Imágenes Diagnósticas, el trabajo de tesis **"Hallazgo; en ecografía de tobillo"**.

Que fue asesorado: Dra. Mari G. Cotí Coyoy

Y revisado por: Dr. Julio César Fuentes Mérida MSc.

Quienes lo avalan y han firmado conformes, por lo que se emite, la ORDEN DE IMPRESIÓN para enero 2014.

Guatemala, 29 de agosto de 2013

**Dr. Carlos Humberto Vargas Reyes MSc.**

Director  
Escuela de Estudios de Postgrado

**Dr. Luis Alfredo Ruiz Cruz MSc.**

Coordinador General  
Programa de Maestrías y Especialidades

/lamo

2ª. Avenida 12-40, Zona 1, Guatemala, Guatemala

Tels. 2251-5400 / 2251-5409

Correo Electrónico: especialidadesfacmed@gmail.com



Quetzaltenango 19 agosto de 2,013.

Dr.

Luis Alfredo Ruiz Cruz MSc.

Coordinador General.

Programa de Maestrías y Especialidades

Escuela de Estudios de Postgrado

Estimado Dr. Ruiz.

Por este medio le informo que revisé el contenido del Informe Fina de Tesis con el Titulo "HALLAZGOS EN ECOGRAFIA DE TOBILLO" de la Dra. KARIN MARISSA CHAMPET SOTO, el cual apruebo por llenar los requisitos solicitados por el Postgrado de Radiología e Imágenes Diagnosticas de la Universidad de San Carlos de Guatemala.

Sin otro particular.

Atentamente,

Dra. Mari G. Cotí Coyoy

Asesora de Tesis

Departamento de Radiología e Imágenes Diagnosticas

Hospital Nacional de Occidente

Mary G. Cotí Coyoy  
MEDICO RADIOLOGO  
COL. No. 11217

Vo.Bo. Dr. Julio Fuentes





Quetzaltenango 19 agosto de 2,013.


Dr.  
Luis Alfredo Ruiz Cruz MSc.  
Coordinador General.  
Programa de Maestrías y Especialidades  
Escuela de Estudios de Postgrado

Estimado Dr. Ruiz.

Por este medio le informo que revisé el contenido del Informe Fina de Tesis con el Titulo "HALLAZGOS EN ECOGRAFIA DE TOBILLO" de la Dra. KARIN MARISSA CHAMPET SOTO, el cual apruebo por llenar los requisitos solicitados por el Postgrado de Radiología e Imágenes Diagnosticas de la Universidad de San Carlos de Guatemala.

Sin otro particular.

Atentamente,

  
Dr. Julio Fuentes Mérida  
Revisor de Tesis

Departamento de Radiología e Imágenes Diagnosticas  
Hospital Nacional de Occidente



## **INDICE DE CONTENIDOS**

	<b>INDICE DE CUADROS</b>	
	<b>INDICE DE TABLAS</b>	
	<b>INDICE DE FIGURAS</b>	
	<b>RESUMEN</b>	
<b>I.</b>	<b>INTRODUCCION</b>	<b>1</b>
<b>II.</b>	<b>ANTECEDENTES</b>	<b>2</b>
<b>III.</b>	<b>OBJETIVOS</b>	<b>23</b>
<b>IV.</b>	<b>MATERIAL Y METODOS</b>	<b>24</b>
<b>V.</b>	<b>PRESENTACION DE RESULTADOS</b>	<b>27</b>
<b>VI.</b>	<b>ANALIS Y DISCUSION DE RESULTADOS</b>	<b>29</b>
6.1	CONCLUSIONES	30
6.2	RECOMENDACIONES	31
<b>VII.</b>	<b>REFERENCIAS BIBLIOGRAFICAS</b>	<b>32</b>
<b>VIII.</b>	<b>ANEXOS</b>	<b>33</b>
	<b>PERMISO DEL AUTOR PARA COPIAR EL TRABAJO</b>	<b>37</b>

**INDICE DE CUADROS**

CUADRO No. 1	.....	06
CUADRO No. 2	.....	08
CUADRO No. 3	.....	26

## INDICE DE TABLAS

TABLA No. 1 .....	28
TABLA No. 2 .....	28
TABLA No. 3 .....	29
TABLA No. 4 .....	30

## INDICE DE FIGURAS

FIGURA No. 1	.....	08
FIGURA No. 2	.....	09
FIGURA No. 3	.....	09
FIGURA No. 4	.....	10
FIGURA No. 5	.....	10
FIGURA No. 6	.....	10
FIGURA No. 7	.....	10
FIGURA No. 8	.....	11
FIGURA No. 9	.....	11
FIGURA No. 10	.....	11
FIGURA No. 11	.....	11
FIGURA No. 12	.....	12
FIGURA No. 13	.....	12
FIGURA No. 14	.....	12
FIGURA No. 15	.....	12
FIGURA No. 16	.....	12
FIGURA No. 17	.....	13
FIGURA No. 18	.....	13
FIGURA No. 19	.....	13
FIGURA No. 20	.....	14
FIGURA No. 21	.....	14
FIGURA No. 22	.....	14
FIGURA No. 23	.....	15
FIGURA No. 24	.....	15
FIGURA No. 25	.....	15
FIGURA No. 26	.....	16
FIGURA No. 27	.....	16
FIGURA No. 28	.....	16
FIGURA No. 29	.....	16
FIGURA No. 30	.....	16
FIGURA No. 31	.....	16
FIGURA No. 32	.....	17
FIGURA No. 33	.....	17
FIGURA No. 34	.....	17



**UNIVERSIDAD DE SAN CARLOS DE GUATEMALA  
FACULTAD DE CIENCIAS MÉDICAS  
ESCUELA DE ESTUDIOS DE POSTGRADO DE OCCIDENTE  
MAESTRIA EN RADIOLOGIA Y DIAGNOSTICO POR IMAGEN  
HOSPITAL NACIONAL DE OCCIDENTE**

**HALLAZGOS EN ECOGRAFÍA DE TOBILLO**

**Autor:** Karin Marissa Champet Soto

**RESUMEN**

**Objetivo:** Establecer los hallazgos encontrados con mayor frecuencia a través de la ecografía de tobillo, realizada a pacientes del Hospital Nacional de Occidente y dos centros de diagnóstico por imagen privados de la ciudad de Quetzaltenango, de enero a diciembre del año 2,011.

**Material y métodos:** estudio Analítico-Observacional- Longitudinal sobre los hallazgos encontrados con mayor frecuencia a través de la ecografía de tobillo a todos los pacientes que asistieron al Hospital Nacional de Occidente y dos centros de diagnóstico por imagen privados de Quetzaltenango 2,011.

**Resultados:** la población total fueron 28 pacientes, de los cuales el sexo femenino consulto con mayor frecuencia, representando 54% de la muestra, el grupo etario comprendido entre los 17 y 21 años es la población más afectada, resaltando que del 68% de la población no centramos con información sobre la edad al momento de la recolección de datos ya que se al ser el estudio realizado también en centros privados con colaboración del médico radiólogo el factor tiempo implica pérdidas económicas para los dichos centros por lo que el esfuerzo fue centrado a la realización del estudio ultrasonográfico.

**Conclusiones:** Los hallazgos ultrasonográficos encontrado con mayor frecuencia a nivel del tobillo son los que sugieren la presencia de Tendinitis y Ruptura parcial a nivel de la unión del tercio medio y distal del Tendón de Aquiles, con una frecuencia de 28 y 18 % respectivamente. El tobillo más afectado fue el tobillo izquierdo representado por el 61% de la población y el otro 39% correspondió al tobillo derecho.

Palabras clave: ***Lesiones Musculo-tendinosas, Tobillo, Tendón de Aquiles, Ultrasonido***

UNIVERSITY OF SAN CARLOS DE GUATEMALA  
SCHOOL OF MEDICINE  
SCHOOL OF GRADUATE STUDIES OF THE WEST  
MASTER OF RADIOLOGY AND DIAGNOSTIC IMAGING  
WEST NATIONAL HOSPITAL

## ULTRASOUND FINDINGS IN ANKLE

**Author:** Karin Champet Marissa Soto

### ABSTRACT

**Objective:** To establish the findings more frequently through ankle ultrasonography, performed for patients at the National Hospital of the West and two imaging centers deprived of the city of Quetzaltenango, from January to December of the year 2,011.

**Material and methods:** Observational-Analytic-Longitudinal findings most often found through ankle ultrasound for all patients attending the National Hospital of the West and two diagnostic imaging centers Quetzaltenango 2,011 private.

**Results:** the total population were 28 patients, of which females more frequently consulted, representing 54% of the sample, the age group between 17 and 21 years is the most affected, noting that 68% of the population focus with information on age at the time of data collection as being the study was also conducted in private with radiologist collaboration involves the time factor for economic losses such centers so the effort was focused on the study ultrasound.

**Conclusions:** The ultrasonographic findings most often found at the ankle are those that suggest the presence of tendinitis and partial rupture at the junction of the middle and distal third of the Achilles tendon, with a frequency of 28 and 18% respectively. The most affected ankle left ankle was represented by 61% of the population and the other 39% were in the right ankle.

**Keywords:** Muscle-tendon injuries, ankle, Achilles tendon, Ultrasound

## I. INTRODUCCION

El presente estudio tuvo como objetivo establecer los hallazgos encontrados con mayor frecuencia a través de la ecografía de tobillo realizada a pacientes del Hospital Nacional de Occidente, y dos centros de diagnóstico por imagen privados de la ciudad de Quetzaltenango, (Centro de Diagnóstico por Imagen “La Democracia”, Centro de Diagnóstico por imagen “Policlínica), durante el periodo de enero a diciembre del año 2,011.

Se considera que dentro de las lesiones musculotendinosas la lesión de los ligamentos del tobillo es el traumatismo que ocurre con más frecuencia en la vida diaria y de la práctica deportiva,<sup>1</sup> razón por la cual se realizó el presente estudio con la intención de constatar dicha aseveración.

Se tomó en cuenta a todos los pacientes que asistieron a la realización de ultrasonido de tobillo al Hospital Nacional de Occidente y dos centros de diagnóstico por imagen privados, previo consentimiento informado a participar en dicho estudio.

Las lesiones del tobillo son el problema más común, responsable de aproximadamente el 12% de todos los traumatismos atendidos en las salas de emergencias. Los esguinces, por si solos, son responsables de cerca del 15% de todas las lesiones asociadas con la práctica deportiva. El esguince de tobillo es posiblemente la lesión más frecuente en los servicios de urgencias. El 85% de los esguinces afectan al ligamento lateral externo, lesionándose fundamentalmente el ligamento peroneoastragalino anterior; observándose que hasta el 44% de los lesionados presentan algún tipo de secuelas un año después (dolor, inestabilidad mecánica o inestabilidad funcional). Según la gravedad los clasificamos en tipo I (lesión del 5% de las fibras, distensión, no laxitud articular), tipo II (lesión del 40%-50% de las fibras, rotura parcial, inestabilidad articular leve) y tipo III (rotura completa del ligamento)<sup>2</sup>

La población total de este estudio está representada por 28 personas, de las cuales el sexo femenino consultó con mayor frecuencia, representando 54% de la muestra en tanto que el 46% correspondió al sexo masculino..

En cuanto al grupo etario del 67% de la población no se obtuvieron datos y del 33% restante el grupo etario comprendido entre los 16 y 20 años fue la población más afectada.

Los hallazgos ultrasonográficos observados con mayor frecuencia a nivel musculotendinoso del tobillo son los que sugieren la presencia de Tendinitis y Ruptura parcial a nivel de la unión del tercio medio y distal del Tendón de Aquiles, con una frecuencia de 28 y 18 % respectivamente.

---

<sup>1</sup> Esguince del tobillo. <http://médicosecuador.com/español/articulos/esguince.de.tobillo.thm>

<sup>2</sup> Ibíd. ., p 1

## II. ANTECEDENTES

La presente investigación titulada “Hallazgos en ecografía de Tobillo, Hospital Nacional de Occidente y dos Centro de Diagnóstico por Imagen Privados 2,011” se decide llevar a cabo ya que en nuestro país y para ser más específicos en el departamento de Quetzaltenango no se ha realizado ningún estudio similar.

Contándose únicamente con los siguientes estudios.

1. EVALUACIÓN CON ULTRASONIDO DE LESIONES DE TEJIDOS BLANDOS Y MUSCULOESQUELÉTICAS POR: Dr. Ignacio Cano Muñoz, Dr. Arturo Ávila Armendáriz, Anales de Radiología México 2010;4:174-184.

**CONCLUSION:** El ultrasonido es una herramienta útil en la evaluación de una amplia variedad de lesiones musculo-tendinosas, debido a su versatilidad, accesibilidad, revisión en tiempo real y la directa visualización del sitio afectado

2. DIAGNOSTICO ECOGRAFICO DE LAS LESIONES DE TOBILLO EN EL JUGADOR DE BALONCESTO POR: Dr. José Fernando Jiménez Díaz, Universidad de Castilla la Mancha 2,004.

**CONCLUSIONES:** La alta incidencia de lesiones en la extremidad inferior del jugador de baloncesto alcanzando valores superiores al 40%. Dentro de éstas, la lesión traumática de tobillo supone casi el 30% de todas las lesiones en este deporte Por ello, la mayoría de los autores coinciden en señalar que el esguince de tobillo es la lesión más frecuente afectándose preferentemente el ligamento lateral externo con una incidencia de 9 de cada 10 casos, en relación al ligamento lateral interno de esa articulación.

3. EVALUACIÓN CON ULTRASONIDO DE LESIONES DE TEJIDOS BLANDOS Y MUSCULO-ESQUELÉTICAS, por Dr. Ignacio Cano Muñoz y Dr. Arturo Ávila Armendáriz, Anales de Radiología México 2010;4:174-184.

**CONCLUSIONES:** Donde en la articulación del tobillo se identificaron seis desgarros parciales del tendón de Aquiles, seis roturas completas y dos incompletas y uno con cambios de tendinopatía. El ultrasonido es una herramienta útil en la evaluación de una amplia variedad de lesiones musculo-tendinosas, debido a su versatilidad, accesibilidad, revisión en tiempo real y la directa visualización del sitio afectado.

Por lo antes descrito se considero importante realizar la presente investigación teniendo como objetivos determinar el hallazgo más frecuente detectado por ecografía en lesiones de tobillo, establecer el sexo del paciente, determinar el grupo etario más afectado así como el tobillo que presente con más frecuencia lesiones musculo - tendinosas.

## 1. ANATOMÍA DEL TOBILLO

La articulación del tobillo está formada por tres huesos: la tibia y el peroné distales y el astrágalo.<sup>3</sup>

Estas relaciones osteoarticulares se realizan a través de cuatro articulaciones diferentes:

1. Articulación peroneotibial inferior.
2. Articulación tibiotarsiana.
3. Articulación astragalocalcaneoescafoidea
4. Articulación astragalocalcánea posterior o subastragalina.

Estas cuatro articulaciones son necesarias para que el tobillo pueda realizar sus funciones de recepción del peso corporal y sus funciones propias de la dinámica del movimiento.

Esqueléticamente la pierna se involucra en esta región anatómica a través de los extremos distales de la tibia, el peroné y el ligamento interóseo.

La tibia y el peroné son dos huesos largos de morfología triangular que poseen tres caras (interna, externa y posterior) separadas por tres bordes diferentes (anterior, externo e interno).

La inserción de diferentes músculos condiciona la presencia en la cara externa y posterior de la tibia de unos relieves óseos lineales que son las denominadas crestas óseas.

La articulación de la tibia y el peroné se produce tanto a nivel proximal (articulación peroneotibial superior) como a nivel distal (articulación peroneotibial inferior) siendo necesaria la intervención de un ligamento interóseo que le dote a estas articulaciones de elasticidad para poder realizarse los movimientos de flexión, extensión y torsión.<sup>4</sup>

El ligamento interóseo se extiende desde el borde externo del cuerpo tibial hasta la cara interna del cuerpo del peroné, separando un espacio anterior (celda osteofibrosa anterior) y otro posterior (celda osteofibrosa posterior) que se comunican entre sí a nivel proximal y distal a través de dos agujeros (proximal y distal) que sirven de canal de paso para diferentes elementos vasculonerviosos.

Es la propia inserción del ligamento interóseo en el peroné el que condiciona la aparición de la cresta interósea que es un relieve óseo vertical.

---

<sup>3</sup> Greenspan Adam. Radiología de los Huesos y Articulaciones. Madrid - España. Editorial Marbán. 2006. Cap 10. Pp293

<sup>4</sup> . Sanchis, Juan Alberto. (2,003) Modulo I: Fundamentos del Movimiento Humano, Osteoartrología del Tobillo. Capitulo 10. Pag 60

La extremidad inferior o distal de la tibia tiene cinco caras

- Anterior
- Posterior
- Inferior
- Externa
- Interna

La cara interna es el maléolo interno o tibial mientras que la extremidad distal o inferior del peroné compone el maléolo externo peroneal.

En la zona de encrucijada entre la pierna y el pie se encuentran dos huesos pertenecientes a la segunda fila del tarso: el astrágalo y el calcáneo.

El astrágalo se compone de una cabeza y un cuerpo que están unidos a través de un cuello. En la cara inferior del cuerpo del astrágalo se sitúa la superficie articular que se une con la cara superior del calcáneo.

En la cabeza del astrágalo existen carillas articulares para articular con la cara posterior del escafoides, cara superior del ligamento triangular y la cara superior del calcáneo. Finalmente, en la cara inferior del cuello se localiza el canal del astrágalo.<sup>5</sup>

El segmento anterior de la cara superior del astrágalo es el que forma parte de las articulaciones localizadas en el tobillo. En este segmento se localizan dos carillas articulares: una para articular con la cabeza astragalina (anterointerna) y otra para la cara inferior del cuerpo del astrágalo.

Por detrás de la carilla anterointerna se localiza el surco o canal calcáneo que se relaciona con el canal del astrágalo mediante el ligamento astragalocalcáneo interóseo. (Ver cuadro 1)

---

<sup>5</sup> Ibid. ., p 61

**CUADRO NO. 1 Articulaciones del tobillo**

Articulaciones	Tipo de articulación	Unión de	Permite
<b>Peroneotibial inferior</b>	Anfiartrosis Articulación fibrosa	Cara interna del maleolo peroneo con cara externa de la extremidad inferior de la tibia	– Fijación de la horquilla maleolar – Separación de la horquilla al flexionar la articulación tibiotarsiana
<b>Tibiotarsiana</b>	Tróclea	Cara interna del maleolo peroneo, cara inferior de la extremidad inferior de la tibia y la cara externa del maleolo tibial con la espiga astragalina *	– Flexión plantar – Flexión dorsal
<b>Astragalocalcaneoescafoidea</b>	Enartrosis-artrodia combinada	Cabeza de astrágalo con cara posterior de escafoides, cara superior del ligamento calcaneoescafoideo plantar y la carilla articular anterointerna de la cara superior del calcáneo	– Elevación del borde medial del pie – Elevación del borde lateral del pie
<b>Astragalocalcánea posterior (subastragalina)</b>	Enartrosis-artrodia combinada	Cara inferior del cuerpo del astrágalo con cara superior del calcáneo	– Elevación del borde medial del pie – Elevación del borde lateral del pie

**Nota.** Datos tomados de Sanchis, Juan Alberto. (2,003) Pag 3.

La unión de la cara interna del maléolo peroneal y la cara externa tibial se asegura, además, por medio de tres ligamentos: uno anterior, otro posterior y un último interóseo.

La articulación tibiotarsiana presenta una superficie articular superior y otra inferior.

La superior está formada por la cara interna del maléolo peroneo, la cara inferior de la extremidad inferior de la tibia y la cara externa del maléolo tibial. La superficie articular inferior es la espiga astragalina, situada en el cuerpo del astrágalo, que posee tres (03) carillas articulares. Una carilla es externa para el maléolo externo peroneal, una superior que es la polea astragalina y otra interna para el maléolo tibial.

La articulación tibiotarsiana presenta dos ligamentos laterales, uno interno y otro externo. El ligamento lateral interno o deltoideo está formado a su vez por una capa profunda y otra superficial. La capa profunda se dirige desde el vértice del maléolo tibial a la cara interna del cuerpo del astrágalo mientras que la capa superficial se extiende desde el maléolo tibial hasta la cara superior del escafoides, ligamento calcáneoescafoideo plantar y la apófisis menor del calcáneo.

El ligamento lateral externo se dirige desde el maléolo peróneo hacia la cara externa del astrágalo, cara externa del calcáneo y borde externo del astrágalo. Debido a estas tres inserciones terminales diferenciadas, el ligamento lateral externo se considera como un ligamento constituido por la unión de tres diferentes:

- peróneoastragalino anterior (inserción terminal en la cara externa del astrágalo)
- peróneocalcáneo (inserción terminal en la cara externa del calcáneo)<sup>6</sup>
- peróneoastragalino posterior (inserción terminal en el borde externo del astrágalo)

Dentro de estos ligamentos se deben distinguir a aquellos que intervienen en una sola articulación, bien sea la astragalocalcáneoescafoidea (ligamentos calcáneoescafoideo plantar o triangular y astragaloescafoideo dorsal) o a la astragalocalcánea posterior (ligamentos astragalocalcáneo externo y astragalocalcáneo posterior) y, por otro lado, el ligamento astragalocalcáneo interóseo (se extiende entre los canales del calcáneo y del astrágalo) que es común a las articulaciones astragalocalcáneoescafoidea y astragalocalcánea posterior.

El ligamento triangular se extiende del borde anterior de la apófisis menor del calcáneo al borde inferior del escafoides.

El ligamento astragaloescafoideo dorsal se dirige desde el cuello del astrágalo hasta el borde superior del escafoides.

El ligamento astragalocalcáneo externo o lateral se extiende desde la apófisis lateral del astrágalo hasta la cara lateral del calcáneo.

El ligamento astragalocalcáneo posterior que se dirige desde el tubérculo externo del borde posterior del astrágalo hasta el segmento posterior de la cara superior del calcáneo.<sup>7</sup> (Ver cuadro 2).

---

<sup>6</sup> Ibíd. ., p 63

<sup>7</sup> Ibíd. ., p 64



**Cuadro No. 2 Ligamentos presentes en las articulaciones del tobillo.**

Articulación	Nombre de los ligamentos	
• Tibioperoneal inferior	Ligamento interóseo Ligamento anterior Ligamento posterior	
• Tibiotarsiana	Ligamento lateral interno o deltoideo  Ligamento lateral externo	- Capa profunda - Capa superficial  - Peroneoastragalino anterior - Peroneocalcáneo - Peroneoastragalino posterior
• Astragalocalcáneoescafoidea	Ligamento calcaneoescafoideo plantar o triangular Ligamento astragaloescafoideo dorsal	Ligamento astragalocalcáneo interóseo: común a las articulaciones
• Astragalocalcánea posterior	Ligamento astragalocalcáneo externo o lateral Ligamento astragalocalcáneo posterior	astragalocalcánea posterior y astragalocalcáneoescafoidea

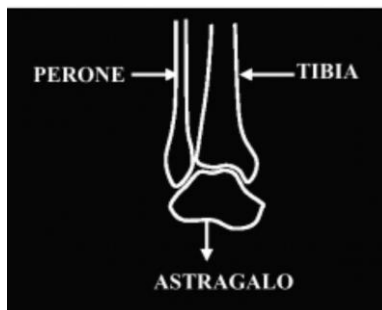**Nota.** Datos tomados de Sanchis, Juan Alberto. (2,003) Pag 4

## 2. ECOGRAFÍA DE TOBILLO

### Elementos habituales objetivables en la exploración ecográfica del tobillo

1. Articulación tibio-peroneó-astraglina y sus ligamentos.
2. Tendón de Aquiles y bolsas peritendinosas.
3. Tendones de músculos que se originan en la pierna y se insertan en el pie.
4. Superficies óseas del complejo tibio-peroneó-astraglina calcáneo.

### ARTICULACIÓN TIBIOPERONEO ASTRAGALINA



**Fig. 1** Tomada de Anatomía y técnica de exploración ecográfica del tobillo y del pie. 2,001. E. Cerezo López. . . (et.al.).

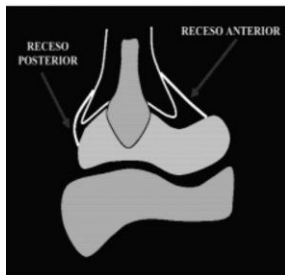
### Elementos que se exploran por ecografía.

- Receso capsular anterior.
- Parte de los ligamentos laterales.
- Ligamento anterior.
- Tendón de Aquiles y espacio, retrocalcáneo.
- Tendones de los músculos que la cruzan.<sup>8</sup>

---

<sup>8</sup> E. Cerezo López. . . (et.al.)— 2,001. Anatomía y técnica de exploración ecográfica del tobillo y del pie. Madrid: España, 77 p.

***Receso capsular anterior.***



**Fig. 2** Tomada de Anatomía y técnica de exploración ecográfica del tobillo y del pie. 2,001. E. Cerezo López. . . (et.al.).



**Fig. 3** Tomada de Anatomía y técnica de exploración ecográfica del tobillo y del pie. 2,001. E. Cerezo López. . . (et.al.).

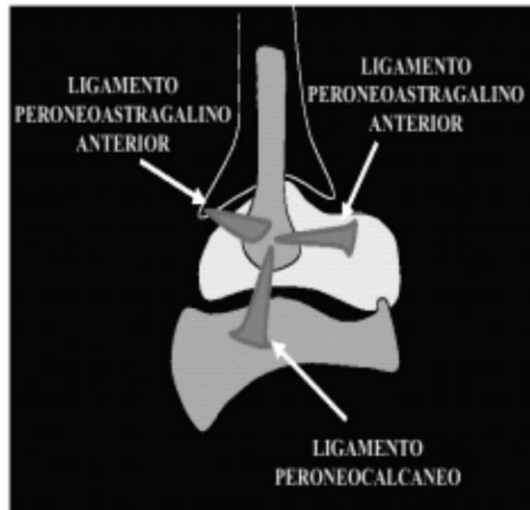
***Ligamentos de la articulación tibio-peroneoastragalina***

- Mediales.
- Laterales.
- Anteriores.
- Posterior.<sup>9</sup>

---

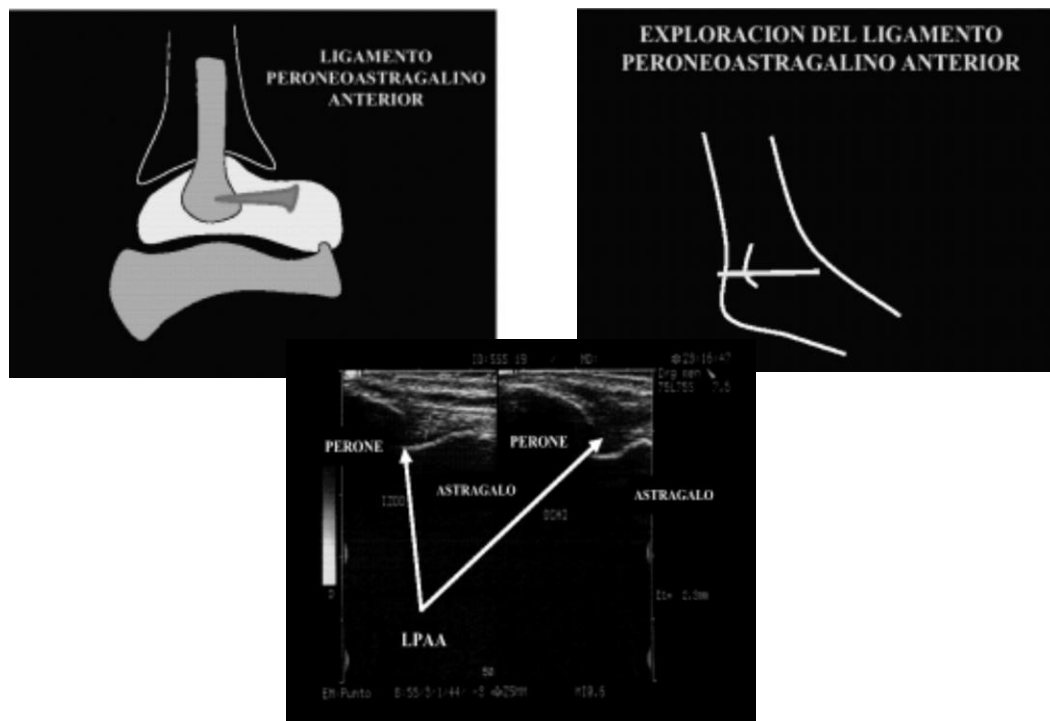
<sup>9</sup> Ibíd. ., p 78

## Laterales



**Fig. 4** Tomada de Anatomía y técnica de exploración ecográfica del tobillo y del pie. 2,001. E. Cerezo López. . . (et.al.).

## Ligamento peroneoastragalino anterior

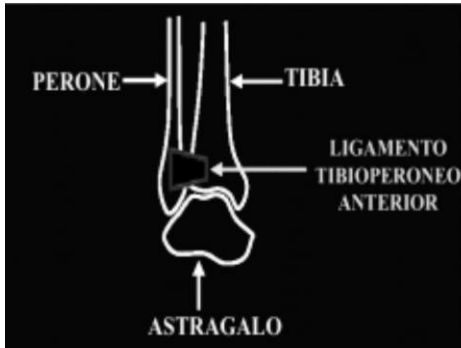


**Fig. 5 - 6 - 7** Tomadas de Anatomía y técnica de exploración ecográfica del tobillo y del pie. 2,001. E. Cerezo López. . . (et.al.).

### Ligamento peroneocalcáneo.

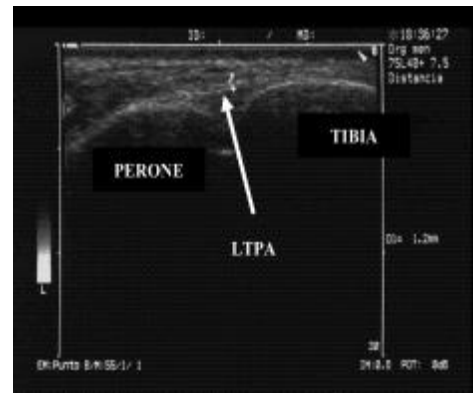
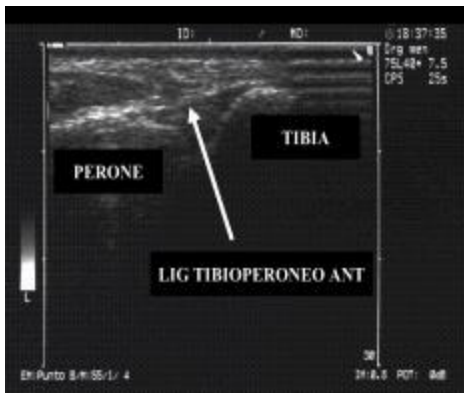
Se explora junto con los tendones de los músculos peroneos.<sup>10</sup>

### Ligamento tibioperoneo anterior



**Fig. 8 - 9** Tomadas de Anatomía y técnica de exploración ecográfica del tobillo y del pie. 2,001. E. Cerezo López. . . (et.al.).

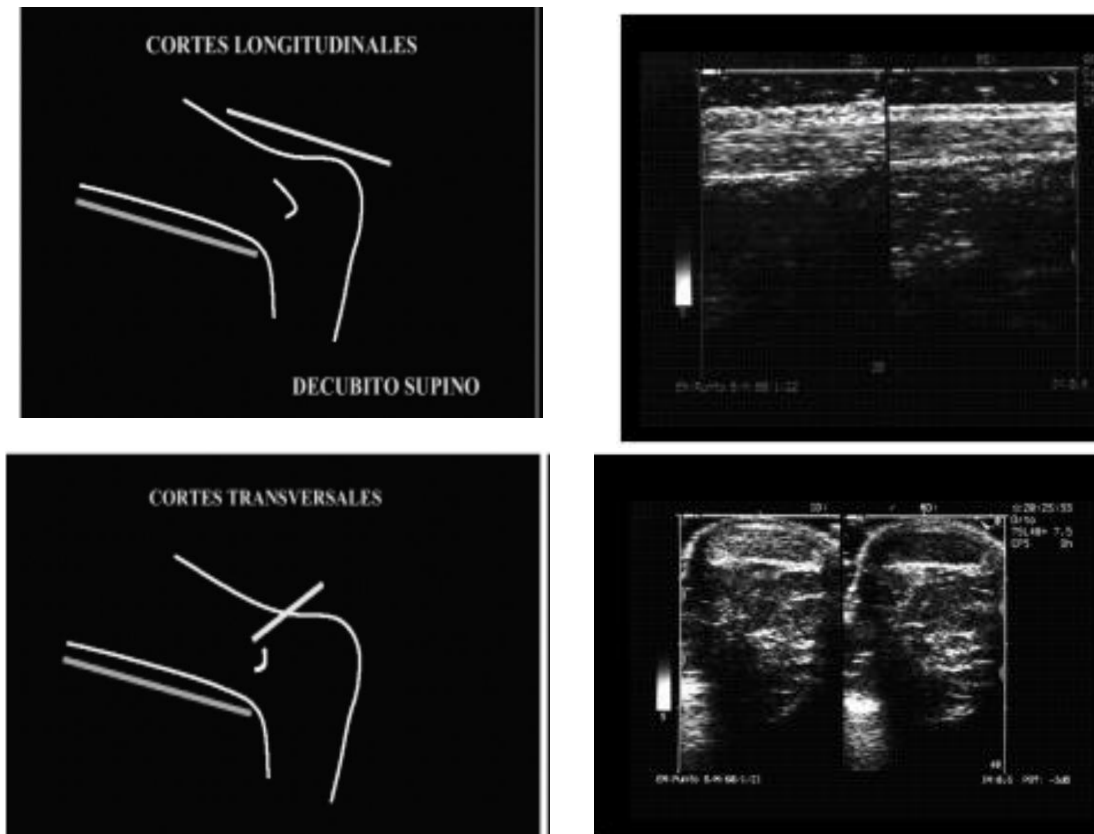
### Espacio retrocalcáneo y bolsas peritendinosas



**Fig. 10 - 11** Tomadas de Anatomía y técnica de exploración ecográfica del tobillo y del pie. 2,001. E. Cerezo López. . . (et.al.).

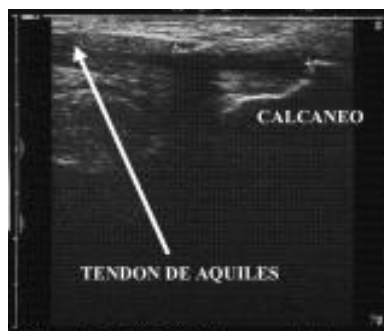<sup>10</sup> Ibid. ., p 78

## Tendón de Aquiles.



**Fig. 12 – 13 -14 - 15** Tomadas de Anatomía y técnica de exploración ecográfica del tobillo y del pie. 2,001. E. Cerezo López. . . (et.al.).

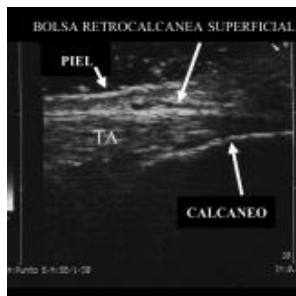## Tendón de Aquiles normal. Corte parcial.



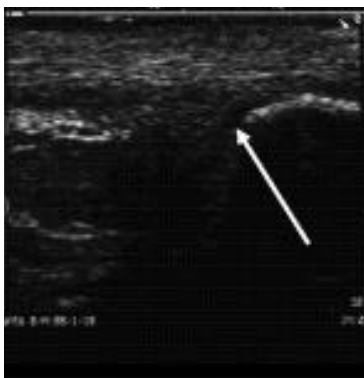
**Fig. 16** Tomada de Anatomía y técnica de exploración ecográfica del tobillo y del pie. 2,001. E. Cerezo López. . . (et.al.).

## Bolsas peritendinosas retrocalcáneas

Bolsa retrocalcánea superficial normal.



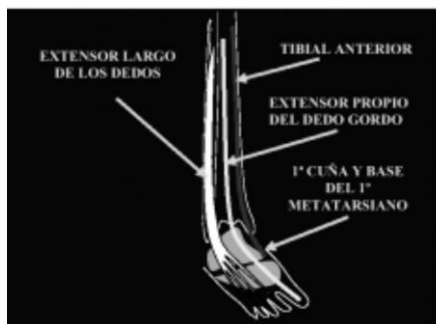
**Fig. 17** Tomada de Anatomía y técnica de exploración ecográfica del tobillo y del pie. 2,001. E. Cerezo López. . . (et.al.).  
Bolsa retrocalcánea profunda normal.



**Fig. 18** Tomada de Anatomía y técnica de exploración ecográfica del tobillo y del pie. 2,001. E. Cerezo López. . . (et.al.).  
**Tendones de músculos que se originan en la pierna y se insertan en el pie y atraviesan la articulación del tobillo.**

Tendones de músculos que cruzan la articulación del tobillo por delante (tendones de músculos del compartimento anterior de la pierna) de dentro afuera:

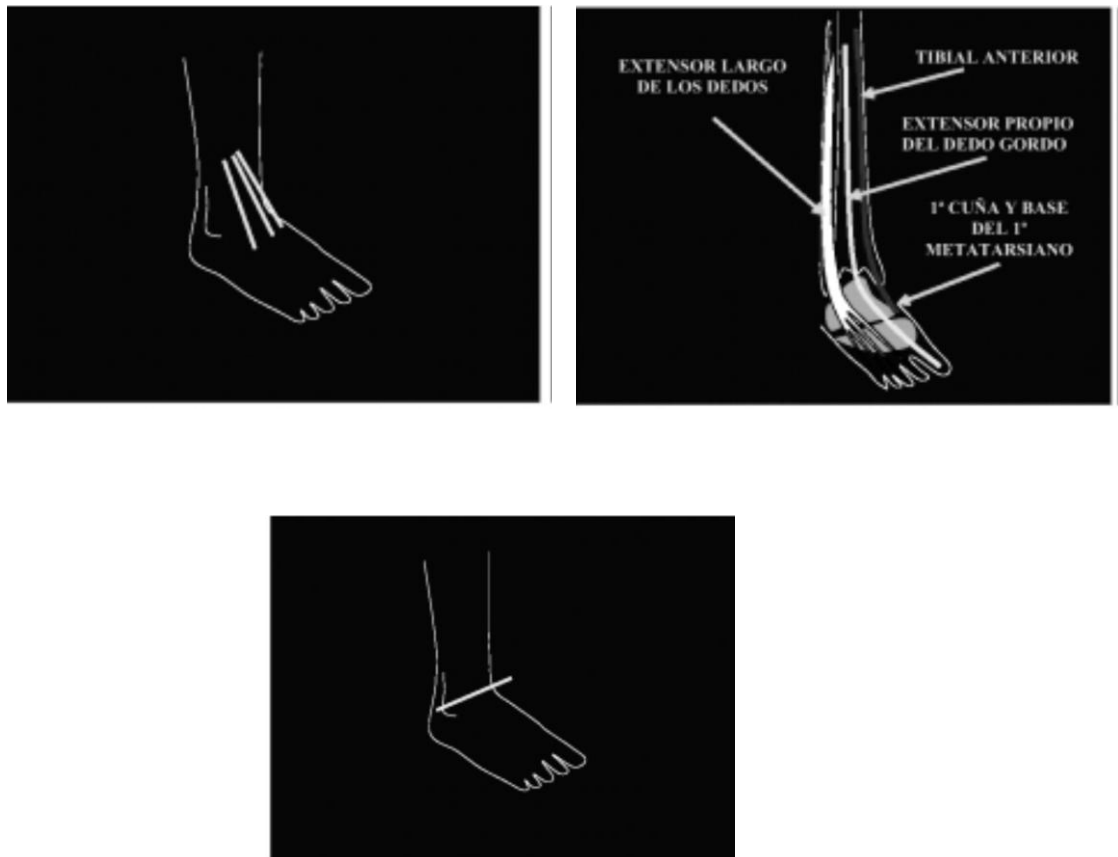
- Tibial anterior (*tibialis anticus*).
- Extensor del dedo gordo del pie (extensor *propius pollicis*).
- Extensor largo de los dedos (extensor *longus digitorum*).<sup>11</sup>



**Fig. 19** Tomada de Anatomía y técnica de exploración ecográfica del tobillo y del pie. 2,001. E. Cerezo López. . . (et.al.).

<sup>11</sup> *Ibid.* ., p 82

Los tres tendones cruzan el tobillo se exploran practicando cortes longitudinales y transversales a nivel de la cara anterior del tobillo.



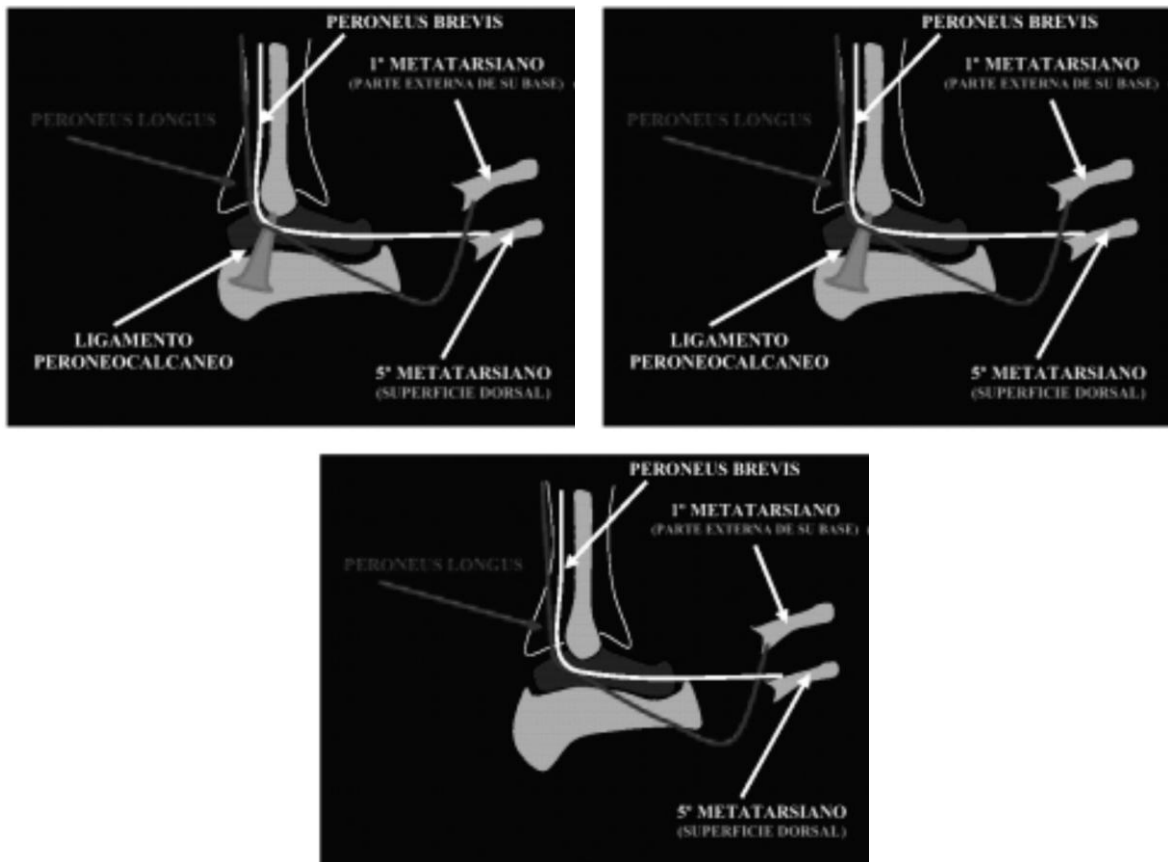
**Fig. 20 – 21 - 22** Tomadas de Anatomía y técnica de exploración ecográfica del tobillo y del pie. 2,001. E. Cerezo López. . . (et.al.).

Tendones de músculos que cruzan la articulación del tobillo por fuera (tendones músculos del compartimento lateral de la pierna) de delante a atrás.

- Peroneo corto (*peroneus brevis*).
- Peroneus largo (*peroneus longus*).<sup>12</sup>

<sup>12</sup> *Ibid.* ., p 86

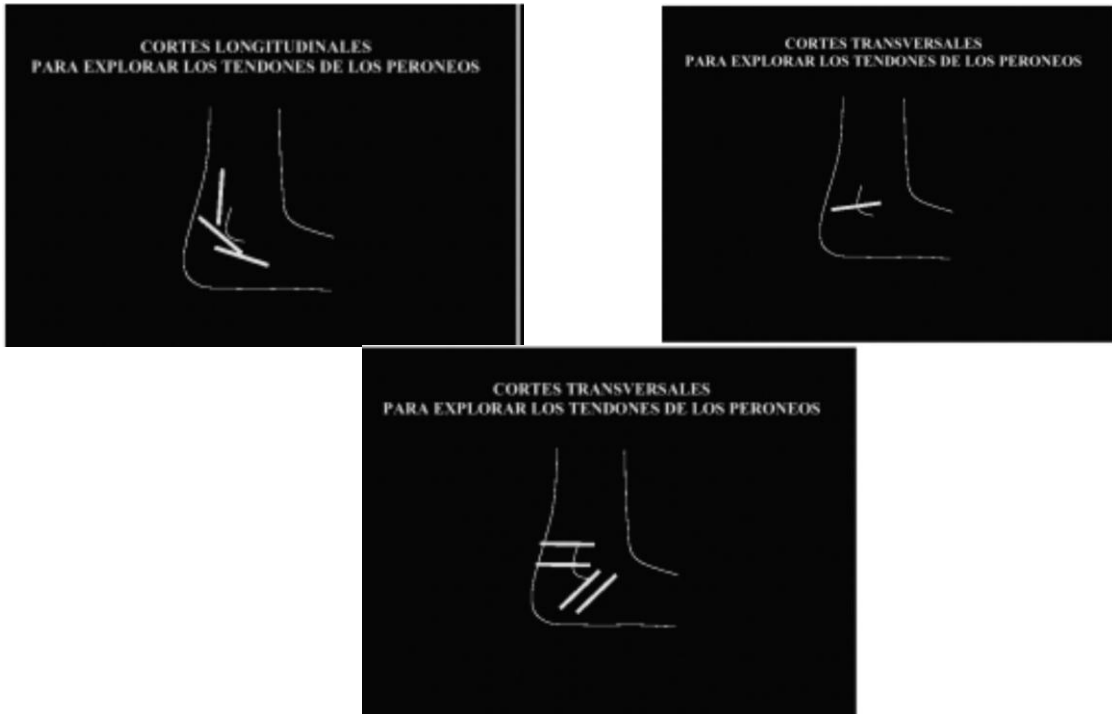



**Fig. 23 – 24 – 25** Tomadas de Anatomía y técnica de exploración ecográfica del tobillo y del pie. 2,001. E. Cerezo López. . . (et.al.).

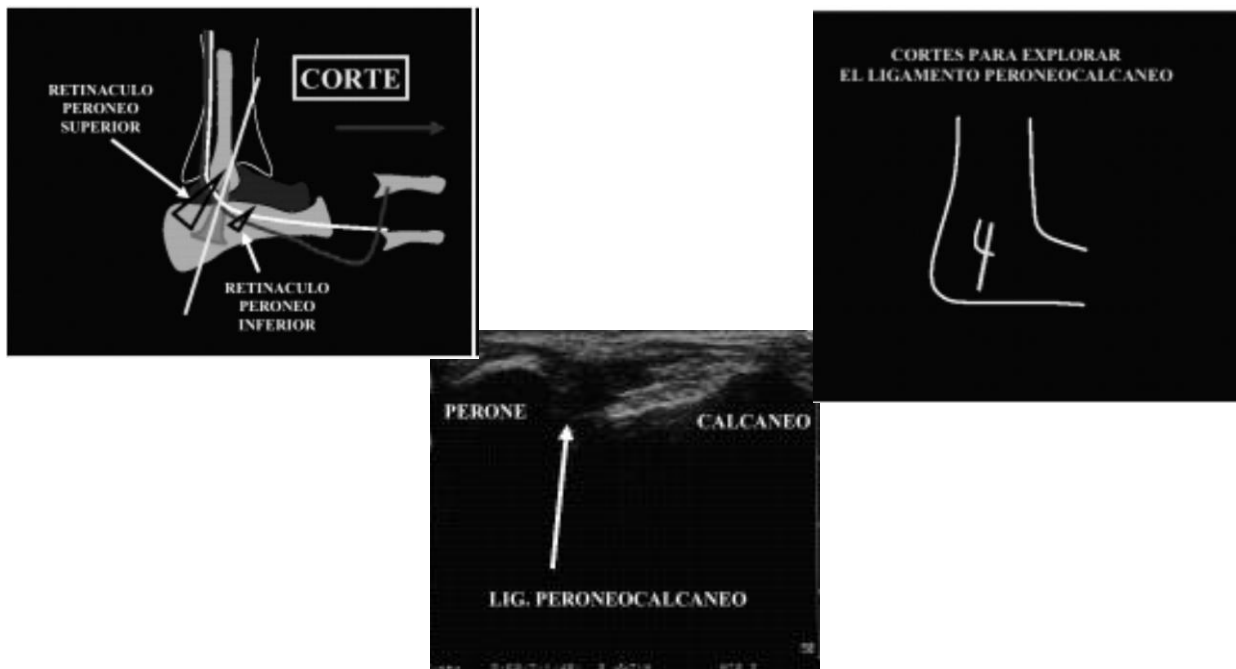
Los dos tendones peroneos cruzan el tobillo y se exploran practicando cortes longitudinales y transversales a nivel de la cara lateral del tobillo simultáneamente se puede ver el ligamento peroneocalcáneo.<sup>13</sup>

<sup>13</sup> *Ibid.* ., p 87



**Fig. 26 – 27 – 28** Tomadas de Anatomía y técnica de exploración ecográfica del tobillo y del pie. 2,001. E. Cerezo López. . . (et.al.).

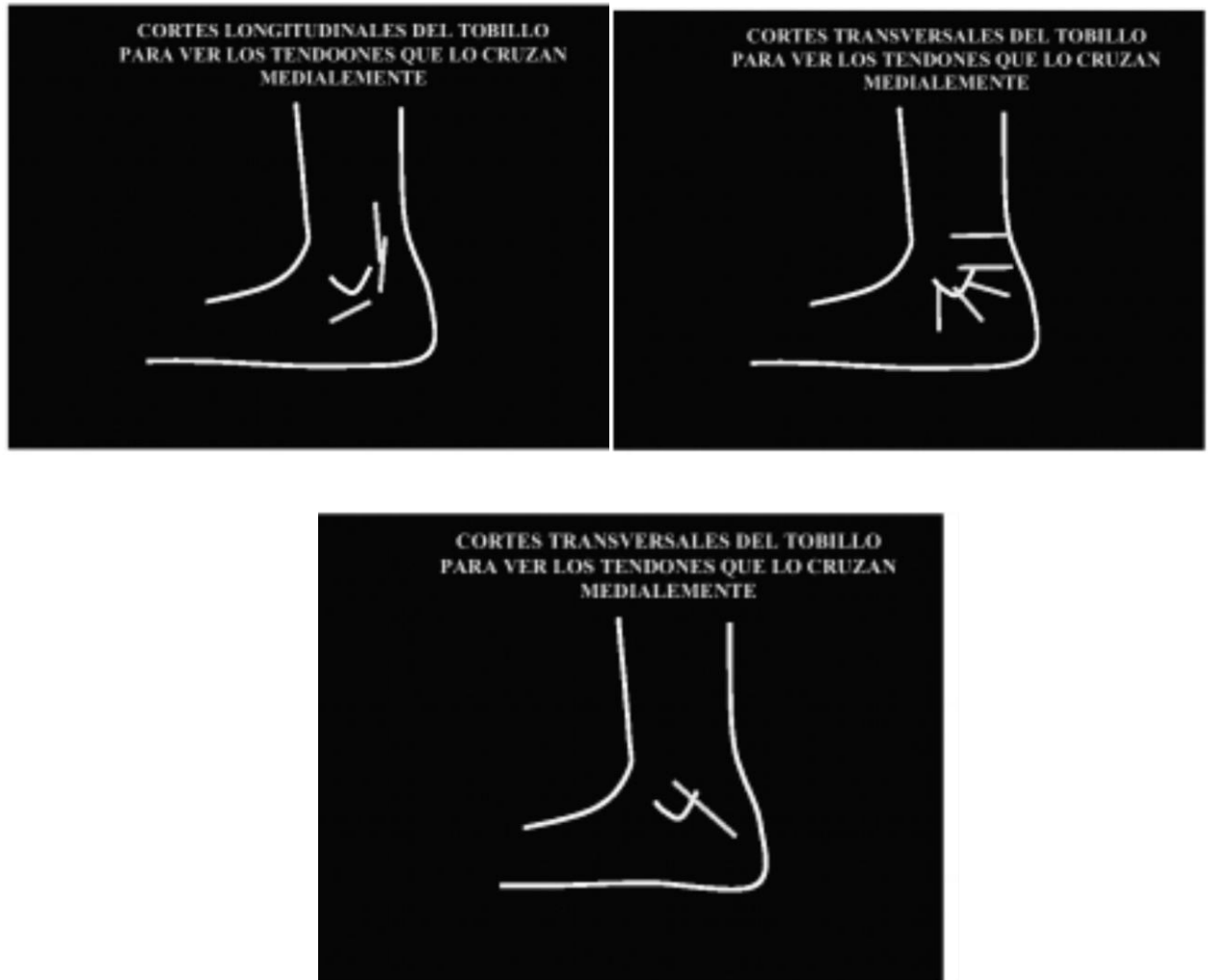### LIGAMENTO PERONEOCALCÁNEO



**Fig. 29 – 30 - 31** Tomadas de Anatomía y técnica de exploración ecográfica del tobillo y del pie. 2,001. E. Cerezo López. . . (et.al.).

Tendones de músculos que cruzan la articulación del tobillo por dentro (tendones músculos del compartimento posterior de la pierna) de delante a atrás.

- Tibial posterior (*tibialis posticus*).
- Flexor largo de los dedos (*flexor longus digitorum*).
- Flexor largo del dedo gordo (*flexor pollicis longus*).<sup>14</sup>



**Fig. 32 – 33 - 34** Tomadas de Anatomía y técnica de exploración ecográfica del tobillo y del pie. 2,001. E. Cerezo López. . . (et.al.).

<sup>14</sup> Ibid. ., p 88

### 3. \_ECOGRAFÍA MUSCULAR

La ecografía de la estructura muscular reproduce fielmente la estructura anatómica del músculo: el haz de fibras musculares rodeado por el perimysio y todo el conjunto de haces de fibras que conforman el músculo, tiene su traducción ecográfica precisa: los haces de fibras (hipoecoicos) rodeados por estructuras ecogénicas (perimysio, o septos fibroadiposos) y todo el músculo cubierto por una estructura ecogénica (epimysio).

Hay que realizar cortes longitudinales y transversales a todo lo largo del músculo; y es muy útil realizar un estudio dinámico en relajación y en contracción: durante esta aumenta el volumen del músculo y disminuye su ecogenicidad.

#### ***-Patología muscular***

Traumatismos musculares:

Dos mecanismos:

- **-Intrínseco:** La lesión aparece por una contracción brusca o por una tensión excesiva del músculo que supera los límites fisiológicos del mismo.
- **-Extrínseco** en el que participa un agente externo que produce una contusión del músculo.

#### **Características ecográficas de la lesión intrínseca:**

- No afectación del tejido celular subcutáneo
- Afectación de un solo grupo muscular
- Zona de ruptura bien definida
- Generalmente la fascia está intacta
- Aumento de vascularización en la zona de ruptura<sup>15</sup>

#### **Características ecográficas de la lesión extrínseca:**

- Equimosis de la piel
- Alteración del tejido cel. subcutáneo.
- Alteración difusa del músculo
- Hematoma mal definido
- Es posible la lesión de varios grupos musculares.

#### **Evolución de las lesiones traumáticas musculares.**

- Secuelas dolorosas
- Cicatriz fibrosa
- Calcificación muscular
- Hematoma enquistado
- Curación completa.<sup>16</sup>

---

<sup>15</sup> Borque Ortega, Ángel. Ecografía en osteomuscular. Hospital Asepeyo, Sevilla, 2,009. Pag. 1

#### 4. \_ECOGRAFÍA TENDINOSA

Los tendones están compuestos de fascículos paralelos de fibras de colágeno que se entretrejen y se interconectan.

Rodeando al tendón hay o una vaina sinovial o una espesa lámina de tejido conectivo que es el epitendineum. La vaina sinovial mantiene una fina película de líquido. La unión osteotendinosa se realiza mediante fibrocartilago que es una estructura muy poco vascularizada.

El tendón de Aquiles se forma por la fusión entre la aponeurosis de los músculos sóleo y gemelos. Se inserta en la superficie posterior del calcáneo.<sup>17</sup>

##### ***Anatomía ecográfica de los tendones.***

Los fascículos de fibras de colágeno dan por ecografía un patrón fibrilar característico, Se ven imágenes ecogénicas finas, lineales, paralelas entre otras hipoecoicas. El número de líneas ecogénicas visibles aumenta con la frecuencia del transductor.

En el corte transversal se aprecia el contorno variable de los tendones y una línea ecogénica que los rodea que corresponde al epitendineum.

La unión osteotendinosa de fibrocartilago se ve como una banda hipoecoica, similar a la apariencia del cartilago articular.

La ecoestructura interna de los tendones con vaina sinovial es idéntica: Patrón fibrilar continuo; pero están rodeados de una fina estructura ecogénica que es la vaina sinovial y entre esta y el tendón hay una mínima cantidad de líquido, apenas perceptible en condiciones normales, en que no debe ser superior a 2 mm.

##### ***-Patología tendinosa:***

Patogenia de las lesiones tendinosas.

#### **TENDINOSIS**

El termino tendinitis es excesivo, pues raramente se ven células inflamatorias en tendones que han sido diagnosticados de tendinitis. Se utiliza el término tendinopatía como una descripción clínica de anomalías, tanto agudo como crónico. Pero también es un término ambiguo. Se ha propuesto utilizar el término tendinosis que describe una situación patológica, no inflamatoria, con degeneración del colágeno, desorientación de los haces de fibras y crecimiento interno vascular desordenado, con ocasionales necrosis y calcificaciones. La causa primaria de las tendinosis son microtraumas recurrentes por sobre uso o sobreesfuerzo.

---

<sup>16</sup> Ibid. ., p 2

<sup>17</sup> Rumack, Carol.Charboneau J. William. Diagnóstico por Ecografía. Segunda Edición. Editorial Marbán. 2006. capitulo27 ,pp763

### **Ecografía de las tendinosis:**

- Engrosamiento del tendón
- Hipoecogenicidad o áreas hipoecoica entre tendón normal
- Aumento desordenado de vascularización
- Calcificaciones, irregularidad ósea.

### **TENOSINOVITIS:**

Afecta a los tendones que tienen vaina sinovial, habitualmente el mecanismo es por fricción por sobre uso o por sobreesfuerzo.

El tendón de Aquiles no tiene vaina asociada; por lo tanto no se produce tenosinovitis. En el tendón de Aquiles se observa generalmente tendinitis (o un desgarro parcial).<sup>18</sup>

### **Hallazgos ecográficos:**

- Engrosamiento de la vaina y aumento de líquido.
- Desestructuración de fibras tendinosas.
- Hipoecogenicidad.
- Vascularización aumentada.

### **RUPTURA TENDINOSA**

Casi siempre asienta sobre un tendón degenerado que hace que la resistencia tisular esté disminuida.

En el 50% de los casos no hay síntomas previos.

En algunos casos la ruptura es en la inserción ósea (tendón distal del bíceps), en otros en zonas de menor vascularización (tendón de Aquiles, supraespinos) .

### **Hallazgos ecográficos:**

- Ausencia del tendón en su trayecto natural, con colección líquida por el hematoma.
- Retracción miotendinosa.
- Aumento de vascularización.

### **BURSITIS:**

La distensión de bursas puede ser de origen mecánico, inflamatorio/infeccioso o metabólico.

### **Hallazgos ecográficos:**

- Bursa distendida con contenido hipoecogénico.
- Refuerzo posterior
- Pared normal en la forma aguda
- Pared engrosada en la forma crónica.
- Cuerpos libre, calcificaciones.
- Aumento de la vascularización.<sup>19</sup>

---

<sup>18</sup> W Brand, C Helms. Fundamentos de Radiología Diagnóstica, tercera edición, Barcelona, Capítulo 50 página 1214

<sup>19</sup> Borque Ortega, Ángel. Ecografía en osteomuscular. Hospital Asepeyo, Sevilla, 2,009. Pag. 2

## 5. ECOGRAFÍA DE LIGAMENTOS

La estructura anatómica de los ligamentos es parecida a los tendones aunque se diferencia en el mayor entrecruzamiento de fibras de colágeno (menor alineación) lo que se traduce ecográficamente en una estructura menos homogénea, con los contornos peor definidos que en los tendones.

Por ser estructuras superficiales (excepto los ligamentos intrarticulares de difícil exploración por ecografía) se tienen que explorar con transductores de frecuencias 7,5 Mhz o superiores.

Es necesario alinear el transductor a la dirección longitudinal del ligamento siguiendo toda su estructura de hueso a hueso.

Hay que explorar estructuras vecinas (ej. T Aquiles y tendones peroneos en el tobillo, articulaciones u otros ligamentos).

### ***-Patología ligamentosa***

#### **DISTENSIÓN/RUPTURA**

##### **Ruptura parcial:**

- Desestructuración y engrosamiento
- Hipoecogenicidad
- Aumento de señal Doppler

##### **Ruptura completa:**

- Interrupción de la estructura ligamentosa
- Hematoma en el espacio libre
- Avulsión ósea si la ruptura es en la inserción

La resolución de las lesiones es muy larga y ecográficamente solo se ven signos reparativos al cabo de, al menos 5 semanas. Se observa la aparición de imágenes ecogénicas en la zona de ruptura, pueden verse calcificaciones.<sup>20</sup>

## 6. ESGUINCE DE TOBILLO

El tobillo se lesiona con frecuencia en actividades diarias laborales, deportivas y recreativas. El tobillo, una articulación de tipo bisagra, recibe cargas enormes, especialmente en la carrera o en deportes con giro sobre la extremidad.

Los esguinces del tobillo resultan del desplazamiento hacia dentro o hacia fuera del pie, distendiendo o rompiendo los ligamentos de la cara interna o externa del tobillo. El dolor de un esguince de tobillo es intenso y con frecuencia impide que el individuo pueda trabajar o practicar su deporte durante un periodo variable de tiempo. Sin embargo, con un tratamiento adecuado, los esguinces de tobillo en la mayoría de los casos curan rápidamente y no se convierten en un problema crónico.

---

<sup>20</sup> *Ibid.* ., p 3

## TIPOS DE ESGUINCES DE TOBILLO

**Esquinces de primer grado:** Son el resultado de la distensión de los ligamentos que unen los huesos del tobillo. La hinchazón es mínima y el paciente puede comenzar la actividad deportiva en dos o tres semanas.

**Esquinces de segundo grado:** Los ligamentos se rompen parcialmente, con hinchazón inmediata. Generalmente precisan de un periodo de reposo de tres (03) a seis (06) semanas antes de volver a la actividad normal.

**Esquinces de tercer grado:** Son los más graves y suponen la rotura completa de uno o más ligamentos pero rara vez precisan cirugía. Se precisan ocho semanas o más para que los ligamentos cicatricen.<sup>21</sup>

---

<sup>21</sup> M. Alelys. Extraído 07 de agosto de 2,0012 desde <http://fisioterapiaguatire.blogspot.com/2011/01/esguince-de-tobillo.html>



### **III. OBJETIVOS**

#### **3.1 GENERAL**

- Establecer las lesiones más frecuente del tobillo diagnosticadas por ultrasonido.

#### **3.2 ESPECIFICO**

- Establecer que genero de paciente es el más frecuente en la lesión de tobillo.
- Determinar qué grupo etario que es más frecuente en la lesión de tobillo.
- Identificar qué lado de tobillo es el afectado en las lesiones de tobillo.

## **IV MATERIAL Y METODOS**

**4.1 TIPO DE ESTUDIO:** Analítico-Observacional- Longitudinal.

**4.2 POBLACIÓN ESTUDIADA:** Pacientes a quienes se les realice ultrasonidos de tobillo en el Hospital Nacional de Occidente y Dos centros de Diagnóstico por imagen privados.

### **4.3 CRITERIOS DE INCLUSIÓN:**

- Pacientes que presenten algún tipo de lesión a nivel de tobillo.
- Pacientes que refieran dolor a nivel del tobillo.
- Pacientes con antecedentes traumáticos y no traumáticos.
- Pacientes que refieren dolor a la movilización del tobillo.
- Se incluirán ambos géneros sin importar la edad.

### **4.4 CRITERIOS DE EXCLUSIÓN:**

- Ultrasonidos donde únicamente se evaluó el Tendón de Aquiles.
- Pacientes con ultrasonido previo.

### **4.5 VARIABLES**

- Grupo etario
- Genero
- Lado más afectado
- Hallazgos ultrasonográficos

### **4.6 EQUIPO PARA REALIZACION DE ULTRASONIDO**

- Ultrasonido Philips HD3, 7.5Mhz, escala de grises.
- Ultrasonido ATL HDI 5000 con transductor de 5-12 Mhz y programa Sono-CT y X-res.
- Ultrasonido ATL HDI 3000 con transductor lineal de 10Mhz.

## 1. CUADRO NO. 3 OPERACIONALIZACION DE VARIABLES

VARIABLE	DEFINICION	TIPO DE VARIABLE	MEDICION	INSTRUMENTO DE MEDICION	INDICADOR
EDAD	Tiempo que ha vivido un ser vivo.	Cuantitativa	En años, de 5 años el grupo	Boleta de recolección de datos	Frecuencia
SEXO	División del género humano en dos grupos	Nominal	<ul style="list-style-type: none"> <li>• Hombre</li> <li>• Mujer</li> </ul>	Boleta de recolección de datos	Frecuencia
HALLAZGOS ULTRASONO GRAFICOS	Información obtenida al realizar estudio ultrasonográficos a los pacientes los cuales ayudan a mejorar el estado de salud	Cualitativa	<ul style="list-style-type: none"> <li>• Inflamación de la membrana sinovial que recubre los tendones</li> <li>• Aumento de grosor de los tendones por inflamación</li> <li>• Rupturas</li> <li>• Rasgaduras</li> <li>• Calcificaciones</li> </ul>	Boleta de recolección de datos	Frecuencia
LADO AFECTADO	Área anatómica que marca la mitad derecha o izquierda del cuerpo	Nominal	<ul style="list-style-type: none"> <li>• Derecho</li> <li>• Izquierdo</li> </ul>	Boleta de recolección de datos	Frecuencia

### 4.8 PROCESO DE INVESTIGACIÓN

- Planteamiento del tema de estudio.
- Elaboración del protocolo de investigación.
- Inicio del trabajo de investigación realizando ultrasonido de tobillo a los pacientes que consultaron al Hospital Nacional de Occidente “San Juan de Dios” y los dos centros privados de Diagnostico por Imagen.
  - Debido a que el ultrasonido es operador dependiente se utilizo el siguiente procedimiento de rastreo ultrasonográficos utilizando transductor de 7.5 a 10 Mhz
  - La rutina ultrasonográfica fue:
    - Paciente en decúbito supino para la evaluación de todas las estructuras excepto para la evaluación del tendón de Aquiles y

fascia plantar, la evaluación ecográfica de estas estructuras se realiza con el paciente en decúbito prono. Debido al mejor acceso al campo que se va a evaluar.

- Los elementos habituales a evaluar en la exploración ecográfica del tobillo incluyen: el tendón y vaina del tendón de Aquiles, el espacio articular anterior, el área retrocalcánea así como los ligamentos, los músculos, y los tejidos blandos.
- El método utilizado para captar pacientes fueron los pacientes que consultaron a Hospital Nacional de Occidente “San Juan de Dios” y los dos centros privados de Diagnóstico por Imagen para la realización de ultrasonido de tobillo que cumplieran con los criterios de inclusión del estudio.
- Tabulación de datos obtenidos.
- El intervalo de 5 en 5 fue obtenido ordenando las edades de menor a mayor para distinguir sus valores extremos. Hecho esto se obtiene el rango que no es otra cosa que la diferencia entre la edad mayor y la edad menor con una amplitud de 10 para determinar su intervalo. ( $17 - 66 = 49 / 10 = 4.9$  ya que no podemos utilizar números decimales aproximado intervalo de 5).
- De acuerdo a los datos los datos obtenidos se aplican los siguientes procedimientos estadísticos: tabulación y gráficas.
- Discusión y análisis de resultados obteniendo conclusiones correspondientes y se formulan las recomendaciones pertinentes.
- Elaboración y presentación de informe final.

## V. PRESENTACION DE RESULTADOS

HALLAZGOS EN ECOGRAFÍA DE TOBILLO, HOSPITAL NACIONAL DE OCCIDENTE,  
Y DOS CENTROS DE DIAGNOSTICO POR IMAGEN PRIVADOS ENERO - DICIEMBRE  
2,011

**TABLA No. 1**

### EDAD DE PACIENTES

<b>EDAD AÑOS</b>	<b>FRECUENCIA</b>	<b>%</b>
17 - 21	03	10.71
22 - 26	01	3.57
27 - 31	00	00
32 - 36	00	00
37 - 41	00	00
42 - 46	01	3.57
47 - 51	01	3.57
52 - 56	00	00
57 - 61	02	7.14
62 - 66	01	3.57
SIN DATOS	19	67.85
<b>TOTAL</b>	<b>28</b>	<b>100</b>

**FUENTE:** Boletas de recolección de datos.

**TABLA No. 2**

### SEXO DE PACIENTES

<b>SEXO</b>	<b>FRECUENCIA</b>	<b>%</b>
Femenino	15	54
masculino	13	46
<b>TOTAL</b>	<b>28</b>	<b>100</b>

**FUENTE:** Boletas de recolección de datos.

**TABLA No. 3**

**DIAGNÓSTICO ULTRASONOGRAFICO**

<b>DX</b>	<b>FRECUENCIA</b>	<b>%</b>
NORMAL	03	6.9
COLECCIÓN A NIVEL DEL MALEOLO PERONEO DERECHO	01	2.3
COLECCIÓN A NIVEL DEL TERCIO DISTAL DEL TENDON DE AQUILES	01	2.3
PEQUEÑA CANTIDAD DE LÍQUIDO EN LA PORCIÓN POSTERIOR DE LOS TENDONES PERONEOS	01	2.3
RUPTURA PARCIAL DEL TENDÓN DE AQUILES	08	18.6
RUPTURA DEL TENDÓN PERONÉO LATERAL LARGO	01	2.3
TENDINITIS DEL TENDÓN DE AQUILES	12	28
TENDINITIS DEL PERONEO LARGO Y CORTO	01	2.3
TENDINITIS DEL TENDÓN PERONÉO LATERAL LARGO	02	4.6
TENDINITIS DEL TIBIAL ANTERIOR	01	2.3
TENOSINOVITIS TIBIAL ANTERIOR Y MUSCULOS PERONEOS	01	2.3
HEMATOMA DE LA CARA LATERAL DEL PERONÉ Y ANTEROLATERAL DEL TOBILLO	01	2.3
RUPTURA DEL LIGAMENTO PERONEO CALCÁNEO	01	2.3
RASGADURA DEL TENDÓN PERONÉO LATERAL LARGO	01	2.3
TENDINITIS DEL TENDÓN TIBIAL POSTERIOR.	01	2.3
QUISTE SINOVIAL SUBYACENTE AL TENDÓN TIBIAL POSTERIOR	01	2.3
CONTUSION DEL MUSCULO GEMELO EXTERNO	01	2.3
ESPOLÓN CALCÁNEO	01	2.3
EDEMA DEL TRIANGULO DE KAGER	03	6.9
EDEMA DE TEJIDOS BLANDOS CARA MEDIAL	01	2.3
<b>TOTAL</b>	<b>43</b>	<b>100</b>

**FUENTE:** Boletas de recolección de datos.

**TABLA No. 4**

**TOBILLO AFECTADO**

<b>TOBILLO</b>	<b>FRECUENCIA</b>	<b>%</b>
Derecho	11	39
Izquierdo	17	61
<b>TOTAL</b>	<b>28</b>	<b>100</b>

**FUENTE:** Boletas de recolección de datos.

## VI. DISCUSION Y ANALISIS

El presente estudio titulado “Hallazgos en ecografía de tobillo” realizado en el Hospital Nacional de Occidente, y dos centros de Diagnóstico por imagen privados 2,011. De tipo Analítico-Observacional- Longitudinal. Teniendo como objetivo general: Establecer las lesiones más frecuente del tobillo diagnosticadas por ultrasonido. Y como objetivos específicos:

- Establecer que genero de paciente es el más frecuente en la lesión de tobillo.
- Determinar qué grupo etario que es más frecuente en la lesión de tobillo.
- Identificar qué lado de tobillo es el afectado en las lesiones de tobillo.

Los datos finales al recopilar la información proporcionada con los informes de ultrasonido fueron de un total de 28 pacientes, siendo el sexo femenino quienes consultaron más a su realización en un 54%.

El grupo etario donde se observo mayor incidencia de lesiones a nivel de tobillo está comprendido entre las edades de 17 y 21 años de edad. Debido a que la boleta de recolección de datos fue llenada en los centros privados gracias a la colaboración del Medico Radiólogo donde el factor tiempo genera gastos económicos, no se conto con dicho dato en un 68% de la población.

Teniendo en cuenta que las lesiones musculo-tendinosas más comunes a nivel de la articulación del tobillo son a nivel del tendón de Aquiles, se obtuvieron hallazgos ultrasonográficos que corresponden a Tendinitis del Tendón de Aquiles en un 28% y Ruptura parcial a nivel de la unión del tercio medio y distal de dicho Tendón en un 18%.

Se documento que el tobillo izquierdo es el más afectado en tanto a las lesiones de tobillo diagnosticadas por ultrasonido representado por 61% de los casos.

En el estudio titulado “Evaluación con ultrasonido de lesiones de tejidos blandos y musculo-esqueléticas” (Anales de Radiología México 2010;4:174-184). Donde en la articulación del tobillo se identificaron seis desgarros parciales del tendón de Aquiles, seis roturas completas y dos incompletas y uno con cambios de tendinopatía. Ambos estudios coinciden con que las lesiones musculo-tendinosas más comunes diagnosticadas por ultrasonido a nivel del tobillo son las que afectan al Tendón de Aquiles.

## 6.1 CONCLUSIONES

- 6.1.1 A través del estudio realizado se concluye que las lesiones musculotendinosas que se presenta con mayor frecuencia a nivel del tobillo diagnosticadas por ultrasonido son aquellas que afectan al Tendón de Aquiles.
- 6.1.2 La Tendinitis y la Ruptura parcial a nivel de la unión del tercio medio y distal del Tendón de Aquiles son las lesiones que se presentan con mayor frecuencia en el ultrasonido de tobillo representando el 28 y 18% respectivamente.
- 6.1.3 El tobillo izquierdo fue el más afectado en tanto a lesiones de tobillo representado por el 61% de la población bajo estudio.
- 6.1.4 El género femenino es quien presenta con mayor frecuencia lesiones musculotendinosas evaluadas a través de ultrasonido de tobillo representado por un 54% de la población bajo estudio y el otro 46% fue representado por el sexo masculino.
- 6.1.5 El grupo etario comprendido entre los 17 y 21 años es la población que con mayor frecuencia presentan lesiones a nivel del tobillo, resaltando que en un 68% de la población no se contó con datos al momento de la recolección de datos.



## 6.2 RECOMENDACIONES

- 6.2.1 Siempre que se requiera complementarse el estudio debe considerarse realizar radiografía, tomografía o resonancia magnética teniendo conocimiento de lo que desee investigarse porque de esto dependerá el estudio a seguir.
- 6.2.2 La persona que realice el estudio ultrasonográfico del sistema musculoesquelético debe tener conocimiento sobre anatomía, técnica y patología de la región a evaluar así como el entrenamiento adecuado para su realización.
- 6.2.2 La recolección de datos en los centros privados fue realizada gracias a la colaboración de Médicos radiólogos en donde el factor tiempo genera gastos económicos razón por la cual no se contó en un 67% con los datos de edad de los paciente. Por lo que se sugiere enfatizar a los colaboradores en anotar este dato.
- 6.2.3 Es importante estudiar en futuras investigaciones el mecanismo por medio del cual se produjo la lesión a nivel del tobillo ya que según la literatura el 85% están asociadas a la práctica deportiva.

## VII. REFERENCIA BIBLIOGRAFICA

1. Borque Ortega, Á. (2,009) *Ecografía en Osteomuscular.* , Sevilla Hospital Asepeyo.
2. E. Cerezo López. . . (et.al.)— (2,001). *Anatomía y técnica de exploración ecográfica del tobillo y del pie.* Madrid: España.
3. Greenspan Adam. Radiología de los Huesos y Articulaciones. Madrid - España. Editorial Marbán. 2006. Cap 10. Pp293
4. Rumack, Carol.Charboneau J. William. Diagnóstico por Ecografía. Segunda Edición. Editorial Marbán. 2006. capitulo27 ,pp763
5. Sanchis, Juan Alberto. (2,003) Modulo I: Fundamentos del Movimiento Humano, Osteoartrología del Tobillo.Capitulo 10.
6. Us of the Ankle: Technique, Anatomy, and Diagnosis of Pathologic. P. Fesell, David . . . (et.al.)- European
7. W Brand, C Helms. Fundamentos de Radiología Diagnostica, tercera edición, Barcelona, Capitulo 50 pp 1214

### DOCUMENTO EN LÍNEA INDEPENDIENTE, SIN FECHA DE PUBLICACIÓN

1. Benavides Córdova, Hugo/Esguince de tobillo. Extraído 18 de junio de 2,10. Desde: [http://www.medicosecuador.com/espanol/articulos/esguince\\_de\\_tobillo.htm](http://www.medicosecuador.com/espanol/articulos/esguince_de_tobillo.htm).
2. M. Alelys. Extraído 07 de agosto de 2,0012 desde <http://fisioterapiaguatire.blogspot.com/2011/01/esguince-de-tobillo.html>

## VIII. ANEXOS

UNIVERSIDAD DE SAN CARLOS DE GUATEMALA  
FACULTAD DE CIENCIAS MÉDICAS  
ESCUELA DE ESTUDIOS DE POSTGRADO DE OCCIDENTE  
MAESTRIA EN RADIOLOGIA Y DIAGNOSTICO POR IMAGEN  
HOSPITAL NACIONAL DE OCCIDENTE

### **HOJA DE CONSENTIMIENTO PARA PARTICIPACION EN ESTUDIO DE INVESTIGACION**

**DR. JOSE CARLOS ECHEVERRI  
JEFE DE DEPARTAMENTO DE RADIOLOGIA  
HOSPITAL NACIONAL DE OCCIDENTE  
“SAN JUAN DE DIOS”**

Por medio de la presente autorizo que los datos obtenidos a través de la realización de ultrasonido de tobillo, puedan ser utilizados por la Dra. Karin Marissa Champet Soto, para formar parte del protocolo de investigación en la realización de trabajo de Tesis titulado: HALLAZGOS EN ECOGRAFÍA DE TOBILLO, HOSPITAL REGIONAL DE OCCIDENTE, Y DOS CENTROS DE DIAGNOSTICO POR IMAGEN PRIVADOS 2,011.

#### **Declaro que se me ha informado:**

- El paciente conserva el derecho de retirarme del estudio en cualquier momento, en que lo considere conveniente, sin que ello afecte la atención médica que recibo en la institución.
- El Investigador Responsable proporciona la seguridades de que no se identificará al paciente en las presentaciones o publicaciones que deriven de este estudio y de los datos relacionados con su privacidad serán manejados en forma confidencial

Vo. Bo -----

UNIVERSIDAD DE SAN CARLOS DE GUATEMALA  
FACULTAD DE CIENCIAS MÉDICAS  
ESCUELA DE ESTUDIOS DE POSTGRADO DE OCCIDENTE  
MAESTRIA EN RADIOLOGIA Y DIAGNOSTICO POR IMAGEN  
HOSPITAL NACIONAL DE OCCIDENTE

**HOJA DE CONSENTIMIENTO PARA PARTICIPACION EN ESTUDIO DE  
INVESTIGACION**

**DR. ERICK MALDONADO  
CENTRO DE DIAGNOSTICO POR IMAGEN  
“LA DEMOCRACIA”**

Lugar y  
fecha: \_\_\_\_\_

Boleta No.-----

Por medio de la presente autorizo que los datos obtenidos a través de la realización de ultrasonido de tobillo, puedan ser utilizados por la Dra. Karin Marissa Champet Soto, para formar parte del protocolo de investigación en la realización de trabajo de Tesis titulado: HALLAZGOS EN ECOGRAFÍA DE TOBILLO, HOSPITAL REGIONAL DE OCCIDENTE, Y DOS CENTROS DE DIAGNOSTICO POR IMAGEN PRIVADOS 2,011.

**Declaro que se me ha informado:**

- El paciente conserva el derecho de retirarme del estudio en cualquier momento, en que lo considere conveniente, sin que ello afecte la atención médica que recibo en la institución.
- El Investigador Responsable proporciona la seguridades de que no se identificará al paciente en las presentaciones o publicaciones que deriven de este estudio y de los datos relacionados con su privacidad serán manejados en forma confidencial

Vo. Bo -----

UNIVERSIDAD DE SAN CARLOS DE GUATEMALA  
FACULTAD DE CIENCIAS MÉDICAS  
ESCUELA DE ESTUDIOS DE POSTGRADO DE OCCIDENTE  
MAESTRIA EN RADIOLOGIA Y DIAGNOSTICO POR IMAGEN  
HOSPITAL NACIONAL DE OCCIDENTE

**HOJA DE CONSENTIMIENTO PARA PARTICIPACION EN ESTUDIO DE  
INVESTIGACION**

**Dr. JOSE CARLOS ECHEVERRIA  
CENTRO DE DIAGNOSTICO POR IMAGEN  
“POLICLINICA”**

Por medio de la presente autorizo que los datos obtenidos a través de la realización de ultrasonido de tobillo, puedan ser utilizados por la Dra. Karin Marissa Champet Soto, para formar parte del protocolo de investigación en la realización de trabajo de Tesis titulado: HALLAZGOS EN ECOGRAFÍA DE TOBILLO, HOSPITAL REGIONAL DE OCCIDENTE, Y DOS CENTROS DE DIAGNOSTICO POR IMAGEN PRIVADOS 2,011.

**Declaro que se me ha informado:**

- El paciente conserva el derecho de retirarme del estudio en cualquier momento, en que lo considere conveniente, sin que ello afecte la atención médica que recibo en la institución.
- El Investigador Responsable proporciona la seguridades de que no se identificará al paciente en las presentaciones o publicaciones que deriven de este estudio y de los datos relacionados con su privacidad serán manejados en forma confidencial

Vo. Bo -----

UNIVERSIDAD DE SAN CARLOS DE GUATEMALA  
FACULTAD DE CIENCIAS MÉDICAS  
ESCUELA DE ESTUDIOS DE POSTGRADO DE OCCIDENTE  
MAESTRIA EN RADIOLOGIA Y DIAGNOSTICO POR IMAGEN  
HOSPITAL NACIONAL DE OCCIDENTE

**BOLETA RECOLECTORA DE DATOS**

HALLAZGOS EN ECOGRAFÍA DE TOBILLO, HOSPITAL NACIONAL DE OCCIDENTE,  
Y DOS CENTROS DE DIAGNOSTICO POR IMAGEN PRIVADOS ENERO- DICIEMBRE  
2,011

No. de boleta : \_\_\_\_\_ Fecha: \_\_\_\_\_

Edad: \_\_\_\_\_ Sexo: \_\_\_\_\_

Mecanismo de la lesión: \_\_\_\_\_

**Hallazgos ultrasonográficos obtenidos:**

---

---

---

---

---

**DIAGNÓSTICO:**

## PERMISO DEL AUTOR PARA COPIAR EL TRABAJO

El autor concede permiso para reproducir total o parcialmente y por cualquier medio la tesis titulada **“HALLAZGOS EN ECOGRAFÍA DE TOBILLO, HOSPITAL REGIONAL DE OCCIDENTE, Y DOS CENTROS DE DIAGNOSTICO POR IMAGEN PRIVADOS 2,011”**, para propósitos de consulta académica. Sin embargo, quedan reservados los derechos de autor que confiere la ley, Cuando sea cualquier otro motivo diferente al que se señala lo que conduzca a su reproducción o comercialización total o parcial.