

**UNIVERSIDAD DE SAN CARLOS DE GUATEMALA  
FACULTAD DE CIENCIAS MÉDICAS  
ESCUELA DE ESTUDIOS DE POSTGRADO**



**EFICACIA DEL TRATAMIENTO QUIRURGICO  
EN PACIENTES CON LUXACION  
ACROMIOCLAVICULAR**

**GUIDO ANTONIO ARGUETA OLA**

**Tesis**

**Presentada ante las autoridades de la  
Escuela de Estudios de Posgrados de la  
Facultad de Ciencias Médicas  
Maestría en Traumatología y Ortopedia  
Para obtener el grado de  
Maestro en Ciencias en Traumatología y Ortopedia**

**Septiembre 2014**

UNIVERSIDAD DE SAN CARLOS DE GUATEMALA

LA FACULTAD DE CIENCIAS MÉDICAS

ESCUELA DE ESTUDIOS DE POSTGRADO

HACE CONSTAR QUE:

El Doctor: Guido Antonio Argueta Ola

Carné Universitario No.: 100018054


Ha presentado, para su EXAMEN PÚBLICO DE TESIS, previo a otorgar el grado de Maestro en Ciencias en Ortopedia y Traumatología, el trabajo de tesis **"Eficacia del tratamiento quirúrgico en pacientes con luxación acromioclavicular"**

Que fue asesorado: Dr. Arliny Leonel Joachin Orozco


Y revisado por: Dr. Otto Vilmar Xicaré López MSc.

Quienes lo avalan y han firmado conformes, por lo que se emite, la ORDEN DE IMPRESIÓN para agosto 2014.

Guatemala, 24 de julio de 2014

  
Dr. Carlos Humberto Vargas Reyes MSc.  
Director  
Escuela de Estudios de Postgrado



  
Dr. Luis Alfredo Ruiz Cruz MSc.  
Coordinador General  
Programa de Maestrías y Especialidades



/lamo

Quetzaltenango, 02 de Septiembre de 2014


Doctor  
Msc. Luis Alfredo Ruiz Cruz  
Coordinador General  
Programas de Maestrías y Especialidades  
Escuela de Estudios de Postgrado

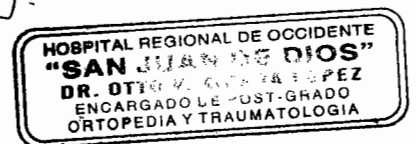
Estimado Dr. Ruiz:

Por este medio le informo que revisé el contenido del Informe Final de Tesis con el Título "EFICACIA DEL TRATAMIENTO QUIRURGICO EN PACIENTES CON LUXACION ACROMIOCLAVICULAR" del Dr. Guido Antonio Argueta Ola, el cual apruebo por llenar los requisitos solicitados por el Post-Grado de Ortopedia y Traumatología de la Universidad de San Carlos de Guatemala.

Sin otro particular,

Atentamente,

  
Msc. Otto Vilmar Xicará López  
Revisor de Tesis  
Ortopedia y Traumatología  
Hospital Regional de Occidente



Quetzaltenango, 02 de Septiembre de 2014


Doctor  
Msc. Luis Alfredo Ruiz Cruz  
Coordinador General  
Programas de Maestrías y Especialidades  
Escuela de Estudios de Postgrado

Estimado Dr. Ruiz:

Por este medio le informo que revisé el contenido del Informe Final de Tesis con el Título "EFICACIA DEL TRATAMIENTO QUIRURGICO EN PACIENTES CON LUXACION ACROMIOCLAVICULAR" del Dr. Guido Antonio Argueta Ola, el cual apruebo por llenar los *requisitos solicitados por el Post-Grado de Ortopedia y Traumatología de la Universidad de San Carlos de Guatemala.*

Sin otro particular me despido de usted,

Atentamente,



Dr. Arliny Leonel Joachin Orozco  
MEDICO Y CIRUJANO  
CCLEGIADO N.º. 6369

Dr. Arliny Leonel Joachin Orozco  
Asesor de Tesis  
Ortopedia y Traumatología  
Hospital Regional de Occidente

Quetzaltenango, 02 de septiembre de 2014

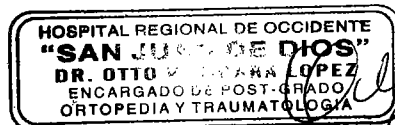
Doctor  
Msc. Luis Alfredo Ruiz Cruz  
Coordinador General  
Programas de Maestrías y Especialidades  
Escuela de Estudios de Postgrado

Estimado Dr. Ruiz:

Por este medio le informo que revise el contenido del Informe Final de Tesis con el Título "EFICACIA DEL TRATAMIENTO QUIRURGICO EN PACIENTES CON LUXACION ACROMIOCLAVICULAR" del Dr. Guido Antonio Argueta Ola, el cual apruebo por llenar los requisitos solicitados por el Post-Grado de Ortopedia y Traumatología de la Universidad de San Carlos de Guatemala.

Sin otro particular me despido de usted,

Atentamente,



Msc. Otto Vilmar Xicará López  
Revisor de Tesis  
Ortopedia y Traumatología  
Hospital Regional de Occidente

Msc. Julio César Fuentes Méndez  
Coordinador Específico  
Escuela de Estudios de Post-Grado  
Hospital Regional de Occidente



## INDICE DE CONTENIDO

### RESUMEN

I.	INTRODUCCION.....	01
II.	ANTECEDENTES.....	02
2.1	MARCO TEORICO.....	03
2.2	Mecanismo de lesión.....	04
2.3	Evaluación Clínica.....	04
2.4	Evaluación Radiológica.....	05
2.5	Tratamientos Quirúrgicos.....	07
III.	OBJETIVOS.....	13
3.1	Generales.....	13
3.2	Específicos.....	13
IV.	MATERIAL Y METODO.....	14
4.1	Tipo de Estudio.....	14
4.2	Población.....	14
4.3	Criterios de Inclusión.....	14
4.4	Criterios de Exclusión.....	14
4.5	Variables.....	16
V.	RESULTADOS.....	17
	Grafica 1.....	17
	Grafica 2.....	17
	Grafica 3.....	18
	Grafica 4.....	18
	Grafica 5.....	19
	Grafica 6.....	19
	Grafica 7.....	20
	Grafica 8.....	20
	Grafica 9.....	21
	Grafica 10.....	22
	Grafica 11.....	22
	Grafica 12.....	23
	Grafica 13.....	23
	Grafica 14.....	24
VI.	DISCUSION Y ANALISIS.....	25
6.1	Análisis Estadístico.....	27
6.2	Conclusiones.....	28
6.3	Recomendaciones.....	29
6.4	Aporte.....	30
VII.	REFERENCIAS BIBLIOGRAFICAS.....	31
VIII.	ANEXOS.....	33
8.1	Anexo No. 1.....	33
8.2	Anexo No. 2.....	35
8.3	Anexo No. 3.....	36

## INDICE DE GRAFICAS

Grafica No. 1 .....	18
Grafica No. 2 .....	18
Grafica No. 3 .....	19
Grafica No. 4 .....	19
Grafica No. 5 .....	20
Grafica No. 6 .....	20
Grafica No. 7 .....	21
Grafica No. 8 .....	21
Grafica No. 9 .....	22
Grafica No. 10.....	23
Grafica No. 11.....	23
Grafica No. 12.....	24
Grafica No. 13.....	24
Grafica No. 14.....	25

## AGRADECIMIENTOS

**A Dios** por guiarme en el camino de la sabiduría y el bien, por ayudarme a tomar las mejores decisiones cada día y protegerme siempre ante la adversidad

**A mis padres** porque sin su ayuda y apoyo, ninguno de mis logros académicos se hubieran podido llevar a cabo, gracias por haber estado siempre pendientes de mi y por haberme brindado todo lo necesario para concentrar mis esfuerzos en esta carrera tan noble pero a la vez difícil.

**A mi hija Adrianita** porque ahora significas todo para mi, eres la razón de mi existencia, eres la chispa que hace crecer en mi el deseo de superación cada día, porque sueño cada noche con que te sientas orgullosa de mi

**A mi esposa** porque siempre estas pendiente de mi, te esfuerzas cada día a mi lado para superar todas la barreras que se presentan en el largo camino de la vida profesional y por ayudarme a tomar decisiones acertadas

**A mis hermanos** porque a pesar de la distancia, el tiempo y el trabajo me dan consejos de superación, palabras de aliento, una mano para levantarme tras cada tropiezo, y por darme ejemplo palpable de que todo se puede lograr con empeño y esfuerzo

**A mis maestros** por transmitirme sus conocimientos y experiencias en el campo de la Traumatología y Ortopedia

**A la Universidad de San Carlos de Guatemala, Centro Universitario de Occidente** por haberme brindado la oportunidad de llegar a estas instancias, y por permitirme sentir el orgullo de decir que seré San Carlista hasta el ultimo día de mi vida



## RESUMEN

Universidad San Carlos de Guatemala  
Facultad de Ciencias Médicas  
Escuela de Post Grado  
Maestría en Traumatología y Ortopedia  
Autor: Guido Antonio Argueta Ola

Eficacia Del Tratamiento Quirúrgico Paciente con Luxación Acromioclavicular, Traumatología y Ortopedia, Hospital Nacional de Occidente 2009 – 2012.

A lo largo de la historia se han descrito una gran cantidad de técnicas quirúrgicas y no quirúrgicas para tratar la luxaciones acromioclaviculares, cada una con sus beneficios y complicaciones ya documentadas. Aun no se cuenta con un acuerdo sobre el tratamiento de esta lesión. A pesar de existir mucha literatura al respecto no contamos con artículos que hagan referencia a los tratamientos que utilizamos en nuestro país, ni de resultados específicos obtenidos con las técnicas de Mumphord y Phemister.

El objetivo del presente trabajo consistio en comparar los resultados tanto estéticos como funcionales y la satisfacción global de los pacientes tras el uso de las técnicas quirúrgicas ya mencionadas.

Se realizo un estudio Descriptivo Retro-Prospectivo sobre el total de intervenciones tipo Mumphord y Phemister realizadas entre el 1 de Enero de 2009 al 31 de Diciembre de 2012. En los 30 pacientes a estudio los resultados funcionales son entre buenos y aceptables en ambos grupos, sin embargo los pacientes tratados con la técnica de Phemister presentaron la totalidad de las complicaciones documentadas, así como dolor pos operatorio consideramos secundario a artrosis pos traumática. En ambos grupos de pacientes a las 8 semanas pos operatorias presentaron alteraciones estéticas por prominencia del extremo distal de la clavícula o por cicatrices hipertróficas.

## **ABSTRACT**

Universidad San Carlos de Guatemala  
Facultad de Ciencias Médicas  
Escuela de Post Grado  
Maestría en Traumatología y Ortopedia  
Autor: Guido Antonio Argueta Ola

Efectivity of surgical treatment in patients with acromioclavicular luxations, Orthopedic and Trauma, Western National Hospital 2009 – 2012

Many surgical and conservative treatments, have been developed for acromioclavicular joint injuries through the years, each one with documented benefits and complications. We still have not an agreement for the management of this injuries. Despite the abundant literature regarding this topic there are not articles referring the treatment in our contry have been used for years, neither of the especific results obtained with the Phemister and Mumphord tecnicas.

The purpose of this study is to compare the cosmetic and functional results, and overall patient satisfaction, behind the use of the techniques in question.

The study have been done on the total interventions kind Mumphord and Phemister into January 1st of 2009 at December 31st of 2012. The functional results are good and acceptable in both groups with 30 patients in total, but in patients treated with Phemister's tecnic are involved the totaly of the complications, and pos operative pain secondary at pos traumatic arthrosis. Cosmetic alterations at 8 weeks happened secondary at prominent lateral end of the clavicle and hypertrophic scars.

## I.INTRODUCCION

Hasta hoy en día se han realizado numerosos estudios acerca de diferentes técnicas quirúrgicas para dar tratamiento a la luxación acromioclavicular, sin embargo no se ha llegado a un gold estándar, que proporcione resultados del todo satisfactorios a nivel mundial.<sup>1</sup>

El siguiente trabajo es un estudio Descriptivo Retro Prospectivo acerca de la eficacia del tratamiento quirúrgico empleado en paciente con luxación acromioclavicular tratado en el Hospital Nacional de Occidente en un lapso de 4 años.

En este estudio están incluidos 30 pacientes de ambos sexos mayores de 13 años que únicamente fueron intervenidos en las instalaciones de este centro hospitalario y exclusivamente por los médicos que conforman el departamento de Traumatología y Ortopedia. Durante los años en este centro hospitalario se han utilizado varias técnicas quirúrgicas para tratar la patología en estudio, sin embargo últimamente se ha hecho preferente el uso de la técnica de Mumphord modificada y la técnica de Phemister, obteniendo diferentes resultados con las mismas. Comparando dichas técnicas, se estableció cuál tenía ventajas sobre la otra.

Se hallaron resultados funcionales buenos y aceptables en los pacientes tratados con ambas técnicas, sin embargo, la técnica de Phemister presenta complicaciones importantes, relacionadas tanto con el paciente como con la habilidad quirúrgica del cirujano y el equipo a disponibilidad en su momento. En ambos grupos existió un alto porcentaje de pacientes con dolor y deformidad residual, por lo que el uso actual de estas técnicas queda en cuestión y a criterio del cirujano ortopédico.

Esperando que sea del agrado del lector se realizó una revisión bibliográfica para dejar más claros los conceptos a estudio así como los procedimientos quirúrgicos a practicar.

---

<sup>1</sup> Kenneth Koval, **Tratamiento de Fracturas y Luxaciones**, 3ra. Edición, Editorial Panamericana. 1993.

## II. ANTECEDENTES

La articulación acromioclavicular es una artrodia, rodeada de delgada capsula, reforzada por ligamentos acromioclaviculares anterior, superior y posterior, presentan estabilizadores dinámicos como los músculos deltoides y trapecio, y estabilizadores pasivos tales como los ligamentos coracoclaviculares, posee también un menisco fibrocartilaginoso.<sup>1</sup> Esta articulación contribuye con 5 a 9 grados de movilidad en la cintura escapular y continua rotando entre 40 y 50 grados hacia arriba cuando se eleva completamente el brazo, su verticalización la hace más propensa a problemas traumáticos directos y a una discapacidad prolongada dando como resultado lesión del sistema capsulo-ligamentario, muscular y meniscal, siendo muchas veces incapacitante.<sup>2</sup>

El diagnóstico de una luxación acromioclavicular se basa en la clínica y la radiología. Para la clasificación de la lesión se utilizara la escala de Rockwood y Tossy. Debido a que ningún procedimiento y/o fijación da como resultado la recuperación total de la articulación y la movilidad normal del hombro, se buscan alternativas para el tratamiento.<sup>7</sup>

Es por eso que esta investigación pretende dar datos acerca de los resultados funcionales y estéticos obtenidos por medio de dos diferentes técnicas, las cuales son la operación de Mumphord y la operación de Phemister. Debido a que no hay documentada ninguna investigación previa en el Hospital Nacional de Occidente San Juan de Dios de Quetzaltenango, creemos oportuno realizar esta investigación, para de esta manera obtener datos propios y establecer si le estamos dando un tratamiento adecuado a nuestros pacientes.

---

<sup>1</sup> H. Rouviere, A. Delmas. **Anatomía Humana, Descriptiva, Topográfica y Funcional**. 10ma Edición, Editorial Masson. Tomo III.

<sup>2</sup> Jon C. Thompson, **Netter. Atlas Practico de Anatomia Ortopédica**, Primera Edición, Editorial Masson, 1998.

<sup>7</sup> Rockwood & Green's, **Fracturas en el Adulto**, Edición Original, Editorial Marban, 2007.

## 2.2 INTRODUCCION

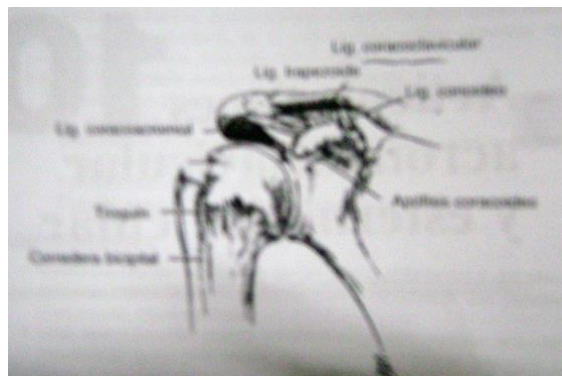
### LUXACION ACORMIOCLAVICULAR

#### EPIDEMIOLOGIA:

Más frecuente en la segunda década de la vida (43%), en relación con actividades deportivas de contacto. Se ha encontrado una incidencia de 12 por 1000 en la población general. Más frecuente en varones con una proporción de entre 5 a 1 y 10 a 1.<sup>1</sup>

#### ANATOMIA:

La articulación acromioclavicular es una diartrosis con las superficies articulares recubiertas por fibrocartílago y localiza entre el extremo lateral de la clavícula y el acromion medial. El plano articular puede ser vertical o inclinarse medialmente 50 grados. Los ligamentos acromioclaviculares (anterior, posterior, superior e inferior) refuerzan la fina capsula articular. Fibras de los músculos deltoides y trapecio se mezclan con el ligamento acromioclavicular superior para fortalecer la articulación.<sup>2</sup>



La articulación posee una movilidad mínima, debido a un disco intraarticular meniscoideo que va degenerando con la edad hasta hacerse prácticamente a funcional por encima de la cuarta década de vida. La estabilidad horizontal de la articulación se debe a los ligamentos acromioclaviculares superior e inferior mientras que la estabilidad vertical se mantiene por los ligamentos coracoclaviculares (Trapezoide, conoide y de Caldani). La separación coracoclavicular media es de 1.1 a 1.3 cms.<sup>3,5,19</sup>

#### FISIOLOGIA ARTICULAR:

Cuando se abre el ángulo formado por la clavícula y el omoplato, el ligamento conoide se tensa y limita el movimiento, cuando se cierra el ángulo, el ligamento trapezoide se tensa y limita el movimiento. El movimiento de rotación axial en la articulación se puede observar con claridad en una vista antero interna.

Durante la abducción, tomando como punto de referencia fijo el omoplato, se puede constatar: Una elevación de 10° de la porción interna de la clavícula, una apertura hasta 70° del ángulo omoclavicular y una rotación longitudinal de 45° de la clavícula hacia atrás. Durante la flexión, los movimientos elementales son semejantes, si bien, algo menos acentuados en lo que respecta a la apertura del ángulo omoclavicular. Durante la extensión, se cierra 10° el ángulo omoclavicular. Durante la rotación interna, solo se abre 13° dicho ángulo.<sup>4,10</sup>

<sup>1</sup> A.h. Crenshaw, m.d., Kay Daugherty, Charles Curro, **Campbell Cirugía Ortopédica**, 11va Edición, Editorial MOSBY, Volumen IV, 2009,.

<sup>2</sup> H. Rouviere, A. Delmas. **Anatomía Humana, Descriptiva, Topográfica y Funcional**. 10ma Edición, Editorial Masson.

<sup>3</sup> Jon C. Thompson, **Netter. Atlas Practico de Anatomía Ortopédica**, Primera Edición, Editorial Masson, 1998.

<sup>4</sup> Kenneth Koval, **Tratamiento de Fracturas y Luxaciones**, 3ra. Edición, Editorial Panamericana. 1993.

<sup>5</sup> Keith L. Moore y Arthur F. Dalley, **Anatomía Con Orientación Clínica**, Cuarta Edición, Editorial Panamericana, Pags. 771-796.

<sup>10</sup> A. I. Kapandji, **Fisiología Articular, Miembro Superior**, 5ta Edición, Editorial Medica Panamericana. Pags. 58 – 62

<sup>19</sup> John O'neil, **Musculoskeletal Trauma, Anatomy and Diagnosis**, Única Edición, Springer – Verlag, St. Joseph's Healthcare, 2008, Pags. 30 – 35.

## 2.2 MECANISMO DE LESIÓN:

Fuerza indirecta: Es la causa más frecuente y se debe a una caída sobre el hombro con el brazo aducido, que empuja al acromion medial e inferiormente.

Fuerza Directa: Caída sobre la mano extendida con transmisión de la fuerza a lo largo del brazo, a través de la cabeza humeral y hasta la articulación acromioclavicular.<sup>1</sup>



La clavícula descansa sobre la primera costilla y esta bloquea el desplazamiento hacia debajo de la clavícula. Debido a ello, si la clavícula no se fractura, los ligamentos acromioclaviculares y coracoclaviculares se rompen. Las lesiones de otras estructuras de esta área pueden ser las roturas de las inserciones claviculares de los músculos deltoides y trapecio, las fracturas del acromion, la clavícula y la coracoides, la rotura del fibrocartilago acromioclavicular y las fracturas del cartilago de la articulación acromioclavicular.<sup>4,25</sup>

## 2.3 EVALUACION CLÍNICA:

El paciente debe ser explorado sentado o de pie, con la extremidad superior colgando, de modo que se tense la articulación acromioclavicular y se acentúe cualquier deformidad. El hombro se explora del modo habitual, evaluando también el estado neurovascular y las posibles lesiones asociadas de la extremidad superior.<sup>1</sup> La inspección puede descubrir una aparente deformidad en escalón en la articulación lesionada, con posible elevación de la piel que recubre la porción distal de la clavícula. La amplitud del movimiento puede encontrarse limitada por el dolor. La palpación sobre la acromioclavicular o los espacio coracoclaviculares puede ser dolorosa, el rango doloroso es de los 140 a 180 grados. Así mismo se debe realizar el test de la movilidad horizontal del extremo lateral de la clavícula

Además del dolor, la tumefacción y la inestabilidad de la articulación acromioclavicular con movilidad de la parte distal de la clavícula, las radiografías son útiles para evaluar el grado de lesión.<sup>6</sup> Si se ha roto el ligamento acromioclavicular y los ligamentos coracoclaviculares están intactos, el hallazgo habitual es una inestabilidad antero posterior. Urista observo un ensanchamiento de la articulación acromioclavicular en la proyección anteroposterior en estas lesiones de grado II. Se detecta una mayor inestabilidad de la articulación acromioclavicular suspendiendo de 4.5 a 6.8 kg de peso de las dos muñecas del paciente. Si es posible, los pesos deben anudarse a las muñecas para evitar que el paciente las mantenga, esto permite que los músculos de la extremidad superior se relajen por completo.<sup>4,8,11,12</sup>

<sup>1</sup> A.h. Crenshaw, m.d., Kay Daugherty, Charles Curro, **Campbell Cirugía Ortopédica**, 11va Edición, Editorial MOSBY, Volumen IV, 2009,.

<sup>4</sup> Kenneth Koval, **Tratamiento de Fracturas y Luxaciones**, 3ra. Edición, Editorial Panamericana. 1993.

<sup>6</sup> Ronald Mc Rae. **Ortopedia y Fracturas, Exploración y Tratamiento**. Edición Original, Churchill Livingstone, 239-248.

<sup>8</sup> Stanley Hoppenfeld, **Exploración Física de la Columna Vertebral y las Extremidades**, Edición Original, Editorial Manual Moderno, Pags. 153-170

<sup>11</sup> Bruce Reider, AB, MD, University Of Chicago, **The Orthopaedic Physical Examination**, Segunda Edición, Elsevier Saunders, 2005. Pags. 37 – 40

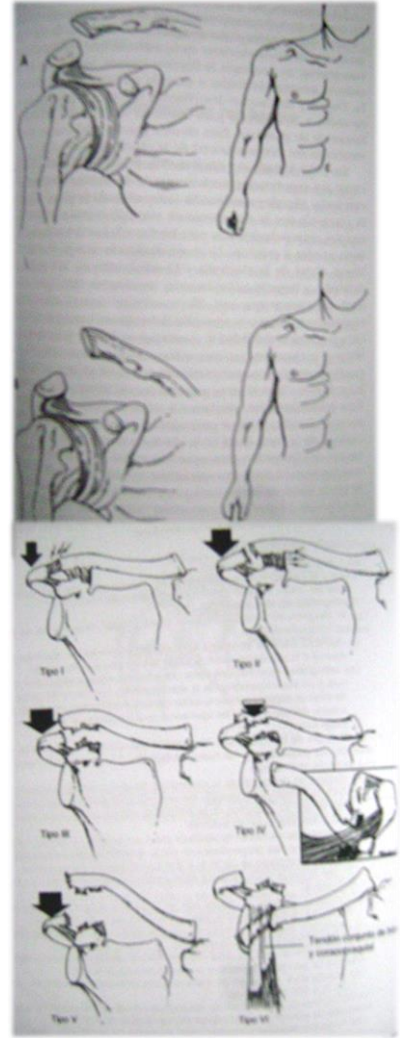
<sup>12</sup> Klaus Backup, M.D. **Musculoskeletal System Klinikum Dortmund**, Primera Edición, Georg Thiem Verlag, 2004, Pags. 80 - 83

<sup>25</sup> De Lee, **De Lee and Drez's Orthopedic Sports Medicine**, Second Edition, Elseviere Saunders, 2003, Pags. 913 – 930.

2.4 EVALUACION RADIOLOGICA: La serie radiológica convencional para traumatismos de hombro (proyección antero posterior, escapular en Y y axilar), suele ser suficiente para identificar lesiones de la acromioclavicular, aunque para un estudio más específico son necesarias proyecciones especiales de la articulación acromioclavicular, que precisan de un tercio a la mitad de la radiación para evitar una penetración excesiva. Las lesiones ligamentosas de las articulaciones coracoclaviculares pueden evaluarse mediante radiografías con carga. Para ello se fijan pesos (4.5 a 7 kg) a la muñeca y se obtienen radiografías anteroposteriores de ambos hombros para comparar las distancias coracoclaviculares.<sup>16,17</sup>

#### CLASIFICACION DE LAS LUXACIONES ACROMIOCLAVICULARES:

La intensidad de cualquier desplazamiento superior o posterior de la clavícula determina la intensidad de la lesión de los ligamentos acromioclaviculares y coracoclaviculares, la capsula articular acromioclavicular y el músculo trapecio y deltoides. En las disecciones de cadáveres Rosenorn y Pedersen vieron que si se cortaban el ligamento acromioclavicular, la capsula articular y estos músculos, el desplazamiento proximal de la clavícula era de 0.5 a 1 cm. Lo que es más importante cuando se cortaban el ligamento acromioclavicular y la capsula articular se producía también una inestabilidad antero posterior considerable. Si, además de estas roturas, también se cortaban los ligamentos coracoclaviculares, el desplazamiento clavicular superior iba de 1.5 a 2.5 cm. Horn observo la asociación clínica de las roturas o avulsiones de los músculos deltoides y trapecio con las roturas de los ligamentos acromioclaviculares y coracoclaviculares.



Sage y Salvatore propusieron una clasificación de la lesiones de la articulación según la intensidad de la lesión de sus estructuras respectivas. Mientras muchos cirujanos utilizan todavía tres grados de gravedad de separación Rockwood y otros han subclasificado estas lesiones en los tipos I a VI.<sup>1,6,13</sup>

**TIPO I (Esguince del ligamento acromioclavicular):**

Dolor a la palpación de la articulación, mínimo dolor con los movimientos del brazo, espacio coracoclavicular indoloro, las radiografías se ven sin alteraciones.

**TIPO II (Desgarro del ligamento acromioclavicular con rotura articular, esguince de los ligamentos coracoclaviculares):**

<sup>1</sup> A.h. Crenshaw, m.d., Kay Daugherty, Charles Curro, **Campbell Cirugía Ortopédica**, 11va Edición, Editorial MOSBY, Volumen IV, 2009,.

<sup>6</sup> Ronald Mc Rae. **Ortopedia y Fracturas, Exploración y Tratamiento**. Edición Original, Churchill Livingstone, 239-248.

<sup>13</sup> Seyed Behroz Mostofi, **Fracture Classifications In Clinical Practice**, Edición Única, Springer – Verlag London Limited, USA, 2006, Pags. 12 -16

<sup>16</sup> Fabio Martino, **Musculoskeletal Sonography, Technique Anatomy**, Edición Única, Springer – Verlag, Italia, 2006. Pags. 138 – 141

<sup>17</sup> Jorge Muñoz Gutiérrez, **Atlas de Mediciones Radiograficas en Traumatología y Ortopedia**, 1era Edición, Mc Graw Hill Interamericana, México. Pags. 97 – 100

La clavícula distal se encuentra ligeramente por encima del acromion y se mueve a la palpación, dolor al palpar el espacio coracoclavicular. Las radiografías muestran una ligera elevación del extremo distal de la clavícula y un ensanchamiento de la articulación acromioclavicular. Las placas en carga evidencian un espacio coracoclavicular idéntico al del hombro normal ya que a pesar del esguince de los ligamentos coracoclaviculares, se mantiene su integridad.

TIPO III (Rotura de los ligamentos acromioclaviculares y coracoclavicular con luxación de la articulación acromioclavicular, generalmente los músculos deltoides y trapecio quedan separados de la clavícula distal):

Se observa un descenso de la extremidad superior y de los fragmentos distales, con una posible protuberancia del extremo distal de los fragmentos proximales bajo la piel. La palpación de la articulación acromioclavicular es dolorosa y la separación coracoclavicular es evidente. Las radiografías muestran la clavícula distal por encima del borde medial del acromion, las proyecciones en carga revelan un espacio coracoclavicular ensanchado en un 25 a 100% más que el lado normal.

TIPO IV (Es un tipo III con la clavícula distal desplazada posteriormente hacia o a través del trapecio):

Clínicamente, el dolor es mayor que en el tipo III, la clavícula distal se encuentra desplazada hacia atrás, alejándose del resto del hueso. La proyección axilar o la tomografía computarizada muestran el desplazamiento posterior de la clavícula distal.

TIPO V (Tipo III con la clavícula distal extremadamente desplazada hacia arriba):

Este tipo se asocia típicamente a un abombamiento de la piel. Las radiografías muestran un espacio coracoclavicular superior en un 100% a 300% al normal.

TIPO VI (Acromioclavicular luxada, con la clavícula desplazada por debajo del acromion o la coracoides, el espacio coracoclavicular es menor de lo normal):

Los músculos deltoides y trapecio están separados de la clavícula distal, el mecanismo de lesión suele ser una fuerza directa intensa sobre la superficie superior de la clavícula distal, con abducción del brazo y retracción de la escapula. Clínicamente el hombro presenta un aspecto aplanado, con un acromion prominente, la asociación entre fracturas de la clavícula y costillas superiores y lesiones del plexo braquial se debe a traumatismos de alta energía. Las radiografías muestran uno de los dos tipos de luxación inferior, subacromial o subcoracoidea.<sup>1,4,6,18</sup>

## 2.3 TRATAMIENTO

TIPO I: Reposo durante 7 a 10 días, bolsas de hielo y cabestrillo, evitar la actividad normal hasta que se recupere la movilidad completa sin dolor (2 semanas)

TIPO II: Empleo de cabestrillo durante 1 a 2 semanas, comenzando lo antes posible, ejercicios de movilización suaves y evitando actividades intensas durante 6 semanas.

---

<sup>1</sup> A.h. Crenshaw, m.d., Kay Daugherty, Charles Curro, **Campbell Cirugía Ortopédica**, 11va Edición, Editorial MOSBY, Volumen IV, 2009,.

<sup>4</sup> Kenneth Koval, **Tratamiento de Fracturas y Luxaciones**, 3ra. Edición, Editorial Panamericana. 1993.

<sup>6</sup> Ronald Mc Rae. **Ortopedia y Fracturas, Exploración y Tratamiento**. Edición Original, Churchill Livingstone, 239-248.

<sup>18</sup> James Murray, **Musculoskeletal and Trauma Radiology**, 1era Edición, Cambridge University Press, 2008. Pags. 85 – 95



T<sup>1</sup>IPO III: En pacientes poco activos o con actividad deportiva recreativa, sobre todo si está afectado el brazo no dominante, está indicado el tratamiento conservador, cabestrillo, ejercicios precoces de movilización y fortalecimiento y aceptación de la deformidad. El tratamiento quirúrgico, es discutido, pero puede estar indicado en trabajadores muy activos, en especial si trabajan con los brazos en alto y en pacientes de 20 a 25 años de edad.

TIPO IV: El tratamiento consiste en la reducción abierta y reparación quirúrgica de los ligamentos coracoclaviculares con el fin de restablecer la estabilidad vertical, sobre todo si no se puede extraer la clavícula del trapecio mediante manipulación.

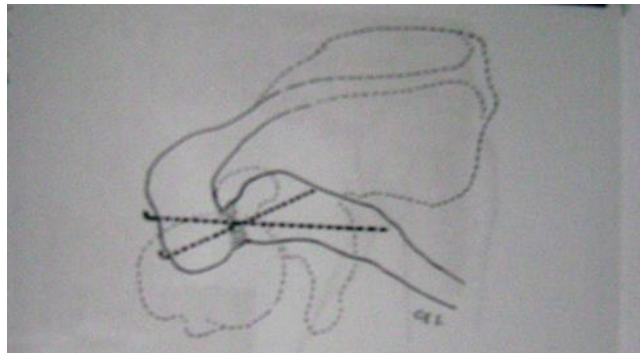
TIPO V: El tratamiento consiste en la reducción abierta y reparación quirúrgica de los ligamentos coracoclaviculares con el fin de restablecer la estabilidad vertical.

TIPO VI: El tratamiento consiste en la reducción abierta y reparación quirúrgica de los ligamentos coracoclaviculares con el fin de restablecer la estabilidad vertical.<sup>4,7,14,24</sup>

## 2.5 TRATAMIENTOS QUIRURGICOS

**FIJACION ACROMIOCLAVICULAR CON AGUJAS: TECNICA PHEMISTER MODIFICADA:** Exponga la articulación acromioclavicular, el extremo distal de la clavícula y la coracoides a través de una incisión curvada anterior. Explore la articulación acromioclavicular. A menudo el disco articular esta rotado y bloqueado dentro de la articulación de forma que evita la reducción de la luxación.

Extirpe el disco o cualquier otra estructura que estorbe. Después coloque puntos de colchonero en los ligamentos coracoclaviculares rotos, pero no los anude. Inserte entonces dos agujas de Kischner del tamaño de un cable guía a unos 2 cm por fuera y a través del borde lateral del acromion de forma que entren por el centro de la carilla articular de este. Esto puede simplificarse pasando en



primer lugar las agujas de forma retrograda desde la superficie articular del acromion hasta atravesar la piel. Reduzca entonces la luxación y haga avanzar las agujas a través de la articulación y el interior de la clavícula unos 2.5-4cms. Compruebe la posición de las agujas y la precisión de la reducción mediante radiografías antero posterior y lateral. Si ambas son satisfactorias, doble las gujas a 90grado en el borde lateral del acromion y córtelas, dejando 0.6 cm en forma de gancho en el extremo de cada aguja para evitar su migración proximal. Rote entonces las agujas de forma que los ganchos se hundan en los tejidos blandos próximos al acromion. Repare ahora la capsula y los ligamentos de la articulación acromioclavicular y anude las suturas colocadas previamente en los

<sup>4</sup> Kenneth Koval, **Tratamiento de Fracturas y Luxaciones**, 3ra. Edición, Editorial Panamericana, 1993

<sup>7</sup> Rockwood & Green's, **Fracturas en el Adulto**, Edición Original, Editorial Marban, 2007

<sup>14</sup> Elayton R. Perry, **Manual de Fracturas**, Segunda Edición, Editorial Mc Graw Hill Interamericana, Pags. 95 – 100.

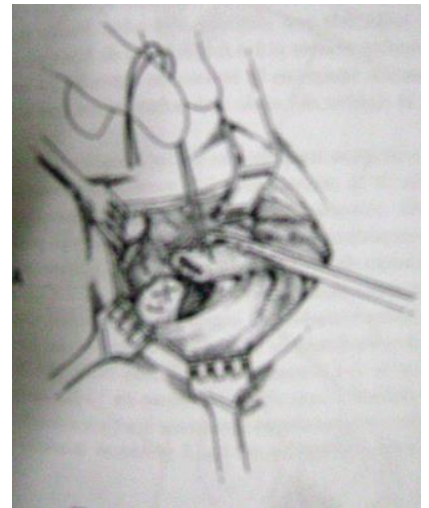
<sup>24</sup> Michael W. Chapman, **Orthopaedic Surgery**, Third Edition, Lipincott Williams and Wilkins Publishers, 2001, Pags. 1 – 10.

ligamentos coracoclaviculares. Después repare cualquier lesión de las inserciones claviculares de los músculos trapecio y deltoides. Aplique un vendaje de Velpau o un cabestrillo adosado.

El tratamiento posoperatorio consiste en que el vendaje y las suturas se retiran a las 2 semanas y se comienza el movimiento activo. A las 8 semanas se quitan las agujas con anestesia local. Quite siempre las agujas después de que se haya producido la cicatrización. La migración de las agujas flojas o rotas es una complicación potencialmente<sup>1</sup> mortal de la fijación con agujas de los huesos y las articulaciones, especialmente alrededor del hombro y la clavícula.<sup>1,15,20,21</sup>

### FIJACION CORACOCLAVICULAR CON SUTURAS

Haga una incisión curva para exponer la articulación acromioclavicular, el extremo distal de la clavícula y la apófisis coracoides. Exponga la articulación acromioclavicular y elimine cualquier fragmento suelto y otros restos. Después coloque puntos de colchonero en los ligamentos coracoclaviculares rotos, pero no los anude. Utilizando una fresa de 2.7mm, haga dos agujeros en la clavícula por encima de la coracoides en el plano antero posterior. Después pase una sutura no reabsorbible No. 5 por debajo de la base la coracoides y por encima a través de los dos agujeros de la clavícula. Con la articulación reducida, anude las suturas. De este modo la clavícula no queda completamente rodeada de suturas ya que el movimiento podría hacer que las suturas erosionaran todo el hueso.



En este punto, si el cirujano ha advertido una inestabilidad antero posterior, puede colocarse una aguja de Kirschner pequeña a través de la articulación acromioclavicular y doblar su extremo como se describió en el método de Phemister. Después anude las suturas ya colocadas en los ligamentos coracoclaviculares. Repare la capsula articular acromioclavicular y vuelva a insertar los orígenes de los músculos deltoides y trapecio en la parte distal de la clavícula. Coloque un vendaje de Velpau o un cabestrillo adosado.

A las 2 semanas se quitan el Velpau y las suturas. Se comienzan entonces los ejercicios activos del hombro. A las 8 semanas se quita cualquier aguja de Kirschner que se haya utilizado con anestesia local.<sup>1,15,20,21</sup>

### FIJACION CORACOCLAVICULAR CON TORNILLO

**TECNICA DE BOSWORTH MODIFICADA:** Exponga la articulación acromioclavicular, el extremo de la clavícula y la apófisis coracoides a través de una incisión curvada anterior. Descubra el origen del músculo deltoides y libérelo de la clavícula y del acromion para exponer la capsula de la articulación acromioclavicular. Retraiga el deltoides en sentidos lateral y distal para exponer la punta de la coracoides y los ligamentos coracoclaviculares. Explore la articulación acromioclavicular y elimine cualquier obstrucción a la reducción, como en la técnica de Phemister. Si el disco articular está roto o muy alterado, elimínelo

<sup>1</sup> A.h. Crenshaw, m.d., Kay Daugherty, Charles Curro, **Campbell Cirugía Ortopédica**, 11va Edición, Editorial MOSBY, Volumen IV, 2009,.


<sup>15</sup> Steven H Stern, **Key Techniques in Orthopaedic Surgery**, Edición Única, Thieme Medical Publisher, Inc, USA, Pags. 3 – 11

<sup>20</sup> Felix H. Savoie III, Larry D. Field, **Master Cases, Shoulder and Elbow Surgery**, First Edition, Thieme Medical Publishers, Inc. 2003, Pags. 145 – 151

<sup>21</sup> William H. Levine, Theodore A. Blaine, **Minimally Invasive Shoulder and Elbow Surgery**, Infoma Healthcare USA, Inc. 2007, Pags. 61 – 66.

también. Identifique y coloque suturas en los ligamentos coracoclaviculares, pero no las anude en este momento.

Realice una perforación de 4.8 mm sobre la superficie superior de la clavícula de forma que el agujero taladrado a través de la clavícula quede alineado con la base de la coracoides cuando se reduzca la clavícula. Mantenga la clavícula en la posición reducida con unas pinzas de Lewin o una pinza de campo mientras realiza el orificio. Realice una segunda perforación de 3.6mm de diámetro a través del agujero previo realizado en la clavícula y perfore un agujero en la coracoides. Ahora seleccione un tornillo de Bosworth de longitud apropiada e insértelo a través de ambos agujeros. Puede resultar difícil encontrar el agujero en la coracoides con la punta del tornillo de Bosworth. Para evitar este problema Bosworth utiliza un tornillo diseñado con una punta elongada que sirve como sonda. Puede utilizarse una arandela para evitar que la cabeza del tornillo penetre en la clavícula. Ajuste el tornillo hasta que la superficie superior de la clavícula este a nivel con la superficie superior del acromion. Ahora anude las suturas en los ligamentos coracoclaviculares y apriete el tornillo un poco más, liberando toda la tensión de los ligamentos coracoclaviculares. Repare el disco articular si es necesario. Repara los músculos trapecio y deltoides mediante plicatura sobre la articulación acromioclavicular. Antes de cerrar la herida saque una radiografía para confirmar la posición del tornillo.<sup>15,20,21</sup>



En el posoperatorio inicialmente se utiliza un cabestrillo para la inmovilización. Comenzando en la primera semana, se permiten y se potencian los ejercicios activos suaves. El cabestrillo puede eliminarse pasada 1 semana y las suturas se quitan a las 2 semanas. El movimiento por encima de los 90 grados de abducción, el levantamiento de peso y los ejercicios intensos se evitan hasta que se quite el tornillo con anestesia local a las 6 – 8 semanas. Entonces se permitirán ejercicios más fuertes y la vuelta a una actividad completa a las 10 semanas.<sup>7</sup>

#### EXTIRPACION DE LA PARTE DISTAL DE LA CLAVICULA

TECNICA DE STEWART: Exponga la articulación acromioclavicular, el extremo lateral de la clavícula y la coracoides a través de una incisión curvada anterior. Corte la capsula y el ligamento acromioclavicular superior en línea con la clavícula para permitir la exposición subperiostica de este hueso y la posterior reparación capsular y ligamentosa. Mientras tanto, reseque de forma subperiostica 1 cm lateral de la clavícula, utilice unas pinzas de cortar hueso o una sierra oscilante para osteotomizar el hueso de forma oblicua en dirección inferolateral. Elimine el borde subcutáneo superior del extremo que queda del hueso con una lima. Coloque puntos de colchonero en los ligamentos coracoclaviculares rotos pero no los anude. Inserte entonces dos agujas de Kirschner del tamaño de un cable guía unos 2 cms por fuera y a través del borde lateral del acromion de forma que

<sup>7</sup> Rockwood & Green's, **Fracturas en el Adulto**, Edición Original, Editorial Marban, 2007.

<sup>15</sup> Steven H Stern, **Key Techniques in Orthopaedic Surgery**, Edición Única, Thieme Medical Publisher, Inc, USA, Pags. 3 – 11

<sup>20</sup> Felix H. Savoie III, Larry D. Field, **Master Cases, Shoulder and Elbow Surgery**, First Edition, Thieme Medical Publishers, Inc. 2003, Pags. 145 – 151

<sup>21</sup> William H. Levine, Theodore A. Blaine, **Minimally Invasive Shoulder and Elbow Surgery**, Infoma Healthcare USA, Inc. 2007, Pags. 61 – 66.

entren por la mitad de la cara articular del acromion.<sup>9</sup> Para conseguir esto de forma más fácil, pase las agujas de forma retrograda desde la superficie articular acromial a través del acromion y saliendo por la piel. Mientras mantiene el extremo lateral de la clavícula en su posición normal, haga avanzar las agujas hacia el interior de la clavícula unos 2.5-4cm. Después, como se describió en la técnica de Phemister modificada, compruebe la posición de la agujas mediante radiografías, dóblelas y córtelas por debajo de la piel.

Como alternativa puede utilizarse el método de fijación coracoclavicular descrito por Weaver y Dunn. Mantenga la clavícula en la posición reducida relativa al acromion y la coracoides. Tire del ligamento coracoacromial para determinar la longitud adecuada del ligamento necesaria para mantener la reducción. Corte el exceso de ligamento y coloque puntos de colchonero de un material no reabsorbible del No. 1 en el ligamento, dejando los extremos de la sutura libres. Ahora taladre dos pequeños agujeros en la corteza superior de la clavícula y pase un extremo de la sutura a través de cada uno de ellos. Mantenga la clavícula en la posición reducida y tire de la sutura para meter el ligamento coracoacromial en el canal medular de la clavícula. Anude la sutura mientras mantiene la reducción. Ahora repare la capsula y el ligamento de la articulación acromioclavicular y anude las suturas colocadas previamente en los ligamentos coracoclaviculares. En el posoperatorio se coloca un cabestrillo durante 1 semana mientras se realizan ejercicios activos de circunducción. A las 2 semanas se quitan las suturas y se aumentan los ejercicios. Se evita levantar peso durante al menos 4 semanas, después se pueden volver a realizar las actividades normales pero deben evitarse los deportes de contacto durante al menos 8 semanas.<sup>1,22,23</sup>

**TECNICA MUMFORD; GURD:** Exponga el extremo lateral de la clavícula a través de una incisión curvada corta. Mediante una disección subperiostica libere los 2.5 cm laterales de la clavícula de todas las inserciones de tejido blando y con pinzas gubia reseque aproximadamente 2.5 cm de hueso. Suavice el borde superior del extremo lateral restante de hueso con una lima para eliminar cualquier borde óseo agudo que quede debajo de la piel. No es necesario modificar la superficie cartilaginosa del acromion. Pliegue y suture el periostio y el tejido blandos sobre el extremo cruento de la clavícula. En el posoperatorio el hombro se inmoviliza en un vendaje de Velpeau durante 1 semana y después se alentara su uso activo.<sup>1,22,23</sup>

**TECNICA MUMFORD; GURD MODIFICADA:** Se realiza una incisión lateral siguiendo el eje de la clavícula, de aproximadamente 4 a 6 cms, se expone la articulación acromioclavicular y extremo de la clavícula, se realiza un repliegue de la capsula articular, y el ligamento acromioclavicular superior en la línea de la clavícula, seguidamente haga una disección subperiostica de la clavícula 2,5 cms del extremo lateral, efectué una exploración articular con retiro de tejido interpuesto y resección el extremo distal de la clavícula en aproximadamente 1 cm, mediante osteotomía con una angulación de 40 a 45° oblicua en dirección de arriba abajo y de medial a lateral, alise el cabo óseo y realiza un curetaje, efectué movimientos del hombro con abducción y rotación máxima mientras el cirujano comprueba digitalmente que no exista choque del acromion con el extremo clavicular. Por último realice una mioplastia con plicatura y enchalecamiento muscular del

---

<sup>1</sup> A.h. Crenshaw, m.d., Kay Daugherty, Charles Curro, **Campbell Cirugía Ortopédica**, 11va Edición, Editorial MOSBY, Volumen IV, 2009,.

<sup>22</sup> G. S. Keene, A. H. N. Robinson, **Key Topics in Orthopaedic Trauma Surgery**, First Published, Bios Scientific Publisher Limited, 1999, Pags. 55 – 65

<sup>23</sup> Christopher Jordan M. D, Edwin Mirzabeigi M. D, **Atlas Of Orthopaedic Surgical Exposure**, First Edition, Thieme Medical Publishers, Inc, 2000, Pags. 10 – 16.

deltoides y el trapecio, con punto de hilo reabsorbible en dos o tres sectores, manteniendo contenido el desplazamiento.<sup>1</sup>

En el posoperatorio el hombro se inmoviliza en un vendaje de Velpeau durante 1 semana y después se alienta su uso activo.<sup>1,20</sup>

## RECONSTRUCCION DEL LIGAMENTO ACRIOMIOCLAVICULAR SUPERIOR

**TECNICA DE NEVIASER:** Haga una incisión ligeramente curvada que comience a nivel medial sobre la mitad lateral de la clavícula y termine a nivel lateral en el borde lateral del acromion. Denude el músculo deltoides del tercio lateral de la clavícula. Después, exponga el ligamento coracoacromial y la articulación acromioclavicular luxada. No altera los ligamentos acromioclavicular y coracoclavicular ni el disco articular. Reduzca la articulación acromioclavicular y fíjela insertando una aguja de Kirschner 1.6 mm de diámetro a través de la piel y el acromion hasta el interior de la clavícula.

Esta maniobra puede simplificarse mediante una inserción retrograda de la aguja, primero a través del centro de la superficie articular acromial y después saliendo a través de la piel. Reduzca la articulación acromioclavicular y después pase la aguja a través de la articulación. Para evitar que la aguja se afloje, enclave su punta medial en la cortical de la clavícula cerca del vértice de su extremo lateral. Libere el extremo medial del ligamento coracoacromial resecaando el borde lateral de la coracoides un pequeño fragmento de hueso que incluya su inserción. Vuelva el ligamento coracoacromial sobre la superficie superior del acromion y fíjelo allí con tres suturas reabsorbibles introducidas a través de los tejidos blandos. Después lleve el ligamento transferido sobre la articulación acromioclavicular hasta la superficie superior de la clavícula y ánclelo haciendo cruenta el área de hueso donde se insertara el ligamento.

Fije el ligamento ahí con suturas reabsorbibles introducidas a través de dos agujeros taladrados en sentido vertical en el hueso. Finalmente, pase una sutura alrededor del ligamento y de la clavícula y asegure el pequeño fragmento óseo y el nuevo ligamento en su lugar. Suture el Deltoides a la clavícula y cierre la herida. Corte la aguja de Kirschner justo por debajo de la piel y doble el extremo para evitar que migre. Después coloque un vendaje de Velpaeu modificado.<sup>9,21</sup>

En el posoperatorio todas las semanas se cura la herida y se inspecciona la aguja. También con periodicidad semanal se realizan movimientos pasivos suaves del hombro al curar la herida. A las 5 semanas se quita la guja de Kirschner y se vuelven a realizar de forma gradual las actividades normales. Los deportes de competición deben evitarse durante 8 semanas.<sup>1,23</sup>

## TRANSFERENCIA DEL LIGAMENTO CORACOACROMIAL

**TECNICA DE ROCKWOOD:** Haga una incisión sobre la parte distal de la clavícula a lo largo de las líneas de Langer del hombro. Exponga la parte distal de la clavícula a nivel subperiostico y reseque aproximadamente 2.5 cm de hueso. Después, perfore y legre el

---

<sup>1</sup> A.h. Grenshaw, m.d., Kay Daugherty, Charles Curro, **Campbell Cirugía Ortopédica**, 11va Edición, Editorial MOSBY, Volumen IV, 2009..

<sup>9</sup> Thomas P. Rüedi, William M. Murphy, **Principios de la AO en el tratamiento de las fracturas**, Edición Española, Editorial Masson, Pags. 157-184.

<sup>20</sup> Felix H. Savoie III, Larry D. Field, **Master Cases, Shoulder and Elbow Surgery**, First Edition, Thieme Medical Publishers, Inc. 2003, Pags. 145 – 151

<sup>21</sup> William H. Levine, Theodore A. Blaine, **Minimally Invasive Shoulder and Elbow Surgery**, Infoma Healthcare USA, Inc. 2007, Pags. 61 – 66.

<sup>23</sup> Christopher Jordan M. D, Edwin Mirzabeigi M. D, **Atlas Of Orthopaedic Surgical Exposure**, First Edition, Thieme Medical Publishers, Inc, 2000, Pags. 10 – 16.

canal medular de la parte distal de la clavícula para recibir el ligamento coracoacromial transferido. Utilice un bisturí para separar la inserción acromial del ligamento coracoacromial o, si lo desea, para quitar un fragmento de hueso de la superficie inferior del acromion junto al ligamento coracromial, como describieron Copeland y Kessel. Esto proporciona una fijación de hueso con hueso en la parte distal de la clavícula en lugar de una fijación de ligamento con hueso. Esto también aumenta la longitud del ligamento coracoacromial si resulta demasiado corto. Rockwood y Cadenat describieron un medio de alargar más, si es necesario, el ligamento coracoacromial des insertando el fascículo anterior del ligamento del cuello de la apófisis coracoides.

Pase una sutura fuerte no reabsorbible de ida y vuelta a través del extremo acromial del ligamento. Perfore entonces dos pequeños agujeros en la corteza superior del extremo distal de la clavícula, entrando en el canal medular. Después, perfore otro agujero a través de la parte distal de la clavícula directamente por encima de la base de la apófisis coracoides. Con la clavícula mantenida en posición correcta, inserte una mecha a través de este agujero y taladre a través de las dos corticales de la apófisis coracoides. Pase los dos extremos de la sutura en el ligamento coracoacromial al interior del canal medular de la clavícula y salga a través de los agujeros en la cortical superior antes de insertar un tornillo de compresión. Después pase un tornillo de compresión a través de la clavícula y en el interior de la coracoides y apriételo para mantener la clavícula justo por encima de la coracoides. Finalmente, ajuste y anude los dos extremos de la sutura en el ligamento coracoacromial mientras introduce el ligamento en el canal medular de la clavícula.

## 2.4 COMPLICACIONES

Fractura y lesiones asociadas: Pueden presentar fracturas de la clavícula media, de la clavícula distal con afectación de la articulación acromioclavicular, acromion o apófisis coracoides. En la tipo VI puede presentarse neumotórax, contusiones pulmonares.

Entre otras complicaciones se pueden mencionar osificación coracoclavicular que no se asocia a una mayor discapacidad, osteolisis de la clavícula distal que se asocia a dolor sordo crónico y debilidad.<sup>1,7,22</sup>

---

<sup>1</sup> A.h. Crenshaw, m.d., Kay Daugherty, Charles Curro, **Campbell Cirugía Ortopédica**, 11va Edición, Editorial MOSBY, Volumen IV, 2009.,  
<sup>7</sup> A.h. Crenshaw, m.d., Kay Daugherty, Charles Curro, **Campbell Cirugía Ortopédica**, 11va Edición, Editorial MOSBY, Volumen IV, 2009.,  
<sup>22</sup> G. S. Keene, A. H. N. Robinson, **Key Topics in Orthopaedic Trauma Surgery**, First Published, Bios Scientific Publisher Limited, 1999, Pags. 55 – 65

### **III. OBJETIVOS**

#### **OBJETIVO GENERAL**

Determinar la eficiencia del tratamiento quirúrgico en pacientes con luxación acromioclavicular, Departamento de Traumatología y Ortopedia del Hospital Regional de Occidente.

#### **OBJETIVOS ESPECIFICOS**

3.1- Determinar las técnicas quirúrgicas utilizadas en el Hospital Nacional de Occidente para el tratamiento de la luxación acromioclavicular

3.2- Evaluar las ventajas y desventajas de las técnicas quirúrgicas que se emplearan para tratar las luxaciones acromioclaviculares agudas y crónicas, y comparar dichos resultados.

3.3- Determinar las indicaciones según escala radiológica para el tratamiento quirúrgico de la luxación acromioclavicular.

## IV. MATERIAL Y METODO

### 4.1 TIPO DE ESTUDIO

Estudio Descriptivo Retro – Prospectivos en pacientes tratados quirúrgicamente en luxaciones de la articulación acromioclavicular

### 4.2 POBLACION DE ESTUDIO

Expedientes clínicos de los pacientes con diagnóstico de luxación acromioclavicular, tratados quirúrgicamente en el Departamento de Traumatología y Ortopedia del Hospital Regional de Occidente San Juan de Dios, periodo 2010 – 2011.

### 4.3 CRITERIOS DE INCLUSIÓN

- Pacientes de ambos sexos, mayores de 13 años de edad con diagnóstico de luxación acromioclavicular clínico y radiológico y que a su vez fueron intervenido quirúrgicamente en el Hospital Regional de Occidente.

### 4.4 CRITERIOS DE EXCLUSIÓN

- Pacientes quienes fueron evaluados por cualquier otro tipo de lesión ósea, hallado clínica o radiológicamente y que no sea luxación acromioclavicular.
- Pacientes menores de 13 años de edad que fueron evaluados y tratados quirúrgicamente a su vez, por luxación acromioclavicular.
- Pacientes que padecieron de alguna enfermedad degenerativa o metabólica asociada, que pudo influir tanto en el tratamiento como en el pronóstico.
- Pacientes quienes fueron tratados o manipulados previamente en otros hospitales por luxación acromioclavicular.
- Pacientes con diagnóstico de luxación acromioclavicular que no haya sido tratados quirúrgicamente.
- Pacientes con patologías asociadas a hombro.

### FUENTE

- La información se obtendrá del expediente clínico. La fuente primaria será tomada a través de una boleta de recolección de datos (ver anexo) y de la observación y evaluación directa del paciente, en el postquirúrgico.

### INSTRUMENTO DE RECOLECCION DE DATOS

- La boleta se construyó de acuerdo a las variables de estudio especificadas al inicio del estudio con el afán de obtener los datos más importantes para la evaluación final.



## PROCEDIMIENTO DE RECOLECCION DE INFORMACION

- 1.- Se procedió conjuntamente con el Asesor a estructurar el protocolo de investigación con las bases establecidas.
- 2.- Llegando a establecer que el tema óptimo de ser sometido a investigación es, **Eficacia Del Tratamiento Quirúrgico Paciente con Luxación Acromioclavicular, Traumatología y Ortopedia Hospital Nacional de Occidente 2009 – 2012**, tema que fue entregado al comité de la escuela de estudios de posgrado quienes aprobaron su realización.
- 3.- se dio lugar a la realización de la investigación de la siguiente manera:
  - La Dirección del Hospital Nacional de Occidente me aprobó el acceso al departamento de Archivo para la revisión de los expedientes médicos.
  - Se revisaron cada uno de los expedientes médicos que cumplían con los criterios de inclusión, para así obtener la información que la boleta de recolección de datos (Ver Anexos) solicitaba.
- 4.- Se tabularon y analizaron metódicamente todos los datos obtenidos a través de la boleta de recolección de datos, aplicando los procesos estadísticos respectivos siendo estos, la elaboración de gráficas y aplicación de Chi cuadrada a los parámetros establecidos.
- 5.- Seguidamente se discutieron y analizaron los resultados, obteniéndose las conclusiones correspondientes y se formularon las recomendaciones pertinentes.
- 6.- Llevados a cabo todos los pasos anteriormente mencionados se elaboró y presento un informe final al comité de la escuela de estudios de posgrado.

### 4.5 VARIABLES DE ESTUDIO

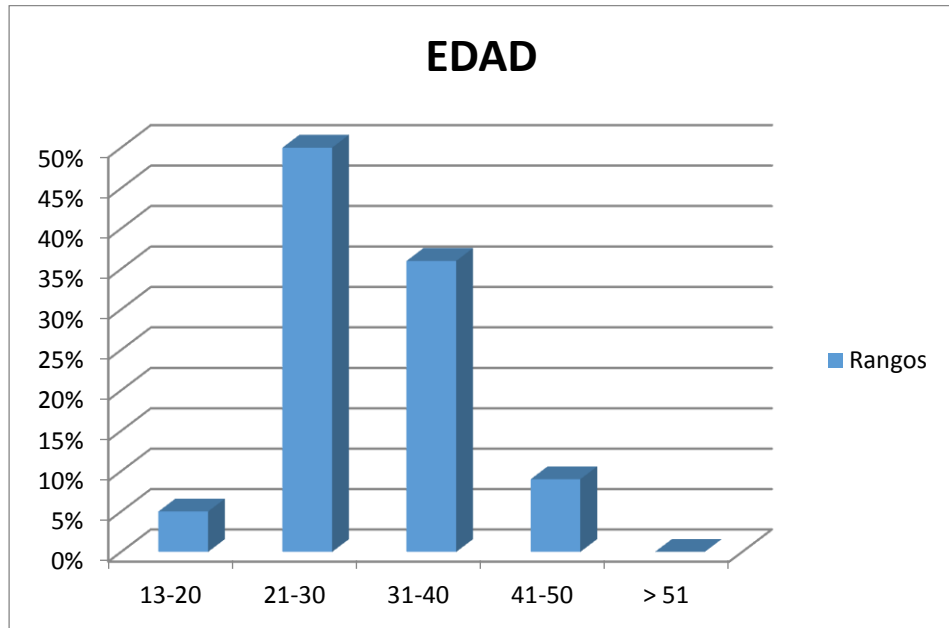
- Sexo
- Edad
- Ocupación
- Mecanismo de lesión
- Hombro afectado
- Diagnostico según clasificación en grado de Luxación acromioclavicular
- Tratamiento quirúrgico establecido
- Indicación del tratamiento quirúrgico
- Complicaciones Trans y Post Operatorias
- Uso de Rehabilitación

#### 4.6 VARIABLES

VARIABLES	DEFINICIÓN CONCEPTUAL	DEFINICION OPERACIONAL	TIPO DE VARIABLE
EDAD	Tiempo que ha vivido una persona, a contar desde que nació	Años	Cuantitativo
SEXO	Distinción biológica que clasifica a las personas en hombres y mujeres	Masculino Femenino	Cualitativo
OCUPACION	Empleo, facultad y oficio que cada uno tiene y ejerce con derecho a retribución	Nombre del cargo	Cualitativo
TRATAMIENTO QUIRURGICO ESTABLECIDO	Intervención y material quirúrgico utilizado para resarcir el daño óseo provocado.	- Uso clavos Kirschner - Uso Tornillos - Reparación de ligamentos - Resección ósea más imbricación muscular	Cualitativo
INDICACION DEL TRATAMIENTO QUIRURGICO	Causa por la cual se decide utilizar la técnica quirúrgica.		Cualitativo
COMPLICACIONES TRANS O POST TRATAMIENTO QUIRURGICO	Distintas adversidades que se pueden presentar frente a un tratamiento para que este no resulte beneficioso.	-Artrosis articular -Seudoartrosis -Infección de HOP -Dolor crónico -Restricción mecánica	Cualitativo
REHABILITACION	Necesidad de llevar a cabo actividades de rehabilitación, secundario a secuelas del tratamiento quirúrgico	- Si Días 1 mes 2 meses 3 meses > 3 meses  - No	Cuantitativo. Cualitativo

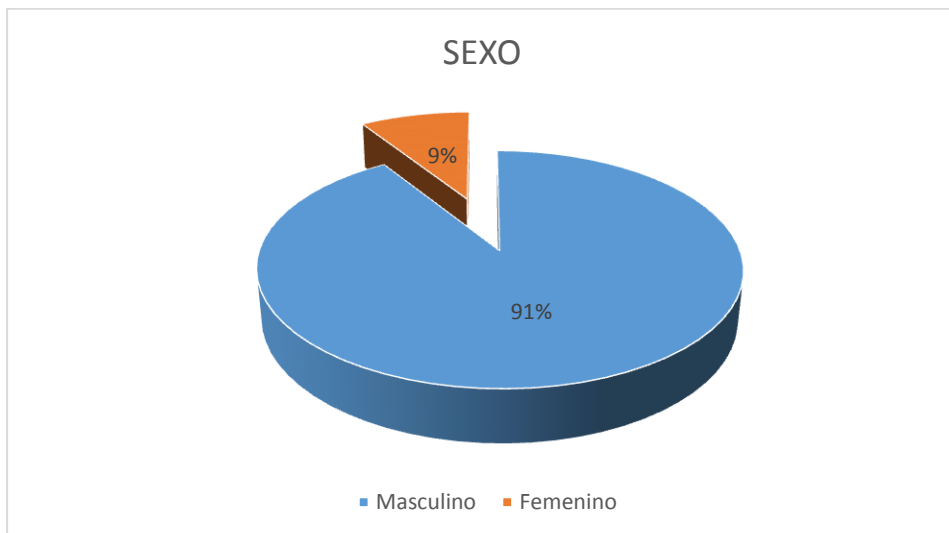
## V. RESULTADOS

**GRAFICA No. 1  
RANGOS DE EDAD**



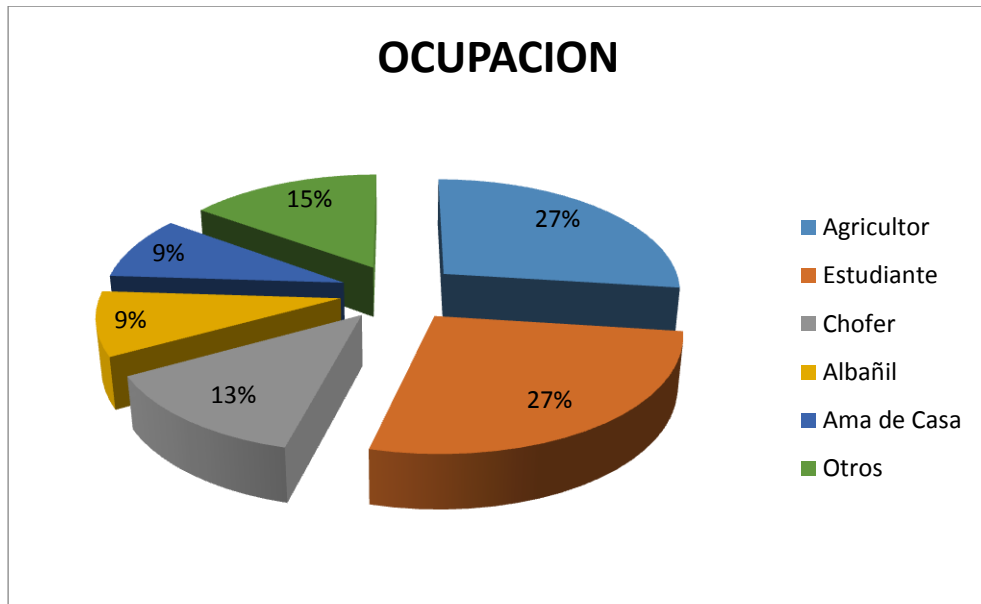
**Fuente:** Boleta de recolección de datos

**GRAFICA No. 2  
SEXO**



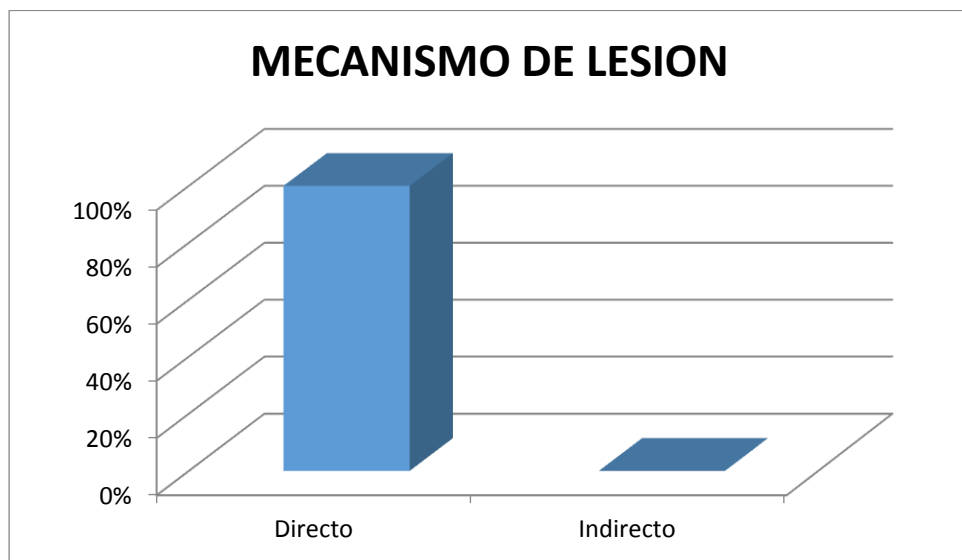
**Fuente:** Boleta de recolección de datos

**GRAFICA No. 3  
OCUPACION**



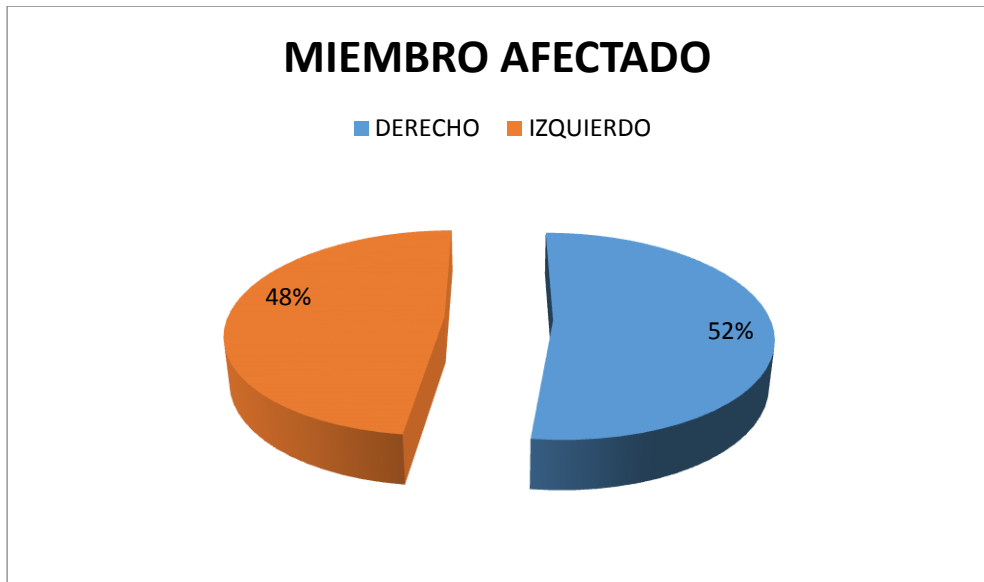
**Fuente:** Boleta de recolección de datos

**GRAFICA No. 4  
MECANISMO DE LESION**



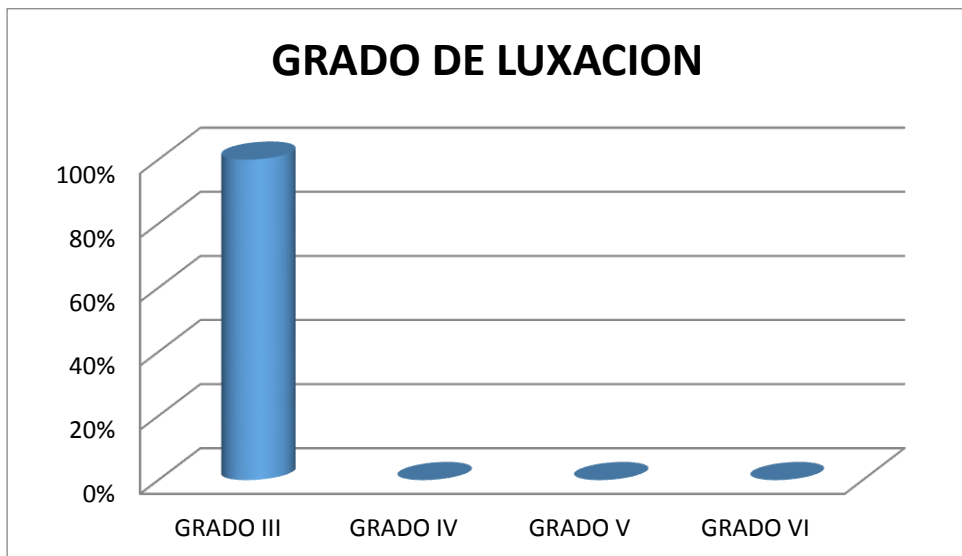
**Fuente:** Boleta de recolección de datos

**GRAFICA No. 5  
MIEMBRO AFECTADO**



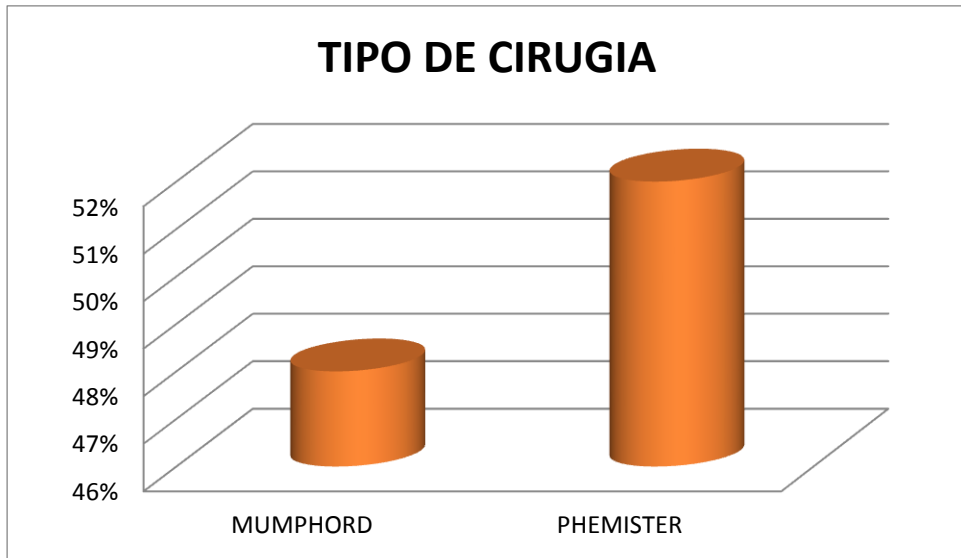
**Fuente:** Boleta de recolección de datos

**GRAFICA No. 6  
GRADO DE LUXACION ESCALA TOSSY – ROCKWOOD**



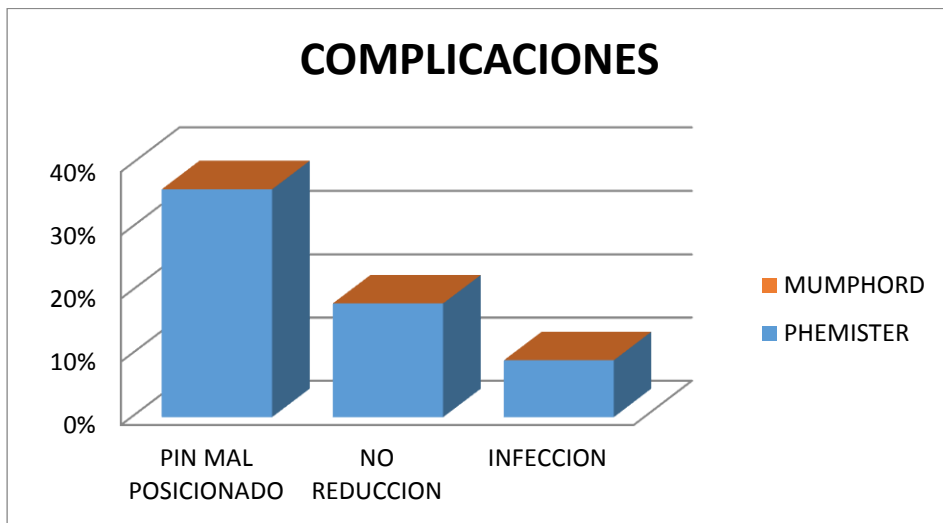
**Fuente:** Boleta de recolección de datos

**GRAFICA No. 7  
TIPO DE CIRUGIA**



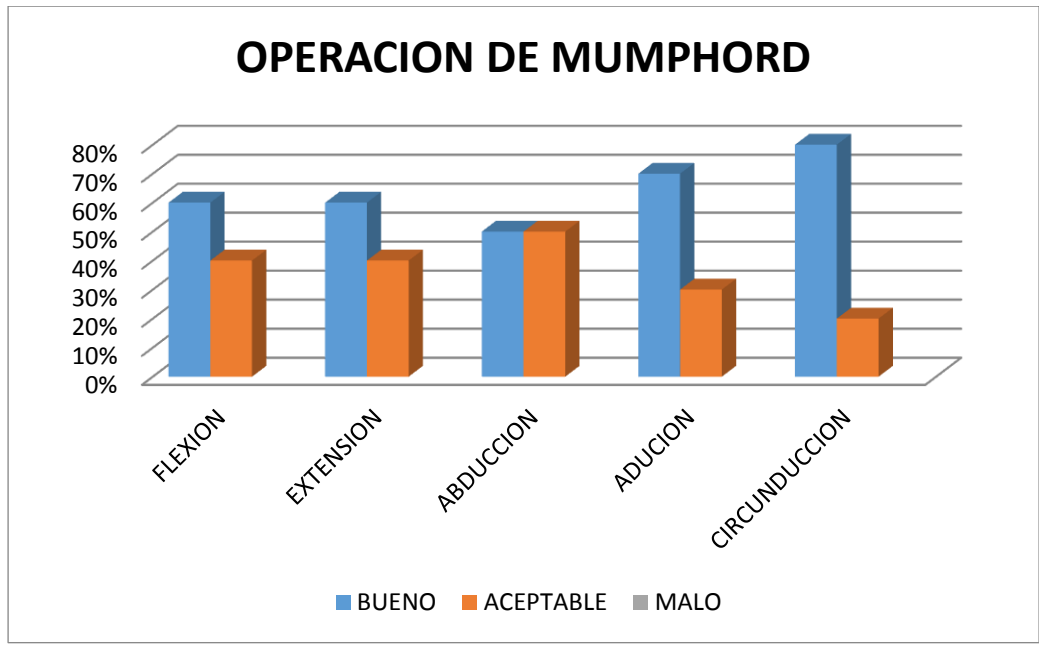
**Fuente:** Boleta de recolección de datos

**GRAFICA No. 8  
COMPLICACIONES TRANS Y POSOPERATORIAS**

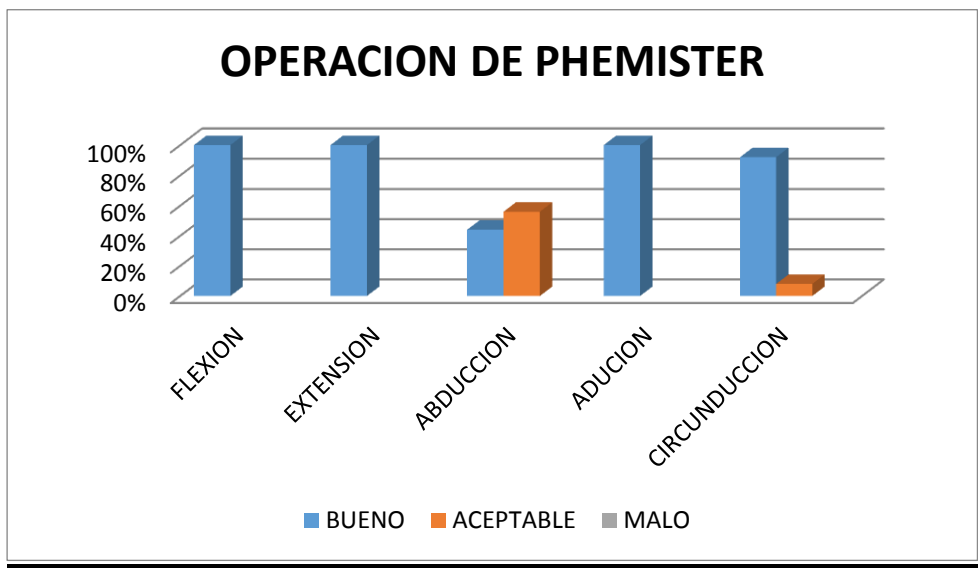


**Fuente:** Boleta de recolección de datos (Ver anexo No. 3)

**GRAFICA No. 9**  
**ARCOS DE MOVILIDAD**

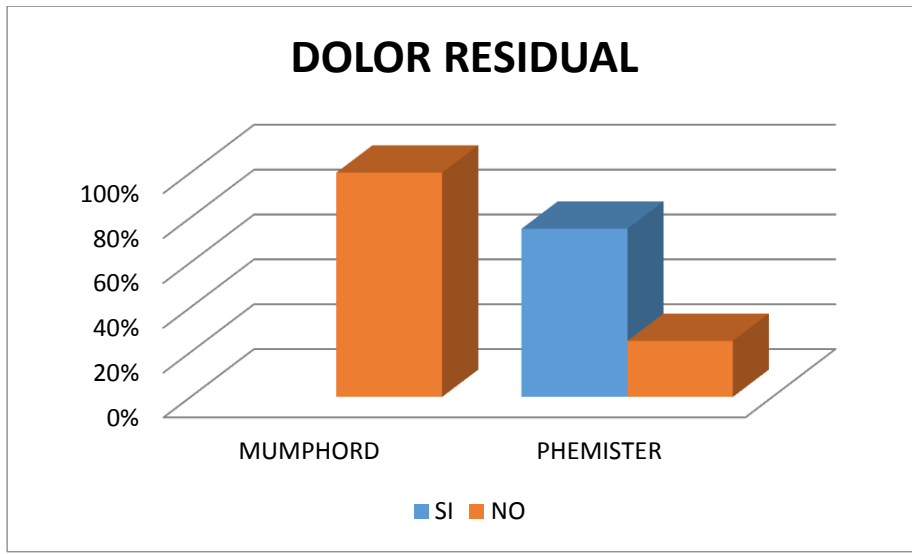


**Fuente:** Boleta de recolección de datos



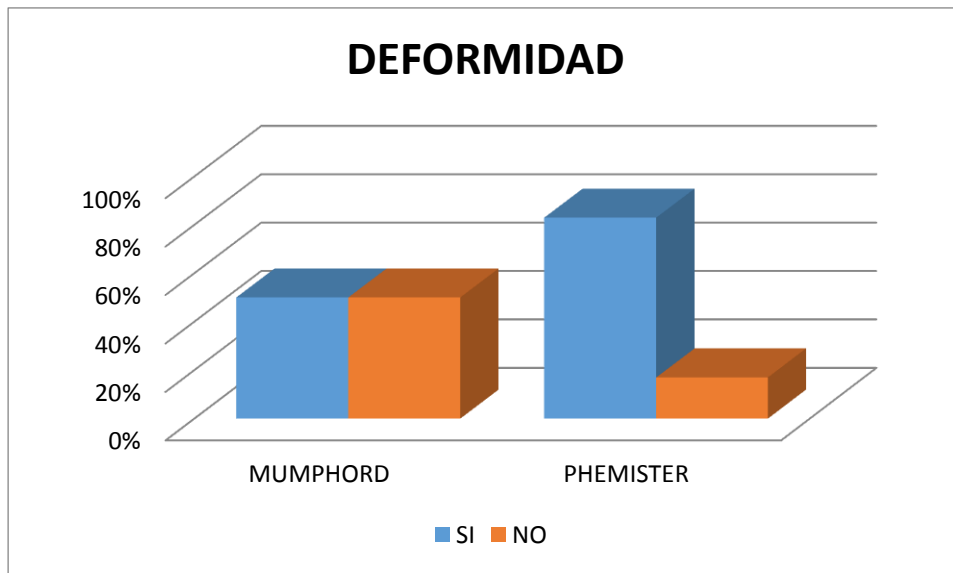
**Fuente:** Boleta de recolección de datos

**GRAFICA No. 10  
DOLOR RESIDUAL**



**Fuente:** Boleta de recolección de datos

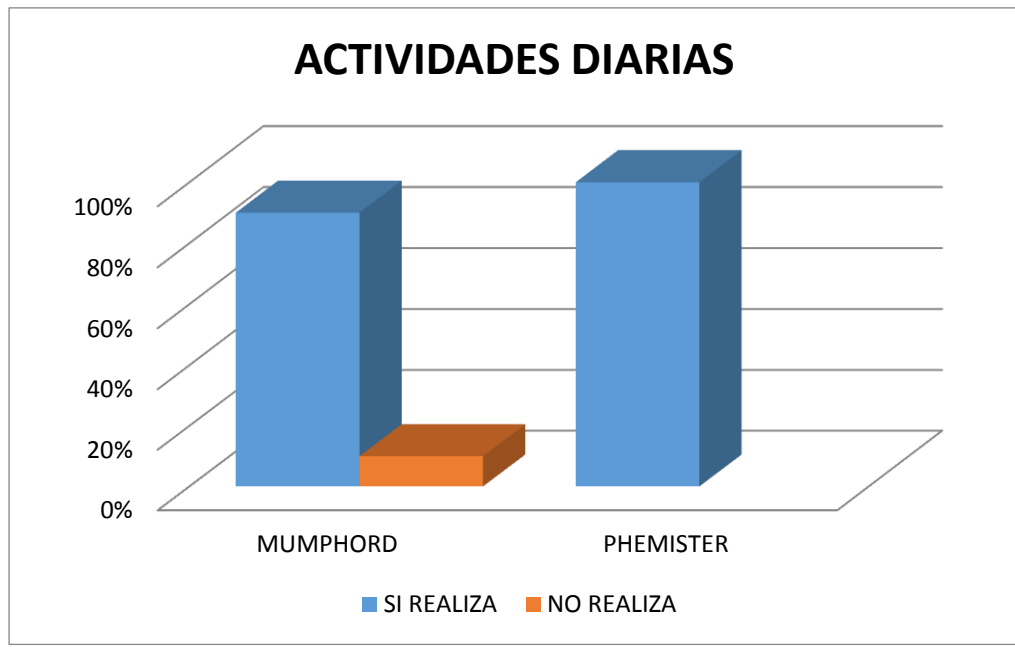
**GRAFICA No. 11  
DEFORMIDAD RESIDUAL**



**Fuente:** Boleta de recolección de datos

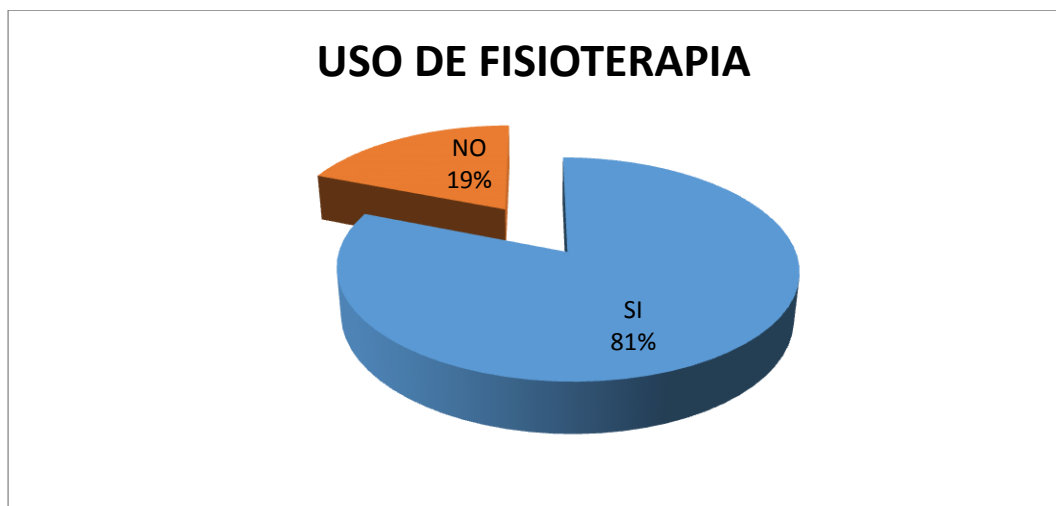


**GRAFICA No. 12**  
**ACTIVIDADES COTIDIANAS**



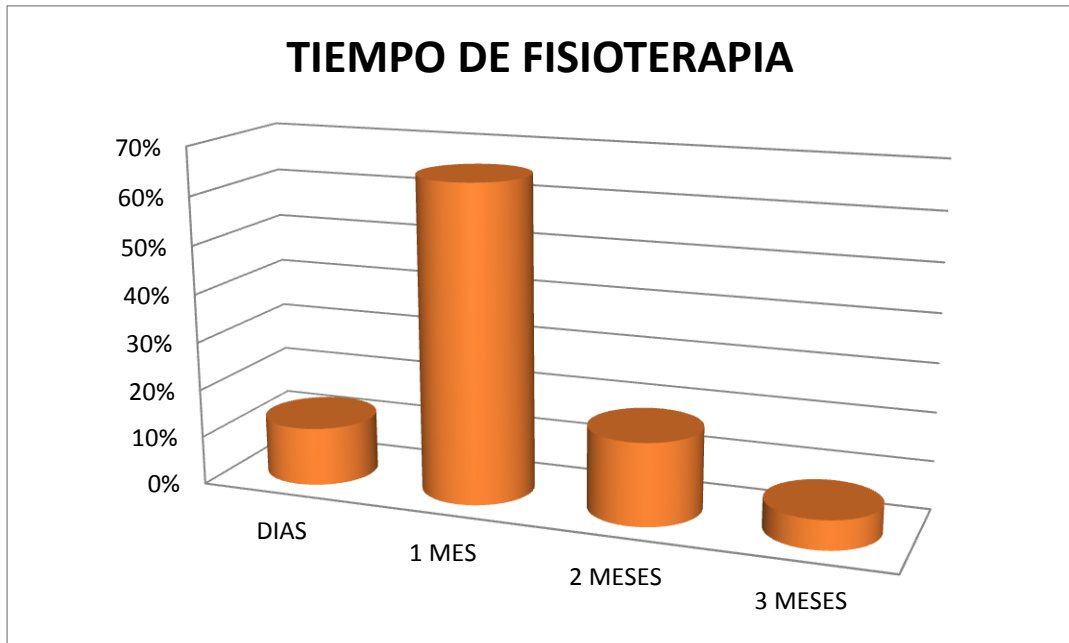
**Fuente:** Boleta de Recolección de Datos.

**GRAFICA No. 13**  
**USO DE FISIOTERAPIA**



**Fuente:** Boleta de recolección de datos

**GRAFICA No. 14**  
**TIEMPO DE REALIZACION DE FISIOTERAPIA**



**Fuente:** Boleta de recolección de datos

## VI. DISCUSION Y ANALISIS

En el análisis que continuación se presenta, se da a conocer los resultados obtenidos por medio de la boleta de recolección de datos, aplicada a los registros médicos de aquellos pacientes tratados quirúrgicamente por luxación de la articulación acromioclavicular grado III o mayor en la escala de Tossy y Rockwood, con técnica de Mumphord o Phemister.

Podemos observar que la población que sufrió este tipo de lesiones con mayor frecuencia fue la comprendida entre los 21 y 30 años de edad, representando un 50% de la población total, aunque tomaremos muy en cuenta también que la población de 31 a 40 años de edad representa un 35% del total de pacientes, lo cual es un porcentaje significativo. En esta edad es en la que la población es económicamente activa, y por ende están sujetos a mayores factores de riesgo tanto laborales como no laborales de sufrir un accidente.

La diferencia de sexo es muy notoria ya que un 90% de los pacientes eran de sexo masculino, esto debido a índices altos de alcoholismo y a la ocupación. Respecto a lo último mencionado podemos observar que la población agrícola y los estudiantes fueron los más afectados con un 27% del total de los pacientes respectivamente. Esto no concuerda con países desarrollados en quienes sus pacientes en mayor parte son trabajadores urbanos y deportistas; Guatemala es un país esencialmente agrícola y un gran porcentaje de población trabaja en el campo, además debemos mencionar que mucha de la población estudiantil practica algún deporte que los expone a traumatismos. Esta población generalmente es de escasos recursos y es por eso que acuden a los servicios sociales que nuestro hospital brinda. El mecanismo de lesión que con mayor frecuencia aconteció fue la contusión directa en un 100% de los pacientes. Este dato es fiable y comparable con la literatura que menciona que hasta un 90% de los pacientes con lesiones en la articulación acromio clavicular presentan antecedente de traumatismo directo por una caída de su propia altura.

El hombro derecho fue el que se lesiono con mayor frecuencia dándose en un 52% de los casos, los libros mencionan que un 85% de la población mundial domina más la mano derecha lo cual justifica los datos encontrados, y es por ello que este lado fue el que mayormente se lesiono. Es importante mencionar que al momento de caer es el miembro superior más hábil el que trata de amortiguar la caída rotando todo el cuerpo hacia ese lado. Todos los pacientes presentaban lesión Grado III en la escala de Tossy y Rockwood, esta calificación dada a través de la medición de las radiografías anteroposterior de hombro, en los cuales se determina el porcentaje de desplazamiento de la clavícula con respecto a él acromion, siendo este mayor al 100%. 48% de los pacientes fueron tratados mediante la técnica de Mumphord y el otro 52% con la técnica de Phemister.

Adentrándonos directamente en la comparación de los resultados obtenidos en los grupos de pacientes encontramos que, en la evaluación de las complicaciones trans y pos operatorias hay diferencia estadística debido a que la totalidad de las complicaciones se dieron en los paciente a quien se les realizo la operación de Phemister, entre las cuales tenemos pin mal posicionado en el 30%, no reducción de la luxación en el 15% e infección del sitio de entrada de los pines en la piel en el 7% del total de pacientes. Varios factores pueden influir en que se hayan obtenido estos resultados, entre los cuales tenemos, inexperiencia por parte le cirujano, la no disposición de rayos X trans operatorios en todo momento, curva de aprendizaje por parte del cirujano, no existe actualmente un protocolo

de manejo para estos pacientes y el no seguir las indicaciones de forma precisas por parte del paciente. Los arcos de movimiento se encontraban entre buenos y aceptables en ambos grupos, resaltando que los que con más dificultad se recupero fue la abducción. En lo que se refiere a dolor, en el grupo Phemister, un porcentaje significativo de los casos presento dolor pos operatorio residual, probablemente secundario a artrosis postraumática secundaria.

En ambos grupos se documentaron paciente con deformidad residual pos operatoria, siendo esto más notorio en el grupo con operación de Phemister con un 80%, la deformidad se presentó al iniciar la terapia días después de retirar los pines de fijación. Sin embargo en los dos grupos más del 50% de los pacientes presentaron deformidad residual, por lo que consideramos es un hallazgo negativo para ambas técnicas. A pesar de esto no se encontró ninguna significancia estadística en lo que respecta a la realización de actividades cotidianas después de haber realizado la rehabilitación, únicamente un paciente del grupo Mumphord tuvo malos resultados.

El 81% de los pacientes llevo su programa de rehabilitación asistiendo al servicio de terapia física de la institución en un tiempo promedio de 1 mes, el resto de los paciente no asistieron por diferentes motivos de tipo personal.

Obteniendo toda esta cantidad de datos estadísticos nos podemos dar cuenta que si existe una ventaja estadística significativa del uso de la operación de Mumphord con respecto a la operación de Phemister para la reparación de las luxaciones acromio claviculares, esto en los aspectos de complicaciones pos operatorias, dolor residual e inconvenientes con el retiro de material de osteosíntesis, sin embargo se pueden obtener resultados funcionales aceptables y buenos con ambas técnicas pero no los mejores, el aspecto estético y de alta demanda funcional en nuestros días juega también un papel importante, y disponiendo de una gran gama de opciones de tratamiento para esta lesión con mejores resultados funcionales y sobre todo de estética. Además podemos disminuir el porcentaje de complicaciones relacionadas con el material de osteosíntesis empleado en la operación de Phemister a través del uso de sistemas de fijación dinámica que actualmente se encuentran en el mercado y que han sido ampliamente estudiados. A pesar de que la técnica de Mumphord demostró superioridad, presenta porcentajes altos de malos resultados en lo que respecta a deformidad residual y no logro de abducción completa. Consideramos que la deformidad residual presentada en ambos grupos es secundaria a la mala calidad y debilidad del tejido de cicatrización que mantiene reducida la articulación. Esta articulación no es estática al 100%, al contrario es sometida a micro movimientos constantemente y de difícil tratamiento, por lo que es necesario seguir un protocolo de manejo de forma disciplinada por parte del personal médico, paramédico, terapistas físicos y del paciente, para de esta manera disminuir el porcentaje de complicaciones con cualquiera de las técnicas utilizadas para resolver la lesión.

## 6.1 ANALISIS ESTADISTICO

**Método:** Prueba de Hipótesis de Homogeneidad a través de Chi cuadrada.

**X<sup>2</sup>t:** 5.991

**gl:** 2

**Intervalo de confianza:** 0.05

**Formula:**  $X^2 = \frac{\sum (fo)^2}{fe} - N$        $gl = ((C - 1)(f - 1))$

**Hipótesis:**

**Ho:** No hay diferencia entre

**Ha:** Si hay diferencia entre

## **6.2 CONCLUSIONES**

- 6.2.1** La luxación acromioclavicular se presento más en la población de sexo masculino, en edad de 21 a 30 años, agricultores y estudiantes, quienes sufrieron un trauma directo en el hombro afectado.
- 6.2.2** Las dos técnicas quirúrgicas más utilizadas para resolución de luxación acromioclavicular en el Hospital Nacional de Occidente son la operación de Phemister y la operación de Mumphord modificada.
- 6.2.3** La técnica de Mumphord modificada tiene ventajas estadísticas con respecto a la operación de phemister en lo que se refiere a complicaciones pos operatorias, arcos de movilidad finales, dolor y deformidad residual.
- 6.2.4** La indicación para tratamiento quirúrgico de las luxaciones acromioclaviculares en el Hospital Nacional de Occidente son aquellas clasificada por arriba del Grado III en la escala de Tossy y Rockwood y la alta demanda física por parte del paciente.
- 6.2.5** Consideramos existen mejores opciones de tratamiento para tratar esta lesión.

### **6.3 RECOMENDACIONES**

- 6.3.1** Sabiendo la importancia que tiene la restauración y reincorporación rápida, con los mejores resultados y a los más bajos costos de los pacientes hoy en día, en las acciones tanto laborales como no laborales después de una lesión, se presenta este informe a las autoridades de salud pública para que en un futuro consideren el cambio de la técnica quirúrgica para el tratamiento de las luxaciones acromioclaviculares y la obtención por parte del Hospital de los insumos requerido y así brindar nuevas y mejores opciones a los pacientes y por ende un mejor manejo, tratamiento y pronóstico.
- 6.3.2** Recomendamos se utilicen sistemas de fijación dinámica para la reparación de estas lesiones, tema que actualmente se encuentra en boga y con documentación de excelentes resultados
- 6.3.3** Crear un protocolo de manejo y emplearlo de forma puntual tanto por el personal médico, paramédico en el tratamiento y rehabilitación en el seguimiento de los pacientes con luxación acromioclavicular de manejo quirúrgico.
- 6.3.4** Solicitar a las autoridades hospitalarias poner a disposición del o de los quirófanos de Traumatología equipo de Fluoroscopia o en su defecto rayos X trans operatorios las 24 hrs. del día, ya que para realizar técnicas quirúrgicas exitosas es imprescindible el uso de estos equipos.

## **6.4 APORTE**

- 6.3.1** Dar a conocer información basada en evidencia científica al ortopedista acerca del tratamiento de luxaciones acromioclaviculares.
- 6.3.2** Incentivar al cambio de la técnica quirúrgica empleada para la reparación de la lesión en estudio a través de fijaciones dinámicas
- 6.3.3.** Ofrecer al paciente un tratamiento de primera línea, con el menor número de complicaciones posibles y la mayor cantidad de beneficios.



## VII. BIBLIOGRAFIA

- 1.- A.h. Crenshaw, m.d., Kay Daugherty, Charles Curro, **Campbell Cirugía Ortopédica**, 11va Edición, Editorial MOSBY, Volumen IV, 2009,.
- 2.- H. Rouviere, A. Delmas. **Anatomía Humana, Descriptiva, Topográfica y Funcional**. 10ma Edición, Editorial Masson. Tomo III.
- 3.- Jon C. Thompson, **Netter. Atlas Practico de Anatomía Ortopédica**, Primera Edición, Editorial Masson, 1998.
- 4.- Kenneth Koval, **Tratamiento de Fracturas y Luxaciones**, 3ra. Edición, Editorial Panamericana. 1993.
- 5.- Keith L. Moore y Arthur F. Dalley, **Anatomía Con Orientación Clínica**, Cuarta Edición, Editorial Panamericana, Pags. 771-796.
- 6.- Ronald Mc Rae. **Ortopedia y Fracturas, Exploración y Tratamiento**. Edición Original, Churchill Livingstone, 239-248.
- 7.- Rockwood & Green`s, **Fracturas en el Adulto**, Edición Original, Editorial Marban, 2007.
- 8.- Stanley Hoppenfeld, **Exploración Física de la Columna Vertebral y las Extremidades**, Edición Original, Editorial Manual Moderno, Pags. 153-170
- 9.- Thomas P. Rüedi, William M. Murphy, **Principios de la AO en el tratamiento de las fracturas**, Edición Española, Editorial Masson, Pags. 157-184.
- 10.- A. I. Kapandji, **Fisiología Articular, Miembro Superior**, 5ta Edición, Editorial Medica Panamericana. Pags. 58 - 62
- 11.- Bruce Reider, AB, MD, University Of Chicago, **The Orthopaedic Physical Examination**, Segunda Edición, Elsevier Saunders, 2005. Pags. 37 - 40
- 12.- Klaus Backup, M.D, **Musculoskeletal System Kilinikum Dortmund**, Primera Edicion, Georg Thiem Verlag, 2004, Pags. 80 - 83
- 13.- Seyed Behroz Mostofi, **Fracture Classifications In Clinical Practice**, Edición Única, Springer – Verlag London Limited, USA, 2006, Pags. 12 -16
- 14.- Elayton R. Perry, **Manual de Fracturas**, Segunda Edición, Editorial Mc Graw Hill Interamericana, Pags. 95 – 100.
- 15.- Steven H Stern, **Key Techniques in Orthopaedic Surgery**, Edición Única, Thieme Medical Publisher, Inc, USA, Pags. 3 – 11
- 16.- Fabio Martino, **Musculoskeletal Sonography, Technique Anatomy**, Edición Única, Springer – Verlag, Italia, 2006. Pags. 138 – 141

- 17.- Jorge Muñoz Gutiérrez, **Atlas de Mediciones Radiograficas en Traumatologia y Ortopedia**, 1era Edición, Mc Graw Hill Interamericana, México. Pags. 97 – 100
- 18.- James Murray, **Musculoskeletal and Trauma Radiology**, 1era Edición, Cambridge University Press, 2008. Pags. 85 – 95
- 19.- John O'neil, **Musculoskeletal Trauma, Anatomy and Diagnosis**, Única Edición, Springer – Verlag, St. Joseph's Healthcare, 2008, Pags. 30 – 35.
- 20.- Felix H. Savoie III, Larry D. Field, **Master Cases, Shoulder and Elbow Surgery**, First Edition, Thieme Medical Publishers, Inc. 2003, Pags. 145 – 151
- 21.- William H. Levine, Theodore A. Blaine, **Minimally Invasive Shoulder and Elbow Surgery**, Infoma Healthcare USA, Inc. 2007, Pags. 61 – 66.
- 22.- G. S. Keene, A. H. N. Robinson, **Key Topics in Orthopaedic Trauma Surgery**, First Published, Bios Scientific Publisher Limited, 1999, Pags. 55 – 65
- 23.- Christopher Jordan M. D, Edwin Mirzabeigi M. D, **Atlas Of Orthopaedic Surgical Exposure**, First Edition, Thieme Medical Publishers, Inc, 2000, Pags. 10 – 16.
- 24.- Michael W. Chapman, **Orthopaedic Surgery**, Third Edition, Lipincott Williams and Wilkins Publishers, 2001, Pags. 1 – 10.
- 25.- De Lee, **De Lee and Drez's Orthopedic Sports Medicine**, Second Edition, Elseviere Saunders, 2003, Pags. 913 – 930.

## VIII. ANEXOS

ANEXO No. 1  
Universidad San Carlos de Guatemala  
Facultad de Ciencias Médicas  
Escuela de Post Grado  
Maestría en Traumatología y Ortopedia

### BOLETA RECOLECTORA

#### **Eficacia Del Tratamiento Quirúrgico Paciente con Luxación Acromioclavicular, Traumatología y Ortopedia Hospital Nacional de Occidente 2009 – 2012**

No. DE BOLETA \_\_\_\_\_ No. DE REGISTRO \_\_\_\_\_

1. EDAD \_\_\_\_\_ 2. SEXO M \_\_\_\_\_ F \_\_\_\_\_

3. OCUPACION \_\_\_\_\_

#### 4. MECANISMO DE LA LESION

Trauma Directo \_\_\_\_\_

Trauma Indirecto \_\_\_\_\_

#### 5. HOMBRO AFECTADO:

Derecho \_\_\_\_\_

Izquierdo \_\_\_\_\_

#### 6. GRADO DE LUXACION ACROMIOCLAVICULAR

I \_\_\_\_\_ II \_\_\_\_\_ III \_\_\_\_\_

IV \_\_\_\_\_ V \_\_\_\_\_ VI \_\_\_\_\_

#### 7. TRATAMIENTO QUIRURGICO ESTABLECIDO

Mumphord Modificada \_\_\_\_\_

Phemister \_\_\_\_\_

#### 8. COMPLICACIONES TRANS O POST TRATAMIENTO QUIRURGICO:

---

---

---

---

9. Uso de Fisioterapia de Rehabilitación posterior al tratamiento quirúrgico

SI \_\_\_\_\_ NO \_\_\_\_\_  
- Días \_\_\_\_\_  
- 1 mes \_\_\_\_\_  
- 2 meses \_\_\_\_\_  
- 3 meses \_\_\_\_\_  
- > 3 meses \_\_\_\_\_

10. Arcos de movilidad

Arco	Malo	Aceptable	Bueno
Flexión	—	—	—
Extensión	—	—	—
Abducción	—	—	—
Aducción	—	—	—
Circunducción	—	—	—

11. Dolor Residual

Si \_\_\_\_\_ No \_\_\_\_\_

12. Deformidad Residual

Si \_\_\_\_\_ No \_\_\_\_\_

13. Puede realizar sus actividades cotidianas incluyendo su trabajo

Si \_\_\_\_\_ No \_\_\_\_\_

NOTAS: \_\_\_\_\_  
\_\_\_\_\_  
\_\_\_\_\_

ANEXO No. 2  
Universidad San Carlos de Guatemala  
Facultad de Ciencias Médicas  
Escuela de Post Grado  
Maestría en Traumatología y Ortopedia  
No. DE BOLETA \_\_\_\_\_

**Eficacia Del Tratamiento Quirúrgico Paciente con Luxación Acromioclavicular,  
Traumatología y Ortopedia Hospital Nacional de Occidente 2009 – 2012**

**CONSENTIMIENTO INFORMADO PARA PARTICIPANTES DE INVESTIGACIÓN**

El propósito de esta ficha de consentimiento, es proveer a los participantes de esta investigación, una clara explicación acerca de la naturaleza de esta.

La presente investigación es conducida por el residente Guido Antonio Argueta Ola, quien es parte del Departamento del Traumatología y Ortopedia del Hospital Nacional de Occidente. El objetivo de este estudio es determinar los resultados del tratamiento quirúrgico de las luxaciones acromioclaviculares con las técnicas que actualmente se emplean en el ya mencionado hospital.

Si usted accede a participar en este estudio, se le pedirá responder preguntas en una entrevista. Esto tomará aproximadamente 15 minutos de su tiempo, además se documentaran cada una de mis visitas a la consulta externa. La participación en este estudio es estrictamente voluntaria. La información que se recoja será confidencial y no se usará para ningún otro propósito fuera de los de esta investigación.

Si tiene alguna duda sobre este proyecto, puede hacer preguntas en cualquier momento. Igualmente, puede retirarse en cualquier momento, si así lo desea, sin ningún tipo de repercusiones. Si alguna de las preguntas durante la entrevista le parecen incómodas, tiene usted el derecho de hacérselo saber al investigador o de no responderlas. Desde ya le agradecemos su participación.

Acepto participar voluntariamente en esta investigación, conducida por Guido Antonio Argueta Ola. He sido informado (a) de que el objetivo de este estudio es establecer la eficacia del tratamiento quirúrgico en las luxaciones acromioclaviculares en el Hospital Nacional de Occidente "San Juan de Dios", Quetzaltenango.

Me han indicado también que tendré que responder una entrevista, lo cual tomará aproximadamente 15 minutos y se documentaran datos importantes en cada una de mis visitas a la consulta externa.

Reconozco que la información que yo provea en el curso de esta investigación es estrictamente confidencial y no será usada para ningún otro propósito fuera de los de este estudio sin mi consentimiento. He sido informado de que puedo hacer preguntas sobre el proyecto en cualquier momento y que puedo retirarme del mismo cuando así lo decida, sin que esto acarree perjuicio alguno para mi persona

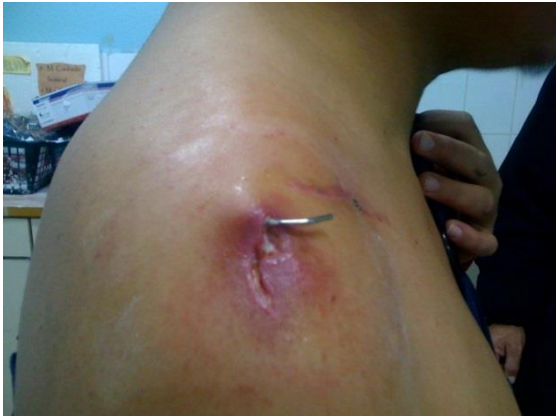Entiendo que una copia de esta ficha de consentimiento me será entregada, y que puedo pedir información sobre los resultados de este estudio cuando éste haya concluido

-----  
Nombre del Participante

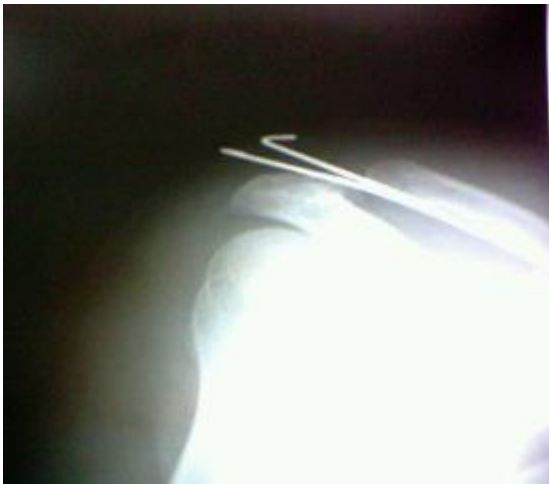Firma del Participante

Fecha

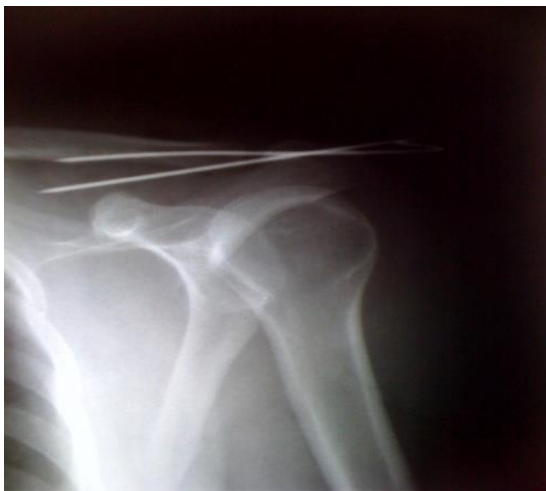ANEXO No. 3  
COMPLICACIONES



Infección de tejidos blandos en el área de ingreso de un pin de Kirschner en operación de Phemister



Pin mal posicionado en operación de Phemister, paciente requirió cirugía de revisión



Pin mal posicionado en operación de Phemister

### **PERMISO DEL AUTOR PARA COPIAR EL TRABAJO**

El autor concede permiso para reproducir total o parcialmente y cualquier medio La tesis titulada “Eficacia Del Tratamiento Quirúrgico Paciente con Luxación Acromioclavicular, Traumatología y Ortopedia Hospital Nacional de Occidente 2009 – 2012” para propósitos de consulta académica.

---