

**UNIVERSIDAD DE SAN CARLOS DE GUATEMALA  
FACULTAD DE CIENCIAS MÉDICAS  
ESCUELA DE ESTUDIOS DE POSTGRADO**

**INCIDENCIA ACUMULADA DE NEUROPRAXIA RADIAL  
POR TIPO DE ABORDAJE QUIRÚRGICO EN EL  
TRATAMIENTO DE FRACTURAS DE DIÁFISIS HUMERAL**

**FERNANDO ESTUARDO PAZ ARCHILA**

**Tesis  
Presentada ante las autoridades de la  
Escuela de Estudios de Postgrado de la  
Facultad de Ciencias Médicas  
Maestría en Ciencias Médicas con Especialidad en Ortopedia y Traumatología  
Para obtener el grado de  
Maestro en Ciencias Médicas con Especialidad en Ortopedia y Traumatología**

**Febrero 2015**



ESCUELA DE  
ESTUDIOS DE  
POSTGRADO

# Facultad de Ciencias Médicas Universidad de San Carlos de Guatemala

UNIVERSIDAD DE SAN CARLOS DE GUATEMALA

LA FACULTAD DE CIENCIAS MÉDICAS

ESCUELA DE ESTUDIOS DE POSTGRADO

HACE CONSTAR QUE:

El Doctor: Fernando Estuardo Paz Archila

Carné Universitario No.: 100020159


Ha presentado, para su EXAMEN PÚBLICO DE TESIS, previo a otorgar el grado de Maestro en Ciencias Médicas con Especialidad en Ortopedia y Traumatología, el trabajo de tesis **"Incidencia acumulada de neuropraxia radial por tipo de abordaje quirúrgico en el tratamiento de fracturas de diáfisis humeral"**


Que fue asesorado: Dr. Sergio Estuardo Castillo Sosa

Y revisado por: Dr. Carlos Enrique Sánchez Rodas MSc.

Quienes lo avalan y han firmado conformes, por lo que se emite, la ORDEN DE IMPRESIÓN para enero 2015.

Guatemala, 14 de octubre de 2014

  
Dr. Carlos Humberto Vargas Reyes MSc.  
Director  
Escuela de Estudios de Postgrado

  
Dr. Luis Alfredo Ruiz Cruz MSc.  
Coordinador General  
Programa de Maestrías y Especialidades

/lamo

Guatemala, 09 de septiembre de 2014


Dr. Allan José Milián Váldez  
Docente Responsable  
Maestría en Traumatología y Ortopedia  
Universidad San Carlos de Guatemala  
Hospital Roosevelt  
Presente

Estimado Dr. Milián:

Por este medio le informo que he revisado el trabajo titulado **INCIDENCIA ACUMULADA DE NEUROPRAXIA RADIAL POR TIPO DE ABORDAJE QUIRURGICO EN EL TRATAMIENTO DE FRACTURAS DE DIAFISIS HUMERAL**, el cual corresponde al estudiante Fernando Estuardo Paz Archila de la Maestría en Traumatología y Ortopedia, por lo que le doy mi aval para continuar con los procesos correspondientes.

Sin otro particular, me suscribo de usted.

Atentamente,



Dr. Carlos Enrique Sánchez Rodas MSc  
**REVISOR**  
Docente de Investigación  
Hospital Roosevelt



Guatemala, 09 de septiembre de 2014

Dr. Allan José Milián Valdéz  
Docente Responsable  
Postgrado de Traumatología y Ortopedia  
Universidad San Carlos de Guatemala  
Hospital Roosevelt  
Presente

Estimado Dr. Milián:


Atentamente me dirijo a usted, deseándole éxitos en sus labores cotidianas, el motivo de la presente es para informarle que he sido ASESOR del trabajo de tesis titulado:


**INCIDENCIA ACUMULADA DE NEUROPRAXIA RADIAL POR TIPO DE  
ABORDAJE QUIRURGICO EN EL TRATAMIENTO DE FRACTURAS DE DIAFISIS  
HUMERAL**

Realizado por el estudiante Fernando Estuardo Paz Archila, de la Maestría en Traumatología y Ortopedia, el cual ha cumplido con todos los requerimientos para su aval.

Sin otro particular por el momento, me suscribo de usted,

Atentamente,

  
Dr. Sergio Estuardo Castillo  
Jefe de Departamento  
Departamento de Traumatología y Ortopedia  
Hospital Roosevelt  
**ASESOR**



## INDICE

<b>CONTENIDO</b>	<b>PAGINA</b>
Resumen	i
I Introducción	1
II Antecedentes	3
III Objetivos	15
IV Material y Métodos	16
V Resultados	21
VI Discusión y Análisis	26
VII Referencias Bibliográficas	28
VIII Anexos	32

## INDICE DE GRAFICAS

Gráfica No. 1	21
Gráfica No. 2	21
Gráfica No. 3	22
Gráfica No. 4	22
Gráfica No. 5	23
Gráfica No. 6	23
Gráfica No. 7	24
Gráfica No. 8	24
Gráfica No. 9	25
Gráfica No. 10	25

## **INCIDENCIA ACUMULADA DE NEUROPRAXIA RADIAL POR TIPO DE ABORDAJE QUIRÚRGICO EN EL TRATAMIENTO DE FRACTURAS DE DIÁFISIS HUMERAL**

Estudio descriptivo realizado en el Departamento de Traumatología Y Ortopedia del Hospital Roosevelt durante el período de enero a octubre del 2011

**RESUMEN:** El tratamiento quirúrgico de las fracturas diáfisis humeral se ha asociado a la idea de un alto porcentaje de complicaciones, incluida la neuropraxia del nervio radial. En el Hospital Roosevelt el tratamiento de elección de primera línea es la osteosíntesis con placa de autocompresión lo cual conlleva obviamente la realización de abordajes quirúrgicos. Este estudio pretende determinar la frecuencia de las neuropraxia del nervio radial asociadas al uso de cada abordaje y así crear un marco de referencia para el cirujano al momento de la planificación preoperatoria. *Material y métodos:* Se realizó un estudio de tipo descriptivo en el departamento de Traumatología y Ortopedia del Hospital Roosevelt durante el período de enero a octubre del 2011. Se estudiaron 66 pacientes con edades comprendidas entre los 14 y 68 años, con diagnóstico de fractura cerrada de diáfisis humeral sin lesión neurológica previo a la cirugía y que fueron sometidos a osteosíntesis mediante cualquiera de los tres abordajes descritos, anterior, anterolateral y posterior. *Resultados:* Se evaluaron 66 pacientes; el grupo de edad predominante fue de 26 a 40 años de edad; predominó el sexo femenino (58%) sobre el masculino (42%); el abordaje más utilizado fue el anterior (47%) seguido del posterior (35%) y por último el anterolateral (18%). En 3 (15%) pacientes tratados con abordaje posterior de un total de 20, se presentó neuropraxia radial; en 3 (11%) pacientes tratados con abordaje anterior de un total de 28, se presentó neuropraxia radial; y en 1 (9%) paciente tratado con abordaje anterolateral de un total de 11, se presentó neuropraxia radial. *Conclusiones:* El abordaje con mayor incidencia de neuropraxia radial en cirugías de fracturas de diáfisis humeral en el período de enero a octubre del 2011 es el posterior, comparado con los abordajes anterior y anterolateral.

## I. Introducción

La neuropraxia del nervio radial consiste en un bloqueo de la conducción local de los impulsos nerviosos con una desmielinización segmentaria siendo una de las complicaciones más frecuentes en las cirugías del miembro superior, sobre todo en aquellas que involucran el húmero. Esto se debe a la disposición anatómica de este nervio, volviendo más frecuente su lesión cuando se realiza una osteosíntesis, específicamente de la diáfisis humeral (1).

Las fracturas de la diáfisis humeral se localizan en el borde inferior de la inserción del musculo pectoral mayor y una línea situada a unos cuatro traveses de dedo en sentido proximal a la interlinea articular del codo. Suponen el tres por ciento de todas las fracturas esqueléticas (2).

El tema principal de discusión en las fracturas agudas del adulto se centra en las indicaciones terapéuticas, y en que el tipo de estabilización sea ortopédico o quirúrgico. El ortopédico, clásico y mayoritario hasta hace unos años, proporcionaba la consolidación en la mayoría de los casos, pero una creciente tendencia a restaurar la anatomía y permitir una rehabilitación rápida que mejorase los resultados funcionales ha aumentado la frecuencia de los procedimientos quirúrgicos, habiendo llegado actualmente a realizarlo en aproximadamente la mitad de los casos, y de estos, la gran mayoría tratados con una fijación interna mediante la colocación de una placa de compresión dinámica y tornillos, lo cual involucra la realización de un abordaje quirúrgico hacia el foco de fractura, la cual ha demostrado según algunos autores, resultados buenos a excelentes en el 90% de los casos tratados (3).

Esta tendencia creciente se ha visto levemente frenada solo por la presencia del nervio radial, cuya posible afectación, siempre grave y demasiado frecuente, con una tasa de incidencia del 12% (4), hacen discutibles dichas opciones quirúrgicas. La lesión del mismo, en forma de neuropraxia, transforma una fractura más o menos simple en una grave afectación para la funcionalidad de la mano afecta y de variable índice de recuperación.

En el estudio descriptivo Osteosíntesis de la Diáfisis del Húmero con placas, realizado en el Hospital Universitario San Ignacio, Colombia, en el año 2005, realizado en una muestra de 30 pacientes, se describen los abordajes quirúrgicos para la diáfisis humeral, los cuales comprenden el anterior, el anterolateral y el posterior, cada uno con sus indicaciones,



ventajas y desventajas, quedando así la selección de uno de ellos a criterio del cirujano. En todos ellos existe el riesgo de provocar neuropraxia del nervio radial, lo cual conlleva para el paciente una parálisis de los músculos extensores del carpo y de los dedos (4).

El diagnóstico de esta complicación se realiza clínicamente, teniendo en cuenta los antecedentes inmediatos de cirugía. En estos casos no está indicado ningún estudio de apoyo diagnóstico ni de tratamiento específico. La electromiografía permite localizar la lesión además de establecer el pronóstico. El periodo usual de recuperación es de seis a doce semanas. Según el estudio "Surgical treatment of the radial nerve lesions associated with fractures of the humerus" publicado en la Joint And Bone Surgery Magazine en el año 2003, realizado en una muestra de 125 pacientes, el 87% de estos se recuperan totalmente, aunque esto conlleva un proceso de rehabilitación que depende tanto del paciente como de las técnicas usadas para la fisioterapia. El otro 13% llegara a presentar alguna secuela neurológica de tipo distal, que puede ser tanto motora como sensitiva, dependiendo del sitio exacto de la lesión (5).

Dichas secuelas afectan su calidad de vida al interferir con sus labores diarias, desde las más complejas hasta las más simples, por lo que se realizó un estudio de tipo descriptivo en el departamento de Traumatología y Ortopedia del Hospital Roosevelt durante el período de enero a octubre del 2011. Se estudiaron 66 pacientes con edades comprendidas entre los 14 y 68 años, con diagnóstico de fractura cerrada de diáfisis humeral sin lesión neurológica previo a la cirugía y que fueron sometidos a osteosíntesis mediante cualquiera de los tres abordajes descritos, anterior, anterolateral y posterior. El grupo de edad predominante fue de 26 a 40 años de edad; predominó el sexo femenino (58%) sobre el masculino (42%); el abordaje más utilizado fue el anterior (47%) seguido del posterior (35%) y por último el anterolateral (18%). En 3 (15%) pacientes tratados con abordaje posterior de un total de 20, se presentó neuropraxia radial; en 3 (11%) pacientes tratados con abordaje anterior de un total de 28, se presentó neuropraxia radial; y en 1 (9%) paciente tratado con abordaje anterolateral de un total de 11, se presentó neuropraxia radial.

## II. Antecedentes

Las fracturas de la diáfisis humeral se localizan entre el borde inferior de la inserción del musculo gran pectoral y una supuesta línea situada a unos cuatro traveses de dedo en el sentido proximal a la interlinea articular del codo y suponen el 3% de todas las fracturas esqueléticas. No se incluyen las fracturas patológicas (2,10).

### 2.1 ANATOMIA

La diáfisis humeral, de estructura cortical, presenta un canal medular cilíndrico en su parte proximal y media, que distalmente se estrecha aplanándose en sentido anteroposterior. Las mediciones realizadas en el adulto, los diámetros endomedulares transversal y sagital son de media 17mm. en el tercio proximal, 11 mm. en el tercio medio 8.5 mm. en el tercio distal. Así pues, la cavidad medular presenta un estrechamiento progresivo de proximal a distal muy marcado. En el plano frontal es prácticamente rectilíneo, pero presenta una doble curvatura en el plano sagital, siendo la curva distal dirigida hacia delante la más marcada. Características con las que hay que contar para la fijación intramedular. Las caras externas del húmero no son tan uniformemente cilíndricas. En la parte superior es mas triangular, fundamentalmente cilíndrico en la parte central y aplanado en la más distal. Su cara más uniforme es la posterior, siendo más aplanada. Las caras laterales se estrechan distalmente y la anterior es la de forma más curvada (10).

### 2.2 CLINICA

Han sido propuestas clasificaciones de las fracturas diafisarias del húmero en base a criterios puramente descriptivos, en los que se incluían los mecanismos de producción: directo, indirecto por contracción muscular; según el trazo de líneas de fractura, llegando a distinguir siete tipos: transversa, oblicua, helicoidal y conminuta; o por su localización en el tercio proximal, medial y distal; o por la asociación de lesiones de partes blandas, vasculonerviosas o fracturas expuestas. Todas ellas son únicamente descriptivas del tipo de lesión y tiene poco interés para la valoración de resultados (11).

La clasificación AO está ganando aceptación como una clasificación precisa de todo tipo de fracturas incluyendo en ella los huesos largos como el humero. Es una clasificación alfanumérica que permite un lenguaje único en las denominaciones. El código numérico presenta para el humero el número uno, seguido del número del segmento, siendo el uno para la parte proximal el dos para la diáfisis y el tres para la parte distal. De esta forma las fracturas de la diáfisis humeral están encuadradas en el segmento 12. Seguidamente la

fractura es definida por sus características morfológicas siendo las de tipo A las de trazo simple, las B las fracturas en cuña y las tipo C las complejas o conminutas. Cada grupo lesional A, B y C, es así mismo subdividido en tres subgrupos 1, 2 y 3 según la localización anatómica del trazo de fractura. Los subgrupos A1 A2 y A3 corresponden respectivamente a los trazos simples espiroideo, oblicuo o transversal. A cada subgrupo se le añade una cifra según su localización sea proximal, medial o distal. Dentro del tipo B se distingue el subgrupo B1 o fractura con cuña de torsión entera, el B2 o fractura con cuña de flexión entera y el B3 o fractura con cuña de flexión fragmentada. Igualmente a cada uno de ellos se le añade la segunda cifra de localización de nivel.

Para las fracturas complejas asignadas al grupo C en la clasificación se propone separar según los trazos, para el C1 las conminutas espiroideas, para el C2 los trazos a doble nivel o bifocales y en el C3 coloca los trazos complejos conminutos no espiroideos. Aquí la subdivisión no se hace por el nivel de localización sino por la existencia o no de fragmentos intermediarios.

Aunque esta clasificación presenta la tendencia de adquirir carácter universal, muchos de sus aspectos pueden ser discutibles. Si los 6 subgrupos de A y B corresponden al nivel lesional los de grupo C solamente reflejan el tipo de trazo de fractura. Así pues, la creación de ciertos subgrupos parece artificial (7).

### **2.3 OPCIONES DE TRATAMIENTO**

Es muy difícil conseguir con éxito una sistematización del tratamiento del global de todas las fracturas diafisarias del humero, aun con las mismas características dentro de una clasificación bastante delimitante como puede ser la clasificación AO los tratados clásicos de traumatología demuestran que para la mayoría de las fracturas de la diáfisis humeral el tratamiento conservador es una indicación válida. Esto es debido a varios factores, uno de ellos es que la rígida inmovilización no es imprescindible para la consolidación, segundo es que las pequeñas angulaciones en cualquier plano, varo o valgo, flexión o extensión o disrotaciones, incluso un discreto acortamiento pueden aceptarse sin que suponga una disminución tolerable de la funcionalidad del miembro superior afecto. Por otra parte, las rigideces de hombro y codo, si no son importantes también pueden compensarse funcionalmente (7).

De cualquier manera, la indicación del tratamiento no se puede hacer de manera rígida y estricta atendiendo al tipo de fractura según las características de la misma o según el tipo de clasificación en que se puedan incluir, sino que además habrá que tener en cuenta la problemática dependiendo de la edad, de la patología asociada, tanto de tipo general o de otras lesiones añadidas como en los politraumatizados, de que sea de tipo laboral o deportivo o de las complicaciones asociadas a la propia fractura como que sea abierta o con lesión basculo nerviosa. Igualmente hay que tener en cuenta la aplicación de la propia técnica y de los medios de que se dispone, tanto por parte del cirujano como del medio hospitalario, por lo que hay que afirmar una vez más, que las indicaciones son orientativas y aplicables a cada caso en particular, teniendo solamente en cuenta el dato más objetivo, la imagen radiográfica (12).

### **2.3.1 Tratamiento Quirúrgico**

Tres son las técnicas básicas disponibles en el momento actual para el tratamiento de estas fracturas: La fijación intramedular, la osteosíntesis con placa y la fijación externa. Osteosíntesis precarias como la fijación solo con tornillos no tienen en la actualidad validez alguna, ya que no son capaces mecánicamente de soportar las fuerzas de flexión o de torsión que tiene que soportar el miembro superior, no solo durante la rehabilitación sino a la menor movilización, por lo que requeriría el añadir algún tipo de inmovilización externa adicional mantenida hasta la consolidación, lo que agravaría el resultado funcional (7). Las osteosíntesis directas por placas atornilladas han sido desde hace años codificadas por la A.O. la escuela suiza propone un montaje rígido con un mínimo de tres tornillos o seis corticales en cada lado de la fractura. Una compresión interfragmentaria obtenida por tornillos y una placa de neutralización o autocompresiva tipo DCP (7).

Para la diáfisis humeral se han recomendado placas de compresión dinámicas anchas de 4.5 mm. este implante se creía necesario para compensar las fuerzas torsionales sobre estas fracturas o impedir el desarrollo y propagación de una rotura cortical. Pero esta placa puede ser demasiado voluminosa para el humero, y la literatura reciente sugiere que las placas estrechas, como las empleadas en la tibia, pueden ser implantes adecuados con atención apropiada a los detalles de reducción y estabilización, procurando no colocar los tornillos totalmente paralelos, oblicuándolos para evitar fisuras longitudinales de la cortical opuesta.

Actualmente se prefieren las placas de contacto limitado minimizando el daño vascular al no comprimir la placa sobre la superficie externa de la diáfisis disminuyendo el aporte vascular y no favorecido la aparición de callo óseo. La situación de la placa ha sido muy discutida. Para Pawles, con el codo libre, la mejor colocación mecánica es en la cara posterior. Para Henley la mejor posición biomecánica es la lateral. Para ello compara la rigidez de una diáfisis humeral intacta con la del humero osteotomizado y fijado con placa lateral de seis orificios. En flexo-extension la placa proporciona al humero fracturado una rigidez inferior al 50%. Sin embargo, por otra parte la rigidez en torsión es cinco veces superior (13).

En la práctica, es preciso tener en cuenta diversos parámetros, como el tipo de fractura y su situación sobre la diáfisis, así como el aspecto anatómico de la cara diafisiaria en la que se debe aplicar osteosíntesis. La AO recomienda una placa a compresión en las fracturas transversas u oblicuas cortas. Una placa de neutralización asociada a uno o varios tornillos independientes con efecto de compresión en un trazo oblicuo largo o helicoidal es el montaje propuesto. Un atornillado bajo compresión en el tercer fragmento mas una placa de neutralización, es la opción mecánica más estable para una fractura " en ala de mariposa ". En la práctica las condiciones locales, superficie cortical disponible, relación con el nervio radial y conminución del foco, no permiten siempre obtener estos montajes ideales. La situación de la placa y de la vía de abordaje es lo más discutido, llegándose a una actitud ecléctica recomendada por la mayoría de los autores. Cualquiera que sea el nivel de fractura y la vía de abordaje utilizada, toda osteosíntesis a foco abierto de la diáfisis humeral comporta los siguientes inconvenientes: Imposibilidad de una intervención con isquemia bajo manguito neumático, el riesgo potencial de lesionar el nervio radial, la agresión biológica del foco de fractura y la pobre calidad ósea de las corticales en los casos, cada vez más frecuentes, de fracturas en personas de edad avanzada. En el tercio proximal el abordaje de elección es el antero-externo. Comienza en el surco deltopectoral en dirección oblicua externa en sentido distal, prolongándose sobre la cara lateral externa del brazo paralelamente al borde externo del bíceps, pudiendo llegar hasta unos 5 centímetros por encima del epicondilo. Tras la incisión cutánea el deltoides se disocia siguiendo la dirección de sus fibras hasta la V deltoidea, cuya aponeurosis de inserción distal se prolonga con la proximal del bíceps, lo que facilita seguir el abordaje en la misma dirección a través de las fibras del braquial en sentido distal. Este abordaje a través del braquial anterior hasta llegar a la diáfisis, permite reclinando el musculo a ambos lados proteger el paquete vasculonervioso hasta dentro y el radial hacia afuera. El musculo braquial anterior dado su tipo de inervación no se compromete por la división longitudinal. Esta vía sirve por lo tanto

para llegar simultáneamente al tercio superior y al tercio medio en los casos en que sea preciso colocar una placa larga desde la metafisis proximal hasta la parte media de la diáfisis (4).

La placa se coloca sobre la cara anteroexterna por fuera de la corredera bicipital en su lado externo. En las fracturas cercanas a la metafisis proximal, es preciso colocar una placa con tornillos de esponjosa que tomen apoyo en la epífisis proximal de la cabeza humeral para mejorar la fijación, aunque en el caso de personas de edad, dicha fijación es precaria dada la escasa consistencia que presenta la esponjosa de la cabeza humeral. Es aconsejable el empleo de placas en T o en forma de trébol que incluyan dos o tres tornillos en la parte superior. La longitud diafisaria de la placa requerirá que como mínimo se puedan colocar tres tornillos a dos corticales en el fragmento distal, y si es posible además un tornillo interfragmentario a compresión si el trazo lo permite (3).

En el tercio medio la vía a emplear es igualmente la anteroexterna, es decir, la misma que en el tercio proximal pero prolongada en sentido distal. Se puede llegar a la diáfisis a través del musculo braquial o bien buscando el tabique intermuscular externo entre bíceps y tríceps. El radial perfora de detrás a delante este tabique, para deslizarse entre el supinador largo y el bíceps en la unión del tercio medio e inferior, a unos 7 centímetros del epicondilo humeral, siendo la localización del mismo necesaria en cuanto se sobrepasa en sentido distal la mitad del humero. La placa, generalmente recta, se adapta mejor en la cara anteroexterna, más externa si es más proximal, y más anterior si es más distal ya que en el tercio inferior la cara externa se hace angulada en forma de arista, siendo difícil adaptar una placa recta (12, 13).

En el tercio distal la cara posterior diafisaria se presta bien a una osteosíntesis directa. El abordaje se realiza en de cubito ventral, con el brazo apoyado en tabla auxiliar. La incisión es rectilínea centrada en la cara posterior a nivel proximal a la fosa olecraniana. Se entra por disociación de las fibras del tríceps en el sentido de las mismas. Por prudencia, hay que tener a estar más cerca de la cara interna, entre las fibras del vasto interno, para evitar todo peligro con el nervio radial. Normalmente no se requiere su identificación en la parte proximal del abordaje. Si la longitud necesaria de la placa lo hiciese necesario, hay que recordar que el nervio radial camina por la cara posterior del brazo paralelamente a las fibras más posteriores del deltoides, y unos 3 centímetros mas distalmente, cruzándose de forma oblicua de dentro hacia fuera para irse a acomodar por detrás del branquial anterior en la cara externa. Sobre la cara posterior plan y lisa del humero, se coloca la placa, siendo los

ornillos anteroposteriores. Si la fractura es muy distal llegando hasta la metafisis, se pueden utilizar placas moldeadas adaptadas al pilar externo de la paleta humeral (14).

En las series publicadas recientemente, se desprenden las ventajas y los inconvenientes de las osteosíntesis por placa. La Pseudoartrosis es baja, situándose alrededor 1.5%. La consolidación media suele darse entre 12 y 19 semanas. La movilidad de hombro y codo no suele verse afectada. La tasa de infección es así mismo baja, 1.2%. El inconveniente mayor, la aparición de parálisis radial, se presentó en un 4%, de las cuales más de la mitad se recuperaron, según los autores, en un plazo alrededor de los cuatro meses. La placa tiene la ventaja de poder solucionar la osteosíntesis de la mayor parte de las fracturas diafisarias por unas vías de abordaje perfectamente codificadas (13,15).

## **2.4 ANATOMÍA DEL NERVI0 RADIAL**

El nervio radial se origina de C5 a T1, se sitúa en la fosa axilar detrás de la arteria axilar. A nivel del borde inferior del tendón del dorsal ancho el nervio se dirige hacia atrás, afuera y abajo, acompañado de la arteria braquial profunda, entra en el agujero superior del canal braquiomuscular, aquí el nervio se aloja en surco del nervio radial del humero y al pasar dicho canal junto con la arteria colateral radial se aloja entre el músculo braquial y el m. braquioradial. Al llegar al epicondilo lateral, se divide en el surco cubital antero-lateral en el ramo superficial y profundo (16,17).

El nervio radial brinda varios ramos:

- a) Ramo articular, parte del tronco basilar del nervio radial a nivel del cuello quirúrgico del humero y sigue hacia la bolsa de la articulación braquial.
- b) Nervio cutáneo braquial posterior, se inicia en el tronco basilar del nervio radial en la fosa axilar y se dirige oblicuamente hacia atrás, a veces a través del espesor de la cabeza larga del tríceps, perfora la fascia braquial a nivel del tendón del músculo deltoideo y se ramifica en la piel de la cara postero-lateral del brazo. Sus ramos pueden unirse con los ramos del nervio cutáneo braquial lateral superior.
- c) Ramos articulares, en la región del brazo, se dirigen al m. tríceps, anconeo y raras veces al m. braquial en su parte lateral. En la articulación del codo, parte hacia el m. braquioradial y al extensor radial largo del campo.

- d) Nervio cutáneo antebraquial posterior, se inicia en el tronco basilar del nervio radial en el canal braquiomuscular, al cual acompaña hasta el septo intermuscular lateral, perfora a este último y a la fascia del brazo por el borde lateral del m. braquioradial y se ramifica en la piel de la cara posterior de la parte distal del brazo y la cara dorsal del antebrazo, alcanzando la región de la articulación radio-carpiana. Sus ramos pueden unirse con los ramos cutáneos antebraquiales medial y lateral y también con el ramo dorsal del nervio cubital y el ramo superficial del nervio radial.
- e) Ramo superficial, parte del tronco radial en la fosa ulnar, a nivel del epicóndilo lateral situándose medialmente al m. y braquioradial. Más abajo se aloja por fuera de la arteria radial. En el tercio medio del antebrazo el ramo se desvía hacia lado radial y al pasar entre los tendones del m punto braquioradial y m punto extensor radial largo del carpo en el lado dorsal del borde lateral del antebrazo, perfora la fascia ante braquial un poco más arriba de la articulación radiocarpiana. Después el ramo superficial se ramifica en la piel de la región radial de la articulación radio-carpiana, de la mitad radial del dorso de la mano. El ramo superficial forma ramos comunicantes como el radio comunicante ulnar y forma los nervios digitales para la cara dorsal del primer espacio inter-óseo y las caras dorsal del segundo y tercer dedo.
- f) Ramo profundo, más grueso que el superficial parte del tronco basilar a nivel del epicóndilo lateral entra en el vientre de m. supinador y contornea la porción superior del radio y se dirige oblicuamente hacia abajo por la cara dorsal del antebrazo. Al salir del m. supinador, en la cara dorsal del antebrazo, se sitúa debajo de m. extensor de los dedos, después acompañándose de la arteria inter-ósea posterior sigue distalmente hasta la cara dorsal de la región del carpo. Emite ramos musculares en la región del antebrazo para los músculos: supinador, extensor radial breve del carpo, extensor de los dedos, extensor del meñique, extensor ulnar de carpo, abductor largo del pulgar, extensor breve del pulgar, extensor largo del pulgar, extensor del índice. Emite un ramo llamado nervio inter-óseo ante braquial posterior, en su trayecto emite ramos para la membrana inter-ósea para las bolsas articulares de las



articulaciones carpianas y carpo-metacarpianas y metacarpo-falángicas (16,17).

## **2.5 LESIONES DEL NERVIOS RADIAL EN LAS FRACTURAS DIAFISIARIAS HUMERALES**

La lesión radial, complicación clásica de estas fracturas, modifica el pronóstico inmediato al agravar la función de la mano. Su frecuencia global esta cerca del 10%. En las fracturas expuestas y en traumatismos de alta energía se presenta con mayor frecuencia (16).

El aspecto macroscópico del nervio es raramente conocido porque el abordaje del mismo no es sistemático. Por otra parte, muchos son optimistas ante la frecuente recuperación espontanea del nervio, 9 veces sobre 10 antes de los seis meses. Así la ausencia de recuperación espontanea se sitúa alrededor del 15 % tasa finalmente próxima a la frecuencia de roturas constatadas en preoperatorio cuando el radial es sistemáticamente abordado. Queda un cierto número de casos con el nervio macroscópicamente intacto que no se recuperan. Por todo ello, en presencia de una parálisis radial inmediata tras una fractura cerrada, hay que plantearse la duda de cuál es el riesgo de estar en presencia de una ruptura completa del nervio radial según la localización, el tipo y el desplazamiento de la fractura que nos lleve a intentar su reparación primaria (16,17).

Se trata de fracturas helicoidales u oblicuas en la unión de los tercios medio e inferior, descritas en 1963 por Holstein, en ellas el bisel del fragmento distal se desplaza hacia arriba y hacia afuera lesionando el nervio radial en la zona en que atraviesa el tabique fascial externo (16, 17).

En 1943, un cirujano ortopedista inglés con gran experiencia en lesiones nerviosas abiertas obtenida durante la Primera Guerra Mundial, y en lesiones por proyectiles de armas de fuego durante la Segunda Guerra Mundial, describió la neurapraxia, axonotmesis y neurotmesis, tres grados ordenados en forma creciente de lesión nerviosa. Al día de hoy, la clasificación de este notable médico, Sir Herbert Seddon, es la más utilizada en el mundo, ya que permite no sólo comprender la fisiopatología lesional, sino también establecer un probable pronóstico y sobre todo una conducta terapéutica adecuada (15, 16)

La neuropraxia es un bloqueo en la conducción nerviosa a nivel local, sin afectación axonal y por lo tanto sin degeneración walleriana distal.

La axonotmesis es una lesión propia del axón, asociada a degeneración walleriana distal. El endoneuro y el perineuro están intactos, lo que garantiza una correcta guía del axón en regeneración hasta el extremo distal del sitio de lesión, siendo la velocidad de desplazamiento de las fibras la clásicamente descrita de 1 a 1,5 mm diarios (17, 18). La recuperación de la función también es la regla en este tipo de lesión, aunque con una demora mayor a la neurapraxia, de hasta 6 meses.

La neurotmesis es el grado máximo de lesión, con sección completa del nervio, pérdida absoluta de la función, y ausencia de todo tipo de recuperación espontánea. Unos pocos años después, otro destacado cirujano, Sir Sydney Sunderland, estableció la clasificación que lleva su nombre, en la cual agrega dos grados más a los tres descritos anteriormente, colocándolos entre la axonotmesis y la neurotmesis de Seddon

Las neuropraxias se caracterizan por una desmielinización segmentaria de las fibras de gran tamaño, sin interrupción axonal. En la conducción del nervio motor se puede ver la presencia del bloqueo de la conducción o una disminución significativa en la velocidad de conducción a través del segmento lesionado. Sin embargo la velocidad de conducción hacia el proximal y distal de la lesión sigue siendo normal.

Por lo general se produce una pérdida temporal de la función, que se recupera completamente después de unos pocos días, por lo que su pronóstico es favorable. La sensibilidad es habitualmente conservada, y puede haber sólo disestesia. La estimulación nerviosa en puntos proximales a la lesión se traduce en la falta de respuestas distales.

## **2.6 ANAMNESIS**

Pocos trastornos merecen una historia y el examen físico al igual que las lesiones de los nervios periféricos. Durante el estudio diagnóstico es vital para evaluar tres aspectos principales. En primer lugar el mecanismo de la lesión que proporcionara información importante acerca de la gravedad y evolución posible de la lesión. En segundo lugar, si la lesión puede ser capaz de producir un nervio seccionado o de un neuroma en continuidad, que también puede proporcionar información importante sobre el manejo de la lesión. Por último, el nivel de la lesión y como es la pérdida completa de la paciente de la función, para lo cual se requiere un conocimiento íntimo de las funciones motoras, sensoriales, y la

distribución autonómica del nervio en cuestión. La información recopilada puede insinuar el pronóstico del paciente para la recuperación de la función (18).

El examen físico, además de cerca de inspección para la atrofia muscular, es importante que tanto el grado de pérdida de función motora y sensitiva. Un sistema de clasificación no solo permite una evaluación inicial de la pérdida funcional, sino que también proporciona una manera de supervisar la recuperación de la función en el tiempo. Un sistema útil desarrollado en la Louisiana State University Medical College incluye los grafos de motor para la contracción con diversas cantidades de resistencia y de los grados que hacer más práctico y más énfasis en la capacidad del paciente para localizar los estímulos (17,18).

Un error muy común durante el examen de la función motora es la falta de reconocimiento de la sustitución de otros músculos para producir la acción que se está probando. Este tipo de error pone de relieve la necesidad de un examen exhaustivo en la que se sospecha una lesión del nervio.

Durante las pruebas de la función sensorial, es esencial para probar la sensibilidad en las zonas de un nervio que no se ven empañadas por la superposición de los nervios adyacentes. Esto asegura que los resultados son atribuibles a un solo nervio solamente. Del mismo modo, un nervio puede ser la prueba de la función autonómica observando la presencia o ausencia de gotas de sudor en las zonas autónomas del un nervio (5,16).

Uno de los hallazgos físicos clave es la presencia o ausencia de signo de Tinel. Conseguir que un signo de Tinel implica percusión aguda en el curso del nervio lesionado parestesias, se dice que el signo es positivo. En la fase aguda, del signo de Tinel puede ser útil en la localización del nivel de lesión de los nervios, ya que cualquier área de la lesión del nervio central responderá con parestesias locales en la percusión. Con el tiempo, el avance de un signo de Tinel positivo indica crecimiento, al menos, del fibra fina a través de la lesión y el muñón distal, sin embargo, esto no proporciona un valor predictivo con un respecto al potencial de una importante recuperación distal. Un signo de Tinel negativo de varios meses post lesión puede ser un hallazgo revelador, ya que proporciona una fuerte evidencia en contra de la regeneración neuronal significativa (5,18).

Cabe señalar que no existe alguna aceleración o declaración explícita de los métodos para medir la neuropraxia (si existen para medir los distintos tipos de daños nerviosos periféricos) por lo que las mediciones que se han considerado han sido en base a las manifestaciones

clínicas, estas se dividen básicamente en dos grandes grupos: aquellas subjetivas que son comunicadas por medio del paciente cuando este expresa lo que siente, ya sea un problema en fibras motoras (adormecimiento, falta de fuerza, etc.) o en fibras sensitivas (entumecimientos o sensaciones dolorosas alteradas) y aquellas que son medidas mediante exámenes clínicos, lo que se hace es medir los niveles de los metabolitos producidos por tal de favorecer la regeneración o el crecimiento axonal, entre los que están el CAMP que echa a andar mecanismos intrínsecos de crecimiento axonal o la proteína kinasa A ( PKA) que favorece la elongación axonal, la proteína CREB que promueve la regeneración de axones espinales en vivo, a su vez hay una serie de factores de transcripción que ayudan y complementan otras proteínas o factores con el objetivo de producir un rebrote o una regeneración de los tejidos nerviosos periféricos como respuesta al daño sufrido.

Las lesiones traumáticas se dividirán en altas y bajas en dependencia del sitio de la lesión. En la parálisis baja del nervio radial se encuentran paralizados los músculos extensor de los dedos, abductor largo del pulgar, extensor corto y largo del pulgar, por lo tanto la pérdida funcional está dada por la pérdida de la extensión digital de 1º, 2º, 3º, 4º 5º, la abducción del primer dedo (17,18).

La pérdida sensitiva de la zona autónoma se encuentra en el primer espacio dorsal de la mano. La parálisis radial alta, además de los músculos paralizados en la parálisis baja, se paralizan los extensores de muñeca y el supinador largo, la pérdida funcional consiste en la abolición de la supinación del antebrazo, extensión de la muñeca, extensión digital de 1 º, 2 º, 3º, 4º, 5º, abducción del pulgar (17).

Los requisitos básicos son la extensión de la muñeca, extensión digital y la abducción del pulgar, teniendo como músculos disponibles a los flexores de muñeca y al pronador redondo (18).

## **2.7 EVALUACIÓN ELECTROFISIOLÓGICA**

La evaluación electrofisiológica de una lesión del nervio periférico es casi tan importante como el examen clínico cuidadoso. El electromiograma (EMG) es el método más usado en la evaluación electrofisiológica. En un EMG normal, 3 fases deben ocurrir. La primera fase es una breve ráfaga de energía eléctrica (inserción) de la actividad debido a la colocación de la aguja dentro del músculo. En la segunda fase, el musculo esta en reposo. Cuando es una

inervación normal, el trazado en reposo debe ser plano. En la tercera fase una respuesta eléctrica en forma de un potencial de acción motor de la unidad se produce cuando el paciente trata de realizar la contracción voluntaria de los músculos o cuando el técnico estimula el nervio que suministra (5).

Durante los primeros días post lesión, el nervio distal todavía puede ser estimulado para producir la función muscular distal debido a que la degeneración walleriana necesita tiempo para avanzar por el extremo distal de un nervio. Sin embargo, después de 48 a 72 horas esta respuesta a la estimulación ya no se produce. Los cambios por denervación, en la EMG no aparecen hasta por lo menos 2 a 3 semanas después de la lesión. Estos cambios típicos incluyen:

- a) La pérdida o reducción extrema de la actividad de inserción en la primera fase de las pruebas del EMG.
- b) Descarga espontánea rápida, bifásica de las ondas de baja amplitud.
- c) Fibrilaciones en lugar de un plano trazado cuando el músculo está en reposo.

Además de la evaluación del EMG, el médico también puede realizar la estimulación del nervio, los estudios de conducción sensorial, o estudios somatosensoriales para definir con mayor precisión el nivel de una lesión en particular y su progreso con respecto a la recuperación funcional final (5).

### **III. Objetivos**

#### **3.1 General**

Determinar la incidencia acumulada de neuropraxia radial por tipo de abordaje quirúrgico en osteosíntesis de diáfisis humeral.

## **IV. MATERIAL Y METODOS**

### **4.1 Tipo de estudio**

Estudio de Tipo Descriptivo en el cual se determinó la incidencia acumulada de neuropraxia radial por tipo de abordaje quirúrgico en el tratamiento de fracturas de diáfisis humeral en pacientes atendidos en el departamento de Traumatología y Ortopedia del Hospital Roosevelt durante el periodo de enero a octubre del 2011.

### **4.2 Población**

Pacientes de ambos sexos, de 12 años en adelante sometidos a cirugía de osteosíntesis de la diáfisis humeral.

### **4.3 Sujeto a estudio**

Pacientes que presentaron neuropraxia radial como complicación secundaria a cirugía de osteosíntesis de la diáfisis humeral.

### **4.4 Tamaño de la Muestra**

Se tomó a todos los pacientes que fueron sometidos a cirugía de osteosíntesis de la diáfisis humeral durante el período de estudio.

### **4.5 Criterios de Inclusión**

- a) Pacientes con edad de 12 años en adelante.
- b) Pacientes con fracturas cerradas de diáfisis humeral con indicación de tratamiento quirúrgico

### **4.6 Criterios de Exclusión**

- a) Pacientes con lesión del nervio radial previo a la intervención quirúrgica.
- b) Pacientes con antecedente médico de Diabetes Mellitus.

#### 4.7 Operacionalización de Variables

Variable	Definición conceptual	Definición operacional	Tipo de variable	Escala de medición	Unidad de medida
Incidencia Acumulada	Proporción de individuos que desarrollan determinada enfermedad en un periodo dado	Número de casos nuevos en un periodo / numero de sujetos susceptibles al inicio de dicho periodo	Cuantitativa	Razón	Número de casos nuevos en un periodo / numero de sujetos susceptibles al inicio de dicho periodo
Neuropraxia Radial	Bloqueo de la conducción a través del nervio radial	Incapacidad para abducir el pulgar y/o dorsiflexión de la muñeca y/o la separación de los dedos del eje de la mano	Cualitativa	Nominal	Si No
Tipo de abordaje	Incisión que se realiza a través de la piel en un procedimiento quirúrgico	Anterior Anterolateral Posterior	Cualitativa	Nominal	Anterior Anterolateral Posterior
Fractura de Diáfisis Humeral	Fractura localizada entre el borde inferior de la inserción del musculo pectoral mayor y una línea situada a unos cuatro traveses de dedo	Fracturas localizadas entre la metáfisis proximal y la metáfisis distal	Cualitativa	Nominal	Si No



	en sentido proximal a la interlinea articular del codo				
Edad	Tiempo transcurrido a partir del nacimiento de una persona	12 años en adelante	Cualitativa	Razón	Años
Sexo	Condición orgánica que define a una persona como hombre o mujer	Pacientes masculinos o femeninos	Cualitativa	Nominal	Masculino Femenino

#### **4.8 Proceso de Selección de la Muestra**

La muestra fue el universo completo de pacientes que cumplieron con los criterios de inclusión. Los pacientes incluidos fueron captados a su ingreso a los distintos servicios del Departamento de Traumatología y Ortopedia del hospital Roosevelt, siendo estos Emergencia, Cirugía C, Cirugía E y Cirugía A, además se incluyeron pacientes que se encontraban en los servicios del Departamento de Cirugía de Hospital Roosevelt, que tuvieron seguimiento por parte del Departamento de Traumatología y Ortopedia y que cumplían con los criterios de inclusión. En este primer acercamiento con el paciente se llenó la boleta de recolección de datos. Este proceso se efectuó en dos fases, la preoperatoria donde se recabaron datos del paciente, siendo éstos el número de registro clínico, edad y sexo. En el postoperatorio inmediato, es decir, durante las primeras 24 horas después de la cirugía, se llevó a cabo la segunda y última fase de recolección de datos, en la cual se realizó una evaluación clínica para determinar el abordaje utilizado y si existió presencia o no de neuropraxia radial, pidiéndole al paciente que realizara movimientos de abducción del pulgar, flexión dorsal de las muñecas así como alejar los dedos del eje de la mano. En las dos fases de la recolección de datos el médico investigador fue quien realizó la evaluación clínica pre y posoperatoria de los pacientes. A partir de los datos recolectados en las boletas se ingresó la información a una base de datos para realizar el trabajo estadístico correspondiente.

#### **4.9 Instrumento de recolección de datos**

Se utilizó la boleta de recolección de datos elaborada según las variables a estudio. (ver anexo 1)

#### **4.10 Plan de análisis estadístico**

Se ingresó la información de las boletas de recolección de datos en el programa de Microsoft Excel 2007. Estos datos se presentaron de acuerdo a tablas de frecuencia y fueron realizadas gráficas simples en base a dichas tablas.

#### 4.11 Aspectos Éticos de la Investigación

Dentro del instrumento de recolección no se incluyeron datos generales de los pacientes sujetos a estudio, únicamente se anotó el número de registro clínico. El estudio no influyó en la evolución ni pronóstico postoperatorio de cada paciente.

#### 4.12 Material y Costos

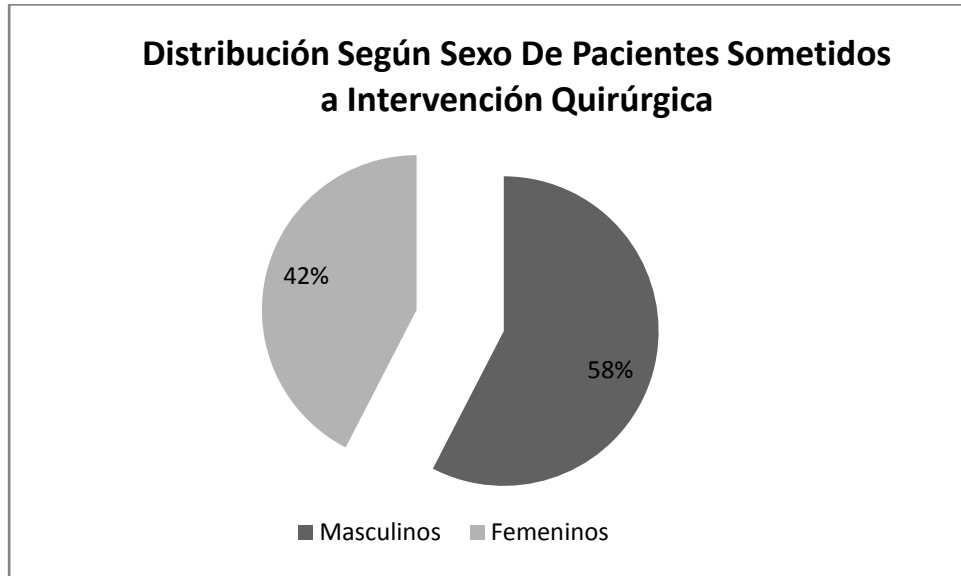
<b>Articulo</b>	<b>Costo Q.</b>
Hojas Papel Bond tamaño Carta	100.00
Tinta para Impresora	150.00
Lapiceros	5.00
Folder tamaño carta	10.00
<b>TOTAL</b>	<b>265.00</b>

#### 4.13 Recursos Humanos

Se contó con el apoyo del grupo de residentes del Departamento de Traumatología y Ortopedia del Hospital Roosevelt para la selección de los pacientes sujetos a estudio. También se incluye a los médicos investigador, asesor y revisor.

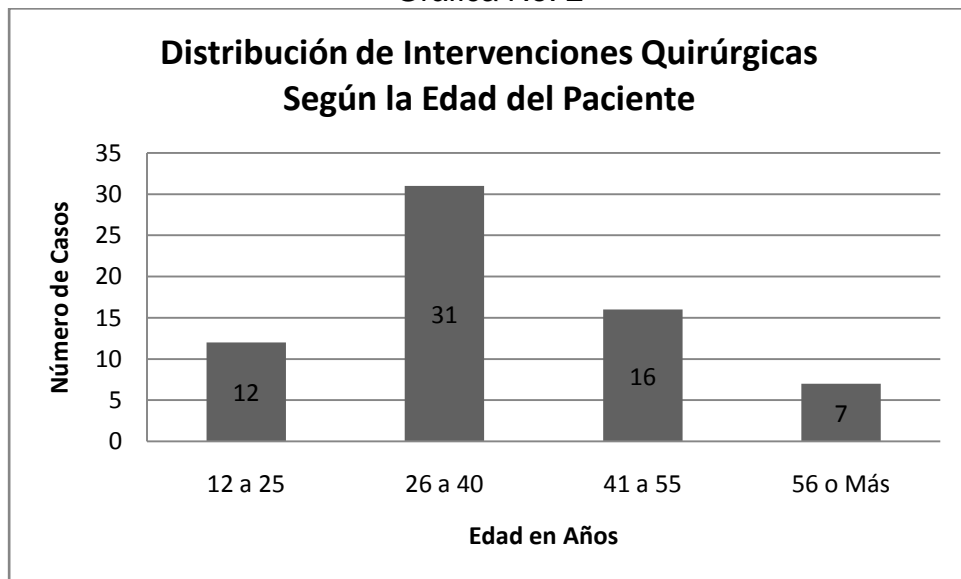
## V. RESULTADOS

Gráfica No. 1



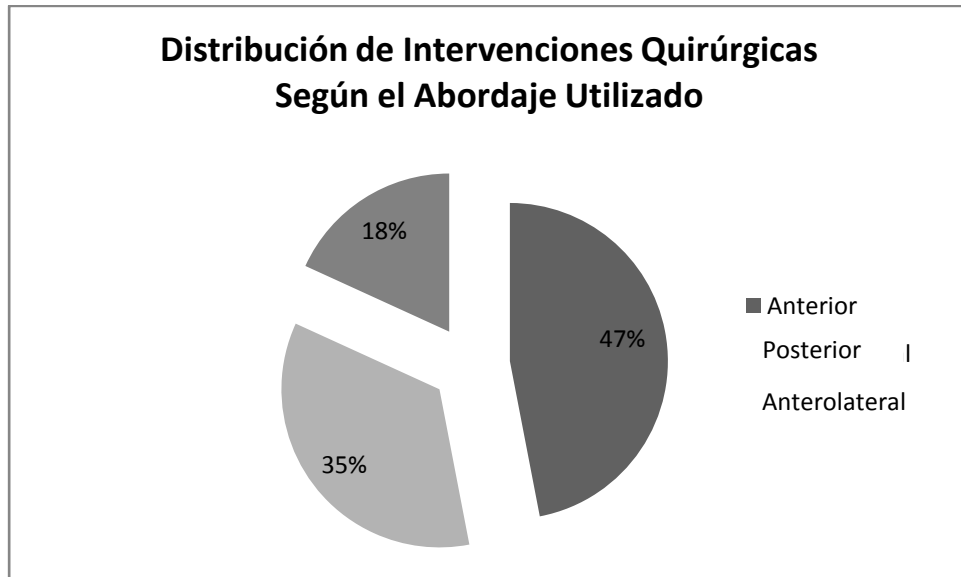
Fuente: Boleta de recolección de datos

Gráfica No. 2



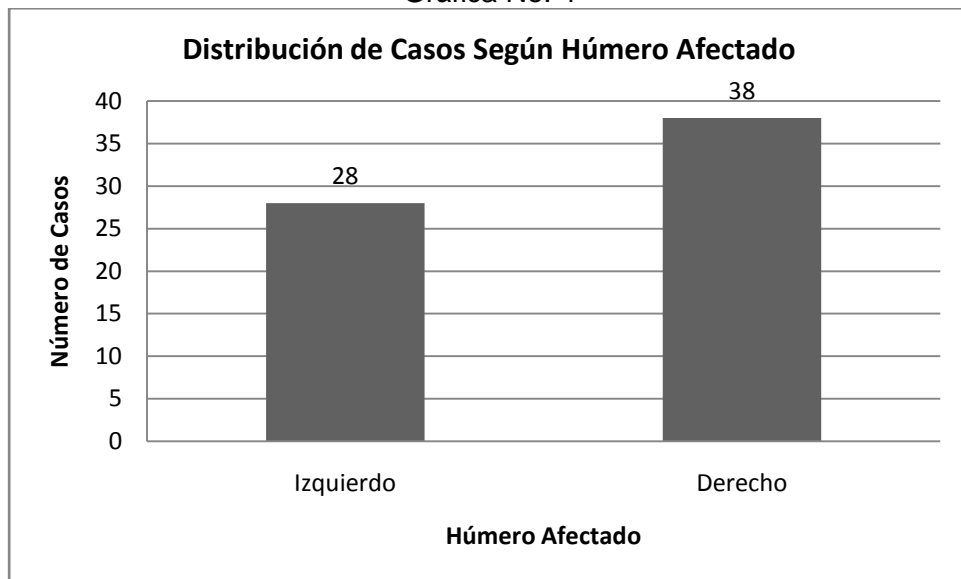
Fuente: Boleta de recolección de datos

Gráfica No. 3



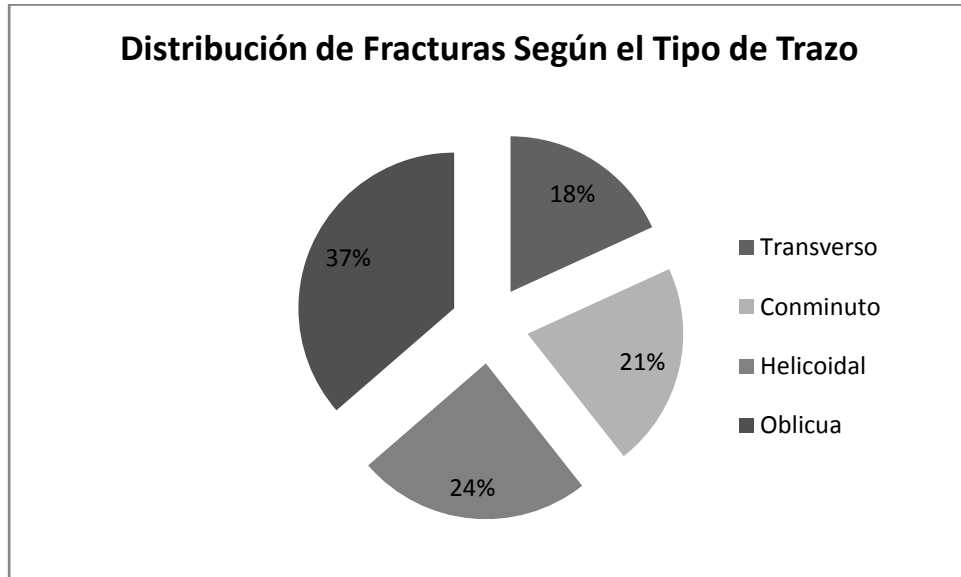
Fuente: Boleta de recolección de datos

Gráfica No. 4



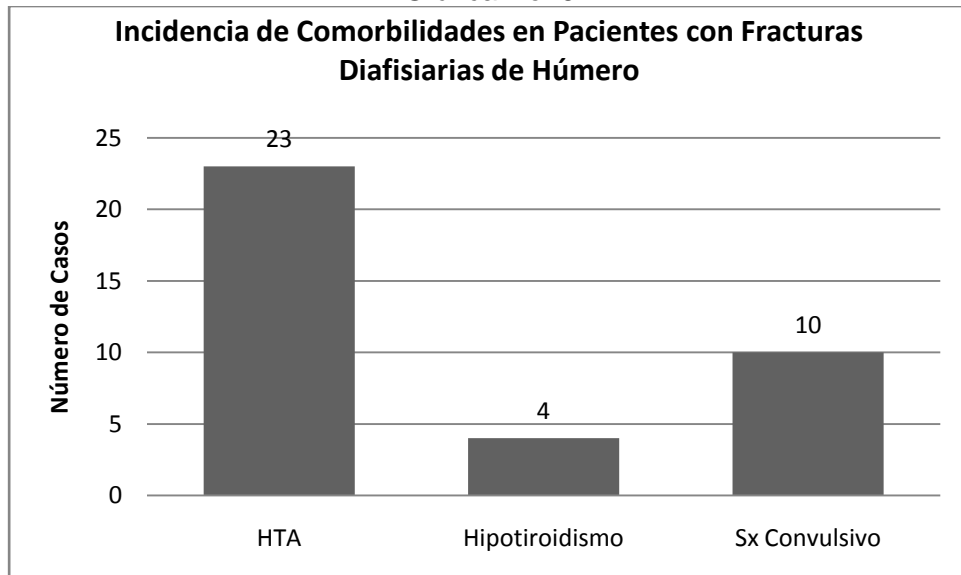
Fuente: Boleta de recolección de datos

Gráfica No.5



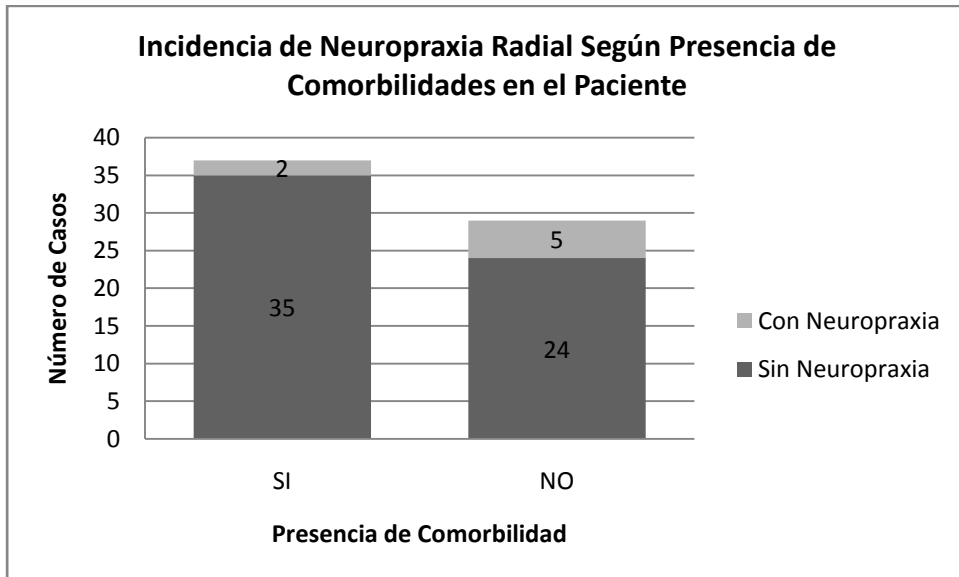
Fuente: Boleta de recolección de datos

Gráfica No. 6



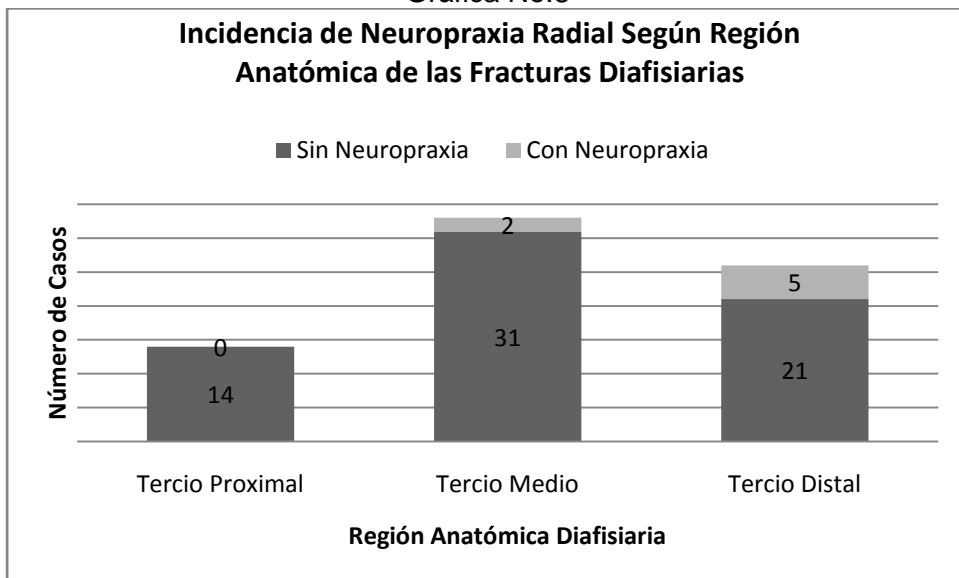
Fuente: Boleta de recolección de datos

Gráfica No. 7



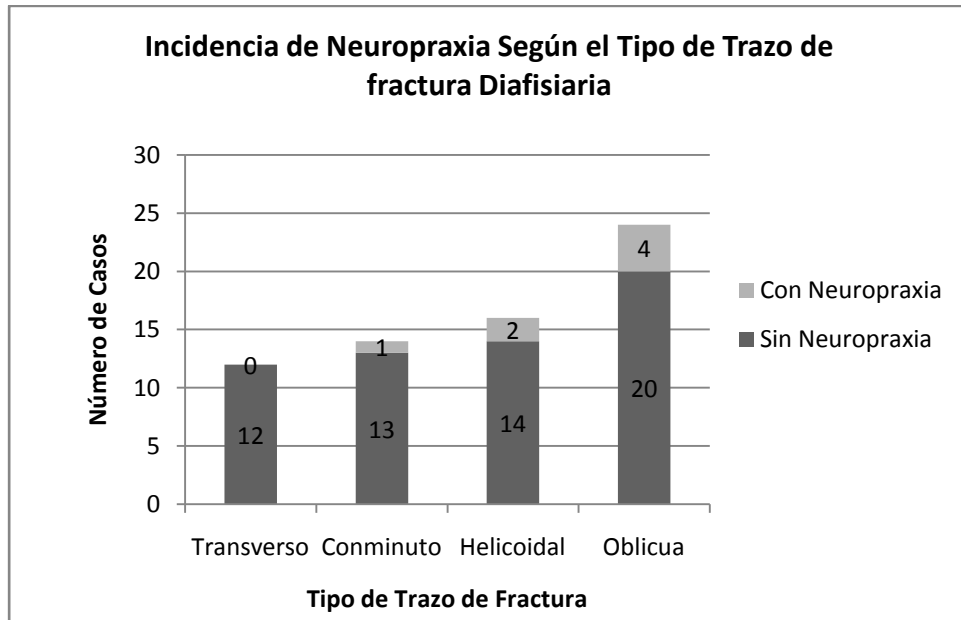
Fuente: Boleta de recolección de datos

Gráfica No.8



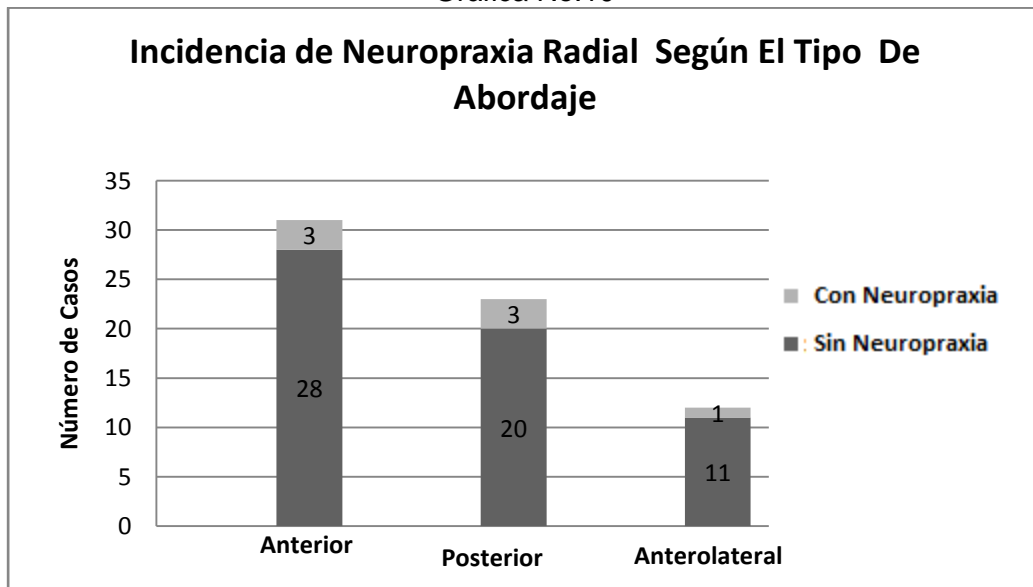
Fuente: Boleta de recolección de datos

Gráfica No.9



Fuente: Boleta de recolección de datos

Gráfica No.10



Fuente: Boleta de recolección de datos



## VI. DISCUSIÓN Y ANÁLISIS

La población estudiada abarcó 66 pacientes de cualquier sexo, con edades comprendidas entre los 14 y 68 años, con diagnóstico de fractura cerrada de diáfisis humeral sin lesión neurológica previo a la cirugía y que fueron sometidos a osteosíntesis mediante cualquiera de los tres abordajes descritos, anterior, anterolateral y posterior y sin diagnóstico de diabetes mellitus. De ésta población la mayoría de pacientes incluidos en el estudio fueron de sexo femenino (58%) y la mayoría fueron también adultos jóvenes comprendidos entre las edades de 26 a 40 años.

En 3 (15%) pacientes tratados con abordaje posterior de un total de 20, se presentó neuropraxia radial; en 3 (11%) pacientes tratados con abordaje anterior de un total de 28, se presentó neuropraxia radial; y en 1 (9%) paciente tratado con abordaje anterolateral de un total de 11, se presentó neuropraxia radial, con lo cual se concluye que el abordaje quirúrgico en casos de osteosíntesis por fracturas cerradas de diáfisis humeral con mayor incidencia acumulada de neuropraxia del nervio radial es el posterior, seguido por el anterior en segundo lugar y el anterolateral en último lugar con la menor incidencia acumulada de dicha patología.

La incidencia acumulada de neuropraxia radial fue de 9% para el abordaje anterolateral, 11% para el abordaje anterior y de 15% para el abordaje posterior.

La única indicación para el tratamiento quirúrgico y la utilización de alguno de los abordajes estudiados fueron fracturas cerradas de la diáfisis humeral, y la única complicación incluida en el estudio fue la neuropraxia radial.

En la práctica quirúrgica el abordaje anterior sigue siendo el más utilizado, y a su vez, se evidencia que sigue siendo el más seguro con respecto al riesgo de neuropraxia iatrogénica del nervio radial.

## **6.1 Conclusiones**

**6.1.1** El abordaje más utilizado fue el anterior (47%) seguido del posterior (35%) y por último el anterolateral (18%).

**6.1.2** En 3 (15%) pacientes tratados con abordaje posterior de un total de 20, se presentó neuropraxia radial; en 3 (11%) pacientes tratados con abordaje anterior de un total de 28, se presentó tal complicación y en 1 (9%) paciente tratado con abordaje anterolateral se un total de 11 se presentó neuropraxia.

## **6.2 Comentario**

En la práctica quirúrgica el abordaje anterior sigue siendo el más utilizado, y a su vez, se evidencia que sigue siendo el más seguro con respecto al riesgo de neuropraxia iatrogénica del nervio radial.

## VII. REFERENCIAS BIBLIOGRAFICAS

(1) Huerta J. Luna D. Lesión del nervio radial posterior a la fijación diafisaria del humero con placa de compresión dinámica y enclavado endomedular. Acta Ortopédica Mexicana, México 2008; 22 (5): Sep.-Oct: 287.291. Disponible en: [www.medigraphic.com/pdfs/ortope/or-2008/or085c.pdf](http://www.medigraphic.com/pdfs/ortope/or-2008/or085c.pdf)

(2) Christensesn S. Humeral shaft fractures. Operative and Conservative Treatment. Acta Chir. Scand. 2007; 133(8): Agosto: 455.461.

(3) Zamora J. Modrego M. Seral B. Seral F. Tratamiento de las fracturas diafisarias de humero mediante osteosíntesis con placa. Revista Española de Cirugía Osteoarticular; España 2002; 37(2012); 173-177. Disponible en: [www.cirugiaosteorticular.or/adaotningsstym/.../358\\_Art.173.pdf](http://www.cirugiaosteorticular.or/adaotningsstym/.../358_Art.173.pdf)

(4) Reyes C. Valencia M. Garia L. Osteosíntesis de la diáfisis del humero con placas. Revista Colombiana de Ortopedia y Traumatología. Colombia, 2005; 19(4): Diciembre 27-33. Disponible en: [www.sccot.org.co/.../RevistaColombianaDiciembre2005--Osteosintesis%20de/20la%20diafisis%2027-33.pdf](http://www.sccot.org.co/.../RevistaColombianaDiciembre2005--Osteosintesis%20de/20la%20diafisis%2027-33.pdf)

(5) Amillo S., Barrios R. H., Martinez-Peric R., Losada J. Surgical treatment of the radial nerve lesions associated with fractures of humerus. Journal of Orthopedics and Trauma. 2003; 12 (7), 211.215.

(6) Hak D. Radial nerve palsy associated with fractures of the shaft of the humerus: a systematic review. Journal of Bone Joint Surgery; Reino Unido 2005; 87(12): 1647-1652. Disponible en: [www.ortosuoersite.com/view.aspx?rid=36779](http://www.ortosuoersite.com/view.aspx?rid=36779)

(7) Richard H., Lange M. Fractures of the humerus shaft AAOS,OKU Trauma; Suiza 2006; 83(10): 25-34

(8) Alonso G. Complications of surgical treatment of humeral shaft fractures managed with a UHN pin: comparison of antegrade versus retrograde insertion. Acta Ortopédica Mexicana, México, 2005; 19(1): May.-June: S22-S27. Disponible en : [www.mediqrphic.com/pdfs/ortope/or-2005/pos051e](http://www.mediqrphic.com/pdfs/ortope/or-2005/pos051e).

(9) Hassan M. Riaz M. Radial nerve injuries; Presenting as wrist drop-analysis of 100 patients. Professional Medical Journal Estados Unidos; 2008; 15(1): 67-73. Disponible en: [www.theprofesional.com/v15n1/Prof-1224.pdf](http://www.theprofesional.com/v15n1/Prof-1224.pdf)

(10) Klaue K., Kowalski ., Perren S. Internal fixation with a selfcompressing plate and lag screw : improvements of the plate hole and screw design Journal of Orthopedics and Trauma, Suiza 2001;12(5)289.296

(11) Saunders W. An outline of the treatment of humeral shaft fracture American College of Surgeons on Trauma, Estados Unidos, 2005,2005; 8ava edicion ; 339-415

(12) Meekers F, Broos P. Operative treatment of humeral shaft fractures. The Leuven experience. Acta Ortopædica Bélgica; Bélgica 2002; 68(5) 462 – 470. Disponible en : [www.actaorthopedica.be/acta/dowload/.../04-meekersbroos.pdf](http://www.actaorthopedica.be/acta/dowload/.../04-meekersbroos.pdf)

(13) Ramin M,. Jupiter J. Operative management of dyaphyseal fractures of the humerus. Plate versus nail. Orthopedics Review, Estados Unidos 2008; 8(9): 347 93.104.

(14) Mejía D, Morales R. Ciniega M. Resultados funcionales de dos abordajes quirúrgicos en pacientes con fractura de humero distal tipo C (AO). Acta Ortopédica Mexicana; México 2008 ; 22(1) 26'30. Disponible en: [www.medigraphic.com/pdfs/ortope/or.2008/pr081f.Pdf](http://www.medigraphic.com/pdfs/ortope/or.2008/pr081f.Pdf)

(15) Henley M. B., Monrie M., Tencer A. F.- Biomechanical comparison of methods of fixation of a midshaft osteotomy of the humerus. Journal of Ortopedics and, Trauma, Estados Unidos 2001; 10(5)14-20

(16) Holstein A., Lewis G. B. Fractures of the humerus with radial nerve paralysis. Journal of Bone and Joint Surgery , Estados Unidos 2005 45/A(1382-1288)

(17) Foster R. J., Swiontkowski M.F., Bach A. Radial nerve palsy causes by open humeral shaft fractures. Journal of hand Surgery, Estados Unidos 2001; 18(A)121-124

(18) Pollock F. H., Drake D., Bovil E. G., Dayl L., Trafton P. Treatment of radial neuropathy associated with fractures of the humerus. Journal of Bone and Joint Surgery, Estados Unidos 2001: 63(A) 239.243

(19) Kretschmer T. Antoniadis G. Veit Braun, M Evaluation of iatrogenic lesions in 722 surgically treated cases of peripheral nerve trauma. Journal of Neurosurgery. Estados Unidos, 2001 94:905 –912. Disponible en : [www.ncbi.nlm.nih.gov/pubmed/11409518](http://www.ncbi.nlm.nih.gov/pubmed/11409518)

(20) Hasbun J. López A. Fracturas diafisarias de humero manejadas con clavos endomedulares de Ender. Revisa Medica Universidad Nacional Autónoma de Honduras; Honduras; 2000; (15)(3:222-224. Disponible en:

(21) Demirel M. Turham E. Dereboy F. Interlocking nailing of humeral shaft A retrospective study of 114 patients. Indian Journal of Medical Sciences; India 2005; 59(10); 436-442. Disponible en: [www.indiajmedsci.org](http://www.indiajmedsci.org)

(22) Putti. B. Uppin R. Locked intramedullary nailing versus dynamic compression plating for humeral shaft fractures. Journal of Orthopaedic Surgery; Reino Unido 2009; 17 (2); 139-141. Disponible en: [www.josonline.or/pdf/v17i2p139.pdf](http://www.josonline.or/pdf/v17i2p139.pdf)

(23) Martínez M. Herrera A. Epidemiológica de la fracturas diafisarias de humero The epidemiology of humeral shaft fractures. Mapfre Medicina; España 2001; 12(4) 261.264. Disponible en <http://sid.usal.es/docs/f8/ART8624/humero.pdf>

(24) Mancilla L. Osteosíntesis con placa puente en fracturas diafisarias conminutas de humero. Revista Medica Herediana; Perú 2007; 18(4): 200-204. Disponible en: [http://scielo.org.pe/scielo.php?pid=S1018330X2007000400004&script=sci\\_arttext](http://scielo.org.pe/scielo.php?pid=S1018330X2007000400004&script=sci_arttext)

(25) Zimmerman M. C., Waite A., Deehan M., Tovey J., Oppenheim W. A biomechanical analysis of four humeral fracture fixation systems. Journal of Orthopedics and Trauma, Estados Unidos 2004; 16(8) 233-239

## VIII. Anexos

### Anexo 1

Boleta de recolección de datos

### INSTRUMENTO DE RECOLECCIÓN DE DATOS

No. De Boleta: \_\_\_\_\_ No. De Registro \_\_\_\_\_ Edad: \_\_\_\_\_

Comorbilidad(es): \_\_\_\_\_

Sexo: Masculino  Femenino

Húmero Afectado : Derecho  Izquierdo

Tipo de Abordaje Utilizado:

Anterior	<input type="radio"/>
Anterolateral	<input type="radio"/>
Posterior	<input type="radio"/>

Presencia de Neuropraxia Radial:

Si	<input type="radio"/>
No	<input type="radio"/>

Trazo de Fractura

Tranverso	<input type="radio"/>
Oblicuo	<input type="radio"/>
Helicoidal	<input type="radio"/>
Conminuto	<input type="radio"/>

Región Anatómica Afectada

Tercio Proximal	<input type="radio"/>
Tercio Medio	<input type="radio"/>
Tercio Distal	<input type="radio"/>

## **PERMISO DEL AUTOR PARA COPIAR EL TRABAJO**

El Autor concede permiso para reproducir total o parcialmente y por cualquier medio la tesis titulada: "Incidencia Acumulada De Neuropraxia Radial Por Tipo De Abordaje Quirúrgico En El Tratamiento De Fracturas De Diáfisis Humeral" para propósitos de consulta académica. Sin embargo, quedan reservados los derechos de autor que confiere la ley, cuando sea cualquier otro motivo diferente al que se señala lo que conduzca a su reproducción o comercialización total o parcial.