

**UNIVERSIDAD DE SAN CARLOS DE GUATEMALA
FACULTAD DE CIENCIAS MÉDICAS
ESCUELA DE ESTUDIOS DE POSTGRADO**

**HALLAZGOS CEREBRALES POR TOMOGRAFÍA
COMPUTARIZADA PACIENTES VIH/SIDA**

MARVIN ESTUARDO CANIZ MILIAN

**Tesis
Presentada ante las autoridades de la
Escuela de Estudios de postgrados de la
Facultad de Ciencias Médicas
Maestría en Ciencias Médicas con Especialidad en Radiología e Imagen Diagnóstica
Para obtener el grado de
Maestro en Ciencias Médicas con Especialidad en Radiología e Imagen Diagnóstica**

Abril 2015



Facultad de Ciencias Médicas Universidad de San Carlos de Guatemala

UNIVERSIDAD DE SAN CARLOS DE GUATEMALA

LA FACULTAD DE CIENCIAS MÉDICAS

ESCUELA DE ESTUDIOS DE POSTGRADO

HACE CONSTAR QUE:

El Doctor: Marvin Estuardo Caniz Milian

Carné Universitario No.: 100021180

Ha presentado, para su EXAMEN PÚBLICO DE TESIS, previo a otorgar el grado de Maestro en Ciencias Médicas con Especialidad en Radiología e Imagen Diagnóstica, el trabajo de tesis **“Hallazgos cerebrales por tomografía computarizada pacientes VIH/SIDA”**

Que fue asesorado: Dr. Erick Eduardo Maldonado Muñoz

Y revisado por: Dr. Julio Fuentes Mérida MSc.

Quienes lo avalan y han firmado conformes, por lo que se emite, la ORDEN DE IMPRESIÓN para marzo 2015.

Guatemala, 13 de marzo de 2015


Dr. Carlos Humberto Vargas Reyes MSc.
Director
Escuela de Estudios de Postgrado


Dr. Luis Alfredo Ruiz Cruz MSc.
Coordinador General
Programa de Maestrías y Especialidades





/mdvs



**ESCUELA DE ESTUDIOS DE POSTGRADOS
FACULTAD DE MEDICINA
UNIVERSIDAD DE SAN CARLOS DE GUATEMALA
HOSPITAL REGIONAL DE OCCIDENTE
QUETZALTENANGO**

Quetzaltenango 19 de Febrero de 2015

**Doctor
Luis Alfredo Ruiz Cruz
Coordinador General de Programa de Maestría y Especialidades
Escuela de Estudios de Post Grado
Guatemala**

Respetable Dr. Ruiz:

De manera atenta me dirijo a usted, deseándole toda clase de éxitos en sus labores diarias. Así mismo me permito informarle que he revisado el trabajo de tesis titulado: "HALLAZGOS CEREBRALES POR TOMOGRAFÍA COMPUTARIZADA PACIENTES VIH/SIDA. HOSPITAL REGIONAL DE OCCIDENTE 2012" a cargo del **Dr. Marvin Estuado Caniz Milián**, mismo que he aprobado previo a Optar el Grado de Maestro en Ciencias Médicas con Especialidad en Radiología e Imágenes Diagnosticas, para dar cumplimiento al Normativo y Manual de Procedimientos de la Escuela de Estudios de Postgrado de la Facultad de Ciencias Médicas.

Agradeciendo la atención a la presente me suscribo de usted, atentamente.

EN BUSCA DE LA EXCELENCIA ACADEMICA

"Id y Enseñad a Todos"


**DR. JULIO FUENTES MERIDA MSc.
REVISOR DE TESIS
ESCUELA DE ESTUDIOS DE POST GRADO
HOSPITAL REGIONAL DE OCCIDENTE**



Quetzaltenango, 22 de agosto de 2014

Dr. Luis Alfredo Ruiz Cruz
Coordinador General
Programa de Maestrías y Especialidades

Por este medio hago constar que he revisado y aprobado el trabajo de tesis HALLAZGOS CEREBRALES POR TOMOGRAFÍA COMPUTARIZADA PACIENTES VIH/SIDA. HOSPITAL REGIONAL DE OCCIDENTE 2012, a cargo de Marvin Estuardo Caniz Milián, residente de Radiología para dar cumplimiento al normativo y manual de procedimientos de la escuela de postgrados de la facultad de ciencias médicas

Sin otro particular, de usted deferentemente.

“ID Y ENSEÑAD A TODOS”



Dr. Eric Eduardo Maldonado Muñoz

Asesor de Tesis de Investigación

Dr. Eric Eduardo Maldonado Muñoz

Colegiado 4671

Msc Radiología e Imágenes Diagnósticas

Msc Educación Superior

UNIVERSIDAD DE SAN CARLOS DE GUATEMALA
FACULTAD DE CIENCIAS MÉDICAS
ESCUELA DE ESTUDIOS DE POST GRADO DE MEDICINA
MAESTRÍA EN CIENCIAS MÉDICAS CON ESPECIALIDAD EN DE RADIOLOGÍA E
IMÁGENES DIAGNÓSTICAS

RESUMEN

HALLAZGOS CEREBRALES POR TOMOGRAFÍA COMPUTARIZADA PACIENTES

VIH/SIDA.

Dr. Marvin Estuardo Caniz Milián

PALABRA CLAVE

Neuroinfección, SIDA/VIH, Tomografía

RESUMEN

Objetivo: (1) Identificar tomográficamente los hallazgos cerebrales en pacientes VIH positivos en el Hospital Regional de Occidente. (2) Determinar que sexo es el más afectado. (3) Determinar grupo etario más frecuente. (4) Determinar el lugar de origen de los pacientes con afección. (5) Relacionar los factores de riesgo de los pacientes con afección. (6) Agrupar los hallazgos positivos en Tomografía Computarizada por patrones de imagen que correlacionen con diagnósticos diferenciales posibles.

Material y Método: Descriptivo-prospectivo-transversal-observacional con un total de 32 pacientes en el período comprendido de enero a diciembre del 2012, se incluyó al 100% de los pacientes con diagnóstico confirmado de VIH y a demás presentaron síntomas neurológicos y a quienes se les realizó Tomografía cerebral

Resultados: La principal patología encontrada en el sexo masculino fue la atrofia cerebral desusual para la edad del paciente, sin embargo este hallazgo se correlacionó también con el antecedente de alcoholismo ya que fue el principal factor de riesgo en este género. En el sexo femenino la principal patología fue la Masa Focal con Realce compatible con toxoplasmosis. Entre los factores de riesgo encontrados, los principales fueron el tener más de una pareja sexual, consumo de alcohol y residir en lugares fronterizos como Malacatán y Coatepeque. El cien por ciento de los pacientes negaron haber sido abusados sexualmente, ser homosexuales, haber recibido transfusiones sanguíneas o usar drogas endovenosas.

Conclusiones: La tomografía cerebral es un método de gran relevancia, con una buena sensibilidad y una excelente disponibilidad para el estudio de pacientes con VIH y datos de neuroinfección. Es el estudio inicial de imagen ya que está disponible en la mayoría de hospitales de referencia nacional.

UNIVERSITY OF SAN CARLOS DE GUATEMALA
FACULTY OF MEDICAL SCIENCES
POST SCHOOL STUDIES DEGREE OF MEDICINE
MASTER OF SCIENCE WITH SPECIALIST MEDICAL RADIOLOGY AND DIAGNOSTIC
IMAGING

ABSTRACT

FINDINGS BY BRAIN CT SCAN HIV / AIDS PATIENTS

Dr. Marvin Estuardo Caniz Milián

KEYWORD

Neuroinfection, HIV / AIDS, CT

ABSTRACT

Objective: (1) Identify the brain tomographic findings in HIV positive patients in the Regional Hospital of the West. (2) Determine that sex is the most affected. (3) Determine most common age group. (4) Determine the place of origin of the patients condition. (5) Relate the risk factors of patients with the condition. (6) Grouping positive findings on computed tomography image patterns that correlate with differential diagnosis.

Material and Methods: Descriptive, prospective observational-transverse-a total of 32 patients in the period from January to December 2012, included 100% of patients with confirmed HIV diagnosis and had other neurological symptoms and who are brain scan performed

Results: The main pathology found in males was the desusual brain atrophy for the patient's age, however this finding was also correlated with a history of alcoholism and that was the main risk factor in this genre. In the female the main pathology was Focal mass with enhancement compatible with toxoplasmosis. Among the risk factors found, the main ones were having more than one sexual partner, alcohol and reside in border areas as Malacatán and Coatepeque. One hundred percent of patients denied having been sexually abused, being gay, having received blood transfusions or intravenous drug use.

Conclusions: The brain scan is a method of great importance, with good sensitivity and excellent availability for the study of patients with HIV and neuroinfection data. It is the initial imaging study as it is available in most national referral hospitals.

INDICE DE CONTENIDOS

INDICE DE TABLAS

	No.	De	página
I- INTRODUCCION.....	1		
II- ANTECEDENTES.....	3		
III- OBJETIVOS.....	4		
IV- MATERIAL Y METOS.....	34		
4.1 PROCESO DE INVESTIGACION.....	36		
4.2 OPERACIONALIZACION DE VARIABLES.....	37		
V- RESULTADOS.....	39		
VI- DISCUSION Y ANALISIS DE RESULTADO.....	48		
6.1 CONCLUSIONES.....	50		
6.2 RECOMENDACIONES.....	51		
VII-REFERENCIAS BIBLIOGRÁFICAS.....	52		
VIII- ANEXOS.....	54		

INDICE DE CUADROS

CUADRO NO. 1.....	39
CUADRO NO. 2.....	40
CUADRO NO. 3.....	41
CUADRO NO. 4.....	42
CUADRO NO. 5.....	43
CUADRO NO. 6.....	44
CUADRO NO. 7.....	45
CUADRO NO. 8.....	46
CUADRO NO. 9.....	47

I. INTRODUCCIÓN

El compromiso neurológico es una complicación frecuente de la enfermedad VIH/SIDA y se asocia con una elevada morbilidad.

Estas complicaciones pueden clasificarse en primeras, o sea aquellas vinculadas directamente con el retrovirus, y secundarias, que incluyen las infecciones oportunistas y tumores relacionados con la inmunidad.

Las manifestaciones neurológicas pueden presentarse en cualquiera de los tres estadios en que se divide la historia natural de la enfermedad. Durante la etapa inicial o síndrome retroviral agudo, las manifestaciones clínicas más comunes son la meningitis aséptica, la mielitis aguda de seroconversión, las neuropatías periféricas y el síndrome de Guillan-Barré.

En la etapa intermedia o crónica predominan las neuropatías de causas inmunes y las que se asocian a toxicidad por fármacos antirretrovirales, especialmente didanosina y estavudina o por otras drogas utilizadas en el tratamiento de estos pacientes.

En la etapa final o de SIDA propiamente dicha, las infecciones oportunistas y los tumores que comprometen el sistema nervioso central son las causas más frecuentes del compromiso neurológico.

Solo existe un artículo publicado en Chile en el año 2007 donde se identificaron las complicaciones neurológicas de pacientes con VIH/SIDA.

El Hospital Regional de Occidente cuenta con un tomógrafo, Tomo-Scan SR-400 marca Phillips monocorte de alta resolución, por lo que propuse realizar este trabajo de investigación para ver cómo se comportan las diferentes patologías cerebrales a nivel local.

Se evaluó un total de 32 pacientes lo que representó el 100% de los pacientes VIH/SIDA vistos en las emergencias, servicios y consulta externa que presentaron signos y síntomas

neurólogos y a quienes se les solicitó Tomografía Computarizada de los cuales 24 fueron del sexo masculino y 8 del femenino.

La principal patología encontrada en el sexo masculino fue atrofia cerebral presente en 10 pacientes seguido de Masa Focal con Realce con 5 casos. En el sexo femenino la principal patología fue la Masa Focal con Realce vista en 4 pacientes.

La edad de presentación más frecuente tanto en el género masculino como en el femenino fue la comprendida entre las edades de 20 a 40 años con un total de 25 pacientes.

En base a los resultados obtenidos nos pudimos dar cuenta que se correlacionan estos con los que se obtuvieron en la literatura, ya que el principal agente oportunista visto fue la Toxoplasmosis, y la atrofia cerebral.

II ANTECEDENTES

Tanto Quetzaltenango como en la Ciudad capital no se tiene ningún estudio de esta naturaleza.

Un estudio realizado en el departamento de Neurorradiología en el Hospital Clínico de Chile en el año 2007, donde se incluyeron a 320 pacientes infectados por VIH mostró la frecuencia en la que se distribuyen las complicaciones neurológicas en estos pacientes, centrándose en las lesiones focales, las más frecuentes fueron por orden:

- Toxoplasmosis (32%)
- Linfoma primario del SNC (4,7%)
- Leucoencefalopatía multifocal progresiva (LMP) (4%)

III. OBJETIVOS

3.1 GENERAL

Identificar tomográficamente los hallazgos cerebrales en pacientes VIH positivos en el Hospital Regional de Occidente.

3.2 OBJETIVOS ESPECÍFICOS

1. Determinar que sexo es el más afectado.
2. Determinar grupo etario más frecuente.
3. Determinar el lugar de origen de los pacientes con afección.
4. Relacionar los factores de riesgo de los pacientes con afección.
5. Agrupar los hallazgos positivos en Tomografía Computarizada por patrones de imagen que correlacionen con diagnósticos diferenciales posibles.

HISTORIA DE LA RADIOLOGIA

El 8 de noviembre de 1895 se descubren los Rayos X por el profesor Wilhem Conrad Röntgen.

En octubre de 1895, cuando trabajaba intensamente con rayos catódicos en un cuarto oscuro, pudo ver un resplandor en un pequeño papel con cubierta fluorescente, el cual era producido por una energía que no era visible ni conocida a la cual denominó Rayos X. Luego observó que esta energía atravesaba el cartón negro, un libro y madera. Esto obligó al científico a aislarse del mundo exterior en su laboratorio, donde comía y dormía, no permitiendo el ingreso a nadie, ni aún a sus asistentes, para poder concentrarse sin ninguna distracción a su descubrimiento.

Grande fue su asombro cuando vio los huesos de la mano de su esposa en el papel fluorescente al interponerse a los Rayos X.

Estos fueron conocidos en Guatemala pocos años después con el Dr. Darío Gonzáles quien realiza la primera radiografía.

Posteriormente llega a Guatemala el Dr. Kart Wittkewski y se une a este Luis Velásquez en lugar del Dr. Darío Gonzáles.

HISTORIA DE LA TOMOGRAFIA COMPUTADA

En 1917 RADON describe en forma matemática la reconstrucción de un objeto a partir de sus proyecciones.

En 1961 y hasta 1963 un equipo de médicos describe la utilización de esta técnica de reconstrucción de imágenes aplicado a la medicina. Pero el que marco historia en 1970 fue el físico HOUNSFIELD quien trabajo desarrollando un corte tomográfico sectorial sobre la cabeza de un ser humano.

En 1971 se instala en EEUU el primer equipo de tomografía computarizada especializado en imágenes craneales.

A partir de ahí comienza la revolución radiodiagnóstica. La tecnología ha ido avanzando rápidamente, y hoy en día la exploración mediante tomografía computada se ha convertido en el método de diagnóstico por imágenes más utilizado.

CONCEPTO DE TOMOGRAFIA COMPUTADA

PIXEL-VOXEL:

La tomografía computada es un proceso radiológico y como tal, se basa en el mismo principio.

Consiste en la emisión de un haz de rayos X a través de una fuente (tubo); que atraviesa un objeto y luego sensibiliza una serie de detectores.

Como decimos entonces, es un proceso radiológico, pero que presenta una serie de diferencias:

El tubo gira alrededor del paciente en forma longitudinal (axial); por lo tanto se obtiene una imagen en forma de rodaja.

Los rayos emitidos actual durante todos sus trayecto sobre una serie de detectores que se encuentran alojados en el externo opuesto al tubo.

Por ser electrónico los detectores, dan origen a una señal eléctrica; se convierte así en digital y es procesada por una computadora.

Esta procesa la información de cada rodaja orgánica y la reconstruye en forma de cuadraditos.

Se forma entonces una matriz de igual tamaño y profundidad (forma de cubo).

Los cuadrados que forman la matriz se llaman Pixels, al tomar forma cúbica se los denomina Voxels.

A cada cuadrito se le asigna un tono de la escala de grises.

Este conjunto de tonos es llevado a la pantalla de un monitor. La imagen reconstruida es la que nosotros podemos observar luego. ⁽¹³⁾

Tomografía viene del griego *tomos* que significa corte o sección y de *grafía* que significa representación gráfica. Por tanto la tomografía es la obtención de imágenes de cortes o secciones de algún objeto.


La palabra axial significa "relativo al eje". Plano axial es aquel que es perpendicular al eje longitudinal de un cuerpo. La tomografía axial computerizada o TAC, aplicada al estudio del cuerpo humano, obtiene cortes transversales a lo largo de una región concreta del cuerpo (o de todo él). Computerizar significa someter datos al tratamiento de una computadora.

La TAC es una tecnología sanitaria de exploración de rayos X que produce imágenes detalladas de cortes axiales del cuerpo. En lugar de obtener una imagen como la radiografía convencional, la TAC obtiene múltiples imágenes al rotar alrededor del cuerpo. Una computadora combina todas estas imágenes en una imagen final que representa un corte del cuerpo como si fuera una rodaja. Esta máquina crea múltiples imágenes en rodajas (cortes) de la parte del cuerpo que está siendo estudiada.

Se trata de una técnica de visualización por rayos X. Podríamos decir que es una radiografía de una fina *rodaja* obtenida tras cortar un objeto.

En la radiografía se obtiene una imagen plana (en dos dimensiones) de un cuerpo (tridimensional) haciendo pasar a través del mismo un haz de rayos X.

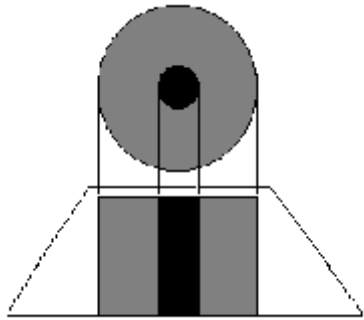
Principio de funcionamiento



Interior de un Tomógrafo axial computarizado.

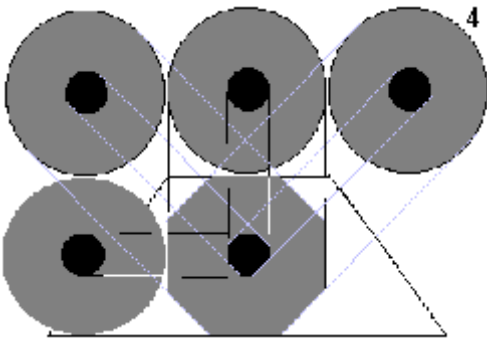
El aparato de TAC emite un haz muy fino de rayos X. Este haz incide sobre el objeto que se estudia y parte de la radiación del haz lo atraviesa. La radiación que no ha sido absorbida por el objeto, en forma de espectro, es recogida por los detectores. Luego el emisor del haz, que tenía una orientación determinada (por ejemplo, estrictamente vertical a 90°) cambia su orientación (por ejemplo, haz oblicuo a 95°). Este espectro también es recogido por los detectores. El ordenador 'suma' las imágenes, promediándolas. Nuevamente, el emisor cambia su orientación (según el ejemplo, unos 100° de inclinación). Los detectores recogen este nuevo espectro, lo 'suman' a los anteriores y 'promedian' los datos. Esto se repite hasta que el tubo de rayos y los detectores han dado una vuelta completa, momento en el que se dispone de una imagen tomográfica definitiva y fiable. ⁽²⁾

Para comprender qué hace el ordenador con los datos que recibe lo mejor es examinar el diagrama que se aprecia líneas abajo.



1

La figura '1' representa el resultado en imagen de una sola incidencia o proyección (vertical, a 90°). Se trata de una representación esquemática de un miembro, por ejemplo un muslo. El color negro representa una densidad elevada, la del hueso. El color gris representa una densidad media, los tejidos blandos (músculos). El hueso, aquí, deja una zona de 'sombra'. Los músculos, una zona de 'penumbra'.



4

En la figura '4' el ordenador dispone de datos de cuatro incidencias: 45° , 90° , 135° y 180° . Los perfiles de la imagen son octogonales, lo que la aproximan mucho más a los contornos circulares del objeto real.

Una vez que ha sido reconstruido el primer corte, la mesa donde el objeto reposa avanza (o retrocede) una unidad de medida (hasta menos de un milímetro) y el ciclo vuelve a empezar. Así se obtiene un segundo corte (es decir, una segunda imagen tomográfica) que corresponde a un plano situado a una unidad de medida del corte anterior.

A partir de todas esas imágenes transversales (axiales) un computador reconstruye una imagen bidimensional que permite ver secciones de la pierna (o el objeto de estudio) desde cualquier ángulo. Los equipos modernos permiten incluso hacer reconstrucciones tridimensionales. Estas reconstrucciones son muy útiles en determinadas circunstancias, pero no se emplean en todos los estudios, como podría parecer. Esto es así debido a que el manejo de imágenes tridimensionales no deja de tener sus inconvenientes.

Un ejemplo de imagen tridimensional es la imagen 'real'. Como casi todos los cuerpos son opacos, la interposición de casi cualquier cuerpo entre el observador y el objeto que se

desea examinar hace que la visión de éste se vea obstaculizada. La representación de las imágenes tridimensionales sería inútil si no fuera posible lograr que cualquier tipo de densidad que se elija no se vea representada, con lo que determinados tejidos se comportan como transparentes. Aun así, para ver completamente un órgano determinado es necesario mirarlo desde diversos ángulos o hacer girar la imagen. Pero incluso entonces veríamos su superficie, no su interior. Para ver su interior debemos hacerlo a través de una imagen de corte asociada al volumen y aun así parte del interior no siempre sería visible. Por esa razón, en general, es más útil estudiar una a una todas las imágenes consecutivas de una secuencia de cortes que recurrir a reconstrucciones en bloque de volúmenes, aunque a primera vista sean más espectaculares.

Usos de la TAC

La TAC, es una exploración o prueba radiológica muy útil para el estadiaje o estudio de extensión de los cánceres en especial en la zona craneana, como el cáncer de mama, cáncer de pulmón y cáncer de próstata o la detección de cualquier cáncer en la zona nasal los cuales en su etapa inicial pueden estar ocasionando alergia o rinitis crónica. Otro uso es la simulación virtual y planificación de un tratamiento del cáncer con radioterapia es imprescindible el uso de imágenes en tres dimensiones que se obtienen de la TAC.

Las primeras TAC fueron instaladas en España a finales de los años 70 del siglo XX. Los primeros TAC servían solamente para estudiar el cráneo, fue con posteriores generaciones de equipos cuando pudo estudiarse el cuerpo completo. Al principio era una exploración cara y con pocas indicaciones de uso. Actualmente es una exploración de rutina de cualquier hospital, habiéndose abaratado mucho los costes. Ahora con la TAC helicoidal, los cortes presentan mayor precisión distinguiéndose mejor las estructuras anatómicas. Las nuevas TAC multicoronal o multicorte incorporan varios anillos de detectores (entre 2 y 320), lo que aumenta aún más la rapidez, obteniéndose imágenes volumétricas en tiempo real.

Esquema de una TAC de cuarta generación. El tubo gira dentro del *gantry* que contiene múltiples detectores en toda su circunferencia. La mesa con el paciente avanza progresivamente mientras se realiza el disparo.

Entre las ventajas de la TAC se encuentra que es una prueba rápida de realizar, que ofrece nitidez de imágenes que todavía no se han superado con la resonancia magnética nuclear como es la visualización de ganglios, hueso, etc. y entre sus inconvenientes se cita que la mayoría de veces es necesario el uso de contraste intravenoso y que al utilizar rayos X, se reciben dosis de radiación ionizante, que a veces no son despreciables. Por ejemplo en una TAC abdominal, se puede recibir la radiación de más de 50 radiografías de tórax, el equivalente de radiación natural de más de cinco años.

Las pruebas de TAC son realizadas por personal técnico especializado denominados imagenólogos.

Beneficios

Por medio de la visualización a través de la exploración por TAC un radiólogo puede diagnosticar numerosas causas de dolor abdominal con una alta precisión, lo cual permite aplicar un tratamiento rápido y con frecuencia elimina la necesidad de procedimientos de diagnóstico adicionales y más invasivos. Cuando el dolor se produce a causa de una infección e inflamación, la velocidad, facilidad y precisión de un examen por TAC puede reducir el riesgo de complicaciones graves causadas por la perforación del apéndice o la rotura del divertículo y la consecuente propagación de la infección. Las imágenes por TAC son exactas, no son invasivas y no provocan dolor. Una ventaja importante de la TAC es su capacidad de obtener imágenes de huesos, tejidos blandos y vasos sanguíneos al mismo tiempo. A diferencia de los rayos X convencionales, la exploración por TAC brinda imágenes detalladas de numerosos tipos de tejido así como también de los pulmones, huesos y vasos sanguíneos. Los exámenes por TAC son rápidos y sencillos; en casos de emergencia, pueden revelar lesiones y hemorragias internas lo suficientemente rápido como para ayudar a salvar vidas. Se ha demostrado que la TAC es una herramienta de diagnóstico por imágenes rentable que abarca una amplia serie de problemas clínicos. La TAC es menos sensible al movimiento de pacientes que la RMN. La TAC se puede realizar si usted tiene implante de dispositivo médico de cualquier tipo, a diferencia de la RMN. El diagnóstico por imágenes por TAC proporciona imágenes en tiempo real, haciendo de éste una buena herramienta para guiar procedimientos mínimamente invasivos, tales como biopsias por aspiración y aspiraciones por aguja de numerosas áreas del cuerpo, particularmente los pulmones, el abdomen, la pelvis y los huesos. Un diagnóstico determinado por medio de una

exploración por TAC puede eliminar la necesidad de una cirugía exploratoria y una biopsia quirúrgica. Luego del examen por TAC no quedan restos de radiación en su cuerpo. En general, los rayos X utilizados en las exploraciones por TAC no tienen efectos secundarios.

Riesgos

Siempre existe la leve posibilidad de cáncer como consecuencia de la exposición excesiva a la radiación. Sin embargo, el beneficio de un diagnóstico exacto es ampliamente mayor que el riesgo. La dosis eficaz de radiación de este procedimiento es de aproximadamente 10 mSv, que es casi la misma proporción que una persona, en promedio, recibe de radiación de fondo en tres años. Las mujeres siempre deben informar a su médico y al tecnólogo de rayos X o TAC si existe la posibilidad de que estén embarazadas. En general, el diagnóstico por imágenes por TAC no se recomienda para las mujeres embarazadas salvo que sea médicamente necesario debido al riesgo potencial para el bebé. Las madres en período de lactancia deben esperar 24 horas luego de que hayan recibido la inyección intravenosa del material de contraste antes de poder volver a amamantar. El riesgo de una reacción alérgica grave al material de contraste que contiene yodo muy rara vez ocurre, y los departamentos de radiología están bien equipados para tratar tales reacciones. Debido a que los niños son más sensibles a la radiación, se les debe someter a un estudio por TAC únicamente si es fundamental para realizar un diagnóstico y no se les debe realizar estudios por TAC en forma repetida a menos que sea absolutamente necesario. ⁽³⁾

HOSPITAL REGIONAL DE OCCIDENTE “SAN JUAN DE DIOS”

En 1967 se inicia la nueva era de la radiología tanto a nivel nacional como de la cabecera departamental de Quetzaltenango ya que en este año llega el Dr. José Echeverría quien continuó efectuando estudios radiológicos más completos como Tracto Intestinal, Pielogramas, Mielogramas, Broncogramas, Neumoperitoneo, Venocavagrafía, y algunos otros más, con ayuda de la técnica Sofí Flamenco quien era la segunda técnica en radiología de Quetzaltenango

Historia del Hospital Nacional de Occidente “San Juan de Dios”

Sus orígenes:

En 1840, un grupo de vecinos Quetzaltecos y religiosos inicio las gestiones para su fundación, en 1843 se le dio el nombre de Hospital General “San Juan de Dios”. Se ubica donde hoy se encuentra la sede de la Policía Nacional Civil y el Hogar San Vicente de Paul, en la 14 avenida y Calle Rodolfo Robles de la zona 1. Fue absorbido por el Estado en 1945.

Al crecer su prestigio y número de pacientes se hizo necesaria la construcción de un nuevo edificio.

Este se finalizó en 1978, en la Labor San Isidro zona 8 de Quetzaltenango, sin embargo quedaría abandonado por casi dos décadas.

Traslado

Se realizó el 12 de marzo de 1996 por problemas técnicos y falta de equipo en las antiguas instalaciones, ya con el nombre de Hospital Regional de Occidente.

Actualmente sus servicios son requeridos por nacionales y extranjeros. Se convirtió en Hospital Escuela que incluye postgrados.

Cambio de nombre:

El 22 de junio de 2,011 el Gerente Ejecutivo Financiero y el Director Ejecutivo de ese año, envían oficio No. 120/2011 al Gerente Financiero del Ministerio de Salud Pública y Asistencia Social haciendo de su conocimiento que durante la última auditoría realizada al hospital, se encontraron incongruencias en la identificación del Hospital, debido a que en los sistemas electrónicos SIGES, SICON Y SAT, lo identifican como Hospital Nacional de Occidente, y en las órdenes de compras y con proveedores los describen como Hospital Regional de Occidente y en los acuerdos ministeriales de Creación y ampliación de fondo rotativo lo identifican como Hospital de Occidente. Solicitando apoyo para unificar el nombre y dejarlo únicamente como Hospital Nacional de Occidente, para evitar sanciones de parte de la SAT.

El 20 de diciembre de 2,011 se recibe en el Departamento Financiero del Hospital nota del Departamento de Normativa y Desarrollo del MSP y AS la nota No. 1514, donde dan a conocer que se procedió a la modificación del nombre como HOSPITAL NACIONAL DE OCCIDENTE, QUETZALTENANGO UNIDAD EJECUTORA CODIGO 243. Dando a conocer a Jefes de Área Administrativa por Oficio Circular 1-2012, con fecha 11 de enero de 2,012 en nombre oficial de la institución.

CONTEXTO

Quetzaltenango, es cabecera del departamento del mismo nombre, conocida también como Xelajú o Xela de la república de Guatemala, catalogada segunda ciudad en importancia en el país, se enmarca dentro de este como el departamento de crecimiento industrial y económico, pero que no ha perdido por el año que se le tiene a la tierra sus tradiciones y costumbres, sin soslayar todas las riquezas monumentales neoclásicas que posee.

Este departamento se localiza en el suroccidente del país. Es famoso porque en él se encuentran las construcciones coloniales más antiguas y que fue donde primero se instalaron los conquistadores españoles. También destaca por su importancia variedad geográfica que cuenta con numerosos volcanes, nacimientos de aguas termales, valles, montañas y ríos, los que permite la producción variada de cultivos tales como: café, trigo, frutas y verduras, así como la crianza de ganado vacuno lana.

El departamento tiene una extensión territorial de 1,915 kilómetros cuadrados, su clima frío en el altiplano y caluroso y húmedo en la boca costa. Se hablan idiomas: Quiché, Español y Mam; en la época prehispánica Quetzaltenango era una población de origen Quiché llamado Xelajú que tiene significado "Bajo las diez colinas".

Quetzaltenango es una palabra de origen Nahuatl que significa lugar de Quetzales. Las crónicas de la época de la conquista narran que el conquistador de Guatemala informo que el príncipe quiché Tecún Umán al morir estaba cubierto de plumas de Quetzal de color verde esmeralda y por eso se le dio el nombre de Quetzaltenango a la nueva ciudad Española.

Esta población jugó un papel muy importante en el movimiento independentista, en 1,822 los líderes políticos juraron lealtad al emperador mexicano Iturbide. A finales del siglo XVIII las

plantaciones de café adquirieron relevancia y el departamento prosperó, en 1,902 la erupción del volcán Santa María y los temblores destruyeron parcialmente la ciudad de Quetzaltenango y las plantaciones de café. Más sin embargo a la fecha se conservan varias edificaciones de estilo neoclásico.

La ubicación de Quetzaltenango, está asentada sobre desfiladeros insondables, donde se yerguen los pinos y los abetos de Guatemala, únicos en su especie, los pinabetes. Quetzaltenango, ciudad localizada en el Altiplano de la República de Guatemala, sobre las tierras altas volcánicas de la Sierra Madre Occidental, se le conoce como Altiplano, porque en esas partes se encuentran los cerros y montañas más altas de Guatemala, la Altura Promedio de la Ciudad es de 2,333 metros sobre el nivel del mar, es la segunda en importancia del país.

El Hospital Nacional de Occidente, “San Juan de Dios”, Quetzaltenango es el tercer hospital más grande e importante de Guatemala, ubicado en Labor San Isidro, zona 8 de esta ciudad, cuenta con gran afluencia de pacientes, ya que el mismo brinda a la población servicios de Pediatría, Ginecología, y Obstetricia, Cirugía, Medicina Interna, Traumatología, Anestesia y Radiología. Es precisamente este departamento mencionado donde se realiza el presente trabajo de investigación.

El departamento de Radiología, se encuentra en el segundo nivel del Hospital, cuenta con los servicios de radiología convencional, fluoroscopia, mamografía, ultrasonido en escala de grises y a color y tomografía, este último es un equipo Tomo-Scan SR-4000 marca Phillips monocorte de alta resolución con la que se realizó el presente trabajo.

1. Características generales del VIH

En 1981 se reconoció y describió el primer grupo de casos de lo que en la actualidad se llama SIDA. Aun cuando casi todos los que se identificaron en un inicio eran varones homosexuales jóvenes, al poco tiempo se advirtió que la infección por este virus puede transmitirse a través del contacto heterosexual y la transferencia de sangre de individuos infectados sanos.

Las consecuencias clínicas de la infección por el virus de la inmunodeficiencia humana (VIH) obedecen a la capacidad de este agente al alterar el sistema inmunitario del huésped, lo cual puede lograr porque su principal blanco es el subgrupo de linfocitos auxiliares e inductores. Dicho subgrupo, que se define por su expresión de molécula CD4 en la superficie, funge como organizados básico de miles de funciones inmunitarias. Por consiguiente, cabe considerar la infección por VIH como una enfermedad del sistema inmunitario que se caracteriza por pérdida progresiva de linfocitos CD4.

El VIH corresponde a un retrovirus que infecta principalmente a un subgrupo de los linfocitos T, los denominados linfocitos T CD4, por el marcador de superficie que presentan a nivel de la membrana plasmática, una molécula expresada en forma constitucional en éstos, que además es utilizada como receptor de agente viral, específicamente de la glicoproteína 120 (GP120) que se ubica en la superficie de este agente viral. Dado que infectan este tipo de células T, afectan cuali y cuantitativamente el sistema inmune, desencadenando un severo estado de inmunosupresión con el paso de los años.

Este virus es capaz de infectar a otros tipos celulares, del tipo no linfoide, que también expresan el receptor CD4, como son los macrófagos, las células dendríticas de la piel y la microglía, entre otras.

Como se desprende de lo anterior, el VIH/SIDA corresponde a una enfermedad sistémica, que se caracteriza por tener como mecanismo patogénico tanto la infección celular directa por el virus como la provocación de un severo estado de inmunosupresión, que predispone a numerosas infecciones oportunistas así como también a patología tumoral y autoinmune. Por el primer mecanismo, la afección del sistema nervioso central (SNC) conduce a la

encefalopatía VIH, mientras que el segundo se observa en los casos de toxoplasmosis y de linfoma primario.

Según los datos existentes, se estima que entre un 30-40% de los pacientes VIH sufre o sufrirá de síntomas neurológicos en el curso de su enfermedad y sin embargo, el compromiso del SNC en los estudios autópsicos alcanza al 75%. Dado que el examen clínico y los estudios de laboratorio no son suficientes para poder establecer un diagnóstico preciso del compromiso neurológico, cobran cada vez más relevancia los estudios imagenológicos, especialmente la Tomografía Computarizada y la Resonancia Magnética (RM).⁽¹⁾

Situación de la Epidemia del VIH en Guatemala

La epidemia de VIH y Sida en Guatemala, está concentrada en las poblaciones de mayor riesgo y vulnerabilidad a la infección: Hombres que tienen sexo con hombres (HSH), población trans, Mujeres trabajadoras del sexo (MTS) y sus clientes. La prevalencia estimada de VIH en población general adulta de 15 a 49 años fue de 0.792. La prevalencia registrada en los grupos de HSH fue de 7.7 % y en mujeres trabajadoras sexuales (MTS) de 3.8 % según el estudio de línea final de evaluación del Proyecto VIH del Fondo Mundial.

La vía de transmisión más frecuente sigue siendo la sexual con un 93.8% de casos reportados, solamente el 5.0% de los casos reportados son a causa de la transmisión fue madre-hijo. En lo relacionado con el grupo étnico, 77.2% de todos los casos se autodefinió como ladino y 22.1% como maya. Para el ámbito nacional en relación a comportamientos de riesgo en población indígena, se realizó un análisis secundario de la Encuesta Nacional Materno Infantil 2008-2009 por Measure Evaluation, encontrando que existe un nivel bajo de comportamientos sexuales de riesgo entre las mujeres y los hombres indígenas en relación con los no indígenas, otro hallazgo.

Todos los grupos de edad por ciclo de vida se encuentran afectados, la mayor proporción de casos se concentra entre las edades de 20 a 39 años con el 58.2% de los casos acumulados desde el inicio de la epidemia.

Los departamentos con las tasas de prevalencia de VIH más altas son, en primer lugar Guatemala, seguido de Escuintla, San Marcos, Quetzaltenango, Izabal, Retalhuleu y Petén, los cuales concentran el 80 % de los casos reportados. Estos departamentos se caracterizan por un mayor nivel de desarrollo económico, importantes áreas urbanas, rutas comerciales y puertos. ⁽¹²⁾

Revisaremos una aproximación diagnóstica propuesta por Sibtain y cols, que hemos modificado con el objetivo de hacerla más práctica y fácil de recordar, no incluyendo lesiones muy poco frecuentes, muchas de las cuales no tienen un patrón imagenológico específico. Acompañamos nuestra revisión con ejemplos de imágenes que enfatizan los hallazgos principales y más característicos de cada patología.

Aproximación diagnóstica

Podemos agrupar los hallazgos imagenológicos en siete grandes categorías, según el hallazgo predominante (Tabla I). Debemos recordar que puede existir superposición de éstos, no siendo infrecuente la presencia de varias comorbilidades en un mismo individuo. ⁽²⁾

<p>Tabla I. Clasificación de los hallazgos imagenológicos</p> <ul style="list-style-type: none">A. Compromiso difuso de la sustancia blancaB. Compromiso focal de la sustancia blancaC. Masa focal con realceD. Masa focal sin realceE. Lesión focal con realce, con nulo o escaso efecto de masa,F. MeningitisG. Ventriculitis
--

A continuación describiremos cada uno de estos subgrupos, con énfasis en las enfermedades más frecuentemente observadas en la práctica diaria.

A. Compromiso difuso de la sustancia blanca

En estos casos se evidencia una alteración predominante a nivel de la sustancia blanca, que se visualiza hipodensa en tomografía computada (TC) e hiperintensa en secuencias de RM ponderadas en T2; no se observa efecto de masa ni existe realce con el uso de medio de contraste. Las dos principales etiologías causantes de este tipo de compromiso corresponden a la encefalopatía VIH y la infección por Citomegalovirus (CMV).

A.1. Encefalopatía VIH

Como ya se mencionó, el virus VIH es neuro-trópico e infecta el SNC en etapas precoces de la enfermedad y por lo tanto, una de las características de esta patología es que la encefalitis por VIH se produce antes que las infecciones oportunistas.

Se estima que afecta a un 60% de los individuos con SIDA, siendo la causa más frecuente de compromiso neurológico en este grupo de pacientes.

La encefalitis VIH (EVIH), como su nombre lo indica, es causada por el propio virus VIH; se caracteriza por la presencia de un cuadro compatible con encefalitis subaguda, acompañada de atrofia cerebral y desmielinización. Afecta principalmente a la sustancia blanca profunda y subcortical, pudiendo comprometer también los ganglios basales. Se cree que podría estar relacionada a otros virus. ⁽²⁾

Afecta de forma importante al centro semioval, pero todos los tractos de sustancia blanca, entre los que se incluye el tronco cerebral y el cerebelo, pueden estar afectados, la sustancia gris cortical generalmente está preservada. ⁽³⁾

Estudio imagenológicos.

Los estudios imagenológicos revelan una atrofia cerebral difusa, con hipodensidad en la TC o un aumento de intensidad de la señal en secuencias de RM ponderadas en T2, que típicamente afectan a la región frontal subcortical y periventricular. Este compromiso suele ser bilateral, simétrico, y no suele realzar con el uso de medio de contraste. Puede existir un compromiso multifocal o parchado, sin presentar efecto de masa. (Figura 1). ⁽²⁾

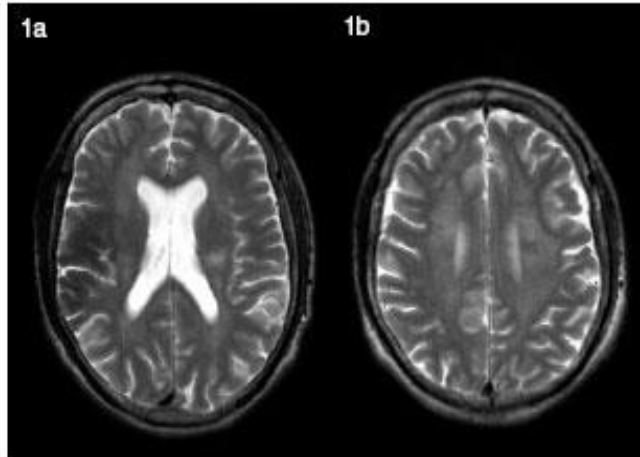


Figura 1a, b. Secuencias T2 spin-eco evidencian una alteración de señal de la sustancia blanca, simétrica y sin efecto de masa. Dg: Leucoencefalopatía VIH en paciente VIH de larga evolución, con cuadro demencial.

A.2. Infección por CMV

La infección por CMV puede cursar con una encefalopatía progresiva, aunque más comúnmente produce una meningoencefalitis. Puede coexistir con otras entidades como la toxoplasmosis y la criptococosis. Cuando el compromiso es subagudo, la clínica es similar a la producida en la encefalopatía VIH.

La infección por CMV ha sido documentada hasta en el 30% de los pacientes con SIDA, siendo la mayoría de los casos una reactivación, ya que el CMV existe en forma latente sobre el 90% de la población general.

Estudio imagenológicos.

Los hallazgos pueden ser similares a los descritos en la encefalopatía VIH. Ahora bien, lo más frecuente es que la hiperintensidad de la sustancia blanca sea parchada. La existencia de un realce subependimario asociado corresponde a un signo muy característico pero infrecuente de CMV.

B. Compromiso focal de la sustancia blanca

En este grupo se observan lesiones que afectan predominantemente a la sustancia blanca en forma parchada, ya que los bordes de la lesión suelen ser mal definidos y no generan un efecto de masa significativo para el tamaño de la lesión.

En este grupo, las principales lesiones que debemos considerar son la leucoencefalopatía multifocal progresiva (LEMP) y la encefalopatía VIH.

B.1. Leucoencefalopatía multifocal progresiva (LEMP)

Esta afección no es propia de los pacientes con SIDA, ya que ha sido descrita también en individuos inmunodeprimidos secundarios a leucemia, pos-transplante y quimioterapia, entre otros; sin embargo, con el advenimiento del SIDA su frecuencia se ha incrementado de forma considerable. Se estima que afecta entre el 2 y 8% de los pacientes con SIDA.

Corresponde a una enfermedad progresiva que desencadena la muerte en la mayoría de los pacientes (actualmente representa el 4% de las causas de muerte de estos pacientes).

Últimamente se ha evidenciado que la terapia antiretroviral puede mejorar la sobrevida.

La LEMP corresponde a una encefalitis subaguda, secundaria a la reactivación del papovavirus JC en huéspedes inmunocomprometidos. El virus JC es ubicuo, siendo usualmente adquirido durante la infancia; el mecanismo de transmisión permanece poco claro, pero se cree que el tracto respiratorio alto puede ser el sitio inicial de infección, generalmente asintomática.

El virus infecta principalmente a los oligodendrocitos, lo que determina la desmielinización generalizada. ⁽⁶⁾

Estudio imagenológicos.

Los hallazgos característicos corresponden a un compromiso multifocal o parchado de la sustancia blanca, clásicamente sin efecto de masa o muy escaso en relación con el grado de compromiso. Se inicia en las áreas subcorticales, afectando a las fibras en U. En la tomografía pueden encontrarse lesiones de baja densidad confluentes o multifocales. ⁽⁴⁾

En Resonancia se observan lesiones hipointensas en imágenes ponderadas en T1 e hiperintensas en T2, que después confluyen y se profundizan en forma bilateral pero asimétrica. La localización más frecuente es a nivel del lóbulo parietal, comprometiendo centros semiovais; el cuerpo calloso también puede ser afectado. Se trata de lesiones sin signos de hemorragia y sin realce, pero si lo presentan éste es escaso y en anillo (Figura 2).

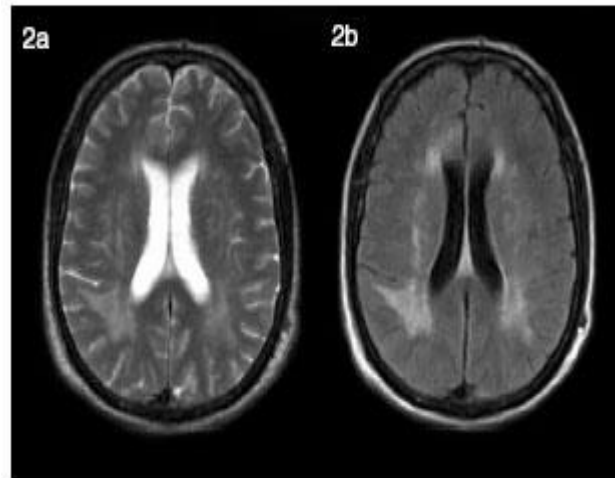


Figura 2. Secuencias T2 spin-eco (a) y T2 FLAIR (b) muestran lesión hiperintensa que compromete la sustancia blanca parietal derecha, asimétrica, asociada a un discreto efecto de masa y sin realce con el uso de gadolinio (no mostrado). Dg: Leucoencefalopatía multifocal progresiva.

En los estudios espectroscópicos se evidencian altos niveles de mioinositol, que es considerado un marcador glial. Secundariamente a esta intensa desmielinización se evidencian altos niveles de colina, mientras que los de N-acetil-aspartato están disminuidos, siendo este último un marcador de integridad neuronal. ⁽⁷⁾

Como se comentó previamente, la EVIH puede producir un compromiso parchado de la sustancia blanca. Es por eso que en los estudios imagenológicos, siempre debemos realizar el diagnóstico diferencial entre LEMP y EVIH (Tabla II).

Tabla II. Comparación entre EVIH y LEMP (Modificado de Sibtain y cols ⁽⁹⁾).		
	EVIH	LEMP
Características clínicas	Complejo demencia-SIDA	Déficit neurológico focal
Agente	VIH-1	Virus JC
TC	Isodensa	Hipodensa
T1 / T2	Isointensa / Hiperintensa	Hipointensa/ Hiperintensa
Realce con contraste	No	Ocasionalmente
Distribución	Bilateral, simétrica, periventricular	Unilateral, asimétrica, subcortical

C. Masa focal con realce

Este compromiso se caracteriza por la presencia de una lesión con efecto de masa sobre el parénquima cerebral subyacente. Como en toda lesión ocupante de espacio, observaremos desplazamiento de las estructuras encefálicas y disminución de amplitud del espacio subaracnoideo y ventricular, dependiendo de la ubicación de la lesión.

Debemos analizar varios aspectos para realizar un minucioso diagnóstico diferencial, entre los que se encuentran: número de lesiones (única o múltiple), ubicación, intensidad de señal y comportamiento con el medio de contraste. Actualmente también se debe incluir su comportamiento en difusión y el estudio espectroscópico. Las dos lesiones más características de este grupo son la toxoplasmosis y el linfoma, dos entidades que ocasionalmente pueden ser indistinguibles en los estudios imagenológicos, pero que podemos diferenciar teniendo en consideración algunos elementos que se mencionan a continuación.

C.1 Toxoplasmosis

La toxoplasmosis es producida por un protozoo denominado *Toxoplasma gondii*. Corresponde a la infección oportunista del SNC, más habitual en los pacientes con SIDA; afecta hasta un 50% de los pacientes que no reciben profilaxis y a un 60% de los pacientes

con SIDA, siendo la causa más frecuente de lesión focal. La mayoría de los casos corresponde a una infección latente recurrente, causante generalmente de encefalitis necrotizante multifocal con formación de abscesos, que afecta principalmente los núcleos basales y la sustancia blanca subcortical.

El cuadro clínico es inespecífico, cursando con cefalea, fiebre, déficit neurológicos variables y convulsiones.

En los individuos con sospecha de toxoplasmosis cerebral se suele emplear una prueba terapéutica con evaluación seriada del curso clínico e imagenológicos, con el objetivo de hacer el diagnóstico diferencial de un linfoma primario cerebral.

Estudio imagenológicos.

La toxoplasmosis se caracteriza por producir lesiones focales que miden entre 1 y 3 cm de diámetro, múltiples en el 85% de los casos. Estas lesiones son hipodensas en TC, iso e hiperintensas en secuencias ponderadas en T1 y T2 respectivamente, con realce en anillo. Determinan efecto de masa y se rodean de edema vasogénico en forma variable. Es frecuente el compromiso de los ganglios basales (75- 88%) y de la región subcortical. La hemorragia es rara, al igual que la ausencia de realce (Figura 3).

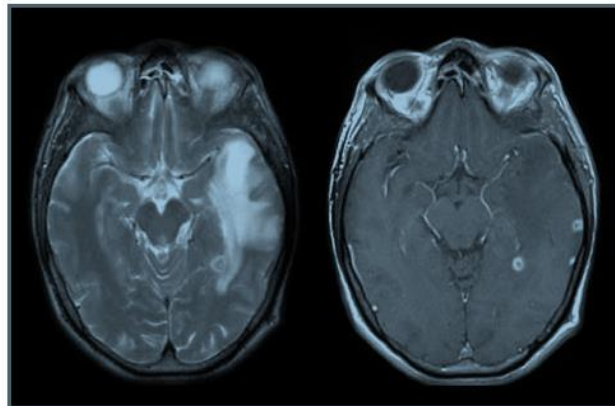


Figura 3. Secuencias T2 spin-eco (a) y T1 gadolinio (b) muestran lesiones hiperintensas en secuencias T2 circundadas por marcado edema vasogénico y realce en anillo, en situación periventricular y subcortical. Dg: Toxoplasmosis.

Los estudios espectroscópicos, toxoplasmosis muestran pico alto de lactato y lípidos, ambos marcadores del metabolismo anaerobio, con disminución de la colina, fosfocreatina y mioinositol, marcadores de membrana y del metabolismo. Es necesario considerar que estos estudios no permiten diferenciar esta entidad del linfoma. ⁽⁴⁾

C.2 Linfoma primario del SNC (LPSNC)

Es, de lejos, el tumor intracraneal más frecuente de los pacientes con sida. Hasta el 6% de los pacientes con sida desarrollarán este tumor. Junto con la toxoplasmosis, constituye la principal opción diagnóstica cuando se encuentra una masa cerebral, al igual que con la toxoplasmosis, los pacientes presentan síntomas de lesión ocupante de espacio, y los estudios por imagen muestran lesiones únicas o múltiples. ⁽³⁾

La mayoría corresponde a linfomas de tipo no Hodgkin, que se presentan como masas intra-axiales a diferencia del linfoma metastásico, que compromete fundamentalmente las leptomeninges. Afecta predominantemente la región supra-tentorial, pudiendo manifestarse como masas únicas o múltiples.

Estudio imaginológico.

Se observan lesiones focales, clásicamente hiperdensas en TC debido a la alta relación núcleo/citoplasma de las células malignas, lesiones que afectan preferentemente las regiones peri-ventriculares. En la RM corresponden a lesiones iso o hipointensas en secuencias T2. Tras la administración de medio de contraste, se observa un realce intenso y homogéneo. Lamentablemente, en los pacientes VIH la presentación puede ser atípica, con áreas hemorrágicas y necróticas que varían la apariencia de la lesión (Figura 4).

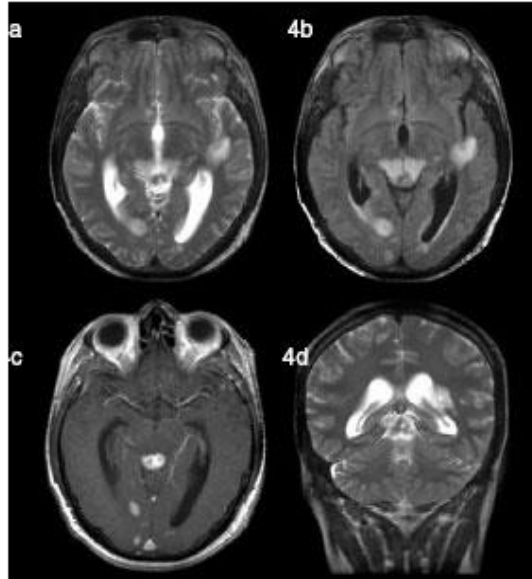


Figura 4. Secuencias T2 spin-eco (a), T2 FLAIR (b), T1 gadolinio (c) y T2 spin-eco coronal (d). Presencia de lesiones hipointensas en secuencias T2 bordeadas por edema vasogénico y realce homogéneo, que plantean diagnóstico diferencial entre toxoplasmosis y linfoma. La biopsia confirmó el diagnóstico de linfoma.

Como se mencionó, la espectroscopia tampoco permite diferenciar estas lesiones de la toxoplasmosis cerebral (Chinn, 1995); sin embargo, se pueden dar algunas pautas que permiten diferenciar estas dos lesiones (Tabla III).

Tabla III. Comparación entre la toxoplasmosis cerebral y el LPSNC (Modificado de Sibtain y cols⁽⁹⁾).		
	Toxoplasmosis	Linfoma
Tamaño de las lesiones	< 4cm	> 4cm
Número de lesiones	Múltiples	Solitarias/escasas
Distribución	Ganglios basales, interfase gris/blanca	Periventricular
Hemorragia	+	+/-
Edema	+++	+
Realce	En anillo, de paredes delgadas	Anillo de espesor irregular, heterogéneo
Efecto de masa	+++	+
Cuerpo caloso	Raramente involucrado	Involucrado

La espectroscopía por RM muestra aumento de colina y disminución de N-Acetil-Aspartato en el linfoma, mientras que en la toxoplasmosis muestra disminución tanto de la colina como N-Acetil-Aspartato.

C.3 Otras masas focales con realce

Existe otra serie de lesiones que pueden presentarse como procesos expansivos con realce en los estudio imagenológicos, destacando la criptococosis y las infecciones por micobacterias.

C.3.1 Criptococosis

Enfermedad producida por el *Cryptococcus neoformans*; corresponde a la tercera infección más frecuente después de la Toxoplasmosis y el CMV. Si bien la manifestación más frecuente es la formación de criptocomas en el espacio subaracnoideo y en los espacios perivasculares de Virchow Robin, también se pueden producir lesiones intraparenquimatosas que se presentan como masas sólidas con realce periférico y edema variable. ⁽⁹⁾

C.3.2 Micobacterias

La tuberculosis del SNC es una complicación conocida en los pacientes VIH; se estima que afecta a un 10% de los pacientes VIH. Frecuentemente se asocia a un compromiso pulmonar que alcanza hasta 2/3 de los pacientes.

Estudio imagenológico.

Además del compromiso meníngeo típico de la TBC, se manifiesta por lesiones intraparenquimatosas denominadas tuberculomas, que corresponden a lesiones granulomatosas, generalmente múltiples y menores de 1 cm de diámetro. Se ubican preferentemente en la unión de sustancia blanca-gris, rodeadas por escaso o nulo edema vasogénico. Tras la administración de contraste presentan un realce nodular o en anillo; se describe también en target, que si bien no es específico o patognomónico de esta patología, es bastante sugerente de la enfermedad (Figura 5). ⁽⁵⁾

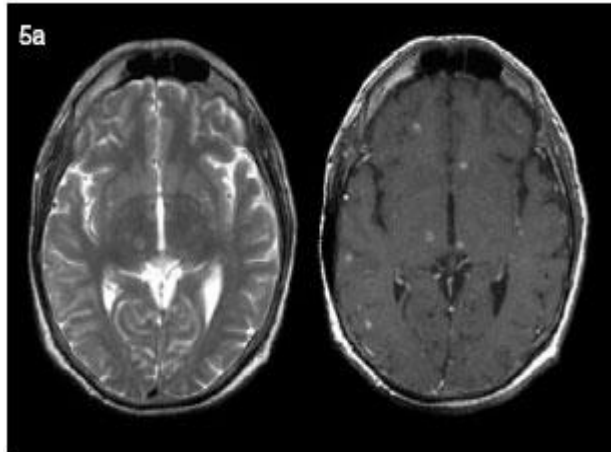


Figura 5. Secuencias T2 spin-eco (a) y T1 gadolinio (b). Múltiples lesiones discretamente hiperintensas y de centro isointenso en secuencias T2, que presentan escaso edema vasogénico y claro realce en anillo con el contraste. La biopsia fue compatible con TBC.

D. Masas focales sin realce

En este grupo observamos lesiones focales que determinan efecto de masa sobre el parénquima cerebral adyacente pero que no presentan realce con el medio de contraste. Al igual que en las lesiones del grupo anterior, debemos analizar varios aspectos para poder realizar un diagnóstico diferencial correcto: ubicación, número de lesiones y densidad o intensidad de señal.

La lesión más característica de este grupo es la criptococosis y rara vez estas lesiones pueden corresponder a toxoplasmosis o linfoma.

D.1. Criptococosis

Como se mencionó anteriormente, corresponde a la tercera infección más frecuente después de la toxoplasmosis y el CMV. Entre el 5 a 10% de los pacientes infectados por el virus desarrollarán esta patología. Característicamente, el *Criptococo* produce un material mucoso formando criptocomas en el espacio subaracnoideo y en los espacios perivasculares de Virchow Robin. Estas lesiones suelen ser de pequeño tamaño y no presentan realce porque no producen alteraciones de la barrera hemato encefálica. *Estudio imagenológico*. Son lesiones hipodensas en TC y en RM siguen la señal del LCR, aunque se

han descritos lesiones espontáneamente hiperintensas en secuencias T1, por un alto contenido proteináceo.

Estas lesiones determinan efecto de masa pero raramente se acompañan de edema vasogénico (figura 6).

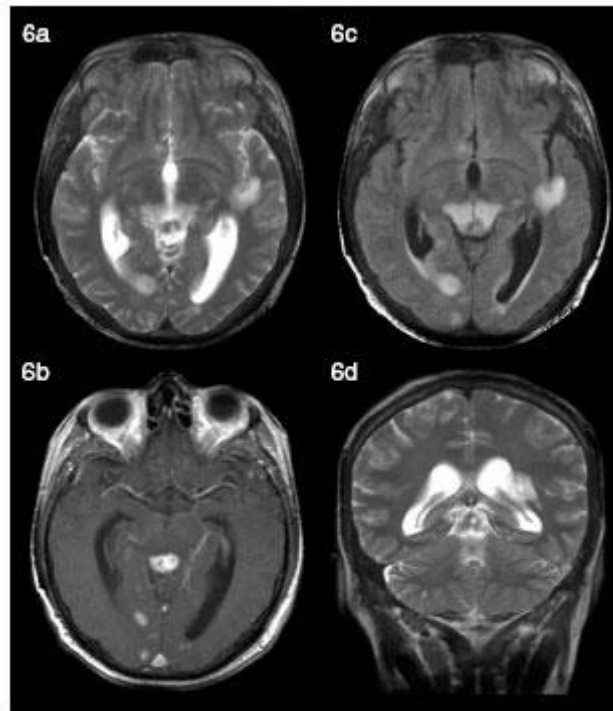


Figura 6. Secuencias T2 spin-eco axial (a) coronal (b) y T1 gadolinio axial (c) sagital (d) evidencian múltiples lesiones que siguen la señal del LCR en el espacio subaracnoideo de surcos corticales y espacios perivasculares. Dg: Criptococosis en paciente VIH que abandonó terapia retroviral. El diagnóstico se confirmó por estudio de LCR.

D.2. Toxoplasmosis y linfoma

Si bien las lesiones de la toxoplasmosis suelen realzar con el medio de contraste, a veces este realce es muy sutil o está ausente en pacientes con una severa depresión de su inmunidad. Del mismo modo se han descrito presentaciones de linfoma sin realce y un punto importante a considerar es el uso de corticoides, que pueden determinar ausencia de realce de las lesiones al reponer la integridad de la barrera hematoencefálica.

E. Lesión focal con realce, con nulo o escaso efecto de masa

Esta categoría incluye una serie de lesiones que revisaremos someramente, pero que hay que tener en consideración en el diagnóstico diferencial imaginológico, ya que suelen ser entidades difíciles de caracterizar o presentaciones inhabituales de algunas de las entidades ya revisadas.

E.1. Infarto cerebral

Los pacientes VIH tienen una incidencia aumentada de enfermedades cerebrovasculares si se comparan con la población general, lo que se explica por dos motivos: por un lado existe una vasculopatía causada por el virus VIH y, en segundo lugar muchas enfermedades infecciosas, sobre todo las que afectan el espacio subaracnoideo, que determinan una vasculitis, vasoespasmo y trombosis de los vasos sanguíneos; esto se observa clásicamente en pacientes con TBC y neurosífilis. Se han descrito también vasculitis secundarias a toxoplasmosis, CMV y virus *varicela zoster*.

Se estima que hasta un 2% de los pacientes VIH presentará alguna manifestación de enfermedad cerebrovascular en el curso de su enfermedad.

La apariencia de los infartos no varía en relación con los encontrados en la población general, con la única diferencia que la mayoría de los infartos cerebrales en este grupo de pacientes son silentes. (Gillams AR, 1997). Por lo mismo, no es raro observarlos en fases subagudas con realce cortical, hallazgo que nos debe hacer plantear esta entidad si respeta un territorio vascular.

E.2. Encefalitis viral

La encefalitis en este grupo de pacientes puede variar de la clásica presentación secundaria al virus Herpes simples, observada en la población general. Se pueden evidenciar áreas de realce cortical con escaso efecto de masa, por lo que siempre ante un realce cortical que no respeta un territorio vascular se debe plantear la posibilidad de una encefalitis, complicación rara del SIDA que ha sido reportada en el 2% de las autopsias.

E.3. Toxoplasmosis

Si bien es cierto que corresponde a una presentación poco frecuente, podemos observar una fase de cerebritis previa a la formación de un absceso. Esto ocurre sobretodo en pacientes con un severo estado de inmunosupresión.

E.4. Cerebritis bacteriana

Al igual que en la población general, los casos de cerebritis bacteriana son raros de observar. La mayoría de los pacientes se presentan en etapas más tardías con formación de un absceso.

E.5. LEMP

Una forma de presentación poco frecuente de la LEMP corresponde a una lesión que compromete la sustancia blanca, con escaso efecto de masa y con realce. El realce clásicamente es discreto y periférico; estaría en relación a una respuesta inmunológica al *papovavirus JC*.

F. Meningitis

Las meningitis en este grupo de pacientes es un hallazgo frecuente. Como ya hemos visto, muchas patologías pueden comprometer no sólo el parénquima cerebral sino también las meninges (meningoencefalitis). El mismo virus VIH en estado de seroconversión puede manifestarse como una meningoencefalitis.

F.1. Criptococosis

Como se mencionó, el *Criptococo* puede comprometer las meninges y producir una meningitis con o sin formación de criptococomas, determinando en los estudios imagenológicos un aumento de intensidad de señal del espacio subaracnoideo en secuencias FLAIR y, un realce leptomeníngeo difuso. (Figura 7).

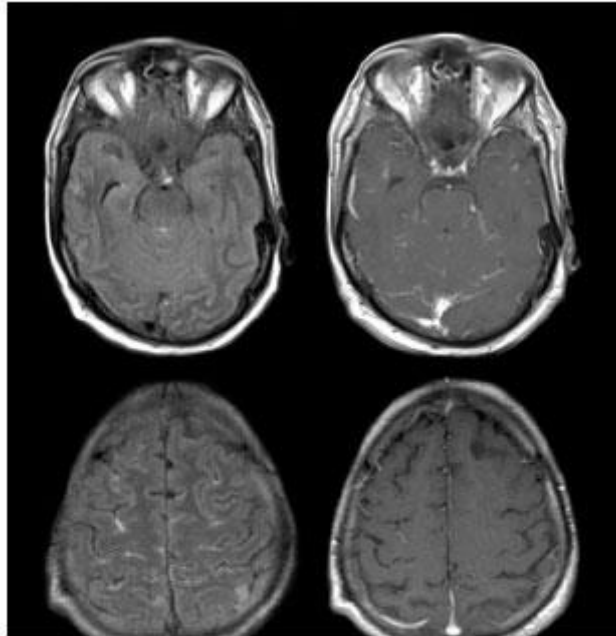


Figura 7. Secuencias T2 FLAIR (a y b) y T1 gadolinio (c y d). Aumento de intensidad de señal del espacio subaracnoideo en secuencia FLAIR asociado a realce leptomeníngeo, en paciente VIH con cuadro de meningismo progresivo. Se confirmó una meningitis secundaria a criptococo.

F.2. TBC

Clásicamente la TBC produce un cuadro de meningitis basal con engrosamiento de las meninges, preferentemente de las cisternas de la base, evidenciándose un marcado realce con el uso de medio de contraste. Se suele acompañar de una hidrocefalia comunicante.

F.3. Neurosífilis

Se puede observar un cuadro de meningitis en casos de neurosífilis, manifestándose en los estudios imagenológicos como un realce leptomeníngeo difuso o focal.

G. Ventriculitis

La inflamación del epéndimo ventricular es una entidad poco frecuente, que conlleva una alta morbimortalidad. En los pacientes VIH, clásicamente es secundaria al CMV y a otros virus de la familia *herpes viridae*.

G.1. CMV

La infección por CMV puede producir una ventriculoencefalitis que clásicamente se manifiesta por una hipodensidad o hiperintensidad de la sustancia blanca peri-ventricular en secuencias T2, hallazgo que se asocia a un realce subependimario fino y difuso. Hallazgos similares pueden verse en casos de virus *Herpes zoster*.

IV. MATERIAL Y MÉTODO

MÉTODO:

Descriptivo-prospectivo-transversal-observacional

DELIMITACIÓN DEL PROBLEMA:

TEMPORAL: La investigación se realizó del 1 de enero al 31 de diciembre del 2012.

ESPACIAL: La investigación se limitó a los pacientes que cumplieron los criterios de inclusión.

TEÓRICO: Se basaron en los conocimientos teórico-prácticos de los médicos radiólogos.

POBLACIÓN EN ESTUDIO:

Cien por ciento de pacientes a quienes se les realizó Tomografía Computarizada cerebral y que son VIH positivos, año 2012.

RECURSO HUMANO:

Residente de Radiología
Secretaria de transcripción
Radiólogo Asesor
Radiólogos jefes de servicios.

RECURSOS MATERIALES:

Tomógrafo, Tomo-Scan SR-400 marcha Phillips monocorte de alta resolución.
Medio de contraste.
Placas de impresión.
Reveladora en seco
Papelería para historias clínicas.

CRITERIOS DE INCLUSIÓN:

Pacientes VIH positivos.

Pacientes de ambos sexos.

Pacientes con síntomas y signos de afección neurológica.

Pacientes de todas las edades.

Pacientes que accedan ser incluidos en el estudio

CRITERIOS DE EXCLUSION

Pacientes VIH negativo

Pacientes que no accedan a participar en el estudio

4.1 PROCESO DE LA INVESTIGACIÓN:

Se solicitó autorización al departamento de Radiología del Hospital Regional de Occidente para la realización del trabajo.

Los pacientes fueron tomados de la emergencia, consulta externa y servicios una vez cumplieron los criterios de inclusión.

Se procedió a informar al paciente y/o familiar en que consistió el estudio de investigación, la finalidad del mismo y se le explicó que los datos obtenidos son de carácter confidencial.

Se llenó la boleta de recolección de datos para obtener información del paciente.

El estudio tomográfico se realizó en el tomógrafo RS-4000 monocorte de alta resolución que se encuentra en el departamento de Radiología del H.RO.

El estudio se interpretó e informo por los médicos radiólogos del servicio de Radiología del HRO.

Los datos se tomaron durante un año y posteriormente se tabularon, analizados y graficaron con el objetivo de llegar a conclusiones específicas del estudio.

4.2 OPERACIONALIZACION VARIABLES

VARIABLE	DEFINICION	TIPO DE VARIABLE	DIMENSION DE LA VARIABLE	ESCALA DE MEDICION	INSTRUMENTO DE MEDICION	INDICADORES
DIAGNOSTICO POR IMAGEN	Cualquier método de imagen para llegar a realizar un diagnóstico	Cualitativa	Tomografía Computarizada Cerebral	Nominal	Boleta de recolección de datos	Frecuencia
VIH/SIDA	Virus de la Inmunodeficiencia humana	Cualitativa	Positivo Negativo	Nominal	Boleta de recolección de datos	Frecuencia
LESION CEREBRAL	Cualquier daño cerebral sufrido como consecuencia al VIH/SIDA	Cualitativa	Compromiso difuso de la sustancia blanca. Compromiso focal de la sustancia blanca. Masa focal con realce Masa focal sin realce. Lesión focal con realce, con nulo o escaso efecto de masa. Meningitis. Ventriculitis. Años	Nominal	Boleta de recolección de datos	Frecuencia
EDAD	Cuantificación en años del paciente	Cualitativa	Años	Nominal	Boleta de recolección de datos	Frecuencia

SEXO	desde el nacimiento	Cualitativo	Masculino Femenino	Nominal	Boleta de recolección de datos	Frecuencia
LUGAR DE ORIGEN	Lugar de nacimiento del paciente a quien se le realizará el estudio	Cualitativo	Quetzaltenango San Marcos Huehuetenango Quiche Otros. Totonicapan Retalhuleu	Nominal		
FACTOR DE RIESGO	Es toda condición que facilita la adquisición que contraer enfermedad.	Cualitativo	Número de parejas sexuales Alcoholismo Drogadicción Víctima de violación Promiscuidad sexual Transfusiones sanguíneas	Nominal	Boleta de recolección de datos	Frecuencia

V. RESULTADOS

Cuadro No. 1

Sexo de pacientes

Sexo	No. De pacientes	%
Femenino	8	25
Masculino	24	75
Total	32	100

Fuente:

Boleta de recolección de datos

Cuadro No. 2

Edad de pacientes.

Años	Masculino	Femenino	Total	%
10-19	2	0	2	6
20-30	7	3	10	32
31-40	11	4	15	47
41-50	3	1	4	12
51-60	1	0	1	3
Total	24	8	32	100

Fuente:

Boleta de recolección de datos

Cuadro No. 3

Lugar de origen de los pacientes.

Lugar de origen	M	F	Total	%
Quetzaltenango	8	4	12	37
San Marcos	11	1	12	37
Huehuetenango	1	0	1	3
Retalhuleu	2	3	5	17
Totonicapán	2	0	2	6
Total	24	8	32	100

Fuente:

Boleta de recolección de datos

Cuadro No. 4

Lesión cerebral.

Lesión cerebral	Masculino	Femenino	Total	%
Compromiso difuso de la sustancia blanca. (atrofia).	10	2	12	37
Compromiso focal de la sustancia blanca.	0	0	0	0
Masa focal con realce.	5	4	9	29
Masa focal sin realce.	0	0	0	0
Lesión focal con realce, con nulo o escaso efecto de masa.	0	0	0	0
Meningitis.	0	0	0	0
Ventriculitis.	0	0	0	0
Normal.	9	2	11	34
Total	24	8	32	100

Fuente:

Boleta de recolección de datos

CUADRO NO. 5

Estado civil hombres

Estado civil	Total	%
Casado	18	75
Soltero	6	25
Total	24	100

Fuente:

Boleta de recolección de datos.

CUADRO NO. 6

Estado civil mujeres

Estado civil	Total	%
Casado	6	75
Soltero	2	25
Total	8	100

Fuente:

Boleta de recolección de datos.

Cuadro No. 7

Número de parejas sexuales,

	Masculino	Femenino	Total	%
1 pareja	15	7	22	69
Más de 1 pareja	9	1	10	31
total	24	8	32	100

Fuente:

Boleta de recolección de datos.

Cuadro No. 8

Correlación con número de parejas sexuales en pacientes del sexo masculino y patología encontrada

No. De parejas	toxoplasma	%
1 pareja	3	60
Más de 1	2	40
Total	5	100

Fuente:

Boleta de recolección de datos.

Cuadro No. 9

Correlación con número de parejas sexuales en pacientes del sexo masculino y patología encontrada

No. De parejas	atrofia cerebral	%
1 pareja	6	60
Más de 1	4	40
Total	10	100

Fuente:

Boleta de recolección de datos.

Cuadro No. 10

Correlación con número de parejas sexuales en pacientes del sexo femenino y patología encontrada

No. De parejas	toxoplasma	%
1 pareja	3	75
Más de 1	1	25
Total	4	100

Fuente:

Boleta de recolección de datos.

Cuadro No. 11

Correlación con número de parejas sexuales en pacientes del sexo femenino y patología encontrada

No. De parejas	atrofia cerebral	%
1 pareja	2	100
Más de 1	0	0
Total	2	100

Fuente:

Boleta de recolección de datos.

Cuadro No. 12

Antecedente de alcoholismo y atrofia cerebral en hombres

	Total	%
Atrofia y alcoholismo	8	80
Atrofia y no alcoholismo	2	20
Total	10	100

Fuente:

Boleta de recolección de datos.

Cuadro No. 13

Antecedente de alcoholismo y atrofia cerebral en mujeres

	Total	%
Atrofia y alcoholismo	1	50
Atrofia y no alcoholismo	1	50
Total	2	100

Fuente:

Boleta de recolección de datos.

Cuadro No. 14

Antecedente de alcoholismo y Toxoplasma en hombres

	Total	%
Toxoplasma y alcoholismo	2	40
Toxoplasma y no alcoholismo	3	60
Total	5	100

Fuente:

Boleta de recolección de datos.

Cuadro No. 15

Antecedente de alcoholismo y Toxoplasma en mujeres

	Total	%
Toxoplasma y alcoholismo	0	0
Toxoplasma y no alcoholismo	2	100
Total	2	100

Fuente:

Boleta de recolección de datos.

VI. DISCUSION Y ANALISIS

El presente estudio se realizó en el Departamento de Tomografía del Hospital Regional de occidente, en donde el objetivo principal fue establecer los hallazgos cerebrales por tomografía computarizada en pacientes HIV/SIDA.

El estudio incluyo al cien por ciento de los pacientes a los que se les realizó tomografía computarizada que tuvieran prueba positiva para VIH y a quienes al examen físico tuvieran alteración neurológica.

Se evaluó un total de 32 pacientes, de los cuales 24 fueron del sexo masculino y 8 del femenino.

La principal patología encontrada en el sexo masculino fue atrofia cerebral presente en 10 pacientes, esto puede ser por encefalitis vírica, sin embargo este hallazgo no se confirmó ya que no hubo hipodensidad de sustancia blanca y no se realizó resonancia magnética, la atrofia cerebral también puede estar relacionado con el abuso de alcohol ya que este fue el principal factor de riesgo en este género y estuvo presente en 8 paciente, este dato se correlaciona con el estudio realizado por los Drs. Gonzalo miranda en el año 2008 en donde refieren que la encefalitis por VIH estará presente antes que las enfermedades oportunistas, y se observa hasta en un 60% de los pacientes con VIH.

En el sexo femenino la principal patología fue la Masa Focal con Realce compatible con toxoplasma vista en 4 pacientes, en hombres este hallazgo estuvo presente en 5, correlacionándose esto con otros estudios, como el realizado en el departamento de Neurorradiología del hospital clínico del chile en el año 2007 en donde refieren esta entidad como causa número uno de infecciones por oportunistas vistas en el 32% de los pacientes estudiados.

La edad de presentación más frecuente tanto en el género masculino como en el femenino fue la comprendida entre los 20 a 40 años, con un total de 25 pacientes y que corresponde a un 78% de la población estudiada, esto era de esperarse ya que a estas edades es donde ha predomina con mayor frecuencia la enfermedad del VIH/SIDA desde su inicio.

El lugar de origen más frecuente de los pacientes que buscaron ayuda al Hospital Regional de Occidente fueron los procedentes de los departamentos de Quetzaltenango, en especial de los municipios de Colimba y Coatepeque, seguido del departamento de San Marcos y de este el municipio de Malacatán, esto se puede deber a que en estos lugares se encuentran los sitios endémicos de mayor prevalencia de SIDA en Guatemala según estudio realizado en el año 2013 por el Ministerio de Salud Pública en el Informe Nacional del Paquete Básico de Indicadores –PBI- del Plan Nacional de Monitoreo y Evaluación de la Respuesta al VIH donde reporta que los departamentos con las tasas de prevalencia de VIH más altas son, en primer lugar Guatemala, seguido de Escuintla, San Marcos, Quetzaltenango, Izabal, Retalhuleu y Petén, los cuales concentran el 80 % de los casos reportados.

Un tercio de los pacientes con VIH/SIDA refirieron tener más de una pareja sexual, por lo que se considera este como factor de riesgo importante en la adquisición de dicha patología.

El 100% de los pacientes estudiados niega haber tenido transfusiones sanguíneas, haber sido víctima de violencia sexual, ser homosexuales o usar drogas endovenosas, por lo que estos no se consideran factores de riesgo en el presente estudio

6.1 CONCLUSIONES

- 6.1.1 La tomografía es una modalidad de imagen de gran relevancia para la evaluación de neuroinfecciones en pacientes con VIH/SIDA. Los hallazgos, aunque muchas veces sutiles, son de extrema importancia; es necesario poder identificarlos para ofrecer una probabilidad diagnóstica lo más correcta posible en estos casos específicos y para ayudar a ofrecer una terapia más adecuada y oportuna. Sabemos que la resonancia magnética es la técnica de imagen de elección para esta patología, pero debido a que no está disponible en nuestro hospital y a su elevado costo hace casi imposible su uso como primera elección, por lo que se debe de aprender a interpretar los hallazgos más sutiles que brinda la tomografía.
- 6.1.2 La principal lesión vista en el sexo femenino es Lesión Focal con Realce, y en el masculino fue la atrofia cerebral.
- 6.1.3 El sexo más afectado fue el femenino, ya que de las 8 pacientes evaluadas, 4 presentaron lesiones compatibles con toxoplasmosis y 2 atrofia cerebral.
- 6.1.4 El grupo etario más afectado tanto en el sexo masculino como en el femenino fue el comprendido entre los 20 y 40 años.
- 6.1.5 Los dos departamentos con mayor número de casos fue Quetzaltenango y San Marcos.
- 6.1.6 El principal factor de riesgo visto fue haber tenido más de 1 pareja sexual, seguido de alcoholismo.
- 6.1.7 El cien por ciento de la población estudiada negó haber sido víctima de abuso sexual, haber consumido drogas, ser homosexual o usar drogas endovenosas.

6.2 RECOMENDACIONES

- 6.2.1 El virus de inmunodeficiencia humana (VIH) es un virus neurotrópico que cruza la barrera hemato-encefálica en etapas precoces de la enfermedad. Es así como el sistema nervioso central (SNC) es blanco mayor del virus VIH, estimándose que aproximadamente dos tercios de los pacientes desarrollarán compromiso del SNC durante el curso de su enfermedad. La Tomografía Computarizada es un método rápido, barato y disponible en nuestro hospital que nos permite detectar lesiones tempranas por lo que se recomienda utilizarla como estudio inicial.
- 6.2.2 Existe un gran número de infecciones oportunistas en pacientes con SIDA, sin embargo estas pueden ser agrupadas según patrones típicos de imagen, localización, número de lesiones y toma del medio de contraste, esto para hacer una aproximación diagnóstica más certera, por lo que se recomienda utilizar la tabla No. 1 (clasificación de los hallazgos imagenológicos) del presente estudio como guía a la hora de interpretar un estudio tomográfico.
- 6.2.3 La resonancia Magnética funcional tiene mayor sensibilidad y especificidad que la tomografía, por tal razón se recomienda su uso cuando la tomografía cerebral no sea concluyente en el diagnóstico inicial.

VII. REFERENCIA BIBLIOGRÁFICA

1. **Bennett, Goldman y.** VIH y síndrome de inmunodeficiencia adquirida. *Tratado de medicina interna de Cecil*. Madrid España : McGrawHill interamericana, 2002, Vol. II, 406, págs. 2082,2083.
2. *Enfrentamiento imaginológico de las lesiones cerebrales en pacientes VIH*. **Drs. Gonzalo Miranda G, Carolina Díaz G, Holvis Dellien Q, Int. Héctor Hermosilla**. Santiago de Chile : s.n., 2008, Revista Chilena de Radiología, pág. 2.
3. **William E. Brant, Clyde A. Helms**. Infecciones del sistema nervioso central. [aut. libro] Brant y Helms. *Fundamentos de Radiología Diagnóstic*. tercera. Philadelphi, USA : Wolters Kluwer, 2007, Vol. I, 6, pág. 175.
4. **William W. Orrison, Jr.** Infecciones intracraneanas. *Neurorradiología*. primera en español. Madrid España : Harcourt, 2001, Vol. I, 22, pág. 175.
5. **Whitman, Hansman**. Neuroimaging of central nervous System tuberculosis in VIH infected patients. *Neuroimaging of central nervous System tuberculosis in VIH infected patients*. Masachuset : Harcourt, 1997, pág. 199.
6. **Whiteman ML, Post JD, Berger JR, Tate LG, Bell MD,**. Progressive multifocal leucoencephalopathy. *Progressive multifocal leucoencephalopathy*. Madris España : McGrawHill interamericana, 1993, págs. 233-240.
7. **Chang L, Ernst T.** Chang L, Ernst T. *Chang L, Ernst T*. NewYork : marban, 1997, págs. 409-426.
8. *Toxoplasmosis and primary central nervous system*. **Chinn, ID Wilkinson, MA Hall-Craggs, MN Paley, RF**. 1995, Radiology, Vol. 197, págs. 649-654.
9. **Wehn SM, Heinz ER, Burger PC, Boyko OB**. Dilated Virchow-Robin spces in cryptotoccal meningitis associated with. *Dilated Virchow-Robin spces in cryptotoccal meningitis associated with*. Madris : Marban, 1989, págs. 756-762.
10. **Gillams AR, Allen E, Hrieb K, Venna N, Craven D,**. Cerebral infarction in patients with AIDS. *Cerebral infarction in patients with AIDS*. Mdris : Marban, 1997, págs. 1581-1585.
11. *Informe nacional del paquete basico Indicadores PBI plan nacional de monitoreo y evaluacion VIH en Guatemala*. **Social, Ministerio de Salud Pública y Asistencia**. 2013, USAID, págs. 7,8 Y 9.

12. *Informe Nacional del Paquete básico de indicadores PBI del plan nacional de monitoreo y evaluación VIH en Guatemala.* **MSPAS.** 2013, USAID, págs. 7,8 Y 9.

13. **Rockall, Hatrick, Armstrong, Wastie.** *Diagnóstico por Imágenes.* séptima edición. China : Amolca, 2015. págs. 2,3.

VIII ANEXOS

UNIVERSIDAD DE SAN CARLOS DE GUATEMALA
FACULTAD DE CIENCIAS MÉDICAS
ESCUELA DE ESTUDIOS DE POST GRADO DE MEDICINA
MAESTRÍA EN CIENCIAS MÉDICAS CON ESPECIALIDAD EN RADIOLOGÍA E
IMAGENES DIAGNÓSTICAS

HALLAZGOS CEREBRALES POR TOMOGRAFÍA COMPUTARIZADA PACIENTES
VIH/SIDA

BOLETA DE RECOLECCION DE DATOS

BOLETA No: _____

DATOS GENERALES

Nombre: _____

Edad: _____

Estado civil: _____

ORP: _____

Ocupación: _____

Nivel de escolaridad: _____

DATOS CLINICOS:

MOTIVO DE CONSULTA:

ANTECEDENTES DE IMPORTANCIA:

Número de parejas sexuales: _____ Alcoholismo: _____

Drogadicción: _____ Víctima de violación: _____

Promiscuidad sexual: _____ Transfusiones sanguíneas: _____

EXAMEN FISICO:

Peso: _____ Talla: _____ IMC: _____

Presencia de signos neurológicos:

DATOS DE LABORATORIO

Nivel de linfocitos TCD4 _____

VIH: _____

ESTUDIOS DE IMAGEN:

HALLAZGOS RADIOLOGICOS:

Compromiso difuso de la sustancia blanca. _____

Compromiso focal de la sustancia blanca. _____

Masa focal con realce _____

Masa focal sin realce _____

Lesión focal con realce, con nulo o escaso efecto de masa _____

Meningitis _____

Ventriculitis. _____

DIAGNOSTICO FINAL _____

**UNIVERSIDAD DE SAN CARLOS DE GUATEMALA
FACULTAD DE CIENCIAS MÉDICAS
ESCUELA DE ESTUDIOS DE POST GRADO DE MEDICINA
MAESTRÍA EN CIENCIAS MÉDICAS CON ESPECIALIDAD EN RADIOLOGÍA E
IMAGENES DIAGNÓSTICAS**

**HALLAZGOS CEREBRALES POR TOMOGRAFÍA COMPUTARIZADA PACIENTES
VIH/SIDA**

CONSENTIMIENTO INFORMADO

No. _____

Yo _____ con cédula de vecindad No. De orden _____; y registro número _____, autorizo por este medio al Dr. Marvin Estuardo Caniz Mllían, quien me indicó ser residente de Radiología e Imágenes Diagnósticas, para que se me realice Tomografía cerebral y mis datos se incluyan en el estudio titulado HALLAZGOS CEREBRALES POR TOMOGRAFÍA COMPUTARIZADA PACIENTES VIH/SIDA. con estricta confidencialidad.

He sido informada de los beneficios que representan para la humanidad la realización de estudios científicos como el presente, por lo que acepto participar en este estudio.

Quetzaltenango, _____ de _____ de 2012.

Firma de Paciente _____

Firma de Testigo o Familiar _____

8.1 PERMISO DEL AUTOR PARA COPIAR EL TRABAJO

El autor concede permiso para producir total o parcialmente y por cualquier medio la tesis titulada **“HALLAZGOS CEREBRALES POR TOMOGRAFÍA COMPUTARIZADA PACIENTES VIH/SIDA**, para propósito de consulta académica. Sin embargo, quedan reservados los derechos que confiere la ley, cuando sea cualquier otro motivo diferente al que se señala lo que conduzca su reproducción o comercialización total o parcial