


**EVALUACIÓN CLÍNICA DE LA CONDICIÓN DE LOS APARATOS INTRA  
BUCALES COLOCADOS A PACIENTES PEDIÁTRICOS EN SEPTIEMBRE DEL  
2001 EN LAS CLÍNICAS DE ODONTOLOGÍA DE LA FACULTAD DE  
ODONTOLOGÍA DE LA UNIVERSIDAD DE SAN CARLOS DE GUATEMALA.  
FEBRERO A AGOSTO 2002.**

**Tesis presentada por:**

**MAYRA CORINA FIGUEROA ALVAREZ**

**Ante el Tribunal de la Facultad de Odontología de la Universidad de  
San Carlos de Guatemala, que practicó el Examen General Público,  
previo a optar al Título de:**

**CIRUJANO DENTISTA**



**Guatemala, julio de 2005**

## **JUNTA DIRECTIVA DE LA FACULTAD DE ODONTOLOGÍA**

Decano:	Dr. Eduardo Abril Gálvez
Vocal Primero:	Dr. Sergio Armando García Piloña
Vocal Segundo:	Dr. Guillermo Alejandro Ruiz Ordoñez
Vocal Tercero:	Dr. César Mendizábal Girón
Vocal Cuarto:	Br. Pedro José Asturias Sueiras
Vocal Quinto:	Br. Carlos Iván Dávila Alvarez
Secretaria Académica:	Dra. Cándida Luz Franco Lemus

## **TRIBUNAL QUE PRACTICÓ EL EXAMEN PÚBLICO**

Decano:	Dr. Eduardo Abril Gálvez
Vocal Primero:	Dr. Sergio García Piloña
Vocal Segundo:	Dr. Servio Interiano Carías
Vocal Tercero:	Dr. Kurt Dahinten Galán
Secretaria Académica:	Dra. Cándida Luz Franco Lemus

DC  
CC  
+ (100)

## ACTO QUE DEDICO

### A DIOS Y A LA VIRGEN MARÍA:

Por permitirme llegar hoy a este momento y a quienes entrego la culminación de mi carrera y el inicio de mi vida como profesional.

### A MIS PADRES:

José Miguel Figueroa

Inocenta Alvarez de Figueroa

Les dedico con amor y agradecimiento este acto, como una recompensa a sus múltiples sacrificios, gracias por su esfuerzo y amor incondicional.

### A MI ESPOSO:

Oswaldo Balcárcel Ortiz, con amor y gracias por tu apoyo incondicional.

### A MIS HIJAS:

María José Balcárcel Figueroa y

Marianita Balcárcel Figueroa

que son mi vida, mi tesoro y las adoro.

### A MIS HERMANOS:

Ana, Alvaro, Gladis, Miguel, Griselda y

Marielos gracias por el apoyo moral y económico que me brindaron.

### A MIS SUEGROS:

Oswaldo y Mary, con gratitud y respeto por el apoyo recibido.

A mis familiares y amigos, y a todas las personas que contribuyeron en mi formación profesional, mil gracias.

**TESIS QUE DEDICO**

**A MI TIERRA LINDA GUATEMALA**

**A LA UNIVERSIDAD DE SAN CARLOS DE GUATEMALA**

**A LA FACULTAD DE ODONTOLOGÍA**

**A TODOS MIS CATEDRÁTICOS EN ESPECIAL:**

**Dr. Servio Interiano**

**Dr. Kurt Dahinten**

**Dr. Luis Alberto Barillas**

**Dr. Ricardo León Castillo**

**Dr. Manolo Miranda**

**A MIS AMIGOS Y COMPAÑEROS:**

**HONORABLE TRIBUNAL EXAMINADOR**

Tengo el honor de someter a su consideración mi trabajo de tesis intitulado:  
**EVALUACIÓN CLÍNICA DE LA CONDICIÓN DE LOS APARATOS INTRA  
BUCALES COLOCADOS A PACIENTES PEDIÁTRICOS EN SEPTIEMBRE  
DEL 2001 EN LAS CLÍNICAS DE ODONTOPEDIATRÍA DE LA FACULTAD  
DE ODONTOLOGÍA DE LA UNIVERSIDAD DE SAN CARLOS DE  
GUATEMALA. FEBRERO A AGOSTO 2002.**

Conforme lo demandan los Estatutos de la Facultad de Odontología de la universidad de  
San Carlos de Guatemala, previo a optar al título de:

**CIRUJANO DENTISTA**

Quiero agradecer a todas las personas que contribuyeron a la realización de este trabajo de  
investigación.

Y a ustedes distinguidos miembros del Honorable Tribunal Examinador, reciban mis más  
altas muestras de respeto y consideración.

## INDICE

Sumario	2
Introducción	3
Antecedentes	4
Planteamiento del Problema	6
Justificación	7
Revisión de Literatura	8
Objetivos	31
Variables de la Investigación	32
Materiales y Métodos	35
Presentación de Resultados	43
Discusión de Resultados	61
Conclusiones	64
Recomendaciones	66
Limitaciones	67
Bibliografía	68
Anexos	71

## SUMARIO

Con el propósito de determinar la condición clínica de los aparatos intrabucales colocados a pacientes pediátricos en Septiembre del 2001, en las clínicas de la Facultad de Odontología de la Universidad de San Carlos de Guatemala, se reevaluaron 28 aparatos de los tipos Arco Lingual, Arco Transpalatino, Banda y Ansa , Botón de Nance y Placa Hawley. Se les practicó un examen clínico mensual durante los meses de Febrero a Agosto del 2,002. La condición clínica del aparato se determinó evaluando la condición estructural y la condición de la cementación; Las 5 escalas en las que se evaluó la condición clínica fueron: Excelente, Buena, Media, Regular y Mala. Los resultados revelan que a los 5 y 6 meses posterior a su colocación, los aparatos presentan una mediana de los datos que corresponde a **CONDICIÓN CLÍNICA REGULAR**, y del 7 al 11 mes, la mediana de los datos se encontró en **CONDICIÓN CLÍNICA MALA**. La **CONDICIÓN ESTRUCTURAL** hasta el mes 8 se encontró con una mediana de los datos igual a **CONDICIÓN ESTRUCTURAL MEDIA**, y del mes 9 al 11 dicha mediana fue **CONDICIÓN ESTRUCTURAL MALA**. La **CONDICIÓN DE LA CEMENTACIÓN** hasta el mes 6 se encontró en una mediana de los datos igual a **CONDICIÓN DE LA CEMENTACIÓN REGULAR**, y del mes 7 al 11 dicha mediana fue **CONDICIÓN DE LA CEMENTACIÓN MALA**. Por lo tanto, se concluye que la mayor parte de aparatos intra bucales presentan una condición clínica adecuada o vida útil en boca no mayor de 6 meses posteriores a su colocación.

## INTRODUCCIÓN

Los aparatos intra bucales colocados a pacientes pediátricos son sometidos a lo largo de su vida útil a diversas fuerzas tanto musculares, como también fuerzas de la oclusión, masticación, manipulación del paciente y movimientos realizados por el/la odontólogo/a. Estos aparatos al verse afectados por estas fuerzas sufren deterioro en su condición. En la literatura actual el tiempo de vida de un aparato no es reportada específicamente y se conoce más bien datos en cuanto a la función que desempeñan, por lo tanto fue de vital importancia conocer su real comportamiento.

En este estudio se determinó clínicamente en evaluaciones mensuales cual fue la condición que presentaron los aparatos intra bucales colocados por odontólogos/as practicantes de las clínicas de Odontopediatría de la Facultad de Odontología de la Universidad de San Carlos de Guatemala a pacientes pediátricos que lo necesitaron ya sea para mantener el espacio, para romper hábitos o para corregir mordidas cruzadas. La recopilación de esta información permite manejar de mejor forma a los pacientes pediátricos sometidos a tratamientos que involucren algún tipo de aparatología intra bucal.

A continuación se presenta el informe final de esta investigación. Se plantean el problema, las justificaciones, los objetivos, los métodos y los resultados obtenidos con sus respectivas conclusiones y recomendaciones.

## ANTECEDENTES

En la actualidad no fue posible encontrar un estudio en el medio nacional que ayude a determinar en un año las condiciones en que se encuentran los aparatos intra bucales colocados a pacientes pediátricos, y más aún enfocados específicamente en los que son colocados en pacientes pediátricos tratados en las clínicas de Odontopediatría de la Facultad de Odontología de la Universidad de San Carlos de Guatemala.

Existen estudios efectuados en Guatemala que guardan relación con los mantenedores de espacio intra bucales.

En 1975, Morales <sup>(12)</sup> llevó a cabo un estudio en niños desdentados de la Escuela de la Blanca, Ocós, San Marcos sobre los requerimientos de mantenedores de espacio, en esa investigación se concluye lo siguiente:

- El mantenedor de espacio que se necesitará en mayor cantidad es el de tipo fijo.
- Los espacios desdentados no todos requerirán la colocación de un mantenedor de espacio.

No se dispone de información relacionada con la condición de los aparatos intra bucales.

En 1989, Reynoso <sup>(18)</sup> evaluó el grado de efectividad de mantenedores de espacio fijos tipo arco lingual del cual se concluye lo siguiente:

- El 73 % de la muestra fueron considerados efectivos, ya que lograron mantener el espacio horizontal hasta la erupción de canino y premolares inferiores.
- Del 51 % de los casos considerados fracasados en cuanto al mantenimiento de la misma oclusión que iniciaron el 43 % desarrolló una mala oclusión tipo III, el 8 % clase II, el 2 % no evaluable y el 47 % lograron mantener la oclusión a lo largo del tratamiento.
- El 87 % de los pacientes con arco lingual descuidan su higiene oral después de la fecha de cementado del aparato.

No hay información relacionada con el estado o las condiciones del aparato intra bucal evaluado.

M. Melgar en el año 2000 <sup>(10)</sup> realizó un estudio sobre la eficacia del Expansor Palatal de Tornillo comparado con el Quad Helix para la corrección de mordida cruzada posterior en pacientes tratados en las clínicas de la Facultad de Odontología de septiembre de 1997 a agosto de 1999. Se concluye en esta investigación lo siguiente:

- El tipo de expansor más utilizado en el área de odontología del niño y del adolescente en este período fue Expansor Palatal de Tornillo en un 83.33 % y el Quad Helix 16.67 %.
- El tiempo de uso más prolongado fue el del Expansor Palatal de Tornillo 6 a 20 meses.
- El Quad Helix se utilizó en promedio de 11 a 15 meses.
- El Expansor Palatal de Tornillo resultó ser eficaz para la corrección de mordida cruzada posterior en un 65 % de los casos que lo utilizaron.

Nuevamente no se encontró información relacionada con la condición clínica de los aparatos intra bucales.

## PLANTEAMIENTO DEL PROBLEMA

La aparatología intra bucal en niños es uno de los tratamientos más utilizados en el medio odontopediátrico. Este tipo de tratamiento se utiliza con frecuencia en niños que necesitan mantener o recuperar la dimensión en el arco dental para la erupción normal de los dientes sucedáneos, debido en la mayor parte de los casos a la pérdida temprana de dientes primarios <sup>(5)</sup>. Por otra parte, es necesario el uso de aparatos con dispositivos expansores para tratar mordidas cruzadas y movilizar piezas a su posición, también es común el uso de aparatos que evitan hábitos que afectan la oclusión.

Estos aparatos intra bucales, por estar sometidos en el transcurso de su vida útil a diversas presiones durante la función que desempeñan como también las condiciones de el medio ambiente bucal y la manipulación del paciente, tienen una vida media que está dada por la calidad de fabricación de los aparatos y la calidad de los materiales utilizados para su elaboración. Hasta el momento no se ha realizado un estudio a lo largo del tiempo para determinar las condiciones en que se encuentran los aparatos, y esto puede ser un riesgo para la salud intra bucal de los pacientes.

Tomando en cuenta que, en las clínicas de la Facultad de Odontología y más específicamente en las de Odontopediatria se busca el manejo integral de los pacientes, sometidos a tratamientos dentales desde su inicio hasta finalizarlos, surge la interrogante acerca de ¿ Cuáles son las condiciones clínicas que presentan los aparatos intra bucales, de 5 a 11 meses posterior a haberse colocado?

## JUSTIFICACIÓN

Es necesario contar con la mayor información posible acerca de la condición de los aparatos intra bucales, ya que esto pudiera determinar si los aparatos utilizados son a la vez eficientes y funcionales.

Es necesario realizar un estudio que ayude a determinar el estado de los aparatos durante un período de tiempo para evaluar si éstos sufren o no algún tipo de deterioro en su condición clínica.

Es necesario dar a conocer que proporción de los aparatos intra bucales colocados en las clínicas de Odontopediatría se encuentran en una condición aceptable o en que momento han sufrido deterioro en su condición del 5° a 11° mes de uso.

Es necesario informar el tiempo de vida útil en condiciones clínicas adecuadas de los aparatos intra bucales, para que se les brinde un seguimiento más adecuado hasta removerlos o su reposición si fuese necesario.

## REVISIÓN DE LITERATURA

### **PÉRDIDA DE PIEZAS PRIMARIAS:**

La pérdida de la dentición primaria puede darse por caries dental que lleva a la pérdida prematura de los dientes, raíces de dientes retenidos que obstaculizan la erupción en el arco dental, traumatismo y exfoliación prematura o extracción de los dientes primarios. La pérdida de espacio generalmente ocurre en los primeros 6 meses de la pérdida de los dientes primarios <sup>(11)</sup>.

### **CONSECUENCIAS DE LA PÉRDIDA DE PIEZAS PRIMARIAS:**

“En la dentición primaria el tratamiento para la pérdida dental prematura requiere consideración delicada del odontólogo, pues las consecuencias de un manejo inadecuado del espacio puede afectar el desarrollo dental en la adolescencia. La pérdida prematura de dientes primarios puede comprometer la erupción de los sucedáneos si disminuye el espacio en la longitud del arco”. Por otra parte, la intervención oportuna puede mantenerlo para la erupción de la dentición permanente, siempre y cuando se le de un buen seguimiento <sup>(15)</sup>.

La pérdida prematura de dientes temporarios también es causa de apiñamiento dentoalveolar en dentición permanente, que depende de la región afectada ya que la migración mesial es más pronunciada después de la pérdida prematura del segundo molar temporario, la pérdida de molares antes de los 7 años causa apiñamiento. La pérdida dentaria prematura en este grupo etario se estima mejor en términos de los dientes anteriores (incisivos y caninos) y los posteriores (molares). Las causas de dientes ausentes y el tratamiento difieren en esas dos regiones. La pérdida dental anterior ocurre por traumatismos y por caries dental. Las lesiones en incisivos primarios son frecuentes, porque en esta edad se aprende a gatear, caminar y correr. Aunque la prevalencia de caries dental parece disminuir, una pequeña cantidad de niños sufren caries rampante y por biberón todavía. Estos patrones motivan pérdida dental en la zonas anterior y posterior. Casi toda pérdida dental posterior ocurre por caries, los molares primarios rara vez se

pierden por traumatismo. Si después de la extracción no ocurre pérdida de espacio, es importante conservarlo. Si se pierde entonces, es necesario hacer una evaluación completa para determinar si está indicado o no mantener el espacio, o recuperarlo. También existen hábitos nocivos que afectan la oclusión normal del paciente como por ejemplo, chupeteo de dedo, lengua protráctil, etc., además de éstos puede haber en el paciente la necesidad de corregir mordidas cruzadas. Estas situaciones pueden involucrar una anomalía esquelética que podrá corregirse solamente con un tratamiento ortodóntico, aunque si el problema es menos grave y puede ser tratado con aparatología tempranamente, una gran maloclusión podrá hacerse menos complicada y un hábito podrá corregirse o inclusive evitarse. (8,11,15,16)

### **CONSECUENCIAS DE MANEJO INADECUADO EN EL LABORATORIO:**

Tomando en cuenta que, en la pérdida de piezas dentales primarias, hábitos orales y mordidas cruzadas; es necesario el uso de aparatos intra bucales, los cuales, son sometidos a diversos factores tanto en su fabricación como en el transcurso de su vida útil. Puede ser que la condición que presente los aparatos sea motivada por un mal manejo en el laboratorio como por ejemplo:

- Contaminación con azufre o mercurio que da como resultado un sobrecalentamiento del material de revestimiento, así como también, una acción galvánica.
- Un sobrecalentamiento del alambre da como resultado un alambre blando sin ductilidad o recristalización que debe evitarse.
- Superficies a soldarse que estén sucias da como resultado poca unión.
- La porosidad superficial o la interna, da como resultado una unión débil, siendo ocasionado por falta de limpieza, uso incorrecto del fundente, separación interpartes inadecuada, mala aplicación de la llama del soplete y el sobrecalentamiento <sup>(19)</sup>.
- Sobreextensión de la soldadura especialmente hacia gingival, provoca inflamación gingival.
- Soldadura deficiente en la que no cubra al alambre, dará como resultado la fácil separación del alambre a la soldadura.

PROPIEDAD DE LA UN.  
Biblioteca Central

- Pigmentación y corrosión que resulta de una soldadura de bajo quilate o por corrosión electroquímica.
- La elección correcta del grosor del alambre de acero inoxidable, dependiendo del diseño del aparato, considerando que la persona encargada de hacer los dobleces en el alambre debe tener cierta práctica, debido a que, si se exagera en la manipulación de los dobleces, el alambre pierde su ductilidad o memoria, haciéndolos más susceptibles a fractura o que no desempeñen su función con el fin deseado <sup>(15, 19)</sup>.

### **INFLUENCIAS DEL MEDIO AMBIENTE ORAL:**

También la condición de los aparatos está sometida a diversas fuerzas ejercidas por el paciente, de esta manera resulta difícil el construir un aparato que ofrezca el máximo de resistencia a las fuerzas que está destinada a soportar, así como, a un medio ambiente intra bucal que constituye un elemento destructivo ideal. En él, se pueden registrar súbitos cambios de temperatura de hasta 65°C, su pH oscila rápidamente de la acidez a la alcalinidad. Estos aparatos, por lo tanto, están sometidos intra bucalmente a altas tensiones durante la masticación, aunque difíciles de determinar. También el calor y la humedad del medio ambiente intra bucal son de los más propicios para la corrosión electroquímica que designa a la vez un proceso de interacción metal-medio ambiente y el resultado de esta interacción, es decir, la destrucción parcial o total del aparato <sup>(3)</sup>. Por todas estas consideraciones y otras más se deduce que los aparatos intra bucales no son eternos, y tienen una vida media que está dada por la calidad de la fabricación de los aparatos y también por la calidad de los materiales utilizados para su elaboración <sup>(19)</sup>.

### **CONDICIÓN DE LA ESTRUCTURA DEL APARATO INTRA BUCAL**

La condición de la estructura del aparato intra bucal es la situación clínica que puede presentar un determinado tipo de aparato, es decir las características que puedan observarse clínicamente de los componentes de los aparatos.

La condición en que se encuentran dichos aparatos puede ser clasificada de acuerdo a el grado de deterioro que la estructura manifieste durante el tiempo que esté funcionando en la boca del paciente, al hacer dicha clasificación se debe tomar en cuenta todos los elementos que forman la estructura del aparato <sup>(19)</sup>.

En términos generales la mayoría de aparatos intra bucales como mantenedores de espacio, romper hábitos y expansores ya sean fijos o removibles están constituidos por elementos como:

- ALAMBRE DE ACERO INOXIDABLE
- BANDAS
- CORONAS
- SOLDADURA DE PLATA
- ACRÍLICO
- TORNILLO DE EXPANSIÓN

Para ayudar a determinar la condición clínica de el aparato intra bucal es necesario primeramente conocer las características de los componentes estructurales de los mismos <sup>(7,14,19)</sup>.

### **ALAMBRE DE ACERO INOXIDABLE**

**ACERO INOXIDABLE:** Además de hierro y carbono, el acero inoxidable contiene cromo, que mejora su resistencia a la corrosión o una estabilidad ambiental <sup>(20)</sup>. Esto se consigue por el efecto pasivo por el cual el cromo expuesto en la superficie de la aleación se oxida formando una película superficial tenaz de óxido crómico. Esta película resiste posteriores ataques del medio acuoso, impidiendo así la corrosión. También se encuentra níquel en muchos aceros inoxidables, que contribuye a la resistencia de la corrosión y ayuda a aumentar la resistencia de la aleación. Si se le agrega cromo 18% y níquel 8%(denominado acero inoxidable 18/8), las cuales se denominan austeníticas estabilizadas, donde el níquel actúa para minimizar la transformación austenítico-ferrítica a temperatura

normales, esto le ayudará a reducir la temperatura crítica a la temperatura ambiental y es la aleación que se usa normalmente en aplicaciones en las que no es necesario el endurecimiento de tipo térmico ejemplo, alambre y bases para prótesis <sup>(7)</sup>.

#### **ALAMBRES DE ACERO INOXIDABLE:**

Los alambres se utilizan por lo general para construir dispositivos ortodónticos, ganchos forjados y apoyos para prótesis parciales. Se fabrican con el tipo denominado acero inoxidable 18/8 <sup>(7)</sup>.

#### **REQUISITOS DE LOS ALAMBRES:**

- Biocompatible o sea tolerancia de los tejidos a la aleación y debe poseer alta resistencia a la corrosión (buena estabilidad ambiental).
- Ductilidad que está relacionada con la formabilidad o sea el alambre debe permitir ser modelado en la forma requerida sin fracturarse.
- Acoplamiento para unirse por soldadura de bajo punto de fusión y así formar una unión metalúrgica.
- Propiedades elásticas necesarias para aplicar fuerzas sobre los dientes.
- Grado de deflexión de la carga, esto es la rigidez del material con que se ha confeccionado el alambre.
- Resistencia a la deformación, que es el grado útil de activación de un alambre que está limitado por el punto en que el alambre deja de comportarse de forma elástica y comienza a mostrar distorsión permanente <sup>(7,14,17,19,20)</sup>.

#### **CONDICIÓN IDEAL DEL ALAMBRE DE ACERO INOXIDABLE UTILIZADO EN APARATOLOGÍA INTRA BUCAL:**

Dentro de las características que hace ideal la condición clínica de un alambre de acero inoxidable colocado en un aparato intra bucal mencionaremos las siguientes:

- Que el alambre de acero inoxidable no presente fractura o rotura en la continuidad de su superficie.

- Que el alambre de acero inoxidable no presente deformación o alteración de su diseño original para el que fue asignado.
- Que el alambre de acero inoxidable esté completamente liso sin rugosidades en su superficie.
- Que el alambre de acero inoxidable tenga brillo y refleje la luz <sup>(5,8,9,11)</sup>.

### **BANDAS:**

Son dispositivos intra bucales que se adaptan a la anatomía de la pieza, en su parte bucal, lingual, mesial y distal; dejando libre su superficie oclusal. Las cuales son elaboradas de acero inoxidable y pueden ser precontorneadas, preformadas anatómicamente o sin contorno anatómico <sup>(5, 8,9,11)</sup>.

### **CONDICIÓN IDEAL DE LA BANDA DE ACERO INOXIDABLE UTILIZADA EN APARATOLOGÍA INTRA BUCAL:**

Dentro de las características que hacen ideal la condición clínica de la banda de acero inoxidable mencionaremos las siguientes:

- Que la banda de acero inoxidable no presente fractura o rotura de la continuidad de su superficie.
- Que la banda de acero inoxidable no se presente desajustada.
- Que la banda de acero inoxidable no se presente desadaptada.
- Que la banda de acero inoxidable se presente completamente lisa sin rugosidades en su superficie.
- Que la banda de acero inoxidable tenga brillo y refleje la luz <sup>(5,8,9,11)</sup>.

### **CORONAS:**

Son dispositivos intra bucales que se adaptan a la anatomía de la pieza, las cuales son elaboradas de acero inoxidable y pueden ser pre-ajustadas, abombadas y pre-dobladas para ahorro en tiempo de colocación. Presentan también anatomía oclusal superficial, lo que conlleva a una menor reducción de estructura dental <sup>(5,8,9,11)</sup>.

## CONDICIÓN IDEAL DE LA CORONA DE ACERO INOXIDABLE UTILIZADA EN APARATOLOGÍA INTRA BUCAL:

Dentro de las características que hacen ideal la condición clínica de la corona de acero inoxidable mencionaremos las siguientes:

- Que la corona de acero inoxidable no se presente desalojada.
- Que la corona de acero inoxidable no se presente desajustada.
- Que la corona de acero inoxidable no se presente desadaptada.
- Que la corona de acero inoxidable esté completamente lisa sin rugosidades en su superficie.
- Que la corona de acero inoxidable tenga brillo y refleje la luz.

## **SOLDADURA:**

En este tipo de aparatos que tanto las bandas como el alambre son de acero inoxidable se utiliza la soldadura de plata que contiene entre un 10 a 80% de plata, 15 a 50% de cobre, 4 a 35% de zinc, y pequeñas cantidades de cadmio, estaño y fósforo para disminuir la temperatura de fusión. Cuando se suelda acero inoxidable, es deseable emplear una temperatura lo más baja posible para prevenir el templado del material endurecido por el trabajo y la formación de carburo de cromo en los límites de gránulos. El punto de fusión que presentan es de 700 a 730°C <sup>(7,14,17,19,20)</sup>.

## FUNDENTES:

Se usan los fluoruros que sirven para soldar aleaciones que contienen cromo, ya que disuelven el óxido nitroso de cromo. Es típico un fundente que contiene fluoruro de potasio, ácido bórico, vidrio de bórax y carbonato de sodio o sílice. Los ingredientes se funden y muelen hasta formar un polvo fino, que se usa directamente o como líquido en alcohol o en pasta con vaselina <sup>(7,14,17,19,20)</sup>.

## ANTIFUNDENTE:

Impide el flujo de la soldadura y se emplea para confinarla a la zona de trabajo. Siendo el grafito de la mina de un lápiz un antifundente adecuado, aunque un antifundente más efectivo es una suspensión de rouge (óxido férrico) o tiza (CaCO<sub>3</sub>) en alcohol <sup>(7,14,17,19,20)</sup>.

## CONDICIÓN IDEAL DE LA SOLDADURA DE PLATA UTILIZADA EN APARATOLOGÍA INTRA BUCAL:

Dentro de las características que hacen ideal a la soldadura de plata mencionaremos las siguientes:

- Que la soldadura de plata se presente unida al alambre.
- Que la soldadura de plata se presente unida a la banda.
- Que la soldadura de plata no presente sobre extensiones.
- Que la soldadura de plata no presente brillo y refleje la luz <sup>(7,14,17,19,20)</sup>.

## CEMENTOS:

Describiremos los cementos más utilizados en el Disciplina de ONA.

### CEMENTOS DE POLICARBOXILATO:

#### COMPOSICIÓN

Polvo: Óxido de cinc que tiene en algunos casos entre 1 y un 5% de óxido de magnesio; en algunas marcas puede haber un 10 a un 40% de óxido de aluminio u otro relleno de refuerzo.

Líquido: Es una solución acuosa aproximadamente al 40% de ácido poliacrílico o copolímeros de ácido poliacrílico con otros ácidos orgánicos tales como el ácido itacónico <sup>(3,7,17,19,20)</sup>.

#### PROPIEDADES:

- Tienen un pH bastante bajo cuando no están fraguados, pero se dice que el gran tamaño molecular del ácido previene que resulte irritante para la pulpa como en el caso del ácido no reaccionado del cemento de fosfato de cinc.
- El grosor de la película en este cemento es alto, a menudo doble o triple al del cemento de fosfato de cinc.
- Este cemento absorbe agua y cuando el grosor de la película es excesivo, esto puede conducir a que el cemento se ablande, permitiendo la pérdida de la restauración.
- Son muy útiles para fijar bandas de acero inoxidable debido a que forman una fuerte unión con el acero inoxidable.

- La resistencia y la solubilidad son óptimas si se alcanza una elevada relación polvo/líquido <sup>(7,14,17,19,20)</sup>.

#### DESVENTAJA:

- Se requiere una proporción precisa para obtener propiedades óptimas
- La resistencia a la compresión es moderada
- Son necesarias superficies limpias para una adhesión adecuada.
- El tiempo de trabajo es breve <sup>(3,7,17,19,20)</sup>.

#### IONOMERO DE VIDRIO:

##### COMPOSICIÓN:

Polvo: Es un vidrio de composición similar al polvo del cemento de silicato.

Líquido: Es una solución que tiene aproximadamente un 50% de copolímeros de ácido poliacrílico e itacónico con estabilizadores <sup>(7,14,17,19,20)</sup>.

##### PROPIEDADES:

- Resistencia a la compresión y a la abrasión es más alta que la del fosfato de cinc.
- La solubilidad es ácidos orgánicos y en la boca es menor que la de los cementos de policarboxilato y que la mayor parte de cementos que se han estudiado en condiciones óptimas en laboratorio. Elimina fluoruros y puede contribuir a una acción anticariogénica.
- Tiempo de fraguado, el tiempo de trabajo es de aproximadamente 4 minutos y puede aumentarse usando una loseta de mezcla fría.
- Son más translúcidos debido a la presencia de núcleos no reactivos de vidrio, más que de óxido de cinc <sup>(7,14,17,19,20)</sup>.

#### CONDICIÓN IDEAL DE LOS CEMENTOS UTILIZADOS PARA CEMENTAR

##### APARATOLOGÍA INTRA BUCAL:

Dentro de las características que hacen ideal la condición clínica de los cementos están:

- Que el cemento no se encuentre fracturado.

- Que el cemento no presente desajuste cuando se colocó el aparato.
- Que el cemento no presente filtraciones.
- Que el cemento no presente excesos <sup>(7,17,19)</sup>.

### **ACRÍLICO:**

**POLVO:** Consta de perlas de polímero (polimetacrilato de metilo), que tienen incorporado en su interior aproximadamente un 1% de catalizador (Peróxido de benzoilo), un plastificante (ftalato de butilo), y un pigmento adecuado (dióxido de titanio y rojo cadmio) <sup>(20)</sup>.

**LIQUIDO:** Consta del monómero (metacrilato de metilo), un inhibidor (hidroquinona) y un agente de cadenas cruzadas (dimetacrilato de etilenglicol) <sup>(20)</sup>.

### **PROPIEDADES:**

- El acrílico termocurado tiene un módulo de elasticidad relativamente bajo y por tanto, no deben tener un grosor inferior a 1 mm., ya que habría un aumento de flexibilidad y como consecuencia también da como resultado fractura por fátiga.
- El acrílico se contrae con la polimerización, se expande con la absorción de agua y se distorsiona cuando se expone a altas temperaturas <sup>(20)</sup>.

### **DESVENTAJA:**

- Agrietamiento y distorsión del acrílico se produce cuando se deja secar el aparato que está elaborado con acrílico repetidamente fuera del ambiente oral, sucede que hay absorción del 2% de peso de agua en el acrílico <sup>(20)</sup>.
- Distorsión por altas temperaturas ocurre cuando no se le advierte al paciente que no lave su aparato intrabucal con agua muy caliente o también por pulir excesivamente el aparato.
- Limpieza demasiado energética con pasta dentífrica u otros limpiadores abrasivos puede conducir a una notable abrasión de la superficie <sup>(20)</sup>.

- La hipersensibilidad al monómero residual, que se caracteriza por dolor o sensación urente en la mucosa oral <sup>(20)</sup>.
- Estomatitis puede ser provocada por la higiene defectuosa del aparato <sup>(20)</sup>.

“En los últimos años ha aumentado el uso de acrílico “curado en frío”, debido a que economiza tiempo de laboratorio” <sup>(12)</sup>. Últimamente, es una ventaja utilizar resina acrílica transparente porque se pueden descubrir áreas de presión con el aparato colocado en boca

#### **DESVENTAJA:**

- Menos resistencia a la fatiga y al impacto, debido a que es un material menos rígido.
- Mayor porcentaje de monómero residual, el cual actúa como plastificador, reduciendo la temperatura a la que se produce la distorsión y aumenta la tendencia a la fluencia bajo carga <sup>(13)</sup>.
- Más porosas y sufren más contracción de procesado, significando la porosidad la tendencia a adquirir manchas con el uso normal <sup>(13)</sup>.
- Mala estabilidad del color que es provocada por los activadores químicos <sup>(13)</sup>.

#### **CONDICIÓN IDEAL DEL ACRÍLICO UTILIZADO EN APARATOLOGÍA INTRA BUCAL:**

Dentro de las características que hacen ideal la condición clínica del acrílico son las siguientes:

- Que el acrílico no presente fractura.
- Que el acrílico no presente fisuras o microgrietas en su superficie.
- Que el acrílico no presente desgaste o pérdida de material.
- Que el acrílico no presente manchas o pigmentos en su superficie.
- Que el acrílico no se encuentre terso <sup>(13)</sup>.

#### **TORNILLO DE EXPANSIÓN:**

Es un aditamento fabricado ya sea de acero inoxidable o de titanio el cual sirve para activar expansiones y lograr que piezas que se encuentran fuera de posición logren su lugar ideal.

El tornillo de expansión se incluye dentro de la estructura de acrílico del aparato ya sea fijo o removible según sea el caso <sup>(10)</sup>.

Los tornillos de expansión en el maxilar superior actúan por dos mecanismos:

- 1.- Por vuelco vestibular de los procesos alveolodentarios.
- 2.- Por expansión palatina <sup>(10)</sup>.

#### UBICACIÓN DE LOS TORNILLOS:

En sentido sagital los tornillos deben estar ubicados de forma que al ser activados sigan la dirección adecuada, tanto en el paralelismo con los dientes como en la dirección de la curva de Spee, y en sentido transverso deberán estar bien concentrados para que el movimiento sea simétrico <sup>(10)</sup>.

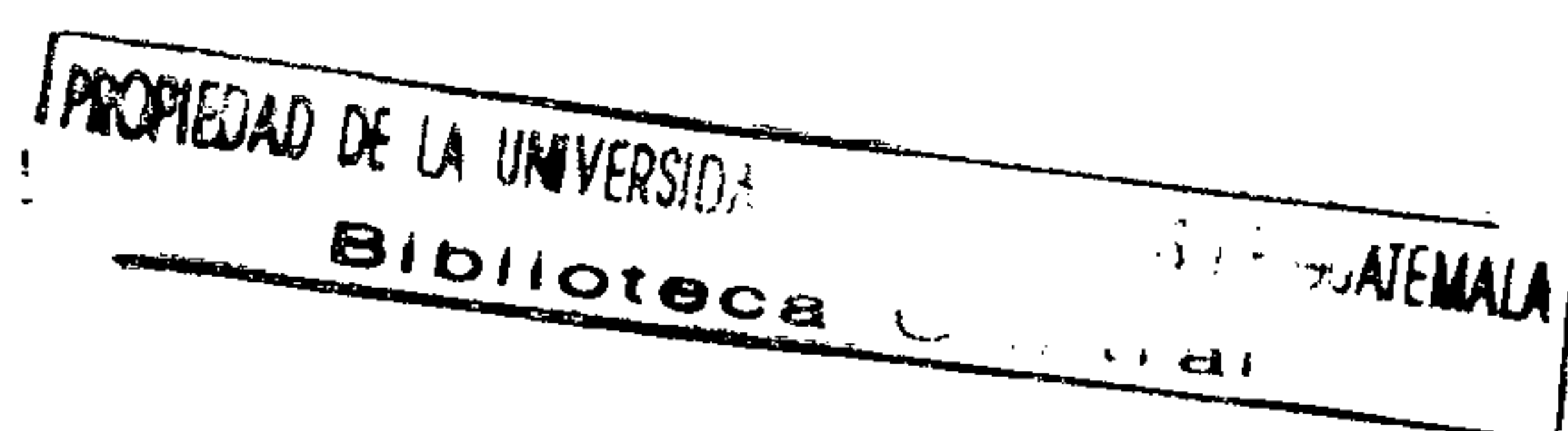El tornillo de expansión maxilar, que se usa en la actualidad es el de Fisher o variaciones de éste. Consta de dos guías paralelas y una parte activa en el centro, con una tuerca o varios orificios para su activación <sup>(10)</sup>.

#### CONDICIÓN IDEAL DEL DISPOSITIVO TORNILLO DE EXPANSIÓN UTILIZADO EN APARATOLOGÍA INTRA BUCAL:

Dentro de las características que hacen ideal la condición clínica de un tornillo de expansión

colocado en aparatología intra bucal mencionaremos las siguientes:

- Que el tornillo de expansión se pueda activar fácilmente.
- Que el tornillo de expansión se presente desunido al acrílico.
- Que el tornillo de expansión tenga firmeza en su trabajo.
- Que el tornillo de expansión presente brillo y refleje la luz <sup>(10)</sup>.



## **APARATOLOGÍA INTERCEPTIVA**

A continuación se describen los diferentes tipos de mantenedores de espacio fijos y removibles que se utilizan en la Facultad de Odontología de San Carlos de Guatemala.

### **BANDA Y ANSA:**

La banda y ansa es un mantenedor de espacio unilateral fijo superior o inferior. Este aparato está formado por, una banda de acero inoxidable, una ansa formada con acero inoxidable calibre 0.036 pulgadas, la cual debe quedar paralela al proceso edéntulo y a 1 mm. del tejido gingival y ha de descansar contra el diente vecino en el punto de contacto, debe tener aproximadamente 8 mm. de ancho vestibulolingual, para permitir que el diente permanente erupcione con libertad. La banda y el ansa van unidas por soldadura de baja fusión de plata. Se usa para conservar el espacio de un solo diente y no restaura la función masticatoria ni impide la erupción continua del antagonista <sup>(8,11,15)</sup>.

### **INDICACIONES:**

1. Pérdida prematura del segundo molar primario, después de la erupción del primer molar permanente.
2. Pérdida prematura del primer molar primario, antes de que erupcione los incisivos permanentes.
3. En casos donde otros tipos de mantenedores de espacio no están indicados, como en el caso de la pérdida prematura bilateral de los molares primarios.
4. El período del mantenedor de espacio es corto y el diente pilar está intacto <sup>(8,11,15)</sup>.

### **CORONA Y ANSA**

Es un mantenedor de espacio unilateral fijo superior o inferior. Tiene la misma función e indicaciones que la banda y ansa, con la diferencia que se utiliza corona en lugar de banda, y ésto se debe, a que el diente que sirve de pilar posterior tenga caries extensa o tratamiento pulpar, por lo que se hace necesario la colocación de una corona, la cual es ajustada y adaptada al diente pilar, usa una ansa igual a la banda y ansa con la misma forma y el mismo tipo de alambre, así como, también, usa el mismo tipo de soldadura de plata de baja fusión <sup>(8,11,15)</sup>.

La corona y ansa presenta la desventaja que es difícil retirar la corona para hacer ajustes en el ansa, si la unión de soldadura falla y el alambre se desprende, no hay manera alguna de reparar el aparato dentro de la boca. Es necesario cortar la corona, ajustar otra corona y soldar el alambre <sup>(8,11,15)</sup>.

### **ZAPATA DISTAL:**

Es un mantenedor de espacio fijo unilateral superior o inferior. “Se usa para conservar el espacio de un segundo molar primario perdido antes que erupcione el primer molar permanente, ya que este aparato guía el patrón de erupción de los primeros molares permanentes a la posición normal en dirección hacia distal” <sup>(8,11,14)</sup>. El diseño es igual que una banda y ansa con la diferencia que, el ansa tiene una extensión por distal en forma de V con una profundidad intragingival de 1.5 a 2 mm. por debajo del reborde marginal <sup>(8)</sup>.

### **CONTRAINDICACIONES:**

“Pacientes con compromiso médico estará en mayor riesgo, como con ciertos estados patológicos como discrasias sanguíneas, defectos cardíacos congénitos, historia de fiebre reumática, diabetes o debilidad general. El examen histológico indica que no ocurre epitelización total luego de colocarla” <sup>(8,11,14)</sup>.

### **DESVENTAJA:**

1. Puede producir un pequeño tatuaje metálico en la encía.
2. Si faltan varios dientes, puede haber falta de pilares aptos para sustentar un aparato cementado.
3. Mala higiene oral.
4. Falta de cooperación del paciente y de sus padres reducen grandemente la posibilidad de un resultado clínico exitoso <sup>(8,11,15)</sup>.

## **ARCO LINGUAL**

Es un mantenedor de espacio bilateral fijo inferior. Sirve para mantener la circunferencia del arco dental al fijar ambas partes terminales del arco lingual al diente más distal, en pacientes que necesitan un anclaje máximo. El arco lingual esta formado por bandas de acero inoxidable ancladas en los pilares, alambre de acero inoxidable de calibre 0.036 pulgadas, el cual se contornea de forma ideal en la zona anterior para descansar sobre los cúngulos de los incisivos de 1 a 1.5 mm. por arriba del tejido blando en la región del canino, el arco tiene que dirigirse hacia lingual para eludir los molares primarios y los premolares no erupcionados<sup>(8,11,15)</sup>.

### **INDICACIONES:**

1. "En los casos en los cuales los segundos molares primarios o los primeros molares permanentes están presentes bilateralmente, y se pierden dientes en ambos cuadrantes de la misma arcada.
2. En casos en que la erupción de los dientes sucedáneos se espera en corto tiempo.
3. En casos cuando el manejo de espacio se realiza en el momento de la extracción de los dientes primarios.
5. En casos de pobre cooperación y no se cumple con el uso de mantenedores de espacio removibles"<sup>(11)</sup>.

### **CONTRAINDICADO:**

Debido a que los gérmenes de los incisivos permanentes se desarrollan y erupcionan un poco hacia lingual en relación con sus precursores primarios. No se aconseja colocar un arco lingual inferior en la dentición primaria porque el alambre que descansa junto a los incisivos primarios pudiera interferir con la erupción de la dentición permanente, en tal situación, se recomienda colocar aparatos bilaterales de banda y ansa<sup>(15)</sup>.

## **BOTON DE NANCE (Arco Lingual Superior)**

Es un mantenedor de espacio bilateral fijo superior. El botón de nance utiliza bandas de acero inoxidable ancladas en las piezas pilares posteriores, alambre de acero inoxidable de 0.036 pulgadas; el cual se contornea de manera que pase a través de la parte anterior del

paladar, presenta un botón de acrílico que descansa directamente sobre las rugas palatinas para prevenir que el alambre se entierre en el paladar, de otra manera puede ocurrir movimientos ligeros en los dientes, las bandas y el alambre van unidos con soldadura de baja fusión de plata <sup>(11,15)</sup>.

Presenta las mismas indicaciones que el arco lingual inferior con la desventaja que acumula restos y desechos alimenticios por debajo del botón de acrílico, creando un problema higiénico si no se limpia meticulosamente el dispositivo <sup>(3,5,8)</sup>.

### **ARCO TRANSPALATINO O BARRA TRANSPALATAL (ATP):**

Es un aparato bilateral fijo superior que consta de bandas de acero inoxidable ancladas en piezas pilares unidas con soldadura de plata de baja fusión a un alambre de acero inoxidable de calibre 0.036 pulgadas, que atraviesa el paladar sin tocarlo, con un área de espacio libre de 1.0 a 1.5 mm. con el paladar. Tiene la función de corrección de la rotación molar, estabilización y anclaje, distalización molar y movimientos molares adicionales <sup>(9,20)</sup>.

### **INDICACIONES**

1. Se usa para tratamiento tanto en la dentición mixta tardía como en la dentición permanente. Esto no sólo incluye los casos de extracción y no extracción.
2. Esta indicada en los pacientes con cirugía ortognática, especialmente en aquellos en quienes una maloclusión severa va a ser corregida.
3. Si el objetivo es obtener una oclusión ideal, el logro de éste es aumentado por la rotación molar y la aplicación de un apropiado torque bucal radicular.
4. Se recomienda durante la transición de la dentición mixta a la dentición permanente, no sólo para rotar los molares, sino para estabilizarlos en posición, permitiendo la retención del espacio de leeway, que es un espacio de 1 a 2 mm, generalmente, está disponible durante la transición del segundo molar deciduo al segundo premolar <sup>(9)</sup>.

## CONTRAINDICACIONES:

1. Está contraindicado en dos tipos de maloclusiones: ciertas maloclusiones clase II en las cuales los primeros premolares superiores son extraídos y en la mayor parte de los casos clase III no quirúrgicos.
2. Los molares borde a borde contraindican el uso del ATP en los casos de extracciones de premolares superiores, debido a que se desea una rotación mesial y una migración de los molares a una relación molar clase II estable, ya que si utiliza un ATP en estos casos, puede ser imposible lograr el cierre completo del espacio de la extracción.
3. El uso del ATP como aparato de rotación molar también está contraindicado en los pacientes clase III, en los cuales la cirugía ortognática no va a ser realizada y los dientes permanentes no son extraídos <sup>(9)</sup>.

## QUAD HELIX

Es un mantenedor de espacio fijo bilateral superior. "El Quad Hélix es una variante del arco lingual al cual se le han añadido figuras en giro (loops), para facilitar un movimiento de expansión activa de los dientes posteriores. Fue desarrollado por Herbst (Bimler, 1992) <sup>(9)</sup>.

Elaborado con bandas de acero inoxidable ajustadas a las piezas pilares, se dobla un arco de alambre de acero inoxidable calibre de 0.038 pulgadas para que ajuste de manera pasiva en el paladar y se suelda a las bandas molares con soldadura de plata de baja fusión <sup>(9,15)</sup>.

## INDICACIONES:

1. Se usa para expandir un arco superior constricto.
2. Se usa para alcanzar un ensanchamiento mayor del arco cuando la expansión rápida del paladar ya ha sido practicada, sin que el paciente tenga que ser sometido a otro procedimiento rápido.
3. En casos de constricción residual del maxilar o una mordida cruzada posterior.
4. Las hélices anteriores también sirven para desalentar un hábito de succión al recordar al niño que no debe colocar el dedo en la boca.

5. Puede ser usado en el arco mandibular (Bihélix) en aquellos pacientes que rutinariamente pierden los aparatos de expansión removibles.

6. Se usa también como un aparato de expansión adicional, aunque un componente significativo de esta expansión es la inclinación bucal de los dientes posteriores <sup>(9,15,16)</sup>.

#### **CONTRAINDICACIONES:**

No se recomienda en pacientes en los cuales está indicado una amplia expansión <sup>(9)</sup>.

#### **DESVENTAJA:**

Aunque en menor grado, el quad hélix provoca halitosis e inflamación del tejido debido a que el dispositivo atrapa alimento y es difícil limpiarlo aún con esmero.

#### **TRAMPA PALATINA:**

Es un mantenedor de espacio fijo bilateral, elaborado con bandas ajustadas a las piezas pilares luego se dobla un arco lingual de alambre de acero inoxidable de calibre de 0.038 pulgadas para que ajuste de manera pasiva en el paladar y se suelda a las bandas molares. Se suelda más alambre sobre esta base a fin de formar una trampa u obstrucción mecánica para el dedo, unido por soldadura de baja fusión de plata <sup>(15,20)</sup>.

#### **INDICACIONES:**

1. Se usa para interrumpir un hábito digital al interferir con la colocación del dedo y la satisfacción derivada de la succión.
2. Se utiliza cuando no hay mordida cruzada posterior.
3. Puede utilizarse también como retenedor luego de la expansión maxilar con un Quad Hélix <sup>(15)</sup>.

#### **DESVENTAJA:**

Durante los primeros días posteriores a la colocación del mismo pueden presentarse alteraciones en los patrones de alimentación, fonación y del sueño, los cuales disminuyen con frecuencia entre tres días y dos semanas.

La higiene bucal es la principal desventaja o problema con la trampa palatina, debido a que el dispositivo atrapa alimento y es difícil limpiarlo aun con esmero, puede presentarse halitosis e inflamación del tejido <sup>(15)</sup>.

### **ARCO W ( DE PORTER)**

Es un aparato bilateral fijo que es una variación del arco lingual doblado con forma de W. Se adaptan bandas de acero inoxidable preformadas a los dientes pilares involucrados en la mordida cruzada. Se construye un arco W con alambre de acero inoxidable calibre de 0.036 pulgadas, el alambre debe estar alejado de los tejidos blando en 1 ó 2 mm, en especial en las áreas de las ansas molares de manera que no haya invasión de los tejidos blandos durante la activación del alambre <sup>(9,15)</sup>.

#### **INDICACIONES:**

1. Esta indicado para tratar mordidas cruzadas en la dentición primaria.
2. También se usa para tratar una mordida cruzada unilateral verdadera en la dentición primaria.
3. Corrige en algunos casos mordidas cruzadas anteriores mediante la extensión del brazo para que incluya caninos, laterales y centrales.
4. Se usa simultáneamente como aparato recordatorio en algunas mordidas cruzadas posteriores asociadas con hábito de succión del pulgar.
5. Es muy estable y su valor principal estriba en las situaciones que sólo requieren inclinación vestibular de los dientes <sup>(9,15)</sup>.

#### **CONTRAINDICADO:**

No se recomienda activar el arco W dentro de la boca, ya que es difícil determinar la fuerza y dirección de activación y pueden presentarse movimientos dentales indeseados <sup>(9,15)</sup>.

### **EXPANSOR TIPO HAAS:**

Es un aparato bilateral fijo que consta de cuatro bandas de acero inoxidable preformadas colocadas en los primeros premolares y los primeros molares superiores unidas con soldadura de plata de baja fusión a un alambre que sostiene una placa de acrílico que le da soporte a un tornillo de expansión <sup>(9)</sup>.

### **INDICACIONES:**

Cuando se requiera mayor movimiento de translación de los molares y premolares y menor inclinación dentaria, ya que permite que las fuerzas generadas se dirijan, no solamente a los dientes, sino también en contra del tejido blando y duro del paladar <sup>(9)</sup>.

### **DESVENTAJA:**

Causa inflamación del tejido palatino.

### **APARATOS REMOVIBLES:**

#### **PLACA HAWLEY:**

Es un aparato removible utilizado para mantener el espacio de piezas perdidas con anterioridad.

### **INDICACIONES:**

1. Se usa como aparato para mantener la relación de los dientes adyacentes hasta que erupcione la pieza <sup>(8)</sup>.
2. Se usa también como un aparato de retención después del cierre de espacio, también puede incorporar resortes auxiliares, distales a los incisivos laterales para mantener el cierre del espacio central <sup>(2)</sup>.
3. Se usa también como placa de mantenimiento removible, después de haber utilizado brackets en los dientes anteriores.

PROPIEDAD DE LA

## CONTRAINDICACIONES:

1. Se contraindica cuando hay un problema incontrolable de caries o si la boca del niño se supone que no será bien higienizada como para reducir la posibilidad de actividad de caries <sup>(13)</sup>.

## DISEÑO:

- Se doblan los alambres de acero inoxidable de 0.028 pulgadas de calibre, siendo frecuente incorporar un arco labial largo, y sus respectivos ganchos para una retención adecuada. Estos podrán llevar asas y resortes dependiendo de si se activan, los cuales deberán colocarse a una altura correcta para que no dañen las mejillas, los labios o la encía <sup>(10)</sup>.
- La placa base es construida sobre el modelo después de terminar el trabajo con alambre, se utiliza resina acrílica curada con calor, aunque algunos laboratorios hacen uso de acrílico "curado frío" con lo cual economizan tiempo y el modelo se puede recobrar intacto en la mayor parte de los casos. Por lo general, se utiliza resina acrílica transparente debido a que se pueden descubrir áreas de presión con el aparato colocado en la boca. El grosor de la placa acrílica deberá ser aproximadamente el de una lámina de cera rosada de las utilizadas para mordidas. La placa debe estar bien ajustada al cuello de los dientes en sentido anteroposterior deberá cubrir en lo posible todo el paladar duro <sup>(10,13)</sup>.

## PLANO DE MORDIDA ANTERIOR:

Se forma cuando la placa base se engrosa y extiende anteriormente, que es una modificación común que adquiere la forma de una plataforma de acrílico engrosada palatinamente a los incisivos superiores, sobre la cual los inferiores puede ocluir dejando a los dientes posteriores fuera de la oclusión <sup>(13)</sup>.

## INDICACIONES:

- Se usa para proporcionar alivio temporal de la traba cuspídea para corrección de las anomalías bucolinguales en los segmentos bucales.

- Está indicado para corregir una sobremordida vertical incisiva aumentada en una maloclusión clase II típica <sup>(13)</sup>.

#### **DISEÑO:**

- Se diseñan los ganchos con alambre de acero inoxidable, que servirán para una buena retención y se contornean alrededor de las piezas pilares.
- Se elabora la placa base de resina acrílica transparente con la técnica curado en frío, la placa base deberá estar bien ajustada al cuello de los dientes, en sentido anteroposterior y deberá cubrir en lo posible todo el paladar duro <sup>(10,13)</sup>.
- Por lo general, el laboratorio proporciona el aparato con una dimensión vertical muy grande que separa los dientes a tal grado que dificulta al paciente la alimentación con el aparato colocado y que se extiende muy atrás, lo que significa que hay que reducir la dimensión vertical con papel de articular, ya que los molares deberán estar separados uno o dos milímetros <sup>(13)</sup>.

#### **ERRORES EN EL AJUSTE:**

- Un ajuste excesivo hace que la sobremordida vertical tenga una recidiva antes que la sobremordida horizontal sea completamente reducida.
- Una extensión palatina inadecuada puede impedir el movimiento dental al dejar acrílico en contacto con los incisivos en el margen gingival o con el tejido de la encía referida. Recorte incorrecto, a pesar de que el acrílico no toca al diente, el más leve movimiento restablecerá el contacto rápidamente, además no existe espacio para acomodar la mucosa, que se inflamará con mucha facilidad <sup>(13)</sup>.

#### **PLANO DE MORDIDA POSTERIOR:**

En ocasiones es necesario cubrir la superficie oclusal de los molares, bilateralmente para asegurar la mordida y así aliviar la traba cuspídea en tanto se corrige una mordida cruzada o una anomalía bucolingual <sup>(13)</sup>.

## INDICACIONES

- Se usa para corregir mordida cruzada sencilla de los incisivos, que por lo general puede ser tratada sin abrir la mordida a pesar de la presencia de una sobremordida vertical positiva.
- También es útil en la corrección de una mordida cruzada posterior unilateral asociada a un desplazamiento mandibular lateral <sup>(13)</sup>.

## DISEÑO

Ganchos de acero inoxidable, se instruye al técnico que es de gran importancia que las partes de los ganchos que cruzan el espacio interproximal no deben ser incorporadas dentro del acrílico que cubre las superficies oclusales de los dientes.

Se utiliza acrílico curado en frío para su fabricación, por lo regular, el aparato presenta una altura vertical aumentada, por lo que es necesario reducirlos hasta que los planos de mordida hayan eliminado el impedimento oclusal, aunque se pueden reducir demasiado sobre los molares siendo aceptable ya que es más fácil para el paciente aceptarlo <sup>(13)</sup>.

## ERRORES COMUNES:

- Es encontrar los planos de mordida muy gruesos o con un grosor uniforme, lo que mantiene la mordida posteriormente.
- Un plano de mordida posterior ajustado correctamente proporciona contacto oclusal y una separación mínima.
- Un plano de mordida delgado ya que se puede romper con facilidad o desgastarse <sup>(13)</sup>.

## **OBJETIVOS**

### **GENERAL**

Evaluar clínicamente las condiciones en que se encuentran los aparatos intra bucales del 5° al 11° mes posterior a su colocación en pacientes del Departamento de Odontopediatria de la Facultad de Odontología de la Universidad de San Carlos de Guatemala.

### **ESPECÍFICOS**

1. Establecer mensualmente a partir del 5° al 11° mes posteriores a su colocación si la Condición Clínica que presentan los aparatos intra bucales es Excelente, Buena, Media, Regular o Mala.
2. Establecer hasta que mes la condición clínica de los aparatos intra bucales es adecuada para su utilización en boca incluyendo en el término adecuado las escalas Excelente, Buena y Media y excluyendo las escalas Regular y Mala.
3. Evaluar mensualmente la condición estructural de los aparatos intra bucales a partir del 5° al 11° mes de uso incluyendo las escalas Excelente, Buena, Media, Regular y Mala.
4. Evaluar mensualmente la condición de la cementación de los aparatos intra bucales del 5° al 11° mes de uso incluyendo las escalas Excelente, Regular y Mala.
5. Establecer comparativamente que tipos de aparatos intra bucales muestran mayor y menor deterioro en su condición clínica.
6. Establecer la relación que tiene la condición clínica del aparato intra bucal con las variables: tipo de aparato y tiempo de uso del aparato.
7. Determinar la edad y sexo del grupo de pacientes con aparatos intra bucales del estudio.

## VARIABLES DE LA INVESTIGACIÓN

### a. IDENTIFICACIÓN

#### VARIABLES INDEPENDIENTES

**TIPO DE APARATO**

**TIEMPO DE USO DEL APARATO**

**EDAD DEL PACIENTE**

**SEXO DEL PACIENTE**

#### VARIABLES DEPENDIENTES

**CONDICIÓN CLÍNICA DEL APARATO**

**CONDICIÓN DE LA ESTRUCTURA DEL APARATO**

**CONDICIÓN DE LA CEMENTACIÓN**

### b. DEFINICIÓN

#### TIPO DE APARATO

Es la clasificación que se le dió a los aparatos intra bucales utilizados en la Disciplina del Niño y del Adolescente los cuales fueron los siguientes: Arco Lingual, Arco Transpalatino, Banda y Ansa, Botón de Nance, Placa Removible Hawley.

#### TIEMPO DE USO DEL APARATO

Comprendió el período que estuvo el aparato intra bucal después de haber sido colocado por primera vez en boca.

#### EDAD DEL PACIENTE

Es cada uno de los períodos de tiempo que ha vivido el ser humano.

## SEXO DEL PACIENTE

Diferencia física y constitutiva que distingue al hombre y a la mujer en los seres humanos.

## CONDICIÓN CLÍNICA DEL APARATO

Características de la estructura y cementación de los aparatos.

## CONDICIÓN DE LA ESTRUCTURA DEL APARATO

Características de los componentes estructurales de los aparatos, como alambre de acero inoxidable, acrílico, banda, corona, soldadura de plata y tornillo de expansión.

## CONDICIÓN DE LA CEMENTACIÓN

Fue la evaluación de todas las características que involucró al cemento utilizado en los aparatos fijos intra bucales como mecanismo de unión a piezas pilares.

### **c. INDICADORES**

## TIPO DE APARATO

Características propias y estructurales del aparato. Arco Lingual, Arco Transpalatino y Banda y Ansa son aparatos fijos estructuralmente constituidos por alambre, banda y soldadura. Botón de Nance; es un aparato fijo estructuralmente constituido por alambre, acrílico, banda y soldadura. Placa Hawley; es un aparato removible estructuralmente constituido por alambre y acrílico.

### TIEMPO DE USO DEL APARATO

Tiempo expresado en meses que transcurre desde la colocación del aparato hasta las fechas de las evaluaciones clínicas del paciente.

### EDAD DEL PACIENTE

Tiempo expresado en años y meses desde la fecha de nacimiento del paciente hasta la fecha de la evaluación clínica.

### SEXO DEL PACIENTE

Dato que proporcionó la ficha clínica del paciente definido con masculino [M] y femenino [F].

### CONDICIÓN CLÍNICA DE LOS APARATOS

Sumatoria de las características de la Condición Estructural y de la Condición de la Cementación de los aparatos según las escalas de evaluación presentadas en el anexo 4.

### CONDICIÓN DE LA ESTRUCTURA DEL APARATO

Características que presentaron los componentes estructurales de los aparatos intra bucales. Las cuales fueron clasificadas como MALA, REGULAR, MEDIANA, BUENA Y EXCELENTE.

### CONDICIÓN DE LA CEMENTACIÓN

Fue el análisis de las características que presentó la cementación de las bandas o coronas utilizadas en los aparatos fijos intra bucales. Las cuales fueron clasificadas como MALA, REGULAR Y EXCELENTE.

## MATERIALES Y MÉTODOS

Previa solicitud autorizada de el director del Departamento de Odontopediatría y solicitud autorizada por el Director de Clínicas de la Facultad de Odontología de la Universidad de San Carlos de Guatemala, fueron evaluados pacientes atendidos por odontólogos/as practicantes que realizaron sus requisitos clínicos de Odontopediatría.

### a. RIESGOS Y BENEFICIOS:

El paciente incluido en el estudio no tuvo ningún riesgo de salud o daño a su integridad física. El mayor beneficio que tuvo éste estudio fue comprobar la condición de los aparatos intra bucales a lo largo del tiempo.

### b. POBLACIÓN Y MUESTRA:

Los pacientes que fueron tomados en cuenta, fueron aquellos a los que se les había colocado aparatos intra bucales tanto para mantener espacio, para romper hábitos lesivos a la oclusión como también para corregir mordidas cruzadas, durante el mes de septiembre del año 2,001.

Se evaluaron el 100% de los pacientes pediátricos que se les había colocado aparatos intra bucales durante el mes de septiembre del año 2,001.

### c. CRITERIOS DE INCLUSIÓN Y EXCLUSIÓN:

Los aparatos a los cuales fue posible incluirlos en el estudio fueron los siguientes: Arco Lingual, Arco Transpalatino, Banda y Ansa, Botón de Nance, Placa Removible Hawley.

Se observó periódicamente dicha cohorte de pacientes y se incluyó en el estudio solo los aparatos intra bucales que fueron sobreviviendo durante todas las evaluaciones o hasta que su condición clínica los calificó como malos, en ese momento ya no fue necesario seguirlos evaluando aunque su condición se continuó tomando como mala. A los pacientes con

aparatos desalojados o que presentaron condición clínica mala, aunque salieron del estudio, por razones bioéticas se les corrigió su problema por medio de su odontólogo/a practicante o de no localizarse lo hicieron los investigadores del estudio.

**d. PROCEDIMIENTO:**

Se les solicitó a las autoridades del Departamento de Odontopediatría que los practicantes que hubieran colocado en el mes de septiembre aparatos intra bucales se anotaran en una lista dejada en la secretaría de ese departamento, donde se informara del nombre del paciente, dirección, teléfono, nombre del odontólogo/a practicante y tipo de aparato.

Según los datos obtenidos fueron citados los pacientes y los padres de familia o responsables, a los cuales, se les informó en detalle cual era el propósito de la investigación y como se iba a realizar y las fechas en que se iba a llevar a cabo. Se incentivó a los pacientes cubriéndoles los gastos de traslado al lugar de revisión clínica. Se explicó que las revisiones clínicas iban a ser una vez al mes de febrero a agosto del 2,002.

Previa explicación del procedimiento se solicitó a los responsables del paciente que autorizaran la participación del paciente en el estudio por medio de la colocación de su nombre completo y una firma o impresión digital. Además de solicitar todos los datos a los responsables del paciente y al odontólogo/a practicante para completar la información del instrumento de recolección de datos # 1 ( Anexo 1 ).

Los pacientes fueron citados en horas hábiles de 9:00 am a 2:30 pm conforme el programa de citas que se les asignó pudiendo ser uno de los dos días que se utilizarán para su revisión clínica durante la segunda quincena de cada mes comprendidos de marzo a agosto del año 2,002.

En estos dos días los investigadores alternaron la función de recolección de datos y examen de la cavidad bucal. Las fechas de las citas fueron recordadas por los investigadores a los pacientes por medio de llamada telefónica o telegrama los que no tenían teléfono.

Se realizó mensualmente de marzo a agosto del año 2,002 la revisión clínica de cada paciente en una unidad dental previamente asignada en las clínicas de Odontopediatría de la

facultad de Odontología. En la cual se determinó la **CONDICIÓN CLÍNICA** y la condición de la estructura y cementación de los aparatos intra bucales que poseían los pacientes a los que se les colocó dicho tratamiento en septiembre del año 2,001. Contando con un tiempo aproximado de 15 minutos para la revisión clínica de cada paciente.

Los pacientes se clasificaron de acuerdo al tipo de aparato que poseían, y de acuerdo a éste se determinó la **CONDICION CLÍNICA**, Condición de la estructura y Condición de la cementación, recabando la información en el instrumento de recolección de datos # 2 el cual se describe en el Anexo 2.

El instrumento de recolección de datos # 1 (Anexo 1 ) contenía la información general del paciente, la información general del aparato que poseía el paciente y la autorización del responsable del paciente para realizar el estudio, éstos datos fueron tomados una vez y debidamente identificados se archivaron para su análisis posterior.

El instrumento de recolección de datos # 2 (Anexo 2) contenía la información de la cita mensual del aparato intra bucal del paciente en la cual se describió si estuvo presente o ausente el aparato y pudo ser utilizada por un máximo de diez pacientes mensuales, identificados cada uno por el número de Paciente Integral Niño (PIN).

Si el paciente por algún motivo no asistió a su cita, fue localizado por el teléfono o la dirección que proporcionó y se le atendió en una nueva cita para no perder la información de la condición clínica del aparato en ese mes.

Si su falta persistió y no se localizó al paciente fue eliminado de la cohorte de estudio.

#### **e. CRITERIOS UTILIZADOS:**

##### **CONDICIÓN CLINICA DE LOS APARATOS**

Sumatoria de las características de la Condición Estructural y de la Condición de la Cementación de los aparatos según las escalas de evaluación presentadas en el anexo 2.

## CONDICIÓN DE LA ESTRUCTURA DEL APARATO

Características que presentaron los componentes estructurales de los aparatos intra bucales . Las cuales fueron clasificadas como MALA, REGULAR, MEDIANA, BUENA Y EXCELENTE.

La condición de la estructura del aparato se determinó por inspección, con el paso suave del explorador y en algunos casos por manipulación. como sigue:

### **CONDICIÓN ESTRUCTURAL MALA:**

Que el alambre por inspección haya presentado fractura o rotura de su continuidad .

Que el alambre por inspección haya presentado deformación o alteración de la forma original del diseño del aparato.

Que el acrílico por inspección haya presentado fractura o rotura.

Que la banda por inspección haya presentado fracturada o rotura de su continuidad.

Que la banda por inspección haya presentado desajuste o desacoplamiento a la pieza.

Que la banda por inspección haya presentado desadaptación o desacomodación a la pieza.

Que la corona por inspección haya presentado desalojo o expulsión de la pieza pilar.

Que la corona por inspección haya presentado desajuste o desacoplamiento a la pieza.

Que la corona por inspección haya presentado desadaptación o desacomodación a la pieza.

Que la soldadura de plata por inspección no se haya encontrado unida al alambre.

Que la soldadura de plata por inspección no se haya encontrado unida a la banda o corona.

### **CONDICIÓN ESTRUCTURAL REGULAR:**

Que el acrílico por inspección y/ o por el explorador haya presentado fisuras o micro grietas en su superficie.

Que el acrílico por inspección y/ o por el explorador haya presentado desgaste o pérdida de estructura en su superficie.

Que la soldadura de plata por inspección haya presentado sobre extensión principalmente hacia el borde gingival de la corona o banda.

### **CONDICIÓN ESTRUCTURAL MEDIANA:**

Que el alambre no se haya sentido completamente liso o haya tenido rugosidades en su continuidad con el paso suave del explorador.

Que el acrílico por inspección haya presentado pigmentaciones o manchas en su superficie.

Que la banda no se haya presentado completamente lisa o haya tenido rugosidades en su superficie con el paso suave del explorador.

Que la corona no se haya presentado completamente lisa o haya tenido rugosidades en su superficie con el paso suave del explorador.

### **CONDICIÓN ESTRUCTURAL BUENA:**

Que el alambre por inspección no haya presentado brillo y no refleje la luz.

Que el acrílico por inspección no haya presentado tersura en su superficie, es decir que no haya estado bien pulido y que se haya observado opaco.

Que la banda por inspección no haya presentado brillo y no refleje la luz.

Que la corona por inspección no haya presentado brillo y no refleje la luz.

Que la soldadura de plata por inspección no haya presentado brillo y no refleje la luz.

Que el tornillo de expansión por inspección no haya presentado brillo y no refleje la luz.

### **CONDICIÓN ESTRUCTURAL EXCELENTE:**

Que el alambre por inspección no haya presentado fractura o rotura de su continuidad.

Que el alambre por inspección no haya presentado deformación o alteración de la forma original del diseño del aparato.

Que el alambre se haya presentado completamente liso y sin rugosidades en su continuidad con el paso suave de el explorador.

Que el alambre por inspección haya presentado brillo y refleje o resplandezca la luz .

Que el acrílico por inspección no haya presentado fractura o rotura de su superficie.

Que el acrílico por inspección y /o con el explorador no haya presentado fisuras o micro grietas.

Que el acrílico por inspección y /o con el explorador no haya presentado desgaste o pérdida de estructura.

Que el acrílico por inspección no haya presentado pigmentaciones o manchas en su superficie.

Que el acrílico por inspección se haya presentado terso (no opaco y bien pulido).

Que la banda por inspección no haya presentado fractura o rotura de su continuidad.

Que la banda por inspección no haya presentado desajuste o desacoplamiento a la pieza.

Que la banda por inspección no haya presentado desadaptación o desacomodación a la pieza.

Que la banda se haya presentado completamente lisa y sin rugosidades en su continuidad con el paso suave de un explorador.

Que la banda por inspección haya presentado brillo y refleje la luz.

Que la corona por inspección no haya presentado desalajo o expulsión de la pieza pilar.

Que la corona por inspección no haya presentado desajuste o desacoplamiento a la pieza.

Que la corona por inspección no haya presentado desadaptación o desacomodación a la pieza.

Que la corona se haya presentado completamente lisa y sin rugosidades en su continuidad con el paso suave de un explorador.

Que la corona por inspección haya presentado brillo y refleje la luz.

Que la soldadura por inspección haya presentado unión continua al alambre.

Que la soldadura por inspección haya presentado unión continua a la banda o corona.

Que la soldadura por inspección no se haya presentado sobre extendida principalmente hacia gingival.

Que la soldadura por inspección haya presentado brillo y refleje la luz.

### CONDICIÓN DE LA CEMENTACIÓN

Fue el análisis de las características que presentó la cementación de las bandas o coronas utilizadas en los aparatos fijos intra bucales. Las cuales fueron clasificadas como

## **MALA, REGULAR Y EXCELENTE.**

La condición de la cementación se determinó tanto por inspección como con el paso suave de un explorador.

### **CONDICIÓN DE LA CEMENTACIÓN MALA:**

Que el cemento por inspección y /o con el paso suave del explorador haya presentado fractura o rotura.

Que el cemento por inspección y /o con el paso suave del explorador haya presentado desajuste ya sea en la banda o en la corona.

### **CONDICIÓN DE LA CEMENTACIÓN REGULAR:**

Que el cemento por inspección y /o con el paso suave del explorador se haya detectado con filtración o paso de líquidos a través de su estructura.

Que el cemento por inspección y /o con el paso suave del explorador se haya presentado con excesos hacia gingival en bandas y coronas, como hacia oclusal en bandas.

### **CONDICIÓN DE LA CEMENTACIÓN EXCELENTE:**

Que el cemento por inspección y /o con el explorador no haya presentado fracturas o roturas en su continuidad.

Que el cemento por inspección y /o con el explorador no se haya presentado desajustado, ya sea a la banda o a la corona .

Que el cemento por inspección y /o con el explorador no haya presentado filtraciones o paso de líquidos a través de él.

Que el cemento por inspección y /o con el explorador no haya presentado sobre extensiones.

**f. ANÁLISIS DE LA INFORMACIÓN:**

La información fue manejada por medio de estadística descriptiva que fue recabada mensualmente por medio de la ficha de recolección de datos # 2 (Anexo 2 ). Esta base de datos sirvió para elaborar cuadros y relacionar las variables incluidas en el estudio. Si en alguna evaluación mensual el aparato intra bucal es considerado de condición clínica Mala, en ese punto terminó la vida útil de ese aparato y no se siguió evaluando posteriormente aunque permaneció tomándose en cuenta como mala, aunque se haya readaptado en la boca del paciente.

Los resultados obtenidos fueron procesados en el programa de computación Epi Info 5 donde se analizó la información recabada de los instrumentos de recolección de datos # 1 y # 2, y por medio del programa EXCEL XP se hicieron cuadros y gráficas para presentar la información.

Se realizaron conclusiones y recomendaciones de los resultados obtenidos del trabajo de campo de la CONDICIÓN CLÍNICA de la estructura y cementación de los aparatos intra bucales utilizados por niños de las clínicas de Odontopediatría.

PROPIEDAD DE LA

## RESULTADOS

Se determinó en el registro de pacientes odontopediátricos tratados por odontólogos/as practicantes de la Facultad de Odontología de la Universidad de San Carlos de Guatemala que Septiembre era el mes del año en el cual se entrega el mayor número de Aparatos Intrabucales, por lo que en la presente investigación se tomaron en cuenta los aparatos entregados en Septiembre del 2001, que fueron un total de 28, en relación al tipo de aparato intra bucal, la gran mayoría lo constituyeron aparatos cementados o fijos y un 7.14 % fueron aparatos removibles tipo Placa Hawley. De los aparatos cementados, Arco Lingual y Banda y Ansa fueron los más usados, según se muestra en la Gráfica No. 1

Como la muestra estuvo constituida por el total de aparatos colocados en septiembre del 2001, se registro la edad de los pacientes para verificar que no existieran valores extremos que pudieran influir en los resultados, De todos los aparatos intra bucales evaluados el promedio de edad mas alta fueron los niños con aparatos tipo Placa Hawley removible, de los aparatos fijos, el promedio de edad no varió significativamente de uno a otro. La edad promedio de los niños tratados con aparatología intra bucal fue 101.39 meses, que equivale a 8 años 4 meses. Estos datos se presentan en el Cuadro No. 2

Se encontró que en los pacientes que se les colocaron aparatos en septiembre del 2001, los del sexo femenino predominaron cuantitativamente. Del 100 % de los pacientes evaluados en el estudio casi  $\frac{3}{4}$  partes es decir un 67.9 % fueron del sexo femenino, siguiendo las tendencias de comportamiento poblacional en tanto que solo un 32.1 % fueron del sexo masculino, los resultados se presentan en el Cuadro No. 3

Durante la investigación se evaluó la CONDICIÓN CLÍNICA del total de aparatos intra bucales colocados en septiembre del 2001. Las escalas de la evaluación fueron Condición Clínica EXCELENTE, BUENA, MEDIA, REGULAR Y MALA.

Después de 5 meses de colocados los aparatos intra bucales, se realizó la primera evaluación de la Condición Clínica, encontrándose en Febrero y Marzo un 39.3% y un 35.7% arriba de C. C. REGULAR y un 42.9% abajo de C. C. REGULAR, indicándonos que 5 meses posterior a su colocación 1/3 del grupo de aparatos se encontró por encima de C. C. REGULAR. En el mes de Abril se encontró un 28.6% arriba de C. C. REGULAR y un 57.1% abajo de C. C. REGULAR.

En el mes de Mayo 3/4 partes de los aparatos evaluados se encontraron el C. C. MALA. En el mes de Junio un 17.8% estuvo arriba de C. C. REGULAR y un 78.6% abajo de C. C. REGULAR, conservando la tendencia a disminuir los aparatos arriba de C. C. REGULAR. Diez y once meses posterior a su colocación es decir los meses de Julio y Agosto un 82.1% de los aparatos intra bucales presentaron una C. C. MALA. La mediana de los datos en Febrero y Marzo fue CONDICIÓN CLÍNICA REGULAR, la mediana en los meses de Abril a Agosto se encontró en CONDICIÓN CLÍNICA MALA. Los resultados se muestran en el Cuadro No.4

Durante la investigación se evaluó la CONDICIÓN ESTRUCTURAL del total de aparatos intra bucales colocados en el mes de Septiembre del 2001. Las escalas de la evaluación fueron Condición Estructural: EXCELENTE, BUENA, MEDIA, REGULAR Y MALA. Después de 5 meses de colocados los aparatos intra bucales, se realizó la primera evaluación de la Condición Estructural, encontrándose en Febrero y Marzo un 53.6% arriba de C. E. REGULAR y un 32.1% abajo de C. E. REGULAR, indicándonos que 5 meses posterior a su colocación más de la mitad del grupo de aparatos se encontró por encima de C. E. REGULAR. En el mes de Abril se encontró un 50% arriba de C. E. REGULAR y un 42.9% abajo de C. E. REGULAR. En el mes de Mayo se encontró un 35.7% arriba de C. E. REGULAR y un 57.1% abajo de C. E. REGULAR. Nueve meses posterior a su colocación es decir a partir de Junio un 60.7% de los aparatos intra bucales presentaron una C. E. MALA. La mediana de los datos de Febrero a Abril fue CONDICIÓN ESTRUCTURAL MEDIA, la mediana en los meses de Mayo a Agosto se encontró en CONDICIÓN ESTRUCTURAL MALA. Los resultados obtenidos de Febrero a Agosto, es decir del 5° al 11° mes de haberse colocado en boca se describen en el Cuadro No. 5.

Durante la investigación se evaluó la CONDICIÓN DE LA CEMENTACIÓN del total de aparatos intra bucales colocados en el mes de Septiembre del 2001. Las escalas de la evaluación fueron Condición de la Cementación: EXCELENTE, REGULAR Y MALA. Después de 5 meses de colocados los aparatos intra bucales, se realizó la primera evaluación de la Condición de la Cementación, encontrándose en Febrero y Marzo un 38.5% en condición EXCELENTE es decir arriba de C. DE LA CEMENTACIÓN REGULAR y un 30.9% en condición MALA es decir abajo de C. DE LA CEMENTACIÓN REGULAR.

En el mes de Abril se encontró un 30.8% arriba de C. DE LA CEMENTACIÓN REGULAR y un 53.8% abajo de C. DE LA CEMENTACIÓN REGULAR. En mayo y Junio continuó la tendencia a disminuir los aparatos con C. DE LA CEMENTACIÓN EXCELENTE y a aumentar los aparatos con C. DE LA CEMENTACIÓN MALA. En los meses de Julio y Agosto un 19.2% se encontró en una C. DE LA CEMENTACIÓN EXCELENTE es decir arriba de C. DE LA CEMENTACIÓN REGULAR y un 72.9% abajo de C. DE LA CEMENTACIÓN REGULAR. La mediana de los datos de Febrero y Marzo fue CONDICIÓN DE LA CEMENTACIÓN REGULAR, en tanto que la mediana en los meses de Abril a Agosto se encontró en CONDICIÓN DE LA CEMENTACIÓN MALA. Los resultados obtenidos de Febrero a Agosto, es decir del 5° al 11° mes de haberse colocado en boca se describen en el Cuadro No. 6.

También se evaluó la CONDICIÓN CLÍNICA de los aparatos tipo ARCO LINGUAL. Las escalas de la evaluación fueron Condición Clínica: EXCELENTE, BUENA, MEDIA, REGULAR Y MALA.

El tipo de aparato ARCO LINGUAL fue uno de los aparatos intra bucales fijos con valores mas bajos en los resultados obtenidos a lo largo de este estudio.

Después de 5 meses de colocados los aparatos intra bucales del tipo ARCO LINGUAL, se realizó la primera evaluación de la Condición Clínica, encontrándose de Febrero a Abril un 20% arriba de C. C. REGULAR y un 70% abajo de C. C. REGULAR, indicándonos que 6 meses posterior a su colocación solamente el 20 % se encontró por encima de C. C. REGULAR. En el mes de Mayo más de 3/4 partes de los aparatos evaluados se encontraron el C. C. MALA. Los meses de Junio a Agosto un 10% estuvo arriba de C. C. REGULAR y un 90% abajo de C. C. REGULAR, lo que indicó que después de 8 meses de su colocación el tipo de aparato ARCO LINGUAL presentó un 90% C. C. MALA. La mediana de los datos de Febrero a Agosto se encontró en CONDICIÓN CLÍNICA MALA. Los resultados obtenidos de Febrero a Agosto, es decir del 5° al 11° mes de haberse colocado en boca se describen en el Cuadro No. 7.

También se evaluó la CONDICIÓN CLÍNICA de los aparatos tipo ARCO TRANSPALATINO. Las escalas de la evaluación fueron Condición Clínica: EXCELENTE, BUENA, MEDIA, REGULAR Y MALA.

El tipo de aparato ARCO TRANSPALATINO, al igual que el ARCO LINGUAL fueron de los aparatos intra bucales cementados fijos con valores mas bajos en los resultados obtenidos a lo largo de este estudio.

Después de 5 meses de colocados los aparatos intra bucales del tipo ARCO TRANSPALATINO, se realizó la primera evaluación de la Condición Clínica, encontrándose de Febrero a Abril un 50% arriba de C. C. REGULAR. En los meses de Mayo a Agosto los aparatos evaluados se encontraron en su totalidad en C. C. MALA.

En el tipo de aparato ARCO TRANSPALATINO, la mediana de los datos de Febrero a Abril se encontró en CONDICIÓN CLÍNICA REGULAR, la mediana de los datos a partir del mes de Mayo se encontró como CONDICIÓN CLÍNICA MALA.

Los resultados obtenidos de Febrero a Agosto, es decir del 5° al 11° mes de haberse colocado en boca se describen en el Cuadro No. 8.

También se evaluó la CONDICIÓN CLÍNICA de los aparatos tipo BANDA Y ANSA. Las escalas de la evaluación fueron Condición Clínica: EXCELENTE, BUENA, MEDIA, REGULAR Y MALA

Después de 5 meses de colocados los aparatos intra bucales tipo BANDA Y ANSA, se realizó la primera evaluación de la Condición Clínica, encontrándose en Febrero y Marzo un 62.5% arriba de C. C. REGULAR y un 25% abajo de C. C. REGULAR, indicándonos que 5 meses posterior a su colocación solamente una cuarta parte del grupo de aparatos se encontró en C. C. MALA.

En los meses de Abril, Mayo y Junio se encontró un 50% de los aparatos evaluados arriba de C. C. REGULAR y un 37.5% abajo de C. C. REGULAR, en los meses de Julio y Agosto se encontró un 37.5% arriba de C. C. REGULAR y un 50% abajo de C. C. REGULAR es decir una C. C. MALA. En el tipo de aparato BANDA Y ANSA, la mediana de los datos de Febrero a Junio se encontró en CONDICIÓN CLÍNICA MEDIANA, la mediana de los datos en los meses de Julio a Agosto se encontró como CONDICIÓN CLÍNICA MALA. Los resultados obtenidos de Febrero a Agosto, es decir del 5° al 11° mes de haberse colocado en boca se describen en el Cuadro No. 9.

También se evaluó la CONDICIÓN CLÍNICA de los aparatos tipo BOTÓN DE NANCE. Las escalas de la evaluación fueron Condición Clínica: EXCELENTE, BUENA, MEDIA, REGULAR Y MALA

Después de 5 meses de colocados los aparatos intra bucales tipo BOTÓN DE NANCE, se realizó la primera evaluación de la Condición Clínica, encontrándose de Febrero a Abril un 50% arriba de C. C. REGULAR y un 0% abajo de C. C. REGULAR, indicándonos que 5 meses posterior a su colocación la mitad del grupo de aparatos se encontró arriba de C. C. REGULAR. En los meses de Mayo, Junio, Julio y Agosto la totalidad de los aparatos del tipo BOTÓN DE NANCE se encontró abajo de C. C. REGULAR es decir una C. C. MALA.

En el tipo de aparato BOTÓN DE NANCE, la mediana de los datos de Febrero a Abril se encontró en CONDICIÓN CLÍNICA MEDIANA, la mediana de los datos en los meses de Mayo a Agosto se encontró como CONDICIÓN CLÍNICA MALA.

Los resultados obtenidos de Febrero a Agosto, es decir del 5° al 11° mes de haberse colocado en boca se describen en el Cuadro No. 10.

También se evaluó la CONDICIÓN CLÍNICA de los aparatos tipo PLACA HAWLEY. Las escalas de la evaluación fueron Condición Clínica: EXCELENTE, BUENA, MEDIA, REGULAR Y MALA.

Después de 5 meses de colocados los aparatos intra bucales tipo PLACA HAWLEY, se realizó la primera evaluación de la Condición Clínica, encontrándose en Febrero y Marzo un 50% arriba de C. C. REGULAR y un 50% abajo de C. C. REGULAR, indicándonos que 5 meses posterior a su colocación la mitad del grupo de aparatos se encontró abajo de C. C. REGULAR es decir C. C. MALA.

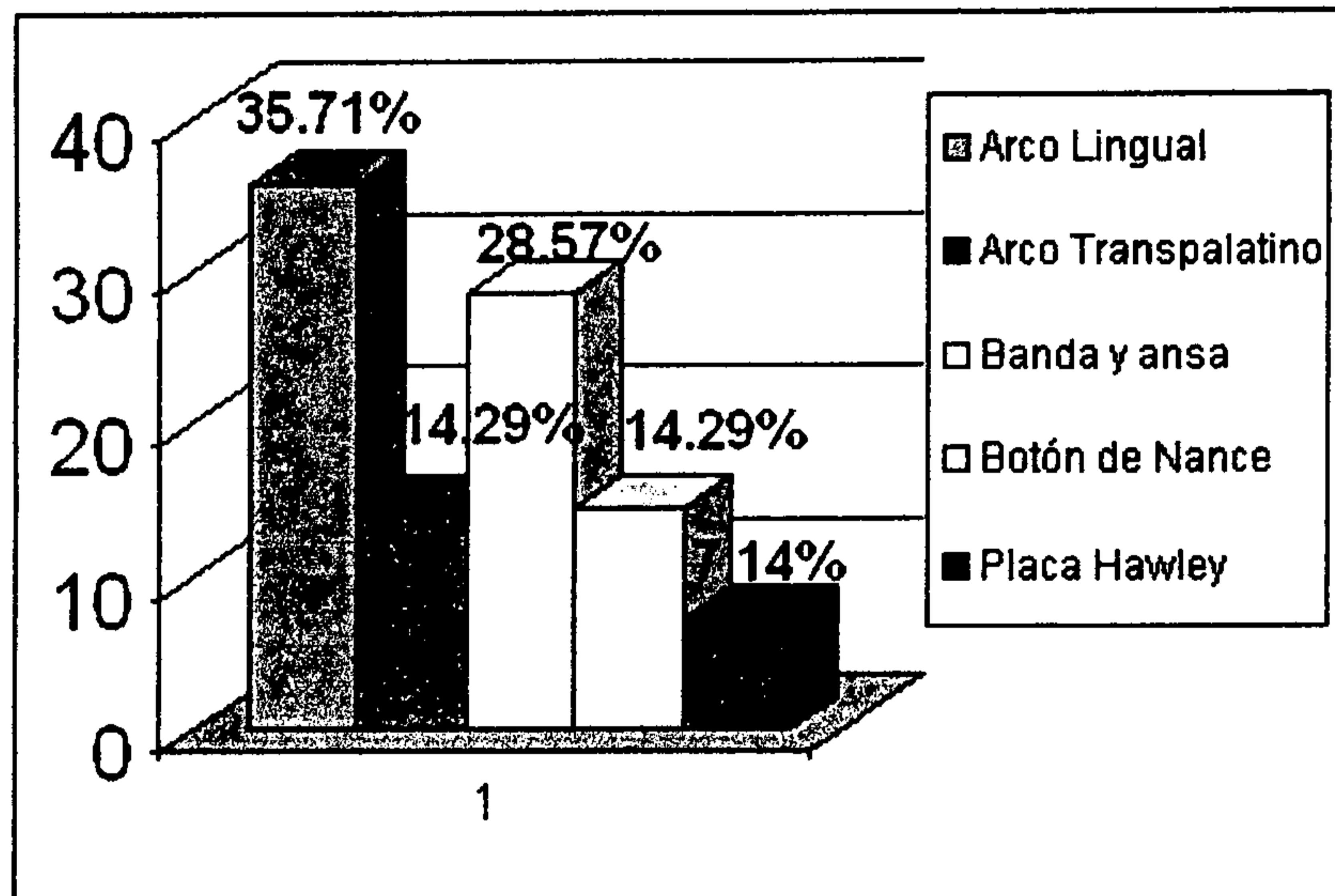
En los meses de Abril a Agosto la totalidad de los aparatos del tipo PLACA HAWLEY se encontró abajo de C. C. REGULAR es decir una C. C. MALA. En el tipo de aparato PLACA HAWLEY, la mediana de los datos de Febrero y Marzo se encontró en CONDICIÓN CLÍNICA MEDIANA, la mediana de los datos en los meses de Abril a Agosto se encontró como CONDICIÓN CLÍNICA MALA. Los resultados obtenidos de Febrero a Agosto, es decir del 5° al 11° mes de haberse colocado en boca se describen en el Cuadro No. 11.

La gran mayoría de Aparatos permaneció en la boca de los pacientes durante 11 meses posterior a su colocación. De los cuatro aparatos desalojados dos fueron tipo fijo o cementados y la totalidad de los aparatos removibles que fueron del tipo Placa Hawley.

Aunque dentro de la investigación no se esperaba que algunos aparatos desaparecieran de la boca de los pacientes, en un 14 % así sucedió. Los resultados se presentan en la gráfica No.12.

Gráfica No. 1

**TIPOS DE APARATOS INTRABUCALES COLOCADOS A PACIENTES PEDIÁTRICOS  
EN SEPTIEMBRE DEL 2001 EN LAS CLINICAS DE ODONTOPEDIATRÍA  
DE LA FACULTAD DE ODONTOLOGIA  
DE LA UNIVERSIDAD DE SAN CARLOS DE GUATEMALA**



Fuente: Datos recolectados del trabajo de campo.

Cuadro No. 2

**DISTRIBUCIÓN POR EDAD DE LOS PACIENTES PEDIÁTRICOS CON APARATOS  
INTRABUCALES DE LAS CLÍNICAS DE ODONTOPEDIATRÍA  
DE LA FACULTAD DE ODONTOLOGIA  
DE LA UNIVERSIDAD DE SAN CARLOS DE GUATEMALA**

<b>TIPO DE APARATO</b>	<b>EDAD MEDIA</b>	<b>D. E.</b>
Arco Lingual	99.8 meses	21.45
Arco Transpalatino	104.5 meses	13.92
Banda y Ansa	95.63 meses	20.89
Botón de Nance	96.75 meses	8.96
Placa Hawley	135.5 meses	16.26
<b>TOTAL</b>	<b>101.39 meses</b>	<b>20.21</b>

Fuente: Datos recolectados del trabajo de campo.  
D.E. : Desviación Estandar.

Cuadro No. 3

**DISTRIBUCIÓN POR SEXO DE LOS PACIENTES PEDIÁTRICOS CON APARATOS  
INTRABUCALES COLOCADOS EN SEPTIEMBRE DEL 2001 EN LAS CLÍNICAS DE  
ODONTOPEDIATRÍA DE LA FACULTAD DE ODONTOLOGIA  
DE LA UNIVERSIDAD DE SAN CARLOS DE GUATEMALA.**

<b>SEXO</b>	<b>f</b>	<b>%</b>
Femenino	19	67.9
Masculino	9	32.1
<b>TOTAL</b>	<b>28</b>	<b>100</b>

Fuente: Datos recolectados del trabajo de campo.

Cuadro No. 4

**CONDICIÓN CLÍNICA DEL TOTAL DE LOS APARATOS INTRABUCALES COLOCADOS  
A PACIENTES DE LAS CLÍNICAS DE ODONTOPEDIATRÍA EN SEPTIEMBRE  
DEL 2001 Y EVALUADOS DE FEBRERO A AGOSTO DEL 2002.**

CONDICION CLINICA	FEBRERO		MARZO		ABRIL		MAYO		JUNIO		JULIO		AGOSTO	
	f	%	f	%	f	%	f	%	f	%	f	%	f	%
EXCELENTE	0	0	0	0	0	0	0	0	0	0	0	0	0	0
BUENA	8	28.6	6	21.4	4	14.3	3	10.7	3	10.7	3	10.7	3	10.7
MEDIA	3	10.7	4	14.3	4	14.3	3	10.7	2	7.1	1	3.6	1	3.6
REGULAR	5	17.8	6	21.4	4	14.3	1	3.6	1	3.6	1	3.6	1	3.6
MALA	12	42.9	12	42.9	16	57.1	21	75	22	78.6	23	82.1	23	82.1
total	28	100	28	100	28	100	28	100	28	100	28	100	28	100

Fuente: Datos recolectados del trabajo de campo.

Cuadro No. 5

**CONDICIÓN DE LA ESTRUCTURA DEL TOTAL DE LOS APARATOS INTRABUCALES  
COLOCADOS A PACIENTES DE LAS CLÍNICAS DE ODONTOPEDIATRÍA  
EN SEPTIEMBRE DEL 2001 Y EVALUADOS DURANTE EL PERÍODO DE TIEMPO  
DE FEBRERO A AGOSTO DEL 2002.**

CONDICION DE ESTRUCTURA	FEBRERO		MARZO		ABRIL		MAYO		JUNIO		JULIO		AGOSTO	
	f	%	f	%	f	%	f	%	f	%	f	%	f	%
EXCELENTE	0	0	0	0	0	0	0	0	0	0	0	0	0	0
BUENA	8	28.6	8	28.6	7	25	4	14.3	4	14.3	4	14.3	4	14.3
MEDIA	7	25	7	25	7	25	6	21.4	5	17.9	5	17.9	5	17.9
REGULAR	4	14.3	4	14.3	2	7.1	2	7.1	2	7.1	2	7.1	2	7.1
MALA	9	32.1	9	32.1	12	42.9	16	57.1	17	60.7	17	60.7	17	60.7
total	28	100	28	100	28	100	28	100	28	100	28	100	28	100

Fuente: Datos recolectados del trabajo de campo.

CUADRO No. 6

**CONDICIÓN DE LA CEMENTACIÓN DEL TOTAL DE LOS APARATOS INTRABUCALES  
COLOCADOS A PACIENTES DE LAS CLÍNICAS DE ODONTOPEDIATRÍA  
EN SEPTIEMBRE DEL 2001 Y EVALUADOS DURANTE EL PERÍODO DE TIEMPO  
DE FEBRERO A AGOSTO DEL 2002.**

CONDICION DE CEMENTACIÓN	FEBRERO		MARZO		ABRIL		MAYO		JUNIO		JULIO		AGOSTO	
	f	%	f	%	f	%	f	%	f	%	f	%	f	%
EXCELENTE	10	38.5	10	38.5	8	30.8	7	26.9	6	23.1	5	19.2	5	19.2
REGULAR	8	30.8	5	19.2	4	15.4	1	3.8	1	3.8	1	3.8	1	3.8
MALA	8	30.9	11	42.3	14	53.8	18	69.2	19	73.1	20	76.9	20	76.9
total	26	100	26	100	26	100	26	100	26	100	26	100	26	100

Fuente: Datos recolectados del trabajo de campo.

Cuadro No. 7

**CONDICIÓN CLÍNICA DE LOS APARATOS INTRABUCALES TIPO ARCO LINGUAL  
COLOCADOS A PACIENTES DE LAS CLÍNICAS DE ODONTOPEDIATRÍA  
EN SEPTIEMBRE DEL 2001 Y EVALUADOS DURANTE EL PERÍODO DE TIEMPO  
DE FEBRERO A AGOSTO DEL 2002.**

CONDICION CLINICA	FEBRERO		MARZO		ABRIL		MAYO		JUNIO		JULIO		AGOSTO	
	f	%	f	%	f	%	f	%	f	%	f	%	f	%
EXCELENTE	0	0	0	0	0	0	0	0	0	0	0	0	0	0
BUENA	2	20	2	20	0	0	0	0	0	0	0	0	0	0
MEDIA	0	0	0	0	2	20	2	20	1	10	1	10	1	10
REGULAR	1	10	1	10	1	10	0	0	0	0	0	0	0	0
MALA	7	70	7	70	7	70	8	80	9	90	9	90	9	90
total	10	100	10	100	10	100	10	100	10	100	10	100	10	100

Fuente: Datos recolectados del trabajo de campo.

Cuadro No. 8

**CONDICIÓN CLÍNICA DE LOS APARATOS INTRABUCALES TIPO ARCO  
TRANSPALATINO COLOCADOS A PACIENTES DE LAS CLÍNICAS DE ODONTOPEDIATRÍA  
EN SEPTIEMBRE DEL 2001 Y EVALUADOS DURANTE EL PERÍODO  
DE TIEMPO DE FEBRERO A AGOSTO DEL 2002.**

CONDICION CLINICA	FEBRERO		MARZO		ABRIL		MAYO		JUNIO		JULIO		AGOSTO	
	f	%	f	%	f	%	f	%	f	%	f	%	f	%
EXCELENTE	0	0	0	0	0	0	0	0	0	0	0	0	0	0
BUENA	0	0	0	0	0	0	0	0	0	0	0	0	0	0
MEDIA	0	0	0	0	0	0	0	0	0	0	0	0	0	0
REGULAR	2	50	2	50	2	50	0	0	0	0	0	0	0	0
MALA	2	50	2	50	2	50	4	100	4	100	4	100	4	100
total	4	100	4	100	4	100	4	100	4	100	4	100	4	100

Fuente: Datos recolectados del trabajo de campo.

Cuadro No. 9

**CONDICIÓN CLÍNICA DE LOS APARATOS INTRABUCALES TIPO BANDA Y ANSA  
COLOCADOS A PACIENTES DE LAS CLÍNICAS DE ODONTOPEDIATRÍA  
EN SEPTIEMBRE DEL 2001 Y EVALUADOS DURANTE EL PERÍODO DE TIEMPO  
DE FEBRERO A AGOSTO DEL 2002.**

CONDICION CLINICA	FEBRERO		MARZO		ABRIL		MAYO		JUNIO		JULIO		AGOSTO	
	f	%	f	%	f	%	f	%	f	%	f	%	f	%
EXCELENTE	0	0	0	0	0	0	0	0	0	0	0	0	0	0
BUENA	3	37.5	3	37.5	3	37.5	3	37.5	3	37.5	3	37.5	3	37.5
MEDIA	2	25	2	25	1	12.5	1	12.5	1	12.5	0	0	0	0
REGULAR	1	12.5	1	12.5	1	12.5	1	12.5	1	12.5	1	12.5	1	12.5
MALA	2	25	2	25	3	37.5	3	37.5	3	37.5	4	50	4	50
total	8	100	8	100	8	100	8	100	8	100	8	100	8	100

Fuente: Datos recolectados del trabajo de campo.

Cuadro No. 10

**CONDICIÓN CLÍNICA DE LOS APARATOS INTRABUCALES TIPO BOTÓN DE NANCE  
COLOCADOS A PACIENTES DE LAS CLÍNICAS DE ODONTOPEDIATRÍA  
EN SEPTIEMBRE DEL 2001 Y EVALUADOS DURANTE EL PERÍODO DE TIEMPO  
DE FEBRERO A AGOSTO DEL 2002.**

CONDICION CLINICA	FEBRERO		MARZO		ABRIL		MAYO		JUNIO		JULIO		AGOSTO	
	f	%	f	%	f	%	F	%	f	%	f	%	f	%
EXCELENTE	0	0	0	0	0	0	0	0	0	0	0	0	0	0
BUENA	1	25	1	25	1	25	0	0	0	0	0	0	0	0
MEDIA	1	25	1	25	1	25	0	0	0	0	0	0	0	0
REGULAR	2	50	2	50	2	50	0	0	0	0	0	0	0	0
MALA	0	0	0	0	0	0	4	100	4	100	4	100	4	100
total	4	100	4	100	4	100	4	100	4	100	4	100	4	100

Fuente: Datos recolectados del trabajo de campo.

Cuadro No. 11


**CONDICIÓN CLÍNICA DE LOS APARATOS INTRABUCALES TIPO PLACA HAWLEY  
COLOCADOS A PACIENTES DE LAS CLÍNICAS DE ODONTOPEDIATRÍA  
EN SEPTIEMBRE DEL 2001 Y EVALUADOS DURANTE EL PERÍODO DE TIEMPO  
DE FEBRERO A AGOSTO DEL 2002.**

CONDICION CLINICA	FEBRERO		MARZO		ABRIL		MAYO		JUNIO		JULIO		AGOSTO	
	f	%	f	%	f	%	f	%	f	%	f	%	f	%
EXCELENTE	0	0	0	0	0	0	0	0	0	0	0	0	0	0
BUENA	0	0	0	0	0	0	0	0	0	0	0	0	0	0
MEDIA	1	50	1	50	0	0	0	0	0	0	0	0	0	0
REGULAR	0	0	0	0	0	0	0	0	0	0	0	0	0	0
MALA	1	50	1	50	2	100	2	100	2	100	2	100	2	100
total	2	100	2	100	2	100	2	100	2	100	2	100	2	100

Fuente: Datos recolectados del trabajo de campo.

Gráfica No.12

**APARATOS PÉRDIDOS Y/O DESALOJADOS DE LA BOCA DEL PACIENTE  
DURANTE LAS EVALUACIONES DE FEBRERO A AGOSTO 2002**



Fuente: Datos recolectados del trabajo de campo.

## DISCUSIÓN DE RESULTADOS

En la evaluación clínica de los aparatos intra bucales colocados a pacientes pediátricos de la Facultad de Odontología de la Universidad de San Carlos de Guatemala, de los 28 aparatos evaluados se presentaron en mayor número los aparatos fijos que los removibles, predominando de estos los del tipo Arco Lingual y Banda y Ansa. Se encontró que la edad promedio de los niños con aparatología intra bucal fue de 8 años 4 meses. Cuantitativamente los niños de sexo femenino prevalecieron con un 67.9 % de la población tratada en el estudio.

Se esperaba que la condición clínica de los aparatos intra bucales prevaleciera en condiciones adecuadas durante los 11 meses posterior a su colocación, sin embargo, los resultados obtenidos del 5 al 11 mes en los que se realizó este estudio muestran variantes interesantes de analizar, primeramente consideramos 5 escalas de evaluación que fueron Condición Clínica Excelente, Buena, Media, Regular y Mala. La mediana de los datos en la mayor parte de los resultados obtenidos oscilaron en las escalas Media, Regular y Mala; Se consideraron como adecuados los aparatos que sobrepasaran la Condición Clínica Regular.

La CONDICIÓN CLÍNICA presentó una mediana de los datos en Febrero y Marzo, es decir los meses 5 y 6 igual a CONDICIÓN CLÍNICA REGULAR, la mediana en los meses de Abril a Agosto, es decir los meses 7 al 11 se encontró en CONDICIÓN CLÍNICA MALA. Esta información indica que los aparatos intra bucales colocados a pacientes niños podrían encontrarse en una condición clínica adecuada únicamente durante los primeros 6 meses posteriores a su colocación.

La CONDICIÓN ESTRUCTURAL hasta el mes 8 se encontró con una mediana de los datos igual a CONDICIÓN ESTRUCTURAL MEDIA, y del mes 9 al 11 dicha mediana fue CONDICIÓN ESTRUCTURAL MALA. Esta información indica que la estructura de los aparatos intra bucales podría encontrarse en una condición adecuada 8 meses posterior a su colocación.

La CONDICIÓN DE LA CEMENTACIÓN hasta el mes 6 se encontró en una mediana de los datos igual a CONDICIÓN DE LA CEMENTACIÓN REGULAR, y del mes 7 al 11 dicha mediana fue CONDICIÓN DE LA CEMENTACIÓN MALA. Esta información indica que la condición de la cementación de los aparatos intra bucales puede encontrarse en una condición adecuada 6 meses posterior a su colocación. La condición de la cementación podría haberse deteriorado más rápidamente que la condición de la estructura de los aparatos porque el cemento sufre mayores cambios en el ambiente oral que estructuras más sólidas como el alambre, las bandas, las soldaduras y el acrílico. A su vez es importante escoger las bandas de los aparatos fijos con buen criterio clínico ya que las bandas mal adaptadas afectan la condición estructural y la condición de la cementación de los aparatos intra bucales.

Según el tipo de aparato evaluado se logró determinar que los mejores resultados los tenían los Aparatos Fijos, de los que prevalecieron en mejor condición los colocados en extensiones bucales mas cortas o hemi arcadas como por ejemplo el tipo de aparato BANDA Y ANSA, diferente a estos presentaron resultados mas bajos los aparatos colocados en extensiones bucales mas largas o de arcada completa como por ejemplo el tipo de aparato ARCO LINGUAL .

Los aparatos fijos de arcada completa presentaron los siguientes resultados:  
El tipo de aparato ARCO LINGUAL presentó una mediana de los datos de Febrero a Agosto es decir del 5 al 11 mes de uso en CONDICIÓN CLÍNICA MALA.  
En el tipo de aparato ARCO TRANSPALATINO, la mediana de los datos de Febrero a Abril es decir del 5 al 7 mes posterior a su colocación se encontró en CONDICIÓN CLÍNICA REGULAR, la mediana de los datos a partir del mes de Mayo, mes 8 se encontró como CONDICIÓN CLÍNICA MALA.  
En el tipo de aparato BOTÓN DE NANCE, la mediana de los datos de Febrero a Abril, es decir del mes 5 al 7 se encontró en CONDICIÓN CLÍNICA MEDIANA, la mediana de los datos en los meses de Mayo a Agosto, mes 8 a 11 se encontró como CONDICIÓN CLÍNICA MALA. Los aparatos intra bucales de arcada completa como el ARCO LINGUAL, el ARCO TRANSPALATINO y el BOTÓN DE NANCE podrían haber tenido

resultados bajos en cuanto a la condición clínica debido a la extensión bucal en la que fueron colocados ya que implicaba la colocación del aparato en una arcada completa superior o más aún si era inferior.

Los aparatos fijos de una hemi arcada presentaron los siguientes resultados:

En el tipo de aparato BANDA Y ANSA, la mediana de los datos de Febrero a Junio es decir del mes 5 al 9 se encontró en CONDICIÓN CLÍNICA MEDIANA, la mediana de los datos en los meses de Julio a Agosto, meses 10 y 11 se encontró como CONDICIÓN CLÍNICA MALA. El aparato intra bucal del tipo BANDA Y ANSA podría haber tenido resultados aceptables hasta los 9 meses posterior a su colocación debido a la extensión bucal en la que fue colocada ya que implicaba la colocación del aparato en una hemi arcada.

En el aparato removible del tipo PLACA HAWLEY, la mediana de los datos de Febrero y Marzo, mes 5 y 6 se encontró en CONDICIÓN CLÍNICA MEDIANA, la mediana de los datos en los meses de Abril a Agosto, mes 7 al 11 se encontró como CONDICIÓN CLÍNICA MALA. Aunque el número de aparatos removibles evaluados no era significativo podríamos suponer que la condición clínica adecuada o vida útil en boca no sobrepasa los 6 meses posteriores a su colocación, pudiendo alterarse más fácilmente su condición clínica por el hecho de ser un aparato manipulado por el paciente.

La gran mayoría de Aparatos intra bucales evaluados en el estudio permaneció en la boca de los pacientes del 5 al 11 meses posterior a su colocación, siendo únicamente un 14% los aparatos desalojados.

## CONCLUSIONES

En este estudio se concluye que :

1. La mayor parte de aparatos intra bucales presentan una condición clínica adecuada o vida útil en boca no mayor de 6 meses posterior a su colocación
2. De las 5 escalas para evaluar la condición clínica de los aparatos intra bucales, Excelente, Buena, Media, Regular y mala. La mayoría se encontró del 5 al 11 mes posterior a su colocación dentro de las escalas de Condición Clínica Media, Regular y Mala.
3. La CONDICIÓN ESTRUCTURAL de los aparatos intra bucales se presenta adecuada no mayor de 8 meses posterior a su colocación.
4. La CONDICIÓN DE LA CEMENTACIÓN de los aparatos intra bucales se presenta adecuada no mayor de 6 meses posterior a su colocación.
5. La CONDICIÓN DE LA CEMENTACIÓN de los aparatos intra bucales se deterioró más rápidamente que la CONDICIÓN DE LA ESTRUCTURA.
6. Los aparatos en los que más rápido se deterioró la Condición Clínica fueron los fijos del tipo ARCO LINGUAL, ARCO TRANSPALATINO y BOTÓN DE NANCE y los removibles del tipo PLACA HAWLEY.
7. Los mejores resultados en cuanto a la Condición Clínica fueron los obtenidos por los Aparatos Fijos, de los que prevalecieron en mejor condición los colocados en extensiones bucales más cortas o hemi arcadas como por ejemplo el tipo de aparato BANDA Y ANSA.

8. Los aparatos intra bucales Fijos con resultados mas bajos fueron los colocados en extensiones bucales mas largas o de arcada completa como por ejemplo los tipos de aparato ARCO LINGUAL, ARCO TRANSPALATINO y BOTÓN DE NANCE.
9. Se encontró que la edad promedio de los niños con aparatología intra bucal fue de 8 años 4 meses. De los cuales los tratados con aparatología Fija son aproximadamente 3 años menores a los tratados con aparatología Removible.
10. Cuantitativamente en  $\frac{2}{3}$  partes de los niños tratados con aparatología intra bucal son del sexo femenino.

## RECOMENDACIONES

En base a los hallazgos encontrados se recomienda lo siguiente:


1. Hacer un estudio más amplio de la condición clínica de los aparatos intrabucales durante los primeros meses de haber sido colocado para determinar cual es la condición clínica que presentan en esos meses.
2. Se recomienda hacer un programa de mantenimiento de los aparatos colocados en la boca de los pacientes, con un orden de citas y evaluación de características importantes que ayuden a determinar su desempeño.
3. Limitar el tiempo de vida útil de los aparatos intra bucales a no mayor de 6 meses.
4. Evaluar periódicamente los aparatos Removibles, pues presentan deterioro en su Condición Clínica más rápido que los aparatos Fijos.
5. Escoger las bandas de los aparatos fijos con buen criterio clínico ya que las bandas mal adaptadas afectan la condición estructural y la condición de la cementación de los aparatos intra bucales.
6. Instruir adecuadamente a los padres de familia y pacientes que se les trate con algún tipo de Aparatología Intra bucal sobre los cuidados y manejos que se deben de tener con este tipo de aparatos.
7. Los aparatos intra bucales colocados en la Facultad de Odontología de la Universidad de San Carlos de Guatemala son evaluados de la siguiente forma: una semana posterior a su colocación, un mes posterior a su colocación, tres meses posterior a su colocación y cada seis meses posterior a su colocación. En base a este estudio se recomienda que los aparatos intrabucales se reevalúen por lo menos una vez al mes posterior a la tercera evaluación durante el período de tiempo que estén colocados en la boca del paciente.

## LIMITACIONES


1. No fue posible evaluar todos los tipos de aparatos utilizados en la Facultad de Odontología ya que en el mes de septiembre del 2, 001 solamente fueron colocados los del tipo: Arco Lingual, Arco Transpalatino, Banda y Ansa, Botón de Nance y Placa Hawley.
2. No se contaba con una escala de medidas previas para evaluar la Condición Clínica de los aparatos intra bucales por lo que fue necesario diseñarla para dichas evaluaciones.
3. Por los meses de Octubre, Noviembre, Diciembre y Enero que en su mayoría se deja de laborar en la Facultad de Odontología se decidió hacer el estudio del 5 ° al 11 ° mes posterior a la colocación de los aparatos intra bucales.
4. Se dificultó el acceso a las fichas clínicas de los pacientes por no encontrarse todas en los archivos de la clínica, por lo que fue necesario localizar a los odontólogos/as practicantes para tener acceso a los datos de los pacientes.
5. Los pacientes a los que por los medios de telegrama y teléfono no se les localizó, fue necesario llegar a sus viviendas a concertar una nueva cita.

## BIBLIOGRAFÍA

1. Allegroti, I. A. Raquel Doño, A. P. (1992). **Evolución de la oclusión en el niño.** pp. 5-50. En : **Odontología integral para niños II.** RECONC. Programa de Educación Continua Odontológica no Convencional, Organización Panamericana de la Salud.
2. Barber, T. K. y Luke, L.S. (1985). **Odontología pediátrica.** trad. María del Rosario Carsolio P. México: El manual Moderno. pp. 244-295.
3. Burdairon, G. (1991). **Manual de biomateriales dentarios.** trad. Angel F. Espías Gómez y José María Vega del Barrio. Barcelona : Masson. 305p.
4. García Pelayo y Gross, R. (1997). **Diccionario manual ilustrado.** 10ª ed. México: Larousse. 997 p.
5. Graber, T. (1965). **Ortodoncia principios y práctica.** trad. Carlos M. Arce. 2ª ed. Buenos Aires: Mundi. 374 p.
6. Hernández Sampieri, R., Fernández Collado, C. Y Baptista Lucio, P. (1991). **Metodología de la investigación.** México: McGraw-Hill Interamericana. 505 p.
7. Koch, G. et al. (1994). **Odontopediatría enfoque clinico.** trad. Jorge Frydman. Buenos Aires: Médica Panamericana. 288 p.
8. McCabe, J. F. A. (1988). **Materiales de aplicación dental.** trad. Francisco Javier González Lagunas. Barcelona: Salvat. pp. 5-27, 67-71, 64-176.
9. McDonal, R. E. y Avery, D.R. (1990). **Odontología pediátrica y del adolescente** trad. Jorge Frydman. 5ª ed. Buenos Aires: Médica Panamericana 848 p.



10. McNamara, J. A y Brudon, W.L. (1995). **Tratamiento ortodóncico y ortopédico en la dentición mixta** trad. Azucena Rivas de Montes. Ann Arbor, Miami: Needham Press. pp. 67-194.
11. Melgar Girón, M. E. A. (2000). **Determinación clínica de la eficacia del expansor palatal de tornillo y el quad-helix para la corrección de la mordida cruzada posterior bilateral, en una muestra de niños atendidos en la disciplina del niño y del adolescente.** Tesis (Lic. Cirujano Dentista) Guatemala: Universidad de San Carlos, Facultad de Odontología. 84 p.
12. Morales Girón, O. A. (1975). **Requerimientos de mantenedores de espacio de acuerdo a los casos desdentados encontrados en una muestra de niños de Escuela Nacional de La Blanca Ocos, San Marcos.** Tesis (Lic. Cirujano Dentista) Guatemala: Universidad de San Carlos, Facultad de Odontología. 27 p.
13. Muir, J. D. y Reed, R. T. (1981). **Movimiento dental con aparatos removibles** trad. E. Cuauhtémoc Sánchez Rodríguez. México: El Manual Moderno. pp. 1-80.
14. Nakata Minoru, H. Y. S. (1989). **Guía oclusal en odontopediatría : atlas a color** trad. Luis Calatrava Oramas. Caracas: AMOLCA. 104 p.
15. O'Brien, W. J. y Ryge, G. (1986). **Materiales dentales y su selección.** trad. Roberto Jorge Porter, Ricardo Luis Macchi. Buenos Aires: Médica Panamericana. 327 p.
16. Phillips, R. W. (1993). **La ciencia de los materiales dentales de skinner.** trad. Claudia Patricia Cervera Pineda. 9ª ed. México: McGraw-Hill Interamericana 615 p.



17. Pinkham, J. R. et al. (1991). **Odontología Pediátrica**. trad. José Antonio Ramos Tercero. México: McGraw-Hill Interamericana. pp. 301-325, 437-465.
18. Reynoso Gordillo, J. C. (1989). **Evaluación del grado de efectividad de los mantenedores de espacio fijo, tipo arco lingual**. Tesis (Lic. Cirujano Dentista) Guatemala: Universidad de San Carlos, Facultad de Odontología. 61 p.
19. Skinner, E. W. y Phillips, R. W. (1970). **La ciencia de los materiales dentales**. trad. Fernando E. Pinto. 6a. ed. Buenos Aires: Mundi. 639 p.
20. Smith, B. G. N., Wright, P. S. y Brown, D. (1996). **Utilización clínica de los materiales dentales**. trad. Natalia Azanza Santa Victoria. Barcelona: Masson. 314 p.
21. Tenti, F. V. (1986). **Atlas of orthodontic appliances : fixed and removable**. Genova: Caravel. pp. 40-48.

Vc. Bzo.

*[Handwritten signature]*

23 JUN 2005



PROPIEDAD DE

**ANEXO 1**

Universidad de San Carlos de Guatemala  
Facultad de Odontología  
O.P. Oswaldo Balcarcel Ortiz  
O.P. Mayra Corina Figueroa de B.

INSTRUMENTO DE RECOLECCION DE DATOS # 1

Fecha: \_\_\_\_\_

Ficha # \_\_\_\_\_

Identificación del paciente integral niño PIN: \_\_\_\_\_

**DATOS GENERALES**

Nombre del paciente: \_\_\_\_\_

Fecha de nacimiento del paciente: \_\_\_\_\_ Sexo del paciente: \_\_\_\_\_

Dirección del paciente: \_\_\_\_\_ Teléfono: \_\_\_\_\_

**INFORMACIÓN DEL APARATO**

Tipo de aparato: \_\_\_\_\_

Unilateral Fijo  Bilateral Fijo  Removible

Motivo de colocación: \_\_\_\_\_

Función asignada: \_\_\_\_\_

Fecha de colocación: \_\_\_\_\_

**AUTORIZACIÓN**

Nombre del responsable del paciente: \_\_\_\_\_

Yo autorizo para que a el paciente \_\_\_\_\_ se le realicen

evaluaciones mensuales de la condición del aparato intra bucal de enero a septiembre del año

2,002, habiendo recibido previamente la explicación por los Odontólogos practicantes:

Oswaldo Balcarcel Ortiz y Mayra Corina Figueroa de B.

\_\_\_\_\_  
Firma o impresión digital

**ANEXO 2**

PIN DEL PACIENTE													
PRESENTE P AUSENTE A													
1.- Alambre fracturado													
2.- Alambre deformado													
3.- Banda fracturada													
4.- Banda des ajustada													
5.- Banda des adaptada													
6.- Soldadura no unida al alambre													
7.- Soldadura no unida a la banda													
8.- Cemento fracturado													
9.- Cemento no ajustado													
10.- Soldadura sobre extendida													
11.- Cemento con filtración													
12.- Cemento con excesos													
13.- Alambre no liso													
14.- Banda no lisa													
15.- Alambre no brillante													
16.- Banda no brillante													
17.- Soldadura no brillante													
18.- Ninguna de las anteriores													
CONDICIÓN													

1,2,3,4,5,6,7,,8,9.....	Solas con una o más hasta 22 es condición	MALA
10,11,12.....	Solas con una o más hasta 22 es condición	REGULAR
13,14.....	Solas con una o más hasta 22 es condición	MEDIANA
15, 16, 17.....	Solas con una o más hasta 22 es condición	BUENA
18.....	No incluyendo ninguna de las anteriores es condición	EXCELENTE

PIN DEL PACIENTE														
PRESENTE P AUSENTE A														
1.- Alambre fracturado														
2.- Alambre deformado														
3.- Banda fracturada														
4.- Banda des ajustada														
5.- Banda des adaptada														
6.- Soldadura no unida al alambre														
7.- Soldadura no unida a la banda														
8.- Cemento fracturado														
9.- Cemento no ajustado														
10.- Soldadura sobre extendida														
11.- Cemento con filtración														
12.- Cemento con excesos														
13.- Alambre no liso														
14.- Banda no lisa														
15.- Alambre no brillante														
16.- Banda no brillante														
17.- Soldadura no brillante														
18.- Ninguna de las anteriores														
CONDICIÓN														

1,2,3,4,5,6,7,,8,9.....	Solas con una o más hasta 22 es condición	MALA	
10,11,12.....	Solas con una o más hasta 22 es condición	REGULAR	
13,14.....	Solas con una o más hasta 22 es condición	MEDIANA	
15, 16, 17 .....	Solas con una o más hasta 22 es condición	BUENA	
18.....	No incluyendo ninguna de las anteriores es condición	EXCELENTE	

PIN DEL PACIENTE														
PRESENTE P AUSENTE A														
1.- Alambre fracturado														
2.- Alambre deformado														
3.- Banda fracturada														
4.- Banda des ajustada														
5.- Banda des adaptada														
6.- Soldadura no unida al alambre														
7.- Soldadura no unida a la banda														
8.- Cemento fracturado														
9.- Cemento no ajustado														
10.- Soldadura sobre extendida														
11.- Cemento con filtración														
12.- Cemento con excesos														
13.- Alambre no liso														
14.- Banda no lisa														
15.- Alambre no brillante														
16.- Banda no brillante														
17.- Soldadura no brillante														
18.- Ninguna de las anteriores														
CONDICIÓN														

1,2,3,4,5,6,7,,8,9.....	Solas con una o más hasta 22 es condición	MALA
10,11,12.....	Solas con una o más hasta 22 es condición	REGULAR
13,14.....	Solas con una o más hasta 22 es condición	MEDIANA
15, 16, 17 .....	Solas con una o más hasta 22 es condición	BUENA
18.....	No incluyendo ninguna de las anteriores es condición	EXCELENTE



PLACA HAWLEY

MES \_\_\_\_\_

PIN DEL PACIENTE													
PRESENTE P AUSENTE A													
1.- Alambre fracturado													
2.- Alambre deformado													
3.- Acrílico fracturado													
4.- Acrílico con fisuras													
5.- Acrílico con desgaste													
6.- Alambre no liso													
7.- Acrílico manchado o pigmentado													
8.- Alambre no brillante													
9.- Acrílico no terso													
10.- Ninguna de las anteriores													
CONDICIÓN													

1,2,3.....	Solas con una o más hasta 22 es condición	MALA
4, .....	Solas con una o más hasta 22 es condición	REGULAR
6, 7 .....	Solas con una o más hasta 22 es condición	MEDIANA
8, .....	Solas con una o más hasta 22 es condición	BUENA
10.....	No incluyendo ninguna de las anteriores es condición	EXCELENTE

**ANEXO 3**

## DESCRIPCIÓN DEL INSTRUMENTO DE RECOLECCIÓN DE DATOS

El instrumento diseñado para la recolección de datos tuvo 2 páginas, en la página # 1 se anotó el número del instrumento de recolección como datos generales del paciente y del aparato que posee, éstos fueron escritos una única vez y archivados para su posterior análisis, la página # 2 se utilizó específicamente para un tipo de aparato a la cual se le pudo incluir diez pacientes debidamente identificados con el número de PIN, ésta segunda página se utilizó una diferente en cada revisión clínica mensual de los pacientes.

La página # 1 contuvo la información de varias secciones descritas de la siguiente manera.

Primera sección: ( fecha, ficha # y número de PIN )

**Fecha:** Se anotó con números arábigos la fecha que se realizó la revisión clínica del aparato que usa el paciente.

**Ficha #:** Se anotó en el margen superior derecho con números arábigos y en orden correlativo el número asignado al instrumento de recolección de datos.

**Identificación del paciente integral niño PIN:** Se anotó el código de la ficha clínica con la cual fue ingresado a las clínicas de la facultad de odontología.

Segunda Sección: (Datos generales del paciente)

**Nombre del paciente:** Se anotó primero los apellidos del paciente y luego los nombres.

**Fecha de nacimiento del paciente:** Se anotó la fecha de nacimiento que reportó el niño y confirmado por los padres de familia o el responsable.

**Sexo del paciente:** Se anotó con f (femenino) o m (masculino) según el caso.

**Dirección del paciente:** Se anotó la dirección que reportaba la ficha clínica del paciente y confirmada por el padre de familia o responsable.

**Teléfono del paciente:** Se anotó con números arábigos el número de teléfono que reportó la ficha clínica del paciente y confirmado por los padres de familia o los responsables.

Tercera sección: ( Información del aparato intra bucal)

**Tipo de aparato:** Se anotó el nombre del aparato intra bucal utilizado por el paciente, y se marcó con una X en una de las casillas dependiendo si el aparato corresponde a unilateral fijo, bilateral fijo o removible.

**Motivo de colocación:** Se anotó la justificación colocada en la ficha clínica del paciente por la cual fue colocado el aparato intra bucal.

**Función asignada:** Se anotó que función pretendía lograrse con la colocación del aparato intra bucal a el paciente.

**Fecha de colocación:** Se anotó con números arábigos la fecha que presentó la ficha clínica del paciente en la cual fue autorizada su colocación.

Cuarta sección: (Autorización)

**Nombre del responsable del paciente:** Se anotó el nombre de los padres o encargados del paciente.

**Autorización:** El padre o encargado firmó la autorización para evaluar la condición clínica de el aparato intra bucal del paciente, después de habersele explicado el motivo del estudio.

La página # 2 corresponde a la recolección de datos que informan de la condición de los aparatos intra bucales y que fue específica para cada tipo de aparato, que utilizada para un máximo de diez pacientes, la cual constó de descripciones y varias casillas para evaluar diferentes aspectos que a continuación se describen.

**Tipo de aparato:** Primeramente se describió el tipo de aparato que se iba a evaluar, este dato lo traía impreso el instrumento de recolección de datos # 2 y la información que se recabó fue específica para ese tipo de aparato.

**Mes en que se efectuó la revisión clínica:** Se anotó en este espacio el mes en que se evaluó el paciente, de enero a septiembre.

**Casilla PIN del paciente:** Se anotó en ésta casilla el número de identificación o PIN asignado al paciente en su ingreso a las clínicas de la Disciplina Del Niño y del Adolescente, el cual sirvió para su identificación.

**Casilla de Presencia o ausencia:** Se Anotó en ésta casilla con una P mayúscula si el aparato intra bucal se encontró presente o un A mayúscula si el aparato intra bucal se encontró ausente.

**Casillas de condición clínica MALA:** Se anotó con una X, una o más casillas del grupo que cataloga al aparato como condición mala, siendo identificado en el margen derecho de color rojo, ésta clasificación incluyó los siguientes parámetros:

Que el alambre por inspección se haya presentado fracturado.

Que el alambre por inspección se haya presentado deformado.

Que el acrílico por inspección se haya presentado fracturado.

Que la banda por inspección se haya presentado fracturada

Que la banda por inspección se haya presentado desajustada.

Que la banda por inspección se haya presentado desadaptada.

Que la corona por inspección se haya presentado desalojada.

Que la corona por inspección se haya presentado desajustada.

Que la corona por inspección se haya presentado desadaptada.

Que la soldadura de plata por inspección no se haya presentado unida al alambre.

Que la soldadura de plata por inspección no se haya presentado unida a la banda o corona

Que el cemento por inspección y /o con el explorador haya presentado fracturas.

Que el cemento por inspección y /o con el explorador se haya presentado desajustado. Pudo o no incluir algunos parámetros de las condiciones buena, mediana y regular.

**Casillas de condición clínica REGULAR.** Se anotaron con una X, una o más casillas que catalogó el aparato como condición regular, siendo identificadas en el margen derecho de color azul, ésta clasificación incluyó los siguientes parámetros.

Que el acrílico por inspección y/ o por el explorador haya presentado fisuras.

Que el acrílico por inspección y/ o por el explorador haya presentado desgaste.

Que la soldadura de plata por inspección se haya presentado sobre extendida.

Que el cemento por inspección y /o por el explorador haya presentado filtración.

Que el cemento por inspección y /o por el explorador haya presentado desgaste.

Que el cemento por inspección y/ o por el explorador haya presentado sobre extensiones.

Pudo o no incluir algunos parámetros de las condiciones buena y mediana.

**Casillas de la condición clínica MEDIANA:** Se anotó con una X, una o más casillas que catalogó el aparato como condición mediana, siendo identificadas en el margen derecho de color verde, ésta clasificación incluyó los siguientes parámetros.

Que el alambre no se haya sentido completamente liso con el paso de el explorador.

Que el acrílico por inspección haya presentado pigmentaciones o manchas.

Que la banda no se haya presentado completamente lisa con el paso de el explorador.

Que la corona no se haya presentado completamente lisa con el paso de el explorador.

Puede o no incluir algún parámetro de la condición buena.

**Casillas de la condición BUENA:** Se anotó con una X una o más casillas que catalogó el aparato como condición buena, siendo identificadas en el margen derecho de color naranja, ésta clasificación incluyó los siguientes parámetros.

Que el alambre por inspección no haya presentado brillo y no refleje la luz.

Que el acrílico por inspección no se haya presentado terso (no opaco y bien pulido).

Que la banda por inspección no haya presentado brillo y no refleje la luz.

Que la corona por inspección no haya presentado brillo y no refleje la luz.

Que la soldadura de plata por inspección no haya presentado brillo y no refleje la luz.

Que el tornillo de expansión por inspección no haya presentado brillo y no refleje la luz.

Pudo tener uno o más elementos de ésta condición.

**Casillas de la condición EXCELENTE:** Se anotó con una X en la casilla que dice ninguna de las anteriores identificada en el margen derecho de color amarillo, cuando cumplió positivamente con todos los parámetros anteriormente descritos en forma negativa. Y se refirió a los siguiente:

Que el alambre por inspección no haya presentado fractura.

Que el alambre por inspección no haya presentado deformación.

Que el alambre se haya presentado completamente liso con el paso del explorador.

Que el alambre por inspección haya presentado brillo y refleje la luz.

Que el acrílico por inspección no haya presentado fractura .

Que el acrílico por inspección y /o con el explorador no haya presentado fisuras.

Que el acrílico por inspección y /o con el explorador no haya presentado desgaste.

Que el acrílico por inspección no haya presentado pigmentaciones o manchas.

Que el acrílico por inspección se haya presentado terso (no opaco y bien pulido).

Que la banda por inspección no se haya presentado fracturada.

Que la banda por inspección no se haya presentado desajustada.

Que la banda por inspección no se haya presentado desadaptada.

Que la banda se haya presentado completamente lisa con el paso de un explorador.

Que la banda por inspección haya presentado brillo y refleje la luz.

Que la corona por inspección no se haya presentado desalojada.

Que la corona por inspección no se haya presentado desajustada.

Que la corona por inspección no se haya presentado desadaptada.

Que la corona se haya presentado completamente lisa con el paso de el explorador.

Que la corona por inspección haya presentado brillo y refleje la luz.

Que la soldadura por inspección se haya presentado unida al alambre.

Que la soldadura por inspección se haya presentado unida a la banda o corona.

Que la soldadura por inspección no se haya presentado sobre extendida.

Que la soldadura por inspección haya presentado brillo y refleje la luz.

Que el cemento por inspección y /o con el explorador no haya presentado fracturas.

Que el cemento por inspección y /o con el explorador no se haya presentado desajustado.  
Que el cemento por inspección y /o con el explorador no haya presentado filtraciones.  
Que el cemento por inspección y /o con el explorador no haya presentado desgaste.  
Que el cemento por inspección y /o con el explorador no haya presentado sobre extensiones.

Considerando que los aparatos no incluyeron todos los mismos componentes estructurales, se clasificaron de acuerdo a los componentes que tuvieron cada tipo de aparato. Por ejemplo, el mantenedor de espacio Botón de Nance, Contiene alambre, acrílico, bandas, soldaduras y cemento, solamente estos fueron los elementos tomados en cuenta para la determinación de la condición. El mantenedor de espacio Banda y Ansa, es un aparato que contiene alambre, banda, soldadura y cemento, solamente éstos fueron los elementos tomados en cuenta para la determinación de la condición clínica.

**Casilla de CONDICION:** Se anotó en esta casilla los resultados que se obtuvieron de la condición del aparato analizadas con la tabla colocada en la parte inferior de la hoja. Con letra mayúscula se escribirán las dos primeras letras de la condición obtenida, de la siguiente forma:

Condición clínica MALA se escribirá ..... MA.


Condición clínica REGULAR se escribirá ..... RE.

Condición clínica MEDIANA se escribirá ..... ME.

Condición clínica BUENA se escribirá ..... BU.

Condición clínica EXCELENTE se escribirá ..... EX.

EL CONTENIDO DE ESTA TESIS ES ÚNICA Y EXCLUSIVA  
RESPONSABILIDAD DEL AUTOR

A handwritten signature in black ink, consisting of a large initial 'M' followed by a series of vertical, wavy lines, all resting on a horizontal baseline.

MAYRA CORINA FIGUEROA ALVAREZ