

**EVALUACIÓN CLÍNICA Y MICROSCÓPICA DE LA INSTRUMENTACIÓN
RETRÓGRADA ENDODÓNTICA MANUAL EN COMPARACIÓN CON LA
INSTRUMENTACIÓN RETRÓGRADA ULTRASÓNICA
EN CASOS DE APICECTOMÍAS SIMULADAS “*IN VITRO*”**

Tesis presentada por:

JUAN JOSÉ RIVERA ALVA

**Ante el Tribunal de la Facultad de Odontología de la Universidad de
San Carlos de Guatemala, que practicó el Examen General Público,
previo a optar al Título de:**

CIRUJANO DENTISTA

Guatemala, junio de 2005



D.L.

09

T(1559)

JUNTA DIRECTIVA DE LA FACULTAD DE ODONTOLOGÍA

| | |
|----------------|--------------------------------------|
| Decano: | Dr. Eduardo Abril Gálvez |
| Vocal Primero: | Dr. Sergio Armando García Piloña |
| Vocal Segundo: | Dr. Guillermo Alejandro Ruiz Ordóñez |
| Vocal Tercero: | Dr. César Antonio Mendizabal Girón |
| Vocal Cuarto: | Br. Pedro José Asturias Sueiras |
| Vocal Quinto: | Br. Carlos Iván Dávila Alvarez |
| Secretario: | Dra. Cándida Luz Franco Lemus |

TRIBUNAL QUE PRACTICÓ EL EXAMEN GENERAL PÚBLICO

| | |
|----------------------|-------------------------------|
| Decano: | Dr. Eduardo Abril Gálvez |
| Vocal Primero: | Dr. Sergio García Piloña |
| Vocal Segundo: | Dr. Edwin López. |
| Vocal Tercero: | Dr. Werner Florián |
| Secretaria Académica | Dra. Cándida Luz Franco Lemus |

DEDICO ESTE ACTO

A DIOS

Por ser la luz en mi camino y en mi diario vivir. Por abrir las ventanas de los cielos y derramar esta bendición en mi vida. A El sea la honra y la gloria. Gracias Dios.

A MIS PADRES

Edwing Fernando Rivera
Olga Emilse Alva de Rivera

Por darme la vida y apoyarme a hacer realidad esta meta alcanzada. Gracias por guiarme a seguir el camino correcto y por formar en mi los mejores principios. Los amo.

A MIS HERMANOS

Velveth Emilse
David Fernando
Maria Fernanda

Por su apoyo, consejos y gran cariño que me impulsó a continuar para lograr mis metas.

A MIS ABUELITAS

Maria Otilia Meza
Elsa Leonor Mazariegos de León

Por ser un pilar importante en mi familia así como su interés en el logro de mis metas, colaboración y ayuda al cumplimiento de las mismas.

A MI NOVIA

Susana Mejía

Por todo su amor y comprensión.

A MIS AMIGOS

Dannis Arreaga
William Méndez
Victor Borrayo

Por ser los mejores amigos y brindarme su apoyo en todo momento.

A LAS FAMILIAS

Mejía Champet
Hernández Ventura

Por su enorme colaboración y ayuda en el desarrollo de mis metas.

A MI FAMILIA

Por todo su cariño e interés en mis metas y ser parte importante para poder cumplirlas.

A MIS PADRINOS

Dra. Susana Mejía
Ing. David Rivera

Por su apoyo incondicional en todo momento que lo necesité.

A MI ASESOR

Dr. Werner Florián

Por su colaboración en la elaboración de esta investigación.

PROPIEDAD DE LA UNIVERSIDAD DE SAN CARLOS DE GUATEMALA
Biblioteca Central

TESIS QUE DEDICO A:

A MI PATRIA GUATEMALA

Porque su primavera siga siendo eterna y que las sombras de la violencia no la empañen.

A LA UNIVERSIDAD DE SAN CARLOS DE GUATEMALA

Alma máter de mi carrera.

A MIS CATEDRÁTICOS

A todos y cada uno: Mil gracias por su paciencia y comprensión diaria.

HONORABLE TRIBUNAL EXAMINADOR

Tengo el honor de someter a su consideración mi trabajo de tesis intitulado:
**“EVALUACIÓN CLÍNICA Y MICROSCÓPICA DE LA INSTRUMENTACIÓN RETRÓGRADA
ENDODÓNTICA MANUAL EN COMPARACIÓN CON LA INSTRUMENTACIÓN
RETRÓGRADA ULTRASÓNICA EN CASOS DE APICECTOMÍAS SIMULADAS “*IN VITRO*”**
conforme lo demandan los Estatutos de la Facultad de Odontología de la Universidad de San Carlos de
Guatemala, previo a optar al título de:

CIRUJANO DENTISTA

Quiero agradecer a todas las personas que de alguna manera contribuyeron a la realización de la presente investigación, especialmente al Dr. Werner Florián por su valiosa colaboración en la realización de la misma.

Y a ustedes distinguidos miembros del Honorable Tribunal Examinador, reciban mis más altas muestras de respeto y consideración.

INDICE

| | Pág. |
|-----------------------------|------|
| Sumario | 02 |
| Introducción | 03 |
| Antecedentes | 04 |
| Planteamiento del Problema | 09 |
| Justificación | 10 |
| Revisión de Literatura | 11 |
| Objetivos | 34 |
| Variables | 35 |
| Materiales y Métodos | 37 |
| Resultados | 44 |
| Discusión de los Resultados | 52 |
| Conclusiones | 54 |
| Recomendaciones | 55 |
| Limitaciones | 56 |
| Bibliografía | 57 |
| Anexos | 59 |

SUMARIO

Con el propósito de determinar la eficacia de las técnicas de instrumentación manual y ultrasónica durante el procedimiento quirúrgico de apicectomías, se realizó este estudio “*in vitro*”, en 50 piezas monorradiculares, con tratamiento de conducto radicular previo.

La muestra de estudio se conformó en base a los criterios de aceptación de la disciplina de Endodoncia. Posteriormente para el uso de equipo, se calibró al estudiante por parte del asesor y se realizaron las siguientes fases para iniciar el trabajo de campo que comprende: la elaboración de dentofornos de acrílico para posicionar las piezas dentales, la toma de radiografías pre-operatorias, el procedimiento de cirugía, la toma de radiografías post-operatorias y por último la evaluación clínica y microscópica de la preparación.

Los resultados obtenidos indican que las técnicas de instrumentación, tanto manual como de ultrasonido presentan aspectos eficientes y deficientes. En relación con la capacidad de acceso, la técnica de ultrasonido presenta una eficiencia del 100% y un 24% en la presencia de canaladuras. En lo que respecta a la presencia de una pared lisa y limpieza de la preparación, la técnica manual presenta un 60%, en cuanto a la presencia de microfracturas es positivo un 16% de la misma técnica.

La centralización del trayecto, que siguió el conducto instrumentado, ambas técnicas mostraron bastante efectividad, presentando un 100% de centricidad. El tiempo promedio de trabajo que requiere la instrumentación apical retrógrada con la técnica de ultrasonido es de 7.44 segundos, y en la técnica manual 6.12 minutos. Se concluye que la mejor técnica para realizar una instrumentación retrógrada endodóntica es utilizando la de ultrasonido.

INTRODUCCIÓN

Constantemente se busca implementar en el ámbito mundial las técnicas de trabajo en todas las ramas de la Medicina, así como en la Odontología, buscando obtener los mejores resultados con una mayor simplicidad de trabajo. En la Facultad de Odontología de la Universidad de San Carlos de Guatemala, se adquirió un equipo de ultrasonido para ser utilizado en el departamento de cirugía, del área de Endodoncia. Por esto nació la inquietud de llevar a cabo un estudio "*in vitro*" el cual evaluó microscópicamente la técnica de retro instrumentación en piezas monorradiculares, empleando equipo ultrasónico (Satelec P Max), y la instrumentación manual, y así poder determinar las ventajas y desventajas que dichas técnicas dan al Odontólogo.

Dicho estudio se realizó "*in vitro*" en piezas monorradiculares, previamente obturadas por alumnos de cuarto año de la carrera. Una vez ordenadas las piezas dentales en sus respectivos dentoformas de acrílico, se inició la fase de instrumentación, la cual se realizó en la clínica de postgrado de Endodoncia.

Esta investigación muestra los aspectos eficientes y deficientes que presentan ambas técnicas de instrumentación durante una apicectomía. Los resultados de la misma se presentan a continuación.

ANTECEDENTES

La cirugía endodóntica incluye la resección de la raíz o raíces comprometidas en una patología, la evaluación de fractura radicular así como presencia de material de obturación si lo hubiese y el colocar un material sellador⁽¹⁶⁾.

El procedimiento endodóntico quirúrgico más común es llamado resección apical de la raíz en el cual normalmente se corta la porción apical de la misma y se coloca una obturación que ayuda a sellar la estructura apical de la raíz⁽¹⁴⁾.

Se ha tenido conocimiento de procedimientos quirúrgicos en el área apical de los dientes desde la antigüedad. Una mandíbula encontrada en Egipto perteneciente a la cuarta dinastía (2900 a 2750 A.C.) tenía agujeros que expertos consideran que sólo podrían haberse realizado con el fin de aliviar dolor⁽¹⁴⁾.

La resección apical fue realizada por operadores como Farrar (1884) y Rhein (1890). El primer reporte comprensivo de una resección apical fue presentado en una reunión de la Sociedad Dental Silesiana, en Breslau en 1897, por Partsch. Sin embargo, no fue hasta 1912 que Faulhaber y Newmann reportaron la primera resección apical de una molar⁽¹⁴⁾.

La cirugía endodóntica, busca mantener la pieza dental en función por un periodo de tiempo considerable. La única alternativa a la cirugía endodóntica es la extracción dental. Esto obviamente crea a la larga problemas clínicos con el reemplazo de la pieza perdida con algún tipo de prótesis fija o removible⁽¹⁴⁾.

Richman, en 1957 fue el primero en sugerir el uso de instrumentos ultrasónicos durante una cirugía, empleando un cincel ultrasónico para hueso así como para la resección apical. Eventualmente los equipos ultrasónicos han sido diseñados específicamente para la preparación de la cavidad en apical durante la cirugía⁽¹⁶⁾.

Para poder describir en mejor manera un poco la historia de la endodoncia, se puede decir que se divide en cuatro etapas.

- Época del Empirismo
- Etapa de la Infección Focal.
- Etapa Científica.
- Etapa Científica -- Tecnológica^(3,12).

ÉPOCA DEL EMPIRISMO SIGLO I (1910)

En alguna forma, la endodoncia también fue practicada entre los árabes, para los cuáles la extracción dental era considerada como recurso extremo, creándose consecuentemente, métodos y medios terapéuticos para conservar los dientes⁽¹²⁾.

Assim, Serapion, en el siglo X colocaba opio en la cavidad cariada para combatir el dolor. En el siglo XI, Albucasis recomendaba para las infecciones dentales el uso del cauterio que era introducido en la cavidad bucal, a través de un tubo protector. En fin de una forma u otra siempre empíricamente, la endodoncia era practicada, procurando únicamente aliviar el dolor que, en esa época, era considerada como “Castigo Divino”. Esa tendencia de basarse en cosas sobrenaturales, justificaba el uso de remedios extraordinarios para las distintas afecciones dentales, como patas de insectos, purgantes, ratas, etc; con la finalidad de fortalecer al paciente y expulsar el mal^(3,12).

Ese estado de superstición, propio de la época traduce, como consecuencia lógica, la creencia en el poder de los santos para aliviar y curar las afecciones. De entre los santos a quien se imploraba el alivio de los dolores, destacaba Santa Apolonia, madre de la Odontología, nacida en Alejandría en el siglo III^(3,12).

Ya en los primeros siglos de la civilización occidental se citan tratamientos para aliviar el dolor de origen pulpar. En el siglo XVIII, Pierre Fauchard, considerado “Fundador de la Odontología Moderna” publica la obra “El cirujano Dentista. Tratado de los dientes”, que se considera como el inicio de la Odontología moderna y donde se describen tratamientos para la patología pulpar y periapical, como el empleo del eugenol^(3,12).

En el siglo XIX, Wells introduce la anestesia mediante el gas de óxido nitroso, Barnum el uso del dique de goma, Bowman el uso de puntas de gutapercha y Black el uso del óxido de zinc y eugenol para las protecciones pulpares. En 1890, Miller demostró el papel de las bacterias en la patología pulpar, por lo que el interés se centró en hallar medicaciones intraconducto eficaces para eliminarlas. Walkhoff introdujo el paramonoclorofenol, Miller y Gysi las pastas momificantes basadas en el paraformaldehído⁽³⁾. En 1895, Roentgen descubrió los Rayos X, y en pocos días se utilizaría en la Odontología, dando a esta profesión una de las herramientas endodónticas más útiles. Las ventajas de los rayos X fueron tempranamente utilizadas en la resección apical por Shamberg en el año de 1906. De esta manera se pudo determinar la longitud de los conductos y el nivel de sus obturaciones así como muchos otros beneficios⁽¹²⁾.

ETAPA DE LA INFECCIÓN FOCAL.

En 1910, Hunter, médico británico fue el primero en difundir el peligro de los dientes sin pulpa como focos de bacteremia, iniciando la etapa denominada infección focal, que frenó el desarrollo de la endodoncia y desdentó innecesariamente a muchas personas. A pesar de todo, prosiguieron las investigaciones en torno a la morfología interna dental, la bacteriología de los conductos radiculares y la histopatología pulpar y periapical. Con la introducción del hidróxido de calcio por Hermann en 1920, para obturar los conductos radiculares, se inició una concepción más biológica de la endodoncia. Clínicos e investigadores como Hess, Grove, Callahan, Coolidge, Fish y muchos otros pusieron de relieve la necesidad de limpiar y conformar los conductos radiculares como etapa básica del tratamiento endodóntico. Rickert propuso en 1925, utilizar un cemento, junto con la puntas de gutapercha, para obturar los conductos. Grossman, uno de los pilares de la endodoncia moderna, difundió, a finales de los años treinta, el hipoclorito sódico como solución irrigadora y la necesidad de estandarizar los instrumentos endodónticos^(3,12).

ETAPA CIENTÍFICA

En los años cuarenta, la endodoncia evolucionó aplicando bases cada vez más científicas, con la ayuda de los avances tecnológicos^(3,12).

Se estudió con detalle la anatomía de los conductos radiculares. Las obras de Pucci y de Kuttler fueron determinantes para comprender su tratamiento. Investigadores como Maisto y Langeland sentaron los fundamentos para una endodoncia biológica. A finales de los años cincuenta, Ingle y Levine dictaron las normas para la estandarización del instrumental endodóntico, ampliamente aceptadas por todas las organizaciones internacionales, lo que les permitió racionalizar el tratamiento de conductos radiculares. A finales de los años sesenta, Schilder propuso la técnica de obturación de los conductos mediante gutapercha plastificada con calor^(3,12).

La necesidad de poder obturar correctamente los conductos radiculares, estimuló a muchos endodoncistas a establecer secuencias y normas para su preparación. No se puede olvidar en este punto los nombres de Weine, Frank, Lasala y tantos otros. Al mejorar la limpieza y desinfección de los conductos radiculares con las técnicas secuenciales de instrumentación, disminuyó la necesidad de utilizar medicaciones intraconducto, con lo que se obtuvo un mayor respeto hacia los tejidos periapicales⁽³⁾.

ETAPA CIENTÍFICO TECNOLÓGICA.

A partir de las últimas décadas del siglo XX, la endodoncia ha adquirido un desarrollo científico cada vez más acelerado y una aplicación científica significativa. El avance de la tecnología ha dado lugar a un aluvión de novedades, algunas de las cuáles han tenido una vida efímera, mientras que otras han sido eslabones necesarios en el progreso hasta alcanzar un valor útil. Resulta evidente la necesidad de evaluar las nuevas tecnologías y someterlas a la investigación científica antes de un uso clínico indiscriminado⁽³⁾.

Las ciencias básicas han suministrado un conocimiento que ha modificado numerosos aspectos del diagnóstico clínico en patología pulpar y periapical, también en las pautas terapéuticas. Las investigaciones de la escuela escandinava (Bystrom, Orstavik, Tronstad, etc.) sobre la microbiología endodóncica y las medicaciones intraconducto, las de Torabinejad y Kettering sobre los mediadores de la inflamación, así como los de la escuela brasileña (Leonardo, Holland) en búsqueda de uso de materiales más biocompatibles, han consolidado una endodoncia basada en principios biológicos. A ella contribuyeron también los estudios histopatológicos de Seltzer, Bender y Langeland⁽³⁾.

En el campo diagnóstico, la obtención de imágenes radiográficas digitalizadas y su posterior manipulación ha abierto un camino para su mejora mediante la imagen; la aplicación de nuevas tecnologías para este fin permite una mejor elección terapéutica^(3,12).

Probablemente, donde se han producido mayores cambios ha sido en la fase de preparación de los conductos y/o cavidades radiculares. Howard Martin divulgó el uso de la energía ultrasónica y Laurichesse el de la energía sónica en un intento de conseguir una mejor limpieza y preparación de los conductos. En la década de los ochentas, se propusieron técnicas coronopicales para preparar mejor la zona final del conducto radicular: "step-down" por Goerig, "crown-down" por Marshall y Pappin y doble conicidad por Fava. Roane, con su técnica de fuerzas equilibradas, introdujo de nuevo los movimientos de rotación en la instrumentación al modificar el extremo apical de las limas. Wildey y Senia propusieron la rotación horaria continua mediante limas modificadas en cuanto a su diseño. Nuevas aleaciones metálicas, modificaciones de perfil de la sección de los instrumentos, cambios en la progresividad del diámetro apical de éstos, conicidades y longitudes del segmento cortantes variables, propuestas por clínicos e investigadores como Schilder, McSpadden y Buchanan entre otros, han permitido la instrumentación rotatoria continua de los conductos radiculares^(3,12).

Las investigaciones de la escuela japonesa (Sunada, Ushiyama y Saito) han permitido el uso de localizadores fiables que detectan la constricción apical, lo que ha redundado en una mayor facilidad de mantener el límite de la preparación en el interior de los conductos⁽¹²⁾.

El surgimiento del microscopio óptico en endodoncia, particularmente en la cirugía paraendodóntica, se basa en una mayor magnificación e iluminación del campo quirúrgico, lo que permite su amplia visualización, fue posible gracias a varios pioneros como Noah Chivian, Rich Rubinstein, Syngcuk Kim y Gabriele Pecora. El uso del microscopio también dio la ventaja de visualizar conductos extras como por ejemplo en molares inferiores^(3,12).

Tal cantidad de novedades en muy pocos años, obliga a un uso crítico de las mismas. Para el clínico es difícil la elección de los instrumentos, materiales, dispositivos y técnicas, y su adecuado entrenamiento.

Se cree que hay que basar la elección en evidencia científica, que puede extraerse de los trabajos de investigación, cuyo análisis desapasionado tendrá como consecuencia una mejor actividad clínica y un beneficio para el paciente.

Actualmente existe una diversidad de técnicas para llevar a cabo los procedimientos quirúrgicos en cirugía endodóntica, día a día la tecnología avanza y surgen nuevos sistemas que aparentemente facilitan al odontólogo el trabajo. Dentro de esta tecnología se encuentran los equipos ultrasónicos.

PLANTEAMIENTO DEL PROBLEMA

Actualmente existe una diversidad de técnicas para llevar a cabo los procedimientos quirúrgicos en cirugía endodóntica. Día a día la tecnología avanza y surgen nuevos sistemas que aparentemente facilitan al odontólogo el desarrollo de la práctica clínica. Dentro de ésta se encuentran los equipos de ultrasonido, que si bien no es reciente su uso a escala mundial, lo es en la Universidad de San Carlos de Guatemala.

En la Facultad de Odontología de la Universidad de San Carlos se atienden pacientes de cirugía paraendodóntica (apicectomía), dicha cirugía se realiza con un instrumentado manual, tomando de esta manera un tiempo de dos horas, que en muchos de los casos es un procedimiento largo y cansado, por lo que, de lograr establecer un mejor tratamiento y con mayor rapidez en la instrumentación con el equipo de ultrasonido es de gran ventaja, aminorando de esta manera las molestias que acarrea una cirugía de este tipo, tanto para el especialista como para el mismo paciente. Esto conlleva a una interrogante ¿Qué técnica de instrumentación (manual o ultrasónica) aporta los mayores beneficios en casos de apicectomía?

JUSTIFICACIONES

1. A nivel mundial se puede observar la constante implementación de la técnica de instrumentación retrógrada con equipo ultrasónico en el campo de la Endodoncia. Por tal razón es conveniente realizar estudios en este campo.
2. La elaboración de este trabajo de investigación proporcionará al estudiante experiencia en el campo de la metodología de la investigación.
3. Contribuir a generar conocimiento científico endodóntico propio y original para la Estomatología Guatemalteca.

REVISIÓN DE LITERATURA

EQUIPO ULTRASÓNICO

Las ondas ultrasónicas han sido utilizadas en la medicina hace más de veinte años para fines terapéuticos renales. A través de un disparador de ondas acústicas de alta frecuencia los cálculos renales son pulverizados y eliminados naturalmente por el organismo⁽¹²⁾.

En la Endodoncia, el ultrasonido fue introducido por primera vez por Richman, en 1957, usando un Cavitron, el mismo aparato utilizado en la periodoncia, a través de adaptaciones de limas endodónticas como la punta PR30^(16,12). Veinte años después, en 1976, ese mismo Cavitron, ahora funcionaba como sistema endosónico Cavi-Endo, el cuál era una combinación de ese aparato con un reservorio para la solución irrigadora, fue introducido en la endodoncia por Howard Martín, que dio un nuevo impulso al sistema ultrasónico en la Endodoncia⁽¹²⁾.

El sistema endosónico consistía en el uso combinado y simultáneo de la acción energizante de la lima endosónica (limas tipo Kerr y diamantadas), con la activación ultrasónica de la solución irrigadora. Así mismo se puede concluir que existía un sinergismo de limpieza química y mecánica de la preparación con el uso del sistema ultrasónico, a través de actos simultáneos de instrumentación, irrigación y succión⁽¹²⁾.

FENÓMENO ULTRASÓNICO EN LA ENDODONCIA.

El nombre ultrasónico, es atribuido a las ondas acústicas de mayor frecuencia, en comparación con las perceptibles por el oído humano. El límite menor de frecuencias de ondas ultrasónicas es de aproximadamente 16 Kc/seg⁽¹²⁾.

Uno de los principales objetivos de la preparación biomecánica es la limpieza químico mecánica de las cavidades a preparar (conductos radiculares y/o en apicectomías)⁽¹²⁾.

Métodos de producción ultrasónica en la endodoncia.

Existen dos métodos básicos para la producción del ultrasonido en la Endodoncia.

1. Por magnetostricción (convencional)

Fenómeno por el cuál la energía magnética es convertida en energía mecánica (vibraciones).

El generador ultrasónico típico utiliza una placa de metal, por ejemplo de níquel, la cual actúa como vibrador o transductor. Esa placa de metal, cuando es sometida a un campo magnético, resulta en vibraciones mecánicas que son transmitidas a las limas a través de una punta endodóntica acoplada a la pieza de mano, en donde se sitúa el generador ultrasónico. Los aparatos que utilizan este método transforman la corriente eléctrica alternada doméstica, de 50/60 Hertz, a una corriente de 25 ciclos que es convertida por el transductor de níquel en vibraciones mecánicas de 25,000 vibraciones por segundo. Esas vibraciones, microscópicas, por tanto invisibles al ojo, son transmitidas a las limas a través de la punta endodóntica del aparato⁽¹²⁾.

Una de las desventajas de este método de producción de ultrasonido en endodoncia, por magnetostricción, es que genera grandes cantidades de calor. Los aparatos que utilizan este método necesitan dos sistemas de enfriamiento, uno que se utiliza para refrigerar la fuente de emisión de ultrasonido, y la otra usada para conducir la solución irrigadora hacia la preparación a través de las limas endosónicas^(12,18).

2. Por efecto Piezoeléctrico

Este método posee las propiedades de convertir la energía eléctrica en energía mecánica y es llamada de efecto piezoeléctrico.

Algunos cristales presentan las propiedades de ser recorridos por una corriente eléctrica cuando son comprimidos, o cuando se ejerce una presión sobre ellos mismos. De los cristales que presentan esta propiedad, el cuarzo es el más utilizado. Esa importante propiedad fue descubierta por Pierre Curie en 1880, quien fue el primero en producir cargas eléctricas positivas y negativas, sobre la superficie de cristales de cuarzo.

El efecto piezoeléctrico crea vibraciones cuyas frecuencias alcanzan una fuerza de 50,000 ciclos por segundo. El mayor o menor número de vibraciones depende de los siguientes factores⁽¹²⁾.

a) La frecuencia eléctrica utilizada:

En el caso de que las vibraciones exigieren gran cantidad de energía para la generación de ultrasonido, o vibrador (generador, transistor), éste será usado en la condición de resonancia a partir del punto de eficiencia. De esa manera la frecuencia es prácticamente controlada por el tipo, espesor y cualidad del vibrador (cristal) usado.

Asimismo, la frecuencia, o número de ciclos completos por segundo de una corriente eléctrica que es medida en hertz, varía en los diferentes aparatos, desde aproximadamente 25 Khz a 40Khz. La frecuencia utilizada en los aparatos como Piezón Master 400 o ENAC (OSADA) y Multi Sonic (Gnatus/Satelec), que utilizan un cristal de cuarzo con un espesor predeterminado, como transductor (vibrador, generador) el cual es de aproximadamente 30 Khz.

b) La calidad del cristal utilizado.

La pureza del cristal contribuye en gran manera para la eficiencia del fenómeno ultrasónico.

c) El espesor del cristal.

Un espesor homogéneo del cristal favorece la obtención del fenómeno ultrasónico.

d) El tipo de cristal.

Estudios al respecto informan que el vibrador piezoeléctrico de cuarzo tiene mejor eficiencia que los demás, pues tiende a favorecer oscilaciones más estables.

Fenómenos asociados a la activación ultrasónica.

Cuándo un líquido cualquiera que este sea, es sometido a una elevada variación local de presión por la activación ultrasónica, la tensión superficial de ese líquido puede ser rota, dando como resultado, la formación de millares de cavidades transitorias en una superficie, de ahí el término también empleado de cavitación. El desenvolvimiento de microburbujas de gas para la formación de esas cavidades transitorias, en donde las cavidades son producidas hidráulicamente, fue filmado por Daily y Johnson en 1957⁽¹²⁾.

Como las cavidades en la superficie del líquido son transitorias, la ruptura de las paredes, de las microburbujas, pueden adquirir velocidades supersónicas, dando lugar a sí mismo a fuertes ondas de impacto. La acción solvente es resultado del mismo impacto de las ondas. En la endodoncia la cavitación es producida por las limas del sistema ultrasónico sobre el líquido irrigante^(12,18).

La amplitud de trabajo de una lima puede ser medida a través de un microscopio, para conocer la energía generada y poder comparar la preparación de cavidades. La capacidad de cada lima para preparar una cavidad puede ser evaluada utilizando un sistema fotomultiplicador. Puede observarse que la cavidad puede ser rápidamente preparada, con una potencia recomendada para los propósitos de la Endodoncia, variando de acuerdo con el diámetro de las limas^(12,18).

Los fenómenos asociados con la preparación de cavidades con equipo ultrasónico son:

- **Ondas de Impacto:** el colapso con las paredes de las cavidades transitorias puede alcanzar velocidades supersónicas y producir fuertes ondas de impacto^(12,18).
- **Elevación de Temperatura:** Ha sido estimado que la formación de cavidades con equipo ultrasónico puede generar temperaturas que en determinados líquidos pueden llegar a 2000 °K. La temperatura de soluciones irradiadas con ondas ultrasónicas en condiciones de preparación transitoria, aumenta rápidamente^(12,18).
- **Efectos químicos:** Los efectos químicos durante la preparación de una cavidad con equipo ultrasónico son diversos: oxidación, reducción, degradación y síntesis de compuestos orgánicos e inorgánicos^(12,18).
- **Emulsificación:** Hay evidencia de que las emulsiones formadas por la irradiación ultrasónica presentan una distribución de partículas más limitadas que aquellas formadas por otros métodos mecánicos^(12,18).
- **Micro-corriente acústica:** La micro-corriente acústica es probablemente el mayor beneficio ofrecido por los aparatos de sistema ultrasónico en la Endodoncia. Puede ser definida como la producción de una circulación de fluidos en torno de un objeto sometido a vibraciones (puntas endosónicas). Los efectos de la micro-corriente acústica son: degradación de bacterias, ruptura de hemoglobinas, inactivación de enzimas y ruptura de DNA^(12,18).
- **Desgaste de las paredes dentinarias:** No existen dudas en cuanto a la acción del instrumental ultrasónico en referencia al desgaste de las paredes dentinarias, logrando así la preparación. En cambio existen muchas dudas, si la punta activada ultrasónicamente puede mantener la forma original de un conducto radicular al momento de preparar endodóticamente una pieza^(12,18).

De acuerdo a un estudio, empleando el equipo ultrasónico a su máxima potencia da como resultado múltiples rajaduras en el conducto radicular, en comparación a cuando se utilizaba en su más baja potencia⁽¹⁸⁾.

Mecanismos de acción de los diferentes aparatos ultrasónicos utilizados en la endodoncia.

Varios aparatos indicados para uso en la endodoncia que utilizan ondas ultrasónicas fueron lanzados en diferentes partes del mundo.

a) Por magnetostricción convencional

En los Estados Unidos de Norteamérica, Caulk Dentsply® lanzó Cavi-Endo®. Este aparato transmite vibraciones a una frecuencia de 28.570 ciclos/segundo. Está equipado con irrigación automática y puede emplear cualquier tipo de solución. La irrigación puede ser continua o pausada con un volumen de aproximadamente 45 ml/minuto. El alto volumen de irrigación aumenta la capacidad de remoción de restos orgánicos e inorgánicos⁽¹²⁾.

La industria brasileña a través de Dabi-Atlante® lanzó el Profilax III®. Este aparato consiste en una unidad generadora de corriente de aproximadamente 25.000 Hz, la cual es transformada en vibraciones mecánicas en una misma frecuencia. Ofrece un reservorio para la solución irrigadora, una pieza de mano y una punta endosónica⁽¹²⁾.

b) Por efecto Piezoeléctrico

Por efecto piezoeléctrico se lanzó ENAC®. Este aparato está indicado para uso endodóntico, profilaxis periodontal y para la remoción de coronas y pines radiculares. Dispone de una pieza de mano a la cual se le adaptan las puntas con diversos ángulos. Los diversos ángulos propician opciones, facilitando el trabajo de acuerdo a las disposiciones anatómicas requeridas. Este aparato proporciona también un sistema doble de irrigación tanto con agua como con hipoclorito. La frecuencia de trabajo de ENAC® que utiliza un vibrador piezoeléctrico de cuarzo, es de aproximadamente 30Khz⁽¹²⁾.

En Europa el consorcio del grupo Sanofi®, a través de Satelec® en Francia, Alemania y España, lanzó el Piezotec FP®, aparato generador de corriente oscilatoria de 29,000 Hz que ofrece vibraciones a una frecuencia de 28,570 ciclos/segundo. Este aparato ofrece un sistema doble de irrigación para agua y soluciones medicamentosas con flujo continuo⁽¹²⁾.

Más recientemente fueron lanzados nuevos aparatos como Suprassom® de origen francés, Piezon master 400® de Suiza, Neosonic® de procedencia americana, Multisonic S® distribuidos en Brasil a través de Gnatus®⁽¹²⁾.

El aparato Multisonic S® “Satelec System”, tiene varias funciones que son fácilmente accionadas a través de un botón en el panel frontal del mismo. En la posición “E” (Endodoncia), la potencia está calibrada para su uso en tratamientos endodónticos^(12,18).

El equipo ultrasónico sería de gran ventaja para lograr establecer un mejor tratamiento y más rápido, aminorando de esta manera las molestias que acarrea una cirugía convencional, para el odontólogo como para el mismo paciente. Debe enfatizarse que la cirugía endodóntica no debe de emplearse en vez de técnicas convencionales endodónticas si no que estará indicada cuando las técnicas convencionales no puedan emplearse⁽⁸⁾.

CIRUGÍA ENDODÓNTICA

La Cirugía Endodóntica debe ser la opción cuando el tratamiento no quirúrgico ha fallado o el problema no puede tratarse de manera no quirúrgica⁽¹⁴⁾.

TÉCNICAS QUIRÚRGICAS ENDODÓNTICAS

A. Cirugía de fistulas

1. Drenaje e Incisión.
2. Trepanación de la cortical⁽¹⁴⁾.

B. Cirugía peri - radicular

1. Curetaje perirradicular.
2. Resección apical (apicectomía).
3. Preparación apical (retro preparación) y obturación apical (retro obturación)⁽¹⁴⁾.

INDICACIONES PARA CIRUGÍA ENDODÓNTICA

A. Complicaciones anatómicas del sistema de conductos radiculares.

1. Calcificaciones.
2. Curvaturas de la raíz no-negociables.
3. Desarrollo de ápice incompleto.
4. Resorción radicular externa.
5. Fenestración o dehiscencia⁽¹⁴⁾.

B. Problemas iatrogénicos / errores de procedimiento.

1. Materiales insolubles en los sistemas de canal de raíz.
2. Perforaciones.
3. Sobre extensiones de materiales de obturación⁽¹⁴⁾.

C. Otras condiciones o complicaciones

1. Fracaso para sanar.
2. Trauma.
3. Necesidad de biopsia.
4. Defectos endo-periodontales.
5. Dolor persistente.
6. Conveniencia de tratamiento.
7. Presencia de fractura vertical radicular⁽¹⁴⁾.

De acuerdo a un estudio, los fracasos quirúrgicos de origen endodóntico deben ser definidos como recurrencias de lesiones, cuando no se pueda establecer otra causa etiológica, por lo que es necesaria una nueva clasificación para establecer los casos que requieren de una cirugía apical. Dicha clasificación se basa en la presencia o ausencia de una enfermedad a nivel periodontal o de la pulpa antes de la realización de una cirugía^(14,9).

Dentro de la clasificación se sugiere:

Clase A: Representa los casos en los cuales no existe una lesión periapical y se han agotado todos los recursos no quirúrgicos permaneciendo los síntomas. Los síntomas son la única indicación para una cirugía periapical.

Clase B: Son todos aquellos casos en donde existe una pequeña lesión periapical, sin ningún defecto periodontal.

Clase C: Aquellos casos en donde existe una lesión periapical grande, extendiéndose coronalmente, pero sin ningún defecto periodontal.

Clase D: Mismo caso que clase B ó C pero ya existe un defecto periodontal.

Clase E: Mismo caso que clase B ó C, solo que el defecto periodontal se extiende a la lesión apical.

Clase F: Representado por la presencia de una lesión apical con una completa pérdida de la tabla bucal y / o lingual^(14,9).

CONTRAINDICACIONES PARA CIRUGÍA ENDODÓNTICA

A. Estado médico del paciente

1. Hipertensión no controlada.
2. Reciente infarto al miocardio.
3. Diabetes no controlada.
4. Pacientes con diálisis.
5. Paciente sangrador no controlado.
6. Pacientes Inmuno-comprometidos^(14,9).

B. Salud mental /psicológica del paciente

1. El paciente no desea cirugía.
2. Paciente incapaz para manejar la tensión de un procedimiento complicado y largo.
3. Paciente sumamente aprehensivo^(14,9).

C. Pieza dental no restaurable

D. Pronóstico periodontal pobre

E. Acceso inadecuado al área quirúrgica

1. Apertura limitada.
2. Bóveda palatal poco profunda.
3. Vestíbulo poco profundo^(14,9).

CONSIDERACIONES ANTES DE LA CIRUGÍA

A. Consideraciones sistémicas

1. Revisión de historia médica.
2. Consultas⁽¹⁴⁾.

B. Evaluación psicológica

1. Motivación del paciente.
2. Aprehensión del paciente⁽¹⁴⁾.

C. Estéticas

1. Presencia de cicatrices.
2. Exposición de márgenes de la corona si las hay⁽¹⁴⁾.

D. Consideraciones protésicas

1. Presencia de coronas y puentes
2. Restaurabilidad.
3. Tipo de material del poste⁽¹⁴⁾.

E. Anatómico

1. Evaluación de radiografías periapicales de diferentes ángulos y radiografía panorámica para evaluar longitud de la raíz, situación de raíces adyacentes, y situación de estructuras anatómicas mayores.

Las películas oclusales también pueden ser útiles, sobre todo para las lesiones palatales y fracturas de la raíz⁽¹⁴⁾.

2. Evaluación clínica

- a. Limitaciones de apertura.
- b. Pre-existencia de tejido cicatrizal.
- c. Magnitud de exostosis (torus).
- d. Profundidad vestibular.
- e. Calidad de restauraciones existentes.
- f. Profundidad de bóveda palatal (no necesario).
- g. Ataduras del músculo.
- h. Evaluación periodontal.
 - anchura de la encía adherida.
 - fenestración / dehiscencia.
 - profundidad de bolsas periodontales.
 - el estado de salud de la encía.

- i. La altura y anchura de alveolo⁽¹⁴⁾.

PREPARACIÓN ANTES DE LA CIRUGÍA

A. Revisión de la historia médica del paciente

B. Consentimiento informado verbal y escrito

C. Signos vitales

D. Tratamientos pre – operatorios

1. Enjuagues de Clorexidina.
2. Ibuprofen 800mg. una pastilla una hora antes de la cirugía.
3. Antibióticos, si es necesario.
4. Sedación, si es necesaria.
5. Esteroides, si es necesario^(14,9).

E. Anestesia

1. En regiones tronculares.
2. Anestésico de acción prolongada.
3. Infiltración local con vasoconstrictor para aumentar la hemostasis^(14,9).

F. Campo estéril y técnica aséptica

1. Cubrir con ropajes quirúrgicos al paciente y operadores.
2. Cepillos quirúrgicos para cirujano y asistente.
3. Limpiar con Betadine extraoral e intraoralmente⁽¹⁴⁾.

MANEJO DE TEJIDOS BLANDOS. (Principios de diseño de colgajo)

A. Consideraciones para el diseño del colgajo

1. El número de dientes involucrados.
2. La longitud y forma de raíces involucradas.
3. Presencia o ausencia de lesión peri radicular.
4. Magnitud de la lesión peri radicular.
5. Profundidad del surco.
6. La situación y tamaño del frenillo e inserciones del músculo.

7. Estructuras anatómicas próximas.
8. El espesor de hueso en el sitio de la cirugía.
9. La altura y profundidad del vestíbulo.
10. La capacidad de acceso que se necesita.
11. Los tipos de restauraciones presentes en el área quirúrgica.
12. Anchura de la encía adherida⁽⁹⁾.

B. Principios de manejo y diseño del colgajo.

1. Se hace la incisión de manera firme y continua.
2. La incisión no debe cruzar un defecto óseo que existió antes de la cirugía, o que es producido por la cirugía.
3. Se hacen incisiones verticales en las concavidades entre las eminencias óseas.
4. La terminación de la incisión vertical a la cresta de la encía debe estar en el ángulo de la línea del diente.
5. No extienda la incisión vertical más allá de la profundidad del pliegue mucó-bucal.
6. La base del colgajo debe ser tan ancha como la anchura del borde libre (los vasos de sangre supraparietales corren verticalmente, procure no cortarlos).
7. El periostio debe reflejarse como una parte íntegra del colgajo.
8. El retractor debe descansar en hueso y no debe de presionar tejido blando.
9. Cualquier tejido removido debe someterse a biopsia.
10. Suturar, el tejido libre al tejido adherido⁽¹⁴⁾.

Una serie de estudios ha hecho pensar en una nueva manera de reflejar los colgajos en cirugía endodóntica. Durante la separación del colgajo, una capa delgada de tejido conectivo y de epitelio queda sobre la superficie de la cresta alveolar.

Dichos estudios muestran que la conservación de la salud (inserción de tejidos a hueso) lleva a la reinserción rápida en cirugía endodóntica y virtualmente elimina la resección epitelial de la incisión^(6,7,8).

Por consiguiente, se recomienda el siguiente manejo del colgajo para la cirugía endodóntica:

1. Considere el uso de hojas de microcirugía para incisiones intra surculares. Estas hojas pequeñas permiten desunir cuidadosamente la inserción epitelial con un trauma mínimo a la superficie alveolar^(8,14).

2. El levantamiento del colgajo, particularmente aquellos con incisiones intra-surculares, debe empezar por liberar la incisión y seguir con los tejidos lateralmente. Luego las papilas y aspectos coronales del colgajo son soltados moviendo el elevador de periostio coronalmente y alzando los tejidos por debajo, esto conservará la inserción de los tejidos blandos al tejido óseo^(8,14).
3. La técnica tradicional de comenzar a levantar el colgajo empujando abajo en el surco o contra el margen coronal del colgajo con el elevador de periostio debe evitarse. Esta técnica daña la inserción de los tejidos y puede predisponer a una resección epitelial. También daña los bordes del colgajo y retarda la cicatrización^(8,14).
4. Proteja la inserción de los tejidos durante la cirugía y manténgalos húmedos con aplicaciones frecuentes de agua salina. Reposicione el colgajo cuidadosamente. Considere las técnicas de sutura como el colchón vertical para evitar agujerear la papila si fuera posible. Antes de suturar, limpie la parte interna del colgajo para quitar la fibrina acumulada. Después de suturar, aplique presión firme con gasa húmeda durante 3-5 minutos para ayudar a estabilizar el colgajo y minimizar la capa de fibrina. Minimizando la capa de fibrina se acelera la reinscripción del colgajo y la completa recuperación de la herida^(8,14).

C) Tipos de colgajos.

1. Semilunar

Ventajas

- Ninguna ventaja primaria.
- Rápido y fácil de levantar.
- Encía marginal e interdental no están comprometidas.
- El nivel de inserción de tejido blando no se ve alterado.
- El hueso de la cresta no está expuesto.
- Puede usarse para una raíz sumamente larga en ciertas situaciones (canino maxilar largo)^(14,11).

Desventajas

- Una cicatriz muy marcada.
- La ruptura del suministro de sangre a los tejidos separados.

- El encogimiento del colgajo.
- La re-aproximación del colgajo es difícil así como el cierre de la herida.
- Sanando por segunda intención es tardado, dejando más secuelas post - quirúrgicas.
- La orientación del ápice es limitada.
- Su uso en región mandibular es limitado.
- Puede cruzar alguna cavidad ósea presente.
- El colgajo no se puede extender.
- Provee la menor cantidad de acceso y conveniencia^(14,11).

2. Triangular (intra surcular)

Ventajas

- Promueve un excelente potencial curativo de la herida.
- La ruptura de suministro vascular a los tejidos es mínima.
- La visibilidad es excelente.
- Se puede ver la raíz entera, el hueso cortical y el hueso de la cresta; se considera adecuado para ver y tratar defectos periodontales y fracturas de raíz.
- Fácil de extenderse, si es necesario.
- La re-aproximación del colgajo es buena.
- Es fácil de suturar^(14,11).

Desventajas:

- Es más difícil la incisión y su levantamiento.
- El acceso quirúrgico es ligeramente limitado debido a la sola incisión.
- La posibilidad de resección gingival es ligera^(14,11).

3. Rectangular o Trapezoidal (intra surcular) - Dos incisiones verticales, horizontal, incisión horizontal del intrasurcular

Ventajas:

- Mejora el acceso quirúrgico.
- La herida posee un excelente potencial curativo.
- La ruptura de suministro vascular a los tejidos es mínima.
- La visibilidad es excelente.

- Se puede ver la raíz entera, el hueso cortical y el hueso de la cresta; ideal para tratar defectos periodontales y fracturas de la raíz^(14,11).

Desventajas

- Mayor dificultad en la incisión y al levantar el colgajo.
- Existe la posibilidad de resección gingival.
- La re-aproximación del colgajo, cierre de la herida, la sutura, y la estabilización post-quirúrgico es más difícil que con el colgajo triangular^(14,11).

4. Submarginal (Ochsenbein-Luebke)

Formado por incisión horizontal festoneada con inserción en la encía gingival y dos incisiones verticales. La incisión festoneada corresponde al contorno de la encía marginal. Debe haber una banda adecuada de inserción gingival presente (3-5 mm.). Esto requiere de un cuidadoso análisis del nivel de inserción a lo largo de la longitud entera de la incisión horizontal⁽¹⁴⁾.

Ventajas

- No involucra encía marginal o interdental.
- No expone hueso de la cresta.
- Minimiza la resección marginal en lugares donde hay coronas y la estética es una preocupación.
- Minimiza la pérdida de hueso al nivel de la cresta.
- La reaproximación del colgajo es fácil⁽¹⁴⁾.

Desventajas

- Es imposible extender el colgajo si en caso es necesario.
- La ruptura del suministro de sangre a los tejidos de la encía marginal, debe confiar en restablecerse por la circulación colateral (que no puede existir produciendo desprendimiento de la encía marginal).
- Su uso en cirugía mandibular es limitado.
- Posible atraso en la recuperación de la herida.
- La posible presencia de cicatriz.
- Posible retracción del colgajo⁽¹⁴⁾.

De acuerdo con un estudio las incisiones submarginales sanan más rápido, pero la presencia de cicatriz es más notoria que las incisiones intra surculares, aunque estas causan pérdida de hueso marginal. Por lo que investigadores recomiendan la incisión marginal⁽¹¹⁾.

5. **Gingival (sobre)** - incisión horizontal Intra surcular sin liberatriz vertical.

Generalmente no es usado para la cirugía apical excepto en las raíces palatales de molares maxilares. Usado para resecciones apicales, amputaciones de la raíz, hemi-secciones⁽¹⁴⁾.

6. **Palatal**

Se recomiendan sólo dos diseños de colgajo para la cirugía palatal, triangular o sobre. Los dos proveen una curación excelente. El plan triangular proporciona acceso mayor y visibilidad. Para minimizar hemorragia, la incisión para el colgajo palatal triangular se pone donde las ramas terminales más pequeñas de las arterias palatino anterior y posterior se juntan. Esta incisión generalmente se hace de mesial de los primeros premolares a un punto cerca de la línea media palatal, pero puede variar, sobre todo si el paciente tiene una historia de tratamiento ortodóntico⁽¹⁴⁾.

El colgajo triangular puede convertirse a un colgajo rectangular para ganar acceso adicional para la cirugía palatal antero superior haciendo las incisiones entre el canino y primer premolar en lado derecho e izquierdo⁽¹⁴⁾.

No se recomiendan incisiones en el área posterior debido a la posibilidad de cortar la arteria palatina mayor^(14,9).

MANEJO DE TEJIDO DURO

A. **Osteotomía.**

1. Localización del ápice: tomar la medida radiográfica y transferir la medida a la boca para una mejor orientación.
2. Use una pieza de mano que no impulse aire en el sitio quirúrgico (aire de impacto).
3. Mantener una irrigación constante⁽⁸⁾.

Determinación de la posición del ápice

Seguido de la determinación del colgajo, debe hacerse una firme incisión hacia hueso para reflejar de manera limpia el mucoperiostio. Un examen de la porción externa de hueso debe revelar la presencia de una dehiscencia ya sea sobre o cerca del ápice de la pieza a tratar. Otra posible indicación del ápice es la presencia de una cavidad o seno que perfora la parte externa del hueso.

En casos en donde está presente un granuloma o un quiste, el hueso externo es regularmente delgado y la exploración con un objeto punzante revelará la localización exacta del ápice⁽¹⁴⁾.

Si ninguno de los signos anteriores está presente, el operador deberá valerse de un examen radiográfico para calcular la posición exacta del ápice⁽¹⁴⁾.

Remoción de Hueso. (Osteotomía)

La remoción de hueso es realizada comúnmente con una fresa redonda quirúrgica de acero o tungsteno No. 12. Cuando existe una pérdida de continuidad de la tabla externa del hueso debido a la patología presente, la remoción de hueso es simple y el ápice puede fácilmente ser identificado y expuesto⁽¹⁴⁾.

Cuando el ápice se encuentra situado profundamente en el hueso, su posición debe ser estimada y con la fresa quirúrgica trabajando a alta velocidad y con una presión moderada se remueve el hueso. Una vez que se identifica la sustancia de la raíz, el ápice se expone mediante la remoción completa del hueso que cubre al mismo, el hueso localizado mesialmente y distalmente puede removerse con una fresa de fisura quirúrgica de acero No.6⁽¹⁴⁾.

La sustancia de la raíz puede distinguirse del hueso por ser de diferente color, tiene distinta textura y no sangra. Si la raíz se encuentra muy profunda en el hueso, o existe alguna dilaceración o curvatura anormal, es más seguro remover el hueso de una posición más coronal, hasta identificar la sustancia de la raíz y buscar la porción apical mediante la remoción del hueso.

La osteotomía debe acompañarse por una buena irrigación con agua o solución salina estéril. Esto cumple con tres objetivos: primero, actúa como refrigerante, previniendo el calentamiento del hueso; segundo, mantiene el área libre de partículas o restos, permitiendo una adecuada inspección visual; tercero, previene que la fresa se embote de partículas o restos de hueso, afectando su rendimiento y eficacia. Una constante aspiración es necesaria para permitir al operador una visión clara del campo operatorio y para evacuar los fluidos de la boca del paciente⁽¹⁴⁾.

B. Curetaje y biopsia.

Remoción de Tejido Patológico

La resección del ápice permite un claro acceso al tejido patológico localizado dentro de la cavidad del hueso alveolar. El tejido debe ser removido por completo, empleando para ello una cureta o un excavador largo. Idealmente la muestra de tejido removido deberá ser sujeta de un análisis histopatológico¹⁴.

C. Resección del extremo apical.

1. Indicaciones.

- a) Remover el ápice de la raíz enferma.
- b) Las complicaciones iatrogénicas previenen el sellado apical.
- c) Resorción de extremo de raíz o presencia de fractura .
- d) Presencia aumentada de conductos adicionales en tercio apical (3 mm).
- e) Cuando se facilita colocación de una obturación retrógrada para producir una sellado apical⁽¹⁴⁾.

2. Procedimiento

- a) El tradicional ángulo oblicuo de 45° ha sido reemplazad por una menor angulación del corte apical (0-20 grados).
- b) Corte el extremo apical de la raíz - quite 3 mm si es posible, pero recuerde dejar 3 mm para la preparación apical y obturación (puede necesitar cortar menos sí un poste está cerca del ápice).
- c) No ponga en riesgo la proporción de la corona-raíz⁽¹⁴⁾.

Resección del Ápice

Muchos libros, refieren que la remoción del tercio apical de la raíz debe hacerse para eliminar cualquier conducto accesorio presente en esta parte de la raíz. Si la pieza está obturada, es decir, tratada endodónticamente esto no será necesario. Una pequeña parte del ápice debe ser removido proveyendo:

- a) La porción plana de la raíz que resulta de cortar el ápice, debe ser lo suficientemente grande para preparar la cavidad en el centro del conducto radicular, para posteriormente posicionar el material obturador.
- b) El suficiente acceso para remover la lesión apical⁽¹⁴⁾.

Idealmente, la resección apical debe realizarse a 45° con respecto al eje largo de la pieza. Esto permite una directa visión de la porción que ha sido amputada, así como del conducto radicular, y permite un buen acceso para la preparación de una cavidad centrada en el conducto radicular lista para recibir el material de obturación⁽¹⁴⁾. En la mayoría de los casos la resección del ápice se realiza mejor con una fresa de fisura quirúrgica de acero No. 4, la porción amputada puede ser removida con un excavador largo.

D. Preparación de la cavidad apical.

La cavidad deberá estar centrada con respecto al conducto radicular el cual es usualmente visible, luego de la resección apical. El tamaño de la cavidad va a depender del área que queda apicalmente luego de la resección apical. Idealmente, la preparación deberá ser de 2 a 3.5 mm de profundidad siguiendo la dirección del conducto radicular^(14,16).

La cavidad deberá ser de forma retentiva, cuidando de no perforar la superficie palatal o lingual de la raíz, lo que usualmente sucede si la cavidad no se prepara en sentido del eje largo de la raíz⁽¹⁴⁾.

1. Equipo.

- a) Pieza de mano de microcabeza: difícil para lograr una preparación paralela al eje largo de la raíz, dando como resultado una preparación grande (a menudo demasiado grande para la preparación del istmo).
- b) Las puntas ultrasónicas, según estudios han establecido un buen uso en la cirugía endodóntica, aunque se hace mención de la formación de microfracturas en el ápice radicular causadas por esta⁽¹⁸⁾.

De acuerdo a un estudio las preparaciones apicales realizadas con equipo ultrasónico usando ligera presión con instrumentos puestos a baja intensidad causa menos alteración de la superficie interna del conducto que sí se usan a una alta intensidad. Este estudio usó una máquina de poder relativamente bajo (Neosonic[®]). Algunos estudios muestran grietas cuando se utilizan unidades con más poder, las cuales

fueron utilizadas por períodos largos para la preparación, pero otros estudios no están de acuerdo. La respuesta final no es conocida⁽¹⁷⁾.

El uso de equipo ultrasónico permite la preparación de cavidades retrógradas conservadoras y paralelas con respecto al eje largo de la raíz. De cualquier manera, ocurren microfracturas y destrucción marginal debido a la acción vibratoria de dichos aparatos⁽⁹⁾.

La preparación retrógrada más común es realizada con alta velocidad o con un micro contrángulo y con baja velocidad⁽¹⁸⁾.

Bajo circunstancias en donde el acceso es complicado, las cavidades preparadas con fresas resultan ser superficiales y desalineadas con respecto al eje largo de la raíz. Para estos casos, han sido utilizados instrumentos ultrasónicos para mejorar el acceso, el alineamiento de la cavidad, profundidad y sobre todo la calidad de la cavidad retrógrada⁽¹⁸⁾.

Sin embargo Eudes Gondim, menciona estudios como el de Saunders y Layton, en donde establecieron la presencia de fracturas luego de realizar la preparación retrógrada con equipo ultrasónico⁽¹⁸⁾.

La magnificación empleada en el microscopio es un factor a considerar para la detección de micro fracturas. La mayoría de estudios emplean una magnificación baja (X 16 – 50), lo cual impedirá establecer la presencia de micro fracturas. El uso de una magnificación alta (X 150) establece una notable mejoría en cuanto a la detección de micro fracturas⁽¹⁸⁾.

2. Tipos de preparación

a. **Preparación Clase I:** 3 mm de profundidad en el conducto, centrado en el eje largo de la raíz, y normalmente preparando el istmo encontrado entre los conductos.

b. **Preparación de la hendidura:** se realiza en el lado de la raíz en el eje largo abarcando toda la profundidad del conducto, es útil cuando fresas de carburo o diamante se usan para cortar postes u otros materiales duros que no pueden cortarse con puntas ultrasónicas o con las convencionales fresas de las piezas de mano⁽¹⁴⁾.

E. Hemostasis

El agente hemostático más adecuado es la infiltración de soluciones anestésicas que contengan epinefrina (1:50,000 preferentemente)⁽¹⁴⁾.

Otros agentes hemostáticos adicionales y métodos incluyen:

Gelfoam, Surgicel, Avitene, Hemofibrina, Colla-Plug, Colla-Cote, Adaptic, gasa iodoformada, parches adhesivos (Telfa), cyanoacrylate, bruñido de hueso, cauterio, y el Sulfato Férrico (Corte-Trol - 37% o Astringedent - 15.5% - mantenerlo distante del tejido blando)⁽¹⁴⁾.

De acuerdo a un estudio, el Sulfato Férrico a un 15.5% funciona bien en cirugía endodóntica y que realmente no hay ninguna necesidad de usar el más cáustico 37.5% para lograr un hemostásis. El Sulfato Férrico debe ser quitado por curetaje e irrigación antes de colocar el colgajo en su lugar o de lo contrario la herida cicatrizará lentamente⁽¹⁰⁾.

F. Materiales para obturación apical.

1. El material de elección para la obturación apical debe:

- Sellar el conducto en tres dimensiones.
- Ser bien tolerado sin reacción inflamatoria.
- No ser tóxico.
- No debe promover, y preferentemente que inhiba, el crecimiento de microorganismos patogénicos
- Estimular la regeneración de tejidos perirradiculares.
- No debe ser afectado por humedad.
- No debe ser absorbible dentro de los tejidos del diente, y el exceso debe ser reabsorbible.
- Ser dimensionalmente estable.
- No se debe corroer o deberá ser electroquímicamente activo.
- No deberá manchar el diente o los tejidos.
- Ser radiopaco⁽¹⁴⁾.

2. Materiales

- Gutta-percha.
- Amalgama.
- IRM[®].
- Super EBA[®].
- ZOE[®].
- Cavit[®].
- Cemento de ionómero de vidrio.

- Agentes de resina.
- Mineral trióxido agregado (MTA[®]).
- Diaket[®].

En un estudio retrospectivo a 15 años se encontró que el éxito para la amalgama era del 57.7%⁽⁵⁾.

Sin embargo otro estudio hace mención acerca de una proporción de éxito de preparaciones apicales obturadas con amalgama del 75%, comparado a 91% de éxito con IRM[®] y 95% de éxito con EBA[®]. No había ninguna diferencia significativa entre IRM[®] y EBA[®]⁽⁴⁾.

De igual manera se estableció que el IRM[®] y EBA[®] permitían menos filtración del tinte que la amalgama con Copalite en retro-preparaciones. Ninguna diferencia estadística entre IRM[®] y EBA[®]⁽¹⁾.

Otro de los materiales que han surgido y han causado gran revuelo en la endodoncia ha sido el MTA[®], dicho material en comparación con la amalgama causa una menor inflamación perirradicular y por si fuera poco sobre la superficie del MTA[®] se produce formación de cemento. Por esto hoy en día el MTA[®] es considerado uno de los materiales de mayor elección⁽¹⁵⁾.

Composición del MTA[®]:

75% Cemento de Pórtland.

20% Óxido del bismuto.

5% yeso⁽¹⁵⁾.

3. Colocación del material obturador en el ápice

- Se utiliza un porta amalgama, como el Endo-Gun para amalgama y MTA[®].
- Una espátula con punta de cera o instrumento de plástico para IRM[®] / EBA[®].
- Porta amalgama Messing, entre otros puede ser también útil⁽¹⁴⁾.

4. Radiografía.

Tomar una radiografía antes del cierre del colgajo para asegurar que todo el exceso del material obturador halla sido quitado, así como para evaluar todos los aspectos quirúrgicos visibles (raíces múltiples, resecciones, obturaciones, etc)⁽¹⁴⁾.

5. Aplicación de ácido cítrico

Aplique 50% de ácido cítrico (pH 1) en apical de la raíz durante 2 minutos para desmineralizar la dentina y exponer el colágeno para una nueva deposición e inserción de cemento⁽¹⁴⁾.

De acuerdo a un estudio realizado en perros, la superficie que resulta de la resección apical se desmineraliza con la aplicación de ácido cítrico 50 % a un pH de 1.0 durante 2 minutos, mostrando más deposición del cemento y una mejor cicatrización que las superficies no desmineralizadas. Dicho estudio hace mención que el mismo efecto puede o no suceder en humanos, pero actualmente se cree que pueda ser algo bueno a realizar⁽²⁾.

G. Regeneración ósea.

Si la pérdida de hueso es excesiva (lesión peri radicular grande, dehiscencia, pérdida de lámina cortical), considere el uso de las técnicas regeneradoras de hueso para una cicatrización óptima⁽¹⁴⁾.

H. Sutura del colgajo.

1. Posicione el colgajo y presione el tejido al hueso con una gasa húmeda de 4x4 por 5 minutos.
2. Suture de tejido del borde libre al borde insertado.
3. Posicione los puntos de sutura en tejido fijo.
4. Normalmente se usan puntos de suturas interrumpidos.
5. La mayoría de las técnicas atraviesa la papila al suturar en interproximal. Considere la técnica de colchón vertical para minimizar el trauma a la papila.
6. Evite la excesiva tensión.
7. La hidratación de algunos materiales de sutura es importante (catgut, seda).
8. Aplique presión firme de nuevo durante 3-5 minutos después de suturar⁽¹⁴⁾.

CUIDADO POST-QUIRÚRGICO

A. Señales vitales post-operatorias

1. Presión.
2. Pulso.
3. Frecuencia respiratoria⁽¹⁴⁾.

B. Radiografías post-operatoria

Considere tomar una película antes del cierre para minimizar la posible ruptura post - quirúrgica del colgajo)⁽¹⁴⁾.

C. Instrucciones post-operatorias.

Informe al paciente de posibles complicaciones y resultados esperados: sangrado, inflamación, dolor, infección, parestesia (adormecimiento), dieta, el fumar, sobre el alcohol, el ejercicio físico, sobre las recetas, etc. Aplicación de hielo de 15 a 20 minutos, durante 3 a 4 horas (algunos autores recomiendan de 6 a 8 horas⁽¹⁴⁾).

D. Prescripciones.

1. Analgésico (NSAID)
2. Narcóticos (raramente necesitados)
3. Enjuagues de agua tibia con sal.
4. Antibióticos, si es necesario.
5. Esteroides, raramente necesitados⁽¹⁴⁾.

E. Remoción de la sutura.

El tiempo mínimo para la remoción de sutura sería de 2 días, pero no más tarde de 3 a 5 días (basado en la serie de estudios curativos de tejidos por Harrison y Jurosky)⁽¹⁴⁾.

F. Reevaluación post - operatoria.

Conviene evaluar clínicamente y radiográficamente a los 6 meses, al año y sucesivamente cada año hasta los 5 años de realizado el tratamiento^(9,14).

OBJETIVOS

GENERAL

Evaluar clínica y microscópicamente la instrumentación retrógrada endodóntica manual en comparación con la instrumentación ultrasónica en casos de apicectomías simuladas "*in vitro*".

ESPECÍFICOS

Determinar:

- La presencia de una pared lisa y bien instrumentada empleando equipo ultrasónico.
- La presencia de una pared lisa y bien instrumentada empleando la técnica manual.
- La presencia de canaladuras en el conducto luego de la instrumentación retrógrada con equipo ultrasónico.
- La presencia de canaladuras en el conducto luego de la instrumentación retrógrada con la técnica manual.
- La presencia de micro fracturas en el conducto luego de la instrumentación retrógrada con equipo ultrasónico.
- La presencia de micro fracturas en el conducto luego de la instrumentación retrógrada con la técnica manual.
- La capacidad de acceso con cada una de las técnicas de instrumentación.

Establecer:

- El tiempo promedio de trabajo que requiere el proceso de instrumentación retrógrado empleando equipo ultrasónico.
- El tiempo promedio de trabajo que requiere el proceso de instrumentación retrógrado empleando la técnica manual.
- La calidad de limpieza del conducto.

VARIABLES

PARED LISA

Definición: superficie con igualdad y tersura.

PRESENCIA DE CANALADURAS

Definición: presencia de moldura hueca en línea vertical o de arriba hacia abajo

PRESENCIA DE MICROFRACTURAS

Definición: presencia de rompimiento microscópico de la superficie.

CAPACIDAD DE ACCESO

Definición: capacidad de llegar o acercarse.

CALIDAD DE LIMPIEZA DEL CONDUCTO

Definición: calidad de ausencia de mancha o suciedad, que no tiene mezcla de otra cosa.

Estas variables se evaluaron tanto en la técnica manual como en la técnica de ultrasonido.

INDICADORES DE VARIABLES

- LISA

Definición: superficie con igualdad y tersura.

Una pared es lisa cuando clínicamente presente una superficie con igualdad y tersura.

- RUGOSA.

Definición: superficie desigual y sin tersura.

Una pared es rugosa cuándo clínicamente presente una superficie desigual y sin tersura.

- POSITIVO

Definición: que no admite duda alguna, cierto, verdadero, efectivo.

Se tomará como positivo a las variables de presencia de microfracturas y canaladuras cuando no exista duda de su presencia.

- **NEGATIVO.**

Definición: incluye negación absoluta.

Se tomará como negativo a las variables presencia de microfracturas y canaladuras cuando exista ausencia total de ellas.

- **EFICIENTE**

Definición: Muestra de una total aceptación.

Se tomará como eficiente a la variable de capacidad de acceso cuando al momento de instrumentar no exista interferencia alguna; a la variable limpieza del conducto, cuando clínicamente no presente suciedad el conducto instrumentado.

- **DEFICIENTE.**

Definición: muestra de una total falta de cumplimiento.

Se tomará como deficiente a la variable de capacidad de acceso cuando al momento de instrumentar exista interferencia alguna; a la variable limpieza del conducto, cuando clínicamente presente suciedad el conducto instrumentado.

- **CENTRADO**

Definición: mantener en su lugar o camino una cosa.

La centralización del trayecto de la retroinstrumentación apical está “centrado” cuando la misma conserve la dirección del conducto radicular.

- **DESVIADO**

Definición: apartar de su lugar o camino una cosa.

Se supondrá que la centralización del trayecto de la retroinstrumentación apical está desviado cuando la misma se aparte de la dirección del conducto radicular.

MATERIALES Y MÉTODOS

El trabajo de campo del presente estudio se realizó en piezas dentales simuladas “*in vitro*” de esta manera tal y como se describe a continuación.

I. Selección de la población y/o muestra.

POBLACIÓN

La población del estudio estuvo formada por 50 piezas extraídas, tratadas endodónticamente por los estudiantes de 4to. año de la carrera de Odontología de la Universidad de San Carlos, en los laboratorios de Endodoncia.

MUESTRA

La muestra se conformó por piezas monorradiculares, seleccionadas basándose en criterios de aceptación de la disciplina de Endodoncia y de manera aleatoria conforme al número de piezas tratadas por los estudiantes de 4to año.

II. Formación teórica y práctica del estudiante “calibración del estudiante”

Previo a la realización del trabajo de campo, se procedió a la calibración del estudiante por parte del asesor. Para dicho efecto se trabajaron 5 casos de cada técnica, estos casos no fueron tomados como parte del estudio. Durante esta etapa el estudiante tuvo presente de manera resumida, los principales aspectos teóricos y prácticos de la retroinstrumentación apical, hasta antes de la práctica.

III. Criterios de Inclusión

- Piezas con corona clínica completa.
- Piezas con ápices bien constreñidos
- Piezas que presenten caries, restauraciones previas o alguna destrucción restaurable.
- Ser monorradiculares anterosuperiores o anteroinferiores derechas o izquierdas.
- Tratamientos de conductos radiculares previos realizados por los estudiantes de 4to. año.

IV. Criterios de Exclusión.

- Restos Radiculares.
- Piezas con perforaciones de cualquier tipo (lateral, apical, etc.)
- Piezas con forámen apical amplio.


V. Procedimiento.

FASE EXPERIMENTAL

1. Elaboración de dentoformo de acrílico.

Todas las piezas seleccionadas fueron posicionadas en un dentoformo de acrílico, el cual fue elaborado de la siguiente manera: Al dentoformo utilizado en laboratorios de operatoria se le removieron las 6 piezas anteriores dejando únicamente las premolares y molares. A este dentoformo se le tomó una impresión con elastómero no acuoso (Polivinilsiloxano), del cual se obtuvo un molde. Ya obtenido el molde se procedió a vaciar con acrílico transparente para obtener así los respectivos dentoformos preparados con los espacios libres (alveólos) para la colocación de las piezas naturales.

Una vez posicionadas las piezas y con el afán de acercarse a la realidad y el poder realizar el colgajo planeado (Ochsenbein-Luebke), se procedió a colocar una cubierta de cuerina, de color rosado alrededor del dentoformo, lo cual simulaba la encía del paciente.



2. Toma de radiografías pre-operatorias.

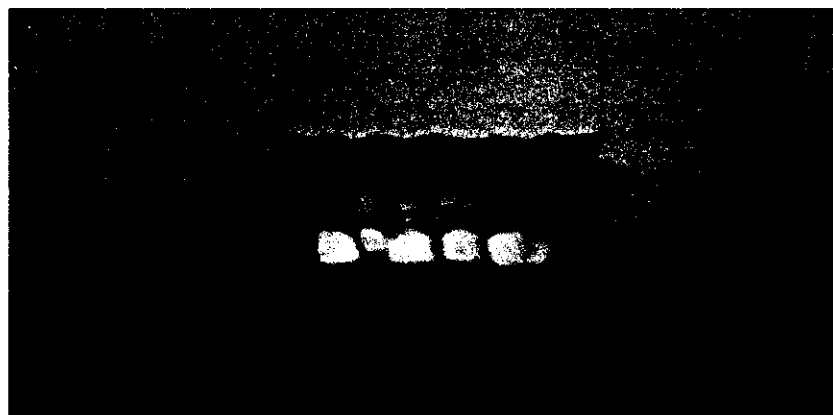
Previo al inicio de la cirugía se tomaron radiografías orto radiales a todas las piezas en sus respectivos dentoformas, esto con el objetivo de poder tener una idea del tamaño, forma y localización del ápice radicular.



3. Procedimiento.

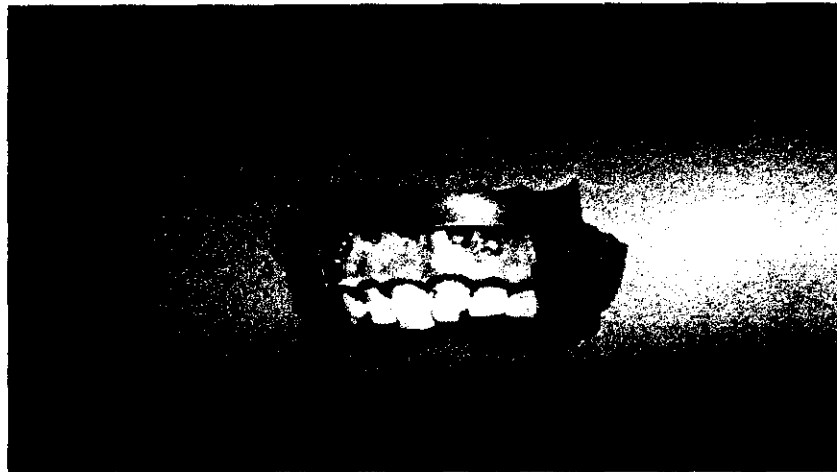
3.1 Realización del Colgajo (Ochsenbein-Luebke)

Se hizo el colgajo principiando por la incisión vertical mesial, desde el fondo del surco mucolabial en dirección inclinada hasta 5mm. antes del surco de la encía libre y luego la incisión horizontal siguiendo el contorno del proceso alveolar, por último la otra incisión vertical en dirección del surco mucolabial. Una vez hecha las incisiones se procedió a levantar el colgajo para lo cual se utilizó una espátula #7, simulando un elevador de periostio.




3.2 Osteotomía.

La osteotomía se realizó con una fresa # 8 de baja velocidad. Con el objetivo de localizar el ápice se realizó una osteotomía de más o menos 2 cm. de diámetro.




3.3 Apicectomía.

Una vez localizado anatómicamente el ápice, se procedió a realizar el corte de la porción apical de la raíz (1 mm.) la apicectomía se realizó con la ayuda de una pieza de alta velocidad y con una fresa de diamante punta de lápiz.



3.4 Localización del ápice

Con la ayuda de un explorador #5, se procedió a localizar el forámen apical, perteneciente al conducto radicular, ya localizado se procedió a remover parte de la gutapercha, con el fin de iniciar la instrumentación con la técnica manual. Con la técnica de ultrasonido se localiza el ápice con la misma punta a instrumentar.





3.5 Instrumentación Retrógrada

Posteriormente se procedió a realizar la instrumentación retrógrada, utilizando para la técnica manual, limas endodónticas de 21 mm., anguladas y calibre de 40 – 80. Esta instrumentación se realizó con la ayuda de un porta-agujas con el cual se sostenía la lima angulada y se introducía en el conducto apical para posteriormente instrumentar. Con esta técnica se instrumentaron 25 piezas monorradiculares.

Para la técnica de ultrasonido se empleó la punta # P14 Satelec, con el mismo aparato de ultrasonido marca Satelec®. Con esta técnica se instrumentaron 25 piezas monorradiculares.

En este momento de la cirugía se persiguieron los objetivos de determinar la capacidad de acceso para instrumentar, y establecer el tiempo de trabajo que requiere la instrumentación retrógrada para cada técnica empleada. Se cronometró el tiempo de trabajo de cada técnica.

Una vez terminadas las 50 apicectomías se procedió a sacar las piezas de los dentoformas para poder ser evaluadas al microscopio óptico y con ello poder determinar la presencia de canaladuras en el conducto y la presencia de una pared lisa, y limpia, así como cualquier línea de microfractura externa o interna.



4. Toma de Radiografías Post-Operatorias.

Se tomaron radiografías ortoradiales tal y como se observa en la imagen a todas las piezas dentales, aún colocadas en su respectivo dentoformo, que fueron instrumentadas. Esto con el objetivo de que el evaluador pudiera determinar la centralización del trayecto, profundidad y restos de gutapercha en el ápice. Todas las radiografías fueron tomadas con la misma intensidad, angulación y distancia, de la misma manera que fueron tomadas las radiografías pre-operatorias.



5. Evaluación Microscópica de la preparación Retrograda.

Una vez evaluadas las piezas con las radiografías post-operatorias, se procedió a extraer las piezas de los dentoformas, para la evaluación clínica y microscópica de las preparaciones retrógradas. Es en esta parte del estudio en donde el examinador pretende evaluar la presencia de microfracturas, de canaladuras, paredes lisas, así como la limpieza de la preparación.

Para la fase de evaluación microscópica, se realizó dos fases. Primera fase: evaluación de las piezas completas. Segunda fase: se partieron las piezas con la ayuda de disco de carburo, procurando no tocar las retro instrumentaciones, así evitar lastimar la porción a evaluar. Esta segunda fase se hizo con la intención de complementar lo que se había evaluado en la primera fase.



RESULTADOS

Los resultados que se obtuvieron sobre la instrumentación retrógrada en casos de apicectomías simuladas “*in vitro*” comparando la técnica manual con la técnica de ultrasonido, mostraron que en algunos aspectos la técnica manual tiene ventaja sobre la técnica de ultrasonido y viceversa.

La presencia de una pared lisa se presentó en el 60% de la piezas trabajadas con la técnica manual mientras que con la técnica de ultrasonido fue del 56% (ver cuadro No. 1).

La presencia de microfracturas fue positivo en el 16% de las piezas tratadas con la técnica manual y el 24% positivo con la técnica de ultrasonido (ver cuadro No. 2).

La capacidad de acceso en las apicectomías trabajadas con la técnica de ultrasonido fue totalmente eficiente con un 100%, en comparación con las apicectomías trabajadas con la técnica manual la cual obtuvo eficiencia en un 28% de las piezas tratadas (ver cuadro No. 3).

Ahora bien, en cuanto a la limpieza del conducto, la técnica manual resultó en un 60% de eficiencia, mientras que la técnica de ultrasonido en un 0% (ver cuadro No. 4).

Cabe destacar que el único aspecto en donde las dos técnicas obtuvieron el mismo resultado del 100%, fue en la centralización del trayecto del conducto luego de la instrumentación retrógrada (ver cuadro No. 5).

La presencia de canaladuras, resultó negativo en el 56% de las piezas tratadas con la técnica manual y el 76% en las piezas tratadas con la técnica de ultrasonido (ver cuadro No. 6).

Por último, en cuanto al tiempo necesario para la instrumentación retrógrada, es bastante significativa la diferencia, ya que el promedio de trabajo de la técnica manual es de 6.12 minutos, mientras que la de la técnica de ultrasonido es de 7.44 segundos (ver cuadro No. 7).

CUADRO No. 1

**Evaluación de la superficie de las paredes dentinarias
luego de la instrumentación retrógrada empleando
la técnica manual y técnica de ultrasonido
USAC – febrero 2005**

| | Técnica Manual | | Técnica Ultrasonido | |
|-----------------------------|-----------------------|------|----------------------------|------|
| | No. | % | No. | % |
| Pared Dentina Lisa | 15 | 60 | 14 | 56 |
| Pared Dentina Rugosa | 10 | 40 | 11 | 44 |
| | | | | |
| Total | 25 | 100% | 25 | 100% |

Fuente: Datos obtenidos y tabulados en la ficha de recolección por el investigador.

CUADRO No. 2

**Evaluación de la presencia de microfracturas en la porción apical
luego de la instrumentación retrógrada empleando
la técnica manual y técnica de ultrasonido
USAC – febrero 2005**

| | Técnica Manual | | Técnica Ultrasonido | |
|-----------------|-----------------------|------|----------------------------|------|
| | No. | % | No. | % |
| Positivo | 4 | 16 | 6 | 24 |
| Negativo | 21 | 84 | 19 | 76 |
| | | | | |
| Total | 25 | 100% | 25 | 100% |

Fuente: Datos obtenidos y tabulados en la ficha de recolección por el investigador.

CUADRO No. 3
Evaluación de la capacidad de acceso para la preparación retrógrada
empleando la técnica manual y técnica de ultrasonido
USAC – febrero 2005

| | Técnica Manual | | Técnica Ultrasonido | |
|-------------------|----------------|------|---------------------|------|
| | No. | % | No. | % |
| Eficiente | 7 | 28 | 25 | 100 |
| Deficiente | 18 | 72 | 0 | 0 |
| | | | | |
| Total | 25 | 100% | 25 | 100% |

Fuente: Datos obtenidos y tabulados en la ficha de recolección por el investigador.

CUADRO No. 4
Evaluación de la limpieza del conducto
luego de la instrumentación retrógrada empleando
la técnica manual y técnica de ultrasonido
USAC – febrero 2005

| | Técnica Manual | | Técnica Ultrasonido | |
|-------------------|-----------------------|------|----------------------------|------|
| | No. | % | No. | % |
| Eficiente | 15 | 60 | 0 | 0 |
| Deficiente | 10 | 40 | 25 | 100 |
| | | | | |
| Total | 25 | 100% | 25 | 100% |

Fuente: Datos obtenidos y tabulados en la ficha de recolección por el investigador.

CUADRO No. 5

**Evaluación de la centralización del trayecto del conducto
luego de la instrumentación retrógrada empleando
la técnica manual y técnica de ultrasonido
USAC – febrero 2005**

| | Técnica Manual | | Técnica Ultrasonido | |
|-----------------|-----------------------|------|----------------------------|------|
| | No. | % | No. | % |
| Centrado | 25 | 100 | 25 | 100 |
| Desviado | 0 | 0 | 0 | 0 |
| | | | | |
| Total | 25 | 100% | 25 | 100% |

Fuente: Datos obtenidos y tabulados en la ficha de recolección por el investigador.

PROPIEDAD DE LA UNIVERSIDAD DE SAN CARLOS DE GUATEMALA
Biblioteca Central

CUADRO No. 6
Evaluación de la presencia de canaladuras en las paredes del conducto
luego de la instrumentación retrógrada empleando
la técnica manual y técnica de ultrasonido
USAC – febrero 2005

| | Técnica Manual | | Técnica Ultrasonido | |
|-----------------|-----------------------|------|----------------------------|------|
| | No. | % | No. | % |
| Positivo | 11 | 44 | 6 | 24 |
| Negativo | 14 | 56 | 19 | 76 |
| | | | | |
| Total | 25 | 100% | 25 | 100% |

Fuente: Datos obtenidos y tabulados en la ficha de recolección por el investigador.

CUADRO No. 7

**Evaluación del tiempo promedio para la preparación del conducto
luego de la instrumentación retrógrada empleando
la técnica manual y técnica de ultrasonido
USAC – febrero 2005**

| Pieza No. | Técnica Manual | Técnica Ultrasonido |
|------------------------|-----------------------|----------------------------|
| 1 | 5 min. | 5 seg. |
| 2 | 6 min. | 10 seg. |
| 3 | 9 min. | 5 seg. |
| 4 | 5 min. | 10 seg. |
| 5 | 6 min. | 5 seg. |
| 6 | 5 min. | 8 seg. |
| 7 | 7 min. | 7 seg. |
| 8 | 6 min. | 6 seg. |
| 9 | 7 min. | 12 seg. |
| 10 | 5 min. | 7 seg. |
| 11 | 6 min. | 7 seg. |
| 12 | 6 min. | 5 seg. |
| 13 | 6 min. | 5 seg. |
| 14 | 7 min. | 7 seg. |
| 15 | 5 min. | 6 seg. |
| 16 | 6 min. | 5 seg. |
| 17 | 5 min. | 20 seg. |
| 18 | 4 min. | 10 seg. |
| 19 | 6 min. | 10 seg. |
| 20 | 6 min. | 6 seg. |
| 21 | 6 min. | 7 seg. |
| 22 | 5 min. | 6 seg. |
| 23 | 8 min. | 6 seg. |
| 24 | 7 min. | 6 seg. |
| 25 | 9 min. | 5 seg. |
| Tiempo Promedio | 6.12 min. | 7.44 seg. |

DISCUSIÓN DE RESULTADOS

Después de observar los resultados, sobresalen aspectos importantes tales como: la gran diferencia que hay en cuanto a la capacidad de acceso, en donde la técnica de ultrasonido presenta una deficiencia del 100%, mientras que la técnica manual presenta el 72% de deficiencia. Con respecto a lo anterior cabe mencionar que el porcentaje de eficiencia (28%) que obtuvo la técnica manual puede haberse debido a la sobre extensión en la fase de la osteotomía por parte del operador.

En el cuadro No. 1, en donde se compara la presencia de una pared lisa o rugosa, se ve que la técnica manual supera con el 60% a la de ultrasonido con el 56% en cuanto a la presencia de una pared lisa se refiere. Sin embargo se nota que la diferencia es mínima, esto a pesar que la superficie de la punta de ultrasonido es lisa y la superficie de la limas no es lisa.

La presencia de microfracturas, de igual manera resulta en una diferencia mínima, siendo positivo en un 16% para la técnica manual y un 24% para la técnica de ultrasonido. Algo que es importante mencionar es que este dato pudo verse alterado por la constante manipulación de las piezas dentales.

Con la técnica manual, se presentó como se ve en el cuadro No. 4 una eficiencia del 60% en cuanto a la limpieza de la preparación se refiere, mientras que el porcentaje de eficiencia con la técnica de ultrasonido fue del 0%. Esto muestra una diferencia bastante grande ya que desde el punto de vista vanguardista el ultrasonido presenta mayores ventajas, aunque aquí se observa una desventaja bastante significativa. Cabe resaltar que ambas técnicas se emplearon sin irrigación.

En cuanto a la centralización del trayecto, que siguió el conducto instrumentado, ambas técnicas mostraron bastante efectividad como lo muestra el cuadro 5, presentando ambas un 100% de centricidad.

Otro aspecto en donde la técnica de ultrasonido fue efectiva, fue en la presencia de canaladuras, presentando un 24% (positivo), en comparación con la técnica manual que obtuvo el 44% (positivo). La presencia de canaladuras en la técnica de ultrasonido, fue en su mayoría causadas por el corte apical.

Por último se menciona el tiempo de trabajo que requiere la instrumentación apical retrógrada, en donde la técnica de ultrasonido, de acuerdo al cuadro No. 7, mostró una diferencia bastante grande ya que su promedio de trabajo fue de 7.44 segundos, mientras que el tiempo de trabajo de la técnica manual fue de 6.12 minutos. Esta diferencia puede deberse a que en la técnica manual, primero hay que lograr acceso

para la lima dentro del conducto, y para ello se empleó un explorador No. 5 angulado (modificado) con el cual se removió la gutapercha a modo de ir dándole profundidad a la preparación y posteriormente se principió con la ayuda de un porta agujas sosteniendo la lima la instrumentación retrógrada. Mientras que con la técnica de ultrasonido, únicamente se utilizó la punta P14 para iniciar la instrumentación retrógrada.

CONCLUSIONES.

En este estudio se concluye que:

1. La presencia de una superficie lisa en el conducto preparado es más frecuente en la técnica manual.
2. La presencia de micro fracturas a nivel apical es más común en la técnica de ultrasonido.
3. En la técnica de instrumentación manual es requerida una mayor remoción de hueso para poder lograr un mejor acceso y por ende lograr la instrumentación. Es importante decir que a mayor remoción de tejido óseo, más prolongada será la recuperación del paciente.
4. Se logra una mayor limpieza de la preparación retrógrada empleando la técnica manual.
5. La centralización del trayecto del conducto durante la instrumentación retrógrada se logra de igual manera en ambas técnicas.
6. Con la técnica de ultrasonido se evita más la formación de canaladuras en la superficie del conducto instrumentado.
7. La técnica de ultrasonido requiere de un menor tiempo de trabajo en comparación con la técnica de instrumentación manual.
8. No se puede establecer una clara preferencia por una de las dos técnicas ya que ambas presentaron relativamente los mismos porcentajes de eficiencia.

RECOMENDACIONES

Con base en los hallazgos anteriores se recomienda:

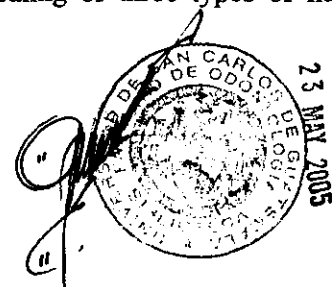
1. Procurar realizar otras investigaciones similares para poder complementar los resultados y establecer una técnica más apropiada para la instrumentación retrógrada.
2. Difundir los resultados obtenidos, de esta investigación para poder comparar resultados de otras investigaciones similares.
3. Realizar el mismo estudio en piezas multirradiculares.
4. Realizar el mismo estudio pero con la variante del uso de agua como medio de irrigación.
5. Utilizar la técnica manual después de la técnica de ultrasonido para poder aprovechar las ventajas de ambas técnicas.
6. Hacer uso del microscopio óptico mientras sea posible para poder evaluar mejor la calidad de los tratamientos efectuados.

LIMITACIONES


1. La principal limitación que se presentó en la realización del estudio fue la disposición en cuanto al uso de las instalaciones para la realización del trabajo de campo, ya que fue bastante restringido su uso (dos días a la semana únicamente).
2. El tiempo de almacenamiento de las piezas tratadas, ya que no se sabe con certeza en que momento fueron extraídas.
3. La constante manipulación de las piezas, debido a que se extrajeron de un block de acrílico y luego se reintrodujeron en los dentoformas.

BIBLIOGRAFÍA

1. Bondra, D.L. et al. (1989). Leakage in vitro with IRM, high copper amalgam, and EBA cement as retrofilling materials. *J Endodon.* 15(4): 60-157.
2. Craig, K. and Harrison. J. (1993) Wound Healing following demineralization of resected root ends in periradicular surgery. *J Endodon.* 19(7): 47-339.
3. Canalda,C. (2001). Endodoncia. España: Masson. Pp. 1-3.
4. Dorn, S. and Gartner, A. (1990). Retrograde filling materials: a retrospective success-failure study of amalgam, EBA and IRM. *J Endodon.* 16(3): 4-391.
5. Frank, A. et al. (1992). Long – term evaluation of surgically placed amalgam fillings. *J Endodon.* 18(9): 8-391.
6. Harrisson, J.W. and Jurosky, K.A. (1991). Wound healing in the tissues of the periodontium following periradicular surgery, the incisional wound. *J Endodon.* 17(1): 425-435.
7. ----- (1991). Wound healing in the tissues of the periodontium following periradicular surgery, the dissectional wound. *J Endodon.* 17(2): 544-552.
8. ----- (1992). Wound healing in the tissues of the periodontium following periradicular surgery, the osseous excisional wound. *J Endodon.* 18(3): 76-81.
9. Ingle, J. I. et al. (1999). Endodoncia. México: Mcgraw-Hill Interamericana. pp. 1-23.
10. Jeansonne,B.J. et al. (1993). Ferric sulfate hemostasis : effect on osseous wound healing. II. With curettage and irrigation. *J Endodon.* 19(7): 6-174.
11. Kramper, B.J. et al. (1984). A comparative study of the wound healing of three types of flap design used in periapical surgery. *J Endodon.* 10(5): 17-25.
12. Leonardo, M.R. (1998). Endodontia. Brasil: Panamericana. pp. 1-452.



13. Mc Cann, J.T. et al. (1990). Remaining dentin, cementum thickness after hand or ultrasonic instrumentation. J Endodon. 16(3): 109-113.
14. Stockdale, C.R. et al. (1992). Endodontic Surgery. London,UK : Quintessence Publishing Co.ltd.s.p.
15. Torabinejad, M. et al. (1995). Investigation of mineral trioxide agregate for-root end filling in dogs. J. Endodon 21(12): 8-603.
16. ----- (2002). Root – end fracture during retropreparation: a comparison between zirconium nitride-coated and stainless steel microsurgical ultrasonic instruments. J Endodon. 28(4): 5-225.
17. Waplinton, M. et al. (1997). Incidence of root face alteration after ultrasonic retrograde cavity preparation. Oral Surg. 83(2): 92-387.
18. ----- (2002). Effect of sonic and ultrasonic retrograde cavity preparation on the integrity of root apices of freshly extracted human theet: scanning electron microscopy analysis. J Endodon. 28(9): 20-185.



Anexos

Ficha de Recolección de Datos

Instrumentación retrógrada empleando equipo ultrasónico en comparación con la instrumentación retrograda manual.

Técnica _____

Pieza# _____

Superficie de Paredes Dentinarias

Rugosa

Lisa

Presencia de Microfracturas
de paredes dentinarias

Positivo

Negativo

Capacidad de acceso

Eficiente

Deficiente

Limpieza del conducto

Eficiente

Deficiente

Tiempo de Instrumentación

Centralización de Trayecto de la
retroinstrumentación apical.

Centrado


Desviado

Presencia de Canaladuras


Positivo


Negativo


**EL CONTENIDO DE ESTA TESIS ES ÚNICA Y EXCLUSIVA
RESPONSABILIDAD DEL AUTOR**




JUAN JOSE RIVERA ALVA


Br. Juan José Rivera Alva
SUSTENTANTE



Dr. Werner Florián
ASESOR.


Dr. Edwin López
REVISOR




Dra. Elena Vásquez de Quiñónez.
REVISORA

Vo. Bo. IMPRIMASE.


Dra. Candida Luz Franco Lemus
SECRETARIA



PROPIEDAD DE LA UNIVERSIDAD DE SAN CARLOS DE GUATEMALA
Biblioteca Central