

“ESTUDIO CLÍNICO COMPARATIVO DE LOS RESULTADOS DE LA TÉCNICA DE SUTURA “PUNTO EN TRIÁNGULO”, CON RELACIÓN A LA TÉCNICA TRADICIONAL “PUNTO SIMPLE”, POSTERIOR A LA INTERVENCIÓN QUIRÚRGICA DE TERCERAS MOLARES INFERIORES RETENIDAS EN 30 PACIENTES ATENDIDOS EN LA FACULTAD DE ODONTOLOGÍA DE LA UNIVERSIDAD DE SAN CARLOS DE GUATEMALA DURANTE LOS MESES DE JUNIO A AGOSTO DEL AÑO 2005”.

Tesis presentada por:

LUISA MARÍA GARCÍA GODOY

**Ante el Tribunal de la Facultad de Odontología de la Universidad de San Carlos de Guatemala, que practicó el Examen General Público,
Previo a optar al Título de:**

CIRUJANA DENTISTA

Guatemala, octubre de 2005

**PROPIEDAD DE LA UNIVERSIDAD DE SAN CARLOS DE GUATEMALA
Biblioteca Central**

DL
09
T(1776)

JUNTA DIRECTIVA DE LA FACULTAD DE ODONTOLOGÍA

Decano:	Dr. Eduardo Abril Gálvez
Vocal Primero:	Dr. Sergio Armando García Piloña
Vocal Segundo:	Dr. Guillermo Alejandro Ruiz Ordóñez
Vocal Tercero:	Dr. César Mendizábal Girón
Vocal Cuarto:	Br. Pedro José Asturias Sueiras
Vocal Quinto:	Br. Carlos Iván Dávila Alvarez
Secretaria Académica	Dra. Cándida Luz Franco Lemus

TRIBUNAL QUE PRACTICÓ EL EXAMEN GENERAL PÚBLICO

Decano:	Dr. Eduardo Abril Gálvez
Vocal Primero:	Dr. Sergio Armando García Piloña
Vocal Segundo:	Dr. Guillermo Alejandro Ruiz Ordóñez
Vocal Tercero:	Dr. José Francisco Mendoza Urizar
Secretaria Académica	Dra. Cándida Luz Franco Lemus

ACTO QUE DEDICO

A DIOS:

Por permitirme vivir cada día y darme la oportunidad de llegar hasta este momento.

A LA VIRGEN MARÍA:

Por iluminar mi camino todos los días de mi vida.

A MI MAMÁ:

Por ser siempre ejemplo de mujer, de fortaleza y todo amor, gracias por todos los esfuerzos que hiciste.

A MI PAPÁ:

Por ser ejemplo de lucha y superación, gracias por todo su apoyo.

A MI HERMANA:

Wendy: Gracias por estar siempre conmigo, usted es un gran ejemplo en mi vida, la quiero mucho.

A MI HERMANO:

Luis Javier: (Q.E.P.D) Aunque ya no estés aquí con nosotros, sé que desde algún sitio especial estas compartiendo esta alegría conmigo, me haces mucha falta, te quiero mucho.

A MIS SOBRINOS:

María José: Por ser esa chispa de vida que me ilumina en todo momento, y al nuevo bebé que con tu llegada traerás alegría a nuestras vidas.

A:

José Adolfo: por su cariño incondicional y por cuidar de nosotros.

A MIS ABUELITOS:

Por sus sabios consejos y toda su paciencia, los quiero mucho.

A MIS TIOS Y PRIMOS:

Por todo su apoyo.

A MIS AMIGOS:

Dalilah Donis, Gabriela Quan, Michelle Obregón, Alejandra Donis, Andrea Quan, Candy Enriquez, Alejandra Montufar, Monica Fuentes, Perla Alvarado, Pablo Paredes, Hugo Veras, Flavio Caballero, Andrés Toralla, Raúl Velasco, Luis Champet, Erick Reyes, Werner Donis, Alejandro Kiste, Francisco de la Peña, Guillermo Barreda, Luis Ramos, Hector Cordón, José Mendoza, Fernando Cáceres; por estar en mí camino y por darme la oportunidad de estar con ustedes. gracias por todos los momentos lindos que he compartido con cada uno de ustedes.

A:

Oscar Toralla y Rodolfo Cáceres por ser además de mis maestros, mis amigos y parte de mi familia, gracias por los buenos momentos compartidos y por la confianza depositada, los quiero mucho.

TESIS QUE DEDICO

A DIOS

A LA VIRGEN MARÍA

A GUATEMALA MI PATRIA

A LA UNIVERSIDAD DE SAN CARLOS DE GUATEMALA

A LA FACULTAD DE ODONTOLOGÍA

A MI FAMILIA

A MIS AMIGOS

A LA FAMILIA DONIS TELLEZ

A MIS CATEDRATICOS

A MI ASESOR

A LA DRA. MARIELA OROZCO, DR. EDWIN MILIÁN Y DR. JUAN IGNASIO ASENSIO POR SU AYUDA Y COMPRENSIÓN.

AL DR. FERNANDO DE LEÓN MORENO POR COMPARTIR CONMIGO SUS CONOCIMIENTOS Y SU AMISTAD.

A USTED QUE ESTA COMPARTIENDO CONMIGO ESTE MOMENTO TAN IMPORTANTE EN MI VIDA.

HONORABLE TRIBUNAL EXAMINADOR

Tengo el honor de someter a su consideración mi trabajo de tesis intitulado: "ESTUDIO CLÍNICO COMPARATIVO DE LOS RESULTADOS DE LA TÉCNICA DE SUTURA "PUNTO EN TRIÁNGULO", CON RELACIÓN A LA TÉCNICA TRADICIONAL "PUNTO SIMPLE", POSTERIOR A LA INTERVENCIÓN QUIRÚRGICA DE TERCERAS MOLARES INFERIORES RETENIDAS EN 30 PACIENTES ATENDIDOS EN LA FACULTAD DE ODONTOLOGÍA DE LA UNIVERSIDAD DE SAN CARLOS DE GUATEMALA DURANTE LOS MESES DE JUNIO A AGOSTO DEL AÑO 2005", conforme lo demandan los Estatutos de la Facultad de Odontología de la Universidad de San Carlos de Guatemala, previo a optar al Título de:

CIRUJANA DENTISTA

Quiero expresar mi agradecimiento profundo a cada una de las personas que colaboraron en la realización de este trabajo de investigación, al Dr. José F. Mendoza por su ayuda y confianza, al Dr. Guillermo Barreda por toda su ayuda, cariño y alegría, al personal de la Clínica de Cirugía y Exodoncia y a mis catedráticos que fueron quienes contribuyeron cada uno con sus enseñanzas, al Dr. Edwin Milián y la Dra. Mariela Orozco, un agradecimiento especial, a mi familia y amigos muchas gracias.

Y a ustedes distinguidos miembros del HONORABLE TRIBUNAL EXAMINADOR, reciban mis muestras de consideración y respeto.

INDICE

Sumario	2
Introducción	3
Antecedentes	4
Planteamiento del Problema	5
Justificación	6
Marco Teórico	7
Objetivos	26
Hipótesis	27
Variables	28
Materiales y Métodos	30
Resultados	33
Discusión de Resultados	44
Conclusiones	45
Recomendaciones	47
Referencias Bibliográficas	48
Anexos	50

SUMARIO

Con el propósito de establecer la diferencia entre los resultados postoperatorios que se obtienen con dos técnicas de sutura al realizar cirugías de terceras molares inferiores bilaterales retenidas, se tomó una muestra de 30 pacientes de la Clínica de la Facultad de Odontología de La Universidad de San Carlos de Guatemala, que presentaron ambas piezas en posición mesioangulada. A los pacientes se les realizó un examen clínico a los 8 y 40 días de la intervención quirúrgica. Se evaluó la regeneración de tejidos blandos, sensibilidad dentaria, recesión gingival y bolsas periodontales distales de las segundas molares inferiores al aplicar para el cierre de la herida la técnica de punto simple de un lado y el punto en triángulo del lado opuesto.

Los hallazgos revelan, en la segunda evaluación, que en donde se utilizó el punto en triángulo se obtuvo 0% (n=0/30) de eritema y edema; adecuada aproximación de los bordes de la herida, la mucosa similar al tejido vecino en el 96.67% (n=29/30) de los casos; la sensibilidad dentaria fue similar en los dos sitios.

La posición del margen gingival en distal de las segundas molares inferiores se encontró a nivel de la unión cemento-esmalte en el 80% (n=24/30) de los casos con punto en triángulo y en el 36.67% (n=11/30) con punto simple y hubo recesión gingival en el 60% (n=18/30) de los casos donde se colocó el punto simple.

Se encontró una PSG > 3mm. en el 23.33% (n=7/30) de los casos con punto en triángulo y en el 40% (n=12/30) con punto simple. Se concluye que en el lado en el que se utilizó la técnica de sutura punto en triángulo hubo mejores resultados clínicos en comparación con la otra técnica evaluada.

INTRODUCCIÓN

El presente estudio compara la efectividad de dos técnicas de sutura: la técnica de Punto Simple y la técnica de Punto en Triángulo. Ambas son utilizadas en la aproximación de la herida quirúrgica posterior a la extracción de terceras molares inferiores retenidas en posición mesioangulada. El objeto de dicho estudio es comparar los resultados postoperatorios específicos en cuanto a regeneración de tejidos blandos del área de la intervención, sensibilidad dentaria, recesión gingival y bolsas periodontales distales, en 30 pacientes que asisten a las clínicas de la Facultad de Odontología de la Universidad de San Carlos de Guatemala, y que requieran la extracción quirúrgica de las piezas 17 y 32 durante los meses de junio a agosto del año 2005. Con este estudio se aporta información valiosa para los odontólogos que realizan extracciones de terceras molares en la posición mesioangulada.

ANTECEDENTES

La cirugía bucal ha ocupado múltiples procedimientos para resolver algunos asuntos estomatológicos, entre ellos la extracción de terceras molares retenidas por medio de colgajos quirúrgicos, valiéndose ésta de diferentes tipos de incisiones, técnicas de sutura y materiales. A pesar que con esta disciplina se resuelve la extracción de una pieza retenida, suelen presentarse algunos inconvenientes postquirúrgicos, que en alguna medida afectan la comodidad del paciente, entre los cuales se pueden mencionar: sensibilidad dentaria, inadecuada regeneración de tejidos blandos, recesión gingival y presencia de bolsas periodontales residuales, específicamente en la región distal de las segundas molares inferiores vecinas al sitio de operación.

En la actualidad no se cuenta con una guía recomendada para cada posición de estas piezas, lo que incluye incisión, tipo de maniobras a realizar al momento de la extracción y un tipo de técnica de sutura específico, por lo que es conveniente innovar, describiendo el tipo de incisión y manejo de las piezas retenidas, así como el tipo de técnica de sutura a utilizar. De esta manera la extracción por medio de colgajos quirúrgicos de terceras molares inferiores retenidas sea estandarizada aplicando los procedimientos más indicados dependiendo la situación de cada molar y así se logren resultados postoperatorios satisfactorios y menos dolorosos para el paciente.

PLANTEAMIENTO DEL PROBLEMA

Ante los problemas que se han reportado al realizar cirugías de terceras molares inferiores retenidas nace una interrogante: ¿Existe diferencia al comparar los resultados postoperatorios luego de la utilización del tipo de técnica de sutura “punto en triángulo” en el lado derecho, con la técnica “punto simple” en el lado izquierdo en la extracción quirúrgica de terceras molares inferiores retenidas en los pacientes de la clínica de Cirugía de la Facultad de Odontología?

JUSTIFICACIÓN

Es necesario obtener información acerca de los resultados postoperatorios al realizar cirugías de terceras molares inferiores retenidas en posición mesioangulada al aplicar dos técnicas de sutura diferentes (punto simple y punto en triángulo) para aproximar los bordes de la herida. Se debe obtener información en base a la comparación de los resultados de cada una de las técnicas, habiéndolas utilizado en el mismo paciente y posteriormente evaluar regeneración de tejidos blandos, sensibilidad dentaria, recesión gingival y bolsas periodontales distales de las segundas molares inferiores, para determinar si la nueva técnica “punto en triángulo” ofrece mejores resultados para brindar mayor comodidad al paciente en la etapa de recuperación y al odontólogo una mayor satisfacción.

MARCO TEÓRICO

TERCERAS MOLARES

Generalidades:

Las terceras molares son las piezas más irregulares en cuanto a morfología y erupción se refiere, son las últimas en desarrollarse y erupcionar. En la mayoría de personas estos dientes empiezan a formarse alrededor de los nueve años, la corona se completa alrededor de los catorce, y por lo regular, su erupción empieza entre los dieciocho y los veinticinco años de edad. También es común la anodoncia de éstas ya que se cree que debido a la evolución del hombre y sus estructuras, este diente desaparecerá por completo del arco dental.

Coronalmente, el tercer molar puede presentar diversos tipos de morfología, entre los cuales están: bicuspideo, radiado, barroco, en forma de mora y tricuspideo.

Radicularmente esta pieza puede presentar una o varias raíces. Por lo general, son cortas en relación a la corona, y pueden estar divergentes o, en su mayoría, fusionadas. Es frecuente que se encuentre sobre la raíz mesial una raíz accesoria. En muchas oportunidades se puede presentar gigantismo o enanismo coronal, radicular o ambos.

La posición adecuada del tercer molar es en la porción distal del segundo molar, alineado correctamente. Si la pieza está ubicada en buena posición dentro del arco dental, su función complementa las funciones del segundo molar, tal como reforzar el ciclo de masticación⁽¹⁾.

TERCERAS MOLARES RETENIDAS

En la actualidad existe cierta confusión respecto a los términos incluido, retenido e impactado, y difiere la forma de uso de estos por cada autor, por lo que se mencionan las definiciones que se manejan en la Facultad de Odontología de la Universidad de San Carlos de Guatemala en el Departamento de Cirugía Oral y Maxilofacial:

Diente retenido: es aquel que no hace erupción por perder la fuerza normal para erupcionar y está retenido en el maxilar rodeado de saco pericoronario intacto además de lecho óseo. En este caso no existe una barrera física (piezas dentarias, patologías) que impida su erupción.

Diente Incluido: es aquel que no hace erupción en el tiempo esperado, por existir una barrera mecánica que impide su erupción, pudiendo ser esta mucosa, estructura ósea, la interposición de otra pieza dental, formación radicular desfavorable o alguna patología^(1, 5, 8).

Diente impactado: “es un término mal utilizado para referirse a un diente incluido o retenido, debido a que es una traducción casi literal del término usado en inglés (impacted). Este término es mejor no utilizarlo”*.

Los terceros molares son piezas irregulares en cuanto a morfología y desarrollo se refiere, adjuntando diversos factores externos e internos que impiden su correcta erupción dentro de la cavidad bucal. Estas piezas son propensas a retenerse dentro de los maxilares, son las piezas que tienen la mayor incidencia de retención dentaria y su extirpación quirúrgica es la intervención que con más frecuencia practican los cirujanos maxilofaciales. Los dientes retenidos con mayor frecuencia son los terceros molares mandibulares, y en general los terceros molares, presentándose alrededor del 17% para Raspall, para Hellman el 9.5%, para Bjork el 25 %, para Ricketts un 50%, para Richardson un 35% citados por el Dr. Oscar J. Quiroz. Es por eso que este desorden de crecimiento es considerado el más frecuente en el ser humano ^(5, 8).

ETIOLOGÍA

Teoría Filogenética:

“La gradual disminución de la dimensión de los maxilares a lo largo de la evolución, es un proceso adaptativo en relación con la modificación de los hábitos alimenticios de nuestra civilización, conduce a unos huesos maxilares demasiado pequeños para acomodar los terceros molares mandibulares o maxilares. La agenesia congénita de terceros molares en algunos individuos, soportaría esta teoría del tercer molar como órgano vestigial” ⁽⁸⁾.

Causas Sistémicas:

Si se tiene un retraso o un trastorno en el crecimiento y más específico en algunas o la mayoría de las piezas dentales, debe sospecharse de algún trastorno sistémico, que afecta tanto el desarrollo corporal y por lo tanto dental.

1. Causas prenatales:

- a. **Genéticas:** trastornos en los maxilares o en la dentición, hereditarios o familiares
 - Trastornos en el desarrollo del cráneo, los maxilares y los dientes. ej., disostosis cleidocraneal, acondroplasia
 - Trastornos en el desarrollo de los maxilares. ej., micrognatia, fisura palatina

* Herrera, B. (2002). **Terceras Molares.** (entrevista). Guatemala, Práctica clínica privada Cirugía Maxilofacial

- Trastornos en el desarrollo de los dientes. Ej., macrodoncia, dientes accesorios y supernumerarios.

b. Congénitas: debido a enfermedades maternas durante el embarazo. ej., varicela, trastornos del metabolismo, traumatismos.

2. Causas postnatales:

Se incluyen todas las causas que pueden influir en el desarrollo del recién nacido. ej., anemia, malnutrición, endocrinopatías, sífilis congénita, tuberculosis.

Causas Locales

1. Irregularidad en la posición y la presión de un diente vecino.
2. Aumento de densidad del hueso circundante.
3. Inflamación crónica de largo tiempo de evolución, lo que aumenta la densidad de la mucosa oral de recubrimiento.
4. Falta de espacio en la arcada, debido a maxilares hipodesarrollados, trastornos en el tamaño y forma de los dientes.
5. Necrosis debido a infección o absceso, pérdida del potencial de crecimiento^(5, 8).

CLASIFICACIÓN DE TERCERAS MOLARES INFERIORES RETENIDAS DE PEEL Y GREGORY^(5,8).

Tiene en cuenta la relación del tercer molar con la rama ascendente de la mandíbula, la profundidad relativa del tercer molar y la posición del tercer molar en relación al eje axial del segundo molar.

Relación del tercer molar con la rama ascendente mandibular

Clase I El espacio entre la superficie distal del segundo molar y la rama ascendente mandibular es mayor que el diámetro mesiodistal del tercer molar.

Clase II El espacio entre la superficie distal del segundo molar y la rama ascendente mandibular es menor que el diámetro mesiodistal del tercer molar.

Clase III El tercer molar esta parcial o totalmente dentro de la rama ascendente mandibular.

Profundidad relativa del tercer molar

Posición A La parte más alta del tercer molar está en el mismo nivel o por encima del plano de la superficie oclusal del segundo molar.

Posición B La parte más alta del tercer molar está en el mismo nivel o por debajo del plano de la línea oclusal del segundo molar.

Posición C La parte más alta del tercer molar está en el mismo nivel o por debajo del plano de la línea cervical del segundo molar.

Posición del tercer molar en relación al eje axial del segundo molar

Puede ser mesioangular, distoangular, vertical, horizontal, bucoangular, linguoangular e invertido^(5,8).

CIRUGÍA DE TERCERAS MOLARES INFERIORES RETENIDAS

TÉCNICA QUIRÚRGICA

Colgajos

Es la porción de tejido, delimitada por una incisión quirúrgica, que posee su propia vascularización, permite un buen acceso quirúrgico y puede reponerse en su situación de origen.

Principios básicos:

- Mayor amplitud en la base para asegurar el soporte vascular.
- Suficiente amplitud para permitir un buen acceso y que, al reposicionar el colgajo, éste descansa sobre hueso sano.
- De espesor completo (mucoperióstico), ya que solo se pretende eliminar hueso y para su curación se requiere la existencia de periostio.
- Evitar la lesión de estructuras anatómicas cercanas: nervio lingual, nervio mentoniano o arteria facial^(8,11).

Tipos principales de colgajos:

- Envolverte: circula por el surco gingival, extendiéndose una pieza por detrás y dos por delante de la pieza a extraer.
- Triangular: circula por el surco gingival, con una extensión hacia atrás y dos hacia delante, con una descarga anterior o posterior.
- Trapezoidal: colgajo igual que el envolverte, este tipo lleva dos descargas, una anterior y una posterior.
- Semilunar: incisión curva que se traza en mucosa libre (justo en el límite de la encía adherida), de concavidad superior en el maxilar y concavidad inferior en la mandíbula^(1, 8, 11).

SUTURA

La etapa final de la mayoría de las intervenciones quirúrgicas es la sutura de la herida. Para favorecer una correcta cicatrización de los tejidos es esencial una técnica adecuada asociada a una elección correcta de los materiales^(1,4).

MATERIALES DE SUTURA

Existen numerosos materiales de sutura de los tejidos vivos. Se pueden clasificar según la capacidad del organismo para reabsorberlos, según el grosor del hilo y el tipo de aguja empleado y según sea monofilamento o polifilamento. El cirujano bucal utiliza muchos materiales y tamaño de suturas, el más empleado para cerrar incisiones intrabucales suele ser la seda negra 3-0, con aguja curva cilíndrica, que tiene menos probabilidad de desgarrar la mucosa. Este hilo reúne todos los requisitos de una sutura intrabucal adecuada, ya que no irrita la lengua, su color se distingue perfectamente para poder retirarlo y su costo no es elevado. En pacientes pediátricos y en zonas de mucosa más finas se puede recurrir a sutura de menos grosor ^(1, 4, 8, 11).

Material de sutura reabsorbible

1. Catgut: Está fabricado a partir de la submucosa del intestino delgado de oveja o vaca. Su duración en la boca es de 5-7 días y se disuelve por la acción de enzimas proteolíticas. Si se trata con sales de cromo (Catgut crómico), la reabsorción es más lenta (12-15 días). Son más reactivas que las suturas no reabsorbibles.
2. Ácido poliglicólico: Se trata de un polímero del ácido glicólico. A igual calibre que el catgut, el ácido poliglicólico es más resistente. Se absorbe por degeneración enzimática al cabo de 2-8 semanas.
3. Polidioxanona: Es un material monofilamento que se absorbe por degeneración enzimática hacia los 6 meses ⁽¹⁾.

Material de sutura no reabsorbible

1. Suturas orgánicas (seda y algodón) son las suturas irreabsorbibles más reactivas.
2. Suturas sintéticas (nylon, polipropileno y Dacron) Provocan una reacción tisular mínima.
3. Suturas y clips de alambre Son las suturas irreabsorbibles más inertes. No se usan en la boca ^(1, 8, 12).

TÉCNICAS DE SUTURA DE HERIDAS

1. Sutura simple discontinua: es una sutura con puntos del mismo grosor, los cuales están separados, anudados individualmente.
2. Sutura continua: existen varios tipos de sutura continua. Este tipo es útil en incisiones largas, dado que solo se efectúa un nudo inicial y un nudo final.

3. Sutura subcuticular: son suturas intradérmicas, la mayor ventaja es que no deja marcas en la piel.
4. Puntos de colchonero verticales: son similares a los puntos discontinuos, pero se hace una doble pasada en el borde de la herida para asegurar la eversión del borde.
5. Puntos de colchonero horizontales: es similar a la sutura simple, pero se hace otra pasada lateral en el borde opuesto, de forma que la eversión que se provoca del borde de la herida disminuya la tensión ⁽⁸⁾.

PUNTO EN TRIÁNGULO

Esta técnica de sutura fue nombrada así por el Dr. Fernando De León Moreno, quien la introdujo a la cirugía bucal de Guatemala hace aproximadamente 7 años, no existe ninguna literatura que la describa, por lo que el Dr. De León la representa mediante un esquema (ver Anexo No. 1) y la define así: “es un punto de sutura simple, muy sencillo de hacer, que permite la invaginación de los tejidos, aproxima adecuadamente y provee una tensión apropiada a los bordes de la herida para evitar desgarres”*.

La técnica Punto en triángulo se ha utilizado para aproximar los bordes de la herida de las extracciones quirúrgicas de terceras molares retenidas y se realiza de la siguiente manera:

La aguja se hace pasar en primer lugar por el colgajo bucal del lado externo, mientras este es tomado por una pinza, luego se introduce la aguja de nuevo en el colgajo bucal, por el lado interno de la herida, habiendo adelantado de 0.5 a 0.8 cm. la puntada, para pasar la aguja de nuevo hacia el lado bucal externo del colgajo; al tener la aguja en dicha posición, se lleva hacia el lado opuesto, al colgajo lingual, para pasarla por el lado interno de éste y sacar la aguja por el lado externo del mismo. El último paso es llevar la aguja, ahora sin penetrar en ningún tejido, hacia el lado contrario (colgajo bucal) para anudar al extremo que quedó en esa área y se corta el hilo lo más cercano posible al nudo.

* De León, F. (2003). **Punto en Triángulo**. (entrevista). Guatemala, Práctica clínica privada Cirugía Maxilofacial

PERIODONTO NORMAL

El periodonto (peri = alrededor, odontos = diente) comprende los siguientes tejidos: 1) la encía, 2) el ligamento periodontal, 3) el cemento radicular y 4) el hueso alveolar.

La función principal del periodonto es unir el diente al tejido óseo de los maxilares y conservar la integridad de la superficie de la mucosa masticatoria de la cavidad bucal. El periodonto, también llamado "*aparato de inserción*" o "*tejido de sostén del diente*", establece una unidad funcional, biológica y evolutiva que experimenta algunas modificaciones con la edad y, además, está sujeta a alteraciones morfológicas y funcionales, así como a modificaciones debido a alteraciones en el medio bucal ^(2,3).

ENCÍA

Anatomía Macroscópica:

La membrana mucosa normal se compone de: 1) la mucosa masticatoria, que incluye la encía y el recubrimiento del paladar duro, 2) la mucosa especializada, que cubre el dorso de la lengua, y 3) la mucosa tapizante o de revestimiento que es la parte restante.

La encía es esa parte de la mucosa masticatoria que recubre la apófisis alveolar y rodea la porción cervical de los dientes, esta mucosa está expuesta al efecto abrasivo del bolo alimenticio durante la masticación, por lo que está recubierta y protegida por una capa superficial de queratina. La encía adquiere su forma y textura finales con la erupción de los dientes,

En sentido coronario la encía rosada coral termina en el margen gingival libre, que tiene un contorno festoneado. En sentido apical la encía se continúa con la mucosa alveolar (mucosa tapizante o de revestimiento), laxa y de un rojo oscuro, de la cual está separada por lo que es, habitualmente, un límite fácil de reconocer llamado *límite mucogingival* o *línea mucogingival*.

No existe ninguna línea mucogingival en el lado palatino, pues el paladar duro y la apófisis alveolar superior están cubiertos por el mismo tipo de mucosa masticatoria ^(2,3).

Se pueden distinguir dos partes de la encía:

1. La encía libre
2. La encía adherida

La *encía libre* es de color coral, tiene una superficie opaca y consistencia firme y comprende el tejido gingival y las zonas vestibular y lingual/palatino de los dientes, y la encía interdientaria o papilas interdientarias. En el lado vestibular y lingual de los dientes, la encía libre se extiende desde el margen

gingival libre en sentido apical hasta el surco apical libre que está ubicado en un nivel que se corresponde con el nivel de la unión o límite cementoadamantino. El margen gingival libre suele estar redondeado de manera tal que se forma una pequeña invaginación, surco o hendidura entre el diente y la encía, llamado *surco gingiva* ^(2,3).

“La forma de la encía interdientaria (papila interdientaria) está determinada por las relaciones de contacto entre los dientes, la anchura de las superficies dentarias proximales y el curso de la unión cementoadamantina. En las regiones anteriores de la dentadura, la papila dental tiene forma piramidal, mientras que en las regiones molares las papilas suelen estar más aplastadas en sentido vestibulolingual. En las regiones premolar/molar de la dentadura, los dientes tienen superficies de contacto, no puntos de contacto; como la papila interdientaria tiene una forma acorde con el contorno de las superficies de contacto interdientarias, se establece en las regiones premolar y molar una concavidad, llamada *col*, así, las papilas interdientarias en estas zonas suelen tener una porción vestibular y otra lingual / palatina separadas por la región del col; la región del col está cubierta por un epitelio delgado no queratinizado” ^(2,3).

Debido a la presencia de las papilas interdientarias, el margen gingival libre sigue un curso festoneado, más o menos acentuado, a lo largo de los dientes.

La encía adherida, es la más abundante de las dos, en sentido coronario está señalada por el surco gingival libre o, cuando ese surco no está presente, por un plano horizontal ubicado en el nivel del límite cementoadamantino. La encía adherida se extiende en dirección apical hacia la unión mucogingival, donde se continúa con la mucosa alveolar. La encía adherida tiene una textura firme, un color rosa coral, y suele mostrar un punteado delicado que le da aspecto de cáscara de naranja, este tipo de mucosa está firmemente adherida al hueso alveolar y cemento subyacentes por medio de fibras conectivas, y es, por lo tanto, relativamente inmóvil en relación con el tejido subyacente. La mucosa alveolar, de color rojo oscuro, ubicada apicalmente del límite cemento adamantino, está unida laxamente al hueso subyacente ^(2,3).

Anatomía Microscópica:

La encía libre comprende todas las estructuras tisulares ubicadas de forma coronal a una línea horizontal que se encuentra en el nivel del límite cementoadamantino. El epitelio que recubre la encía libre puede diferenciarse así: epitelio bucal, que mira hacia la cavidad bucal; epitelio sulcular bucal, que mira hacia el diente sin ponerse en contacto con él y epitelio de inserción, que permite el contacto entre encía y diente. El límite entre el epitelio bucal y el tejido conectivo subyacente sigue un curso

ondulado, las porciones de tejido conectivo que se proyectan en el epitelio reciben el nombre de papilas conectivas y están separadas entre sí por las papilas dérmicas o crestas epiteliales ^(2,3).

El epitelio bucal contiene células productoras de queratina, que comprenden alrededor del 90% del total de las células, y además de éstos otros tres tipos:

1. Melanocitos
2. Células de Langerhans
3. Células inespecíficas

Los *melanocitos* son células sintetizadoras de pigmento, *las células de Langerhans* desempeñan un papel en el mecanismo de defensa de la mucosa bucal, reaccionan iniciando una respuesta inmunológica a los antígenos que están en el proceso de penetrar en el epitelio; *las células inespecíficas* son células que no exhiben las mismas características estructurales de los otros dos tipos de células.

“El epitelio bucal es un epitelio queratinizado, estratificado, escamoso que, según el grado de diferenciación de las células productoras de queratina, puede ser dividido en las siguientes capas celulares:

1. Capa basal (stratum basale o stratum germinativum)
2. Capa espinocelular (stratum spinosum)
3. Capa celular granular (stratum granulosum)
4. Capa celular queratinizada (stratum corneum)”^(2,3)

Las células de la *capa basal* son cilíndricas o cuboides y están en contacto con la membrana basal, estas células tienen la capacidad de dividirse, es decir, experimentan división celular mitótica, y es aquí donde se renueva el epitelio, a esta capa también se le denomina stratum germinativum y puede ser considerada como compartimiento celular progenitor.

Cuando se generan dos células hijas de la división celular, una capa adyacente de células basales “viejas”, resulta empujada hacia la capa espinocelular y comienza como queratocito a atravesar el epitelio. El queratinocito tarda aproximadamente un mes en llegar hasta la capa superficial externa, donde se descama de la capa córnea, en un determinado momento la cantidad de células que se dividen en la capa basal equivale a la cantidad de células que se descaman de la superficie. En condiciones normales existe un equilibrio completo entre la renovación y la descamación de células ^(2,9).

Las células basales se encuentran adyacentes inmediatamente al tejido conectivo y están separadas de este tejido por una membrana basal.

La *capa espinocelular* del epitelio bucal gingival, consta de 10 a 20 capas de células poliédricas relativamente grandes, dotadas de prolongaciones celulares que parecen espinas, estas células están unidas entre si por abundantes desmosomas.

En la *capa granulosa* comienzan a aparecer los cuerpos queratohialinos densos de electrones y los racimos de granos con glucógeno; se cree que estos granos están relacionados con la síntesis de queratina.

La queratinización es un proceso de diferenciación más que de degeneración, es un proceso que requiere energía y depende de células funcionales, es decir, células con núcleo y organelos.

Los componentes tisulares de la región dentogingival alcanzan sus características estructurales en conjunción con la erupción de los dientes, al acercarse el diente en erupción al epitelio bucal, las células de la capa externa del epitelio adamantino reducido, así como las células de la capa basal del epitelio bucal, muestran un aumento de la actividad mitótica. Durante las últimas etapas de la erupción del diente todas las células del epitelio adamantino reducido son remplazados por el epitelio de unión, este epitelio se continua con el epitelio bucal y participa en la adherencia entre diente y encía ^(2, 3, 9).

Tejido Conectivo

El tejido predominante de la encía y el ligamento periodontal es el conectivo, recibe este nombre porque conecta a otros tejidos y los mantiene unidos

Los componentes principales del tejido conectivo son las fibras colágenas (60%), fibroblastos (5%), vasos, nervios y matriz (35%) ⁽⁹⁾.

Células

Los diferentes tipos de células presentes en el tejido conectivo son: fibroblastos, mastocitos, macrófagos, granulocitos neutrófilos, linfocitos y plasmocitos.

El *fibroblasto* es la célula de tejido conectivo que más predomina. Está dedicado a la producción de diversos tipos de fibras e interviene en la síntesis de la matriz de este tejido.

El *mastocito* es responsable de la producción de ciertos componentes de la matriz, produce asimismo sustancias vasoactivas, que pueden afectar a la función del sistema microvascular y controlar el flujo de sangre a través del tejido ⁽⁹⁾.

El *macrófago* tiene diferentes funciones fagocíticas y sintéticas dentro del tejido, abundan en especial en el tejido inflamado, derivan de los monocitos sanguíneos migrados dentro del tejido.

Además de los fibroblastos, mastocitos y macrófagos el tejido conectivo alberga también *células inflamatorias*, tales como: granulocitos neutrófilos, linfocitos y plasmocitos ^(2, 3, 9).

Fibras

Las fibras de tejido conectivo son producidas por los fibroblastos y se pueden dividir en: fibras colágenas, fibras de reticulina, fibras oxitalánicas y fibras elásticas.

Las fibras colágenas predominan en el tejido conectivo y constituyen los componentes más esenciales del periodonto.

Las fibras de reticulina son numerosas en el tejido adyacente a la membrana basal, y también están presentes en grandes cantidades en el tejido conectivo laxo que rodea los vasos sanguíneos.

Las fibras oxitalánicas están presentes en la encía y en el ligamento periodontal.

En el tejido conectivo de la encía y del ligamento periodontal solo hay fibras elásticas con asociación a vasos sanguíneos, sin embargo, son numerosas en el tejido conectivo de la mucosa alveolar.

Muchas de las fibras colágenas de la encía y el ligamento periodontal están distribuidas irregular o aleatoriamente, pero la mayoría tienden a estar dispuestas en grupos a haces con una clara orientación, de acuerdo con su inserción y curso dentro del tejido los haces orientados en la encía pueden dividirse en los siguientes grupos:

- *Fibras circulares*: son haces de fibras que siguen un curso dentro de la encía libre y rodean al diente como un anillo.
- *Fibras dentogingivales*: están incluidas en el cemento de la porción supraalveolar de la raíz y se proyectan desde el cemento con una configuración de abanico hacia el tejido gingival libre de las superficies lingual, facial e interproximal.
- *Fibras dentoperiósticas*: están incluidas en la misma porción del cemento que las fibras dentogingivales, pero siguen un curso apical sobre la cresta ósea vestibular y lingual y terminan en el tejido de la encía adherida.
- *Fibras transeptales*: se extienden entre el cemento supraalveolar de dientes vecinos, corren a través del tabique interdentario y están incluidas en el cemento de dientes adyacentes ^(2, 3, 9).

Los cuatro grupos de haces de fibras colágenas refuerzan la papila interdientaria y proveen la resistencia y el tono que son necesarios para mantener su forma arquitectónica y la integridad de la adherencia dentogingival ^(2, 3, 9).

Matriz

La matriz del tejido conectivo es producida e parte por los fibroblastos, es el medio en el cual están incluidas las células del tejido conectivo y es esencial para el mantenimiento de la función normal del tejido conectivo. Los componentes principales de la matriz del tejido conectivo son macromoléculas de polisacáridos proteínicos ^(2, 3, 9).

Ligamento Periodontal

El ligamento periodontal es un tejido conectivo blando muy vascularizado y celular que rodea los dientes y une el cemento radicular con la lámina dura del hueso alveolar propio. En sentido coronario el ligamento periodontal se continua con la lámina propia de la encía y está separado de ésta por los haces de fibras colágenas que conectan la cresta del hueso alveolar con la raíz.

El diente va unido al hueso por haces de fibras colágenas que pueden ser divididas en los siguientes grupos principales:

- Fibras de la cresta alveolar
- Fibras horizontales
- Fibras oblicuas
- Fibras apicales
- Fibras de la zona interradiculares

La presencia del ligamento periodontal posibilita la distribución y absorción de las fuerzas generadas durante la función masticatoria y en otros contactos dentarios, hacia la apófisis alveolar por la vía del hueso alveolar propio, además es esencial también para la movilidad fisiológica de los dientes, contiene células para la neoformación de fibras, hueso, cemento y sustancia fundamental; debido a que el ligamento periodontal es un tejido muy innervado, posee la capacidad de transmitir sensaciones táctiles, de presión y dolor a la pieza dentaria, además aporta nutrientes al hueso, cemento y encía por medio de los vasos sanguíneos. Las células del ligamento periodontal son: fibroblastos, osteoblastos, cementoblastos, osteoclastos, así como también células epiteliales y células nerviosas ^(2, 3).

Cemento radicular

El cemento es un tejido mineralizado que recubre las superficies radiculares de las piezas dentarias, tiene muchos rasgos en común con el tejido óseo, sin embargo, el cemento no encierra vasos sanguíneos ni linfáticos, no posee inervación, no experimenta reabsorción ni remodelado fisiológicos, pero se caracteriza por estas depositándose continuamente durante toda la vida.

Como otros tejidos mineralizados consta de fibras colágenas incluidas en una matriz orgánica. Su contenido mineral principalmente es hidroxapatita, alrededor de un 65% en peso.

El cemento cumple distintas funciones, se insertan en él las fibras periodontales dirigidas a la raíz y contribuye al proceso de reparación consecutivo a un daño en la superficie radicular.

Se conocen dos tipos de cemento:

- **Cemento primario o cemento acelular**, que se forma conjuntamente con la raíz y la erupción dentaria.
- **Cemento secundario o cemento celular**, que se forma después de la erupción dentaria y en respuesta a las exigencias funcionales ^(2,3).

Hueso Alveolar

La apófisis alveolar, o proceso alveolar, puede ser definida como el tejido óseo de los maxilares, superior e inferior, que forma los alvéolos en donde van alojadas las raíces de las piezas dentarias. La apófisis alveolar se desarrolla conjuntamente con el desarrollo y erupción de los dientes y se reabsorbe gradualmente cuando los dientes se pierden. Junto con el cemento radicular y el ligamento periodontal el hueso alveolar constituye el aparato de inserción de los dientes.

A los fragmentos de hueso que quedan entre un alveolo y otro de los denomina cresta o séptum interdental o interalveolar, y a las porciones óseas que cubren las superficies bucales y linguales, tablas óseas bucales y linguales respectivamente. El hueso alveolar está conformado por dos clases de hueso: hueso compacto y hueso trabeculado.

Hueso Compacto (lámina dura, lámina densa ó corteza ósea) consiste en una cubierta de hueso sólido, compacto, que protege al hueso trabeculado de traumas físicos y químicos.

Hueso Trabeculado (hueso esponjoso, lámina cribosa o trabecular) este tipo de tejido óseo está compuesto por trabéculas óseas que son formadas por osteoblastos, las trabéculas se anastomosan creando una especie de red o malla de hueso.

Las paredes de los alveolos están tapizadas por hueso compacto y el área entre los alveolos, incluida la pared ósea compacta, está ocupada por hueso esponjoso, y ocupa la mayor parte de los tabiques interdentarios.

El hueso esponjoso contiene trabeculas óseas, cuya arquitectura y tamaño están en parte determinados genéticamente y en parte son el resultado de las fuerzas a las cuales están expuestos los dientes durante la función.

El hueso alveolar está en continua renovación en respuesta a las demandas funcionales. Los dientes erupcionan y migran en dirección mesial, durante toda la vida, para compensar la atrición.

La reabsorción del hueso está vinculada siempre a los osteoclastos. Son células gigantes especializadas en la degradación de la matriz mineralizada, que probablemente se generan a partir de los monocitos vasculares^(2.3).

CICATRIZACIÓN-REGENERACIÓN

Se habla de regeneración cuando se logra la recuperación total del tejido lastimado, es decir, el reemplazo de las células perdidas por nuevos elementos celulares de la misma especie. No todos los tejidos son capaces de regenerarse en esta forma, cuando no se logra la regeneración el organismo recurre al proceso de cicatrización, lo cual significa el reemplazo del tejido conectivo bien organizado de cualquier clase por una masa de tejido conectivo con predominio fibroso, que es lo que se conoce como tejido cicatrizal.

El proceso de reparación o cicatrización esta plenamente relacionado con el proceso inflamatorio, ya que se inician en forma simultánea, siendo sus agentes principales el macrófago que limpia la zona y el fibroblasto que reconstruye el daño realizado ^(2,3,9).

MECANISMOS DE CICATRIZACIÓN

La cicatrización puede darse por primera, segunda o tercera intención.

CICATRIZACIÓN POR PRIMERA INTENCIÓN

Se da en lesiones por corte, cuando la pérdida hística es mínima o cuando mediante suturas se pueden aproximar los bordes de la herida, este tipo de cicatrización produce déficit estructural y funcional mínimo y casi no forma cicatrices.

Cuando se utilizan puntos de sutura (seda o hilo de sutura) pueden ser reconocidos como cuerpos extraños y formarse tejido de granulación alrededor de ellos, por lo que se recomienda la remoción de estos una vez lograda la regeneración o cicatrización (aproximadamente una semana).

En una herida quirúrgica limpia el cierre se da en pocas horas por la formación de un coágulo de sangre, la superficie de éste se deshidrata y forma una costra; la continuidad epitelial se restablece en 24-48 horas y el puente fibroblástico no se establece antes de los 3-5 días seguidos a la incisión, la colagenización empieza a aparecer al final de la primera semana. Al completar este proceso se continúa la proliferación progresiva de fibroblastos, acumulación de colágeno y compresión lenta por desvascularización del tejido conectivo recientemente formado el cual llenará los espacios de la incisión ^(2,3,9).

CICATRIZACIÓN POR SEGUNDA INTENCIÓN

Se produce cuando los márgenes de la herida quedan separados y hay pérdida o destrucción de tejidos, el defecto o herida se rellena con tejido de granulación que se remodela irregularmente formando cicatriz.

En la cicatrización por segunda intención se llevan a cabo los siguientes aspectos, a diferencia de la cicatrización por primera intención:

- Mayor pérdida de tejido
- Necesidad de remoción de mayor cantidad de exudado inflamatorio y restos necróticos.
- Formación de cantidades mayores de tejido de granulación.
- Contracción de la herida de superficie
- Mayor pérdida de apéndices dérmicos (pelos, glándulas sudoríparas y sebáceas)
- Lentitud en el proceso reparativo ^(2,3,9).

CICATRIZACIÓN POR TERCERA INTENCIÓN:

Los bordes de la herida también separados, ésta se ha contaminado y retrasa la cicatrización de 4-7 días más y se puede necesitar la aproximación de la lesión mediante rotación de colgajos o injertos ^(2,3,9).

FASES DE LA CICATRIZACIÓN DEL TEJIDO BLANDO:

ETAPA INFLAMATORIA:

La lesión física causa rotura de vasos, lo cual activa el factor Hageman (XII) e inician la cascada de coagulación, agregación plaquetaria y cascada del complemento.

Las células cebadas o mastocitos, presentes en el tejido conjuntivo adyacentes a los vasos sanguíneos, al recibir estímulo de cualquier daño físico liberan gránulos que contienen histamina, heparina y en algunos animales serotonina. La histamina tiene funciones vasodilatadoras y de aumento de la permeabilidad, sumada a la bradicinina proveniente del plasma, las prostaglandinas provenientes del ácido araquidónico de las membranas celulares, y las proteínas C3a y C5a provenientes de la activación de la cascada del complemento, constituyen los mediadores químicos más importantes en el aumento de permeabilidad y calibre vascular ⁽⁹⁾.

Luego se dan fenómenos celulares como aglomeración eritrocitaria en la luz de los vasos, marginación y pavimentación leucocitaria en la pared de los vasos para después producirse el fenómeno de diapédesis, por medio del cual las células blancas atraviesan el endotelio capilar y llegan al área afectada, a realizar su papel de defensa.

Los neutrófilos o polimorfonucleares son las primeras células en migrar de los vasos al tejido afectado, después son extravasados los monocitos convirtiéndose en macrófagos. Estos son los encargados de la limpieza de la lesión, indispensable para que ocurra la regeneración o cicatrización, además libera sustancias quimiotácticas, factores de crecimiento para fibroblastos y células endoteliales que son una llave para la cicatrización.

Otras células presentes en la reacción inflamatoria son los linfocitos B que contribuyen a la producción de anticuerpos y los linfocitos T que producen linfocinas ⁽⁹⁾.

FORMACIÓN DE TEJIDO DE GRANULACIÓN:

Continúa luego de la fase inflamatoria, consta de un grupo denso de macrófagos, fibroblastos y vasos de reciente formación en una matriz edematosa de fibrina residual, fibronectina, glucoproteínas, colágena y glucosaminoglucanos.

Los fibroblastos son células críticas para formar el tejido de granulación, producen colágena, elastina, fibronectina, glucosaminoglucanos y proteasas que intervienen en el desbridamiento místico y la remodelación ^(3,9).

FORMACIÓN DE LA MATRIZ:

Los fibroblastos aparecen en la herida dos días después de la lesión por estimulación de factores del crecimiento derivados de plaquetas junto con la síntesis de colágena.

REMODELACIÓN:

Es la última fase en la cicatrización, comienza al mismo tiempo de la formación del tejido de granulación y persiste de manera progresiva hasta la reepitelización ^(2,3,9).

REINSERCIÓN TISULAR

Se habla de re inserción cuando el paciente ha recibido un procedimiento quirúrgico consistente en levantar un colgajo, que se coloca de nuevo sobre el diente, lográndose el empalme de las fibras periodontales remanentes de la superficies dentaria con las fibras colágenas del colgajo.

Cuando se realiza una cirugía en la cual la herida es aproximada por medio de sutura, se da una cicatrización por segunda intención, en la cual la herida se cubre con un coágulo delgado que empieza a organizarse en las primeras horas de la cirugía. Microscópicamente se observa gran cantidad de fibrina que va a servir de matriz para la migración posterior de las células comprometidas en el procedimiento de la cicatrización ^(2,9).

A los dos días de la cirugía ya se aprecian botones endoteliales que marcan la iniciación de la formación del tejido de granulación. En los primeros días se van formando las ansas de los capilares neoformados que se unen entre sí, además se aprecia proliferación fibroblástica, caracterizada por aumento en la actividad mitótica de los fibroblastos al tercer día. El epitelio inicia su regeneración el primer día, lo cual se demuestra por la actividad mitótica de las células epiteliales que van migrando para cubrir la herida. En la primera semana se epiteliza completamente la herida y se empieza a ver la formación de "rete pegs" nuevas. El epitelio se adhiere a la superficie radicular a los 7-10 días, pero la organización funcional del surco no se aprecia antes de los 28 días. En una técnica quirúrgica de colgajo, se aprecia queratinización del epitelio a la segunda semana y maduración completa del epitelio y del tejido conectivo a las 5 semanas. En animales de experimentación, se ha observado que el epitelio de unión se reconstruye en dos o tres semanas, el epitelio marginal cicatriza en dos semanas, pero el epitelio del surco requiere de 3-5 semanas para cicatrizar. En las primeras 12 horas subsiguientes a la cirugía hay reducción en la actividad cementoblástica y en la continuidad de la capa osteoblástica que recubre el proceso alveolar, hacia el cuarto día se aprecia neoformación ósea y cementogénesis a los 10-15 días ^(3,2,9).

OBJETIVOS

OBJETIVO GENERAL:

Comparar los resultados postoperatorios (regeneración de tejidos blandos, sensibilidad dentaria, resección gingival y bolsas periodontales distales de las segundas molares inferiores) del área intervenida al realizar la técnica de sutura "punto en triángulo" utilizado del lado derecho, con relación a la técnica tradicional "punto simple" en el lado izquierdo, posterior a la cirugía de terceras molares inferiores retenidas en pacientes atendidos en la clínica de cirugía de la Facultad de Odontología de la Universidad de San Carlos de Guatemala durante los meses de junio y julio del año 2005.

OBJETIVOS ESPECÍFICOS:

- Evaluar los resultados postoperatorios con respecto a regeneración de tejidos blandos, sensibilidad dentaria, resección gingival y bolsas periodontales distales de las segundas molares inferiores al haber colocado la técnica de sutura punto simple en la cirugía de terceras molares inferiores retenidas, a los 8 y 40 días después de realizada la intervención.
- Evaluar los resultados postoperatorios con respecto a regeneración de tejidos blandos, sensibilidad dentaria, resección gingival y bolsas periodontales distales de las segundas molares inferiores al haber colocado la técnica de sutura punto en triángulo en la cirugía de terceras molares inferiores retenidas, a los 8 y 40 días después de realizada la intervención.
- Comparar la calidad de regeneración de tejidos blandos en las áreas de las heridas de ambos lados, evaluando presencia o ausencia de síntomas y signos clínicos.
- Comparar la presencia o ausencia de sensibilidad dentaria en las superficies distales de las segundas molares inferiores.
- Comparar el nivel de pérdida de inserción tisular a través de la medición por medio de sondeo de las bolsas periodontales distales y recesión gingival de las segundas molares, a los 40 días de realizada la intervención quirúrgica.
- Comparar la posición del margen gingival distal de las segundas molares inferiores a los 8 y 40 días de realizada la extracción.
- Determinar cual de los dos puntos de sutura obtuvo resultados clínicos postoperatorios más satisfactorios.

HIPÓTESIS

La técnica de sutura "Punto en Triángulo" ofrece mejores resultados que la técnica de sutura "Punto Simple", dando un mejor pronóstico al paciente para la recuperación de la intervención quirúrgica después de la extracción de las terceras molares inferiores retenidas, en cuanto a regeneración de tejidos blandos, sensibilidad dentaria, resección gingival y bolsas periodontales distales de las segundas molares inferiores.

VARIABLES

IDENTIFICACIÓN Y DEFINICIÓN DE VARIABLES:

DEPENDIENTES

Tipo de técnica de sutura: Etapa de la intervención quirúrgica en donde se aproximan los bordes de la herida por medio de diversos materiales.

- Punto de Sutura Simple: sutura con puntos del mismo grosor, los cuales están separados y anudados individualmente.
- Punto de Sutura en Triángulo: sutura única en forma de triángulo que invagina los tejidos.

INDEPENDIENTES

Regeneración de Tejidos Blandos: Reorganización de células, fibras y neoformación de capilares de los tejidos dañados.

Sensibilidad Dentaria: Manifestación propia de las piezas dentales que están vitales y que tienen dentina expuesta. Al aplicar los estímulos se interrogará al paciente, según la escala numérica definirá la intensidad del dolor como leve de 1 a 3, Moderado de 4 a 7 y Severo de 8 a 10.

Bolsas Periodontales: Desplazamiento apical de la inserción epitelial por presencia de irritantes locales.

Recesión Gingival: Desplazamiento apical del margen libre de la encía que contornea la pieza dentaria.

DESCRIPCIÓN DE VARIABLES:

DEPENDIENTES

- Punto de Sutura Simple: sutura con puntos del mismo grosor, los cuales están separados y anudados individualmente, los cuales se realizarán con seda negra 3-0 y aguja cortante, atraumática de medio círculo.
- Punto de Sutura en Triángulo: sutura única en forma de triángulo que invagina los tejidos, la cual se realizará con seda negra 3-0 y aguja cortante, atraumática de medio círculo.

INDEPENDIENTES

Regeneración de Tejidos Blandos: se evaluará: **color** tomando en cuenta si hay presencia de eritema o si es similar a la mucosa adyacente, **edema** observando si hay disminución de la consistencia y aumento del volumen del tamaño de la encía en el área de la herida, **contorno de la encía** tomando como parámetro la unión cemento-esmalte medido con la sonda de Williams exactamente igual a la medición del inicio, **aproximación de los bordes de la herida** observando la unión, cierre o restablecimiento de la herida.

Sensibilidad Dentaria: Cualquier síntoma manifestado por el paciente descubierto durante las pruebas de estimulación térmica, por medio de gutapercha caliente y aplicación de aire con la jeringa triple.

Bolsas Periodontales: Medición del surco gingival de las caras distales de las segundas molares inferiores por medio de la sonda milimétrica de Williams mayor a 3 mm.

Recesión Gingival: Desplazamiento apical del margen libre de la encía que contornea la pieza dentaria, medido con la sonda milimétrica de Williams en las superficies distales de las segundas molares inferiores teniendo como parámetro la unión cemento-esmalte.

MATERIALES Y MÉTODOS

1. Población y Muestra:

La población del presente estudio incluyó a todos los pacientes que asistían a la clínica de Cirugía de la Facultad de Odontología de la Universidad de San Carlos de Guatemala por la extracción quirúrgica de terceras molares retenidas. De éstos se seleccionó a los que requerían cirugía de terceras molares inferiores bilaterales, y luego se tomó la muestra de los pacientes que presentaban dichas piezas en posición mesioangulada, de acuerdo a los criterios establecidos de selección o inclusión. Los 30 pacientes seleccionados con respecto a la posición de las terceras molares según la clasificación de Peel y Gregory, en posición A o B mesioangulada, fueron incluidos en la muestra.

2. Criterios de Selección:

Criterios excluyentes del estudio:

- Pacientes comprometidos sistémicamente como diabetes, hipertensión, problemas hemolíticos y discrasias sanguíneas (con o sin control médico).
- Pacientes con ausencia de alguna de las segundas molares inferiores.
- Presencia de caries distal en cualquiera de las segundas molares inferiores.
- Presencia de una sola tercera molar inferior.
- Ausencia de cresta ósea interproximal entre las piezas 17 y 18, 31 y 32.
- Posición de las terceras molares inferiores en mediana o alta discrepancia al comparar el lado derecho con el lado izquierdo.
- Dificultad de extracción de alguna de las terceras molares inferiores, durante el procedimiento quirúrgico.
- Presencia de infección, alveolo seco o alguna complicación postoperatoria.

Criterios incluyentes del estudio:

- Terceras molares inferiores con discrepancia mínima en cuanto a posición en el maxilar, según clasificación de Peel y Gregory.
- Presencia de Cresta ósea interproximal entre piezas 17 y 18, 31 y 32.
- Presencia bilateral de terceras molares inferiores.
- Presencia bilateral de segundas molares inferiores.
- Segundas molares inferiores libres de caries profunda.

- Paciente en condiciones sistémicas adecuadas.

3. Aspectos de Bioética en Investigación:

A cada paciente se le informó previo al procedimiento que sería parte del estudio, que su permanencia era completamente voluntaria y que si decidía abandonarlo no afectaba de ninguna manera su tratamiento ni su recuperación, se le comunicó que todos los datos que se obtuvieran serían confidenciales y se pidió su aprobación (Ver Anexo 3).

4. Procedimiento:

4.1 Fase Administrativa:

Una vez obtenida la aprobación escrita (firmada) del paciente, se realizó una evaluación previa que incluyó sondeo periodontal de las segundas molares inferiores en la parte distal con el objeto de obtener datos para comparar la evolución del postoperatorio.

Se pidió autorización por escrito al coordinador de la Unidad de cirugía de la Facultad de Odontología de la Universidad de San Carlos de Guatemala para realizar el trabajo de campo del estudio.

4.2 Fase Quirúrgica:

Luego se procedió a realizar la cirugía de terceras molares inferiores retenidas (derecha e izquierda), la cual fue realizada en todos los pacientes por un solo operador, El Dr. José F. Mendoza Cirujano de esta Facultad.

En dicha cirugía se procedió a realizar una incisión envolvente hasta mesial de la primera molar con un colgajo mucoperiostico de espesor total, esta misma incisión se hizo en ambas piezas.

Se tuvo el cuidado de alisar la superficie distal de las segundas molares previo a suturar en caso existiera algún depósito mineralizado restante que no haya podido ser eliminado en el tratamiento periodontal.

Se procedió a hacer el punto de sutura en triángulo en el lado derecho y el punto de sutura simple en el lado opuesto, para esto se utilizó seda negra 3-0 con aguja cortante, atraumática, de medio círculo⁽¹⁾.

A todos los pacientes se le recetó 50 mg. de Diclofenaco Sódico (analgésico antiinflamatorio) cada ocho horas durante tres días.

4.3 Fase Postquirúrgica:

El paciente fue evaluado dos veces, y los datos se recolectaron en una ficha; la primera evaluación se hizo una semana después del procedimiento quirúrgico, al momento de eliminar la sutura, para evaluar: **1. Regeneración de tejidos blandos**, tomando en cuenta: **color** (presencia o ausencia de eritema), **edema** (presencia o ausencia de edema local), **contorno de la encía** (tomando como parámetro la unión cemento-esmalte medida con sonda milimétrica de Williams), **aproximación de los bordes de la herida** (por medio de unión, cierre o restablecimiento de la herida), e **integridad de la mucosa** (similar o no a la mucosa vecina), **2. Sensibilidad dentaria** utilizando cambios térmicos (estimulo frío y caliente) y aplicación de aire; para el registro de estos datos se utilizó la tabla análoga visual del dolor, preguntándole al paciente, según la escala numérica, la sensibilidad provocada. La segunda evaluación se llevó a cabo 40 días después de la intervención, y en ella se evaluó de nuevo **Regeneración tisular** y **Sensibilidad dentaria** tomando en cuenta los mismos parámetros de la primera evaluación, además se evaluó el nivel de **Inserción tisular** a través de la medición de las bolsas periodontales distales de la segunda molar inferior por medio de la sonda de Williams calibrada en milímetros. Posteriormente se hizo la recolección de los datos obtenidos en las fichas y luego se realizó un recuento estadístico de frecuencia de los datos que aportó el estudio.

RESULTADOS

Los resultados postoperatorios de la comparación de la primera evaluación demostraron lo siguiente: con respecto a la regeneración de tejidos blandos en el sitio donde se colocó el punto simple se encontró que en el 90% (n=27/30) había eritema y en el sitio en que se colocó el punto en triángulo se presentó en el 53.33% (n=16/30). Se encontró edema local en el 46.67% (n=14/30) con punto simple y en el 20% (n=6/30) con punto en triángulo. Hubo una adecuada aproximación de los bordes de la herida únicamente en el 36.67% (n=11/30) con punto simple y en el 80% (n=24/30) con punto en triángulo. El epitelio fue similar al tejido vecino en el 73.33%(22 casos) con punto simple y en el 96.67% (n=29/30) con punto en triángulo (Ver Cuadro No. 1).

La posición del margen gingival con respecto a la unión cemento-esmalte se encontró de la siguiente manera: a nivel de la unión en el 60% (n=18/30) con punto simple y en el 83.33% (n=25/30) con punto en triángulo; se encontró resección gingival en el 33.33% (n=10/30) con punto simple y en el 16.66% (n=5/30) con punto en triángulo; y el margen estaba por arriba de la unión en el 6.66% (n=2/30) con punto simple y en un 0% (n=0/30) con punto en triángulo (Ver Cuadro No. 2).

Respecto a sensibilidad dentaria se presentó al estímulo frío, sintomatología de tipo leve en el 63.33% (n=19/30) con punto simple y en el 86.67% (n=26/30) con punto en triángulo, sensibilidad de tipo moderada en el 26.67% (n=8/30) con punto simple y en el 10% (n=3/30) con punto en triángulo y de tipo severa no se presentó ningún caso (Ver Cuadro No.3).

La sensibilidad al calor fue percibida de la siguiente manera: sintomatología de tipo leve en el 70% (n=21/30) con punto simple y en el 50% (n=15/30) con punto en triángulo, de tipo moderado en el 13.33% (n=4/30) con punto simple y en el 10%(n=3/30) con punto en triángulo, ningún paciente manifestó sensibilidad dentaria de tipo severo en ambos sitios (Ver Cuadro No.4).

La sensibilidad al aire se manifestó así: la sintomatología de tipo leve se encontró en el 56.67% (n=17/30) con punto simple y en el 86.67% (n=26/30) con punto en triángulo, de tipo moderada en el 43.33% (n=13/30) con punto simple y en el 3.33% (n=1/30) con punto en triángulo; y de tipo severo en el sitio en donde se colocó el punto simple no hubo ningún caso y en el lado opuesto se presentó en el 10% (n=3/30) (Ver Cuadro No. 5).

En la segunda evaluación los resultados reflejaron lo siguiente: respecto a la regeneración de tejidos se encontró con eritema en el área únicamente el 3.33% (n=1/30) en el sitio en donde se colocó el punto simple y en ningún caso en el lado opuesto, no se encontró edema en ningún caso en ambos lados, la herida estaba adecuadamente aproximada en el 50% (n=15/30) con punto simple y en el 76.67% (n=23/30) con punto en triángulo; el epitelio se mostró similar al epitelio vecino en el 93.33% (n=28/30) con punto simple y en el 96.67% (n=29/30) con punto en triángulo, ya que se encontró un caso con una textura diferente no relacionada con los signos clínicos de inflamación (Ver Cuadro No. 6).

La posición del margen gingival a nivel distal de las segundas molares inferiores se encontró a nivel de la unión cemento-esmalte en el 36.67% (n=11/30) con punto simple y en el 80% (n=24/30) con punto en triángulo, por debajo de la unión cemento-esmalte en el 60% (n=18/30) con punto simple y 16.67% (n=5/30) con punto en triángulo, por arriba de la unión cemento-esmalte en el 3.33% (n=1/30) en ambos lados (Ver Cuadro No. 7).

En cuanto a sensibilidad dentaria se encontró al aplicar el estímulo frío el 53.33% (n=16/30) con punto simple y el 80% (n=24/30) con punto en triángulo refirieron molestia leve, en el 26.67% (n=8/30) con punto simple y en el 3.33% (n=1/30) con punto en triángulo la molestia fue moderada y en ninguno de los casos la molestia fue severa (Ver Cuadro No. 8).

Con el estímulo caliente se encontró lo siguiente: sensibilidad leve en el 43.33% (n=13/30) con punto simple y 26.67% (n=8/30) con punto en triángulo, sensibilidad moderada con un 3.33% (n=1/30) en ambos lados y ningún caso reportado con sensibilidad severa (Ver Cuadro No. 9).

En el estímulo de aire la sintomatología se presentó de la siguiente manera: como leve un 60% (n=18/30) con punto simple y 80% (n=24/30) con punto en triángulo, como moderado un 30% (n=9/30) con punto simple y 13.33% (n=4/30) con punto en triángulo, como severo únicamente 3.33% (n=1/30) con punto simple y ningún caso con punto en triángulo (Ver Cuadro No. 10).

En la última evaluación se midió el nivel de inserción tisular y los resultados fueron los siguientes: en el sitio en donde se colocó el punto simple el 40% (n=12/30) presentó una bolsa periodontal, encontrándose de 3-4mm. 9 casos, de 5-6mm. 2 casos y de mayor a 7mm. 1 caso. En el sitio en donde se colocó el punto en triángulo el 23.33%(7 casos) presentaron bolsa periodontal,

encontrándose de 3-4mm. 6 casos, de 5-6mm. 1 caso y mayor a 7mm. ningún caso (Ver Cuadro No. 11).

Cuadro No. 1

Características clínicas de regeneración de tejidos blandos a los 8 días de realizadas 30 cirugías de terceras molares inferiores retenidas bilaterales utilizando punto simple de un lado y punto en triángulo del lado opuesto.

Características clínicas de Regeneración de tejidos blandos	PUNTO SIMPLE				PUNTO EN TRIÁNGULO			
	Presencia		Ausencia		Presencia		Ausencia	
	casos	%	casos	%	casos	%	casos	%
eritema	27	90,00	3	10,00	16	53,33	14	46,67
edema	14	46,67	16	53,33	6	20,00	24	80,00
Aproximación de los bordes de la herida	11	36,67	19	63,33	24	80,00	6	20,00
Epitelio similar al tejido vecino	22	73,33	8	26,67	29	96,67	1	3,33

Fuente: Ficha de recolección de datos

Cuadro No. 2

Posición del margen gingival a nivel distal de las segundas molares inferiores a los 8 días de realizadas 30 cirugías de terceras molares inferiores retenidas bilaterales utilizando el punto simple de un lado y punto en triángulo del lado opuesto.

Posición del margen gingival	PUNTO SIMPLE		PUNTO EN TRIÁNGULO	
	casos	%	casos	%
A nivel de la unión cemento-esmalte	18	60,00	25	83,33
Por arriba de la unión cemento-esmalte	2	6,67	0	0,00
Por debajo de la unión cemento-esmalte	10	33,33	5	16,67
Total	30	100,00	30	100,00

Fuente: Ficha de recolección de datos

Cuadro No. 3

Sensibilidad dentaria al frío en la parte distal de las segundas molares inferiores a los 8 días de realizadas 30 cirugías de terceras molares inferiores retenidas bilaterales utilizando el punto simple de un lado y punto en triángulo del lado opuesto.

Sensibilidad dentaria	PUNTO SIMPLE		PUNTO EN TRIÁNGULO	
	casos	%	casos	%
Leve	19	63,33	24	80,00
Moderado	8	26,67	1	3,33
Severo	0	0	0	0
No presentó	3	10,00	5	16,67
Total	30	100,00	30	100,00

Fuente: Ficha de recolección de datos

Cuadro No. 4

Sensibilidad dentaria al calor en la parte distal de las segundas molares inferiores a los 8 días de realizadas 30 cirugías de terceras molares inferiores retenidas bilaterales utilizando el punto simple de un lado y punto en triángulo del lado opuesto.

Sensibilidad dentaria	PUNTO SIMPLE		PUNTO EN TRIÁNGULO	
	casos	%	casos	%
Leve	21	70,00	15	50,00
Moderado	4	13,33	3	10,00
Severo	0	0	0	0
No presentó	5	16,67	12	40,00
Total	30	100,00	30	100,00

Fuente: Ficha de recolección de datos

Cuadro No. 5

Sensibilidad dentaria al aire en la parte distal de las segundas molares inferiores a los 8 días de realizadas 30 cirugías de terceras molares inferiores retenidas bilaterales utilizando el punto simple de un lado y punto en triángulo del lado opuesto.

Sensibilidad dentaria	PUNTO SIMPLE		PUNTO EN TRIÁNGULO	
	casos	%	casos	%
Leve	17	56,67	26	86,67
Moderado	13	43,33	1	3,33
Severo	0	0	3	10
No presentó	0	0,00	0	0,00
Total	30	100,00	30	100,00

Fuente: Ficha de recolección de datos

Cuadro No. 6

Características clínicas de regeneración de tejidos blandos a los 40 días de realizadas 30 cirugías de terceras molares inferiores retenidas bilaterales utilizando punto simple de un lado y punto en triángulo del lado opuesto.

Características clínicas de Regeneración de tejidos blandos	PUNTO SIMPLE				PUNTO EN TRIÁNGULO			
	Presencia		Ausencia		Presencia		Ausencia	
	casos	%	casos	%	casos	%	casos	%
eritema	1	3,33	29	96,67	0	0,00	30	100,00
edema	0	0,00	30	100,00	0	0,00	30	100,00
Aproximación de los bordes de la herida	15	50,00	15	50,00	23	76,67	7	23,33
Epitelio similar al tejido vecino	28	93,33	2	6,67	29	96,67	1	3,33

Fuente: Ficha de recolección de datos

Cuadro No. 7

Posición del margen gingival a nivel distal de las segundas molares inferiores a los 40 días de realizadas 30 cirugías de terceras molares inferiores retenidas bilaterales utilizando el punto simple de un lado y punto en triángulo del lado opuesto.

Posición del margen gingival	PUNTO SIMPLE		PUNTO EN TRIANGULO	
	casos	%	casos	%
A nivel de la unión cemento-esmalte	11	36,67	24	80,00
Por arriba de la unión cemento-esmalte	1	3,33	1	3,33
Por debajo de la unión cemento-esmalte	18	60,00	5	16,67
Total	30	100,00	30	100,00

Fuente: Ficha de recolección de datos

Cuadro No. 8

Sensibilidad dentaria al frío en la parte distal de las segundas molares inferiores a los 8 días de realizadas 30 cirugías de terceras molares inferiores retenidas bilaterales utilizando el punto simple de un lado y punto en triángulo del lado opuesto.

Sensibilidad dentaria	PUNTO SIMPLE		PUNTO EN TRIANGULO	
	casos	%	casos	%
Leve	16	53,33	24	80,00
Moderado	8	26,67	1	3,33
Severo	0	0	0	0
No presentó	6	20,00	5	16,67
Total	30	100,00	30	100,00

Fuente: Ficha de recolección de datos

Cuadro No. 9

Sensibilidad dentaria al calor en la parte distal de las segundas molares inferiores a los 8 días de realizadas 30 cirugías de terceras molares inferiores retenidas bilaterales utilizando el punto simple de un lado y punto en triángulo del lado opuesto.

Sensibilidad dentaria	PUNTO SIMPLE		PUNTO EN TRIÁNGULO	
	casos	%	casos	%
Leve	13	43,33	8	26,67
Moderado	1	3,33	1	3,33
Severo	0	0	0	0
No presentó	16	53,33	21	70,00
Total	30	100,00	30	100,00

Fuente: Ficha de recolección de datos

Cuadro No. 10

Sensibilidad dentaria al aire en la parte distal de las segundas molares inferiores a los 8 días de realizadas 30 cirugías de terceras molares inferiores retenidas bilaterales utilizando el punto simple de un lado y punto en triángulo del lado opuesto.

Sensibilidad dentaria	PUNTO SIMPLE		PUNTO EN TRIÁNGULO	
	casos	%	casos	%
Leve	18	60,00	24	80,00
Moderado	9	30,00	4	13,33
Severo	1	3,33	0	0
No presentó	2	6,67	2	6,67
Total	30	100,00	30	100,00

Fuente: Ficha de recolección de datos

Cuadro No. 11

Presencia de bolsa periodontal en la parte distal de las segundas molares inferiores a los 40 días de realizadas 30 cirugías de terceras molares inferiores retenidas bilaterales utilizando el punto simple de un lado y el punto en triángulo del lado opuesto.

Bolsa periodontal	PUNTO SIMPLE		PUNTO EN TRIÁNGULO	
	casos	%	casos	%
3 a 4mm.	9	30	6	20,00
5 a 6mm.	2	6,67	1	3,33
7mm. <	1	3,33	0	0
No presentó	18	60,00	23	76,67
Total	30	100,00	30	100,00

Fuente: Ficha de recolección de datos

DISCUSIÓN DE RESULTADOS

Los resultados demuestran que existió diferencia en la cicatrización de la herida quirúrgica, mostrando mejores resultados en la regeneración de los tejidos blandos del lado en que se utilizó el punto en triángulo comparándolo con el sitio en que se colocó punto simple. El sitio en donde se colocó el punto en triángulo presentó un mejor reposicionamiento de la encía que rodea a la pieza dental vecina al sitio quirúrgico ya que no se observó recesión gingival en la mayoría de los casos.

La sensibilidad dentaria se manifestó en los dos sitios, diferenciándose en el grado de intensidad. En el estímulo frío se manifestó, en el sitio en que se utilizó el punto simple, entre leve y moderado, y en el lado del punto en triángulo, en su mayoría como leve. Con el estímulo al calor el comportamiento fue similar ya que en el sitio del punto simple se manifestó entre leve y moderado y el lado opuesto en su mayoría fue leve, no reportándose ningún caso como severo. El estímulo de aire se manifestó entre leve y moderado en el sitio del punto simple y leve en su mayoría en el lugar del punto en triángulo, encontrando un porcentaje bajo de manifestación severa en el punto simple. En los tres estímulos se encontró una disminución en severidad con respecto a la primera evaluación.

En cuanto al nivel de inserción tisular se encontró que en el sitio en donde se colocó el punto en triángulo hubo un mejor comportamiento ya que se encontró adosamiento y reposicionamiento adecuado del tejido, presentando, en su mayoría, un surco gingival de medidas normales.

Esto puede deber principalmente a que el punto en triángulo permitió que existiera invaginación y adecuada reposición de los tejidos periféricos de los segundos molares inferiores, además el punto es sencillo de realizar y no necesita demasiado manejo de los colgajos, lo que permite que haya una mejor cicatrización del área.

CONCLUSIONES

En base a los resultados obtenidos en este estudio, se concluye lo siguiente:

1. Se acepta la Hipótesis: la técnica de sutura "Punto en Triángulo" ofrece mejores resultados que la técnica de sutura "Punto Simple". dando un mejor pronóstico al paciente para la recuperación de la intervención quirúrgica después de la extracción de las terceras molares inferiores retenidas, en cuanto a regeneración de tejidos blandos, sensibilidad dentaria, resección gingival y bolsas periodontales distales de las segundas molares inferiores
2. En el sitio donde se colocó el punto simple los resultados postoperatorios reflejaron que hubo una regeneración de tejidos blandos tardía, ya que se encontró en el 50%(15 casos) una inadecuada aproximación de los bordes de la herida y en la mayoría de los casos recesión gingival.
3. En la segunda evaluación del sitio donde se colocó el punto simple, en la mayoría de los casos el epitelio se presentó similar al tejido vecino, con ausencia de edema local y un porcentaje bajo de eritema.
4. En la sensibilidad dentaria, en el sitio del punto simple, se encontró que los estímulos fueron percibidos con sintomatología entre leve y moderada y hubo bolsa periodontal en el 40% (n=12/30).
5. En el sitio donde se colocó el punto en triángulo los resultados postoperatorios reflejaron que hubo una regeneración de tejidos blandos adecuada, con ausencia de edema y eritema y la herida estuvo en la mayoría de los casos bien aproximada.
6. En cuanto a sensibilidad, en el sitio en que se aplicó el punto en triángulo, los estímulos fueron percibidos en la mayoría de los casos con sintomatología leve y se encontró en el 23.33% (n=7/30) bolsa periodontal.

7. La calidad de la regeneración de tejidos blandos fue mejor en el sitio donde se aplicó el punto en triángulo comparado con los resultados de los sitios con punto simple.
8. La sensibilidad dentaria se presentó en menor escala en el sitio del punto en triángulo, en el lado en que se utilizó punto simple la sintomatología fue entre leve y moderada, comparada con el lado opuesto en que la sintomatología fue en su mayoría leve.
9. El nivel de inserción tisular se encontró deficiente en un porcentaje mayor en el sitio donde se aplicó el punto simple comparado con el lado opuesto.
10. La recesión gingival fue mayor en los casos aproximados con punto simple (60%) comparado con el lado opuesto (16.67%).
11. El lado en que se colocó el punto en triángulo hubo una mejor regeneración de tejidos blandos, una respuesta menor a la sensibilidad, menor recesión gingival y mejor reposicionamiento del tejido a nivel distal de las segundas molares inferiores por lo que obtuvo resultados postoperatorios más satisfactorios para el odontólogo y con menor sintomatología para el paciente


RECOMENDACIONES

En este estudio se recomienda:

1. Realizar estudios similares que investiguen los resultados postoperatorios al realizar la técnica de sutura en triángulo con un material de sutura reabsorbible y con diferente posición de terceras molares retenidas.
2. Capacitar al personal Docente de Cirugía para la práctica del punto de Sutura en Triángulo en el quirófano de la Facultad de Odontología.
3. Realizar estudios de nuevas técnicas para implementarlas en el área de cirugía ya que existen muchos avances en la ciencia que simplifican el trabajo y prometen mejores resultados.
4. Agregar al programa de Cirugía y Farmacología II la metodología para la enseñanza del punto de sutura en Triángulo y elaborar material de apoyo para realizar la didáctica del mismo.

BIBLIOGRAFÍA


1. Archundia García, A. (1994). **Educación quirúrgica para el estudiante de ciencias de la salud**. México: Méndez. pp. 208-223.
2. Barrios, G. et al. (1993). **Odontología: su fundamento biológico**. Bogotá, Colombia: Grass y Atros. pp. 92, 808.
3. Carranza, F. A. Jr. (1993). **Periodontología clínica de Glickman**. Trad. Laura Elías Urdapilleta, Enriqueta Cerón Rossainz. 7 ed. México: Interamericana. 1084p.
4. Durante Avellanal, C. (1946). **Cirugía odontomaxilar**. Buenos Aires: Ediar. 105-112.
5. Estrada Fión, D. A. (2000). **Evaluación y clasificación de terceros molares retenidos, superiores e inferiores, de acuerdo a una nueva clasificación que toma en cuenta la posición coronal y estado radicular en una muestra de pacientes mayores de 18 años de edad que asisten a la consulta externa del departamento de estomatología del hospital Roosevelt**. Tesis (Lic. Cirujano Dentista). Guatemala: Universidad de San Carlos, Facultad de Odontología. pp. 24-25.
6. Genco, R. J.; Goldman, H. M. y Cohen, D. W. editores. (1993). **Periodoncia**. Trad. Claudia P. Cervera Pineda, Rossana Senties Castelló. México: McGraw-Hill Interamericana. pp. 600-601.
7. Howard W. (1998). **Wisdom teeth extraction**. (en línea). Estados Unidos: Consultado el 20 de En. 2003. Disponible en: <http://www.agd.org/consumer/facts/3molar.html>
8. Kruger, G. O. (1986). **Cirugía buco-maxilofacial**. Trad. Roberto Jorge Porter. 5 ed. Buenos Aires: Médica Panamericana. 685p.
9. Lindhe, J. (1992). **Periodontología clínica**. Trad. Jorge Frydman. 2 ed. Buenos Aires: Médica Panamericana. pp. 19-59.



10. Portillo Pazos, A. M. (2000). **Estudio comparativo sobre la eficacia del uso de Ibuprofen y Piroxicam en procedimientos de exodoncia de molares inferiores (primer, segundo y tercer eruptado), para el control del dolor y la inflamación postoperatoria en pacientes que consultan la clínica de exodoncia de la Facultad de Odontología de la Universidad de San Carlos de Guatemala.** Tesis (Lic. Cirujano Dentista). Guatemala: Universidad de San Carlos, Facultad de Odontología. pp. 18-22.

11. Raspall, G. (1997). **Cirugía maxilofacial: patología quirúrgica de la cara boca, cabeza y cuello.** Madrid, España: Médica Panamericana. 515p.

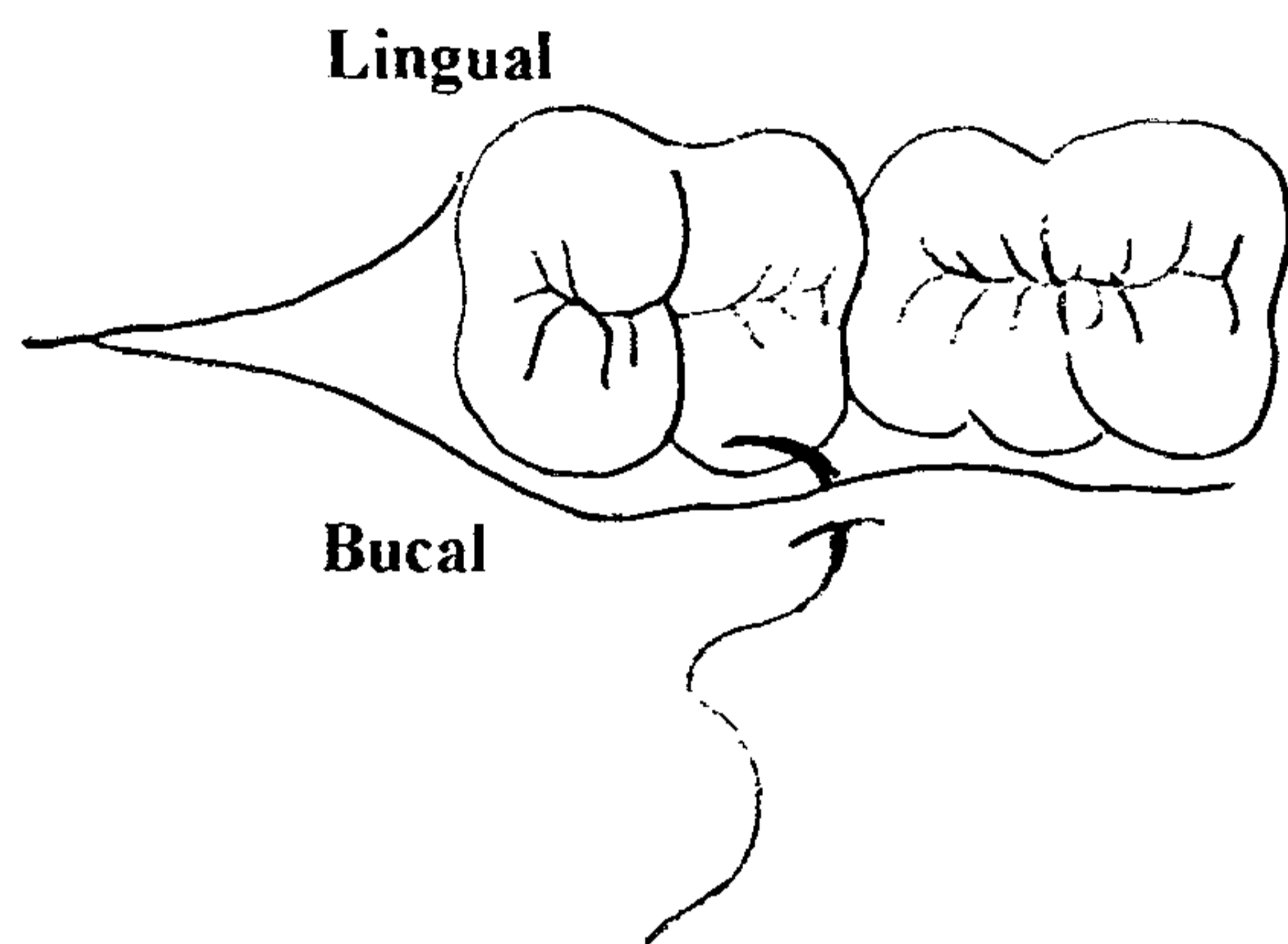
12. _____ et al. (1994). **Cirugía oral.** Madrid: Médica Panamericana. 396p.



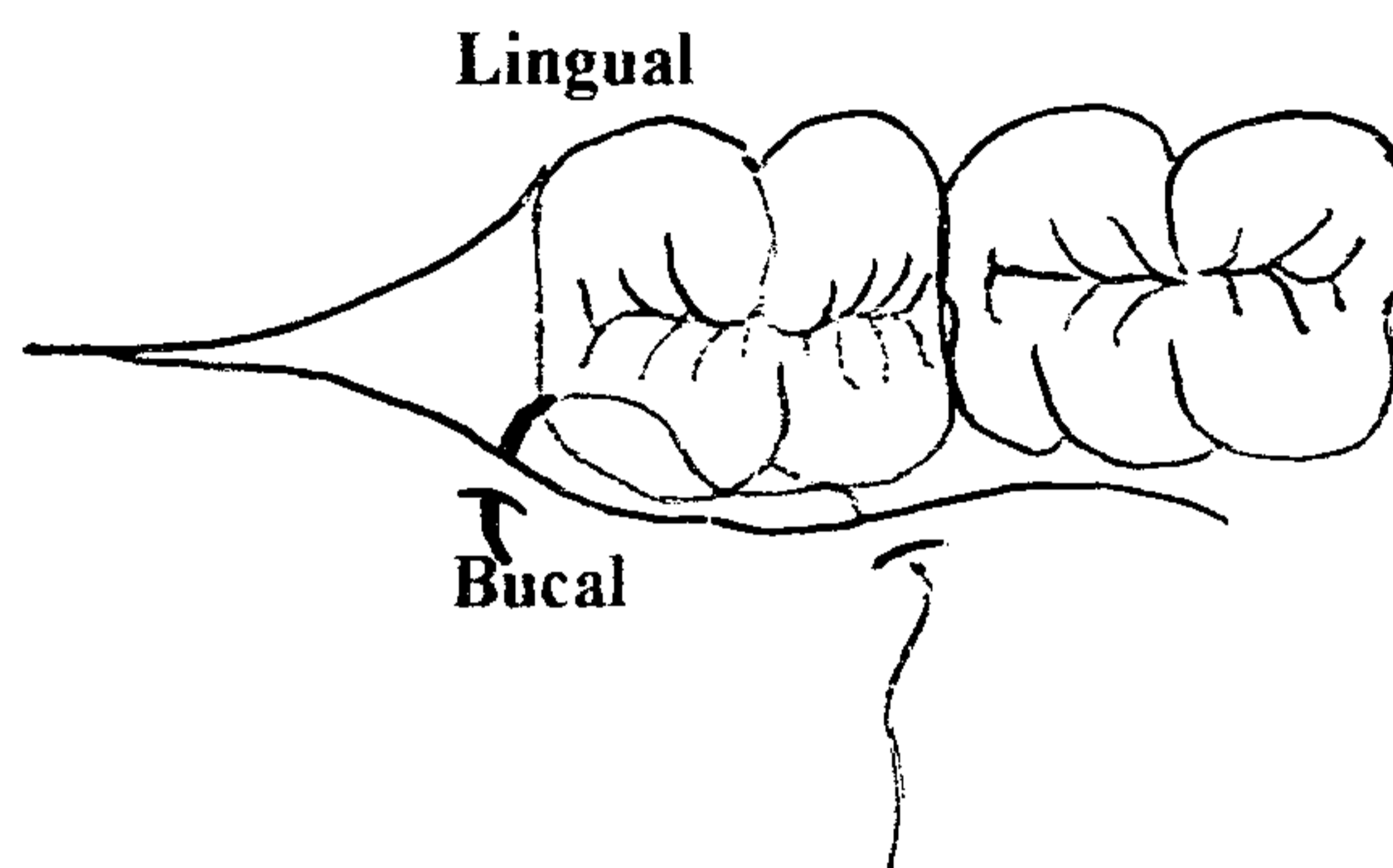
Anexos

ANEXO No. 1
PUNTO EN TRIÁNGULO

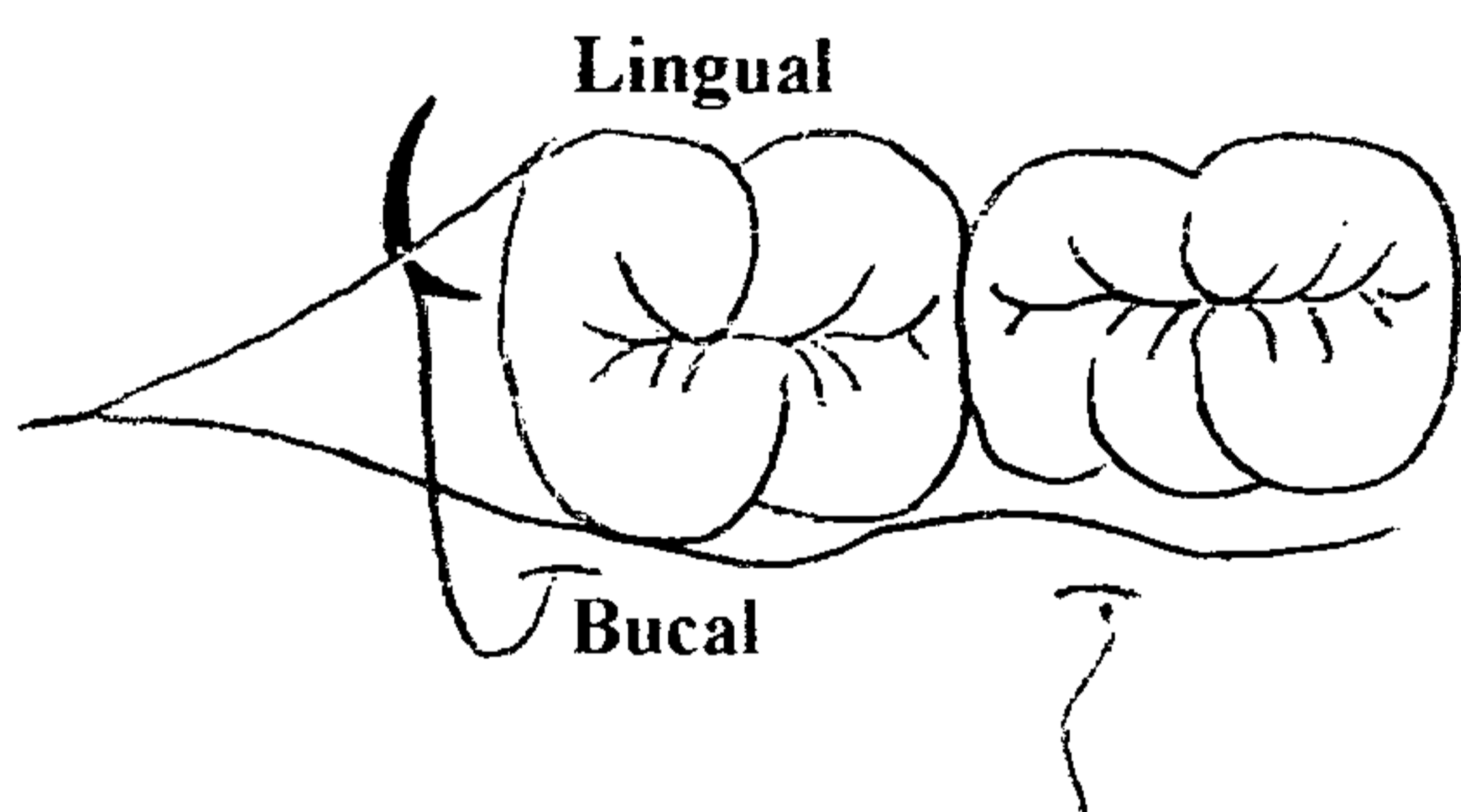
PASO No.1



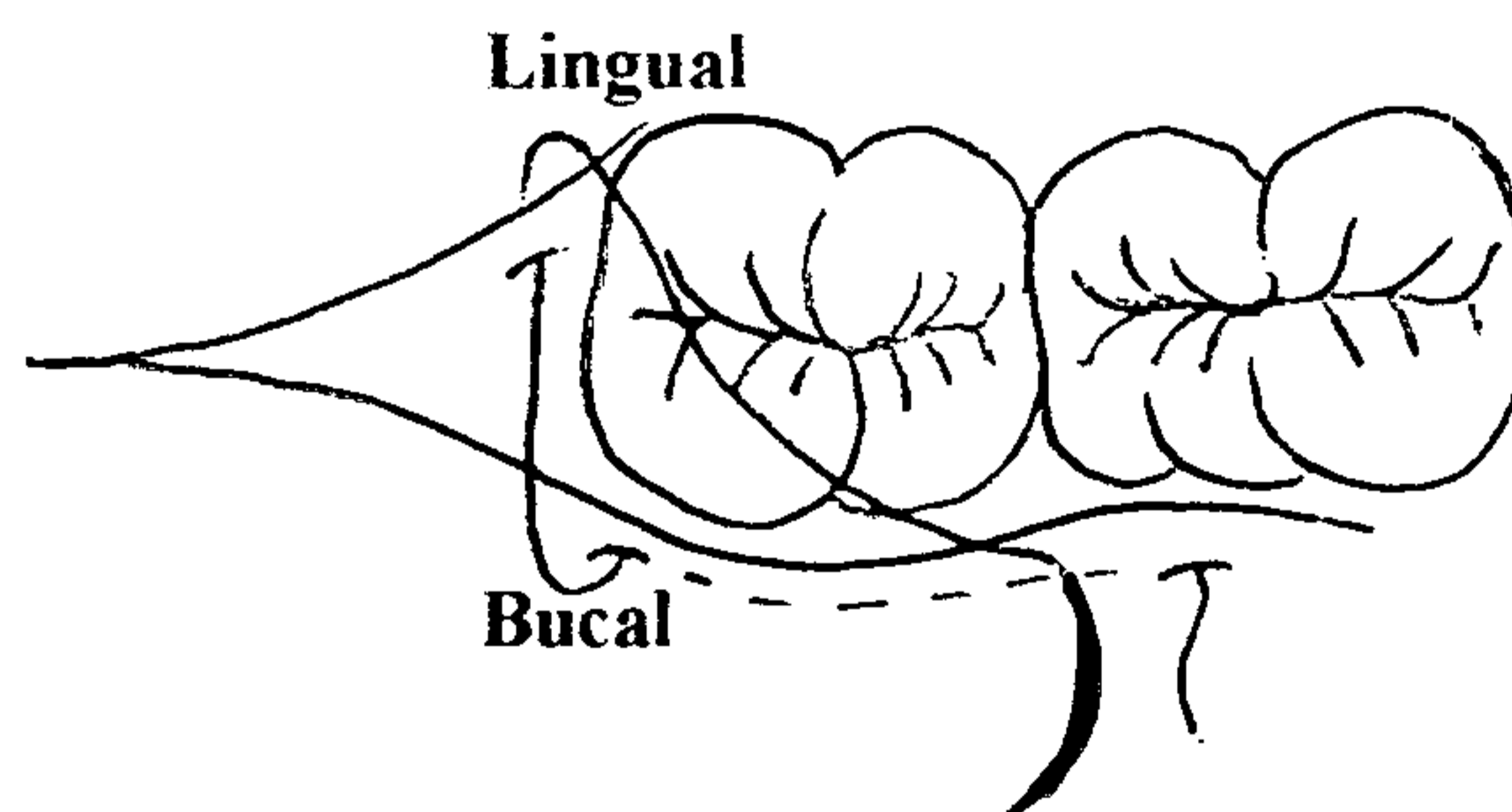
PASO No.2



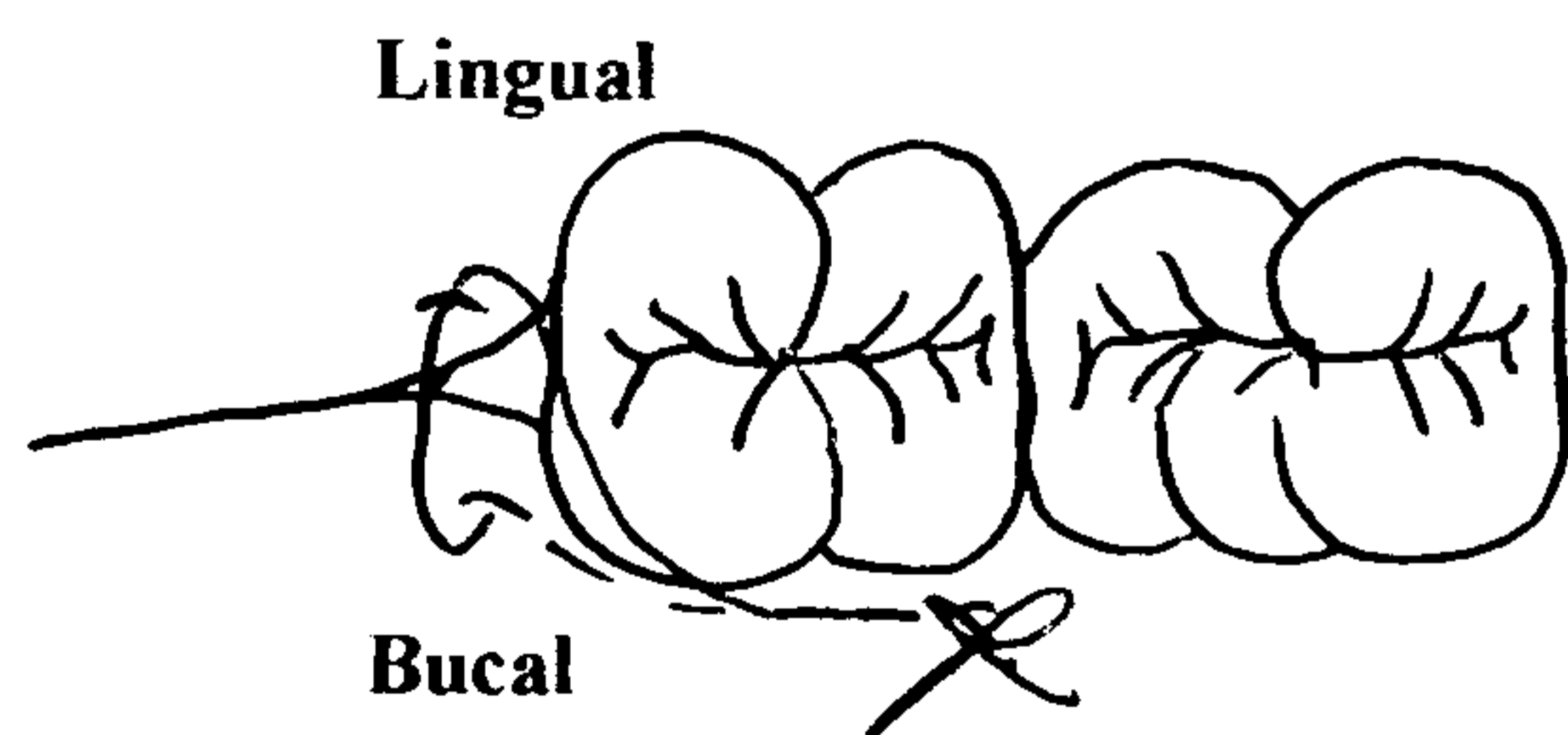
PASO No.3



PASO No.4



PASO No.5



ANEXO No. 2

FICHA DE RECOLECCIÓN DE DATOS

Nombre del paciente: _____

Edad: _____ Fecha de la intervención quirúrgica: _____

Evaluación del paciente: _____ Sondeo al inicio: 3.7 _____ 4.7 _____

Primera Evaluación
A los 8 días
Fecha

1. REGENERACIÓN DE TEJIDOS BLANDOS

FUNTO SIMPLE

FUNTO EN TRIANGULO

1.1 Color

1.1.1 Presencia de eritema en el área de la herida

Si	No
----	----

Si	No
----	----

1.2 Edema

1.2.1 Presencia de edema local

Si	No
----	----

Si	No
----	----

1.3 Posición del Margen gingival a nivel distal de la segunda molar inferior:

FUNTO SIMPLE

A nivel de la unión cemento-esmalte	
Por arriba de la unión cemento-esmalte	
Por debajo de la unión cemento-esmalte	mm.

FUNTO EN TRIANGULO

A nivel de la unión cemento-esmalte	
Por arriba de la unión cemento-esmalte	
Por debajo de la unión cemento-esmalte	mm.

FUNTO SIMPLE

FUNTO EN TRIANGULO

1.4 Aproximación de los bordes de la herida

Si	No
----	----

Si	No
----	----

1.5 Integridad del epitelio:

1.5.1 Similar al tejido vecino

Si	No
----	----

Si	No
----	----

2. SENSIBILIDAD

2.1 Al frío

FUNTO SIMPLE

Leve	Moderado	Severo
1	3	7
10		

FUNTO EN TRIANGULO

Leve	Moderado	Severo
1	3	7
10		

2.2 Al calor

Leve	Moderado	Severo
1	3	7
10		

Leve	Moderado	Severo
1	3	7
10		

2.3 Aire

Leve	Moderado	Severo
1	3	7
10		

Leve	Moderado	Severo
1	3	7
10		

Segunda Evaluación
A los 40 días
Fecha

3. REGENERACIÓN DE TEJIDOS BLANDOS

PUNTO SIMPLE

PUNTO EN TRIANGULO

3.1 Color

3.1.1 Presencia de eritema en el área de la herida

Sí	No
----	----

Sí	No
----	----

3.2 Edema

3.2.1 Presencia de edema local

Sí	No
----	----

Sí	No
----	----

3.3 Posición del Margen gingival a nivel distal de la segunda molar inferior:

PUNTO SIMPLE

A nivel de la unión cemento-esmalte	
Por arriba de la unión cemento-esmalte	
Por debajo de la unión cemento-esmalte	mm.

PUNTO EN TRIANGULO

A nivel de la unión cemento-esmalte	
Por arriba de la unión cemento-esmalte	
Por debajo de la unión cemento-esmalte	mm.

PUNTO SIMPLE

PUNTO EN TRIANGULO

3.4 Aproximación de los bordes de la herida

Sí	No
----	----

Sí	No
----	----

3.5 Integridad del epitelio:

1.5.1 Similar al tejido vecino

Sí	No
----	----

Sí	No
----	----

4. SENSIBILIDAD

4.1 Al frío

PUNTO SIMPLE

Leve	Moderado	Severo
1	3	7
10		

PUNTO EN TRIANGULO

Leve	Moderado	Severo
1	3	7
10		

4.2 Al calor

Leve	Moderado	Severo
1	3	7
10		

Leve	Moderado	Severo
1	3	7
10		

4.3 Aire

Leve	Moderado	Severo
1	3	7
10		

Leve	Moderado	Severo
1	3	7
10		

5. NIVEL DE INSERCIÓN TISULAR

3.3 Sondeo Periodontal

PUNTO SIMPLE

Pieza	Sondeo en mm.	Bolsa periodontal

PUNTO EN TRIANGULO

Pieza	Sondeo en mm.	Bolsa periodontal

ANEXO No. 3

AUTORIZACIÓN DEL PACIENTE

La Universidad de San Carlos de Guatemala, por medio de la Facultad de Odontología y el Área Médico Quirúrgica, lleva a cabo la investigación titulada "ESTUDIO CLÍNICO COMPARATIVO DE LOS RESULTADOS DE LA TÉCNICA DE SUTURA "PUNTO EN TRIÁNGULO" CON RELACIÓN A LA TÉCNICA TRADICIONAL "PUNTO SIMPLE". POSTERIOR A LA INTERVENCIÓN QUIRÚRGICA DE TERCERAS MOLARES INFERIORES RETENIDAS EN 30 PACIENTES ATENDIDOS EN LA CLÍNICA DE CIRUGÍA DE LA FACULTAD DE ODONTOLOGÍA DE LA UNIVERSIDAD DE SAN CARLOS DE GUATEMALA, DURANTE LOS MESES DE JUNIO A AGOSTO DE 2005." este estudio servirá como tesis para obtener el título de Cirujano Dentista a la Odontóloga Practicante Luisa María García Godoy.

La investigación se realiza con el objeto comparar la diferencia de resultados al realizar dos tipos de puntos de sutura y se evaluará como evoluciona la herida.

El estudio se realiza en la clínica de cirugía con los pacientes que asisten por la operación de las terceras molares (cordales) y consiste en: después de la operación el Doctor hará un punto de sutura en un lado (derecho) y otro punto diferente del otro lado (izquierdo), a usted como paciente se le dará la guía de instrucciones a seguir después de el procedimiento utilizada por esta clínica, luego se examinará el área de la cirugía al momento de retirar la sutura (7 días después) para hacer las evaluaciones necesarias y posteriormente se le citará a los 40 días para obtener los datos complementarios de la investigación.

Durante el estudio no se ingerirá ningún medicamento, solamente se efectuará un sondeo de las bolsas periodontales por medio de la sonda de Williams, y los demás datos se obtendrán por medio de inspección visual y síntomas referidos por usted mismo. El ser parte del estudio no tendrá ningún costo adicional al precio de la cirugía. Su participación es totalmente voluntaria.

Por este medio, Yo _____ estoy enterado(a) de todo el procedimiento que se realizará, y por medio de mi firma o huella digital confirmo que se me ha explicado satisfactoriamente el contenido de este consentimiento y de los procedimientos clínicos que se contemplan. Con mi firma y nombre al final de este documento, autorizó a la persona encargada de la presente investigación a que se realice el estudio anteriormente descrito.

Nombre (letra clara): _____

Cédula de Vecindad: Orden: _____ Registro: _____

Dirección: _____

Teléfono: _____

Firma de paciente o encargado legal: _____

Firma del examinador: _____

Lugar y fecha: _____


**EL CONTENIDO DE ESTA TESIS ES ÚNICA Y EXCLUSIVA
RESPONSABILIDAD DEL AUTOR**

A handwritten signature in black ink, consisting of several overlapping loops and strokes, positioned above the printed name.

Br. LUISA MARÍA GARCÍA GODOY


Br. Luisa María García Godoy
Sustentante



Dr. José F. Mendoza Urizar
Asesor


Dra. Mariela Orozco Toralla
Comisión de Tesis




Dr. Edwin Milián Rojas
Comisión de Tesis

Vo.Bo.
Imprímase


Dra. Candida Luz Franco Lemus
Secretaria Académica
Facultad de Odontología

