

**ESTUDIO COMPARATIVO DE DOS TÉCNICAS DE EXTRUSIÓN ORTODÓNICA  
GUIADA RÁPIDA: CON FIBROTOMÍA Y SIN FIBROTOMÍA, UTILIZADAS EN EL  
DEPARTAMENTO DE PERIODONCIA DE LA FACULTAD DE ODONTOLOGÍA DE LA  
UNIVERSIDAD DE SAN CARLOS DE GUATEMALA.**

Tesis presentada por:

**CAROLINA IVETTE OLIVA CANTORAL**

Ante el tribunal de la Facultad de Odontología de la Universidad de San Carlos de Guatemala, que  
practico el Examen General Público, previo a optar al título de:

**CIRUJANA DENTISTA**

Guatemala, junio de 2007

## **JUNTA DIRECTIVA DE LA FACULTAD DE ODONTOLOGÍA**

Decano:	Dr. Eduardo Abril Gálvez
Vocal Primero:	Dr. Sergio Armando García Piloña
Vocal Segundo:	Dr. Juan Ignacio Asensio Anzueto
Vocal Tercero:	Dr. César Antonio Mendizábal Girón
Vocal Cuarto:	Br. Juan José Aldana Paiz
Vocal Quinto:	Br. Leopoldo Raúl Vesco Leiva
Secretaria Académica:	Dra. Cándida Luz Franco Lemus

## **TRIBUNAL QUE PRACTICO EL EXAMEN GENERAL PÚBLICO**

Decano:	Dr. Eduardo Abril Gálvez
Vocal Primero:	Dr. Juan Ignacio Asensio Anzueto
Vocal Segundo:	Dr. César Antonio Mendizábal Girón
Vocal Tercero:	Dr. José Manuel López Robledo
Secretaria Académica	Dra. Cándida Luz Franco Lemus

## **ACTO QUE DEDICO**

- A DIOS:** Por darme la vida, por haberme permitido culminar las metas propuestas, por demostrarme que nunca he estado sola porque Él siempre ha estado a mi lado en cualquier situación y porque sin Él nada de lo que soy hasta el día de hoy hubiera sido posible.
- A MI PADRE:** José Amilcar Oliva Pineda, por su paciencia y ayuda incondicional en los momentos difíciles, porque gracias a su apoyo he logrado terminar mis estudios y alcanzar esta meta, que Dios lo bendiga siempre.
- A MI MADRE:** María Zoila Cantoral Gutierrez, por amarme tanto, por creer en mí y enseñarme a perseverar y dar lo mejor de mí, porque gracias a su amor y apoyo he logrado culminar mis estudios y alcanzar esta meta, que Dios la bendiga siempre.
- A MIS HERMANOS:** Carlos Fernando y Amilcar Estuardo por apoyarme en los momentos difíciles, que Dios los bendiga siempre.
- A MI TÍA:** Leticia Duarte por su apoyo incondicional, que Dios la bendiga siempre.
- A MIS AMIGOS:** Eddie Estuardo López, por brindarme su amistad y apoyo, al Dr. Edmundo Guerrero por apoyarme de manera incondicional, por animarme y brindarme su amistad sincera y a Escarletth Flores por su amistad, apoyo y consejos.
- A MI ASESOR:** Dr. José Manuel López Robledo, por su tiempo, paciencia y apoyo incondicional, muchas gracias que Dios lo bendiga.
- A USTED**

## **HONORABLE TRIBUNAL EXAMINADOR**

Tengo el honor de someter a su consideración mi trabajo de tesis intitulado:

**“ESTUDIO COMPARATIVO DE DOS TÉCNICAS DE EXTRUSIÓN ORTODÓNTICA GUIADA RÁPIDA: CON FIBROTOMÍA Y SIN FIBROTOMÍA, UTILIZADAS EN EL ÁREA DE PERIODONCIA DE LA FACULTAD DE ODONTOLOGÍA DE LA UNIVERSIDAD DE SAN CARLOS DE GUATEMALA”**, conforme lo demandan los Estatutos de la Universidad de San Carlos de Guatemala, previo a optar al Título de:

### **CIRUJANA DENTISTA**

Quiero expresar mi agradecimiento a cada una de las personas que contribuyeron para la realización de este trabajo de investigación, a quienes me brindaron su apoyo y dedicación, a quienes me motivaron a seguir adelante, especialmente a Dios.

Y a ustedes distinguidos miembros del Honorable Tribunal Examinador, acepten las muestras de mi más alta consideración y respeto.

## ÍNDICE

Sumario	2
Introducción	3
Planteamiento del Problema	4
Justificación	6
Marco Teórico	7
Objetivos	35
Hipótesis	36
Variables	37
Materiales y Métodos	38
Resultados	44
Discusión de Resultados	49
Conclusiones	50
Recomendaciones	51
Limitaciones	52
Referencias Bibliográficas	53
Anexos	55

## SUMARIO

La extrusión radicular guiada rápida se inició con Ingber en 1974, con el propósito de tratar bolsas óseas de una y dos paredes, en esta técnica el diente es extruido valiéndose de aparatos y aditamentos ortodónticos, produciendo un movimiento que trata de llevar al diente fuera de su alveolo. En la actualidad es un excelente medio para preservar dientes que de otro modo estarían indicados para extracción por falta de tejido dental.

Se realizó el trabajo de campo en las instalaciones de las clínicas de la Facultad de Odontología de la Universidad de San Carlos, en pacientes en los cuales no tenían suficiente tejido dental sano para realizar la preparación de prótesis parcial fija.

Para ello se utilizó alambre de acero inoxidable calibre 0.09, para realizar los aditamentos que se colocaron en la pieza a extruir, así como en los dientes vecinos, para su fijación en la estructura dental se utilizó cemento de ionómero de vidrio y resina fotocurada; también se necesitaron ligaduras .120 Ortho Organizers para traccionar la pieza a extruir. Además se realizó de manera alterna el procedimiento de fibrotomía para lo cual se necesitó una hoja de bisturí No. 11 y el mango No. 5

De los siete casos obtenidos, los resultados fueron que en tres pacientes a los cuales se les realizó la extrusión radicular guiada rápida con fibrotomía semanalmente, el tejido periodontal siempre migró aún realizando este procedimiento <sup>(Ver Cuadro No. 4)</sup>, con lo que se concluye que la fibrotomía es un procedimiento innecesario de realizar durante el tratamiento extrusivo, ya que la encía siempre migra junto con la pieza dental.

## INTRODUCCIÓN

La extrusión ortodóntica guiada rápida también llamada erupción forzada, fue descrita inicialmente por Ingber en 1974 <sup>(6,8)</sup>, para el tratamiento de bolsas óseas de una, dos y tres paredes. Dicha técnica también se utiliza para obtener un alargamiento de corona en sitios donde es importante mantener inalterable el margen gingival de las piezas adyacentes y como terapia previa a la odontología restauradora.

La erupción forzada se aplica al tratamiento de los dientes en los que la cirugía ósea, que es necesaria para sanar la estructura dental supragingival para propósitos restaurativos, podría causar deformidad estética. Esto es muy importante en el segmento anterior, donde la estética es una consideración primordial.

El tratamiento extrusivo no se realiza si la pieza dental que se desea extruir presenta dilaceración, anquilosis dental o enanismo radicular.

El procedimiento se realiza colocando los aditamentos en posición coronal, dando como resultado la elevación de la pieza dental en su alveolo, esto produce tensión de las fibras del ligamento periodontal cuando el diente se mueve a una ubicación oclusal más elevada, produciendo migración del tejido periodontal junto con la pieza en extruida.

## PLANTEAMIENTO DEL PROBLEMA

La extrusión ortodóntica guiada rápida o erupción forzada, se define como el movimiento dental vertical de fuerza controlada hacia oclusal en el alveolo.

La erupción forzada se utiliza en los dientes en los cuales la cirugía ósea puede producir una deformidad estética en el hueso que soporta al diente o que compromete el soporte periodontal de las piezas adyacentes. Esto es primordial en el segmento anterior donde la estética es fundamental.

Las piezas indicadas son las que presentan fractura coronal o radicular en el área cervical, caries profundas, preparaciones marginales a nivel de la cresta alveolar o por debajo de ésta y perforaciones laterales en el tercio coronal de la raíz.

Se debe tomar en cuenta que la extrusión no es recomendable si hay pérdida de estructura tan extensa que comprometa la proporción corona-raíz o si expone problemas de bifurcación. Otro de los factores a considerar es que el paciente acepte el procedimiento, porque involucra el uso de aditamentos clínicamente visibles en la mayor parte de casos.

El movimiento dentario extrusivo se acompaña de la inserción de tejido conectivo, esto significa que el hueso sigue al diente en dicho movimiento. Algunos investigadores recomiendan realizar fibrotomía para evitar ese fenómeno, sin embargo es necesario complementar el procedimiento con una cirugía de alargamiento de corona.

Con lo anterior se plantean las siguientes interrogantes:

¿Existirá diferencia en la posición final del margen gingival, aplicando la técnica de extrusión ortodóntica guiada rápida con fibrotomía en comparación con la técnica sin efectuar la fibrotomía?

¿Existirá diferencia en el tiempo y cantidad de extrusión radicular guiada rápida comparando ambas técnicas?

¿Se evitará la intervención quirúrgica al realizar fibrotomía semanalmente?

## **JUSTIFICACIÓN**

Es necesario obtener el resultado del estudio de la extrusión radicular guiada rápida con fibrotomía y sin fibrotomía, para evaluar qué método es menos agresivo para los pacientes que necesitan el tratamiento. Los resultados deben demostrar la comparación de la cantidad de tejido gingival de la pieza extruida que migró al finalizar la extrusión radicular para poder ver si hay algún beneficio al realizar fibrotomía semanal en los pacientes.

La extrusión radicular guiada rápida no es un procedimiento de los más frecuentes que se realizan en la Facultad de Odontología de la Universidad de San Carlos, sin embargo es fundamental que el odontólogo practicante tenga conocimiento de cuál es el procedimiento menos agresivo para el paciente al momento de realizarla.

## REVISIÓN DE LITERATURA

### GENERALIDADES DEL PERIODONTO

#### MUCOSA MASTICATORIA:

También llamada encía, recubre el alveolo dentario, hacia coronal de la mucosa alveolar. Se divide en encía insertada y encía libre.

#### ENCÍA INSERTADA O ADHERIDA:

Es la porción de encía que se inserta al periostio alveolar y al cemento radicular, por lo que su consistencia es firme y resiliente. Su color es rosado pálido o salmón, con una apariencia punteada similar a la cáscara de naranja, puede presentar diversos grados de pigmentación por la presencia de melanina en el estrato basal de su epitelio. Su límite apical es la unión mucogingival y su límite coronal es una línea que demarca el inicio de la encía libre, llamada surco de la encía libre. En condiciones normales mide de 1 a 9 milímetros de ancho apico-coronalmente, por lo general es mas angosta en los segmentos posteriores y en el área del primer premolar y canino mandibular se encuentra su porción mas angosta de (1 a 2 mm). En la región del paladar no existe línea mucogingival debido a que la encía se continúa con la mucosa palatal<sup>(3,7)</sup>.

La unión mucogingival permanece invariable durante la vida adulta, en consecuencia los cambios del ancho de la encía insertada son resultado de modificaciones de la posición de su extremo coronario. El ancho de la encía insertada aumenta con la edad y en los dientes sobre-erupcionados. Esto se debe que durante la extrusión las fibras periodontales insertadas en la superficie dental, hueso y encía se estiran, llevando con ellas al periodonto, resultando en el aumento del tamaño de la encía adherida<sup>(3,7)</sup>.

Con el movimiento ortodóntico extrusivo, el resto radicular arrastra los tejidos blandos que lo recubre, dando como resultado el aumento en dirección coronal de la encía adherida.

## **ENCÍA LIBRE:**

Se divide en dos porciones: encía marginal y encía papilar.

### **Encía Marginal:**

Es la que corresponde al borde de la encía que rodea a los dientes a modo de collar, se limita en la porción apical por el surco de la encía libre y coronalmente por el margen gingival, a sus lados está limitada por las papilas interdientarias adyacentes. Normalmente la ubicación del margen gingival en el diente es 1 milímetro hacia coronal de la unión esmalte cemento del diente, cuando se desplaza hacia apical descubre tejido radicular y cuando está mas coronalmente sobre esmalte, da la apariencia antiestética de dientes anchos y cortos <sup>(3,7)</sup>.

Al igual que los otros tejidos periodontales, el margen gingival sigue al diente durante el movimiento extrusivo.

### **Encía Papilar:**

La papila interproximal es la porción de encía libre que ocupa los espacios interdientarios entre la superficie de contacto de los dientes y la porción mas coronal del hueso alveolar. Está constituida por dos papilas de forma piramidal, una vestibular y otra lingual o palatal, unidas entre si por una depresión, en forma de silla de montar, que se conoce con el nombre de col o collado. La ubicación del margen de la encía papilar generalmente es entre 1 a 3 milímetros de la unión esmalte cemento <sup>(7)</sup>.

La forma de la encía en un espacio interdental determinado depende del punto de contacto entre los dos dientes contiguos y de la presencia o ausencia de cierto grado de recesión. Los márgenes

laterales y el extremo de las papilas interdentes están formados por una continuación de la encía marginal de los dientes adyacentes. La porción intermedia se compone de encía insertada. Si hay un diastema, la encía se inserta con firmeza en el hueso interdental y forma una superficie uniforme, redondeada y sin papilas interdentes <sup>(7)</sup>.

La forma y tamaño de la encía papilar se ve afectada por el movimiento extrusivo, debido a que los tejidos blandos son arrastrados juntos con la pieza dental.

### **SURCO GINGIVAL:**

Se llama así al espacio que queda entre diente y encía libre, ya sea encía marginal o papilar. Su profundidad al sondeo periodontal varía entre 0.5 a 3 mm. Siendo la parte menos profunda la que se encuentra en la encía marginal y la mayor profundidad en el espacio de la papila interproximal. El fondo del surco, lo constituye el punto donde se da la adherencia de la encía al diente, mientras el límite coronal lo constituye el margen gingival <sup>(3)</sup>.

### **LÍQUIDO GINGIVAL:**

El surco gingival contiene líquido que se filtra hacia él desde el tejido conectivo gingival a través del delgado epitelio del surco. Se estima que el líquido gingival a) elimina material del surco, b) contiene proteínas plasmáticas que podrían mejorar la adhesión del epitelio con el diente, c) posee propiedades antimicrobianas y d) ejerce actividad inmunitaria para proteger la encía <sup>(7)</sup>.

### **ASPECTOS MICROSCÓPICOS:**

La mucosa masticatoria o encía, está constituida por tejido conectivo (TC), recubierta por epitelio escamoso estratificado cornificado o queratinizado. El epitelio ocupa la parte externa de la encía y está expuesto al medio oral, el cual resiste el trauma que puede ser provocado por el bolo alimenticio al ser triturado. El TC adyacente al epitelio se llama lámina propia, del cual está separado

por una membrana o lámina basal, que constituye una barrera de defensa, la cual puede ser la principal barrera para impedir la difusión de productos del surco al tejido conectivo o viceversa. Se ha demostrado que durante el proceso inflamatorio esta membrana se adelgaza y aún desaparece parcialmente. Las proyecciones de epitelio entre el tejido conectivo reciben el nombre de rete pegs, que son las responsables de dar la apariencia de punteado a la encía<sup>(3,7)</sup>.

## **EPITELIO GINGIVAL:**

El tipo celular principal del epitelio gingival, al igual que en todos los otros epitelios escamosos estratificados, es el queratinocito. Se encuentran también otras células conocidas como células claras o no queratinocitos, que incluyen: células de Langerhans, de Merkel y melanocitos. La función principal del epitelio gingival es proteger las estructuras profundas y permitir un intercambio selectivo con el medio bucal. Esto se logra por la proliferación y diferenciación de los queratinocitos. La proliferación de los queratinocitos ocurre por mitosis en la capa basal y con menor frecuencia en los estratos suprabasales. La diferenciación consiste en fenómenos bioquímicos y morfológicos que se produce en la célula a medida que migra desde la capa basal<sup>(7)</sup>.

Un proceso completo de queratinización conduce a la producción de un estrato córneo superficial ortoqueratinizado similar al de la piel. Solo algunas zonas del epitelio gingival externo se encuentran ortoqueratinizadas, las demás están cubiertas por epitelio paraqueratinizado o no queratinizado<sup>(7)</sup>.

El epitelio de la encía puede dividirse en tres clases:

Epitelio gingival externo (encía adherida)

Epitelio del surco (interno) y

Epitelio de unión.

### **Epitelio gingival Externo:**

Reviste la superficie externa de la mucosa masticatoria, desde la unión mucogingival hasta el margen gingival. El paladar duro también está cubierto por este tipo de epitelio. Cubre la cresta y la superficie exterior de la encía marginal y la superficie de la encía insertada. Está queratinizado, paraqueratinizado o presenta estas variedades combinadas. Sin embargo, la superficie prevalente está paraqueratinizada. El grado de la queratinización gingival disminuye con la edad y con el inicio de la menopausia <sup>(3,7)</sup>.

### **Epitelio Interno del Surco Gingival:**

Es similar al epitelio externo con la diferencia que es un epitelio escamoso estratificado no cornificado. Puede dividirse en tres segmentos: Apical (cerca del epitelio de unión entre encía y diente), intermedio y coronal (cerca del margen gingival donde se comunica con el epitelio externo). El segmento apical contiene capas menos diferenciadas como las de los estratos basal y algunas del espinoso y aún el granuloso, el segmento intermedio está constituido con las mismas capas pero con mayor evidencia del estrato espinoso, granuloso y el segmento coronal; evidencia en su porción más cercana al margen algunas células aplanadas paraqueratinizadas <sup>(3,7)</sup>.

Se trata de un epitelio escamoso estratificado delgado, no queratinizado y sin proyecciones interpilares, que se extiende desde el límite coronal del epitelio de unión hasta la cresta del margen gingival. El epitelio del surco posee capacidad para queratinizarse si se dan dos situaciones a) se lo revierte y expone a la cavidad bucal, o b) se elimina por completo la microflora bacteriana del surco. Por el contrario, el epitelio exterior pierde su queratinización cuando entra en contacto con el diente. Estos hallazgos sugieren que la irritación local del surco impide su queratinización <sup>(3,7)</sup>.

## **Epitelio de Unión:**

Una vez concluida la formación del esmalte, éste se cubre de epitelio reducido del esmalte, que se fija al diente mediante una lámina basal y hemidesmosomas. Cuando el diente penetra la mucosa bucal, el epitelio reducido del esmalte se une al epitelio bucal y se transforma en epitelio de unión. A medida que el diente erupciona, este epitelio fusionado se condensa a lo largo de la corona y los ameloblastos, que forman la capa interna del epitelio reducido del esmalte, se convierten gradualmente en células epiteliales escamosas. La transformación del epitelio reducido del esmalte en epitelio de unión prosigue en dirección apical, sin interrumpir la inserción con el diente. El epitelio de unión es una estructura en autorrenovación continua, las células hijas migratorias proporcionan una inserción continua con la superficie dental <sup>(7)</sup>.

Forma un collar epitelial de 0.25 a 1.35 mm de diámetro (en sentido coronal apical) que proporciona la adherencia de la encía al diente, se continúa con el epitelio del surco, pero su estructura es diferente. Tiene un espesor de 3 o 4 capas de células en edad temprana y 10 o 20 capas en edad adulta, se renueva durante toda la vida. El epitelio de unión se encuentra adherido a la superficie dentaria en forma íntima. Está conformado por una lámina basal comparable a la que une el epitelio con el tejido conectivo en cualquier parte del organismo. La unión puede ser en cemento, dentina o esmalte y forma parte del ancho biológico <sup>(7)</sup>.

Consta de una banda que rodea al diente a modo de collar constituido por epitelio escamoso estratificado no queratinizado. El epitelio de unión se forma por la confluencia del epitelio bucal y el epitelio reducido del esmalte durante la erupción dentaria. No obstante, el epitelio reducido del esmalte no es esencial para su formación, de hecho, el epitelio de unión se restaura en su totalidad después de la instrumentación o la reparación quirúrgica <sup>(7)</sup>.

El epitelio de unión se fija a la superficie dental (inserción epitelial) mediante una lámina basal interna y con el tejido conectivo gingival por medio de una lámina basal externa. La lámina basal interna consta de una lámina densa (adyacente al esmalte) y una lámina lúcida a la cual se fijan hemidesmosomas. Bandas orgánicas del esmalte se introducen en la lámina densa. El epitelio de unión

se fija al cemento afibrilar presente en la corona (casi siempre limitado a una zona a poco menos de 1 mm de la unión amelocementaria) y de modo semejante al cemento radicular <sup>(3,7)</sup>.

Las fibras gingivales fortalecen la inserción del epitelio de unión con el diente. Dichas fibras refuerzan la encía marginal contra la superficie dentaria. Por tal motivo, se considera que el epitelio de unión y las fibras gingivales son una entidad funcional, conocida como Unidad Dentogingival <sup>(7)</sup>.

Para evitar que el epitelio de unión, siga a la pieza dental en dirección vertical durante la extrusión, se debe de realizar un simple procedimiento, el cual consiste en desprender la inserción del epitelio de unión y las fibras gingivales de la pieza dental, este se realiza con bisturí en toda la circunferencia de la pieza a extruir, colocando la hoja en el surco gingival. De esta manera se evita el tironeamiento que producirá la aposición ósea a nivel de la cresta ósea, de lo que resulta el incremento de la misma. Este procedimiento según varios autores es llevado a cabo una vez a la semana durante la etapa activa de la extrusión <sup>(10)</sup>.

#### **ELEMENTO CELULARES:**

El fibroblasto es el elemento celular preponderante del tejido conectivo gingival. Numerosos fibroblastos (regulan la degradación de la colágena) aparecen entre los haces de fibras.

Como en el tejido conectivo de otras partes del cuerpo, los fibroblastos sintetizan colágena y fibras elásticas (arrastran el periodonto en dirección oclusal), así como las glucoproteínas y los glucosaminoglucanos de la sustancia intercelular amorfa <sup>(7)</sup>.

#### **ELEMENTOS CONSTITUTIVOS DEL TEJIDO CONECTIVO DEL PERIODONTO:**

Fibras colágenas (alrededor del 60% del volumen del tejido conectivo)

Fibroblastos (alrededor del 5%)

Vasos, nervios y matriz (alrededor del 35%)

**FIBRAS:** son producidas por los fibroblastos y pueden dividirse en:

**Fibras de colágeno:** son las predominantes del tejido conectivo gingival. A la molécula más pequeña de colágeno se le conoce con el nombre de tropocolágeno y consiste en 3 cadenas de polipéptidos entrecruzadas para formar un helicoide. Las moléculas de tropocolágeno se agregan longitudinalmente para formar protofibrillas que luego se agregan lateral y paralelamente para dar fibrillas colágenas. Cuando forman haces de fibrillas constituyen una fibra colágena. La principal célula productora de colágeno es el fibroblasto, pero también los cementoblastos y osteoblastos tienen la capacidad de producirlo <sup>(7)</sup>.

De acuerdo con la inserción y curso u orientación en los tejidos, los haces de fibras de la encía pueden ser llamados así:

**Fibras Circulares:** Corren por la encía libre rodeando al diente en forma de anillo.

**Fibras Dento-gingivales:** Se insertan en cemento radicular supra-alveolar y se proyectan en abanico hacia el tejido gingival libre de las superficies bucales, linguales y proximales, es decir desde toda la periferia cementaria supra-alveolar del diente, hacia toda la encía libre circundante.

**Fibras Dento-periósticas:** También están insertadas en cemento supra-alveolar pero se proyectan hacia el periostio de las tablas óseas alveolares bucales y linguales.

**Fibras Trans-tabicales o trans-septales:** Se extienden entre el cemento supra-alveolar de dientes vecinos, pasando sobre el septum óseo interdental o tabique interdental <sup>(3,7)</sup>.

## **ESTRUCTURAS DE SOPORTE DENTARIO:**

El aparato de inserción de un diente se compone del ligamento periodontal, cemento y del hueso alveolar <sup>(7)</sup>.

### **LIGAMENTO PERIODONTAL:**

Es el tejido conectivo que vincula al cemento radicular con el hueso alveolar, por lo tanto está limitado por cemento y lámina dura, es decir, hueso cortical. El ancho del ligamento es aproximadamente  $0.25 \text{ mm} \pm 50 \%$ .

La configuración molecular de las fibras de colágena le confiere una resistencia a la tracción mayor que la del acero. En consecuencia, la colágena aporta una combinación de flexibilidad y resistencia a los tejidos donde se localiza <sup>(3)</sup>.

Las fibras principales del ligamento periodontal, compuestas por fibras de colágena, están dispuestas en seis grupos que son:

**Fibras transeptales:** Se extienden en sentido interproximal sobre la cresta alveolar y se insertan en el cemento de los dientes adyacentes, se reconstruyen aun después de la destrucción del hueso alveolar en la enfermedad periodontal. Se puede considerar que estas fibras pertenecen a la encía porque no se insertan en el hueso <sup>(3)</sup>.

- **Fibras de la cresta alveolar:** Estas se extienden en sentido oblicuo desde el cemento apenas por debajo del epitelio de unión hasta la cresta alveolar, también discurren desde el cemento, por encima de la cresta alveolar, hasta la capa fibrosa del periostio que cubre el hueso alveolar. Evitan la extrusión del diente y se oponen a los movimientos laterales. Su incisión no incrementa de modo relevante la movilidad dentaria.

- **Fibras horizontales:** Se extienden perpendiculares al eje longitudinal del diente, desde el cemento hasta el hueso alveolar.
  
- **Fibras principales u oblicuas:** Es el grupo más voluminoso y los elementos más importantes del ligamento periodontal, se extienden desde el cemento, en dirección coronal y oblicua, hacia el hueso. Las porciones terminales de estas fibras, que se insertan en el cemento y el hueso reciben el nombre de Fibras de Sharpey.
  
- **Fibras apicales:** Estas fibras divergen de manera irregular desde el cemento hacia el hueso en el fondo del alveolo. No aparecen sobre las raíces de formación incompleta.
  
- **Fibras de la zona interradicular:** Estas se abren en abanico desde el cemento hacia el diente en las zonas de las furcaciones de los dientes multirradiculares <sup>(3)</sup>.

Las fibras gingivales poseen tres funciones:

1. Aseguran firmemente la encía marginal contra el diente.
2. Proveen la rigidez necesaria para soportar las fuerzas de la masticación sin separarse de la superficie dentaria.
3. Unen la encía marginal libre con el cemento de la raíz y la encía insertada contigua.

Las fibras del ligamento se insertan en hueso y en cemento radicular, mineralizándose en el interior de dichos tejidos calcificados. Los haces de fibras atrapados en dichos tejidos, reciben el nombre de fibras de Sharpey <sup>(3)</sup>.

Las células del ligamento son fibroblastos, osteoblastos, cementoblastos, células epiteliales y nerviosas, así como células mesenquimatosas indiferenciadas que se encuentran especialmente en la periferia de los vasos sanguíneos, capaces de diferenciarse en cualquier célula que fuere necesaria.

Aunque el ligamento periodontal no contiene elastina madura, se identifican dos formas inmaduras: oxitalán y eluanina. Las llamadas fibras Oxitalánicas, corren paralelas con la superficie radicular en dirección vertical y se curvan para fijarse con el cemento en el tercio cervical de la raíz. Se ha descrito una red elástica en el ligamento periodontal compuesta por muchas laminillas de elastina con fibras periféricas de oxitalán y fibras de eluanina. Se ha comprobado que las fibras oxitalánicas se forman de nuevo en el ligamento periodontal regenerado. Las células del ligamento periodontal remodelan las fibras principales para lograr adaptación ante las necesidades fisiológicas y como reacción a diferentes estímulos <sup>(3,7)</sup>.

El ligamento periodontal también contiene una sustancia fundamental que rellena los espacios entre las fibras y las células. Consta de dos componentes principales: glucosaminoglucanos, como el ácido hialurónico y proteoglucanos; y, glucoproteínas, como fibronectina y lamininas. Su contenido de agua también es elevado de 70%.

**Elementos Celulares del Ligamento Periodontal:** Se reconocen cuatro tipos celulares del ligamento periodontal, células del tejido conectivo, células de restos epiteliales, células de defensa y las relacionadas con los elementos neurovasculares. Las células del tejido conectivo incluyen a los fibroblastos, cementoblastos y osteoblastos. Los fibroblastos son las células más frecuentes en el ligamento periodontal y aparecen como células ovoideas o alargadas. Estas células sintetizan colágena y también poseen la capacidad de fagocitar fibras de colágena viejas y degradarlas. Los osteoblastos y cementoblastos, así como osteoclastos y odontoclastos, también aparecen en las superficies óseas y cementarias del ligamento periodontal <sup>(3)</sup>.

#### **FUNCIONES DEL LIGAMENTO PERIODONTAL:**

**Formativa:** Contiene células necesarias para neoformación de fibras (fibroblastos), de hueso (osteoblastos), de cemento (cementoblastos) y de sustancia fundamental (fibroblastos y otras que pueden diferenciarse a partir de los pericitos).

**Remodelación:** Durante el movimiento dental fisiológico (mesialización), el ligamento interviene en la formación y resorción del cemento y hueso, así como de fibras. Proceso similar ocurre durante el acomodo del periodonto ante las fuerzas oclusales y en la reparación de las lesiones <sup>(10)</sup>. El ligamento periodontal experimenta una remodelación constante. Los fibroblastos elaboran las fibras de colágena y las células mesenquimatosas residuales se convierten en osteoblastos y cementoblastos. En consecuencia, la velocidad de la formación y la diferenciación de los osteoblastos, cementoblastos y fibroblastos afectan la velocidad con que se forman la colágena y el cemento y el hueso <sup>(7)</sup>.

**Física:** 1. Provee un forro de tejido blando para proteger a los vasos y nervios de lesiones por fuerzas mecánicas, 2. La transmisión de las fuerzas oclusales al hueso, 3. La inserción del diente al hueso, 4. La conservación de los tejidos gingivales en relación adecuada con los dientes y 5. Resistencia contra el impacto de las fuerzas oclusales (amortiguamiento) <sup>(7)</sup>.

### **Resistencia al Impacto de Fuerzas Oclusivas (amortiguación):**

Se han considerado dos teorías sobre el mecanismo del soporte dentario, la teoría tensional y la del sistema viscoelástico <sup>(3)</sup>.

La teoría tensional, atribuye a las fibras principales del ligamento periodontal el cometido primordial en el sostén del diente y la transmisión de las fuerzas hacia el hueso. Cuando se aplica una fuerza a la corona, las fibras principales se despliegan y enderezan primero y entonces transmiten las fuerzas al hueso alveolar, lo que ocasiona una deformación elástica del alveolo óseo <sup>(3)</sup>.

### **Transmisión de Fuerzas Oclusivas al Hueso:**

Cuando el diente recibe una fuerza axial, la raíz tiende a desplazarse hacia el alveolo. Las fibras oblicuas alteran su patrón ondulado, sin tensión, adquieren su longitud completa y soportan la mayor parte de la fuerza axial. Cuando se aplica una fuerza horizontal o lateral son dos las etapas del movimiento dentario. La primera esta dentro de los confines del ligamento periodontal, la segunda

produce desplazamiento de las tablas óseas vestibular y lingual. El diente gira en torno de su eje, que puede cambiar a medida que la fuerza aumenta <sup>(3)</sup>.

**Sensitiva:** El ligamento periodontal se encuentra muy inervado por fibras nerviosas sensitivas con capacidad para transmitir sensaciones táctiles, de presión y dolor por las vías trigeminales. Los fascículos nerviosos pasan hacia el ligamento periodontal desde la región periapical y por los conductos del hueso alveolar que siguen la trayectoria de los vasos sanguíneos. Se dividen en fibras mielinizadas que al final pierden sus vainas de mielina y confluyen en uno de cuatro tipos de terminación neural: terminaciones nerviosas, que poseen corpúsculos de Ruffini, localizados de modo primario en la zona apical, formas en espiral, registradas sobre todo en la región radicular media y terminaciones tipo huso, que se localizan primordialmente en el ápice. Las terminaciones libres son las responsables de la sensación de dolor. El ligamento también posee propioceptores que dan información de tensión, movimientos y posiciones <sup>(7)</sup>.

**Nutricional:** El ligamento periodontal aporta nutrientes al cemento, hueso y la encía por medio de los vasos sanguíneos, además de proveer drenaje linfático. El ligamento periodontal aporta nutrientes al cemento, hueso y encía por medio de los vasos sanguíneos, además de proveer drenaje linfático <sup>(3,7)</sup>.

### **CEMENTO RADICULAR:**

Existen dos clases: Cemento acelular (primario) y cemento celular (secundario).

**Cemento Acelular o Primario:** cubre desde el cuello hasta la mitad de la raíz, se forma antes de que el diente alcance el plano oclusal. Las fibras de Sharpey constituyen la mayor parte de la estructura del cemento acelular. Casi todas se insertan en ángulos rectos, pero otras entran desde direcciones distintas. También se observan otras fibrillas dispuestas paralelamente con la superficie radicular. Se afirma que las fibras de Sharpey forman el **sistema fibroso extrínseco** y son producidas por los fibroblastos. **El sistema fibroso intrínseco** es producido por los cementoblastos y está compuesto por fibras orientadas paralelamente a la superficie radicular <sup>(7)</sup>.

**Cemento Celular o Secundario:** Se forma luego de que el diente llega al plano oclusal y en respuesta a exigencias funcionales durante toda la vida. A diferencia del cemento primario, posee células atrapadas en su matriz. El depósito de cemento es un proceso continuo que prosigue a velocidades cambiantes. La formación de cemento es más rápida en la zona apical, donde compensa la erupción del diente, que por sí misma compensa la atrición <sup>(7)</sup>.

## **HUESO ALVEOLAR:**

A las porciones intermedias entre alveolos se les denomina cresta o septum interalveolar o septum interdental. Las porciones óseas que cubren las superficies bucales y linguales son llamadas tablas óseas bucales o linguales respectivamente. El hueso alveolar está conformado por dos clases:

**Hueso Compacto:** también llamado lámina dura, consiste en una cubierta de hueso sólido, compacto que protege al hueso trabeculado de traumas físicos y químicos en toda su extensión, inclusive la parte interna del alveolo está cubierta por la lámina dura. La cresta alveolar también está cubierta por lámina dura y en radiografías ortorradales o en interproximales se aprecia a una distancia de 1 a 2 milímetros en condiciones de salud periodontal o gingivitis. Cuando esta sufre reabsorción, como en el caso de periodontitis, queda expuesto el hueso esponjoso pudiendo perderse una importante cantidad de hueso de soporte dentario hasta el punto de exfoliar la pieza. Generalmente cuando ocurre reabsorción de cresta interdental, los procedimientos terapéuticos actuales ofrecen poca o ninguna garantía de recuperarlos a niveles normales. Por lo tanto la evidencia radiográfica de presencia o ausencia de lámina dura es de gran importancia para diagnóstico, pronóstico y plan de tratamiento que pueda ofrecerse a un paciente evaluado. Es importante subrayar que cuando se ha perdido hueso alveolar, suponiendo a la altura del tercio medio de la raíz, pero radiográficamente se aprecia integridad y continuidad de lámina dura, se puede afirmar que la reabsorción en ese momento no está activa pues permitió la neoformación de corteza protectora <sup>(7)</sup>.

**Hueso Trabeculado:** también llamado hueso esponjoso, está compuesto por trabéculas óseas que son formadas por osteoblastos. Los osteoblastos durante la maduración y calcificación del osteoide quedan atrapados en este tejido recibiendo el nombre de osteocitos <sup>(7)</sup>.

## **PERIOSTIO-ENDOSTIO:**

La superficie externa del hueso esta tapizada de periostio que posee fibras colágenas, osteoblastos y osteoclastos. Está presta a neoformación y remodelación ósea, según sean las exigencias. Los espacios medulares están internamente tapizados por endostio que posee rasgos comunes con el periostio, con abundantes osteoblastos y osteoclastos <sup>(7)</sup>.

Existe diversidad de factores por los cuales se pueden alterar las estructuras de soporte dentario antes mencionadas, entre las causas más frecuentes están: infecciones bacterianas, como las que producen la enfermedad periodontal y caries; además hay factores iatrogénicos que introducen microorganismos a los tejidos submarginales invadiendo el ancho biológico. La corrección de dicha clase de alteraciones se realiza por medio de cirugía de alargamiento de corona o por extrusión ortodóntica.

## **HISTORIA DE EXTRUSIÓN ORTODÓNTICA:**

Esta técnica de erupción forzada fue descrita, inicialmente por Ingber en 1974, para el tratamiento de bolsas óseas de una y dos paredes que eran difíciles de manejar con terapia convencional <sup>(6,8)</sup>. Publicó un reporte que introdujo el concepto de erupción forzada. Proporcionó motivos biológicos y evidencia clínica basada en los principios ortodónticos de curación para apoyar la eficacia de este método de tratar defectos infraóseos aislados de una o de dos paredes. Esta técnica tiene aplicaciones particularmente importantes en el tratamiento de lesiones óseas que no son tratables por técnicas restrictivas o de injerto, debido a su ubicación en la arcada. La aplicación de estos principios, surgió de las observaciones respecto al enderezamiento molar y provee nuevas opciones al clínico en el manejo de defectos periodontales. En la erupción forzada, los dispositivos ortodónticos son aplicados en dirección coronal, dando por resultado la elevación de la pieza dental en su alveolo, esto causa tensión en las fibras del ligamento periodontal y cuando el diente se mueve a una ubicación oclusal más elevada, provoca un desplazamiento coronal de la adherencia en la base del defecto y una alteración concomitante de la altura crestal en el lado proximal no afectado <sup>(6, 8, 10)</sup>.

Inger sugirió más tarde, que es fisiológicamente posible, lograr un depósito apical de cemento durante el proceso de erupción acelerada, alargando por consiguiente en forma efectiva la raíz. Si este resultado ocurre, se produce una proporción corona/raíz más favorable. Inger exploró más la erupción forzada como método de tratar los dientes aislados no restaurables en los cuales la corona clínica estaba destruida por fractura o caries. Este concepto de erupción forzada se aplica al tratamiento de los dientes en los que la cirugía ósea, que es necesaria para sanar la estructura dental supragingival para propósitos restaurativos, podría causar deformidad estética. Las consideraciones estéticas son importantes en la elección de la técnica cuando la pérdida de la estructura dental es importante y ocurre en o por debajo de la cresta alveolar. Tal localización disminuirá los métodos clínicos disponibles para restaurar la forma apropiada y la función de los dientes afectados sin violar los principios biológicos básicos. Esto es muy importante en el segmento anterior, donde la estética es una consideración primordial y la elección de las técnicas quirúrgicas para eliminar la bolsa debe comprender el manejo delicado de los tejidos. En esta situación los colgajos quirúrgicos deben extenderse para incluir los dientes adyacentes con el objeto de producir contornos de los tejidos aceptables. El logro de una exposición satisfactoria de la estructura dental sana depende generalmente del sacrificio de hueso de soporte y por consiguiente involucra el riesgo de deformidad estética, como coronas excesivamente largas, recesión o espacios interproximales demasiado abiertos. Puesto que la encía tiende a seguir al diente en su erupción, el manejo adecuado del colgajo puede producir el resultado deseado sin deformidad <sup>(8, 10)</sup>.

Las dimensiones dadas por los tejidos de la unión dentogingival fueron estudiadas por Gargiulo, Wentz y Orban en 1961, en muestras de autopsias humana y obtuvieron los siguientes resultados: en la profundidad del surco, un promedio de 0,69 mm, en el epitelio de unión, el largo de este fue de 0,97 mm y la inserción conectiva supracrestal arrojó un promedio de 1.07 mm. Estos últimos dos componentes suman en promedio una medida de 2.04 mm, considerada una dimensión normal del aparato de inserción supracrestal del diente <sup>(10)</sup>.

Si este espacio biológico es violado, la inflamación gingival y el sangrado son inevitables (Parma Beufautti 1985), puede provocar daños, como formación de bolsas periodontales y pérdida de inserción. Ante la necesidad de mantener este espacio biológico sin causar pérdida de inserción en los

dientes vecinos y provocar problemas estéticos por medio del alargue quirúrgico de la corona clínica, surge la alternativa de la extrusión dentaria <sup>(10)</sup>.

### **DEFINICIÓN DE EXTRUSIÓN ORTODÓNTICA:**

La extrusión ortodóntica guiada o erupción forzada, se define como el movimiento dental vertical de fuerza controlada hacia oclusal en el alveolo <sup>(8, 13)</sup>.

Es una técnica ortodóntica mediante la cual un diente es extruido, valiéndose de aparatos y aditamentos ortodónticos, produciéndose un movimiento que trata de llevar el diente fuera de su alvéolo, siendo este un excelente medio para mantener dientes que de otro modo estarían indicados para extracción, utiliza una fuerza de extrusión en sentido vertical, la cual debe superar la fuerza del ligamento periodontal.

En cuanto al aporte que le puede dar a la odontología restauradora, la erupción forzada, le puede devolver a la pieza dental las dimensiones necesarias para mantener salud en los tejidos del complejo gingival, sin necesidad (en algunos casos) de tener que realizar resección ósea, gingivoplastia o gingivectomía (Pontoriero 1987, Gugazzotto 1984) <sup>(10)</sup>.

Durante el alargamiento quirúrgico de la corona clínica se realiza ostectomía y gingivectomía para que el diente afectado con caries a nivel de la cresta ósea o por debajo de ella se le pueda crear un espacio entre la lesión cariosa y la altura de la cresta, una distancia no menor de los 3mm, eso implica que la ostectomía involucra la cresta interdental de la pieza afectada y obviamente de las piezas adyacentes (Ver Anexo 1.1), comprometiendo el soporte periodontal de todas ellas, así como alterando la proporción corona-raíz y la apariencia estética, esta última es mas determinante cuando se trata del segmento anterior. Y por regla general se acepta como mínimo que la proporción corona-raíz sea de 1 a 1, esto significa que las raíces remanentes deben medir como mínimo 15 mm de longitud.

Otro beneficio de la extrusión ortodóntica es que genera áreas de tensión y no de presión, esta última al ser excesiva, estimula a los osteoclastos a reabsorber tejido óseo y puede llegar a involucrar a la pieza dental reabsorbiéndola.

Otra ventaja de la extrusión ortodóntica, es que la pieza dental va de un área más angosta a una más ancha, por lo que el movimiento es rápido y sin interferencias óseas.

También se debe mencionar que los tejidos periodontales siguen a la raíz en dirección coronal con el movimiento extrusivo (Ver Anexo 1.2), para evitarlo se hace fibrotomía semanalmente. En este estudio se pretende hacer ver que aunque se lleve a cabo este procedimiento se tiene que realizar la cirugía de alargamiento de corona para mejorar la estética de la pieza dental a extruir quedando eliminado el efecto de la fibrotomía (Ver Anexo 1.3) <sup>(5, 6, 13)</sup>.

Se sugiere el procedimiento de extrusión ortodóntica después del tratamiento de endodoncia, en situaciones en las cuales la pérdida de estructura dental a nivel cervical hace imposible la restauración y el mantenimiento periodontal. A través del procedimiento extrusivo, el área del margen cervical se hace accesible para la restauración <sup>(8)</sup>.

### **DEFINICIÓN DE FIBROTOMÍA:**

Es la excisión de la porción coronaria de la inserción fibrosa en torno al diente <sup>(6)</sup>.

Esta técnica se realiza con una hoja de bisturí #15 y un mango de bisturí # 3, la hoja se debe insertar perpendicular al surco gingival, profundizando hasta hacer contacto con la cresta ósea, se hace con el objetivo de romper las fibras en todo el contorno del diente, dicho procedimiento se lleva a cabo cada semana.

## **EXTRUSIÓN EN PACIENTES JÓVENES:**

Según la reacción tisular individual, los haces de fibras periodontales se elongarán y se depositarán nuevas capas de hueso en zonas de la cresta alveolar como resultado de la tensión ejercida por estos haces de fibras estirados. En experimentos puede verse que la extrusión de un diente implica estiramiento y desplazamiento más prolongados de los haces de fibras supralveolares, que de las fibras principales de los tercios medio y apical. Algunos de los principales grupos de fibras pueden verse sometidos al estiramiento durante cierto tiempo mientras se mueve el diente, pero se reordenarán después de un corto período de contención. Por lo general se observa un reordenamiento completo de las fibras principales de los tercios medio y apical después de un período de contención de 4 a 5 meses. Sólo los haces de fibras supraalveolares permanecen estirados durante un lapso más prolongado. Por esta razón es posible cierto grado de recidiva <sup>(4)</sup>.

## **PACIENTES ADULTOS:**

Los haces de fibras periodontales se estiran después de la extrusión pero se elongan y reordenan con menor facilidad. Además, tienden a estirarse fibras más distantes a lo largo de la cresta alveolar. Después de 4 a 5 semanas el hueso calcificado comienza a hacerse visible en el área apical. También puede observarse nuevo hueso calcificado en la cresta ósea alveolar <sup>(4,5)</sup>.

## **INDICACIONES:**

Enfermedad subgingival intratables con técnicas normales, que incluyen fractura coronal o radicular en el área cervical, caries, preparaciones marginales profundas, defectos periodontales, lesiones por reabsorción y perforaciones. Algunas de estas lesiones se pueden corregir con un alargamiento de corona, no obstante el defecto periodontal resultante es imposible de tratar o quizá desagradable a la vista. Es en estos casos, donde la extrusión proporciona un tratamiento más deseable y un buen ambiente para la restauración. El alargamiento coronario en los sitios donde es importante mantener inalterable la ubicación del margen gingival de los dientes adyacentes <sup>(13,14)</sup>.

En cuanto a la terapia pre-protésica, se encuentran gran cantidad de autores que dan sus indicaciones (Simón 1978, Potashnick 1982, Biggersaff 1986), las cuales comprenderían aquellas situaciones en que el defecto de origen traumático o patológico causado en la pieza se extiende en forma subgingival a no más de 4mm apical de la cresta ósea, siempre y cuando la relación en longitud entre la corona y la raíz de la pieza sea como mínimo de 1:1, en muchas instancias esto significa que el largo radicular debe tener entre 12 y 15mm. Este tipo de alteraciones pueden ser causadas por perforaciones iatrogénicas o de reabsorción, caries o diferentes tipos de fracturas <sup>(10)</sup>.

### **CONTRAINDICACIONES:**

Podrían asociarse a factores anatómicos y a tiempos de tratamiento.

Factores Anatómicos:

Se debe de considerar la extrusión ortodóntica sí:

- Hay pérdida de estructura tan extensa que la extrusión produzca una mala proporción corona-raíz. ( longitud radicular inadecuada)
- Morfología radicular que dificulte el movimiento.
- Posición individual de la pieza que dificulte la extrusión.
- Si la nueva posición del diente expone la bifurcación.
- En piezas dentales con defectos óseos angulares asociados <sup>(10, 13)</sup>.

Tiempo de contraindicación:

Tiempo de tratamiento poco predecible.

Mayor duración del tratamiento con respecto a la cirugía de alargue de corona clínica <sup>(13)</sup>.

#### **VENTAJAS:**

- Minimiza la ostectomía de dientes adyacentes.
- Mejora la proporción corono-raíz de las piezas adyacentes.
- Conserva la estética.
- Se evita la reabsorción ósea post-extracción.

#### **DESVENTAJAS:**

- La corona temporal muchas veces no es estética.
- Tratamiento muy largo (el promedio de tiempo de la extrusión y fijación del muñón extraído es de 2 meses).
- Aún así se necesita cirugía periodontal posterior aunque mínima <sup>(11)</sup>.

#### **TÉCNICA CLÍNICA:**

La técnica involucra varias fases:

1. Tratamiento de endodoncia.
2. Preparación de espacio para el poste.
3. Fabricación del poste y muñón con un gancho en la superficie oclusal.
4. Extrusión.

5. Alargamiento de corona.
6. Estabilización y
7. Restauración.

Los dientes adyacentes funcionan como anclaje durante la extrusión. Después del tratamiento de endodoncia se utiliza varios métodos, según la situación. El gancho se fabrica para acomodarse a un aparato ortodóntico o elástico. Un alambre de calibre grande (en la Facultad se utiliza alambre calibre 0.09) con un gancho oclusal se utiliza como poste temporal. Los brackets se colocan en las superficies vestibulares de los dientes adyacentes, un alambre horizontal entra a los brackets y el gancho se activa para ejercer fuerza de extrusión vertical. Una alternativa es un alambre ortodóntico unido a las superficies vestibulares y el uso de una fuerza elástica<sup>(13)</sup>.

Es necesario evaluar al paciente con frecuencia (cada 1 a 2 semanas) durante la erupción, por lo regular el diente se mueve con rapidez. La erupción forzada dura de 4 a 6 semanas. El hueso de la cresta alveolar y la encía se mueven hacia coronal con el diente. Durante o después de la extrusión ortodóntica se requieren recontorneado óseo o gingivectomía, para corregir los contornos gingivales. Estos procedimientos puede ser innecesarios o reducidos si durante la extrusión se hace una incisión dentro del surco (fibrotomía gingival) de la inserción supracrestal cada 2 semanas.

Se requiere estabilización con un alambre pasivo por 6 a 8 semanas para evitar la recidiva, esto da tiempo a que los tejidos periodontales establezcan nuevas inserciones. Cuando se termina la extrusión y el aspecto gingival es satisfactorio, el diente se restaura de manera permanente.

Tradicionalmente, el movimiento ortodóntico puede ser realizado por medio de bandas, brackets, o resinas cementadas generalmente en la superficie vestibular a las piezas vecinas, a la raíz o pieza a extruir, ejerciendo las fuerza por medio de alargues o bandas elásticas, de esta manera el movimiento vertical puede ser logrado.

Los tipos de técnicas a realizar, dependerán de factores dados por la pieza a extraer (resto radicular, o pieza con presencia de la porción coronaria), o por la necesidad de desplazar el margen gingival de la pieza a extraer o no <sup>(13)</sup>.

Los odontólogos restauradores deben de tener en cuenta los factores antes mencionados así también prestar importancia a las consideraciones biológicas que se describen a continuación y que son fundamentales para el éxito del tratamiento.

### **CONSIDERACIONES BIOLÓGICAS:**

Los odontólogos restauradores deben comprender la función del ancho biológico en la preservación de la salud de los tejidos gingivales y el control de la forma gingival de la restauración. Deben aplicar este conocimiento para establecer el lugar donde van los márgenes de la restauración, en especial en la zona estética donde el objetivo primario del tratamiento es ocultar la unión del margen con el diente. Se cuenta con tres opciones para localizar el margen: supragingival, equigingival y subgingival.

El margen supragingival es el que tiene menor impacto sobre el periodonto.

Los márgenes equigingivales no eran adecuados ya que podían retener mas placa que los supragingivales o subgingivales pero en la actualidad esta preocupación no es válida por que los márgenes de la restauración pueden armonizarse de manera estética con el diente, y también porque las restauraciones se pulen con facilidad para dar al margen gingival una interfaz lisa y pulida <sup>(3)</sup>.

El mayor riesgo biológico ocurre cuando los márgenes se hallan en la zona subgingival.

La dimensión del espacio que los tejidos ocupan sobre el hueso alveolar se identifica como Ancho Biológico. El establecimiento de las dimensiones del espacio que los tejidos requieren se atribuye a autores como Gargiulo, Wentz y al estudio de Orban con cadáveres. Estos autores hallaron

que en el ser humano promedio la inserción de tejido conectivo ocupa 1.07 mm de espacio sobre el hueso alveolar y que el epitelio de unión por debajo de la base del surco gingival ocupa otros 0.97 mm del espacio sobre la inserción de tejido conectivo. La combinación de estas dos medidas constituye el ancho biológico. Esto se aplica a las invasiones del ancho biológico cuando el margen de la restauración se ubica a 2mm o menos del hueso alveolar y los tejidos gingivales están inflamados sin otros factores evidentes <sup>(3,15)</sup>.

Con frecuencia las consideraciones restaurativas determinan la ubicación de los márgenes más allá del margen gingival. Puede ser preciso extender la restauración hacia gingival para crear la resistencia adecuada y la forma retentiva en el tallado, para hacer modificaciones significativas en el contorno por caries u otras deficiencias dentarias o para ocultar la interfaz entre diente y restauración en la zona subgingival. Cuando el margen de la restauración se localiza demasiado por debajo de la cresta de tejido gingival se invade el aparato gingival de inserción y en consecuencia el ancho biológico. En los tejidos gingivales afectados se observan dos reacciones diferentes. Una posibilidad es que ocurra una pérdida ósea de naturaleza impredecible y una recesión de tejido gingival como intento del organismo por generar espacio entre el hueso alveolar y el margen para dejar lugar a la reinsertión del tejido. Esto es más probable que suceda en zonas donde el hueso alveolar que rodea el diente es muy delgado. El factor principal que puede causar recesión de este tejido frágil es el trauma originado por la técnica restaurativa. Otros factores que influyen es el hecho de que la encía sea gruesa y fibrosa o delgada y frágil y que la forma gingival del periodonto sea muy festoneada o aplanada. Si es muy festoneada y delgada es más propensa a la recesión que un periodonto aplanado con tejido grueso fibroso <sup>(3)</sup>.

El hallazgo más frecuente con la ubicación profunda de los márgenes, es que la altura ósea permanece sin cambios, pero la inflamación gingival se instala y persiste. Para recuperar la salud del tejido gingival es necesario establecer un espacio entre el hueso alveolar y el margen. Esto se logra mediante técnicas quirúrgicas que alteran el nivel óseo o por extrusión ortodóntica para mover el margen de la restauración más allá del nivel del hueso.

## **VALORACIÓN DEL ANCHO BIOLÓGICO:**

La interpretación radiográfica puede identificar la invasión interproximal del ancho biológico pero no se les considera diagnósticas a causa de la superposición dentaria. Si el paciente siente molestias en los tejidos cuando se exploran los márgenes de las restauraciones con una sonda periodontal es una mejor indicación de que el margen se extendió hacia la inserción y que se incurrió en una invasión del ancho biológico. Una valoración clínica más positiva puede hacerse al medir la distancia entre el hueso y el margen de la restauración con una sonda periodontal. La sonda se introduce a través de los tejidos de inserción anestesiados desde el surco hacia el hueso subyacente. Si la distancia es menor de 2 mm en uno o más sitios puede confirmarse que el ancho biológico está invadido <sup>(3)</sup>.

## **CORRECCIÓN DE LA INVASIÓN DEL ANCHO BIOLÓGICO:**

Las invasiones del ancho biológico pueden corregirse por medios quirúrgicos removiendo hueso próximo al margen de la restauración o mediante la extrusión del diente por técnicas ortodónticas y en consecuencia el alejamiento del margen más allá del hueso.

La recesión gingival es un riesgo potencial después de la remoción de hueso. Si el hueso interproximal se elimina, hay una alta posibilidad de recesión de la papila y de creación de un espacio triangular antiestético. La extrusión ortodóntica está indicada si la invasión del ancho biológico se produce en interproximal o si la misma ocurre en vestibular y la altura de tejido gingival es correcta. La extrusión puede realizarse de dos formas: Una mediante la aplicación de fuerzas leves de extrusión. La otra opción consiste en realizar la extrusión ortodóntica rápida por la cual se hace erupcionar el diente lo necesario durante varias semanas, durante este período se practica una fibrotomía supracrestal con frecuencia semanal con el objeto de evitar que el tejido y el hueso acompañen al diente. El diente se estabiliza luego durante al menos 12 semanas para contener la posición del tejido y el hueso, cualquier invasión coronaria del tejido y el hueso, puede corregirse por medios quirúrgicos <sup>(3)</sup>.

## **Reporte de un Caso Publicado en la Revista Quintessence Internacional**

### **Reestableciendo el Ancho Biológico con la Erupción Forzada:**

El diente estaba tratado endodónticamente y tenía una gran restauración de resina cementada temporalmente. Luego de remover el fragmento, un examen clínico reveló que el ancho biológico se estaba comprometiendo. La radiografía periapical mostraba una proximidad de la fractura a la cresta ósea. La vista incisal mostraba que el margen de la fractura era subgingival <sup>(9)</sup>.

Después del análisis de muchos factores, tales como la altura de la línea de la sonrisa, la edad del paciente, la anatomía de la raíz, la endodoncia y los recursos financieros del paciente, le fue sugerido que el diente fuera tratado por los métodos de extrusión ortodóntica, que permitirían la fabricación de una unidad parcial fija que resultaría en una mejora estética y un ancho biológico adecuado <sup>(9)</sup>.

En la corona fracturada fue adaptada una restauración provisional. El diente se redujo aproximadamente 2mm en su borde incisal para permitir el movimiento axial durante la erupción forzada. Con la placa de acrílico en su posición y el diente reducido incisalmente, al paciente se le aplicó el elástico ortodóntico instruyéndole, primero se aplicó en la barra de retención palatal y luego en la barra vestibular. El tamaño y el grosor del elástico están directamente relacionados con la velocidad deseada de erupción. El uso de un elástico de suave presión por los primeros 3 días es la mejor opción para la iniciación del movimiento, según se ha comprobado. En la misma cita, la encía marginal fue anestesiada y se hizo una incisión circunferencial que penetró el ligamento periodontal para reducir el movimiento coronario de los tejidos gingivales <sup>(9)</sup>.

Se le pidió al paciente que cambiara el elástico diariamente. Luego de los primeros 3 días se le proveyó un elástico más grueso. Con excepción de las comidas, se recomendó el uso continuo de la placa y del elástico <sup>(9)</sup>.

Con visitas recurrentes para evaluación y contactos telefónicos durante los primeros 15 días de la tracción, se monitoreo al paciente según el uso continuado de la placa y del cambio diario de elástico. Luego del movimiento necesario del diente (aproximadamente 3mm) para recuperar el ancho biológico, se pudo lograr el resultado. Un periodo de retención de 2 meses se planificó al paciente, para prevenir que el diente regresara totalmente o parcialmente a su posición original. Una restauración provisional bien adaptada, en los dientes adyacentes se colocó para proveer higiene y comodidad al paciente. El provisional de acrílico se mantuvo durante 6 meses por razones particulares del paciente <sup>(9)</sup>.

Seis meses después de la inserción provisional, el paciente regresó para poderle fabricar la restauración definitiva. Luego de la remoción del provisional y refinamiento de la preparación, se tomó una impresión del diente con silicona. Se diseñó una restauración de metal-cerámica con morfología similar a la del provisional. Debido a las características fibróticas del tejido gingival y el margen de colocación, se fabricó en metal el collar cervical de la corona para mejorar su adaptación. La cementación y radiografía final revelaron buen margen gingival y un ancho biológico recuperado que permite mantener una salud periodontal <sup>(9)</sup>.

## **DISCUSIÓN:**

La extrusión es una de las técnicas disponibles para el tratamiento de problemas en la región cervical de la raíz que pone en riesgo el Ancho Biológico. Las ventajas de las técnicas de tracción presentadas aquí, son la sencillez, la facilidad y el bajo costo, una posible desventaja es que involucra muchas disciplinas. Dependiendo de las técnicas seleccionadas pueden necesitar más de un profesional involucrado en el proceso, lo cual incrementa el costo <sup>(9)</sup>.

La extrusión es generalmente realizada por medio de aparatos de ortodoncia fijos, utilizando arcos de alambre o bandas elásticas fijadas al diente, pero también puede realizarse con el uso de placas oclusales y bandas elásticas. En el caso descrito se utiliza el procedimiento de tracción usando solo el diente adyacente para asegurar una barra de soporte a la banda elástica sin la necesidad de aparatos o placas. Los procedimientos ortodónticos tradicionales para la extrusión pueden resultar en

mejorar la estética y comodidad para el paciente. Sin embargo el uso de los aparatos ortodónticos pueden ser desagradables como usar una placa y también pueden ser considerados no estéticos. Una ventaja de las placas es que estos dispositivos son simples de construir y permiten una higiene oral básica <sup>(9)</sup>.

Ejecutando una fibrotomía alrededor de la raíz antes y durante la extrusión es recomendable para lograr un movimiento más rápido de la raíz en la dirección axial y para evitar que los tejidos óseos gingivales sigan la dirección de la raíz. Si estas fibrotomías no se realizan la región puede requerir cirugía para corregir el movimiento de los tejidos óseos y gingivales <sup>(9)</sup>.

En el presente caso, se escogió la extrusión para evitar la duración y posible desvanecimiento de la papila que provoca la cirugía <sup>(9)</sup>.

Seleccionar los casos que requieren extrusión está directamente relacionado a factores locales tales como: la forma y largo de la raíz, grado de comprometimiento del ancho biológico y del tipo de fuerza y técnica usada. El término erupción forzada puede interpretarse equivocadamente si se aplica una fuerza excesiva <sup>(9)</sup>.

De hecho el límite de seguridad no es fácil de establecer y el uso de una fuerza excesiva puede ser responsable de una reabsorción de la raíz. La fijación es necesaria para evitar que el diente regrese a su posición original, pero los periodos de retención recomendados pueden variar. Los depósitos de hueso que ocurren en el ápice de la raíz durante la extrusión es capaz de contrarrestar o aún de cancelar el movimiento de retorno del diente (posición original del diente) <sup>(9)</sup>.

Una relación final de la corona a la raíz de 1:1 es recomendada para asegurar que el diente tiene un soporte adecuado. Otra consideración durante la extrusión del diente es la necesidad de preparar una corona, teniendo un largo cervical excesivo que contrarreste el pequeño diámetro de la raíz después de la extrusión. Este problema no ocurre en el caso presentado, probablemente por que el movimiento de tracción fue de 2 a 3 mm <sup>(9)</sup>.

## **OBJETIVOS**

### **OBJETIVO GENERAL**

Comparar y evaluar tanto clínica y radiológicamente dos técnicas de extrusión ortodóntica guiada rápida, utilizadas en el Departamento de Periodoncia.

### **OBJETIVOS ESPECÍFICOS**

1. Realizar la técnica de extrusión radicular guiada rápida menos agresiva para el paciente.
2. Determinar si al realizar fibrotomía el periodonto acompaña el movimiento extrusivo de la raíz, tomando como referencia la ubicación del margen gingival de las piezas adyacentes.
3. Comparar el tiempo en que se alcanza la extrusión radicular guiada con fibrotomía y sin fibrotomía.
4. Comparar radiográficamente la distancia del área lucente que hay entre la superficie apical de la pieza dental y el fondo del alveolo al final de ambos procedimientos.

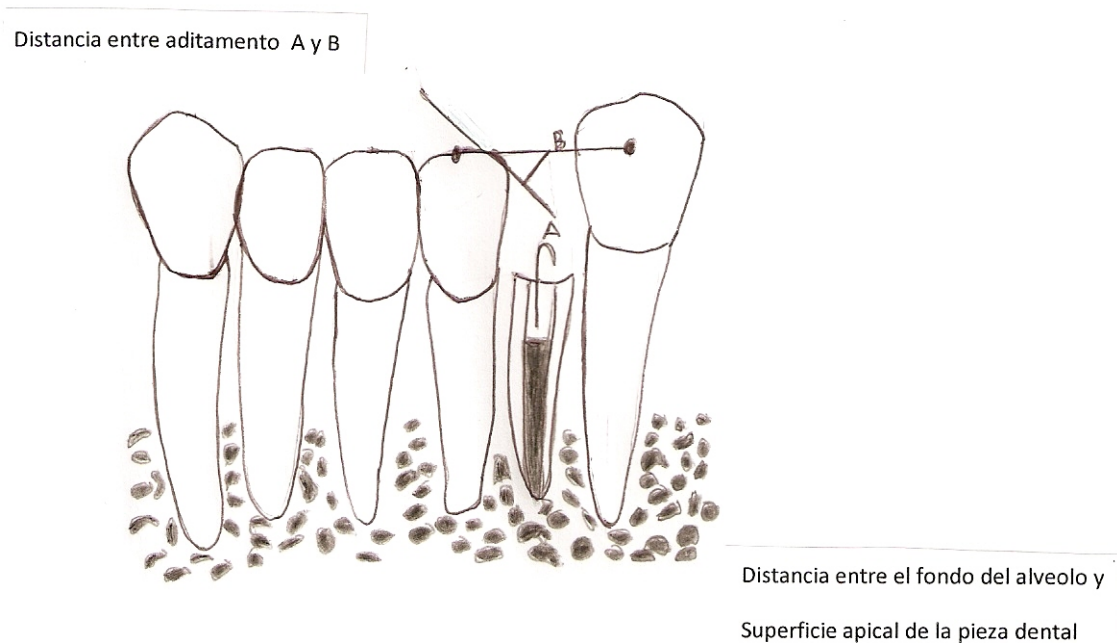
## **HIPÓTESIS**

1. La fibrotomía durante la extrusión radicular guiada rápida no impide que el periodonto acompañe el movimiento extrusivo radicular.
2. La fibrotomía si evita el movimiento extrusivo del periodonto durante la extrusión radicular guiada rápida.

## VARIABLES

1. Encía: Recubre el alveolo dentario y se divide en encía adherida y libre. Puede observarse migración hacia incisal u oclusal durante el movimiento de la pieza dental, en mayor o menor cantidad de milímetros dependiendo si se realiza o no fibrotomía semanalmente.
2. Fibrotomía: Es la eliminación de las fibras en la porción coronaria que rodea al diente. Se realiza con una hoja de bisturí #15 y #3 insertándolo perpendicular al surco gingival.

Si la encía migra junto con la pieza dental, aún realizando fibrotomía semanal indica que es un procedimiento prescindible, porque no evita la migración de la encía.



## MATERIALES Y MÉTODOS

El estudio se realizó en pacientes que son atendidos en la Facultad de Odontología de la Universidad de San Carlos y se seleccionó a los que necesitaron prótesis parcial fija y no se les podía realizar de manera adecuada los cortes, por falta de estructura dental sana para obtener una adecuada preparación de la pieza dental.

### **Sobre la Muestra:**

La muestra fue dividida en dos grupos. **Grupo A:** A la mitad de integrantes se les realizó fibrotomía usando para el efecto una hoja de bisturí número 15 y un mango de bisturí número 3, haciendo una incisión en el surco gingival hasta hacer contacto con el reborde alveolar. El procedimiento de fibrotomía se hizo con el propósito de eliminar el paquete de inserciones fibrosas en el cuello de la pieza a extruir. En la reevaluación que se efectuó a los siete y quince días se repitió el procedimiento tomando las medidas clínicas y radiográficas pertinentes. **Grupo B:** Únicamente se cementaron los aditamentos para extrusión sin realizar fibrotomía y la medición clínica y radiográfica se efectuó de la misma manera que al grupo A.

**Criterios de Inclusión:** Fueron incluidos en el estudio los pacientes ingresados a la Facultad como PI (paciente integral) referidos al Departamento de Periodoncia, que deseaban participar en el estudio y que necesitaban extrusión ortodóntica guiada rápida, que presentaban encías clínicamente sanas, que la pieza dental a extruir tuviera realizado un tratamiento de conductos radiculares (TCR) y que presentó algunas de las siguientes características:

Perforaciones laterales en el tercio cervical de la raíz.

Caries profunda.

Fracturas de la corona.

Márgenes de restauraciones submarginales.

**Criterios de Exclusión:** Fueron excluidas del estudio todas las pacientes embarazadas y quienes presentaron algunas de las siguientes características en las piezas dentales a extraer:

Dilaceración.

Anquilosis dental

Fracturas radiculares longitudinales

Piezas dentales posteriores que necesiten extrusión

Piezas dentales con enanismo radicular.

Se solicitó permiso a la Dirección de Clínicas de la Facultad de Odontología de la Universidad de San Carlos de Guatemala, para utilizar las instalaciones clínicas del Departamento de Periodoncia, durante un período de tres meses, asimismo se le pidió autorización al paciente y al odontólogo practicante, para evaluar clínica y radiográficamente el procedimiento de extrusión radicular guiada rápida en tres diferentes citas: 1. Al momento de cementar los aditamentos 2. A la semana de haberlos colocado y 3. A los 15 días.

Se realizaron de manera alternada dichos procedimientos, a efecto de incluir en la muestra todos los procedimientos de extrusión radicular guiada que se lleven a cabo en el trimestre que dura la investigación, de esa manera se obtuvieron las muestras del estudio.

Características del procedimiento:

A toda pieza dental que fue sometida al procedimiento extrusivo, el cual fue realizado por el Doctor José Manuel López Robledo del Departamento de Periodoncia, debió habersele realizado un tratamiento de conductos radiculares, posteriormente se procedió de la manera siguiente:

1. Se eliminó de  $\frac{1}{3}$  a  $\frac{1}{2}$  de la obturación de gutapercha (aproximadamente 6 mm).
2. Posteriormente se cementó el aditamento A (Ver Anexo 2.1.A) con ionómero de vidrio, el cual fue colocado únicamente en la embocadura del conducto para evitar bloquearlo en la parte más profunda.
3. Luego se colocó el elastómero (.120 Ortho Organizers) (Ver Anexo 2.3.C) y se pasó por el medio de éste, el aditamento B (Ver Anexo 2.1.B) que se cementó con resina de ortodoncia.

### **Procedimiento para la evaluación clínica:**

1. Se procedió a medir con una sonda periodontal de Williams la profundidad del surco gingival de la pieza a extraer así como el de las piezas dentales adyacentes a esta y se anotó en la hoja de recopilación de datos.
2. Luego se determinó la ubicación del margen gingival de la pieza a extraer con respecto al de las piezas dentales vecinas y se hizo la anotación correspondiente.
3. Se cortó toda la superficie de la corona dental de la pieza a extraer que obstaculizaba el procedimiento de extrusión o que estaba debilitada y propensa a fracturarse fácilmente, ocasionando una fractura profunda.
4. Posteriormente se aisló con rollos de algodón y se llevó a cabo la desobturación de  $\pm 6$  mm de gutapercha con las fresas peeso o con plugger endodónticos.
5. Se cortó alambre de acero inoxidable calibre 0.09 a una longitud de  $\pm 12$  mm y se utilizó el alicate número 156 para formar un gancho en uno de los extremos del alambre cortado. Luego se verificó que dicho alambre ingrese la cantidad de milímetros que se desobturó y se cementó con ionómero de vidrio solo en la parte más cervical del nicho realizado y teniendo el

cuidado de dejar el pin con el gancho siguiendo el eje largo de la pieza a extruir. Realizado este procedimiento se colocó un elastómero (.120 Ortho Organizers) en el gancho, luego se cortó una pieza de alambre del mismo calibre que el dicho anteriormente, a una longitud de  $\pm$  de 2 cms, esto varió de la distancia de las piezas vecinas, dicho alambre se pasó por el medio del elastómero, luego se sostuvo el alambre por los extremos para fijarlo a las piezas vecinas, para ese procedimiento se utilizó resina de ortodoncia. Se eliminó cualquier aspereza con una fresa troncocónica de punta redondeada. Se procedió a tomar una radiografía con la aparatología cementada y se tomaron fotos con una cámara digital tanto de la radiografía como del paciente, para llevar a cabo este último procedimiento se colocó la cámara frente a la pieza dental a extruir a una distancia de 30 cms y en los casos en que los pacientes no accedieron a que se les tomaran fotos del procedimiento, se les realizó una impresión de la arcada donde se localizaba la pieza a extruir.

6. En todos los casos se extruyó un promedio de 3 mm para mantener homogeneidad de la muestra. Los milímetros extruídos fueron controlados por medio de la distancia de los aditamentos colocados horizontal y verticalmente.
7. Para la reevaluación clínica se citó al paciente a los 7 y 15 días de realizado el procedimiento y se sondeó la profundidad del surco gingival tanto de la pieza a extruir como de las adyacentes a ésta y se procedió a realizar las anotaciones en la hoja de recopilación de datos. Si se extruyó lo suficiente como para permitir realizar los cortes para ser restaurada la pieza dental, se procedió a colocarle un provisional bien adaptado que se sostuviera con las piezas vecinas para evitar la intrusión y así estabilizarla.

**Procedimiento para la evaluación radiográfica:** Se llevó a cabo en tres ocasiones: en la primera cita, a los 7 y 15 días.

1. Se tomó una radiografía con la técnica de extensión del cono paralelo, para conservar la misma angulación de proyección del rayo sobre la película, se procedió a colocarla en el aditamento para piezas anteriores, luego se reveló, secó y se realizó el montaje para interpretarlo.

2. Posteriormente se procedió a observar cuantos milímetros hay de distancia entre la superficie apical de la pieza dental y el fondo del alveolo, luego, a cuántos milímetros quedó el aditamento A del B (Ver Anexo 2.1.A y 2.1.B) y se apuntaron los datos en la hoja de recopilación de datos.
  
3. A los 7 y 15 días se repitió el procedimiento explicado en el numeral 2.

## **TIPO DE ESTUDIO**

Exploratorio

## **SELECCIÓN DE LAS UNIDADES DE ESTUDIO**

### **LA POBLACIÓN OBJETO DE ESTUDIO FUE:**

Pacientes atendidos en el Departamento de Periodoncia de la Facultad de Odontología, que requerían extrusión ortodóntica guiada rápida.

### **POBLACIÓN INCLUIDA EN EL ESTUDIO:**

Pacientes atendidos en el Departamento de Periodoncia de la Facultad de Odontología, en los cuales estuvo indicado el procedimiento y que estuvieron anuentes a participar en el estudio.

### **MUESTREO:**

Estudio no probabilístico, por conveniencia <sup>(12)</sup>.

## **RECURSOS FÍSICOS:**

Alambre de acero inoxidable calibre 0.09, ligaduras (.120 Ortho Organizers), alicate 156, resina de ortodoncia, lámpara de fotocurado, ionómero de vidrio.

Instrumentos odontológicos: espejo, explorador, pinza, bisturí, jeringa aspiradora.

Aparato de Rayos X: películas radiográficas milimetradas, líquidos reveladores, cuarto de revelado.

Cámara digital, computadora, discos compactos, disquete, hojas blancas e impresora.

Ambiente de trabajo: Departamento de Periodoncia en las clínicas de la Facultad de Odontología de la Universidad de San Carlos.

## **RECURSOS HUMANOS:**

Pacientes ingresados en la Facultad de Odontología.

Docentes de la Facultad de Odontología.

Odontóloga practicante (investigadora).

Asesor y Revisores de tesis.

## RESULTADOS

A continuación se presentan cuadros, en los cuales se detallan los resultados que se obtuvieron del trabajo de campo realizado en las clínicas del Departamento de Periodoncia de la Facultad de Odontología.

En relación con el primer día del tratamiento en el cual se cementaron los aditamentos, se pudo apreciar las diferentes mediciones que se realizaron para que sirvieran de parámetro en las posteriores mediciones (ver Cuadro #1).

En relación con el día séptimo del tratamiento se pudieron observar las variaciones que hubo en las diferentes mediciones y que dos piezas dentales se extruyeron lo suficiente en este tiempo (ver Cuadro #2).

En el día quince se pudo ver como las mediciones siguieron cambiando y las piezas dentales se terminaron de extruir lo suficiente en este tiempo (ver Cuadro #3).

**CUADRO No. 1**

**VALORES DE LA PRIMERA MEDICIÓN DEL TRATAMIENTO EXTRUSIVO QUE SE REALIZÓ CON Y SIN FIBROTOMÍA DE MANERA ALTERNA**

Casos clínicos		PRIMERA MEDICIÓN (durante la colocación de aditamentos extrusivos)			
		Extrusión dental		Extrusión del periodonto	
		Medición entre aditamentos *1	Medición a nivel apical *2	Medición del surco gingival *3	Comparación margen gingival *4
Sin Fibrotomía	1 p.4	2mm	0.5mm	Bucal 3,3,9 Lingual 3,3,7	1mm hacia apical
	2 p.5	3mm	0.5mm	Bucal 2,3,4 Lingual 7,8,9	A la misma altura
	3 p.11	1.5mm	1mm	Bucal 1,1,2 Lingual 1,1,2	1mm hacia apical
	4 p.6	1.5mm	0.3mm	Bucal 2,3,2 Lingual 2,2,2	2mm hacia apical
Con Fibrotomía	5 p.4	1.5mm	0.5mm	Bucal 3,1,2 Lingual 2,1,2	1mm hacia coronal
	6 p.4	1.5mm	1mm	Bucal 2,2,2 Lingual 2,2,2	1mm hacia coronal
	7 p.5	3mm	0.5mm	Bucal 3,2,3 Lingual 2,2,2	A la misma altura

Fuente: pacientes tratados en las clínicas del Departamento de Periodoncia de la Universidad de San Carlos

\*1. Aditamentos Horizontal y vertical.

\*2. Distancia entre el ápice radicular y el fondo del alveolo.

\*3. Se sondeó con la sonda periodontal de Williams a partir del margen gingival hacia el fondo del surco de la pieza a extruir, de mesial a distal, por bucal y lingual o palatal.

\*4. Se comparó la altura del margen gingival de la pieza extruida con el de las piezas vecinas.

**CUADRO No. 2**

**VALORES DE LA SEGUNDA MEDICIÓN DEL TRATAMIENTO EXTRUSIVO QUE SE REALIZÓ CON Y SIN FIBROTOMÍA DE MANERA ALTERNA**

Casos clínicos		SEGUNDA MEDICIÓN (antes de retirar los aditamentos que fueron colocados el primer día)			
		Extrusión dental		Extrusión del periodonto	
		Medición entre aditamentos *1	Medición a nivel apical *2	Medición del surco gingival *3	Comparación margen gingival *4
Sin Fibrotomía	1 p.4	1mm	1mm	Bucal 3,3,9 Lingual 3,7,9	A la misma altura
	2 p.5	1mm	1.5mm	Bucal 2,2,9 Lingual 2,5,10	1mm hacia coronal
	3 p.11	0.5mm	2mm	Bucal 1,1,2 Lingual 1,1,1	A la misma altura
	4 p.6	1mm	0.8mm	Bucal 2,2,2 Lingual 2,2,2	1.5mm hacia apical
	5 p.4	0.5mm	1.5mm	Bucal 2,1,2 Lingual 2,1,1	2mm hacia coronal
Con Fibrotomía	6 p.4	1mm	1.5mm	Bucal 1,2,2 Lingual 2,2,2	1.5mm hacia coronal
	7 p.5	1.5mm	2mm	Bucal 3,1,3 Lingual 2,1,3	1mm hacia coronal

Fuente: pacientes tratados en las clínicas del Departamento de Periodoncia de la Universidad de San Carlos

\*1. Aditamentos horizontal y vertical. Esta medición es antes de quitar el aditamento que permaneció colocado desde el primer día del tratamiento hasta el día siete. Luego de tomar la medida, el aditamento se removió y se desgastó la pieza dental para crear espacio y así que siguiera la extrusión.

\*2. Distancia entre el ápice radicular y el fondo del alveolo.

\*3. Se sondeó con la sonda periodontal de Williams a partir del margen gingival hacia el fondo del surco de la pieza a extruir, de mesial a distal, primero bucal y luego lingual o palatal.

\*4. Se comparó la altura del margen gingival de la pieza extruida con el de las piezas vecinas. Trazando una línea imaginaria entre el margen gingival de la pieza adyacente mesial y adyacente distal.

**CUADRO No. 3**

**VALORES DE LA TERCERA MEDICIÓN DEL TRATAMIENTO EXTRUSIVO QUE SE REALIZÓ CON Y SIN FIBROTOMÍA DE MANERA ALTERNA**

Casos clínicos		Mediciones	TERCERA MEDICIÓN (antes de retirar los aditamentos que se colocaron al séptimo día)			
			Extrusión dental		Extrusión del periodonto	
			Medición entre aditamentos *1	Medición a nivel apical *2	Medición del surco gingival *3	Comparación margen gingival *4
Sin Fibrotomía	1 p.4	1.5mm	1.5mm	Bucal 8,6,2, Lingual 10,3,3	0.5mm hacia coronal	
	2 p.5	0mm	3mm	Bucal 10,6,3 Lingual 4,2,2	1mm hacia coronal	
	3 p.11	-----	-----	-----	-----	
	4 P.6	0mm	2.5mm	Bucal 2,2,1 Lingual 1,1,1	A la misma altura	
Con Fibrotomía	5 p.4	-----	-----	-----	-----	
	6 p.4	0.5mm	2.5mm	Bucal 1,1,1 Lingual 2,1,2	2mm hacia coronal	
	7 P.5	0.5mm	2.5mm	Bucal 3,1,2 Lingual 2,1,2	1.5mm hacia coronal	

Fuente: pacientes tratados en las clínicas del Departamento de Periodoncia de la Universidad de San Carlos

\*1. La razón por la que en algunos casos se incrementó el espacio entre aditamentos es el desgaste de la corona extruida en su superficie oclusal y la recementación de aditamentos para lograr la distancia necesaria que permitiera la continuación del movimiento extrusivo.

\*2. Distancia entre el ápice radicular y el fondo del alveolo.

\*3. Se sondeó con la sonda periodontal de Williams a partir del margen gingival al fondo del surco de la pieza a extruir, de mesial a distal, primero bucal y luego lingual o palatal.

\*4. Se comparó la altura del margen gingival de la pieza extruida con el de las piezas vecinas

NOTA: en el caso No. 3 y 5 fueron suficientes 7 días para extruir la pieza dental lo necesario para ser restauradas, razón por la cual no se colocó información en dichas casillas.

Cuadro No 4 Comparación de los Resultados Obtenidos Durante las 3 Mediciones del Procedimiento Extrusivo						
Medición 1, el día en que se colocaron los aditamentos extrusivos.		Medición 2, a los 7 días de la colocación de aditamentos extrusivos		Medición 3, a los 15 días de la colocación de aditamentos extrusivos.		
Casos/Clinicos	Extrusión dental		Extrusión del periodonto		Comparación margen gingival *4	
	Medición a nivel apical entre aditamentos *1	Medición a nivel apical *2	Medición a nivel apical *2	Medición del surco gingival *3		
S i n F i b r o t o m i a	1	2mm	0.5mm	B 3,3,9 L 3,3,7	1mm hacia apical	0.5mm hacia coronal
	2	3mm	0.5mm	B 2,3,4 L 7,8,9	A la misma altura	1mm hacia coronal
	3	1.5mm	1mm	B 1,1,2 L 1,1,2	1mm hacia apical	A la misma altura
	4	1.5mm	0.3mm	B 2,3,2 L 2,2,2	2mm hacia apical	1.5mm hacia apical
	5	1.5mm	0.5mm	B 3,1,2 L 2,1,2	1mm hacia coronal	2mm hacia coronal
	6	1.5mm	1mm	B 2,2,2 L 2,2,2	1mm hacia coronal	1.5mm hacia coronal
	7	3mm	0.5mm	B 3,2,3 L 2,2,2	A la misma altura	1mm hacia coronal
C o n F i b r o t o m i a	1	1.5mm	1.5mm	B 3,3,9 L 3,7,9	A la misma altura	0.5mm hacia coronal
	2	0mm	3mm	B 2,2,9 L 2,5,10	1mm hacia coronal	1mm hacia coronal
	3	0mm	0.5mm	B 1,1,2 L 1,1,1	A la misma altura	
	4	0mm	2.5mm	B 2,2,2 L 2,2,2	1.5mm hacia apical	A la misma altura
	5	0mm	0.5mm	B 2,1,2 L 2,1,1	2mm hacia coronal	
	6	0.5mm	2.5mm	B 1,1,2 L 2,2,2	1.5mm hacia coronal	2mm hacia coronal
	7	0.5mm	2.3mm	B 3,1,3 L 2,1,3	1mm hacia coronal	1.5mm hacia coronal

Fuente: Pacientes atendidos en la clínica de la Facultad de Odontología de la Universidad de San Carlos

\*1 En la medición 2 se puede ver cuanto se extruyó la pieza dental en tratamiento ya que está medida fue tomada antes de quitar los aditamentos que fueron cementados el día de la medición 1.

Se puede observar que los pacientes en los cuales se les realizó fibrotomía, la encía migro junto con la pieza dental.

El caso clínico 1 y 2 es del mismo paciente y es el único que presenta periodontitis severa.

En el caso No. 3 y 5 la extrusión fue suficiente al séptimo día por lo que no se insistió en el incremento de la extrusión.

## DISCUSIÓN DE RESULTADOS

1. Puede observarse en los resultados del procedimiento en que se realizó fibrotomía que sí hubo migración del periodonto al igual que en el procedimiento sin fibrotomía
2. Los resultados similares de migración periodontal acompañando el diente extruido obtenidos en ambas técnicas de extrusión (con fibrotomía y sin fibrotomía) obedecen a que la incisión de fibrotomía secciona únicamente las fibras gingivales de la cresta alveolar, sin alterar la mayor cantidad que corresponden al ligamento periodontal del diente tratado y que son las responsables de la neoformación del tejido periodontal estimulado por la tensión ortodóntica.

Es probable que sometiendo al paciente a la fibrotomía diariamente, durante la extrusión ortodóntica rápida se obtenga la limitación de la migración del tejido periodontal, pero conllevaría a repetidos procedimientos diarios de fibrotomía que no justifican el resultado.

3. El corte de las fibras gingivales no varía el tiempo de extrusión, debido a que la mayor cantidad de fibras de inserción dentoalveolar pertenecen al ligamento periodontal.

## CONCLUSIONES

En base a los resultados obtenidos, se concluye que:

1. La hipótesis No.1 fue confirmada, ya que el procedimiento de extrusión ortodóntica rápida con fibrotomía demostró migración del tejido periodontal del diente en tratamiento.
2. El procedimiento de fibrotomía no evitó la migración del periodonto.
3. No hubo variación en tiempo en las dos técnicas realizadas, excepto en los casos con enfermedad periodontal destructiva que se extruyeron más rápido (una semana) en comparación con las que no presentaron periodontitis.
4. En ambos procedimientos se pudo comprobar radiográficamente ensanchamiento del ligamento a nivel del ápice por el movimiento extrusivo.
5. En todos los casos fue necesario el alargamiento quirúrgico de la corona para reposicionar el margen gingival a la altura de las piezas vecinas.

## RECOMENDACIONES

Con relación a los resultados obtenidos en las piezas dentales en las que se practicó fibrotomía, se recomienda:

1. Realizar investigaciones variando la frecuencia de fibrotomías y comparando con extrusiones sin fibrotomía.
2. Evitar en la Facultad de Odontología de la Universidad de San Carlos de Guatemala, la práctica de fibrotomía semanal durante el proceso extrusivo, debido a que el estudio demostró la migración del periodonto de la pieza extruida aún realizando el procedimiento de fibrotomía semanalmente.
3. Planificar conjuntamente el alargamiento quirúrgico de la corona para nivelar la altura del margen gingival de la pieza extruida con relación a las piezas vecinas.

## LIMITACIONES

1. Dificultad en la coordinación de esfuerzos de odontólogos practicantes, pacientes, asesor de la investigación e investigador; en el tiempo y el lugar para tratar y evaluar a los pacientes.
2. El número de casos es reducido debido a que algunos pacientes y odontólogos practicantes no desean el procedimiento, por que los demora en la restauración y rehabilitación del caso.
3. El espacio físico en las clínicas de la Facultad de Odontología fue limitado, debido a la práctica clínica de los odontólogos practicantes.
4. El material fotográfico fue extraviado, debido a esto la cantidad de fotos de los casos clínicos es limitada.

## REFERENCIAS BIBLIOGRÁFICAS

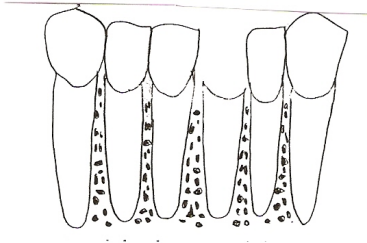
1. Alcaraz Sintés, J. (1998). **Interrelación ortodoncia-periodoncia**. En: Tratado de Odontología. Antonio Bascones Martínez, autor. 2 ed. Madrid: Ediciones Avances Médico-Dentales. v 3. pp. 3478.
2. Bóveda, C. y Hirschhaut, M. (2002). **Erupción ortodóntica forzada con fines preprotésicos**. (en línea). Venezuela: Consultada el 12 En. 2005. Disponible en: <http://www.carlosboveda.com/odontologosfolder/odontoinvitadoold/odontoinvitado13.htm>.
3. Carranza, F. y Newman, M. (2004). **Periodontología clínica**. Trad. Marina González y Octavio Giovanniella. 9 ed. México: Interamericana. pp. 16-29, 36-50 y 751-756.
4. Graber, T. M. y Vanarsdall, R. (1999). **Ortodoncia principios generales y técnicas**. Trad. Jorge Frydman y Nora Beatriz Sosa Manrique. 2 ed. Buenos Aires: Panamericana. pp. 529, 537 y 555.
5. Ingle, J. y Taintor, J. (1985). **Manual práctico de endodoncia**. Trad. José Luis García 3 ed. México: Interamericana. v. 4 pp 790-793.
6. Lindhe, J. (2000). **Periodontología clínica e implantología odontológica**. Trad. Horacio Martínez. 3 ed. México: Panamericana. pp. 87-91, 166, 767, 768, 838.
7. López, J.M. (2001). **El Periodonto normal**. Guatemala: Departamento de Periodoncia, Facultad de Odontología, Universidad de San Carlos. pp. 2-16.

8. Malone, W.; Porter, Z. y Gardner, A. (1985). **Manejo de tejidos en odontología restaurativa**. Trad. María del Rosario Carsolio. México: El Manual Moderno. pp. 94-99.
9. Monteiro, S.; Felipe, L. y Cardoso, L. (2003). **Reestablishing biologic width forced eruption**. Quintessence Inter. 34 (10): 733-737. Estados Unidos Illinois.
10. Montuoto, G. y Carranza, N. (2004). **Extrusión dental**. (en línea). Buenos Aires: Consultado el 3 de Sep. 2004. Disponible en: <http://www.fundacioncarraro.org/articulos.htm>.
11. Rodríguez Fajardo, F.J. (2002). **Erupción forzada de dientes siguiendo la técnica seccional de doble arco con fines protésicos**. (en línea). Venezuela: Consultado el 8 Feb. 2005. Disponible en: <http://www.actaodontologica.com>
12. Sampieri, R.; Collado, C. y Baptista, P. (1998). **Metodología de la investigación**. México: Interamericana. pp. 59-71.
13. Walton, R. y Torabinejad, M. (1997). **Endodoncia principios y práctica**. Trad. Richard Walton y Mahmoud Torabinejad. 2 ed. México: Interamericana. pp. 498-501.
14. Weine, F.G. (1991). **Terapéutica en endodoncia**. Trad. Ignacio Navascués Benlloch. 2 ed. Barcelona: Salvat Editores. pp. 614-617.

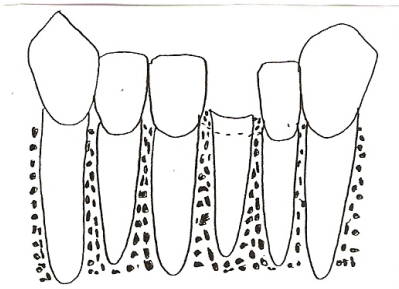
# ANEXOS

## 1. APRECIACIÓN CLÍNICA DE LA EXTRUSIÓN ORTODÓNTICA RÁPIDA

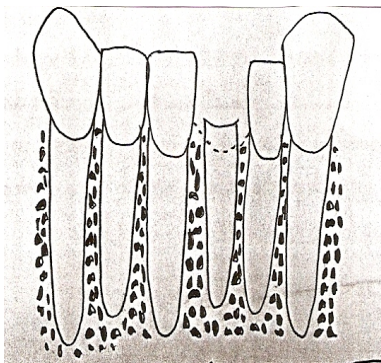
1. Con la cirugía de alargamiento de corona se elimina tejido óseo de la pieza afectada y de las adyacentes, produciendo exposición radicular y coronas clínicas muy largas, afectando la estética de varias piezas dentales, esto es de mayor importancia en el segmento anterior.




2. Con la extrusión ortodóntica el tejido periodontal es arrastrado junto con la pieza dental a extruir, esto sucede aunque se realice el procedimiento de fibrotomía semanalmente.





3. Luego de realizar el procedimiento de extrusión ortodóntica, se efectúa cirugía de alargamiento de corona para eliminar el tejido óseo y blando que es arrastrado junto con el diente extruido, para nivelar el margen gingival de la pieza afectada a la altura de las piezas adyacentes y así mejorar la estética.



## 2 ADITAMENTOS UTILIZADOS PARA LA EXTRUSIÓN RADICULAR RÁPIDA:

2.1.A  Pin intrarradicular fabricado con alambre de acero inoxidable calibre 0.09

2.1.B  Aditamento que se cementa a las piezas adyacentes.

2.1.C  Elastómero que une el gancho al aditamento B.

### **3. ESTUDIO COMPARATIVO DE DOS TÉCNICAS DE EXTRUSIÓN ORTODÓNTICA GUIADA RAPIDA: CON FIBROTOMÍA Y SIN FIBROTOMÍA UTILIZADAS EN EL DEPARTAMENTO DE PERIODONCIA DE LA FACULTAD DE ODONTOLOGÍA DE LA UNIVERSIDAD DE SAN CARLOS DE GUATEMALA.**

#### **CONSENTIMIENTO INFORMADO**

La presente investigación consiste en comparar dos procedimientos clínicos de extrusión radicular guiada en pacientes que tengan indicado dicho procedimiento, la investigación corresponde al estudio de tesis de pregrado de la odontóloga practicante Carolina Oliva Cantoral estudiante del último año de la carrera de Odontología. Los procedimientos de extrusión, se realizan en el Departamento de Periodoncia por el Dr. José Manuel López Robledo.

#### Evaluación clínica y radiográfica:

La evaluación clínica consiste en medir con una sonda periodontal de Williams la profundidad del surco gingival de la pieza en la cual se realizará el procedimiento de extrusión y de las piezas adyacentes, utilizando para el efecto un espejo intraoral, seguido por el examen radiográfico en el cual se tomará una radiografía que servirá de parámetro para compararla con las posteriores radiografías, además se procederá a fotografiar el procedimiento el día que se coloquen los aditamentos, a los 7 y 15 días con el mismo objetivo o en el caso que el paciente no acceda a las fotografías se tomarán impresiones de la arcada dental en la que se realiza el procedimiento.

#### Procedimiento de extrusión:

Se colocará anestesia local a nivel de la pieza a extruir y se procederá a fijar los aditamentos para la extrusión. El procedimiento es indoloro.

He sido informado (a) del procedimiento del estudio y que puedo retirarme en el momento que lo desee. Acepto voluntariamente participar en la investigación.

Nombre del paciente: \_\_\_\_\_

Firma del paciente o Huella Dactilar: \_\_\_\_\_

Lugar y Fecha: \_\_\_\_\_

#### 4. FICHA DE RECOLECCIÓN DE DATOS

Facultad de Odontología

Universidad de San Carlos de Guatemala

Departamento de Periodoncia

Tesis de Pre-grado

#### FICHA DE RECOPIACIÓN DE DATOS

Nombre del paciente: \_\_\_\_\_ Edad \_\_\_\_\_ Sexo \_\_\_ No. Caso \_\_\_

PI: \_\_\_\_\_ Dirección \_\_\_\_\_

Teléfono \_\_\_\_\_ Nombre del O.P. encargado: \_\_\_\_\_

Pieza dental No. \_\_\_\_\_ Fibrotomía: Si No Fecha de inicio \_\_\_\_\_

Datos el día en que se realizó el procedimiento.

#### ASPECTOS CLÍNICOS

**B**

**B**

Profundidad del surco gingival: Pieza vecina No. \_\_\_\_\_ mm **Pieza extruída No.** \_\_\_\_\_ mm

**B**

**L**

**L**

Pieza vecina No. \_\_\_\_\_ mm

**L**

Ubicación del margen gingival con respecto a las piezas vecinas:

- a. A la misma altura del margen gingival \_\_\_\_\_
- b. Por arriba del margen gingival \_\_\_\_\_mm
- c. Por abajo del margen gingival \_\_\_\_\_mm

### ASPECTOS RADIOGRÁFICOS

Distancia apico-coronal entre el aditamento horizontal y vertical \_\_\_\_\_mm

Distancia entre el fondo del alvéolo y la superficie del periápice \_\_\_\_\_mm

**Datos a los siete días de realizado el procedimiento.**

### ASPECTOS CLÍNICOS

**B**

**B**

Profundidad del surco gingival: Pieza vecina No. \_\_\_\_\_mm **Pieza extruída No.** \_\_\_\_\_mm

**L**

**L**

**B**

Pieza vecina No. \_\_\_\_\_mm

**L**

Ubicación del margen gingival con respecto a las piezas vecinas:

- d. A la misma altura del margen gingival \_\_\_\_\_
- e. Por arriba del margen gingival \_\_\_\_\_mm
- f. Por abajo del margen gingival \_\_\_\_\_mm

### ASPECTOS RADIOGRÁFICOS

Distancia apico-coronal entre el aditamento horizontal y vertical \_\_\_\_\_mm

Distancia entre el fondo del alvéolo y la superficie del periápice \_\_\_\_\_mm

**Datos a los quince días de realizado el procedimiento.**

### ASPECTOS CLÍNICOS

B B

Profundidad del surco gingival: Pieza vecina No. \_\_\_\_\_mm **Pieza extruída** No. \_\_\_\_\_mm

L L

B

Pieza vecina No. \_\_\_\_\_mm

L

Ubicación del margen gingival con respecto a las piezas vecinas:


- g. A la misma altura del margen gingival \_\_\_\_\_
- h. Por arriba del margen gingival \_\_\_\_\_mm
- i. Por abajo del margen gingival \_\_\_\_\_mm

### **ASPECTOS RADIOGRÁFICOS**

Distancia apico-coronal entre el aditamento horizontal y vertical \_\_\_\_\_mm

Distancia entre el fondo del alvéolo y la superficie del periápice \_\_\_\_\_mm

El contenido de esta tesis es única y exclusivamente, responsabilidad del autor:



---


Carolina Ivette Oliva Cantoral

**FIRMAS DEL INFORME FINAL**




Carolina Ivette Oliva Cantoral

Sustentante




Dr. José Manuel López Robledo

Asesor



Dr. Victor Hugo Lima Sagastume

1er. Revisor




Dra. Elena Vásquez de Quiñonez

2do. Revisor

IMPRIMASE

Vo.Bo.



Dra. Cándida Luz Franco Lemus

Secretaria Académica.



