

PREVALENCIA DE ERUPCION PASIVA RETARDADA DE LAS PIEZAS
DENTALES EN REGION ANTEROSUPERIOR EN PACIENTES
INTEGRALES Y DE CASOS ESPECIALES MAYORES DE 23 AÑOS QUE
ASISTEN A LA FACULTAD DE ODONTOLOGÍA DE LA UNIVERSIDAD
DE SAN CARLOS DE GUATEMALA EN EL MES DE FEBRERO DEL
AÑO 2004.

Tesis presentada por:

ERICK ANTONIO ESCOBEDO ESPAÑA

Ante el tribunal de la Facultad de Odontología de la Universidad de San Carlos
de Guatemala, que práctico el examen general público, previo a optar al título
de:

CIRUJANO DENTISTA

Guatemala, julio de 2004

JUNTA DIRECTIVA DE LA FACULTAD DE ODONTOLOGÍA

DECANO:	Dr. Carlos Alvarado Cerezo
VOCAL PRIMERO:	Dr. Manuel Miranda Ramírez
VOCAL SEGUNDO:	Dr. Alejandro Ruiz Ordóñez
VOCAL TERCERO:	Dr. César Mendizábal Girón
VOCAL CUARTO:	Br. Pedro José Asturias Sueiras
VOCAL QUINTO:	Br. Carlos Ivan Dávila Alvarez
SECRETARIO:	Dr. Otto Raúl Torres Bolaños

TRIBUNAL QUE PRACTICO EL EXAMEN GENERAL PUBLICO

DECANO:	Dr. Carlos Alvarado Cerezo
VOCAL PRIMERO:	Dr. Alejandro Ruiz Ordóñez
VOCAL SEGUNDO:	Dr. José López Robledo
VOCAL TERCERO:	Dr. Henry Cheesman Mazariegos
SECRETARIO:	Dr. Otto Raúl Torres Bolaños

ACTO QUE DEDICO

- A DIOS** Por todas las bendiciones recibidas y por guiar mi camino.
- A MIS PADRES** A la memoria de Julio Antonio Escobedo De León.
Ruth Elizabeth España Vda. de Escobedo, por todos los sacrificios, amor, apoyo incondicional y todo lo bello que me ha dado.
Gracias Madre, este triunfo es tuyo.
- A MIS ABUELOS** Elsa Orellana Vda. de España, por brindarme su amor, y sus consejos durante toda mi vida, la quiero mucho.
A la memoria de Cesar España por ser un padre para mí.
- A MIS HERMANOS** Sandra Elizabeth y Héctor Estuardo por darme su apoyo incondicional en cada momento de mi vida y el aliento cuando mas lo necesitaba. Los quiero mucho.
- A MIS PRIMOS** Con mucho cariño, en especial a Kary y Luis.

A MIS AMIGOS **Victor Huitz, Bryan Vejo, Boris Najera, Mario Roberto Pérez, Axel Somoza, José Angel Cuesta, Oscarita Vigil, José Molina, Evelyn Sánchez, Pablo Vàsquez, Karina Gòmez, Carla Vivas, Faruc De Leòn; por su valiosa e incondicional amistad.**

¡Gracias !

A LAS PERSONAS

QUE ME HAN BRIN-

DADO SU AMISTAD

Y APOYO, EN ESPE-

CIAL A

Silvia Tortola

Carolina Espinoza

TESIS QUE DEDICO

A DIOS

A MI PATRIA GUATEMALA

A LA UNIVERSIDAD DE SAN CARLOS DE GUATEMALA

A LA FACULTAD DE ODONTOLOGÍA

A MI ASESOR

José Lòpez Robledo

A MIS CATEDRÁTICOS:

Por el invaluable aporte a mi crecimiento profesional y personal, por sus consejos, enseñanzas y apoyo desinteresado e incondicional.

A MIS PACIENTES

HONORABLE TRIBUNAL EXAMINADOR

Tengo el honor de someter a vuestra consideración mi trabajo de tesis Titulado “PREVALENCIA DE ERUPCIÓN PASIVA RETARDADA DE LAS PIEZAS DENTALES EN REGIÓN ANTEROSUPERIOR EN PACIENTES INTEGRALES Y DE CASOS ESPECIALES MAYORES DE 23 AÑOS QUE ASISTEN A LA FACULTAD DE ODONTOLOGÍA DE LA UNIVERSIDAD DE SAN CARLOS DE GUATEMALA EN EL MES DE FEBRERO DEL AÑO 2004” conforme lo demandan los estatutos de la Facultad de Odontología de la Universidad de San Carlos de Guatemala, previo a optar al Título de:

CIRUJANO DENTISTA

Y a los miembros del Honorable Tribunal Examinador, presentó mi respeto y alta consideración.

ÍNDICE

SUMARIO.....	Pág. 1
INTRODUCCION.....	Pág. 2
PLANTEAMIENTO DEL PROBLEMA.....	Pág. 3
JUSTIFICACION.....	Pág. 4
REVISIÓN DE LITERATURA.....	Pág. 5
OBJETIVO GENERAL Y ESPECÍFICOS.....	Pág. 40
VARIABLES.....	Pág. 41
METODOLOGÍA.....	Pág. 42
RESULTADOS.....	Pág. 45
CONCLUSIONES.....	Pág. 54
RECOMENDACIONES.....	Pág. 55
BIBLIOGRAFÍA.....	Pág. 56
ANEXOS.....	Pág. 58,59

SUMARIO

En este estudio se determinó la Prevalencia de Erupción Pasiva Retardada de las piezas dentales en región anterosuperior en pacientes mayores de 23 años que asisten a la Facultad de Odontología de la Universidad de San Carlos de Guatemala en el mes de febrero del año dos mil cuatro. Participaron trescientos pacientes de ambos sexos. El estudio se realizó midiendo tanto mesiodistalmente como cervicoincisalmente las piezas dentales anterosuperiores, con una regla milimetrada así como con un calibrador Boley. Respecto a los resultados obtenidos se puede mencionar que el Incisivo Lateral Superior fue la pieza que presentó mayor Prevalencia de Erupción Pasiva Retardada con un 70.67%; y el sexo femenino fue el más afectado con 65%.

INTRODUCCIÓN

El presente estudio contiene literatura relacionada a la Erupción Pasiva Retardada que es una anomalía que provoca cambios en los diámetros normales de las piezas dentales y puede ser más fácil diagnosticarla teniendo claros los componentes de la anatomía normal del aparato de masticación; así como los cambios que sufre el aparato de masticación durante el desarrollo del ser humano desde su fecundación hasta la vida adulta.

Los profesionales de la Odontología deben conocer las características clínicas de normalidad de la cavidad oral en especial lo que respecta a diente y encía siendo necesario valerse de diferentes instrumentos para establecerlos, al mismo tiempo poder diagnosticar alguna anomalía y así poder ofrecer el tratamiento adecuado.

Debido a esto se consideró realizar esta investigación, en la cual se evaluó a los pacientes integrales que acuden a la Facultad de Odontología de la Universidad de San Carlos de Guatemala en el área de Diagnóstico, siendo 300 los evaluados; utilizando para ello una tabla de recolección de datos así como una regla milimetrada y un calibrador Boley; cuyos resultados fueron tabulados para su interpretación.

PLANTEAMIENTO DEL PROBLEMA

En el proceso de erupción de los dientes permanentes existen diversas anomalías, tal es el caso de la Erupción pasiva retardada que se caracteriza porque el margen de la encía está malposicionado incisalmente debido a la falta de migración hacia apical del epitelio de inserción.

En ocasiones puede aparecer una inflamación crónica debido a que está desprotegida frente al trauma de las funciones bucales.

Esta anomalía conlleva al odontólogo a realizar tratamientos inadecuados lo cuál provoca fracaso en los tratamientos.

Debido a la falta de estudios previos realizados en la población guatemalteca sobre el tema, surge la siguiente interrogante: ¿Cuál es la frecuencia de erupción pasiva retardada en pacientes integrales y casos especiales de la Facultad de Odontología de la Universidad de San Carlos de Guatemala, mayores de 23 años en el año 2004?.

JUSTIFICACION.

La erupción dental pasiva retardada es una alteración que provoca la reducción en las dimensiones de la corona clínica del diente dando la apariencia de una corona anatómica más pequeña.

Es de gran importancia que el profesional de salud conozca las características de dicha entidad, ya que conlleva diversas entidades clínicas. Sería de gran valor que conociendo sus manifestaciones el odontólogo pueda brindar un tratamiento dental adecuado de acuerdo a la proporción real de la corona anatómica.

Lo anterior justifica la determinación de la prevalencia de Erupción pasiva retardada en una muestra de pacientes que acuden a la Facultad de Odontología.

REVISIÓN DE LITERATURA

El periodonto peri: alrededor; odontos: diente) comprende los siguientes tejidos: la encía, El ligamento periodontal, el cemento radicular y el hueso alveolar.

La principal función del periodoncio consiste en unir al diente con el tejido óseo de los maxilares y en mantener la integridad de la superficie de la mucosa masticatoria de la cavidad bucal. (8)

El periodoncio, también conocido como “aparato de inserción” o “tejido de sostén de los dientes”, constituye una unidad de desarrollo biológico y funcional que sufre ciertas modificaciones con la edad y que además está sujeta a alteraciones morfológicas y funcionales del medio bucal; tal es el caso de la Erupción Pasiva Retardada que se caracteriza por la falta de migración del margen gingival hacia la unión esmalte-cemento dando la apariencia de una corona anatómica más pequeña de su tamaño real. (9)

Dichas alteraciones pueden producirse durante el proceso de desarrollo en cualquiera de sus etapas.

DESARROLLO HUMANO. El desarrollo humano comienza con la fecundación, fenómeno por el cuál el óvulo de una mujer es fecundado por el espermatozoide de un hombre. La unión da como resultado la formación del

Cigoto, siendo éste el primordio de un nuevo ser humano. El Cigoto se divide en dos células llamadas Blastómero. Los blastómeros rápidamente se dividen, cambian su forma y tamaño y se alinean estrechamente unos contra otros formando una estructura de casi 16 células (blastómeros) llamado Mórula. (4)

La mórula alcanza el útero apareciendo espacios que le llenan de fluido entre los blastómeros centrales. En este estado la estructura se conoce como Blastocisto. Las células se separan en dos partes: a) una capa de células externas llamada Trofoblasto; b) una masa celular interna llamada Embrioblasto. Esto ocurre entre el tercer y quinto día después de la fecundación. (4)

Alrededor del octavo día el Embrioblasto se diferencia en dos capas de células germinativas; el Ectodermo y el Endodermo. Estas dos capas se encuentran unidas denominándose Disco Embrionario Bilaminar.

Hacia el final de la segunda semana, células pertenecientes a la capa ectodérmica emigran a lo largo de la superficie del disco embrionario entre el ectodermo y el endodermo, formando una tercera capa germinal denominado Mesodermo (mesénquima). (4)

Desarrollo y Crecimiento de los Dientes:

Cada diente se desarrolla a partir de una yema dentaria que se forma

profundamente, bajo la superficie en la zona de la boca primitiva que se transformará en los maxilares. La yema dentaria consta de tres partes: 1) el órgano dentario, derivada del ectodermo bucal, 2) una papila dentaria, proveniente del mesénquima y, 3) un saco dentario que también se deriva del mesénquima. El órgano dentario produce el esmalte, la papila dentaria origina a la pulpa y la dentina, y el saco dentario forma no sólo el cemento, sino también el ligamento periodontal. (5)

Etapas de Desarrollo:

Es un proceso continuo; dos o tres semanas después de la rotura de la membrana bucofaríngea cuando el embrión tiene 5 ó 6 semanas de edad, se ve el primer signo de desarrollo dentario. Se denominan de acuerdo con la forma de la parte epitelial del germen dentario. (5)

Lámina dentaria y etapa de yemas.

Lámina dentaria. El primer signo de desarrollo dentario humano se observa durante la sexta semana de la vida embrionaria. En esta etapa el epitelio bucal consiste de una capa basal de células cilíndricas y otra superficial de células planas. El epitelio está separado del tejido conjuntivo por una membrana basal. Algunas células de la capa basal del epitelio bucal comienzan a proliferar a un ritmo más rápido que las células adyacentes, se origina un

engrosamiento epitelial en la región del futuro arco dentario y se extiende a lo largo de todo el borde libre de los maxilares. Es el esbozo de la porción ectodérmica del diente, conocido como lámina dentaria. (5)

Yemas Dentarias (esbozos de los dientes). En forma simultánea con la diferenciación de la lámina dentaria se originan de ella, en cada maxilar, salientes redondas u ovoides en diez puntos diferentes, que corresponden a la posición futura de los dientes deciduos y que son los esbozos de los órganos dentarios, o yemas dentarias. (5)

Etapa de Casquete. Conforme la yema dentaria continúa proliferando, no se expande uniformemente para transformarse en una esfera mayor. El crecimiento desigual en sus diversas partes da lugar a la formación de la etapa de casquete, caracterizada por una invaginación poco marcada en la superficie profunda de la yema. (5)

Papila Dentaria. El mesénquima, comienza a multiplicarse bajo la influencia organizadora del epitelio proliferante del órgano dentario. Se condensa para formar la papila dentaria, que es el órgano formador de la dentina y del esbozo de la pulpa. Los cambios en la papila dentaria aparecen al mismo tiempo que el desarrollo del órgano dentario epitelial.

La papila dentaria muestra gemación activa de capilares y mitosis, y sus células periféricas, contiguas al epitelio dentario interno, crecen y se diferencian después hacia odontoblastos. (5)

Saco Dental. Simultáneamente al desarrollo del órgano y la papila dentaria, sobreviene una condensación marginal en el mesénquina que los rodea. En esta zona se desarrollo gradualmente una capa más densa y más fibrosa, que es el saco dentario primitivo.

El órgano dentario epitelial, la papila dentaria y el saco dentario son los tejidos formadores de todo un diente y su ligamento periodontal. (5)

Etapas de Campana. Conforme la invaginación del epitelio profundiza y sus márgenes continúan creciendo, el órgano del esmalte adquiere forma de campana.

Epitelio dentario interno. Está formado por una sola capa de células que se diferencian, antes de la amelogénesis, en células cilíndricas. Las células del epitelio dentario interno influencia organizadora sobre las células mesenquimatosas subyacentes, que se diferencian hacia odontoblastos. (5)

Estrato intermedio. Entre el epitelio dentario interno y el retículo estrellado aparecen algunas capas de células escamosas, llamadas estrato intermedio; que parecen ser esenciales para la formación del esmalte. No se encuentra en la

parte del germen dentario que contornea en la parte del germen dentario que contornea las porciones de la raíz del diente, pero que no forma esmalte. (5)

Retículo estrellado. Las células son estrelladas, con prolongaciones largas que se anastomosan con las vecinas. Antes de comenzar la formación del esmalte, el retículo estrellado se retrae como consecuencia de la pérdida de líquido intercelular. Entonces sus células se distinguen difícilmente de las del estrato intermedio. Este cambio comienza a la altura de la cúspide o del borde incisivo y progresa hacia el cuello. (5)

Epitelio dentario externo. Al final de la etapa de campana, antes de la formación del esmalte y durante su formación, la superficie previamente lisa del epitelio dentario externo se dispone en pliegues. Entre los pliegues del mesénquima adyacente, el saco dentario forma papilas que contienen asas capilares y así proporciona un aporte nutritivo rico para la actividad metabólica intensa del órgano avascular del esmalte. (5)

Cuando el esmalte dentario alcanza su desarrollo pleno, las células productoras de ese esmalte (ameloblastos) se acortan, producen una lámina basal y forman, junto con las células del epitelio adamantino externo, el llamado epitelio adamantino reducido (RE). La lámina basal (lámina de inserción epitelial: EAL) yace en contacto directo con el esmalte; el contacto

entre esta lámina y las células epiteliales se mantiene por los hemidesmosomas. El epitelio adamantino reducido rodea la corona del diente desde el momento en que el esmalte queda correctamente mineralizado hasta que el diente comienza a erupcionar.

Al acercarse el diente en erupción al epitelio bucal, las células de la capa externa del epitelio adamantino reducido, así como las células de la capa basal del epitelio bucal, muestran un aumento de la actividad mitótica; los antiguos ameloblastos no se dividen. (5)

Durante la erupción dentaria, el epitelio adamantino reducido es reemplazado gradualmente por un epitelio de inserción o unión.

Cuando el diente ha penetrado en la cavidad bucal, el epitelio bucal se fusionan en el borde incisal del diente. Grandes porciones inmediatamente apicales al área incisal del esmalte quedan entonces cubiertas por el epitelio de unión que contiene sólo unas pocas capas de células. La región cervical del esmalte, sin embargo, aún está cubierta por ameloblastos y por las células externas del epitelio adamantino reducido.

Durante las últimas fases de la erupción del diente, todas las células del epitelio adamantino reducido son reemplazadas por el epitelio de unión. Este epitelio se continúa con el epitelio bucal y participa en la adherencia entre el

diente y la encía. (5)

Lamina dentaria. En todos los dientes, excepto en los molares permanentes, la lámina dentaria prolifera en su extremidad profunda para originar el órgano dentario del diente permanente, mientras que se desintegra en la región comprendida entre el órgano y el epitelio bucal. El órgano dentario se separa poco a poco de la lámina, aproximadamente en el momento en que se forma la primera dentina. (5)

Papila Dentaria. Esta se encuentra encerrada en la porción invaginada del órgano dentario. Antes que el epitelio dentario interno comience a producir esmalte, las células periféricas de la papila dentaria mesenquimatosa se diferencian hacia odontoblastos bajo la influencia organizadora del epitelio. La membrana basal que separa al órgano epitelial de la papila dentaria, inmediatamente antes de la formación de la dentina, se llama membrana preformadora. (5)

Saco dentario. Antes de comenzar la formación de los tejidos dentales, el saco dentario muestra disposición circular de sus fibras y parece una estructura capsular. Con el desarrollo de la raíz, sus fibras se diferencian hacia fibras periodontales que quedan incluidas en el cemento y en el hueso alveolar. (5)

Etapas avanzadas de Campana. Aquí el límite entre el epitelio dentario interno y los odontoblastos delinea la futura unión dentinoesmalítica. Además, la unión de los epitelios dentarios interno y externo en el margen basal del órgano epitelial, en la región de la línea cervical, dará origen a la vaina radicular epitelial de Hertwig.(5)

Función de la Lámina Dentaria. La actividad funcional se puede considerar en tres fases. La primera se ocupa de la iniciación de toda la dentición decidua, que aparece durante el segundo mes de la vida intrauterina. La segunda trata de la iniciación de las piezas sucesoras de los dientes deciduos. Es precedida por crecimiento de la extremidad libre de la lámina dentaria (lámina sucesora), situada en el lado lingual del órgano dentario de cada diente deciduo y se produce, aproximadamente desde el quinto mes de la vida intrauterina, para los incisivos centrales permanentes, hasta los 10 meses de edad para el segundo premolar. La tercera fase es precedida por la prolongación de la lámina dentaria distal al órgano dentario del segundo molar deciduo, que comienza en el embrión de 140mm.

Los molares permanentes provienen directamente de la extensión distal de la lámina dentaria. El momento de su iniciación es aproximadamente a los cuatro meses de vida fetal para el primer molar permanente, en el primer año

para el segundo molar permanente y del cuarto al quinto año para un tercer molar permanente. La actividad total de lámina dentaria se prolonga por un período de cinco años aproximadamente. (5)

Destino de la lámina dentaria. Durante la etapa de casquete la lámina conserva una conexión amplia con el órgano dentario, pero en la etapa de campana comienza a desintegrarse por la invasión mesenquimatosas, que primero penetra en su porción central y la divide en la lámina lateral y dentaria propia. La lámina dentaria propia prolifera únicamente en su margen más profundo, que se transforma en una extremidad libre situada hacia la parte lingual del órgano dentario y forma el esbozo del diente permanente. Los restos de la lámina dentaria pueden persistir como perlas epiteliales. (5)

Lámina Vestibular. Otro engrosamiento epitelial se desarrolla, tanto en el lado labial como bucal respecto a la lámina dentaria, independientemente. Es la lámina vestibular, llamada también banda del surco labial. Después se ahueca y se forma el vestíbulo bucal, entre la porción alveolar de los maxilares, los labios y las mejillas. (5)

Vaina radicular epitelial de Hertwig. El órgano dental epitelial desempeña una parte importante en el desarrollo de la raíz, pues forma la vaina radicular epitelial de Hertwig, que modela la forma de las raíces e inicia la formación

de la dentina. La vaina consiste únicamente de los epitelios dentarios externo e interno, sin estrato intermedio ni retículo estrellado. Las células de la capa interna se conservan bajas y normalmente no producen esmalte. Cuando estas células han inducido la diferenciación de las células del tejido conjuntivo hacia su continuidad y su relación íntima con la superficie dental. Sus residuos persisten como restos epiteliales de Malassez en el ligamento periodontal. (5)

La vaina epitelial de Hertwig prolifera hacía el mesénquima y se diferencia en células formadoras de cemento que van depositando capas de este tejido orgánico mineralizado externamente a la dentina formada por las células mesenquimatosas. (5)

DIENTES.

El tejido duro de un diente consiste principalmente en un tipo especial de tejido conectivo calcificado pero un poco elástico, la dentina, cuyas diversas áreas están cubiertas por otros dos tejidos calcificados. En la porción visible del diente, que se proyecta desde las encías, la cubre un tejido muy calcificado y duro, el esmalte, y tal porción recibe el nombre de corona anatómica. El resto del diente, o raíz anatómica está cubierto por un tercer tejido conectivo calcificado, el cemento. Estos tres tejidos dentales duros son

avasculares. La unión de la corona con la raíz es el cuello del diente, mientras que se emplea el término de línea cervical para referirse a la que demarca el esmalte del cemento. (2)

En el interior de cada diente, hay un espacio central de tejido blando cuya forma general es similar a la del diente mismo, la cavidad pulpar. Su porción expandida en la corona es la cavidad pulpar, mientras que la parte angosta correspondiente a la raíz recibe el nombre de canal radicular. La cavidad pulpar contiene tejido conectivo laxo y está provista de fibras nerviosas pequeñas y vasos sanguíneos abundantes de poco calibre, que entran en la cavidad por medio del agujero apical del canal radicular. La dentina que rodea a la cavidad pulpar está revestida por una capa de odontoblastos, células a partir de las cuales se forma la dentina. Los odontoblastos guardan con la dentina la misma relación que los osteoblastos con el hueso.

Los rebordes óseos o procesos alveolares, que se proyectan en ambos maxilares, brindan sostén a los dientes. En ellos, hay depresiones llamadas alveolos, una por cada raíz de un diente. El diente está suspendido en el alveolo por el ligamento periodontal, consistente en haces de fibras colagenosas que se extienden desde el tejido óseo alveolar hasta el cemento que recubre a la raíz.

A lo largo de la vida, hacen erupción dos conjuntos separados de dientes, o denticiones. (2)

DENTICIONES PRIMARIA Y SECUNDARIA.

La dentición primaria presente durante una parte de la niñez consiste en 20 dientes deciduos o de leche, 10 en cada maxilar. Hacia uno y otro lado de la línea media en cada maxilar, hay incisivos central y lateral, que generalmente hacen erupción hacia los seis meses de edad. Por fuera de los dos incisivos, en cada cuadrante dental, está el canino, que tiene una sola cúspide. Por detrás de él, se observan dos molares cuyas superficies oclusales (con las que se muerde) anchas se componen de tres o cuatro cúspides y están adaptadas para moler los alimentos. La caída de los dientes primarios y su sustitución por los secundarios se inicia hacia los seis años de edad y culmina con la erupción de los terceros molares hacia los dieciocho años. (2)

La dentición permanente consiste en 32 dientes secundarios, 16 en cada maxilar. Al igual que en la dentición primaria, el grupo de dientes anteriores de cada cuadrante se forma con los incisivos central y lateral, así como el canino. Inmediatamente hacia un lado de los caninos, están los premolares primero y segundo, ausentes en la dentición primaria porque son los dientes que sustituyen a los primeros molares. Cada premolar posee dos cúspides y

una sola raíz que se bifurca. Por detrás de los premolares, están los tres molares. Los del maxilar inferior presentan dos raíces, y los del superior, tres. El primero, segundo y tercer molares no tienen equivalentes en la dentición primaria. Hacen erupción por detrás de la mayor parte de los dientes primarios a intervalos de aproximadamente seis años, en el orden indicado por sus nombres, comenzando con los primeros molares hacia los seis años de edad. Los terceros molares (muelas del juicio) brotan al cabo de un tiempo tan prolongado que, en algunas personas quedan impactados en los maxilares por falta de espacio para su erupción. (2)

Erupción de los dientes permanentes. Cuando brota un diente deciduo, ya se ha formado la corona del diente permanente que ocupará la posición de aquél en forma subsecuente. A su debido tiempo, el diente permanente en crecimiento, que no ha hecho erupción ejerce presión suficiente, sobre la raíz deciduo correspondiente, para desencadenar la resorción de la dentina radicular por parte de los osteoclastos. En consecuencia, la raíz del diente deciduo ya está resorbida cuando está a punto de brotar el diente permanente. Acto seguido, se desprende el primero y lo sustituye el segundo. (2)

Cronología de la Dentición Humana.

Dientes Permanentes.

Maxilar Superior	Maxilar Inferior	Raíz Completa	
Incisivo Central 7-8 años	Incisivo Central 6-7 años	10 años	9 años
Incisivo Lateral 8-9 años	Incisivo Lateral 7-8 años	11 años	10 años
Canino 11-12 años	Canino 9-10 años	13-15 años	12-14 años
P. Premolar 10-11 años	P. Premolar 10-12 años	12-13 años	12-13 años
Sdo Premolar 10-12 años	Sdo. Premolar 6-7 años	12-14 años	9-10 años
P. Molar 6-7 años	P. Molar 6-7 años	9-10 años	9-10 años
Sdo. Molar 12-13 años	Sdo. Molar 11-13 años	14-16 años	14-15 años
Tercer Molar 17-21 años	Tercer Molar 17-21 años	18-25 ***	18-25 años

*** las cordales no serán evaluadas, por tal razón y considerando que el margen gingival lleva a su posición anatómica natural a los 16 años la muestra incluirá elementos que sean mayores de 23 años.

Entre los factores y procesos del desarrollo que se relacionan con la erupción de los dientes, destacan: la elongación de la raíz, las fuerzas ejercidas por los tejidos vasculares alrededor de la raíz y debajo de ella, el crecimiento del hueso alveolar, el crecimiento de la dentina, la constricción de la pulpa, el crecimiento y la presión ejercida por la membrana periodontal, la presión causada por la acción muscular y la resorción de la cresta alveolar.

La salida de los dientes se relaciona más con el estadio de formación de la raíz que con la edad ósea o cronológica del niño. En el momento de erupción clínica del diente se han formado más o menos tres cuartas partes de la raíz.

Los dientes alcanzan la fase de oclusión antes de que termine el desarrollo completo de la raíz. (2)

Diámetros de las piezas dentales establecidos por Black que se utiliza como parámetros en la población guatemalteca. (1)

Incisivo Central Superior: Cervico-incisal 10 mm Mesio-distal 9.0 mm

Incisivo Lateral Superior: Cervico-incisal 8.8 mm Mesio-distal 6.4 mm

Canino Superior: Cervico-incisal 9.5 mm Mesio-distal 7.6 mm

DENTINA.

La dentina crece por aposición igual que el hueso, aunque tal crecimiento se ve limitado por el hecho de que los odontoblastos sólo están presentes en la cara interna (pulpar) de la propia dentina, que es donde se agregan nuevas capas de dentina y envuelven a la pulpa. (2)

A lo largo de la cara pulpar de la dentina, se observa una capa continua de odontoblastos penetrantes irregularmente por componentes de tejido conectivo, como fibrillas colagenosas y capilares.

Los odontoblastos no se dividen después del nacimiento, pero sí persisten y depositan más dentina si es necesaria para compensar el desgaste en la cara oclusal, la pérdida accidental de una parte de un diente o la erosión resultante de la caries dental. A lo largo de los años, también producen, con lentitud dentina adicional suficiente para reducir las dimensiones globales de la cavidad pulpar. (2)

La Dentina se forma como preentina. La matriz de dentina se calcifica pocas horas después de su formación. En consecuencia, está presente una capa de matriz de dentina no calcificada, llamada Preentina, entre el vértice de los odontoblastos y la dentina calcificada, con lo que la base de la prolongación de los odontoblastos queda rodeada por matriz de preentina. Esta consiste principalmente en sustancia amorfa con unas cuantas fibrillas colagenosas en formación incluidas en ella. Una vez calcificada la dentina, su estructura fina queda oscurecida por cristales de hidroxiapatita. Las fosfoproteínas que sintetizan los odontoblastos son liberadas en la preentina, pero quedan localizadas subsecuentemente en la preentina. Este límite es el frente de calcificación de la dentina. Una vez calcificada ésta, es incluso más dura que el hueso; la hidroxiapatita equivale a un 70% de su peso húmedo. (2)

La dentina envuelve progresivamente a la cavidad pulpar. La dentina que

se forma durante el desarrollo de los dientes recibe la denominación de Dentina Primaria. Además de ésta, se deposita gradualmente Dentina Secundaria durante la edad adulta, en la superficie de la dentina que está en aposición con la pulpa, que es el único sitio en que están presentes los odontoblastos. Por añadidura, es posible que tenga lugar la producción de Dentina Terciaria o de Reparación en cualquier época de la vida para compensar la pérdida de esmalte y dentina, en casos de caries dental o como resultado de los procedimientos de restauración de cavidades dentales. En ciertas condiciones, la dentina se forma con gran rapidez, por ejemplo, bajo un cavidad, en cuyo caso su aspecto es más irregular. Los depósitos de dentina secundaria reducen con lentitud el tamaño de la cavidad pulpar y el conducto radicular, que suele ser mucho menor en ancianos. (2)

ESMALTE.

El esmalte es un material acelular producido por los ameloblastos antes de la erupción de los dientes. Se trata de una sustancia sumamente dura y frágil. La matriz del esmalte consiste en fostafo de calcio en la forma de hidroxiapatita en una matriz orgánica que contiene proteínas y polisacáridos. La calcificación tiene lugar con relativa rapidez; los primeros cristales de hidroxiapatita formados son largos, delgados y semejantes a placas. Al

depositarse, pierden agua y disminuye el contenido orgánico de la matriz, que finalmente es de 96%, con lo que el esmalte es el material más duro del cuerpo.

(2)

CEMENTO.

El cemento que cubre a la raíz dental es un tejido duro y calcificado, que contiene colágena y carece de vasos sanguíneos. Se deposita en forma de matriz orgánica denominada Cementoide, que de manera subsecuente se mineraliza. Los cementoblastos son las células que lo forman y guardan similitud estrecha con los osteoblastos. La función del cemento, es fijar las fibras colagenosas al ligamento periodontal y de la encía.

En la parte superior de la raíz, el cemento es acelular, mientras que en la inferior incluye células en su matriz. El cemento es otro tejido dental cuya formación se continúa en la edad adulta, aunque en forma intermitente. Al igual que el tejido óseo, crece sólo por aposición. (2)

PULPA.

La pulpa dental, que ocupa la cavidad pulpar y el conducto radicular, es un tejido conectivo laxo y blando que contiene algunas fibras colagenosas, sustancia fundamental amorfa y fibroblastos. Por lo general su aspecto es

similar al del mesénquima, dado que muchas de sus células son de forma estrellada y están conectadas entre sí por prolongaciones citoplásmicas de gran longitud.

La pulpa está muy vascularizada, por vasos que entran a ella a través del agujero apical, aunque son de paredes muy delgadas; esto hace que dicho tejido sea susceptible a los cambios en la presión hidrostática, ya que las paredes de la cavidad pulpar son muy rígidas. La pulpa también presenta inervación abundante por terminaciones presente de manera relacionada con la capa de odontoblastos, entre la pulpa y la dentina. (2)

ENCÍA. La encía se divide en: a) encía libre o no insertada y b) encía adherida o insertada. La encía es la parte de la mucosa bucal de tipo masticatorio (epitelio poliestratificado queratinizado) que cubre las apófisis alveolares de los maxilares y rodea al cuello de los dientes. (2)

CARACTERÍSTICAS CLINICAS NORMALES

La encía se divide en encía marginal, interdental o papilar.

Encía Marginal (encía no insertada) Es el borde de la encía que rodea los dientes a modo de collar. Aproximadamente en el 50% de los casos está separada de la de la encía insertada adjunta por una depresión lineal estrecha, el Surco de la encía libre. De un espesor algo mayor de 1mm generalmente,

forma la pared blanda del surco gingival. (2)

SURCO GINGIVAL

El surco gingival es la hendidura o espacio poco profundo alrededor del diente, cuyos límites son, por un lado, la superficie dentaria y, por otro, el epitelio que tapiza la parte libre de la encía. Tiene forma de V entre el diente y la encía, que rodea la punta de la corona recién erupcionada, y escasamente permite la entrada de una sonda periodontal. En una encía clínicamente sana de hombre o de animales puede encontrarse un surco de cierta profundidad. Se informó que esta profundidad es de 0.5 a 1mm.

La profundidad histológica de un surco no es exactamente igual a la profundidad de la penetración de la sonda. La llamada profundidad de sonda de una encía clínicamente normal es, en el hombre, de 2 a 3mm. (2)

ENCIA INSERTADA

La encía insertada es continuación de la encía marginal. Es firme, elástica y aparece estrechamente unida al periostio del hueso alveolar. La superficie vestibular de la encía insertada se extiende hasta la mucosa alveolar, relativamente laxa y movable, de la que se separa por la unión mucogingival.

(2)

El ancho de la encía insertada es una parámetro clínico importante. Es

la distancia entre la unión mucogingival y la proyección en la superficie externa del fondo del surco gingival o de la bolsa periodontal. No debe confundirse con la anchura de la encía queratinizada, porque esta última incluye también la encía marginal.

El ancho de la encía insertada en la zona vestibular difiere en la diferentes áreas de la boca. Es generalmente mayor en la región incisiva (3.5 a 4.5 mm en el maxilar y 3.3 a 3.9 mm en la mandíbula) y menos en las regiones posteriores, con una anchura menor en el primer premolar (1.9 mm en el maxilar y 1.8 mm en la mandíbula).

Los cambios en el ancho de la encía insertada se deben a las modificaciones en la posición de la corona. La anchura de la encía insertada aumenta con la edad y con la extrusión de los dientes. En la zona lingual de la mandíbula, la encía insertada termina en la unión con la mucosa alveolar lingual, que continúa con la mucosa del piso de boca. La superficie palatina de la encía insertada del maxilar superior se une imperceptiblemente con la mucosa palatina, igualmente firme y elástica. (2)

ENCIA INTERDENTAL

La encía interdental ocupa el nicho gingival que es el espacio interproximal, apical al área de contacto dental. Puede estar constituida por

dos papilas interdentes. En la primera, hay una papila con la punta inmediatamente debajo del punto de contacto; en la segunda hay una depresión parecida a un valle que conecta a la papila vestibular y lingual a esa depresión se le da el nombre de cól o collado y su extensión depende de la cantidad de área de contacto interproximal.

La forma de la encía en un espacio interdental dado depende del punto de contacto entre los dos dientes adyacentes y la presencia o ausencia del grado de recesión. (2)

La superficie vestibular y lingual se afinan hacia la zona de contacto interproximal y las superficies mesial y distal son ligeramente cóncavas. Los bordes laterales y la punta de las papilas interdentes están formadas por una continuación de encía marginal de los dientes adyacentes. La porción intermedia está compuesta de encía insertada.

Cuando hay diastema, la encía está firmemente unida al hueso interdental y forma una superficie redondeada y lisa sin papilas interdentes. (2)

EPITELIO GINGIVAL

Existen tres áreas de epitelio en la encía: bucal o externo, del surco y de unión. El queratinocito es el principal tipo de célula del epitelio bucal y

gingival, así como de otros epitelios escamosos estratificados. Otras células que se encuentran en el epitelio son las células claras o no queratinocitos, entre las que se encuentran las células de Langerhans, las de Merkel y los Melanocitos. El queratinocito se llama así porque puede sintetizar queratina. Los queratinocitos constituyen aproximadamente el 90% o más del epitelio gingival. (2)

Los Melanocitos son células dendríticas que se localizan en las capas basal y espinosa del epitelio gingival. Sintetizan la melanina en los organelos llamados Premelanosomas o melanosomas. Estos últimos contienen tirosinasa, que convierte la tirosina en dihidroxifelanina (dopa), la que a su vez se convierte poco a poco en melanina. Los gránulos de melanina se fagocitan y están dentro de otras células del epitelio y del tejido conectivo, llamadas melanófagos o melanóforos. Las células de Langerhans son dendríticas y se encuentran entre los queratinocitos en todos los niveles suprabasales. Se considera que son macrófagos con posibles propiedades antigénicas. Se encuentran en el epitelio bucal de la encía normal y en pequeñas cantidades en el epitelio del surco; probablemente están ausentes en el epitelio de unión de la encía normal. Las células de Merkel se localizan en las capas más

profundas del epitelio y son las terminales de las fibras nerviosas, conectadas a las células adyacentes por medio de desmosomas. Han sido identificadas como preceptores táctiles. (2)

EPITELIO BUCAL O EXTERNO

El epitelio bucal o externo cubre la cresta y la superficie externa del margen gingival y la superficie de la encía insertada. Es un epitelio escamoso estratificado, queratinizado o paraqueratinizado. Consta de una base de células cuboideas o columnares; una capa espinosa compuesta de células poligonales; a veces una capa de células granulares o células con gránulos queratohialinos basófilos y una especie de núcleos hipercromáticos, y una capa superficial que puede estar queratinizada o paraqueratinizada. (2)

SUPERFICIE EPITELIAL

En el epitelio gingival pueden presentarse tres tipos de superficies diferentes.

1. Queratinización, en la que las células de la superficie forman grupos de queratina y pierden su núcleo.
2. Paraqueratinización, en la que las células de las capas superficiales mantienen su núcleo, que aunque es picnótico muestra algunos signos de queratinización; la capa granular está ausente.
3. No Queratinización, en la que las células de las capas superficiales son nucleadas y no existen signos de queratinización. (2)

El epitelio que cubre la superficie externa de la encía marginal y la encía insertada está queratinizado o paraqueratinizado, o presenta combinaciones diversas de los dos tipos. El tipo predominante de superficie en esta área es la paraqueratinización.

EPITELIO DEL SURCO.

Este epitelio cubre el surco gingival. Es un epitelio escamoso estratificado no queratinizado y fino sin prolongaciones epiteliales y se extiende desde el límite coronal del epitelio de unión hasta la cresta del margen gingival. El epitelio del surco es extremadamente importante debido a que puede actuar como una membrana semipermeable a través de la cual los productos bacterianos dañinos pasan a la encía y los líquidos tisulares desde la encía al surco. (2)

EPITELIO DE UNION

El epitelio de unión consiste en una banda a modo de collar de epitelio escamoso estratificado y no queratinizado. Consta de tres o cuatro capas de espesor en los primeros años de la vida, pero el número de capas aumenta a 10 y hasta 20 con la edad, su longitud varía de 0.25 a 1.35 mm.

El epitelio de unión está adherido a la superficie dentaria (adherencia

epitelial) por una lámina basal (membrana basal). La lámina basal consiste en una lámina densa (adyacente al esmalte) y una lámina lúcida en la que se insertan los hemidesmosomas. (2)

Este epitelio se localiza a nivel de la unión esmalte-cemento al término de formarse el ápice radicular. Cuando este proceso no se lleva a cabo quedando el nivel de adherencia más hacia coronal de la pieza dentaria se da el fenómeno de Erupción pasiva retardada.

Se han descrito tres zonas en el epitelio de unión: apical, media y coronal. La zona apical presenta células de características germinativas, la zona media es una de las de mayor adhesión y la zona coronal presenta una gran permeabilidad.

La inserción del epitelio de unión al diente se refuerza con las fibras gingivales, que ligan la encía marginal contra la superficie dentaria. Por esta razón, el epitelio de unión y las fibras gingivales se consideran como una unidad funcional, denominada Unión Dentogingival. (2)

FIBRAS GINGIVALES

El tejido conectivo de la encía marginal es densamente colágeno y contiene un sistema importante de haces de fibras colágenas, denominado fibras gingivales. Estas tienen las siguientes funciones: 1) mantener la encía

marginal adosada contra el diente, 2) proporcionar la rigidez necesaria que soporte la fuerza de la masticación sin separarse de la superficie dentaria y 3) unir la encía insertada adyacente. Las fibras gingivales se disponen en tres grupos: gingivodental, circular y transeptal. (2)

Grupo Gingivodental. Comprende las fibras de las superficies vestibular, lingual e interproximal, que se hallan incluidas en el cemento inmediatamente debajo del epitelio en la base del surco gingival. En las superficies vestibular y lingual se proyectan desde el cemento, en forma de abanico hacia la cresta y la superficie externa de la encía marginal, y terminan cerca del epitelio. También se extienden sobre la cara externa del periostio del hueso alveolar, vestibular y lingual, y llegan hasta la encía insertada o se unen con el periostio. En la zona interproximal las fibras gingivodentales se extienden hacia la cresta de la encía interdental.

Grupo Circular. Estas fibras corren a través del tejido conectivo de la encía marginal e interdental, rodeando al diente a modo de anillo. (2)

Grupo Transeptal. Se sitúan interproximalmente y forman haces horizontales que se extienden entre el cemento de dientes vecinos en los cuales se hallan incluidos. Están en el área entre el epitelio de la base del surco gingival y la cresta del hueso interdental y, a veces, se clasifican como fibras

principales del ligamento periodontal. (2)

ELEMENTOS CELULARES DEL TEJIDO CONECTIVO.

El fibroblasto es el elemento celular predominante en el tejido conectivo gingival. Los fibroblastos sintetizan y secretan las fibras colágenas, así como elastina, proteínas colagenazas, glucoproteínas y glicosaminoglicanos. La renovación de las fibras colágenas y otros componentes químicos, y también posiblemente su degradación, son reguladas por los fibroblastos. Estos también regulan la cicatrización de heridas después de intervención quirúrgica o como resultado de un traumatismo o de un proceso patológico.

Los mastocitos están distribuidos por todo el organismo y son abundantes en el tejido conectivo de la mucosa bucal y la encía. (2)

La inervación gingival deriva de fibras que hacen en el nervio del ligamento periodontal y de los nervios labial, bucal y palatino. En el tejido conectivo están presentes las siguientes estructuras nerviosas: una red de fibras argirófilas terminales, algunas de las cuales se extienden dentro del epitelio; corpúsculos táctiles del tipo Meissner; bulbos terminales del tipo Krause, que son termorreceptores; y husos encapsulados. (2)

CARACTERÍSTICAS CLINICAS

COLOR. Generalmente, el color de la encía insertada y marginal se describe

como rosa coral, que se produce por el aporte sanguíneo, el espesor y grado de queratinización del epitelio y la presencia de células que contienen pigmentos. El color varía según las diferentes personas y se encuentra relacionado con la pigmentación cutánea. Es más claro en individuos de tez blanca que en personas de tez morena. (2)

La encía insertada está separada de la mucosa alveolar adyacente, en la zona vestibular, por una línea mucogingival definida claramente. La mucosa alveolar es roja, lisa y brillante más que rosada y granulada.

El epitelio de la mucosa alveolar es más delgado, no queratinizado y no contiene prolongaciones epiteliales. El tejido conectivo de la mucosa alveolar es laxo y los vasos sanguíneos, más abundantes. (2)

PIGMENTACIÓN FISIOLÓGICA (MELANINA). La melanina es un pigmento oscuro que no procede de la hemoglobina y produce la pigmentación normal de la piel, encía y el resto de la mucosa bucal. Está presente en todos los individuos, con frecuencia en cantidades insuficiente para se detectada clínicamente; está ausente o muy disminuida en individuos albinos. La pigmentación melánica es la cavidad bucal está acentuada en las personas de tez negra. (2)

La distribución de la pigmentación bucal en la raza negra es la

siguiente: encía, 60%; paladar duro, 61%; mucosa, 22%; y lengua, 15%. La pigmentación gingival se presenta difusa, púrpura oscuro o como mancha de forma irregular, parda más o menos clara. Pueden aparecer en la encía tres horas después del nacimiento y frecuentemente, es la única manifestación de la pigmentación. (2)

TAMAÑO. El tamaño de la encía es el correspondiente a la suma del volumen de los elementos celulares e intercelulares y su vascularización. La alteración del tamaño es una característica común en la enfermedad gingival. (2)

CONTORNO. El contorno o forma de la encía varía considerablemente y depende de la forma de los dientes y su alineación en la arcada, de la localización y tamaño del área de contacto proximal y de las dimensiones de los nichos gingivales vestibular y lingual. La encía marginal rodea los dientes en forma de collar y sigue las ondulaciones de la superficie vestibular y lingual. Forma una línea recta en dientes con superficies relativamente planas. En dientes con convexidad mesiodistal acentuada o en labioversión, el contorno arqueado normal se acentúa y la encía se localiza más apicalmente. Sobre dientes en linguoversión, la encía es horizontal y más gruesa. (2)

FORMA. La forma de la encía interdental está relacionada con el contorno

de las superficies dentales proximales, la localización y la forma de las áreas de contacto y las dimensiones de los nichos gingivales. Cuando las caras proximales de las coronas son relativamente planas es sentido vestibulolingual, las raíces están muy cerca una de otra, el hueso interdental es delgado en dirección mesiodistal, los nichos gingivales y la encía interdental son estrechos en la misma dirección. Por en contrario, cuando las superficies proximales divergen a partir de la encía interdental es grande. La altura de la encía interdental varía según el lugar del contacto proximal. (2)

CONSISTENCIA. La encía es firme y resilente y, a excepción del margen gingival movable, está fuertemente unida al hueso subyacente. La naturaleza colágena de la lámina propia y su continuidad al mucoperiostio del hueso alveolar, determinan la consistencia firme de la encía insertada. Las fibras gingivales contribuyen a la firmeza de este margen gingival. (2)

TEXTURA DE LA SUPERFICIE. La encía presenta una superficie como una cáscara de naranja y se dice que es punteada. Este punteado se observa mejor al secar la encía. (2)

La encía insertada es punteada; la encía marginal no lo es. La parte central de las papilas interdentes es generalmente afilada, pero los bordes marginales son lisos. El patrón y extensión del punteado varían de una

persona a otra, así como en diferentes regiones de una misma boca. Es menos prominente en las superficies linguales que en las vestibulares y puede faltar en algunos pacientes. El punteado varía con la edad. No existe con la infancia, aparece en algunos niños a los cinco años de edad aproximadamente, aumenta hasta la edad adulta y, con frecuencia, comienza a desaparecer en la vejez.

El punteado es una forma de especialización adaptativa o refuerzo para la función. Es una característica de la encía sana y la pérdida o reducción del punteado es un signo común de enfermedad gingival. Cuando se devuelve a la encía su estado de salud después de tratamiento, reaparece el punteado. (2)

La textura de la superficie de la encía también está relacionada con la presencia y el grado de queratinización epitelial.

Se considera que la queratinización es una adaptación protectora para la función. Aumenta cuando al cepillarse los dientes se estimula la encía. (2)

POSICIÓN. Se entiende como posición de la encía al nivel en que la encía marginal se une al diente. Cuando el diente erupciona en la cavidad bucal, el margen y el surco están en la punta de la corona; a medida que la erupción avanza, se observa que el margen y el surco están más cerca de la raíz.

Durante la erupción, el epitelio de unión, el epitelio bucal y el epitelio reducido del esmalte sufren grandes alteraciones y remodelaciones, mientras que, al mismo tiempo, se mantiene la profundidad fisiológica del surco. Sin esta remodelación de los epitelio, se establecería una relación anatómica anormal entre la encía y el diente.

Margen Gingival: Es la parte más coronal de la encía, en condiciones de salud es delgada (filo de cuchillo) contornea a las piezas dentarias a nivel de cuellos. Concluida la erupción de los dientes, el margen libre se ubica sobre la superficie adamantina aproximadamente a 0.5-2mm en sentido coronario respecto al límite cementoadamantino. (2)

SONDA PERIODONTAL

Es el instrumento principal que se emplea en el examen periodontal siendo el único método confiable para detectar bolsas periodontales. Se utiliza el instrumento como rutina para examinar la encía para ver si sangra, que es el signo más importante de inflamación y para determinar la profundidad, la forma y las características tisulares de la bolsa. (7)

Diseño de la Sonda. Las sondas varían en el diseño de su sección transversal y en las marcas milimétricas. Pueden ser rectangulares (planas), ovals o redondas en su sección transversal, pero todas deben ser lo suficientemente

delgadas como para permitir su fácil inserción en el surco o la bolsa. La parte activa calibrada está marcada en milímetros a intervalos variables para facilitar la lectura de las mediciones de profundidad. (7)

La sonda de Marquis está codificada por colores, alternando bandas coloreadas que marcan 3,6,9 y 12 mm. Esta sonda tiene un buen extremo activo delgado, pero hay que tener cuidado al estimar las lecturas milimétricas entre las marcas. (7)

La sonda de Williams está marcada a 1, 2, 3, luego 7, 8, 9 y 10mm. Los espacios entre 3 y 5 y entre 5 y 7 fueron diseñados para minimizar la confusión en la lectura de la sonda. Hay que tener cuidado cuando se compra una sonda de Williams porque algunos fabricantes producen una parte activa demasiado gruesa como para permitir su fácil inserción. Una sonda bien diseñada debe ser lo suficientemente delgada como para permitir su inserción aun en presencia de un tejido firmemente fibrótico o friable.

La sonda de Michigan-O está marcada a 3, 6 y 8 mm. Muchos clínicos prefieren esta sonda debido a que tiene una parte activa muy delgada. La sonda de Michigan-O puede adquirirse con las marcas de Williams. (7)

La sonda Nabers No2 tiene un extremo activo curvo no calibrado y está específicamente diseñada para el examen de las furcaciones. Esta sonda es

ideal para detectar las furcaciones mesial y distal de los dientes superiores, debido a que los dientes adyacentes hacen que el acceso de las sondas rectas sea difícil o imposible.

Sonda Periodontal tipo OMS para el INTPC (Morita, Japón)

Esta sonda está particularmente diseñada para una manipulación suave de los tejidos ubicados alrededor de la pieza dentaria. La sonda presenta una esfera de 0.5 mm de diámetro en el extremo con una porción codificada de color que se extiende desde los 3.5 a los 5.5 mm. (7)

Uso de la Sonda Periodontal: La punta de la sonda periodontal se introduce, manteniendo el contacto con el diente, dentro de la bolsa gingival o periodontal y se desplaza apicalmente hasta advertir cierta consistencia. Con algo de experiencia se llegan a diferenciar los cálculos dentales (resistencia firme) del fondo de la bolsa (resistencia blanda y elástica). Si la punta de la sonda incide sobre un cálculo dental, hay que rodearlo hasta alcanzar el fondo de la bolsa. La angulación de la sonda periodontal depende de la anatomía y de la posición del diente. La sonda periodontal debe mantener siempre contacto con el diente en dos puntos. Para ello, la punta debe contactar con la raíz, y la porción supragingival, con el ecuador dental. Con estos dos puntos se obtiene la angulación correcta para medir la profundidad de la bolsa.

Si se desea obtener resultados reproducibles, debe aplicarse una fuerza constante de 0,2 N durante el sondaje. Conviene que el clínico desarrolle una sensación para aplicar la fuerza de sondaje recomendada.

El valor hallado depende de la profundidad de la bolsa gingival y periodontal clínica, el grado de inflamación del tejido periodontal, el grosor de la sonda periodontal utilizada, la angulación de la sonda y la fuerza de sondaje. Este valor se corresponde, en general, de manera no exacta con la profundidad de la bolsa histológica, puesto que la sonda penetra en el epitelio del surco y se apoya, con la punta, en el área coronal de las fibras dentogingivales de tejido conjuntivo. Por consiguiente, en el lenguaje clínico, el término “profundidad de la bolsa” suele sustituirse por los términos “profundidad de sondaje de la bolsa” o “profundidad de sondaje”. (7)

OBJETIVO GENERAL

Determinar la prevalencia de Erupción pasiva retardada de las piezas dentales en región anterosuperior en pacientes mayores de 23 años que asisten a las clínicas de la Facultad de Odontología de la Universidad de San Carlos de Guatemala. 2004

OBJETIVOS ESPECIFICOS

En pacientes que se encuentran en Fase IV determinar:

1. El tamaño de las coronas anatómicas mesio-distal y cervico-incisal de la región anterosuperior.
2. El diámetro de las coronas clínicas de las piezas dentarias de la región anterosuperior.
3. La posición del margen gingival con respecto a la unión esmalte-cemento.
4. Comparar el tamaño de la corona clínica con los diámetros nacionales establecidos de las coronas anatómicas.
5. La pieza con mayor prevalencia de Erupción pasiva retardada.

VARIABLES

- A.) Dimensión Corona Clínica
- B.) Dimensión Corona Anatómica (datos pre-establecidos)
- C.) Contorno del margen gingival.

INDICADORES:

- a. Distancia en milímetros del margen gingival al margen incisal de la corona.
- b. Tabla de datos pre-establecidos según Green Valdimar Black y según fórmula de proporcionalidad y dimensión. Medición en milímetros de la unión esmalte-cemento al margen gingival.

La unión esmalte-cemento se percibe a través del sondeo clínico.

- c.- Contorno normal festoneado.

Centrales con zenith hacia distal.

Laterales con zenith central.

Canino con zenith central.

METODOLOGIA

1. Se solicitó autorización al Dirección de Clínicas de la Facultad de Odontología para hacer uso de las instalaciones, así como para trabajar con pacientes que asisten a las clínicas para realizar el trabajo de campo. (Anexo 1).

2. Se seleccionó una muestra de 300 pacientes, número que se obtuvo a través de la fórmula : $n = \frac{Nc^2 \times Var}{Le^2 \times \frac{N-1}{N} + \frac{Nc^2 \times Var}{N}}$

$$Le^2 \times \frac{N-1}{N} + \frac{Nc^2 \times Var}{N}$$

N N aplicada a un total de pacientes

ingresados por año. 1999, 2000, 2001, 2002.

N :Tamaño de la muestra.

Nc : Nivel de Confianza.

Var : Varianza del Fenómeno.

Le : Límite de Error.

N : Tamaño de la Población.

Criterio de Exclusión de la muestra:

- La hiperplasia gingival es un crecimiento fibrótico causado por agentes químicos o irritantes locales. Empieza por papila interdental y luego afecta el margen gingival. Desaparece o disminuye al eliminar

el agente causal. Si el agente causal no desaparece puede interferir con la oclusión. El tamaño puede ser progresivo y proporcional a la cantidad de irritantes locales.

**La Erupción pasiva retardada no inicia en papilas interdetales; sino por falta de migración apical de todo el margen gingival. No es causada por agentes químicos o irritantes locales, sino por la falta de migración del margen gingival hacia la unión esmalte-cemento. La erupción pasiva retardada sólo se elimina con cirugía, no se modifica la posición del margen gingival con la eliminación de factores irritantes locales.

3. Se le informó al paciente del estudio y se le solicitó consentimiento escrito para participar como elemento de la muestra. (Anexo2).
4. Los elementos de la muestra fueron evaluados durante el ingreso del paciente en la fase IV.
5. Se realizó evaluación clínica dental del sextante anterior superior utilizando para el efecto; espejo, explorador, sonda periodontal, servilletas, porta-servilletas así como el equipo de protección personal: guantes, lentes, mascarilla, gorro, uniforme blanco.

Medición de corona clínica:

6. Las mediciones se realizaron en la corona clínica de las piezas dentarias tanto mesio-distal como cervico-incisal a partir del margen gingival al borde incisal utilizando una sonda periodontal o una regla milimetrada metálica estéril, tomando en cuenta que las piezas son más largas cervico-incisal que mesio-distal en ausencia de atrición.

Medición de corona anatómica:

7. La corona anatómica se determinó ubicando la unión esmalte-cemento con la ayuda de la sonda periodontal y mediante la tabla de medidas según Green Valdimar Black que se utiliza para la población guatemalteca.
8. La identificación de la Unión esmalte-cemento se realizó a través del sondeo táctil de la elevación que tiene el esmalte sobre el cemento utilizando la sonda periodontal de la O.M.S. de punta esférica.
Además se hizo una comparación de la corona clínica con los parámetros establecidos por Green Valdimar Black.
9. La información obtenida se procesó en tablas y cuadros estadísticos para su interpretación y análisis.

PRESENTACIÓN DE RESULTADOS

En la investigación realizada por Green Valdimar Black determinó diámetros promedios de las coronas clínicas tanto en sentido buco-lingual, mesio-distal y cervico-incisal (1).

VALORES NORMALES DE REFERENCIA EXPRESADA EN MILIMETROS

PIEZA DENTAL	MESIAL- DISTAL	CERVICO- INCISAL
6	7.6	9.5
7	6.4	8.8
8	9.0	10.0

De los valores anteriores registrados por Green Valdimar Black se calcularon proporciones según los datos mesio-distales obtenidos de las 900 piezas evaluadas.

Los otros valores normales que se tomaron en cuenta para compararlos con la altura cervico-incisal de la corona anatómica son los obtenidos a través de la medición de la unión esmalte cemento al borde incisal de la corona.

La evaluación clínica periodontal para determinar la prevalencia de erupción pasiva retardada se llevo a cabo en un grupo de 300 pacientes que acudieron a las clínicas dentales de la Facultad de Odontología de la Universidad de San Carlos de Guatemala.

Dada la similitud entre los valores encontrados de piezas homólogas: (Central derecho-izquierdo; Lateral derecho-izquierdo; Canino derecho-izquierdo) se registraron para esta presentación únicamente los datos obtenidos de una hemiarcada, es decir que de las 1800 piezas evaluadas se registraron únicamente los valores de 900 piezas multiplicadas por 2.

VALORES MESIO-DISTALES ENCONTRADOS

PIEZA mm	5 A 5.99	6 a 6.99	7 a 7.99	8 a 8.99	9 a 9.99	10 a 12	TOTAL
6	0	17	164	106	10	5	300
7	11	137	144	7	0	2	300
8	0	3	98	167	28	4	300
TOTAL DE PIEZAS EVALUADAS							900

En la pieza 7 presento 9 ausencias } Se tomaron los valores de las piezas
 En la pieza 8 presento 7 ausencias } homólogas.

INTERPRETACIÓN

De un total de 900 piezas dentales superiores evaluadas: 300 caninos, 300 incisivos centrales, 300 incisivos laterales al medirlos mesio-distalmente con calibrador Boley arrojaron los siguientes resultados:

La mayor frecuencia de valores mesio-distales de caninos, el 90% estuvo comprendido en el rango de 7 a 8.99mm; mientras que el incisivo lateral fue más frecuente en el rango de 6 a 7.99mm. (93.67%).

El incisivo central fue más frecuente en el rango de 8 a 8.99 mm (55.66%), seguido por el rango de 7 a 7.99mm. (32.66%).

Lo anterior implica que según la proporción encontrada por Green Valdimar Black los caninos deberían tener una dimensión cervico-incisal en un rango comprendido entre 8.75mm. a 11.24mm.

Los incisivos laterales deberían tener una dimensión cervico-incisal en un rango comprendido entre 8.25 mm a 10.99mm.

Los incisivos centrales deberían tener una dimensión cervico-incisal en un rango comprendido entre 7.77mm a 9.98mm.

Según los valores encontrados comparándolos con los “ideales”, las piezas con mayor prevalencia de discrepancia fueron los incisivos laterales y caninos, en menor grado en incisivo central.

El porcentaje de apariencia clínica disminuida de la corona anatómica fue relativamente alta (50.33%) en los 300 pacientes evaluados, dichos datos se confirmaron tanto con medidas clínicas como cotejándolos con las dimensiones establecidas por Green Valdimar Black.

VALORES CERVICO-INCISAL ENCONTRADOS

PIEZA mm	6 a 6.99	7 a 7.99	8 a 8.99	9 a 9.99	10 a 10.99	11 a 13	TOTAL
6	0	12	72	103	91	22	300
7	3	49	102	124	22	0	300
8	0	27	45	116	100	12	300
TOTAL DE PIEZAS EVALUADAS							900

En la pieza 7 presento 9 ausencias } Se tomaron los valores de las piezas
En la pieza 8 presento 7 ausencias } homólogas.

INTERPRETACIÓN

De un total de 900 piezas dentales superiores evaluadas: 300 caninos, 300 incisivos laterales, 300 incisivos centrales al medirlos cervico-incisalmente con calibrador Boley y regla milimetrada dieron los siguientes resultados:

La mayor frecuencia de valores cervico-incisal de caninos el 88.67% estuvo comprendido en el rango de 8 a 10.99 mm; mientras que el incisivo lateral fue más frecuente en el rango de 8 a 9.99 mm. (75.33%).

El incisivo central fue más frecuente en el rango de 9 a 10.99 mm. Equivalente a un 72%.

**DIÁMETRO EN MILÍMETROS DEL BORDE INCISAL A LA UNION
ESMALTE-CEMENTO**

PIEZA \ DIAMETRO	8 a 8.99 mm	9 a 9.99 mm	10 a 10.99mm	11 a 11.99mm	12 a 14mm	TOTAL
6	25	87	115	57	16	300
7	77	112	96	15	0	300
8	32	63	133	61	11	300
TOTAL DE PIEZAS EVALUADAS						900

En la pieza 7 presento 9 ausencias } Se tomaron los valores de las piezas
 En la pieza 8 presento 7 ausencias } homólogas.

INTERPRETACIÓN

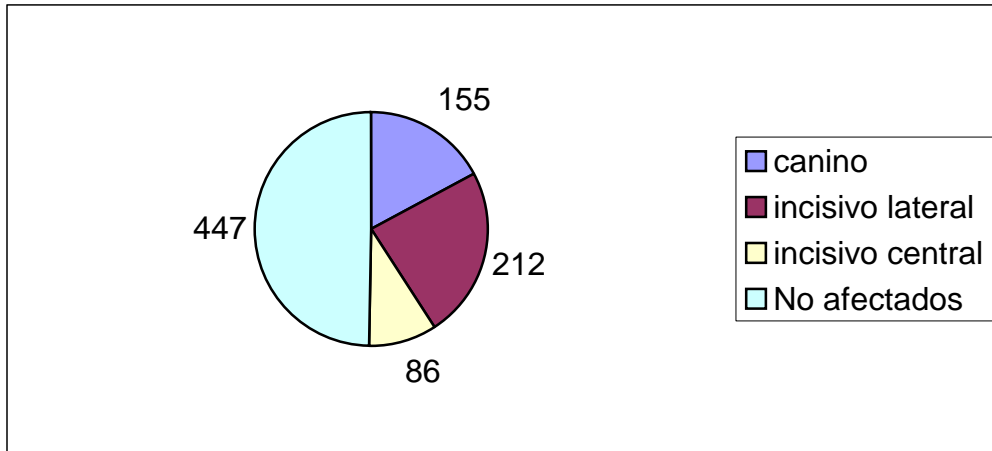
El canino superior presentó el mayor número de casos en un rango comprendido de 9 a 10.99mm de largo (borde incisal-unión esmalte-cemento) equivalente a un 67.33% (202 casos).

El incisivo lateral superior presentó el mayor número de casos en un rango comprendido de 9 a 10.99mm de largo (borde incisal-unión esmalte-cemento) con 208 casos (69.33%).

El incisivo central superior presentó el mayor número de casos en un rango comprendido de 10 a 10.99mm de largo. (borde incisal-unión esmalte-cemento) con 133 casos (44.33%)

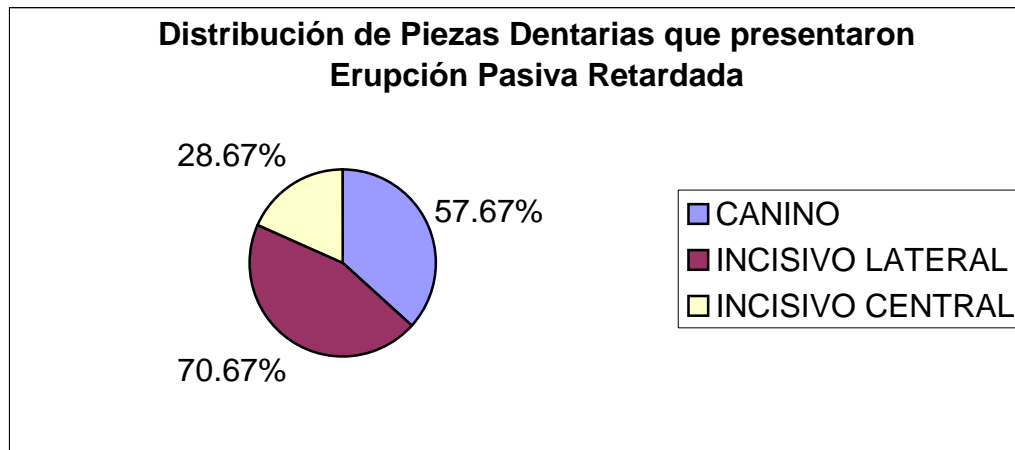
**PREVALENCIA DE LA ERUPCION PASIVA RETARDADA EN UNA
MUESTRA DE 300 PERSONAS**

Grafica No. 1



La prevalencia de erupción pasiva retardada fue mayor del 50% según los parámetros reportados y las dimensiones clínicas establecidas en el estudio

Grafica No. 2



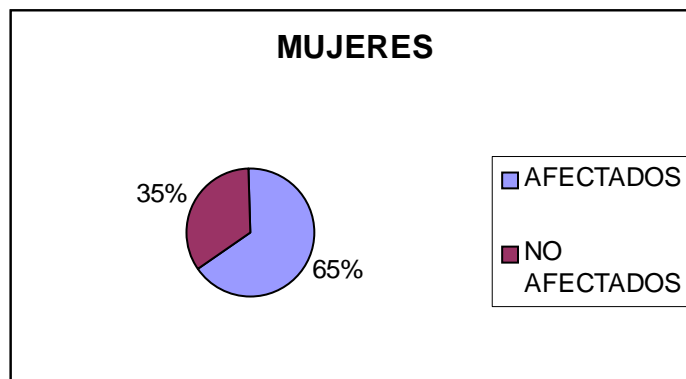
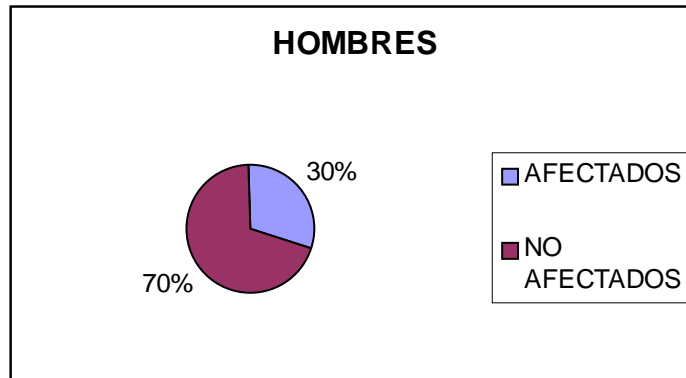
De un total de 300 personas 212 presentaron Erupción Pasiva Retardada en el incisivo lateral superior equivalente a 70.67% mientras que 88 personas no lo manifestaron (29.33%).

En tanto el incisivo central 86 personas de 300 presentaron Erupción Pasiva Retardada equivalente a 28.67% mientras que 214 no lo manifestaron (71.33%).

En el canino 155 personas presentaron Erupción Pasiva Retardada equivalente a 51.67% mientras que 145 personas no lo manifestaron (48.33%).

Como puede verse el incisivo lateral superior fue la pieza que presentó mayor índice de Erupción Pasiva Retardada seguida por el canino y el incisivo central.

SEXO QUE PRESENTÓ MAYOR PREVALENCIA DE ERUPCIÓN PASIVA RETARDADA



De una muestra de 300 personas 116 fueron del sexo masculino; de los cuales 35 presentaron Erupción Pasiva Retardada equivalente a un 30% .

De una muestra de 300 personas 184 fueron del sexo femenino; de las cuales 119 presentaron Erupción Pasiva Retardada equivalente a un 65% .

CONCLUSIONES

1. Existe una alta prevalencia de Erupción Pasiva Retardada en el grupo muestral de 300 pacientes estudiados.
2. La pieza dentaria con mayor Prevalencia de Erupción Pasiva Retardada se manifestó en el Incisivo Lateral 70.67%; seguido por Canino 57.67%; e Incisivo Central 28.67%.
3. El sexo más afectado fue el femenino en una proporción de 2x1.

RECOMENDACIONES

1. Dada la frecuencia de Erupción Pasiva Retardada se recomienda incluir en el contenido programático de la carrera de Odontología este fenómeno para que tanto docentes como estudiantes adviertan de la presencia o ausencia de dicha entidad.
2. Detallar los lineamientos terapéuticos a seguir en presencia de dicha manifestación clínica y dando a conocer a docentes y alumnos de la carrera.
3. Realizar investigaciones de posibles causas que puedan estar relacionadas con la etiología de dicha entidad.
4. Difundir los resultados de este estudio a todas las disciplinas de la facultad de Odontología; especialmente a las relacionadas con las implicaciones de este fenómeno como Prótesis Parcial Fija, Periodoncia, Operatoria.

BIBLIOGRAFÍA

1. Póveda, J. (1992). **Anatomía y morfología dental**. Guatemala: Ediciones Superación. Pp. 235.
2. Carranza, F. A. **Periodontología clínica de Glickman**. Trad. Aura Elías Urdapilleta y Enriqueta Cerón Rossainz. 7 ed. México: Interamericana McGraw-Hill. Pp. 1-35.
3. Fleming, T. F. (1995). **Compendio de periodoncia** Trad. Ignacio Navascues Benloch. España: Masson. Pp. 36-38.
4. Cormack, D. H. (1969). **Histología de Hamm**. Trad. Tomás Velásquez. 9 ed. México: Prensa Medica Mexicana. Pp. 593-604.
5. Sicher, H., editor. (1969). **Orban histología y embriología bucales**. Trad. Tomás Velásquez. México: Prensa Médica Mexicana. Pp. 593-604.
6. Calsina Gomis, G. (2003). **Alargamiento de corona**. (en línea). Consultado el 5 de Jul. 2003. Disponible en. <http://www.red-dental.com/it000801.htm>
7. Pattison, G. L. (1985). **Instrumentación en Periodoncia**: orientación clínica. Trad. Roberto Jorge Porter y Anna Matsuishi Pattison. Argentina: Médica Panamericana. Pp. 24-25.
8. Lindhe, J.; Karring, T. K. y Lang, N. P. (2000). **Periodontología clínica e implantología odontológica**. Trad. Horacio Martínez. 3 ed. Madrid: Médica Panamericana. Pp. 32-35.
9. Weimberg, M. A.; Fernández, A. R. Y Scherer. W. (1997-1998). **Erupción pasiva retardada**. J. de Clín. en Odon 3: 13-16.
10. Manson, J. D. (1963). **Passive eruption**. Dent Pract Dent Rec. 14 : 2-9.
11. McDonald, R. E. Y Avery, D. R. (1995). **Odontología pediátrica y del adolescente**. Trad. Jorge Frydman. 6 ed. Madrid: Harcourt Brace. Pp. 180-181.

ANEXOS

ANEXO 1

Guatemala 8 de septiembre de 2003.

Dr. Ricardo León Castillo
Dirección de Clínicas.

Estimado Doctor por este medio me dirijo a usted solicitándole su autorización para poder hacer uso de las instalaciones del área de Periodoncia, así para examinar a pacientes que acuden a dicha área para realizar el trabajo de campo de mi tesis “PREVALENCIA DE ERUPCIÓN PASIVA RETARDADA DE LAS PIEZAS DENTALES EN REGIÓN ANTEROSUPERIOR EN PACIENTES MAYORES DE 23 AÑOS QUE ASISTEN A LA FACULTAD DE ODONTOLOGÍA DE LA UNIVERSIDAD DE SAN CARLOS DE GUATEMALA” cuyo protocolo fue revisado y aprobado.

Agradeciendo su atención me suscribo de usted.

NOMBRE: _____

SUSTENTANTE

ASESOR: _____

AÑEXO 2

CONSENTIMIENTO INFORMADO

Universidad de San Carlos de Guatemala
Facultad de Odontología

NOMBRE: _____ REGISTRO: _____

Por medio de este documento usted da su aprobación para formar parte en este estudio, que consta de una evaluación clínica de las piezas dentales anterosuperiores el cuál se realizará de la siguiente manera: se le medirán las piezas dentales por medio de una sonda periodontal así como con una regla milimetrada cuyos datos serán registrados en unas fichas elaboradas para dicho trabajo de campo; cuyas medidas se realizarán sin provocarle en ningún momento algún daño.

El contenido de esta Tesis es única y exclusiva responsabilidad del Autor

Br. Erick Antonio Escobedo España.

Br. Erick Antonio Escobedo España
Sustentante

José Lòpez Robledo.
Asesor

Dra. Elena Vàsquez de Quiñónez
Comisión de Tesis

Dr. Henry Cheesman Mazariegos
Comisión de Tesis

Vo.Bo. Imprimase

Dr. Otto Raùl Torres Bolaños.
Secretario