

“Conocimiento de los profesores y estudiantes acerca de las diferentes técnicas para la obturación de conductos radiculares en piezas primarias en la Facultad de Odontología de la Universidad de San Carlos de Guatemala y el análisis de la técnica de obturación con léntulo y óxido de zinc y eugenol (OZE)”
Para la obturación de dichos conductos”

Tesis presentada por:

LUIS ALFREDO DANIEL BECERRA

Ante el tribunal Examinador de la Facultad de Odontología de la Universidad de San Carlos de Guatemala, que practicó el Examen General Público, previo a optar al título de:

CIRUJANO DENTISTA

Guatemala, agosto de 2013

JUNTA DIRECTIVA DE LA FACULTAD DE ODONTOLOGÍA

Decano	Dr. Edgar Guillermo Barreda Muralles
Vocal Primero	Dr. José Fernando Ávila González
Vocal Segundo	Dr. Erwin Ramiro González Moncada
Vocal Tercero	Dr. Jorge Eduardo Benítez De León
Vocal Cuarto	Br. Carlos Alberto Paez Galindo
Vocal Quinto	Br. Betzy Michelle Ponce Letona
Secretario General de la Facultad	Dr. Julio Rolando Pineda Cordón

TRIBUNAL QUE PRACTICO EL EXAMEN GENERAL PUBLICO

Decano	Dr. Edgar Guillermo Barreda Muralles
Vocal Primero	Dr. José Fernando Ávila González
Vocal Segundo	Dr. Erwin Ramiro González Moncada
Vocal Tercero	Dr. Mario Enrique Taracena Enríquez
Secretario Académico	Dr. Julio Rolando Pineda Cordón

ACTO QUE DEDICO

A DIOS

Mi Señor por tu infinito amor, por guiarme a través de mi carrera y de mi vida, por todas las bendiciones que me has dado, toda la gloria y honra sean a Él.

A MI MADRE

Presente en cada paso que doy, fiel testigo de mis alegrías y tristezas, mis logros y fracasos; siempre vivirás en mi corazón.

A MI PADRE

Por ser mi ejemplo de fortaleza, dedicación, y excelencia; tu lucha y esfuerzo me ha llevado a donde hoy estoy, gracias por tu apoyo incondicional. Mi admiración para ti.

A MIS HERMANOS

Jessica y Oscar por su comprensión y tolerancia, espero ser un buen ejemplo para ustedes, siempre contarán con mi consejo y ayuda. Alfonso, más que mi hermano, mi amigo; me has demostrado que con esfuerzo y perseverancia todo se puede lograr. Gracias por tu apoyo y ejemplo, me siento orgulloso de vos.

A MI FAMILIA

Por acompañarme a lo largo de mi vida y ser ese apoyo incondicional, , gracias por todo su amor y cariño hacia mí.

A MIS AMIGOS

Fieles compañeros, me han visto reír y llorar, me han acompañado a lo largo de mi carrera, Bianca, Chepa, Vilma, Josué, Brady, Byron, Vilmita, Marimar, Esteban, Pancho, Juanjo, Roberto, Alex, Juank, Gerson y todos con los que compartí a lo largo de estos años y forman parte de mi vida. Gracias por brindarme todo su cariño y amistad.

A las personas que me brindaron su apoyo directa o indirectamente y me acompañan el día de hoy.

TESIS QUE DEDICO

A DIOS

Por darme la vida y la sabiduría necesaria para realizar este trabajo.

A MI PATRIA GUATEMALA

A LA TRICENTENARIA UNIVERSIDAD SAN CARLOS DE GUATEMALA

Mi casa de estudios, Alma mater.

A LA FACULTAD DE ODONTOLOGÍA

Forjadora de mis conocimientos.

A MIS COMPAÑERAS DE TESIS

Bianca y Vilma, juntos desde el primer día, hasta el final.

A MIS ASESORES DE TESIS

Por su valioso aporte en este trabajo.

A MIS CATEDRATICOS

Por compartirme sus conocimientos y formarme como profesional.

HONORABLE TRIBUNAL EXAMINADOR

Tengo el honor de someter a su consideración mi trabajo de tesis titulado:

“CONOCIMIENTO DE LOS PROFESORES Y ESTUDIANTES ACERCA DE LAS DIFERENTES TÉCNICAS PARA LA OBTURACIÓN DE CONDUCTOS RADICULARES EN PIEZAS PRIMARIAS EN LA FACULTAD DE ODONTOLOGÍA DE LA UNIVERSIDAD DE SAN CARLOS DE GUATEMALA Y EL ANÁLISIS DE LA TÉCNICA DE OBTURACIÓN CON LÉNTULO Y ÓXIDO DE ZINC Y EUGENOL (OZE) PARA LA OBTURACIÓN DE DICHOS CONDUCTOS”

Conforme lo demandan los estatutos de la Facultad de Odontología de la Universidad de San Carlos de Guatemala, previo a optar al título de:

CIRUJANO DENTISTA

Y ustedes distinguidos miembros del Honorable Tribunal Examinador, reciban mis más altas muestras de consideración y respeto.

INDICE

I.	Sumario	1
II.	Introducción	3
III.	Antecedentes	4
IV.	Planteamiento del problema	5
V.	Justificación	6
VI.	Marco teórico	7
VII.	Objetivos	22
VIII.	Hipótesis	23
IX.	Variables	24
X.	Metodología	27
XI.	Ética en investigación	30
XII.	Resultados	31
XIII.	Discusión de resultados	51
XIV.	Conclusiones	52
XV.	Recomendaciones	53
XVI.	Limitaciones	54
XVII.	Bibliografía	55
XVIII.	Anexos	60

I. SUMARIO

Se realizó la presente investigación para determinar el conocimiento de las diferentes técnicas para la obturación de conductos radiculares en piezas primarias y el análisis de la técnica de obturación con léntulo y óxido de zinc y eugenol (OZE) para la obturación de los conductos radiculares en profesores y estudiantes de la Facultad de Odontología de la Universidad de San Carlos de Guatemala, año 2012. El estudio representa una investigación descriptiva transversal por conveniencia.

Se seleccionó una muestra aleatoria representativa y la población incluyó personas de ambos sexos; la muestra se conformó por todos los estudiantes que cursaron cuarto año, quinto año y PRC en el año 2012 de la Facultad de Odontología de la Universidad de San Carlos de Guatemala y profesores que imparten clases y/o instructoría clínica dentro de la Facultad de Odontología de la Universidad de San Carlos de Guatemala durante el año 2012. Se obtuvo con esto una muestra para cada grupo de 47 en Cuarto año, 47 en Quinto año, 73 PRC y 56 Profesores.

Se informó a cada uno de los estudiantes y profesionales seleccionados acerca del motivo de la investigación; aceptando participar en la misma, firmando un consentimiento informado. Posteriormente se procedió a realizar una encuesta consistente en diez preguntas. Los datos obtenidos se tabularon y se realizaron los cálculos estadísticos, para la obtención de los resultados y su representación gráfica posterior.

Con base a los resultados se pudo observar que el 100% de la población encuestada posee conocimiento de la técnica de obturación de conductos radiculares con léntulo y OZE, y la ha utilizado en su práctica clínica. Más del 50% de la muestra utiliza actualmente dicha técnica en la práctica clínica y han experimentado algún problema al momento de la obturación de conductos radiculares en piezas primarias. Más del 50% de la población consideran buena la técnica de obturación con OZE y léntulo. Casi el 100% de la muestra considera necesaria la implementación de técnicas alternativas al uso del léntulo y OZE para obturación de conductos radiculares en piezas primarias en la Facultad de Odontología de la Universidad de San Carlos de Guatemala. La técnica que más aconsejan implementar es la CTZ (pasta compuesta por cloranfenicol, tetraciclina y óxido de zinc y eugenol).

Los estudiantes y profesores que participaron en el estudio utilizan actualmente, la técnica de OZE y léntulo como primera opción y como segunda opción la técnica CTZ para la obturación de conductos radiculares en piezas primarias.

Al finalizar el estudio se logró concluir que los problemas más frecuentes al utilizar la técnica de obturación con léntulo son la sub/sobre obturación de conductos radiculares e irritación de tejidos adyacentes, por lo anterior se recomienda la implementación en el pensum de estudio de la Facultad de Odontología de la Universidad de San Carlos de Guatemala la enseñanza de las diferentes técnicas para obturación de conductos radiculares en piezas primarias.

II. INTRODUCCIÓN

Uno de los principales objetivos de la odontología pediátrica es mantener la pieza dental primaria el mayor tiempo posible en la boca hasta el momento de su exfoliación, con el fin de proporcionar al paciente niño una buena masticación y fonación, pero sobre todo, mantener el espacio necesario para la erupción de las piezas, la forma del arco y la guía de erupción para las piezas permanentes.

Ésta es una condición ideal, algo que es poco común de encontrar, esto gracias a la gran cantidad de caries que presentan los niños, y es por esto que hay que recurrir a diferentes tratamientos para salvar las piezas, entre estos uno de los más radicales es el tratamiento de conductos radiculares, permitiendo eliminar el proceso infeccioso y darle más tiempo de vida a la pieza en su posición dentro del arco dentario.

Se sabe que parte del éxito de un buen tratamiento de conductos radiculares es la instrumentación e irrigación que proporcionan un nicho ideal para la colocación del material obturador, del cual actualmente existen varios materiales y técnicas de colocación, algunas más sencillas que otras pero todas con ventajas y desventajas a corto y mediano plazo. Siendo la Facultad de Odontología de la Universidad de San Carlos de Guatemala la única estatal, teniendo que competir con las demás universidades y contando con gran cantidad de estudiantes, debe de brindar conocimientos y práctica actualizada sobre los diferentes métodos de tratamientos para las diferentes patologías.

Muchos de los materiales que se utilizan diariamente en la práctica clínica son muy buenos pero a la vez su utilización se vuelve complicada por lo que existen otros estudios que demuestran las diferentes alternativas para facilitar la práctica clínica ⁽²⁶⁾, el tema de la obturación de conductos radiculares no se queda atrás, siendo uno de los procedimientos más largos y laboriosos, las técnicas y materiales para su elaboración se han ido innovando.

III. ANTECEDENTES

La caries dental es una de las enfermedades con mayor prevalencia en Guatemala, siendo ésta una de las razones principales de dolor dentario y pérdida de piezas. ⁽¹⁰⁾

Uno de los objetivos del odontólogo es conservar la dentición primaria hasta la exfoliación normal, logrando con esto preservar la forma del arco dental, el espacio para el diente sucedáneo y la función masticatoria, evitando la adopción de malos hábitos. Siendo éste un problema que aqueja a la mayoría de la población, se han desarrollado técnicas de terapia pulpar para piezas con caries que comprometen la pulpa para así evitar la extracción temprana de las mismas. ⁽⁵⁾ Ya que todos los esfuerzos del odontólogo deben ir dirigidos a la conservación de la piezas dentales. ⁽¹²⁾

Para poder conservar durante mayor tiempo en boca las piezas primarias afectadas se puede recurrir a métodos conservadores donde se mantiene la vitalidad pulpar y radicales donde se elimina la pulpa (pulpectomía) para posteriormente obturar los conductos radiculares. En la literatura el término pulpectomía se identifica como la remoción de la pulpa. ⁽⁴⁾

Un tratamiento pulpar en pieza primaria es complejo, por tanto su éxito depende de muchos factores, esto debido a que existen variables que hacen que el éxito se dé, entre ellos se encuentran: el material a utilizar, una buena aplicación de la técnica en la que se incluye la habilidad del tratante y la cooperación del paciente. ⁽¹²⁾ Por esto es de suma importancia informarse y considerar la mejor técnica a utilizar para cada odontólogo y el material de su preferencia, ya que no todos poseen las mismas habilidades ni circunstancias. La Academia Americana de Odontopediatría constantemente revisa y propone nuevos materiales y técnicas para facilitar al odontólogo información sobre nuevos materiales y métodos, con el fin de facilitar la técnica y aumentar el éxito del tratamiento. ⁽²¹⁾

IV. PLANTEAMIENTO DEL PROBLEMA

La caries dental en Guatemala es un problema que aqueja a toda la población, ⁽¹⁰⁾ a consecuencia de esto se hace necesario, dependiendo de la gravedad de la patología, realizar diferentes tratamientos para detenerla y restaurar los daños que ha causado. ⁽⁴⁾ Siendo la Facultad de Odontología de la Universidad de San Carlos de Guatemala, una institución académica, encargada de formar profesionales, éstos deben tener conocimiento sobre las distintas alternativas de tratamiento. Se han realizado estudios que tratan sobre las diferentes técnicas utilizadas para la obturación de conductos radiculares en piezas primarias, donde se pueden encontrar diversos materiales. El tratamiento para restaurar patologías como pulpitis irreversible y necrosis pulpar utilizada en la Facultad de Odontología de la Universidad de San Carlos de Guatemala, es la obturación con óxido de zinc y eugenol (OZE) con la ayuda de un léntulo. Esta técnica es poco utilizada en la actualidad en la mayoría de países debido a la existencia de técnicas más fáciles de realizar. ^(6, 7,8)

Por lo anterior se planteó la siguiente pregunta:

¿Tendrán conocimiento los estudiantes y profesores de la Facultad de Odontología de la Universidad de San Carlos de Guatemala acerca de diferentes técnicas para la obturación de conductos radiculares en piezas primarias?

V. JUSTIFICACIÓN

Buscando evitar la pérdida temprana de piezas dentarias que presenten patología pulpar irreversible, en la Facultad de Odontología de la Universidad de San Carlos de Guatemala se realizan tratamientos de conductos radiculares, empleando la técnica de obturación con léntulo y óxido de zinc eugenol (OZE).

Es necesario analizar la técnica de obturación con óxido de zinc eugenol y léntulo, ya que según lo anteriormente expuesto, existen diferentes técnicas para realizar este tipo de tratamiento, las cuales podrían ser mas prácticas y fáciles de usar ⁽²⁾.

Las fracturas de léntulos dentro de los conductos radiculares, el transporte de material de obturación óxido de zinc y eugenol (OZE) hacia el ápice, causando irritación a los tejidos adyacentes, son algunos de los problemas que se reportan con mayor frecuencia ⁽³⁾.

Por esto, es conveniente la evaluación de la técnica de obturación de conductos radiculares en piezas primarias utilizada en la Facultad de Odontología de la Universidad San Carlos de Guatemala y conocer las alternativas reportadas en la literatura.

Todo profesional de la salud se debe mantener informado y actualizado sobre las nuevas tendencias, materiales y técnicas para realizar los distintos tratamientos, para poder conocerlos, evaluarlos y tomar en consideración su uso.

En el presente estudio se investigaron tres técnicas distintas para la obturación de conductos radiculares en tratamientos de pulpectomias, y se abarcaron 4 grupos distintos; motivo por el cual participaron en el mismo los investigadores: Vilma Isabel Jofre Ortiz, Bianca Natalia Bonatto Martínez y Luis Alfredo Daniel Becerra.

VI. MARCO TEÓRICO

GENERALIDADES DE LA DENTICIÓN PRIMARIA

Importancia de la endodoncia pediátrica

La importancia que tiene la conservación de los dientes primarios con daño pulpar, es el objetivo principal de la terapia pulpar.

Los dientes primarios funcionan como:

1. Mantenedores de espacio
2. Guía para la erupción de los dientes permanentes
3. Elementos funcionales en la masticación y
4. Fonación del individuo

Por lo cual mantenerlos en boca hasta su exfoliación fisiológica se puede justificar por completo.

Los dientes temporales aparecen en la boca de los niños más o menos a los seis meses y se conservan hasta los 12 años aproximadamente, cuando los últimos molares temporales y los caninos superiores se pierden. ⁽²⁰⁾

Anatomía dentaria y pulpar de los dientes temporales

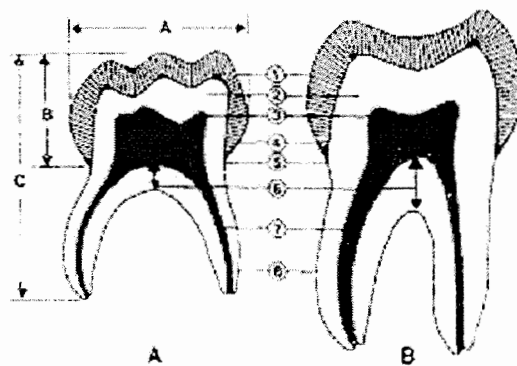
- Las coronas de los dientes temporales son más anchas en sentido mesio-distal que cérvico-oclusal. (Figura A. A-B)
- Los cuernos pulpares de los molares temporales son más puntiagudos y elevados.
- Los dientes temporales multirradiculares muestran un mayor grado de ramas interconectadas entre los conductos pulpares.
- Los prismas del esmalte en cervical se dirigen hacia oclusal.
- Las raíces de los molares temporales se bifurcan más cerca de cervical y se abren más a medida que se acercan a apical permitiendo que el germen del permanente quepa entre ellas.
- El diente temporal es más angosto por cervical, y son usualmente más claros en su color.
- Las áreas de contacto son más amplias y planas.

- Los cuernos pulparesmesiales están más cerca de la superficie y las pulpas de los molares inferiores son más grandes que la de los molares superiores temporales. ⁽²⁰⁾

Diferencias morfológicas entre dientes temporarios y permanentes

Las diferencias básicas entre los dientes temporarios y permanentes son las siguientes:

- Los dientes temporales son más pequeños en todas sus dimensiones que los permanentes. (Figura A: A-B)
- Los dientes temporales tienen raíces más estrechas y largas en comparación con la altura y el ancho de la corona de los dientes permanentes.
- Los dientes temporales son marcadamente más estrechos en la unión amelocementaria que los dientes permanentes.
- Las superficies vestibulares y linguales de los molares temporarios convergen hacia oclusal de modo que la superficie oclusal es mucho menor en el diámetro vestibulo lingual que el cervical.
- Las raíces de los molares temporarios surgen más cerca del cuello y se ensanchan más hacia el ápice que las raíces de los molares permanentes.
- Los dientes uniradiculares presentan en su tercio apical una desviación hacia bucal y distal ya que por palatino se encuentra el germen del permanente. ⁽¹³⁾
- El esmalte es más delgado, alrededor de un milímetro, en los dientes temporales que en los permanentes y su espesor es más uniforme.
- El espesor de la dentina entre la cámara pulpar y el esmalte en los dientes temporales es menor que en los dientes permanentes.
- Las cámaras pulpares de los dientes temporales son comparativamente mayores que en las de los dientes permanentes.
- Los cuernos pulpares, especialmente los cuernos mesiales, son más altos en los molares temporales que en los molares permanentes.
- Los molares mandibulares tienen mayor cámara pulpar que los maxilares. ^(13,20)



ENDODONCIA EN DIENTES PRIMARIOS

La inflamación pulpar que surge de un proceso infeccioso de los dientes temporales, puede provocar alteraciones del germen del permanente, y las estructuras adyacentes. El tratamiento pulpar en dientes primarios comprende una gran variedad de opciones terapéuticas, que se deciden según el estado de la pulpa.⁽²⁶⁾

La pulpectomía es la técnica mediante la cual se remueve el tejido pulpar de un diente con el propósito de reducir la población bacteriana en la pulpa contaminada, para obtener un conducto limpio y sano que posteriormente se obtura con un material biocompatible. Se debe tener en cuenta que las raíces de los molares temporales, son frágiles y divergentes, y poseen conductos accesorios en la región de la furca, que parten del suelo de la cavidad pulpar, por lo que la instrumentación de éstos resulta más difícil que la de los molares permanentes.^(26,32)

Algunos reportes de la literatura indican que en Odontopediatría, ésta técnica se utiliza casi exclusivamente para el tratamiento de los dientes primarios anteriores, donde la topografía de los conductos radiculares es simple, pues están constituidos por un solo conducto. Esta anatomía simple permite un acceso fácil al conducto, una preparación biomecánica adecuada y una fácil obturación. En los molares primarios, en cambio, las variantes anatómicas que se pueden presentar son las que hacen la excepción de realizar una pulpectomía. Cuando un diente hace erupción, se aprecia un conducto por cada raíz; al poco tiempo, la deposición continua de dentina produce un verdadero caos en la arquitectura interna de los conductos, lo que hace difícil realizar un tratamiento radicular convencional.^(20,23)

La base del éxito de los tratamientos pulpares se basa en el diagnóstico correcto de la patología presente, lo cual implica la recolección de una serie de signos y síntomas que conforman el cuadro que

nos permite identificar la lesión; sin embargo, esta labor en niños no es fácil, pues su historia clínica a menudo es confusa, especialmente en los más pequeños. Además, sus respuestas son vagas por las limitaciones de su lenguaje y la falta de orientación en el tiempo y el espacio, al cual añadimos la tendencia de algunos padres a exagerar el cuadro de síntomas que presenta el niño, sobre todo, en servicios públicos, ante la ansiedad de que el paciente sea atendido. ⁽²³⁾

Antes de realizar una pulpectomía se deben evaluar varios factores:

Dentarios:

- Diente implicado. ^(20,26)
- La corona clínica debe ser restaurable con una corona correctamente adaptada.
- Evaluación del tejido gingival circundante.
- Anatomía de la boca y del diente que se va a tratar en particular.

Radiográficamente se debe considerar:

- Que exista un mínimo de 2/3 de estructura radicular.
- Complejidad del sistema de conductos radiculares.
- Estadío de reabsorción. ^(20,26)

No dentarios

- Condición sistémica del paciente.
- Tejidos periodontales.
- Control del comportamiento del paciente infantil.
- Edad del niño.
- El deseo y la motivación del paciente y de sus padres para mantener la salud y la higiene de la cavidad oral.
- La actividad de la caries y el pronóstico global de la rehabilitación oral. ^(20,23)

Indicaciones:

La pulpectomía está indicada cuando los datos clínicos, radiográficos y anamnesicos, permiten establecer un diagnóstico de pulpitis irreversible o necrosis pulpar y presentan la siguiente sintomatología: ⁽²⁶⁾

- Dolor permanente durante tiempo prolongado.
Sensibilidad a la percusión.
Hiperemia incluso después de una pulpotomía.
Necrosis pulpar con o sin caries.
Caries extensa con afectación pulpar, de un segundo molar primario antes de la erupción del primer molar permanente.
- Longitud radicular superior o igual a 2/3.
Hemorragia excesiva tras una pulpotomía.
- Abscesos periapicales con pequeñas radiolucencias visibles a través de la radiografía
- Ausencia de invasión de furca.
- Ausencia del diente permanente, requiriendo la permanencia del diente temporal por lo menos hasta que se consiga una oclusión favorable.
- Movilidad dentaria por procesos infecciosos.
- La condición sistémica del paciente no aconseja la extracción. ^(20,26,32)

Contraindicaciones:

- Resorción radicular avanzada indicando que el diente no permanecerá en el arco dentario mucho más tiempo.
- Corona clínica dañada a tal grado que el aislamiento y/o la restauración es imposible.
- Soporte periodontal inadecuado.
- Evidencia de resorción interna o daño carioso en la bifurcación.
- Cuando no es posible eliminar por completo y de forma estéril el tejido pulpar inflamado o necrótico del conducto radicular. ^(20,26)

MATERIALES Y TÉCNICAS DE OBTURACIÓN

Óxido de zinc y eugenol

El uso de óxido de zinc y eugenol constituye uno de los más antiguos cementos dentales, por sus propiedades sedantes y paliativas del dolor dental que posee esta combinación; como base cavitaria, no satisface los requerimientos ya que la preparación del cemento endurece muy lentamente y su estructura final carece de propiedades mecánicas adecuadas, por lo que se ha buscado mejorar las propiedades incorporando al polvo o al líquido agentes de produzcan: ^(3,11)

- La aceleración del tiempo de fraguado.
- Una disminución de los valores de su solubilidad y desintegración. ⁽³⁾

La acción biológica del cemento recae de manera casi directa sobre el eugenol, por las propiedades sedantes, analgésicas y antiinflamatorias que posee. ⁽³⁾

Sus componentes principales son:

Polvo:

- Óxido de zinc -69% en peso.
- Resina blanca-29,3% en peso.
- Estearato de zinc -1% en peso.
- Acetato de zinc - 0.7% en peso.

Es de color blanco amarillento, insípido y sin olor, no es soluble en agua ni en alcohol.

Líquido:

- Eugenol-85%.
- Aceite de oliva-15% ⁽³⁾.

Está compuesto básicamente de eugenol, es de color amarillento, de fuerte olor característico, con sabor picante puede ser agregado otro aceite como el de oliva o el de semillas de algodón, en concentraciones de hasta 15%, para disimular el sabor del eugenol y modificar su viscosidad. ^(3, 6, 8)

Es soluble en alcoholes, éteres y cloroformo.

La norma # 30 de la Asociación Dental Americana presenta al OZE en IV tipos para su utilización:

- Obturaciones y cementaciones temporales.
- Bases en operatoria para obturar en un tiempo corto cavidades en niños que duraran hasta 6 meses.
- Forro cavitario o liner.
- En Odontopediatría se utiliza para terapia pulpar. ⁽⁶⁾

Usos en Odontopediatría: Obturación de Conductos Radiculares

El óxido de zinc y eugenol es uno de los materiales de elección para dientes temporales. Cuando es usado como un sellador endodóntico, el OZE puede ser ubicado directamente en contacto con el tejido inflamado o el tejido periapical saludable. En el caso de la obturación endodóntica, una pequeña cantidad de OZE en el extremo radicular puede tener un nivel de eugenol lo suficientemente tóxico a la bacteria y a la célula hospedera.

Por otra parte, como éste es un material reabsorbible que provoca una respuesta inflamatoria, es capaz de causar una reacción proliferativa, y por lo tanto, estimular la cicatrización. Por esto, el uso de OZE como obturador temporal, puede facilitar la cicatrización de la pulpa dental. ⁽¹⁾

Este se debe mezclar hasta una consistencia espesa y se lleva a la cámara pulpar con un instrumento de plástico o un léntulo. No importa que método se utilice para rellenar los conductos, pero debe tenerse cuidado en evitar la extrusión del material hacia los tejidos periapicales, es por esto que se ha cuestionado la utilización del léntulo para la obturación de los conductos radiculares tomando en cuenta también el alto índice de fracturas de dichos instrumentos dentro de los conductos. Esto no se debe específicamente a la técnica de obturación sino a la mala práctica llevada a cabo (falta de irrigación, mala conductometría, entre otros).

En caso de que una pequeña cantidad del material pase inadvertidamente a través del foramen apical, se espera que su capacidad de reabsorción se lleve a cabo. Debido a sus efectos sedantes, y años de éxito clínico, el óxido de zinc con eugenol sigue siendo el material de mayor uso para obturar conductos en pulpectomías en la dentición primaria. Estudios reportan que cuando este material sobrepasa el ápice,

se endurece y resiste la reabsorción, este puede quedarse en el hueso alveolar por meses o aún por años, y puede causar una reacción de cuerpo extraño moderada. ⁽¹⁾ Molestias a los sucedáneos permanentes han sido reportadas. Es por esto que se han considerado otros materiales como el hidróxido de calcio para la obturación de conductos en piezas primarias ya que en estudios se ha probado la mayor eficacia de reabsorción que posee el material. ⁽⁷⁾

Procedimiento:

1. Anestesia local se aconseja aún con pulpas totalmente degeneradas, facilitando así la colocación correcta del dique.
2. Aislamiento con dique de hule. En algunos casos puede ser necesario reconstruir la corona para aislar adecuadamente.
3. Eliminación de caries y acceso a la cámara pulpar. Para los dientes anteriores el acceso es similar que en los dientes permanentes. Sin embargo, en los molares es necesario hacer algunas variaciones: El acceso a los orificios de los conductos mesiales generalmente requiere una dirección más distal, por lo tanto, la cavidad de acceso debe extenderse más bucal y más mesialmente. Tanto como un tercio de la superficie bucal del primer molar frecuentemente debe removerse para llegar adecuadamente, particularmente en los molares inferiores. Existe riesgo de perforar la furca por que el piso pulpar es poco profundo.
4. Determinación de conductometría. La localización del límite apical del conducto varía dependiendo del grado de maduración o resorción. Cuando la madurez es ya completa en una raíz el ápice tiende a coincidir con el final de la raíz. Pero, en las raíces con resorción, la terminación radicular es rara vez perpendicular con el eje mayor del diente. Por lo tanto, el término del conducto se localiza varios milímetros antes del ápice radicular.
5. Instrumentación biomecánica. Las curvas pronunciadas de los molares requieren un uso cuidadoso de los instrumentos para evitar perforaciones. Generalmente las raíces de los molares temporales no necesitan ser instrumentados más allá de limas número 30. Es necesaria la irrigación durante el momento de la instrumentación para una correcta preparación del conducto.
6. Obturación. Basándose en el último instrumento utilizado en la instrumentación, se escoge el léntulo de la misma numeración. Se coloca un tope endodóntico a la altura de la conductometría realizada para evitar extrusiones de material, tomando en cuenta los riesgos expuestos previamente. Se prepara la pasta de OZE como se mencionó anteriormente y le hace girar el

léntulo en dirección contraria para recoger el material. Posteriormente se cambia la dirección de la pieza de mano y se lleva al conducto haciendo girar dicho instrumento adentro del conducto. Debe tomarse en cuenta que el léntulo siempre debe introducirse y sacarse del conducto girando para evitar fracturas.

7. Control postoperatorio. El dolor agudo postoperatorio es raro, así que para dolores moderados se prescriben analgésicos suaves por lo menos una semana. El éxito a largo plazo se asocia con la retención del diente hasta su exfoliación fisiológica.⁽²⁰⁾

Pasta CTZ (pasta formada por combinación de medicamentos antibacterianos)

La pasta CTZ es un material formado por cloranfenicol, tetraciclina y óxido de zinc y eugenol para el tratamiento pulpar de molares primarios. Es una técnica que no necesita de la instrumentación previa de los conductos radiculares.⁽¹⁹⁾

Esta pasta fue sugerida por el endodoncista Soller y el odontopediatra Cappiello en el año 1959 para el tratamiento de molares primarios con compromiso pulpar sin la necesidad de instrumentar los conductos radiculares (técnica de endodoncia no instrumentada).⁽²¹⁾

Ellos realizaron un estudio en 100 niños en edades comprendidas entre los 2 y los 5 años de edad, en dientes primarios con compromiso pulpar. Los resultados clínicos y radiográficos fueron exitosos tanto en pulpectomías vitales como en pulpectomías no vitales, estas últimas mostraron ausencia de sintomatología dolorosa, remisión de la fistula, ausencia de movilidad dentaria y una correcta función masticatoria.⁽¹⁹⁾

Composición de la Pasta CTZ⁽¹⁹⁾

La pasta se compone de los siguientes medicamentos:

- Tetraciclina 250 ó 500 mg (una parte).
- Cloranfenicol 250 ó 500 mg (una parte).
- Óxido de zinc 500 ó 1000 mg (dos partes).
- Eugenol (una gota) para la mezcla de los componentes durante la aplicación.

Tetraciclina

Es un antibiótico de amplio espectro que se deriva en su forma natural de las bacterias del género Actinomices, es uno de los antibacterianos más estudiados y experimentados. Las tetraciclinas se absorben de forma rápida y completa a nivel de tubo digestivo, fundamentalmente en intestino delgado, y alcanzan su máxima concentración en sangre en un tiempo entre tres y seis horas. Actúan fundamentalmente como bacteriostáticos en dosis habituales, aunque pueden ser bactericidas a altas dosis, generalmente tóxicas.

Combaten principalmente a bacterias gram positivas, gram negativas, espiroquetas, algunos protozoos, actinomices entre otros. El uso de tetraciclinas durante el desarrollo dental (segunda mitad del

embarazo, lactancia y niños menores de 8 años), puede causar una coloración de los dientes (de gris parduzco a amarillento). Aunque esta reacción adversa es más frecuente con el uso durante períodos prolongados, también se ha observado tras la administración de tratamientos cortos repetidos. ⁽²²⁾

Cloranfenicol

Es un antibiótico de amplio espectro, que se usa en infecciones mixtas aerobios-anaerobios, conjuntivitis bacteriana, gangrena gaseosa, absceso cerebral, fiebre tifoidea, infecciones abdominales, infecciones óseas, meningitis, otitis, septicemia, sinusitis, entre otras.

Fue el primer antibiótico de amplio espectro que tubo la medicina en 1948, a partir de la bacteria *Streptomyces venezuelae* y actualmente se produce sintéticamente.

Ha demostrado ser muy eficaz contra la mayoría de bacterias anaerobias. Tiene varias aplicaciones terapéuticas, sin embargo no se recomienda su uso en el tratamiento de infecciones leves que puedan ser tratadas con otros antibióticos. ⁽²⁹⁾

Óxido de zinc y eugenol

Es un material dental el cual está compuesto por óxido de zinc polvo (óxido de zinc y acetato de zinc) y eugenol líquido (eugenol y aceite de oliva) los cuales al mezclarse forman una pasta que es utilizada como cementado temporal, restauración provisional, como material de base, y como material obturador final en tratamientos pulpares (pulpotomías y pulpectomías). Brinda un efecto bactericida, desensibilizante de la estructura dental y afecta la polimerización de las resinas compuestas. ⁽³⁴⁾

Propiedades de la pasta CTZ

Antimicrobiana

Resultados de pruebas realizadas indican que se mostró una resistencia microbiana ante *S. aureus*, *E. faecalis*, *P. aeruginosa*, *B. subtilis*, *C. albicans*. La pasta CTZ presentó una fuerte actividad antimicrobiana. ⁽¹⁹⁾

Biocompatibilidad

Se define como la capacidad de un material de realizar funciones específicas sin causarle ningún daño al tejido vivo en un hospedero. En estudios realizados en ratas, se demostró que la pasta CTZ es totalmente biocompatible, la tetraciclina induce una respuesta inflamatoria de 3 a 7 días después de ser aplicada, y se demostró que el elemento más tóxico de la pasta es el óxido de zinc cuando fue aplicada sola, en un rango de 15 a 30 días luego de ser aplicada. ⁽¹⁷⁾

Indicaciones

El uso de la pasta CTZ está indicado en piezas primarias que tengan un compromiso pulpar, ya que gracias a sus componentes, ayuda a la disolución del absceso y de la fistula, brindando así una disminución y desaparición de la sintomatología dolorosa.

La técnica de aplicación de la pasta CTZ brinda excelentes resultados clínicos y radiográficos, disminuyendo así la movilidad dentaria, y es preferida por su fácil aplicación en pacientes que son poco colaboradores. ⁽¹²⁾

Contraindicaciones

La pasta CTZ está compuesta principalmente por medicamentos antibacterianos, por lo cual no se justifica su uso en pulpotomías, ya que estos procedimientos son realizados en piezas con vitalidad pulpar, libres de microorganismos, por lo cual no se hace necesario el uso de antibacterianos. Está contraindicada también en pacientes alérgicos a cualquiera de los componentes de la pasta.

Procedimiento

1. Se coloca el bloqueo nervioso por medio de anestesia, dependiendo del área y pieza a trabajar.
2. Aislamiento total del campo operatorio con dique de goma.
3. Eliminación de tejido cariado en la pieza dentaria, con instrumental rotatorio o manual.
4. Perforación y eliminación del techo de la cámara pulpar con instrumental rotatorio.
5. Limpieza y desinfección de la cámara pulpar.
6. Irrigación de los conductos pulpares con hipoclorito de sodio al 0.5%.
7. Secado profundo de la cámara pulpar.
8. Preparación de la mezcla de materiales para formar la pasta CTZ
 - a. Tetraciclina 250 ó 500 mg (una parte).
 - b. Cloranfenicol 250 ó 500 mg (una parte).
 - c. Óxido de zinc 500 ó 1000 mg (dos partes).
 - d. Eugenol (una gota) para la mezcla de los componentes durante la aplicación.
9. Colocación de la pasta en la cámara pulpar, sobre los conductos radiculares.
10. Colocación de la restauración temporal en la pieza.
11. Se evalúa radiográficamente a los 7 días para observar el comportamiento del tratamiento, posteriormente se coloca la restauración final con una corona de acero. ⁽¹²⁾

Pasta iodoformada

La pasta iodoformada es el resultado de la búsqueda de materiales con las características ideales para la obturación de conductos radiculares, por lo general el óxido de zinc y eugenol, es el material más utilizado para realizar tratamientos de conductos radiculares a nivel mundial pero no cuenta con las características ideales que un material obturador de conductos debe tener, es por esto que se han realizado estudios para obtener materiales con características ideales para realizar tratamientos de conductos radiculares (TCR).⁽²⁷⁾ Esta pasta ha demostrado muy buenos resultados en la terapia de conductos, existen estudios que demuestran sus capacidades para reparación ósea, cualidad por la cual es utilizado en terapias pulpares.⁽³¹⁾ Se comienza a utilizar en odontología en el siglo XIX y como material para obturar conductos tiempo después por Walkhoff,⁽²⁸⁾ pero no se empieza a estudiar hasta que Dominguez et al. informan sobre el éxito clínico, radiográfico e histológico que tiene al realizar pulpectomias.⁽²⁾ Este éxito se le atribuye al mecanismo antibacteriano que la pasta agrega a la formula y la buena reabsorción;⁽²⁾ aunado a esto tiene la capacidad de reparar las lesiones periapicales extensas debido a la liberación del yodo en el tejido periapical estimulando con esto la formación de tejido de granulación nuevo el cual ayuda a la reparación ósea, esto gracias a la falta de oxígeno y al medio alcalino que proporciona la pasta.

Componentes principales

Existen diferentes marcas comerciales de este material de obturación entre las que se encuentran:

Vitapex, Metapex, Kri; la base de estas es:⁽⁴⁾

- Hidróxido de calcio 30.3%^(6,8,11)
- Iodoformo 40.4%^(6,8,11)
- Aceite de silicona 22.4%^(6,8,11)

Cada uno de estos elementos hace que la pasta iodoformada tenga muy buenos resultados:

Hidróxido de calcio

Estimula a las células para la ápico genesis, el pH alto que tiene neutraliza las endotoxinas producidas por las bacterias anaeróbicas.^(2, 4, 28)

Iodoformo

Es un polvo, que proporciona a la mezcla un color amarillo, el cual es también el que colorea la pieza, es bacteriostático y aumenta la radio-opacidad del material, este polvo tiene la característica de reabsorberse muy rápido en la zona periapical y dentro del conducto se reabsorbe a una velocidad similar a la del diente. ⁽²⁸⁾

Aceite de silicona

Es el lubricante que ayuda a cubrir completamente las paredes del canal, ^(2, 4, 33) es el solvente del iodoformo ya que este polvo es poco soluble en agua y es soluble en éter, alcohol y aceite de oliva. ⁽²⁸⁾

Esta mezcla gracias al hidróxido de calcio no se endurece nunca manteniendo su consistencia y permaneciendo-activo dentro de los conductos. ⁽²⁾

Propiedades

La mezcla de los distintos componentes hace que tenga una consistencia que facilita su colocación y remoción, ^(2,4,28,33) su viscosidad permite recogerlo con un léntulo para introducirlo a los conductos o con una jeringa a presión. ⁽²⁷⁾ El hidróxido de calcio hace que la pasta mantenga un pH de 12.5 lo suficientemente alcalino para dificultar el desarrollo bacteriano, ^(4,28) convirtiéndolo con esto en un material bacteriostático y bactericida, ^(2, 4, 28, 33) ayudando a la desinfección del conducto. ⁽²⁾ También estimula la reparación del tejido periapical. ⁽⁸⁾ Su reabsorción es rápida, ligeramente más rápida que la raíz. Ha llegado a reabsorberse sin problema luego de llegar a lugares extradentales. El iodoformo le otorga una gran radio-opacidad pero a la vez por sus propiedades pigmenta a la pieza alejándola con esto del material ideal ya que le da un color amarillo. ^(2, 8, 21, 27)

Al ser un material recomendado para piezas primarias, surge la pregunta sobre el efecto que puede causar el material hacia la pieza sucedánea, la pasta iodoformada no tiene efectos tóxicos en los dientes sucedáneos. ⁽⁸⁾ Existen estudios que demuestran que el porcentaje de éxito en las pastas iodoformadas es del 100%, creando una diferencia estadísticamente significativa contra la pasta de OZE. Su consistencia y la propiedad de no endurecerse hacen que el acceso a todos los rincones del conducto hasta llegar al ápice sea mucho más fácil y que la reabsorción sea ligeramente más rápida que la del diente logrando con esto excelentes resultados a corto y largo plazo. ⁽²⁾

Forma de Uso

La pasta iodoformada se encuentra en el mercado dentro de jeringas de la misma manera en la que se distribuye el ácido grabador o los sellantes de fosas y fisuras, también cuenta con puntas desechables largas para poder introducir el material dentro de los conductos, esta punta tiene el ancho aproximado de una lima 40.

Luego de instrumentar completamente el conducto y de haber irrigado abundantemente se introduce la punta de la jeringa en el conducto llegando al quinto apical de la longitud total del conducto o hasta que se sienta resistencia y se comienza a presionar el émbolo a medida que se presiona se va retirando la punta del conducto si fuera para medicación se debe esperar un tiempo para retirarlo, conforme se va introduciendo el material este al llenar el conducto va a ir siendo expulsado, si se va a utilizar como obturador de TCR en piezas deciduas se llena la cámara y se coloca la restauración final. ⁽³³⁾

Indicaciones

Esta pasta compuesta por iodoformo está indicada como medicamento interradicular para lesiones periapicales, apicogénesis (formación fisiológica del ápice), al momento de exponer la pulpa vital, donde ésta fue dañada irreversiblemente y el cierre apical está incompleto, este procedimiento se denomina pulpotomía. ^(27,33)

Su mayor uso es como material de obturación para TCR en raíces que se van a reabsorber (piezas primarias) pero también se puede utilizar para obturar dientes subdesarrollados sin pulpa o perforaciones ⁽³³⁾

VII. OBJETIVOS

GENERAL

Determinar si los estudiantes y profesores de la Facultad de Odontología de la Universidad de San Carlos de Guatemala tienen conocimiento sobre las técnicas alternativas para la obturación de conductos radiculares en piezas primarias.

ESPECÍFICOS

1. Conocer los problemas más frecuentes que puede presentar la técnica de obturación con léntulo.
2. Evaluar los materiales utilizados actualmente por estudiantes y profesores para la obturación de conductos radiculares en piezas primarias.

VIII. HIPÓTESIS

Los profesores y estudiantes de la Facultad de Odontología de la Universidad de San Carlos de Guatemala tienen conocimiento sobre los diferentes métodos para obturar conductos radiculares en piezas primarias y sobre la eficacia y limitantes de la técnica de obturación de conductos con léntulo.

IX. VARIABLES

Cualitativas

Estudiante

Definición conceptual: palabra que permite referirse a quienes se dedican a la aprehensión, puesta en práctica y lectura de conocimientos sobre alguna ciencia, disciplina o arte. ⁽⁹⁾

Definición operacional: lo que la persona indique al momento de contestar el cuestionario.

Profesional

Definición conceptual: Se aplica a la persona que realiza una actividad que constituye su profesión o medio de ganarse la vida. ⁽²⁴⁾

Definición operacional: lo que la persona indique al momento de contestar el cuestionario.

Conocimiento

Definición conceptual: hechos, o datos de información adquiridos por una persona a través de la experiencia o la educación, la comprensión teórica o práctica de un asunto u objeto de la realidad. ⁽⁵⁾

Definición operacional: lo que el estudiante y profesional indique al momento de contestar el cuestionario.

Técnicas de obturación de conductos radiculares

Definición conceptual: cualquier práctica en odontología destinada a crear un sello apical y obturación completa del sistema de conductos radiculares. ⁽¹⁾

Definición operacional: la que el estudiante y profesional indique al momento de contestar el cuestionario.

Problemas

Definición conceptual: obstáculo o inconveniente que impide o entorpece la realización o consecución de una cosa. ⁽²⁵⁾

Definición operacional: la opción u opciones que marque el estudiante o profesional al momento de contestar el cuestionario. Si no es ninguna de las expuestas podrá responder en el ítem “otro” o “ninguno”

Fractura de léntulo

Definición conceptual: pérdida de continuidad normal del instrumento dentro del conducto radicular al momento de la obturación de conductos radiculares.⁽²⁶⁾

Definición operacional: Si el estudiante y profesional marca la opción al momento de contestar el cuestionario.

Sub/sobre obturación de material de obturación

Definición conceptual: falta o exceso de material dentro del conducto radicular después de realizar la obturación de conductos radiculares.⁽²⁶⁾

Definición operacional: si el estudiante y profesional marca la opción al momento de contestar el cuestionario.

Óxido de zinc y eugenol como material de obturación

Definición conceptual: material de elección para pulpectomías conocido por sus propiedades curativas derivadas del eugenol.⁽³⁾

Definición operacional: el estudiante y profesional marcará si lo ha utilizado y lo calificará según su experiencia en: “excelente”, “bueno”, “malo” o “deficiente”.

Irritación de tejidos

Definición conceptual: estado inflamatorio ó una reacción dolorosa del organismo causado principalmente por algún tipo de alergia u otro estímulo.⁽¹⁶⁾

Definición operacional: si el estudiante y profesional marca la opción al momento de contestar el cuestionario.

Lenta reabsorción

Definición conceptual: desaparición de algún material o exudado en la parte en que se colocó o produjo en un lapso de tiempo mayor al esperado.⁽¹⁸⁾

Definición operacional: si el estudiante y profesional marca la opción al momento de contestar el cuestionario.

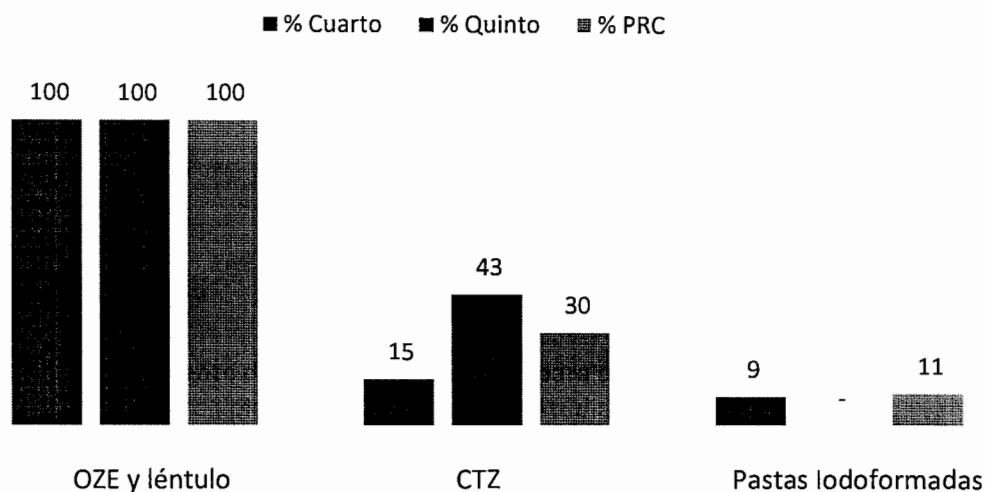
Implementar

Definición conceptual: poner en funcionamiento, aplicar los métodos y medidas necesarios para llevar algo a cabo. ⁽¹⁴⁾

Definición operacional: el estudiante o profesional indicará “si” o “no” al momento de responder el cuestionario.

XII. RESULTADOS

Conocimiento de las distintas técnicas para obturación de conductos radiculares en piezas primarias por los estudiantes de 4to, 5to y PRC de la Facultad de Odontología de la Universidad de San Carlos de Guatemala, año 2012



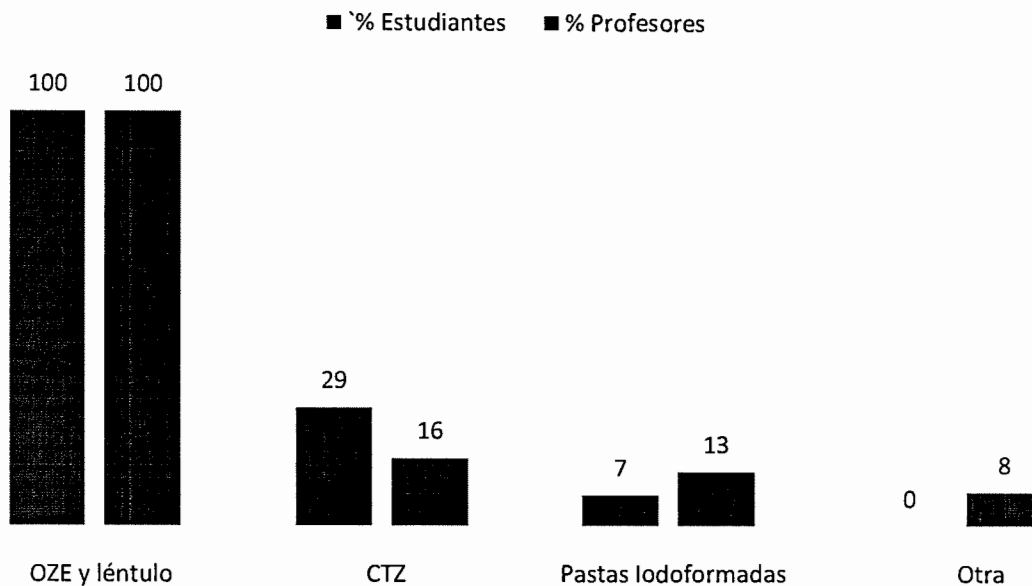
Fuente: Datos recolectados en el trabajo de campo

Análisis de la gráfica no. 1

En los resultados de la pregunta no. 1 de la encuesta realizada a los estudiantes se observa que todos conocen la técnica de OZE y léntulo por ser la técnica utilizada en la Facultad de Odontología, un pequeño porcentaje tiene conocimiento acerca de técnicas alternativas al uso de OZE y léntulo. Según la prueba de Chi Cuadrado si existe una diferencia estadísticamente significativa entre cada uno de los grupos respecto al conocimiento que tienen sobre una o más técnicas para obturación de conductos radiculares.

GRÁFICA No. 2

Conocimiento de las distintas técnicas para obturación de conductos radiculares en piezas primarias por los estudiantes y profesores de la Facultad de Odontología de la Universidad de San Carlos de Guatemala, año 2012



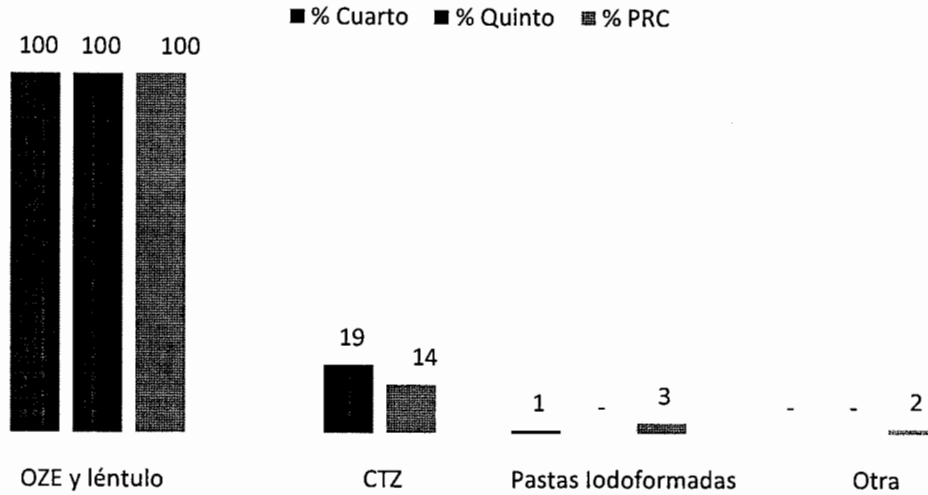
Fuente: Datos recolectados en el trabajo de campo

Análisis de la gráfica no. 2

En esta gráfica se observa que el 100% tanto profesores como estudiantes tienen conocimiento acerca de la técnica de OZE y léntulo por ser la técnica que se ha impartido por muchos años en la Facultad. Se observa que la Técnica CTZ es conocida más por profesores, a diferencia de la técnica con Pastas Iodoformadas que es más conocida por estudiantes. De igual forma podemos observar que otras técnicas, ajenas a las mencionadas, son conocidas por estudiantes solamente. Independientemente de que técnica alternativa a la técnica de OZE y léntulo conocen tanto profesores o estudiantes en mayor número, la diferencia de conocimientos entre los grupos es significativa.

GRÁFICA No.3

Técnicas que han sido utilizadas en la práctica odontológica por los estudiantes de 4to, 5to y PRC año de la Facultad de Odontología de la Universidad de San Carlos de Guatemala, año 2012



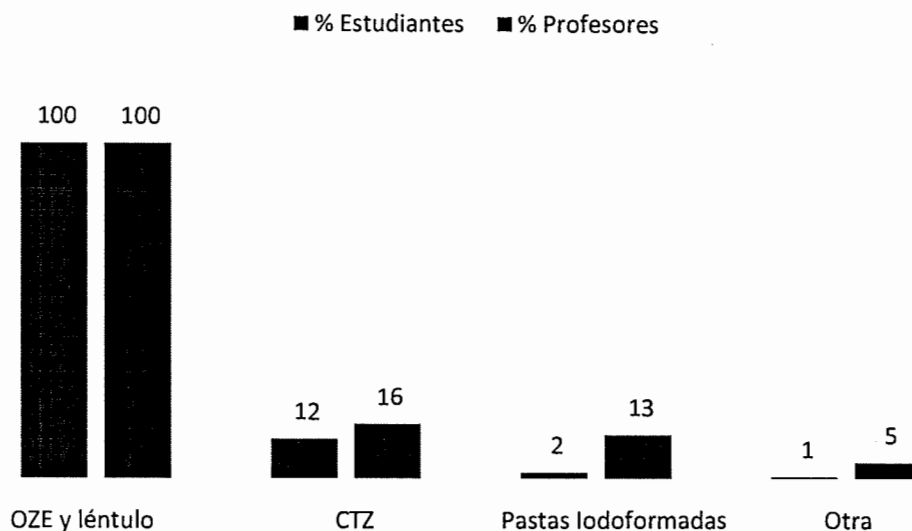
Fuente: Datos recolectados en el trabajo de campo

Análisis de la gráfica no. 3

Según la Pregunta No. 2 realizada a los estudiantes encuestados, se pudo observar que todos han utilizado la técnica de OZE y léntulo en la práctica clínica en la Facultad de Odontología, y un pequeño porcentaje de los encuestados refiere haber utilizado una técnica distinta a la antes mencionada, siendo esto más frecuente en estudiantes de 5to y PRC, siendo casi nulo en estudiantes de 4to año, quienes utilizan exclusivamente la técnica de OZE y léntulo.

GRÁFICA No. 4

Comparación entre las técnicas que han sido utilizadas en la práctica odontológica por los estudiantes y profesores de la Facultad de Odontología de la Universidad de San Carlos de Guatemala, año 2012



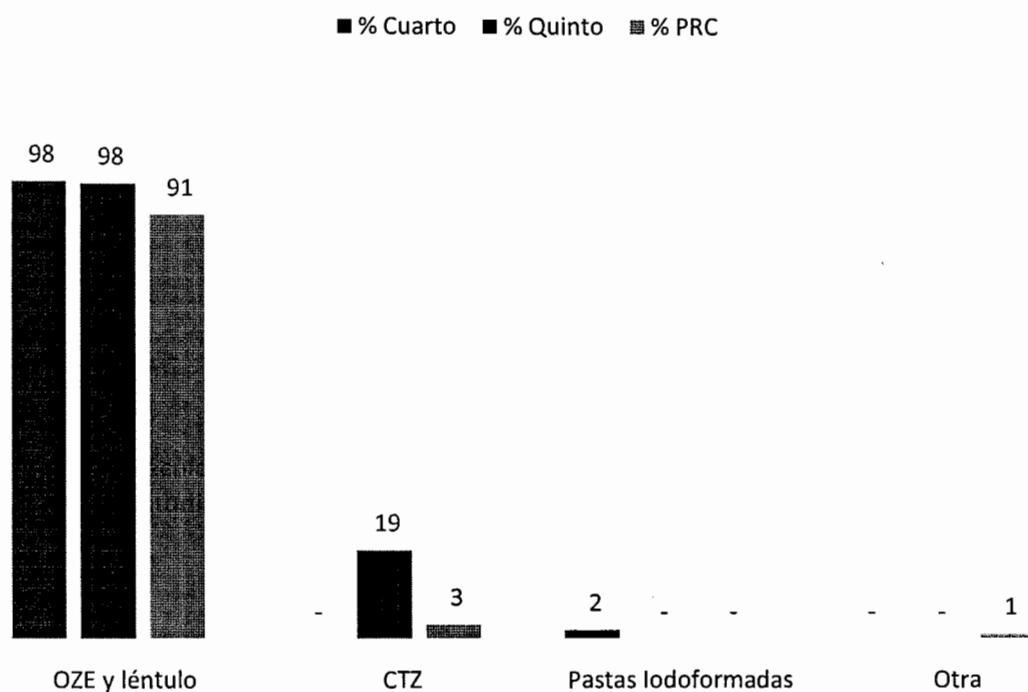
Fuente: Datos recolectados en el trabajo de campo

Análisis de la gráfica no. 4

En esta gráfica se puede observar que todos los profesionales y estudiantes encuestados han utilizado la Técnica de OZE y léntulo en la práctica clínica. Varios profesionales refieren haber utilizado técnicas diferentes a la mencionada anteriormente, a diferencia de los estudiantes, esto puede deberse a que ésta técnica es la única utilizada en la Facultad de Odontología. Existe una diferencia estadísticamente significativa al comparar las técnicas que utilizan para realizar tratamientos de conductos radiculares en niños.

GRÁFICA No. 5

Técnica utilizada actualmente en la práctica odontológica por los estudiantes de 4to, 5to y PRC de la Facultad de Odontología de la Universidad de San Carlos de Guatemala, año 2012



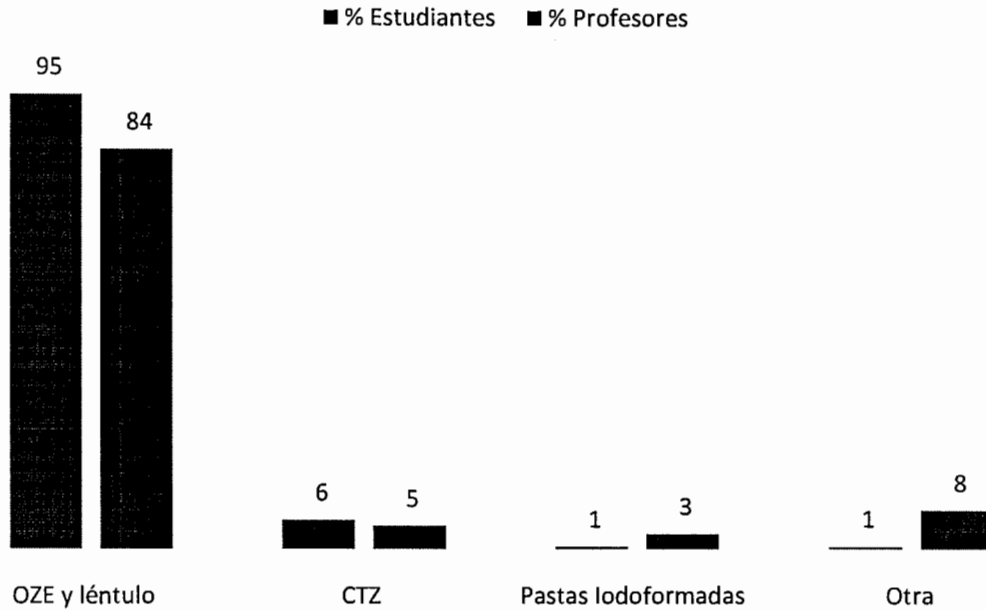
Fuente: Datos recolectados en el trabajo de campo

Análisis de la gráfica no.5

Los resultados en la pregunta 3 muestran que la mayoría utiliza actualmente la técnica de obturación con OZE y léntulo, algunos estudiantes de 5to año demuestran que utilizan actualmente la técnica de CTZ para la obturación de dichos conductos, a diferencia de estudiantes de 4to año que no utilizan otra técnica que no sea la de OZE y léntulo. La diferencia entre estos grupos es significativa según la prueba de Chi cuadrado realizada.

GRÁFICA No. 6

Comparación entre las técnicas utilizadas actualmente en la práctica odontológica por los estudiantes y profesores de la Facultad de Odontología de la Universidad de San Carlos de Guatemala, año 2012



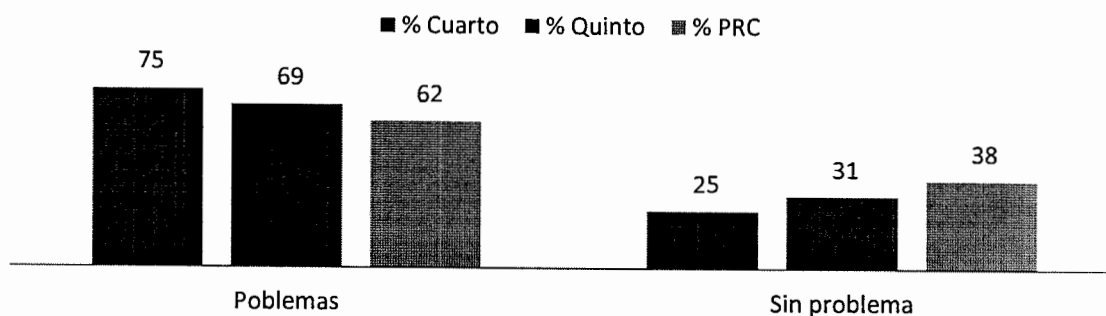
Fuente: Datos recolectados en el trabajo de campo

Análisis de la gráfica no. 6

En esta gráfica se observa que la mayoría de personas encuestadas, tanto profesores como estudiantes, utilizan actualmente en su práctica clínica la técnica del OZE y léntulo para la obturación de conductos radiculares en piezas primarias. Una pequeña parte de ambos utiliza la Técnica CTZ, y un pequeño grupo de profesores utiliza otras técnicas diferentes a las mencionadas. Se observa en esta gráfica que de los estudiantes, solo en un pequeño porcentaje utiliza una técnica alternativa para la obturación de conductos logrando con esto que exista una diferencia estadísticamente significativa entre las técnicas utilizadas entre estudiantes y profesores.

GRÁFICA No. 7

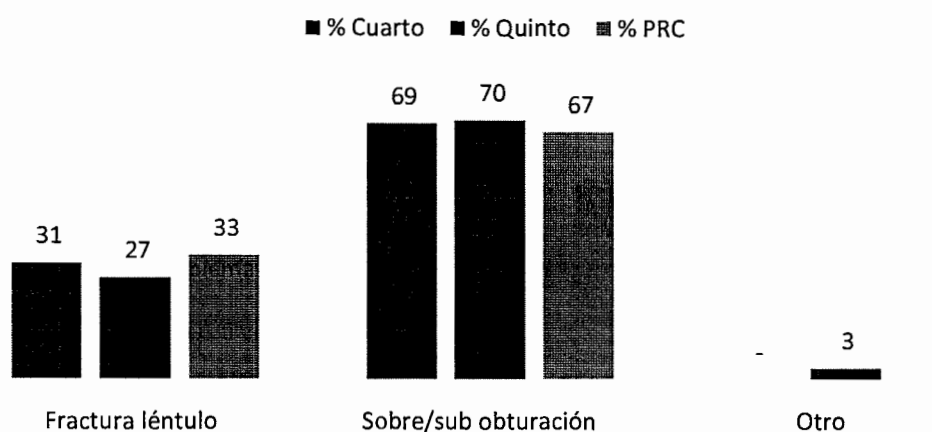
Estudiantes de 4to, 5to y PRC de la Facultad de Odontología de la Universidad de San Carlos de Guatemala que han tenido problemas durante la técnica de obturación con léntulo, año 2012



Fuente: Datos recolectados en el trabajo de campo

GRÁFICA No. 8

Problemas presentados al utilizar la técnica de obturación con léntulo por los estudiantes de 4to, 5to y PRC de la Facultad de Odontología de la Universidad San Carlos de Guatemala, año 2012



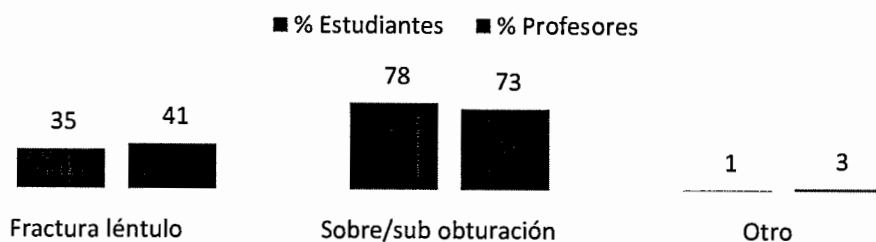
Fuente: Datos recolectados en el trabajo de campo

Análisis de la gráfica no. 7 y 8:

se puede observar que gran número de los encuestados han tenido problemas durante la obturación de conductos radiculares con OZE y léntulo. La mayoría de estudiantes reporta la sobre/sub obturación del material como el principal problema, seguido por la fractura del léntulo, y en minoría mencionaron haber presentado otros problemas. No existe diferencia estadísticamente significativa, todos los grupos han tenido problemas al utilizar la técnica de OZE y léntulo.

GRÁFICA No. 9

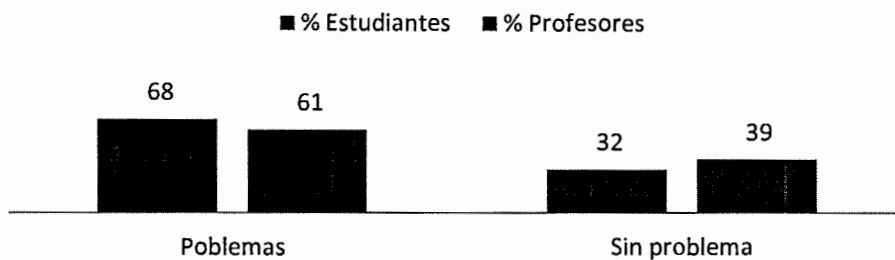
Comparación de los problemas presentados al utilizar la técnica de obturación con léntulo por estudiantes y profesores de la Facultad de Odontología de la Universidad San Carlos de Guatemala, año 2012



Fuente: Datos recolectados en el trabajo de campo

GRÁFICA No. 10

Comparación entre estudiantes y profesores de la Facultad de Odontología de la Universidad de San Carlos de Guatemala que han tenido problemas durante el uso de la técnica de obturación con léntulo, año 2012



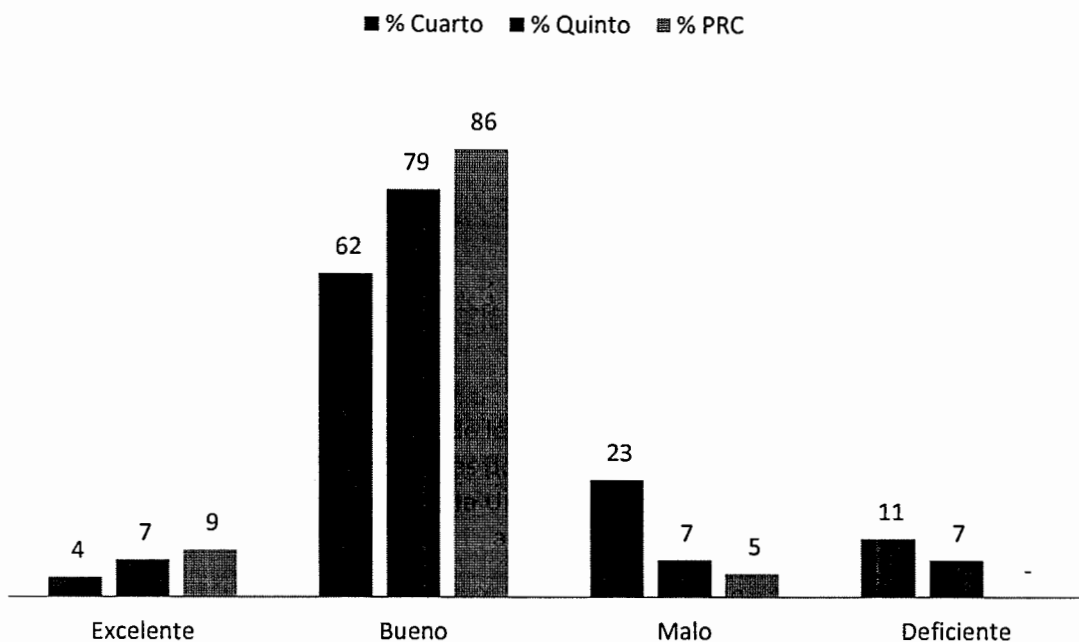
Fuente: Datos recolectados en el trabajo de campo

Análisis de la gráfica no. 9 y 10

En estas gráficas se observa que el problema más encontrado en ambos grupos al momento de utilizar esta técnica es la sobre/sub obturación del material. El segundo problema más encontrado es la fractura del léntulo en ambos grupos, y un pequeño grupo de estudiantes y profesores reporta otro problema ajeno a los mencionados en el estudio.

GRÁFICA No.11

Percepción acerca del uso de léntulo para la obturación de conductos radiculares en piezas primarias por los estudiantes de 4to, 5to y PRC de la Facultad de Odontología de la Universidad de San Carlos de Guatemala, año 2012



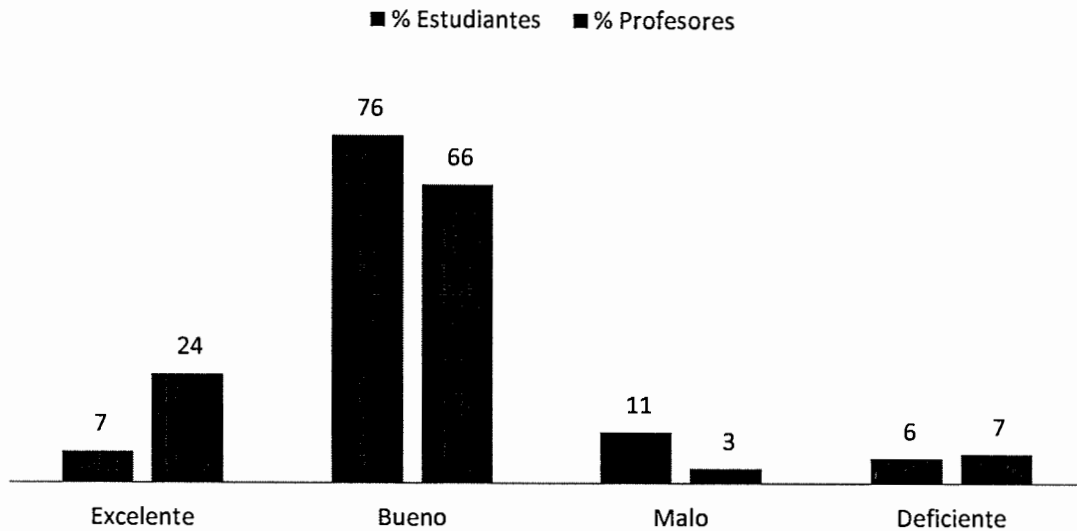
Fuente: Datos recolectados en el trabajo de campo

Análisis de la gráfica no. 11

En esta gráfica se puede observar que la mayoría de estudiantes tiene una percepción buena sobre el uso del léntulo en la obturación, en menor cantidad la ven como una técnica mala, lo que nos indica que a pesar de que presentan problemas con la técnica, la ven como buena. Existe una diferencia estadísticamente significativa entre los grupos ante la percepción de la técnica, se puede observar que los estudiantes de cuarto año son los que la consideran mala y deficiente en mayor cantidad.

GRÁFICA No. 12

Comparación sobre la percepción acerca del uso de léntulo para la obturación de conductos radiculares en piezas primarias por los estudiantes y profesores de la Facultad de Odontología de la Universidad de San Carlos de Guatemala, año 2012



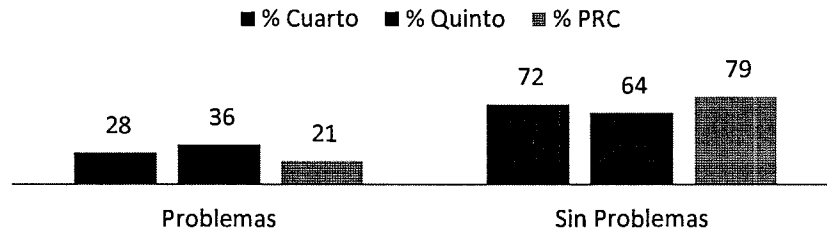
Fuente: Datos recolectados en el trabajo de campo

Análisis de la gráfica no. 12

En esta gráfica se observa que la mayoría de las personas encuestadas, tanto estudiantes como profesores, consideran el léntulo como un buen instrumento de obturación de conductos radiculares en piezas primarias. Una pequeña cantidad de personas, en su mayoría estudiantes, lo consideran malo. Una cantidad uniforme y pequeña de ambos grupos lo consideran deficiente. Con estas comparaciones se observa que si existe una diferencia estadísticamente significativa entre los grupos encontrando que el grupo de profesores tiende a considerarla una técnica buena y excelente y el grupo de los estudiantes tiende a considerarla mala y deficiente.

GRÁFICA No. 13

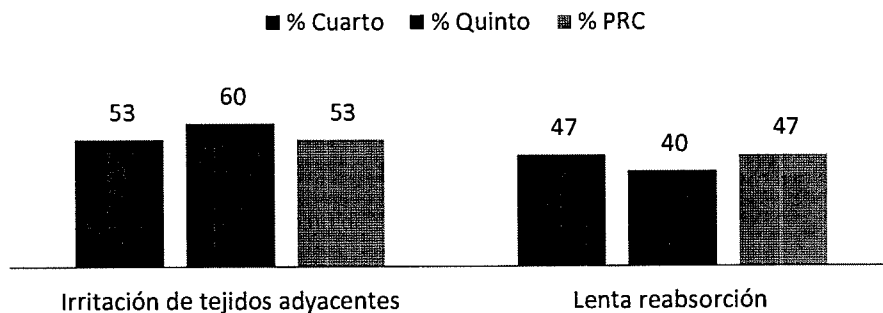
Estudiantes de 4to, 5to y PRC de la Facultad de Odontología de la Universidad de San Carlos de Guatemala que refieren algún problema con el óxido de zinc y eugenol como material de obturación de conductos radiculares en piezas primarias, año 2012



Fuente: Datos recolectados en el trabajo de campo

GRÁFICA No. 14

Problemas presentados al utilizar el óxido de zinc y eugenol como material de obturación en conductos radiculares en piezas primarias por los estudiantes de 4to, 5to y PRC de la Facultad de Odontología de la Universidad San Carlos de Guatemala, año 2012



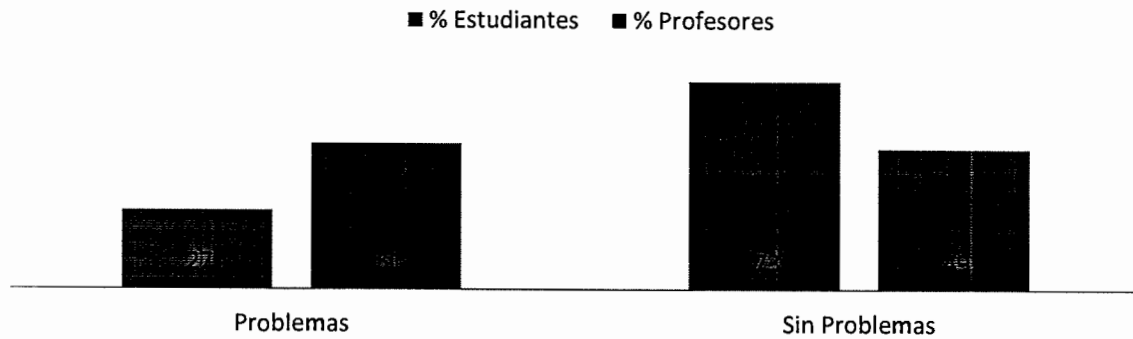
Fuente: Datos recolectados en el trabajo de campo

Análisis de la gráfica no.13 y 14

Según la muestra encuestada entre un 20% y 35% han presentado problemas al momento de utilizar el OZE como material obturador presentándose irritación a tejidos adyacentes así como lenta reabsorción, no habiendo diferencia estadísticamente significativa entre estos problemas.

GRÁFICA No. 15

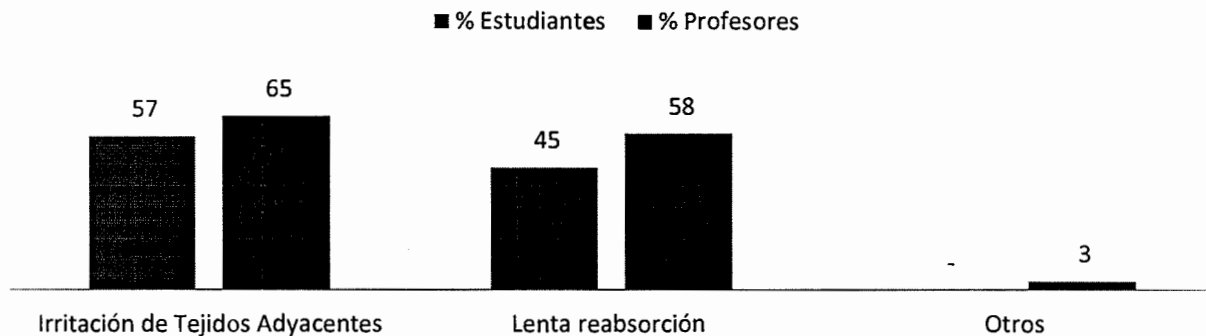
Comparación entre estudiantes y profesores de la Facultad de Odontología de la Universidad de San Carlos de Guatemala que refieren algún problema con el OZE y léntulo como material de obturación de conductos radiculares en piezas primarias, año 2012



Fuente: Datos recolectados en el trabajo de campo

GRÁFICA No. 16

Comparación entre los problemas presentados al utilizar el OZE como material de obturación de conductos radiculares en piezas primarias por estudiantes y profesores de la Facultad de Odontología de la Universidad San Carlos de Guatemala, 2012



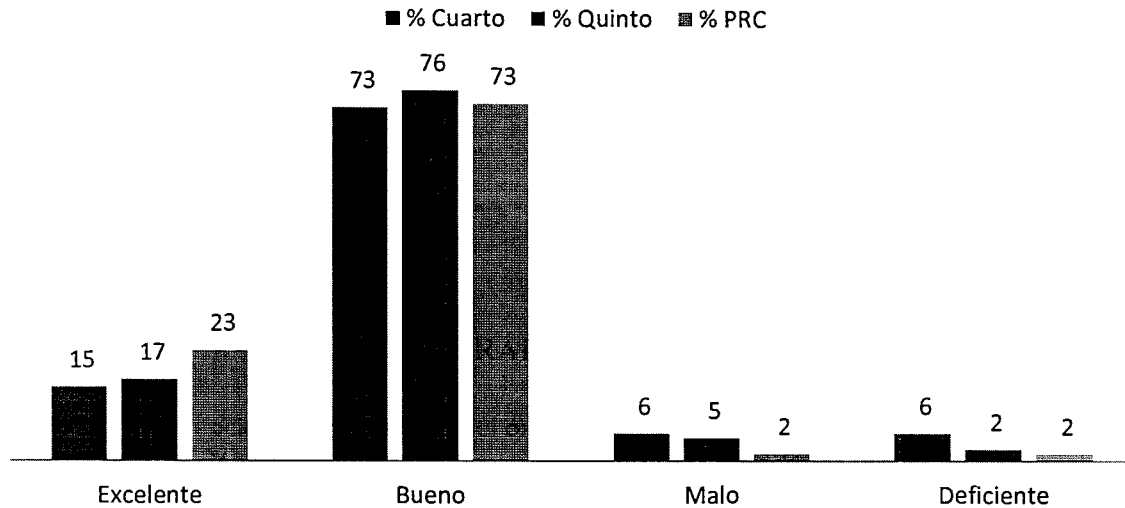
Fuente: Datos recolectados en el trabajo de campo

Análisis de la gráfica no. 15 y 16

En esta gráfica se observa que la mayoría de los problemas presentados al utilizar el OZE como material de obturación de conductos radiculares en piezas primarias se presenta en el grupo de profesores. Estudiantes también reportaron un alto índice de irritación de tejidos adyacentes y lenta reabsorción del material. No existe una diferencia estadísticamente significativa entre los problemas que presentan los grupos.

GRÁFICA No. 17

Percepción acerca del uso del óxido de zinc y eugenol como material de obturación de conductos radiculares en piezas primarias por los estudiantes de 4to, 5to y PRC de la Facultad de Odontología de la Universidad de San Carlos de Guatemala, año 2012



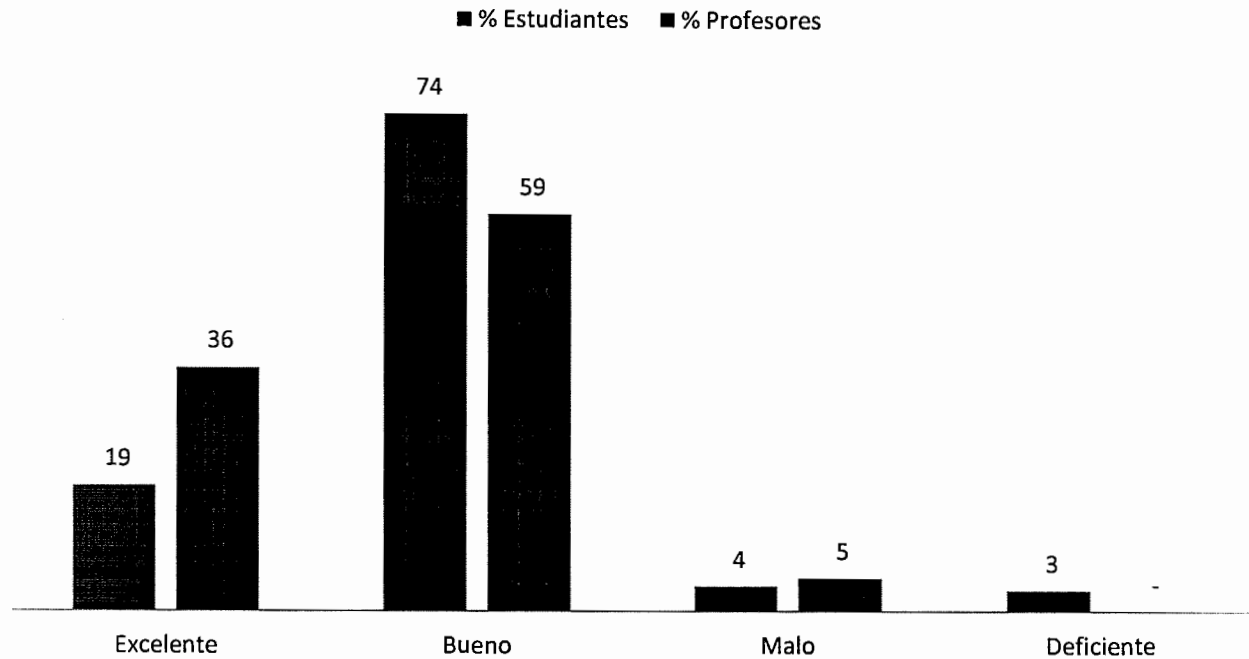
Fuente: Datos recolectados en el trabajo de campo

Análisis de la gráfica no. 17

En esta gráfica se puede observar que existe una percepción buena acerca del óxido de zinc y eugenol por parte de la mayoría de los estudiantes encuestados, siendo pocos los que opinan que es un material malo, repitiendo el patrón encontrado en la pregunta sobre la opinión del léntulo, son los estudiantes de cuarto año los que consideran que este material es malo, creando con esto una diferencia estadísticamente significativa entre las opiniones de los diferentes años.

GRÁFICA No. 18

Comparación acerca de la percepción acerca del uso del óxido de OZE como material de obturación de conductos radiculares en piezas primarias por los estudiantes y profesores de la Facultad de Odontología de la Universidad de San Carlos de Guatemala, 2012



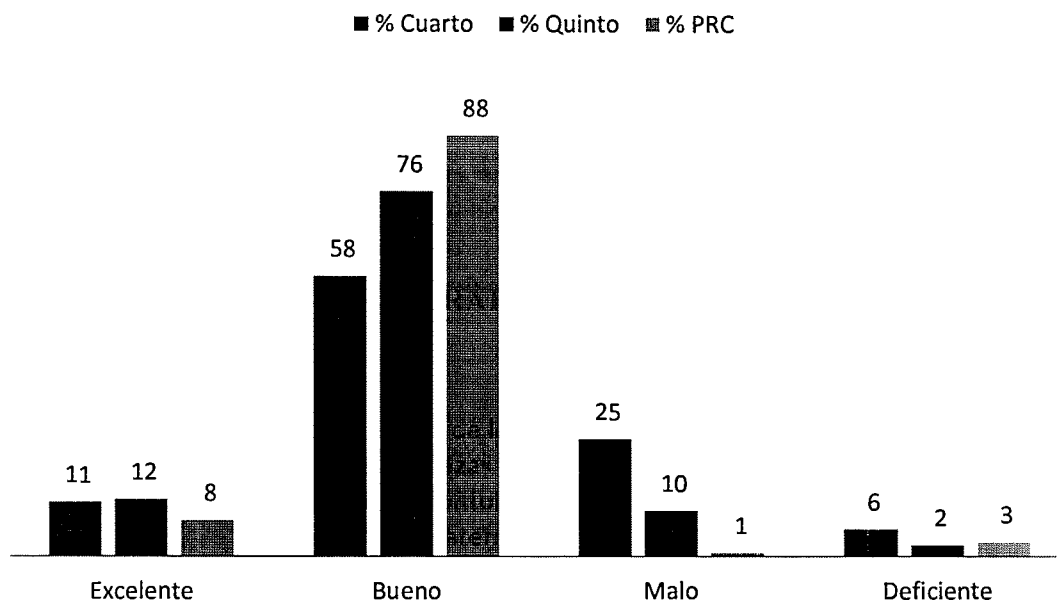
Fuente: Datos recolectados en el trabajo de campo

Análisis de la gráfica no. 18

En esta gráfica se observa que la mayoría de las personas encuestadas, tanto estudiantes como profesores, consideran bueno el uso de OZE como material de obturación de conductos radiculares en piezas primarias. Otro grupo, en su mayoría profesores, lo consideran excelente. Una pequeña parte de profesores lo consideran malo. Una cantidad pequeña de estudiantes lo califican como deficiente.

GRÁFICA No. 19

Calificación a la técnica de léntulo y OZE para la obturación de conductos radiculares en piezas primarias por estudiantes de 4to, 5to y PRC de la facultad de Odontología de la Universidad San Carlos de Guatemala, año 2012



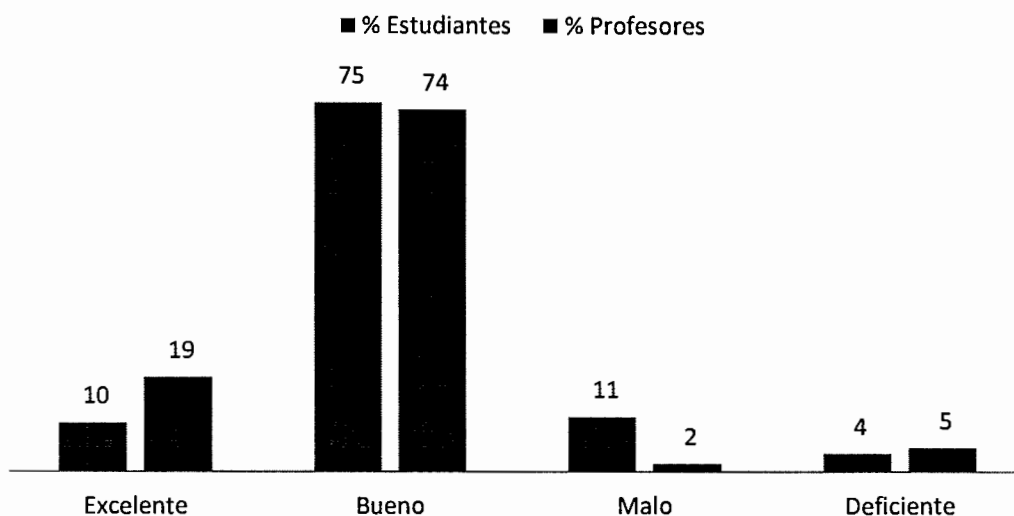
Fuente: Datos recolectados en el trabajo de campo

Análisis de la gráfica no. 19

En esta gráfica se observa una calificación buena hacia la técnica de obturación de conductos radiculares con OZE y léntulo, ya que a pesar de los problemas que reportaron, se dio una calificación aceptable a la técnica, si se observa detenidamente la opinión que tienen los estudiantes de 4to año respecto a la técnica la consideran favorable que la que muestran los estudiantes de los otros años, pero no existe diferencia estadísticamente significativa según la prueba de Chi cuadrado en cuanto a la opinión de la técnica

GRÁFICA No. 20

Comparación sobre la calificación a la técnica de léntulo y OZE para la obturación de conductos radiculares en piezas primarias por estudiantes y profesores de la facultad de Odontología de la Universidad San Carlos de Guatemala, año 2012



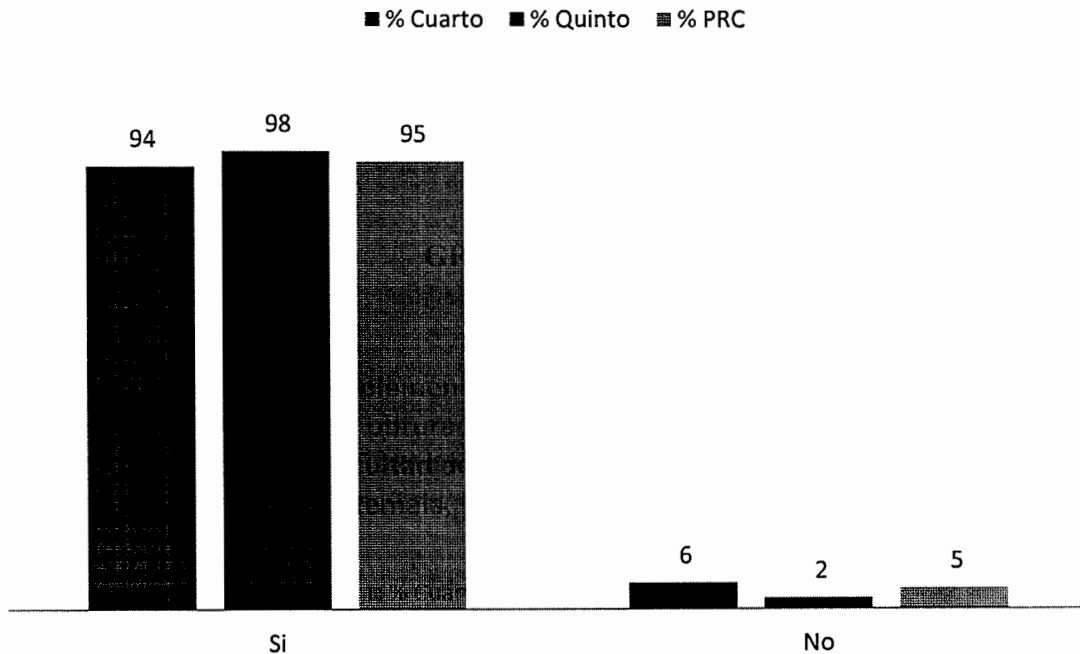
Fuente: Datos recolectados en el trabajo de campo

Análisis de la gráfica no. 20

En esta gráfica se puede resumir los análisis anteriores, observando que, como técnica, la mayor parte de encuestados consideran que es buena la de OZE y léntulo. Entre los que calificaron la técnica como excelente, se encuentran en mayor parte profesores, pudiendo deberse a la experiencia tienen en su uso, mayor contacto con ella y posiblemente de la que tienen mayor conocimiento. Un pequeño grupo de estudiantes la considera mala, y otro pequeño grupo de profesores y estudiantes la considera deficiente. Algunas de las variaciones en los resultados pueden deberse a que a muchas personas usan el material o el instrumento pero con una técnica diferente.

GRÁFICA No. 21

Opinión sobre la implementación de técnicas alternativas al uso del léntulo y OZE para obturación de conductos radiculares en piezas primarias en la Facultad de Odontología de la Universidad de San Carlos de Guatemala, por estudiantes de 4to. 5to. y PRC.



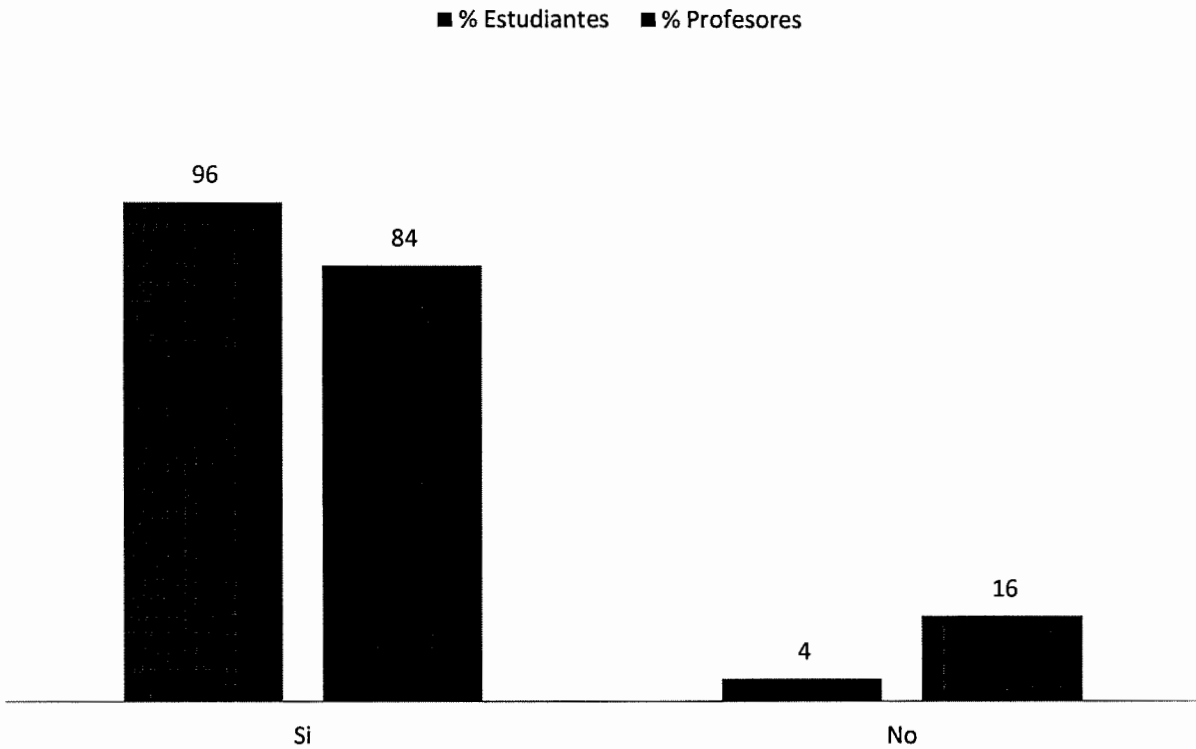
Fuente: Datos recolectados en el trabajo de campo

Análisis de la gráfica no. 21

Al analizar la opinión que se tiene sobre la técnica de OZE con léntulo impartida en la Facultad de Odontología de la Universidad de San Carlos de Guatemala y la poca cantidad de estudiantes que conocen técnicas alternativas al uso de OZE y léntulo, se observa que los estudiantes creen necesario el implementar técnicas alternativas al uso de OZE y léntulo para la obturación de conductos radiculares en tratamientos de pulpectomías.

GRÁFICA No. 22

Opinión sobre la implementación de técnicas alternativas al uso del léntulo y OZE para obturación de conductos radiculares en piezas primarias en la Facultad de Odontología de la Universidad de San Carlos de Guatemala, por estudiantes y profesores.



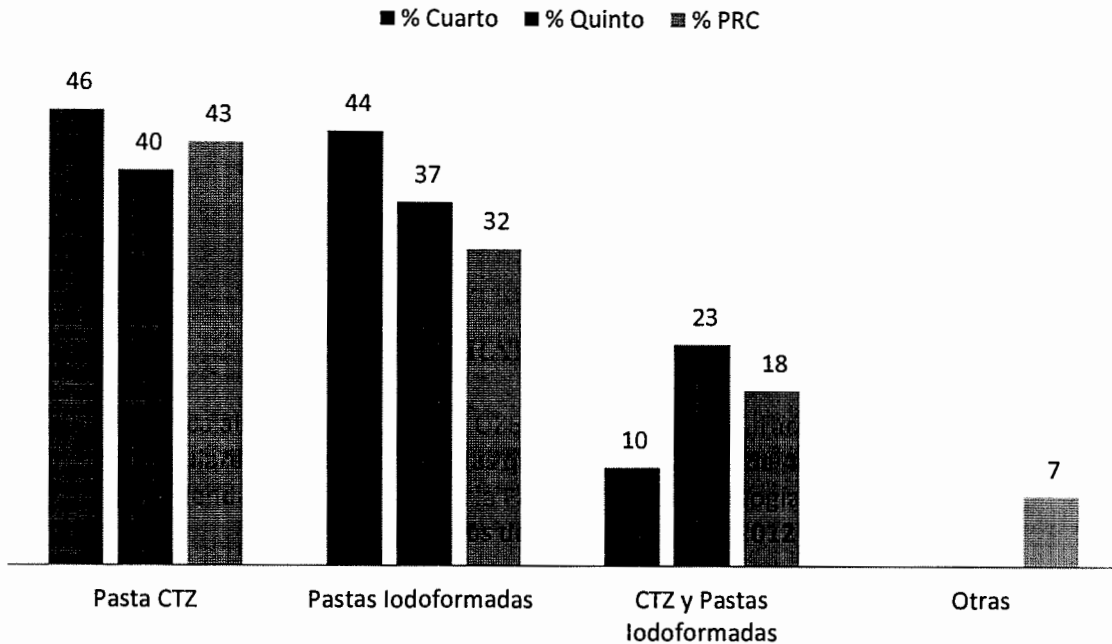
Fuente: Datos recolectados en el trabajo de campo

Análisis de la gráfica no. 22

En esta gráfica se observa que la mayoría de población, tanto estudiantes como profesores recomiendan implementar una técnica alternativa al uso del léntulo y OZE para obturación de conductos radiculares en piezas primarias en la Facultad de Odontología. Esto con el fin de que los estudiantes tengan conocimiento acerca de nuevas técnicas y las apliquen en su práctica clínica.

GRÁFICA No. 23

Técnica alternativa al uso de OZE y léntulo para obturación de conductos radiculares en piezas primarias que los estudiantes de 4to, 5to y PRC año recomiendan implementar en la Facultad de Odontología de la Universidad de San Carlos de Guatemala, año 2012



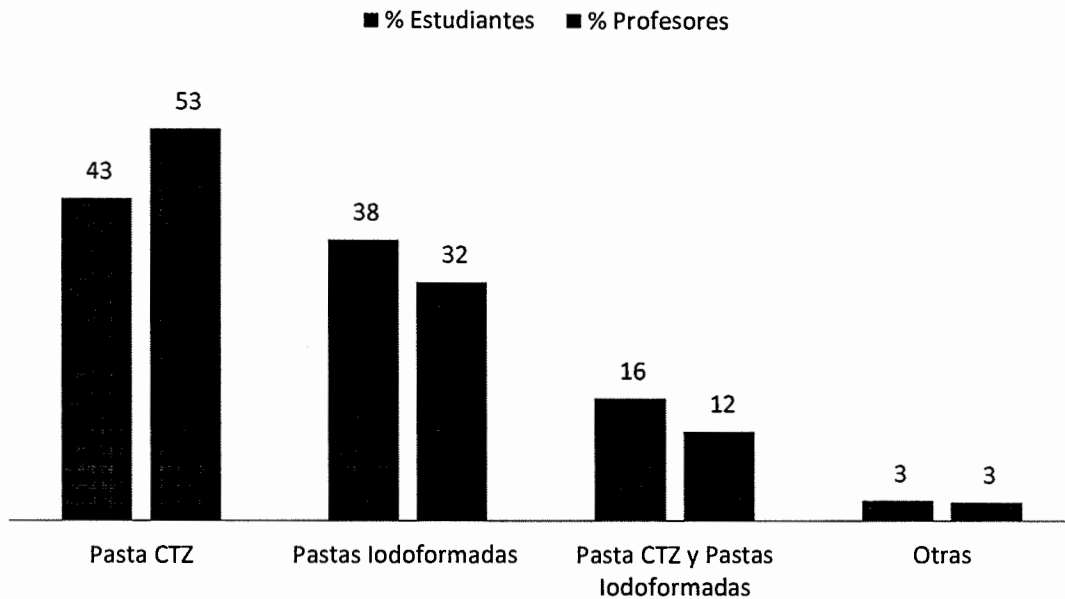
Fuente: Datos recolectados en el trabajo de campo

Análisis de la gráfica no. 23

En la gráfica se muestra que se divide la opinión sobre que técnica se recomienda implementar en la Facultad de Odontología, se observa que los estudiantes encuestados están interesados en las técnicas propuestas independientemente del conocimiento de las mismas. No hay diferencia significativa en la preferencia sobre una u otra, simplemente se quiere conocer otras opciones.

GRÁFICA No. 24

Técnica alternativa al uso de OZE y léntulo para obturación de conductos radiculares en piezas primarias que los estudiantes y profesores recomiendan implementar en la Facultad de Odontología de la Universidad de San Carlos de Guatemala, año 2012



Fuente: Datos recolectados en el trabajo de campo

Análisis de la gráfica no. 24

En esta gráfica se observa que la mayor parte de encuestados les gustaría que se implementara, en primer lugar la técnica de la pasta CTZ y en segundo lugar la de Pastas Iodoformadas. Otro grupo refiere que se implementen las dos técnicas alternativas, y otro grupo pequeño refiere la implementación de otras técnicas ajenas a las del estudio.

XIII. DISCUSIÓN DE RESULTADOS

Según el pensum de estudios, en el área de Odontopediatría, la técnica impartida en este curso para la obturación de conductos radiculares en piezas primarias, es aplicando óxido de zinc y eugenol como material obturador con léntulo, para la obturación. Durante este estudio se ha podido observar que tanto profesores como estudiantes, tienen en su totalidad, conocimiento de esta técnica y en su mayoría es ésta la técnica que aplican como tratamiento a la pulpitis irreversible y/o necrosis pulpar en piezas primarias en la práctica clínica. Se tiene conocimiento que esta técnica es una de las más antiguas y que presenta un largo historial de estudios donde se demuestran sus ventajas y desventajas. Siendo esta la técnica que aplican y conocen la mayoría de profesores y la más estudiada, es comprensible que sea la de su preferencia, pero a la vez también se tiene conocimiento que existen otras técnicas alternativas para la obturación de conductos radiculares, técnicas que no se imparten dentro del pensum de estudios. Durante este estudio se ha podido comprobar que un pequeño grupo de los encuestados posee conocimiento de las mismas, confirmando que existe interés por parte de los estudiantes de conocer y aplicar otras técnicas que brinden ventajas tanto al paciente como al que las aplica dentro de la práctica clínica.

Por medio de la encuesta se determinó que sí existen problemas al utilizar la técnica de OZE con léntulo, porcentaje no mayor del 50% pero existe, lo que se debería evitar, ya que son tratamientos que se llevaran a cabo en piezas primarias, lo que aumenta la complejidad del tratamiento. El estudio dió a conocer alternativas para la realización de tratamientos de conductos radiculares en piezas primarias, que pueden ser utilizados tanto por profesionales como por estudiantes por lo cual sería de gran ayuda y beneficio que se enseñaran éstas opciones en la Facultad para que en un futuro el estudiante pueda tener distintas opciones al realizar una pulpectomía.

A pesar que los resultados del estudio reflejan complicaciones por parte de los encuestados durante el uso de la técnica de OZE y léntulo, la misma fue calificada como una técnica buena; a la vez es la conocida por todos los estudiantes y profesores. Esto podría deberse a la falta de conocimiento sobre técnicas alternativas, ya que no existe un medio de comparación por parte de los encuestados, para poder brindar una calificación objetiva al OZE y léntulo.

Se refleja un gran interés por parte de los encuestados en conocer más sobre las técnicas alternativas, lo que se observa en los resultados de la encuesta; sin dejar atrás lo enseñado hasta estos días, se puede enriquecer el conocimiento de los estudiantes por medio de la implementación de las técnicas alternativas al OZE y léntulo para la obturación de pulpectomías piezas primarias.

IV. CONCLUSIONES

1. Los problemas más frecuentes que presenta la utilización del OZE como material obturador al momento de aplicar la técnica de obturación con léntulo son la lenta reabsorción del material de obturación e irritación de tejidos adyacentes.
2. Los problemas más frecuentes que presenta la utilización del léntulo como técnica de obturación de conductos radiculares en piezas primarias son la fractura del léntulo y sub/sobre obturación del material.
3. Los estudiantes y profesores utilizan actualmente, en primer lugar, la técnica de OZE y léntulo, y, en segundo lugar, la técnica CTZ para la obturación de conductos radiculares en piezas primarias
4. Es necesaria la implementación dentro del pensum de estudios la enseñanza de diferentes técnicas para obturación de conductos radiculares en piezas primarias.
5. La mayoría de estudiantes y profesores han tenido problemas como lenta reabsorción del material e irritación en tejidos adyacentes al utilizar la técnica de OZE y léntulo para la obturación de conductos radiculares en piezas primarias.
6. Los estudiantes y profesores, en una mayoría absoluta, recomiendan implementar una técnica alternativa a la de OZE con léntulo en el pensum de estudios de Odontopediatría de la Facultad de Odontología de la Universidad de San Carlos de Guatemala.
7. La técnica que más aconsejan implementar dentro del pensum de estudios tanto estudiantes como profesores es la pasta CTZ.

XV. RECOMENDACIONES

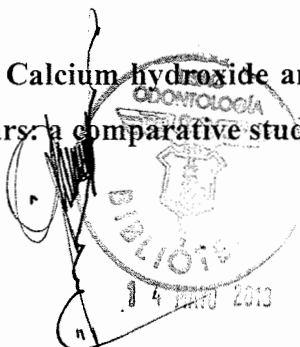
1. Que los docentes de la Facultad de Odontología de la Universidad de San Carlos de Guatemala, vinculados con dicha temática, utilicen los resultados del presente estudio en el curso que imparten para mayor aprendizaje de los estudiantes.
2. Que las autoridades de la Facultad de Odontología de la Universidad de San Carlos de Guatemala consideren, con base a los resultados del estudio, la enseñanza e implementación de técnicas alternativas al OZE y léntulo en el pensum de estudios de Odontopediatría para que el estudiante tenga más opciones de tratamiento para sus pacientes.
3. Que en los cursos, seminarios, simposios y actos educativos organizados por la Universidad de San Carlos se incluya dentro del programa la enseñanza de técnicas diferentes al OZE y léntulo para la obturación de conductos radiculares en piezas primarias para que sea de gran provecho tanto para estudiantes como profesionales.
4. Realizar estudios distintos con objetivos similares, enfocándose en otras instituciones.
5. Llevar a cabo un estudio más profundo comparando las diferentes técnicas mencionadas, pudiendo llevar un control prospectivo de los tratamientos en pacientes.

XVI. LIMITACIONES

1. La muestra se vio limitada y no se pudo abarcar a la población entera, ya que no se contaba con los recursos humanos y materiales suficientes para cubrirla.
2. Dificultad para poder realizar encuestas a los estudiantes, especialmente a PRC, ya que muchos de ellos no asistían a actividades dentro de la Facultad de Odontología.
3. Poco interés por parte de algunos profesionales encuestados, quienes no daban mayor importancia a la investigación.
4. No conocer la opinión por parte de estudiantes de las demás Universidades de Guatemala.

XVII. BIBLIOGRAFÍA

1. Acuña Ramos, C. (s.f). **Terapia pulpar: pulpectomía.** (en línea). Universidad Nacional de Colombia, Bogotá: Consultado el 26 de Jul. 2012. Disponible en: <http://www.virtual.unal.edu.co/cursos/odontologia/2005197/capitulos/cap5/582.html>
2. Asián, D. (2007). **Materiales de obturación en terapias pulpares en dentición decidua: pastas yodoformadas.** (en línea). Perú. Universidad peruana Cayetano Herdía: Consultado el 11 de Sep. 2012. Disponible en: <http://www.cop.org.pe/bib/investigacionbibliografica/DENISSEJACKELINEASIANNOMBERTO.pdf>
3. Avila, J. (2010). **Oxido de zinc y eugenol.** (en línea). Consultado el 26 de Jul. 2012. Disponible en: <http://odontoayuda.com/presentaciones/oxido-de-zinc-eugenol/>
4. Casafont, A. (2006). **Pulpectomias: vitapex y ultracal otra alternativa de material de relleno.** (en línea). Costa Rica. Publicación Científica Facultad de Odontología, UCR. Num 8 (2006): Consultado el 3 de Ago. 2012. Disponible en: <http://www.latindex.ucr.ac.cr/odontos-8/odontos-8-06.pdf>
5. **Conocimiento.** (2012). (en línea). Online LanguageDictionaries: Consultado el 24 de Sep. 2012. Disponible en: <http://www.wordreference.com/definicion/>
6. Cuevas Suárez, C. y Zammarripa, J. (2011). **Cementos dentales: oxido de zinc y eugenol.** (en línea). Universidad Autónoma del Estado de Hidalgo: Consultado el 26 de Jul. 2012. Disponible en: http://www.uaeh.edu.mx/docencia/P_Presentaciones/icsa/asignatura/M_D_11.pdf
7. Damle, S. y Nadkarni, U. (2005). **Calcium hydroxide and zinc oxide eugenol as root canal filling materials in primary molars: a comparative study.** J A. E. A. no. 3: 114.



8. Enríquez Nuñez, D. (2011). **Oxido de zinc y eugenol.** (en línea). Consultado el 26 de Jul. 2012. Disponible en: <http://www.slideshare.net/IrvingRoMo/oxido-de-zinceugenol-diana-enriquez>
9. **Estudiante.** (2012). (en línea). Online Language Dictionaries: Consultado el 24 de Sep. 2012. Disponible en: <http://www.wordreference.com/definicion/>
10. **Fractura.** (2012). (en línea). Online Language Dictionaries: Consultado el 24 de Sep. 2012. Disponible en: <http://www.wordreference.com/definicion/>
11. Gonzales Escobar, R. (2002). **Eugenol: propiedades farmacológicas, ventajas y desventajas de su uso.** (en línea). Rev. Cubana Est. Online v.39 Ciudad de La Habana: Consultado el 26 de Jul. 2012. Disponible en: http://scielo.sld.cu/scielo.php?pid=S0034-75072002000200005&script=sci_arttext
12. Gonzalez, D. et al. (2010). **Técnica de endodoncia no instrumentada mediante el uso de la pasta CTZ.** Rev. Est. 18(2):27-32: Disponible en: <http://odontologia.univalle.edu.co/estomatologia/publicaciones/18-02-2010/pdf/05V18N2-10.pdf>
13. Hernández, M. (2012). **Anatomía de los dientes temporales: características morfológicas generales.** (en línea). México: Consultado el 24 de Jul. 2012. Disponible en: <http://www.slideshare.net/drhdz>
14. **Implementar.** (2012). (en línea). Online Language Dictionaries: Consultado el 24 de Sep. 2012. Disponible en: <http://www.wordreference.com/definicion>



15. **Introducción a los materiales dentales: protectores pulpodentarios.** (en línea). Consultado el 7 de Ago. 2012. Disponible en: <http://facultades.unab.cl/odontologia/files/2011/10/compendio-clases-de-biomateriales.pdf>
16. **Irritación.** (2012). (en línea). Online Language Dictionaries: Consultado el 24 de Sep. 2012. Disponible en: <http://www.wordreference.com/definicion>
17. Mattos, G. E. C. et al. (2008). **Biological compatibility of the endodontic paste prepared with tetracycline, thiamphenicol and zinc oxide implanted on the subcutaneous tissue of rats.** (en línea). Consultado el 16 de Ago. 2012. Disponible en: [http://www.ijodontostomat.com/pdf.2\(1\)/Biological_Compatibility.pdf](http://www.ijodontostomat.com/pdf.2(1)/Biological_Compatibility.pdf)
18. **Lenta reabsorción.** (2012). (en línea). Online Language Dictionaries: Consultado el 24 de Sep. 2012. Disponible en: <http://www.wordreference.com/definicion>
19. Passos, I.A.; Melo, J.M. y Moreira, P.V.L.(2007). **Utilización de pasta CTZ en dientes deciduos con necrosis pulpar.** (en línea).Relato de un caso: Consultado el 7 de Jul. 2012. Disponible en: <http://www.cro-pe.org.br/revista/v7n1/13.pdf>
20. Pérez Alfaro, M. del S. (2008). **Endodoncia pediátrica: generalidades de endodoncia en odontopediatría.** (en línea). México: Consultado el 24 de Jul. 2012. Disponible en: <http://www.iztacala.unam.mx/~rrivas/NOTAS/Notas14Infantil/genbibliografia.html>
21. Pontes, C.; Barcelos, R. y Guimaraes, L. (2009). **Variabilidade das técnicas de tratamentoendodônticoem dentesdecíduos: umarevisão de literatura.** (en línea). Rio de Janeiro. Brazil. ArquivoSemOdontologia. Vol 45 Num. 1(2009): Consultado el 4 de Sep. 2012. Disponible en: http://www.odonto.ufmg.br/index.php/pt/arquivos-em-odontologia-principal-121/edis-anteriores-principal-125/doc_download/235-artigo-06http://www.medlinedental.com/pdf-doc/INODO/pastas.pdf




22. Pontificia Universidad Javeriana de Bogotá. (s.f). **Cloramfenicol, clindamicina y tetraciclinas.** Bogotá. Departamento de Ciencias Fisiológicas: Consultado el 10 de Ago. 2012. Disponible en: <http://med.javeriana.edu.co/fisiologia/fw/c743.htm>
23. Prieto Pérez, M. del C. (2011). **Endodoncia en dientes primarios.** (en línea). Venezuela: Consultado el 24 de Jul. 2012. Disponible en: http://www.ucv.ve/fileadmin/user_upload/facultad_odontologia/Imagenes/Portal/Endodoncia/resumen_de_endodoncia.pdf
24. **Profesional.** (2012). (en línea). Online Language Dictionaries: Consultado el 24 de Sep. 2012. Disponible en: <http://www.wordreference.com/definicion>
25. **Problema.** (2012). (en línea). Online Language Dictionaries: Consultado el 24 de Sep. 2012. Disponible en: <http://www.wordreference.com/definicion>
26. Riera, R.; Arregui, M. y Ballet, L. (2007) **Pulpectomía: indicaciones, materiales y procedimientos; reporte de un caso.** (en línea). Rev. Oper Dent Endod. Barcelona. España. Universidad de Cataluña. Vol 69 Num. 5(2007): Consultado el 24 de Jul. 2012. Disponible en: http://www.infomed.es/rode/index.php?option=com_content&task=view&id=151&Itemid=1
27. Rivas, R. (2011). **Terapia pulpar del diente permanente inmaduro: terapéutica del diente permanente inmaduro.** (en línea). México. UNAM: Consultado el 23 de Ago. 2012. Disponible en: <http://www.iztacala.unam.mx/~rrivas/infantil3.html>
28. Salas, M.; Simancas, Y. y Agreada, M. (2011). **La pasta iodoformada como tratamiento de absceso alveolar crónico reagudizado, caso clínico.** (en línea). Venezuela. Universidad de



los Andes Mérida. Vol 6. Num 1. (2011). P. 67-75: Consultado el 11 de Sep. 2012. Disponible en: http://www.saber.ula.ve/bitstream/123456789/33988/3/articulo_8.pdf

29. Salud. (Un consultorio gratis al alcance de tus manos).(s.f). **Cloranfenicol medicamentos.** (en línea). Consultado 3 de Ago. 2012. Disponible en: <http://www.salud.com/medicamentos/cloranfenicol.asp>
30. Sánchez, S. (s.f). **El hidróxido de calcio y sus aplicaciones en odontología.** (en línea). Cochabamba. Bolivia: Consultado el 14 de Ago. 2012. Disponible en: <http://www.univalle.edu/publicaciones/brujula/brujula12/pag13.htm>
31. Torres, A. (2009). **Efectividad de la pasta iodoformada en el recubrimiento directo e indirecto en dientes deciduos.** (en línea). Rev. mexicana de odontología clínica. Num. 2 (Año3): Consultado el 10 de Ago. 2012. Disponible en: <http://www.intramed.net/contenidover.asp?contenidoID=61205>
32. **Tratamiento pulpar: pulpectomía en dientes primarios.** (2008). (en línea). Guía de Trabajos Prácticos de Odontopediatría. P. 46 – 50: Consultado el 24 de Jul. 2012. Disponible en: <http://es.scribd.com/doc/17283963/guia-odontopediatria>
33. **Vitapex: medicamento para canales radiculares.** (en línea). Estados Unidos Neo Dental International Inc.: Consultado el 3 de Ago. 2012. Disponible en: http://www.neodental-intl.com/pdf/portuguese/vitapex_manual.pdf
34. Zamarripa, J.E. (2011). **Materiales dentales.** (en línea). México. Licenciatura de Cirujano Dentista, Instituto de Ciencias de la Salud, Universidad Autónoma del Estado de Hidalgo. Conferencia: Consultado el 25 de Jul. 2012. Disponible en: http://www.uaeh.edu.mx/docencia/P_Presentaciones/icsa/assignatura/M_D_11.pdf



XVIII. ANEXOS

Universidad de San Carlos de Guatemala
Facultad de Odontología

Bianca Natalia Bonatto Martínez
Luis Alfredo Daniel Becerra
Vilma Isabel Jofre Ortiz

TESIS DE PREGRADO

“CONOCIMIENTO DE LOS PROFESORES Y ESTUDIANTES ACERCA DE LAS DIFERENTES TÉCNICAS PARA LA OBTURACIÓN DE CONDUCTOS RADICULARES EN PIEZAS PRIMARIAS EN LA FACULTAD DE ODONTOLOGÍA DE LA UNIVERSIDAD DE SAN CARLOS DE GUATEMALA Y EL ANÁLISIS DE LA TÉCNICA DE OBTURACIÓN CON LÉNTULO Y ÓXIDO DE ZINC Y EUGENOL (OZE) PARA LA OBTURACIÓN DE DICHS CONDUCTOS”

El objetivo de esta investigación es determinar el grado de conocimiento que poseen estudiantes y profesores de las Facultades de Odontología de la Universidad San Carlos de Guatemala sobre el tipo de técnica y material empleado para la obturación de conductos radiculares en piezas primarias con pulpitis irreversible y necrosis pulpar, así como experiencias obtenidas a lo largo de los tratamientos que hayan realizado.

Toda persona seleccionada será libre de decidir después de ser informada acerca de la finalidad del estudio si desea participar o no. La privacidad será respetada administrando la información de acuerdo a las reglas de confidencialidad y el bienestar de la persona.

Profesional _____ Estudiante _____

1. ¿Sobre cuál/cuáles de las siguientes técnicas para obturación de conductos radiculares en piezas primarias tiene conocimiento?

- a) Léntulo con óxido de Zinc y eugenol
- b) Pasta CTZ (formada por cloranfenicol, tetraciclina y óxido de zinc y eugenol)
- c) Pastas Iodoformadas (jeringas a presión)
- d) Otra _____

2. ¿Cuál/ cuáles de las siguientes técnicas para obturación de conductos radiculares en piezas primarias ha utilizado en su práctica odontológica?

- a) Léntulo con óxido de zinc y eugenol
- b) Pasta CTZ (formada por cloranfenicol, tetraciclina y óxido de zinc y eugenol)
- c) Pastas Iodoformadas (jeringas a presión)
- d) Otra _____

3. ¿Cuál/ cuáles de las siguientes técnicas para obturación de conductos radiculares en piezas primarias utiliza actualmente en su práctica odontológica?

- a) Léntulo con óxido de zinc y eugenol
- b) Pasta CTZ (formada por cloranfenicol, tetraciclina y óxido de zinc y eugenol)
- c) Pastas Iodoformadas (jeringas a presión)
- d) Otra _____

4. Al utilizar la técnica de obturación con léntulo, ¿A presentado alguno/algunos de los siguientes problemas?

- a) Fractura del léntulo
- b) Sobre obturación/sub obturación de los conductos
- c) Otro _____
- d) Ningún problema

5. ¿Cómo calificaría el uso de léntulo para la obturación de conductos radiculares en piezas primarias?

- a) Excelente
- b) Bueno
- c) Malo
- d) Deficiente.

6. ¿En alguno de los tratamientos que ha realizado se han presentado alguno de los siguientes problemas debido al uso de óxido de zinc y eugenol?

- a) Irritación de tejidos adyacentes
- b) Lenta reabsorción del material
- c) Otro _____
- d) Ninguno

7. ¿Cómo calificaría al óxido de zinc y eugenol como material de obturación de conductos radiculares en piezas primarias?

- a) Excelente
- b) Bueno
- c) Malo
- d) Deficiente

8. ¿En cuánto a su experiencia en el uso de la técnica de léntulo y OZE, como califica a ésta?

- a)Excelente
- b)Buena
- c)Mala
- d)Deficiente

9. ¿Considera necesario implementar técnicas alternativas al uso del léntulo y OZE para la obturación de conductos radiculares en piezas primarias en los contenidos del curso de Odontopediatría en la Universidad de San Carlos de Guatemala?

- a) Si
- b) No

10. ¿Qué técnica alternativa al léntulo y OZE para la obturación de conductos radiculares en piezas primarias recomendaría que se implementará en la práctica clínica de la Universidad de San Carlos de Guatemala?

- a) Pasta CTZ
- b) Pastas Iodoformadas (jeringas a presión)
- c) Otra _____
- d) Ninguna

Comentarios:

¡Gracias por su colaboración!

Consentimiento Informado

Por medio del presente declaro y manifiesto en pleno uso de mis facultades mentales, libre y espontáneamente y en consecuencia autorizo a los estudiantes abajo identificados, lo siguiente:

1. He sido informado y he comprendido de los fines de este estudio de tesis y la importancia de mi colaboración en el mismo.
2. Comprendo la necesidad de realizar este estudio, sus fines y la colaboración que doy en el mismo.
3. Acepto contestar con la mayor honestidad lo que se me pregunte comprendiendo que son datos confidenciales y para uso exclusivo de este estudio de tesis.
4. Doy mi consentimiento a los estudiantes para que realicen su encuesta y la utilicen como precedente para su estudio.


Esto a los ____ días del mes de _____ del año 20____

Profesor o estudiante, firma _____

Estudiantes que realizan el estudio de tesis referente a “Análisis de la técnica de obturación con léntulo y óxido de zinc y eugenol (OZE) para tratamientos de conductos radiculares en piezas primarias y conocimiento de profesionales y estudiantes acerca de las diferentes técnicas existentes para la obturación de dichos conductos en la Facultad de Odontología de la Universidad de San Carlos de Guatemala”:


Luis Alfredo Daniel Becerra	200710642
Bianca Natalia Bonatto Martínez	200710655
Vilma Isabel JofreOrtiz	200710611

El contenido de esta tesis es única y exclusiva responsabilidad del autor

A handwritten signature in black ink, consisting of several overlapping loops and a final flourish, positioned above a horizontal line.


Luis Alfredo Daniel Becerra

FIRMAS DE TESIS DE GRADO




Luis Alfredo Daniel Becerra

SUSTENTANTE



Dr. Mario Enrique Taracena Enriquez

ASESOR



Dra. Marlen Esther A. Melgar Girón

PRIMERA REVISORA

Comisión de Tesis




Dr. Ricardo León Castillo

SEGUNDO REVISOR

Comisión de Tesis

IMPRÍMASE:

Vo.Bo.



Dr. Julio Rolando Pineda Córdón

Secretario Académico

Facultad de Odontología

Universidad de San Carlos

