

“Aplicación y evaluación de restauraciones con ionómero de vidrio colocadas con la técnica del procedimiento atraumático (Prat) en piezas permanentes de escolares de la escuela rural “Rafael Tellez” del municipio de Sololá, departamento de Sololá, Estudio Longitudinal. Cuatro fases. Año 2010”.

Segunda fase, Primera Reevaluación Diciembre 2012

Tesis presentada por:

KARIN ELISA ALDANA CASTILLO

Ante el tribunal Examinador de la Facultad de Odontología de la Universidad de San Carlos de Guatemala, que practicó el Examen General Público previo a optar al título de:

CIRUJANA DENTISTA

Guatemala, Septiembre de 2013

JUNTA DIRECTIVA DE LA FACULTAD DE ODONTOLOGIA

Decano:	Dr. Edgar Guillermo Barreda Muralles
Vocal Primero:	Dr. José Fernando Ávila González
Vocal Segundo:	Dr. Erwin Ramiro González Moncada
Vocal Tercero:	Dr. Jorge Eduardo Benítez De León
Vocal Cuarto:	Br. Héctor Gabriel Pineda Ramos
Vocal Quinta:	Br. Aurora Margarita Ramírez Echeverría
Secretario Académico:	Dr. Julio Rolando Pineda Cordón

TRIBUNAL QUE PRACTICÓ EL EXAMEN GENERAL PÚBLICO

Decano:	Dr. Edgar Guillermo Barreda Muralles
Vocal Primero:	Dr. Erwin Ramiro González Moncada
Vocal Segundo:	Dra. Marlen Esther Anayansi Melgar Girón
Vocal Tercero:	Dr. Ricardo León Castillo
Secretario Académico:	Dr. Julio Rolando Pineda Cordón

ACTO QUE DEDICO

A DIOS

Por ser mi Padre y confidente, por ser el guía en los momentos más importantes de mi vida, por darme conocimiento, inteligencia, sabiduría cada maravilloso día y convertir mis sueños en una realidad.

A MIS PADRES:

Rubén Alejandro Aldana (Q.E.P.D) y en especial a mi madre María Elisa Castillo por ser el instrumento que Dios utilizó para ponerme sobre la tierra, por su amor, comprensión, apoyo incondicional, por sus esfuerzos y sacrificios para poder lograr mis objetivos, Dios la bendiga, éste logro no es solo mío, es suyo también.

A MIS HIJOS:

Selvin y Stefanie que Dios los bendiga, por ser mi fuente de amor e inspiración, gracias por su comprensión al haber sacrificado el tiempo para poder compartir con ustedes, sabiendo que al alcanzar esta meta sería una bendición para nuestra familia, espero que éste logro obtenido sea ejemplo para sus vidas. Son la razón de mi vida. Es por ustedes que luché por obtener lo que hoy estoy logrando.

A MIS HERMANOS:

Rubén y Omarcito con mucho cariño. Gracias por su apoyo.

A MIS SOBRINAS Y

SOBRINO:

Fátima, Giovanna y Rodrigo a quienes adoro y espero que éste logro sea un ejemplo en sus vidas. .

MAMA OLY:

(Q.E.P.D) gracias por ser como una segunda madre para mí.

A LA FAMILIA RIVERA

CASTILLO:

Gracias por su apoyo incondicional en especial a Mama Tita.

A MI FAMILIA:

Gracias por su cariño.

A UNA PERSONA

ESPECIAL:

Que me ha brindado comprensión, dedicación, gracias Oscar por demostrarme ser mi mejor amigo.

A OLIVIA:

Gracias por su apoyo y cariño.

A MIS AMIGOS:

Bessy, Johanna, Belter, Denis, Marlin, Faby, por haber compartido parte de su tiempo conmigo, por brindarme su apoyo y cariño.

A LA UNIVERSIDAD DE

SAN CARLOS:

Gracias por haberme permitido estudiar en sus instalaciones y en especial a la Facultad de Odontología por formarme como profesional.

TESIS QUE DEDICO

A DIOS

A MI FAMILIA

A LA UNIVERSIDAD SAN CARLOS DE GUATEMALA

A LA FACULTAD DE ODONTOLOGIA

A MIS ASESORES

Dr. Victor Hugo Lima, Dr. Ricardo León Castillo, Dr. Armando Palma

A MIS AMIGOS

A MIS COMPAÑERAS DE INVESTIGACIÓN

A MI PATRIA

HONORABLE TRIBUNAL EXAMINADOR

Tengo el honor de someter a su consideración mi trabajo de tesis intitulado:

“Aplicación y evaluación de restauraciones con ionómero d vidrio colocadas con la técnica del procedimiento atraumático (Prat) en piezas permanentes de escolares de la escuela rural “Rafael Tellez” del municipio de Sololá, departamento de Sololá. Estudio Longitudinal. Cuatro fases. Año 2010” Segunda fase. Primera Reevaluación. Diciembre 2012, conforme lo demandan los estatutos de la Facultad de Odontología de la Universidad de San Carlos de Guatemala, previo a optar al título de:

CIRUJANA DENTISTA

Y ustedes distinguidos miembros del Honorable Tribunal examinador, reciban mis más altas muestras de consideración y respeto.

INDICE

	Página
I. Sumario	1
II. Introducción	3
III. Antecedentes	4
IV. Planteamiento del problema	8
V. Justificación	9
VI. Revisión de literatura	10
VII. Objetivos	34
VIII. Materiales y métodos	35
IX. Resultados	48
X. Discusión	59
XI. Conclusiones	61
XII. Recomendaciones	62
XIII. Bibliografía	63
XIV. Anexos	66

I. SUMARIO

Con el objetivo de evaluar el beneficio clínico de las restauraciones con ionómero de vidrio (IV) colocadas con la técnica de procedimientos de restauraciones atraumáticas (Prat) en poblaciones vulnerables para prevenir y controlar la caries dental, se trabajó con una muestra de 18 niños de la Escuela Rural "Rafael Téllez" del municipio de Sololá, departamento de Sololá, en junio del 2012. Se colocó el material restaurador (IV) según el método Prat, en niños con primeras molares permanentes que presentaban proceso de caries, en los cuales se cumplieron los criterios de inclusión, se sellaron las primeras molares permanentes con IV que no presentaban procesos de caries. Después de la colocación del material restaurador (IV) se evaluó la retención y adhesión del mismo a las piezas dentales, se evaluó ausencia de sintomatología en las piezas dentales tratadas. Al grupo escolar en estudio se le impartió pláticas sobre educación en salud bucodental acorde a la edad de los niños. Al transcurrir tres meses de realizados los procedimientos se procedió a evaluarlos con el objetivo de verificar el éxito de los mismos. A los tres meses de la evaluación, se realizó una primera reevaluación que corresponde al presente trabajo para darle seguimiento a los tratamientos realizados y poder verificar la integridad de los mismos

Al inicio de la investigación, se estableció un índice CPO total de 10.9 en los niños de la muestra a tratar, esto significa que existe una alta prevalencia de caries dental.

Para poder evaluar la integridad marginal de las restauraciones se colocó la parte activa del explorador en el centro de la restauración y se hicieron movimientos mesio-distales y buco-linguales y/o palatales para poder observar la integridad de la restauración.

Durante la evaluación realizada a los tres meses, se encontró que había ausencia de ionómero de vidrio como sellante de fosas y fisuras en solo tres piezas dentales de veinticuatro que fueron tratadas; de cuarenta y un piezas dentales tratadas con ionómero de vidrio según método Prat se encontró ausencia del material en dos piezas dentales y fractura del material restaurador en una pieza dental. Para cumplir con los aspectos éticos del estudio, en las

piezas en las que se encontró ausencia o deficiencia del material restaurador este se colocó nuevamente.

Al realizar la primera reevaluación los resultados mostraron ausencia de sellante de fosas y fisuras en cinco piezas dentales de las veinticuatro piezas tratadas y ausencia de la restauración de ionómero de vidrio en dos piezas dentales de las cuarenta y un piezas tratadas distintas a las de la evaluación a los tres meses. Las piezas tratadas con ionómero de vidrio mediante la técnica Prat no mostraron sintomatología alguna.

Po lo tanto se pudo determinar que la técnica es favorable y que puede utilizarse como una opción para prevenir y detener el proceso de caries en pacientes fuera del ámbito clínico y en áreas donde no se cuente con los recursos necesarios para un tratamiento odontológico convencional, sin embargo el material restaurador como sellante de fosas y fisuras no tiene buena adhesión a la pieza dental, se debe de seguir realizando estudios para poder determinar si es el ionómero de vidrio el que no funciona como sellante de fosas y fisuras o si hay factores tales como el aislamiento relativo o la placa dentobacteriana y mala higiene bucal que contribuyen al fracaso.

II. INTRODUCCIÓN

Actualmente en Guatemala existe una gran problemática consistente en la falta de recursos en establecimientos de salud pública. En algunas poblaciones no existe fluido eléctrico, por lo que podría ser un problema al momento de pretender restaurar piezas dentales por el método tradicional. También el miedo o el grado de estrés que presentan los niños al momento del uso de anestesia en un procedimiento dental es un factor que determina el grado de atención dental en la población.

Este es un estudio longitudinal que trata acerca de la eficacia del uso de ionómero de vidrio por medio de la técnica del procedimiento de restauraciones atraumáticas (Prat), en piezas dentales permanentes con caries, en niños escolares. El estudio de campo se realizó tomando como referencia una institución pública de primaria del municipio de Sololá, del departamento de Sololá, escogida aleatoriamente. La muestra fue obtenida entre escolares que cursaban el primer grado del nivel primario, que tuvieran entre seis a diez años y presentaran primeras molares permanentes.

III. ANTECEDENTES

Con base en la investigación realizada en Guatemala, por Mía Larissa Ancheta Alvarado (1999) con el tema "Evaluación de una técnica simplificada de eliminación de caries dental con instrumental de mano y restauración temporal con ionómero de vidrio en piezas permanentes durante 6 meses", los resultados de dicho estudio comprueban que la adhesión del ionómero de vidrio a la estructura dentaria no disminuye con el tiempo, ya que al transcurrir los 180 días, todas las restauraciones se encontraron correctamente presentes. A pesar de la solubilidad del material, se encontró que hasta los 90 días de efectuado el procedimiento hubo una restauración con los márgenes desadaptados, y a los 180 días se incrementó el número de casos a 1 más. Lo que indica que las restauraciones permanecieron casi indisolubles, gracias a la Técnica Prat (Restauraciones atraumáticas), que permite un buen control del ambiente, mezcla, manipulación, colocación del material y la calidad de características del material.

Con base en la investigación realizada en Guatemala por Ingrid Janina Hernández de Paz (1991) con el tema: "Producción de fluido crevicular derivado del uso de resina fotocurada y cemento de ionómero de vidrio tipo II en restauraciones clase V" se encontró que el 57% de las piezas dentarias examinadas con restauración de ionómero de vidrio presentó un índice de inflamación gingival ligera y el 43% un índice de inflamación gingival moderada, con lo que se comprobó que sí hay aumento del grado de inflamación gingival en la piezas restauradas con ionómero de vidrio. En cuanto a la acumulación de placa bacteriana se encontró que el 4% no presentan acumulación, el 24% presenta ligera acumulación, el 43% moderada acumulación, con lo que se comprobó que las piezas dentarias restauradas con ionómero de vidrio inducen a una mayor acumulación de placa bacteriana que en piezas dentarias que no poseen este tipo de restauraciones. También se comprobó que las piezas restauradas en el tercio cervical con ionómero de vidrio, recolectan mayor cantidad de fluido crevicular que aquellas que no poseen ningún material restaurador. Los resultados sobre el aspecto cualitativo del ionómero de vidrio fue: 0% de las piezas dentarias restauradas examinadas presentaron fracturas,

100% mostraron desadaptación marginal, 71% exhibieron porosidades en su superficie, 93% mostraron desajuste anatómico.

En la investigación realizada en Guatemala por Martha Aurora Alvarado Pinto (1999), con el tema "Estudio comparativo de restauraciones de ionómero de vidrio tricurado y compómero en cavidades clase III en piezas primarias", los resultados de dicho estudio comprobaron que a los 30 días de restauradas las piezas, se encontró que el 100% de las restauraciones obturadas con compómeros y ionómeros de vidrio tricurado seguían presentando una adaptación e integridad marginal aceptable. En la segunda evaluación, a los 60 días de colocadas las restauraciones, no se encontró ninguna desadaptación, ni falta de integridad marginal en las restauraciones realizadas con ambos materiales.

En lo que se refiere a la textura superficial, en la primera evaluación se presentó una restauración de ionómero de vidrio tricurado con superficie rugosa, mientras que en las piezas restauradas con compómero no presentaron ninguna superficie rugosa. En la segunda evaluación, realizada a los 60 días no se observó cambio alguno; la rugosidad superficial encontrada en la restauración con ionómero de vidrio tricurado, se mantuvo.

Ambos materiales presentaron excelentes propiedades de compatibilidad biológica al medio bucal. En evaluación a diversos estímulos térmicos, no se evidenciaron reacciones de hipersensibilidad por parte de las piezas restauradas.

En la investigación realizada en Guatemala por Gerson Rudick Chinchilla Dubón (1998), con el tema "Estudio comparativo de restauraciones de ionómero de vidrio tricurado y compómero en cavidades clase I oclusal en piezas primarias", los resultados de dicho estudio comprobaron que a los 30 días después de restauradas las piezas, se encontró que el 100% de las restauraciones obturadas con compómeros seguían presentando una adaptación e integración marginales aceptables. Mientras que una de las restauraciones obturadas con ionómero de vidrio tricurado, equivalente al 3.33% del total, presentó desadaptación e integridad marginal discontinuada, provocadas por esmalte debilitado, que provocó una fractura de la interfase esmalte-ionómero de vidrio, que a la vez fue la única fractura de este material encontrada en todo el estudio. Los compómeros no presentaron ninguna

fractura a lo largo de todo el estudio realizado. En la segunda evaluación, a los 60 días de colocadas las restauraciones, no se encontró ninguna desadaptación, ni falta de integridad marginal en las restauraciones realizadas con ionómero de vidrio tricurado y compómeros.

En lo que se refiere a la textura superficial, en la primera evaluación se presentaron 4 restauraciones de ionómero de vidrio tricurado con superficie rugosa. Sin embargo en la segunda evaluación, 30 días después, el porcentaje de superficies rugosas había descendido a la mitad. Esto atribuido a la tercera reacción de polimerización del ionómero de vidrio tricurado, que permite el endurecimiento y fortalecimiento de las uniones químicas de la restauración en ausencia de luz y por medio del curado oscuro, producto de una reacción redox tardía.

Ambos materiales presentaron excelentes propiedades de compatibilidad biológica al medio bucal, debido a que en ninguna evaluación con diversos estímulos térmicos se evidenciaron reacciones de hipersensibilidad por parte de las piezas restauradas.

En el estudio realizado por Mónica Pellecer Sandoval (2000) "Evaluación in vivo del grado de filtración marginal del ionómero de vidrio híbrido (Vitremmer) y compómero (Dyract AP) en obturaciones de cavidades clase II en molares primarias", los resultados demostraron que aunque existe diferencia entre la filtración de ambos, ésta es similar con los dos materiales empleados tanto a nivel oclusal como cervical.

Se puede observar en las muestras de ionómero de vidrio, que el 60% de las piezas filtraron hasta la unión amelodentinal y solo el 26.66% presentó tinción en esmalte y un 13.33%, equivalente a dos casos, penetró a dentina a nivel oclusal. A nivel cervical el 53.33%, es decir ocho piezas del estudio, mostraron filtración hasta la unión amelodentinal y un 40% en esmalte y un 6.66% en dentina es decir un caso.

Por otra parte las muestras con compómero mostraron un 53.33% de filtración hasta esmalte y un 46.66% hasta la unión amelodentinal a nivel oclusal. Al observar la penetración a nivel cervical se encontró un 46.66% de filtración hasta la unión amelodentinal y un 13.33% filtró hasta dentina y un 40% en esmalte. Se puede inferir que el porcentaje de filtración a nivel cervical hasta la unión amelodentinal fue similar al de la filtración hasta la unión amelodentinal a

través de la cara oclusal. Existe un porcentaje menor equivalente al 13%, es decir dos casos, en los cuales hubo filtración hasta dentina y el resto, un 40% representa la filtración existente en esmalte.

Por los resultados obtenidos se puede inferir que a nivel oclusal el compómero presenta mejores condiciones de sellado que el ionómero de vidrio, mientras que a nivel cervical el ionómero de vidrio presenta mejores características respecto al compómero.

IV. PLANTEAMIENTO DEL PROBLEMA

En general, el tratamiento tradicional de restauración, en piezas dentales con caries, sigue siendo la amalgama, que puede ser costoso, requiere de equipo odontológico complejo y energía eléctrica para poder llevar a cabo los procedimientos necesarios y no siempre está ampliamente disponible, especialmente para las poblaciones desfavorecidas.

Ante lo anterior, surge la inquietud por demostrar si las obturaciones con ionómero de vidrio colocadas con la técnica Prat cumple con los requisitos necesarios como restauración y si el tiempo de vida es suficiente, en relación a durabilidad, y es así como se genera la siguiente interrogante:

¿Será que las obturaciones con ionómero de vidrio colocadas con la técnica Prat son un tratamiento restaurador que además de mantener las piezas dentales en función tiene un margen amplio de vida útil para poder evitar la pérdida prematura de las piezas dentales?

V. JUSTIFICACIÓN

Se ha comprobado que la aplicación de las restauraciones con ionómero de vidrio colocadas con la técnica de procedimientos de restauraciones atraumáticas tiene un beneficio clínico y resulta un método viable para la prevención y detención del proceso carioso fuera del ámbito de las clínicas profesionales.(1) Se estableció la investigación en cuatro fases: primera fase, evaluación a los tres meses de aplicado el material restaurador, investigadora Fabiola Romelia Cifuentes Pineda; segunda fase, primera reevaluación realizada tres meses después de la primera fase, investigadora Karin Elisa Aldana Castillo; tercera fase, segunda reevaluación, seis meses después de realizada la segunda fase, investigadora Juana Andrea Lux Chajón; cuarta fase, tercera reevaluación, seis meses después de realizada la tercera fase, investigadora Mónica Gabriela Monzón Robles, para poder realizar las evaluaciones necesarias y pretender demostrar que las restauraciones de ionómero de vidrio aplicadas con la técnica Prat pueden contribuir a mejorar la salud oral de las personas, prolongando la permanencia de las piezas dentales en la cavidad bucal.

VI. REVISIÓN DE LITERATURA

CARIES DENTAL

La caries es una de las enfermedades cuyos índices la ubican entre las de más alta frecuencia, al punto de haberse constituido en el más grave y constante problema para los programas de salud oral en el mundo. (12)

En Guatemala, la caries dental se presenta como una enfermedad endémica, muy destructiva y de alta prevalencia. (11, 17)

La caries es una enfermedad infecciosa transmisible de los dientes, que se caracteriza por la desintegración progresiva de sus tejidos calcificados, debido a la acción de microorganismos sobre los carbohidratos fermentables provenientes de la dieta. Como resultado, se produce la desmineralización de la porción mineral y la disgregación de su parte orgánica, referentes consustanciales de la dolencia. (12)

La caries dental es prácticamente una enfermedad adquirida y aunque se considere que puede haber un componente genético, la herencia juega un rol poco importante. Sin embargo sí se ha establecido que para que se desarrolle la enfermedad, deben existir bacterias acidogénicas presentes en la superficie dentaria, de todos los microorganismos entre 200 a 300 especies que habitan la placa dentobacteriana, se considera que dos llaman la atención en la cariogénesis; el estreptococo mutans y el lactobacilo, de estos dos el *S. Mutans*, es hoy considerado como la especie bacteriana mayoritaria del proceso cariogénico. Ciertas características fisiológicas favorecen la posición del *S. Mutans* como primordial agente como la habilidad para adherirse a las superficies dentarias, la producción abundante de polisacáridos extracelulares insolubles a partir de la sacarosa, la producción rápida de ácido láctico de los sustratos de los azúcares, la tolerancia al ácido, (acidúricos) y la producción de las reservas de polisacáridos intracelulares. Como regla general, la bacteria cariogénica metaboliza los azúcares para producir la energía requerida para su crecimiento y reproducción; los subproductos son los ácidos, los cuales son bombeados al exterior de las células bacterianas hacia el fluido de la placa; el daño causado por el *S. Mutans* es causado principalmente por el ácido láctico, aunque otros ácidos, como el butírico y el propiónico están presentes dentro de la placa. De esto se desprende que el otro factor fundamental para que puedan

sobrevivir las bacterias cariogénicas y realizar todas sus funciones, es la presencia de azúcares que puedan ser fermentados por éstas. Estos azúcares ingresan a la cavidad oral por medio de la dieta que consume la persona, lo que hace de este factor uno muy especial, pues el individuo puede optar por consumir más o menos azúcares fermentables y esto repercutirá como un factor que hará que tenga la posibilidad de más o menos caries dental. Es por ello que se considera a la caries dental como una enfermedad de estilo de vida, pues son los hábitos que determinarán si existe o no potencial para desarrollar caries. (17)

La caries es una enfermedad caracterizada por el detrimento dentario de origen bacteriano, cuya evolución centripeta compromete gradualmente los tejidos constitutivos del órgano dental, siguiendo en cada uno de ellos un esquema inherente a la naturaleza de los mismos; vale decir, que se muestra ostensiblemente distinto según afecte al esmalte, la dentina o cemento. La explicación radica en su diferente origen embriológico, composición, estructura histopatológica, fisiología y demás características conexas individuales, las mismas que determinan la peculiaridad de las alteraciones morfológicas derivadas de la enfermedad. (12)

LESIÓN EN ESMALTE

El esmalte es el tejido del cuerpo humano más altamente mineralizado, cuya composición alcanza 96% de material inorgánico, 1% de orgánico y 3% de agua. Dicho contenido inorgánico incluye fundamentalmente cristales de hidroxiapatita ($\text{Ca}_{10}(\text{PO}_4)_8(\text{OH})_2$), los cuales determinan una composición molecular y una estructura espacial que le permiten efectuar importantes reacciones fisicoquímicas con el medio salival. El esmalte es un tejido microcristalino, microporoso y anisótropo, acelular, avascular, aneural, de alta mineralización y de extrema dureza, que reacciona exclusivamente con pérdida de sustancia frente a todo estímulo, sea éste físico, químico o biológico. Inherente a su estructura cristalina, el esmalte alberga microporos entre sus cristales, también llamados espacios intercristalinos, los mismos que se amplían cuando el esmalte es afectado por una lesión cariosa, e inversamente disminuye el tamaño y el número de los cristales; vale decir, que aumenta la porosidad del esmalte. En condiciones de normalidad, el esmalte es traslúcido. Es decir, que permite el paso de luz a través suyo, registrando un índice de

refracción de 1.62. La presencia de caries, al aumentar el tamaño y número de espacios intercristalinos, reduce la translucidez adamantina, debido a que el aumento proporcional de la parte orgánica disminuye el índice de refracción. (12)

Corrientemente el pH salival es de 6.2 a 6.8. En tal circunstancia, los cristales de hidroxiapatita, componente principal del esmalte, se encuentran como tales, pero cuando el pH salival baja por acción de los ácidos propios de los alimentos o producidos por el metabolismo bacteriano hasta un nivel de 5.5 conocido como el pH crítico de la hidroxiapatita adamantina, los cristales se disocian y tienden a difundirse hacia el medio externo, produciéndose la desmineralización. Este fenómeno no ocurre de manera incesante, ya que por la acción buffer o tampón de la saliva el pH se vuelve a estabilizar, logrando incorporarse nuevos cristales en la superficie dentaria, dando como resultado el proceso inverso: la remineralización, la cual demanda aproximadamente 20 minutos para producirse. La desmineralización y la remineralización, tiene lugar constantemente, lo cual ha consolidado el concepto de la naturaleza dinámica de la caries. Mientras el proceso se mantenga en equilibrio, se rompe a favor de la desmineralización, se produce pérdida de sustancia en esmalte, cuya primera manifestación clínicamente visible se denomina mancha blanca. (12)

La lesión de esmalte, antes de formar cavidad, analizada desde la superficie hacia la dentina, presenta las siguientes zonas:

Zona superficial aprismática o capa de darling (12)

Es una franja permeable a los ácidos. Presenta un grosor de 20 a 40 μm con una porosidad del 5% y una pérdida de minerales de la zona superficial en torno de un 5%.

Esta banda aparece relativamente intacta, en comparación con la gran porosidad y desmineralización que presenta el plano subyacente, denominado zona subsuperficial o cuerpo de la lesión.

La mayor resistencia de la zona superficial se debe a las circunstancias siguientes:

- La mayor densidad del esmalte superficial como más consecuente del proceso de maduración.
- Más resistencia a la acción disolvente de los ácidos, cuanto más alto sea su contenido de fluoruros.

- La posibilidad de recristalizar minerales que vienen desde la profundidad por medio de un mecanismo de remineralización favorecido por la presencia de fluoruros.
- La función protectora de la saliva y la película adquirida que tienden a disminuir la solubilidad del esmalte superficial.

Cuerpo de la lesión o zona subsuperficial (12)

Ocupa la mayor parte de la lesión de esmalte, se extiende desde la superficie del esmalte hasta la zona oscura. En esta zona, la desmineralización es más rápida, aumenta la solubilidad de los cristales y también la porosidad. En el centro, su porosidad alcanza un 25% o más y la pérdida de mineral es la más alta, entre 18 y 50%.

Zona oscura (12)

Es una banda ubicada hacia la periferia del cuerpo de la lesión, que presenta una porosidad de 2 a 4% de su volumen y una pérdida de minerales de 5 a 8%.

Zona translúcida (12)

Se ubica en la zona más profunda de la lesión, que corresponde al frente de avance o de ataque interno. Esta zona es más porosa que el esmalte sano, siendo su porosidad de un 1% en contraste con el 0.1% del esmalte no afectado. Presenta una pérdida de mineral de 1.0 a 1.5%.

La morfología dentaria determina las características de propagación de la lesión cariosa en superficies lisas y en zonas de fosas y fisuras. En superficies lisas se produce la desmineralización en forma de un cono trunco cuya base mayor está ubicada hacia la superficie. En cambio, en las fosas y fisuras por la disposición de ellas y por la orientación de los prismas del esmalte, se producen dos lesiones en las paredes que determinan una forma de cono trunco, cuya base mayor se orienta hacia la dentina. (12)

Las lesiones cariosas no se desarrollan igual sobre todas las superficies dentarias, aparecen con preferencia en aquellas zonas en que la placa tiende a acumularse sin ser perturbada por los mecanismos fisiológicos de limpieza (autoclisis), es decir, puntos y fisuras oclusales etc., estas cavidades constituyen un ambiente protector del crecimiento bacteriano, y la posibilidad de que aparezcan caries en superficies lisas proximales es pequeña, en otras palabras, el ataque de caries en las superficies proximales es bajo con respecto a las caras oclusales. (9)

LESIÓN EN DENTINA

Desde el punto de vista embriológico y funcional, la dentina y el órgano pulpar constituyen una unidad biológica capaz de reaccionar, tanto en condiciones fisiológicas como patológicas, ya que ambos presentan origen mesodérmico.

La dentina normal está compuesta por una matriz o red entrecruzada de fibras colágenas, glicosaminoglicanos, proteoglicanos y factores de crecimiento en una proporción de peso del 20% de material orgánico, 70% de material inorgánico principalmente hidroxapatita y 10% en agua, (en agua presenta 45% de material inorgánico, 33% de material orgánico y 22% de agua).

Una de las características histológicas importantes de la dentina es la presencia de los túbulos dentinarios, cuyo rol fundamental se cumple a través de sus propiedades de permeabilidad y sensibilidad. Los túbulos dentinarios se encuentran distribuidos en el espesor dentinario de la siguiente manera: en la dentina superficial, cerca al límite amelodentinario, presenta de 15,000 a 20,000 túbulos dentinarios/mm² con un diámetro promedio de 0.5µm a 0.9 µm. En la dentina media existen de 29,000 a 3,500 túbulos dentinarios/mm² con un diámetro de 1.5 µm a 1.8 µm. En la zona de dentina profunda, existen alrededor de 7,000 a 90,000 túbulos dentinarios/mm², cuyo diámetro promedio es de 5 µm. Por otro lado, la edad del paciente promueve una disminución del diámetro de los túbulos dentinarios, como consecuencia de un continuo depósito de dentina intratubular, contribuyendo a una mayor resistencia de la dentina frente a un proceso carioso. Asimismo, en la superficie dentinaria interna, en contacto con la pulpa, se deposita continuamente dentina secundaria, como una acción fisiológica relacionada con la edad, o de lo contrario, dentina reaccional, como respuesta al desgaste dentario y a los procedimientos restauradores. De esta manera aumenta la distancia entre el esmalte y la pulpa; es decir, que se incrementa el espesor dentinario. (12)

Las características anteriormente mencionadas pueden influir de manera más o menos significativa, en la patogenia de la caries de dentina: reduciendo la velocidad del proceso, permitiendo el establecimiento de respuestas más eficaces y prolongando el tiempo requerido para un compromiso pulpar, aumentando así, la posibilidad de interceptación por parte del profesional.

Cuando la lesión dentaria compromete la unión amelodentinaria, distribuye el proceso en gran parte de la superficie dentinaria, aumentando

significativamente el área de contacto y en consecuencia la diseminación de productos bacterianos y de las propias bacterias del tejido dentinario. (12)

Lesión no cavitada (12)

La magnitud del avance de la lesión cariosa depende del equilibrio entre el proceso destructivo y los procesos defensivos, por eso en las primeras etapas de la lesión dentinaria, cuando aún no se ha producido cavitación, puede haber invasión bacteriana de los túbulos en forma muy localizada confinada a la dentina superficial. La actividad metabólica progresiva de estas bacterias determina la continuación del proceso de desmineralización y luego la destrucción de la matriz orgánica. Antes que se produzca cavitación del esmalte e invasión bacteriana generalizada de la dentina, se puede describir la lesión dentinaria en cuatro zonas, que van desde la pulpa hacia la superficie.

- a. Dentina reparadora, producida por la reacción del complejo dentinopulpar.
- b. Dentina normal, la que se encuentra intermedia entre el frente de avance de la lesión y la dentina reparadora.
- c. Dentina esclerótica o zona translúcida, es la zona más profunda de la lesión, que se caracteriza por una esclerosis del lumen de los túbulos dentinarios.
- d. Cuerpo de la lesión, corresponde a la zona desmineralizada.

Lesión cavitada (12)

Cuando el esmalte llega a presentar cavidad, las bacterias invaden la dentina en forma generalizada, siendo la progresión de la lesión mucho más rápida, presentando tres frentes de avance desde la superficie hacia la profundidad.

- a. Zona de invasión bacteriana, la vía de invasión de la dentina son los túbulos dentinarios, por lo que la reproducción y metabolismo bacteriano se efectúan en ellos.
- b. Zona de decoloración, como producto del metabolismo bacteriano y de las reacciones defensivas se produce una alteración de la coloración de la dentina.
- c. Zona de reblandecimiento, es el frente de desmineralización producido por la acción de las bacterias acidogénicas.

La reproducción de las bacterias acidogénicas y luego la incorporación de bacterias productoras de enzimas proteolíticas e hidrolíticas, producen la desmineralización de la dentina peritubular e intertubular.

Clínicamente es imposible distinguir entre las diversas zonas de evolución de la lesión de dentina, lo cual lleva a la necesidad de otros criterios de diferenciación entre una dentina inicialmente cariada y una dentina totalmente destruida. Esta diferencia es importante para establecer los parámetros que indiquen reseca o conservar este tejido, en la preparación cavitaria. Así, en la lesión de dentina, pueden distinguirse dos capas de dentina comprometida, siendo en sentido de la superficie hacia la pulpa: dentina infectada y dentina afectada.

Dentina infectada (12)

De naturaleza blanda y de color amarillo, semejante a un queso, contiene 10^4 bacterias/mg, que son denominadamente proteolíticas. En esta dentina se puede distinguir una zona de dentina necrótica, desorganizada y reblandecida. Microscópicamente se observa un material granuloso y amorfo. Otra región localizada más profundamente en relación a la necrótica corresponde a la zona de dentina desmineralizada superficial caracterizada por la deformación de su morfología tubular y el mantenimiento de su matriz orgánica. Los túbulos se presentan dilatados y obstruidos por microorganismos y se notan las varicosidades y focos de licuefacción.

Una dentina infectada de esta manera no es posible de remineralizarse. Esta dentina, en general, no se encuentra en lesiones cariosas detenidas.

Dentina afectada (12)

Es una dentina que presenta alterada su estructura con una estructura parcialmente mantenida, semejante a la del cuero, contiene 10^5 bacterias/mg, corresponde a 0.1% de las bacterias de la zona infectada, siendo predominantemente acidogénicas. En la dentina afectada puede distinguirse de la superficie hacia la pulpa una zona de dentina desmineralizada profunda, localizada por debajo de la zona de desmineralización más superficial, una zona de esclerosis dentinaria y luego la dentina reaccional. En conjunto constituyen la zona de dentina hipermineralizada.

La dentina afectada se encuentra más allá de la zona de invasión bacteriana, presenta cambios en su coloración y grados de desmineralización. En este

sector más profundo no hay invasión bacteriana, es un tejido vital, sensible a su instrumentación con cureta, se observa diversos grados de reblandecimiento. La matriz de colágena se presenta intacta. Esta dentina puede considerarse remineralizable.

La lesión cariosa se propaga en la dentina siguiendo la curvatura de los túbulos dentinarios, tanto en zona de superficies libres, como en zona de fosas y fisuras: es decir, en forma de un cono truncado, manteniendo orientada su base mayor hacia el límite amelodentinario. (12)

LESIÓN EN CEMENTO

El cemento radicular es un tejido mesenquimático calcificado, que ocupa un volumen mínimo de los tejidos duros dentarios. Es un tejido que recubre las raíces de los dientes y tiene como función principal aclarar las fibras del ligamento periodontal a la raíz del diente. Posee una matriz orgánica que consta principalmente de colágeno y sustancia fundamental, la cual está mineralizada en un 50% por hidroxapatita. El cemento posee aproximadamente un 45% de sustancia inorgánica, un 22% de material orgánico y un 33% de agua. (12)

La lesión de cemento o de raíz requiere para establecerse, la oportunidad de que se exponga este tejido al medio bucal, lo cual puede presentarse por refracción gingival. La presencia de placa bacteriana sobre la superficie radicular propicia la penetración de las bacterias en los espacios cementarios, antiguamente ocupados por las fibras de Sharpey. Esos espacios tienen la forma de cuña y son perpendiculares a la superficie cementaria. La presencia de bacterias en estos espacios permite el acceso a los planos de formación correspondientes a las capas incrementales de cemento, por donde promueven desmineralización y desorganización hasta que rápidamente llegan a la dentina. Este proceso que se continúa lateralmente y simultáneamente da lugar a la lesión en dentina y cemento. (12)

Desde el punto de vista clínico, la lesión exclusiva de cemento no es posible de detectarse. El cemento expuesto, generalmente próximo a la unión amelo cementaria, tiene de 20 μ a 50 μ de espesor. Casi siempre junto a una lesión de cemento se presenta una lesión de dentina. Estas lesiones generalmente son superficiales y largas en forma de platillo. (12)

LESIÓN RECIDIVANTE O LESIÓN SECUNDARIA

Cuando un material restaurador se coloca en una preparación cavitaria, el esmalte puede observarse en dos planos, uno en la superficie exterior y otro en la pared de la cavidad. Esta última solamente se detecta cuando existe: infiltración de bacterias, fluidos, moléculas y iones de hidrógeno, entre la restauración y la cavidad.

La histopatología de la lesión recidivante externa corresponde a una lesión primaria que se localiza próxima al material restaurador. La lesión recidivante de pared puede presentarse en la parte más profunda del margen de la restauración, desmineralizando la dentina y socavando el esmalte adyacente a la restauración. Esto puede acarrear una progresión de la lesión con un margen en esmalte clínicamente sano. A veces se presentan simultáneamente ambos tipos de lesión recidivante (12)

IONÓMERO DE VIDRIO

Los cementos de ionómero de vidrio (CIV) se desarrollaron a finales de los años 60 por Wilson y Kent, y en 1972 se introdujo el primer preparado basado en ellos, con el nombre de ASPA, un acrónimo que significa alúmino-silicato-poli-acrilato. El nombre ASPA hace referencia a la procedencia y la composición. Los CIV se han desarrollado a partir de los cementos carboxílicos y los de silicato. De los cementos de silicato procede el polvo y de los carboxílicos, el líquido, es decir, los ácidos poliacrílicos o policarboxílicos. (15 y 23)

Cuando el polvo y el líquido se mezclan, la reacción se parece a la del silicato en que las pastas mezcladas se endurecen a estado de gel. Como resultado de que el líquido es un ácido poliacrílico, este material tiene una capacidad de unión con el esmalte a un grado menor que con la dentina. Esta adherencia es semejante a aquella de los cementos de carboxilato. Debido a su contenido en fluoruro, posee una propiedad anticariogénica parecida a la del silicato. (10)

Adhesión del ionómero de vidrio a la estructura dentaria

Una posible explicación es que durante la segunda etapa o de gelación se produce una quelación con los iones de calcio presentes en la estructura adamantina y dentaria, debido a la filtración producida por el poliácido. Se cree que este proceso puede ser aún más complejo, con intervención del calcio y del fosfato de la hidroxiapatita. Otra teoría indica que se pueden producir

enlaces de hidrógeno con el colágeno presente en la dentina, pero ésta es una teoría que no se ha comprobado fehacientemente. (16)

A pesar de todo lo expuesto, la adhesión química a las estructuras del diente se considera la característica o propiedad más relevante de los ionómero de vidrio, ya que elimina la necesidad de realizar retenciones mecánicas al utilizar este material. (16)

Propiedades físicas del ionómero de vidrio

El ionómero de vidrio presenta un alto grado de resistencia a la disolución y a la erosión en el medio bucal, aunque en relación con los composites, es menor.

(4) Una propiedad que lo hace idóneo para el uso como material restaurador es su resistencia a la fractura, que es la medida de la energía que se requiere para provocar la propagación de la grieta que lleva a la fractura. (4)

Este material se comporta muy bien en áreas cervicales debido a su bajo cambio dimensional, a la adhesión a la estructura dentaria, que llevan a una baja o nula microfiltración y excelente integridad marginal, además de la liberación de flúor. Este material tiene resistencia a la flexión y dureza superficial baja. (16)

Indicaciones

Los ionómeros de vidrio están indicados en restauraciones clase V, donde los requerimientos estéticos no son de primordial importancia, por ejemplo pacientes con labio superior en el cual la línea de la sonrisa es baja, en lesiones clases III y V en pacientes con flujo salival disminuido y/o con dificultades de higiene bucal (personas discapacitadas, ancianos, etc.). (16) También son indicados en el tratamiento de erosiones o abrasiones y defectos cuneiformes. (15 y 10)

Se pueden considerar las lesiones cariosas clases II que no implique una porción grande de la superficie vestibular. Se indica también como un tratamiento temporal en los dientes anteriores donde la caries no esta controlada. Esto permite la acción del flúor disponible y ayuda a ganar controles iniciales de caries antes de que proceda el operador a restauraciones más deseables. (10)

Como material para crear dentina artificial y como "refuerzo" en dientes con tratamiento endodóntico. (16) Debido a su deficiente resistencia a la abrasión y a la torsión o su escasa transparencia, la indicación de los CIV es limitada. (15)

Diversos autores recomiendan CIV o cemento cermet para el tratamiento de la caries radicular, por cuanto en tales casos no suele ser posible la adecuada preparación de la cavidad a causa del difícil acceso y la proximidad de la pulpa. A pesar de sus diferencias, el CIV parece ser la única alternativa aceptable entre los materiales actualmente disponibles para estos problemas en regiones visibles. (15)

Se utiliza también para reparar márgenes de coronas metálicas expuestos o restauraciones de caries recidivante alrededor de márgenes ceramometalicos. (5)

Se utiliza también como adhesivo ortodóntico de brackets y como restauración intermedia. (4)

Ventajas

- La adhesión química al esmalte, a la dentina y al cemento es la virtud más importante y por este motivo los ionómero de vidrio se constituyen en un material de restauración realmente adhesivo. (16) Estos se adhieren mediante enlaces polares e iónicos a la sustancia dura del diente. La adherencia a la dentina es aproximadamente la mitad que al esmalte. La expansión térmica de los CIV es relativamente similar a la de la sustancia dura del diente, y su conductividad térmica es escasa. (15)
- Su alto módulo elástico, similar al de la dentina, le da una rigidez adecuada, que sólo es superada por las resinas compuestas. (16)
- La estética es aceptable, sólo superada por la que brindan las resinas compuestas.(16)
- Liberación de flúor a largo plazo, virtud que brinda su poder anticariogénico, la posibilidad de disminuir la inserción de una nueva caries, remineralizar la dentina y su capacidad de inhibición bacteriana. (16 Y 23)
- Presenta baja contracción: esta propiedad asegura su buena adhesión a las estructuras dentarias. (16)
- Adhesión a las resinas compuestas: de este modo permite complementar la integración diente-material de restauración. (16)

- Biocompatibilidad: no posee efectos lesivos hacia la pulpa, por su alto peso molecular; de este modo limita su difusión a través de los túbulos dentinarios. (16)
- No requiere la preparación clásica, debido a su adhesión a los tejidos del diente. (16)
- Técnica sencilla, simple y poco sensible a los errores. (16)
- Presenta baja solubilidad: se produce muy lentamente a través del tiempo. (16)
- Son radiopacos, importante en el momento de requerir un estudio radiográfico, que posibilita detectar caries en los bordes de la preparación. (16)
- Posee un coeficiente de expansión térmica similar al de las estructuras dentarias. (16) Este coeficiente aumenta con la proporción polvo: líquido. (14)
- Tienen un tiempo de trabajo corto pero un tiempo de endurecimiento largo, retardando el acabado de la restauración. (23)

Desventajas

- La estética es aceptable, se ve superada por la que se obtiene cuando se emplean resinas compuestas. Los ionómeros de vidrio a base de resinas son más estéticos que los convencionales. (16)
- La solubilidad es baja; cuando se emplean como material de restauración expuestos al medio bucal se solubilizan muy lentamente. (16)
- La superficie de la restauración con ionómero de vidrio no es tan lisa en comparación con las de las resinas compuestas y esto podría posibilitar el atrapamiento de placa; no obstante, esta acción se ve compensada por la liberación de flúor. (16)
- El tiempo de espera para pulir: el pulido de una restauración con ionómero de vidrio modificado con resina se puede realizar en la misma sesión. En cambio, si el material es uno convencional se debe aguardar que complete el fraguado final para comenzar con las maniobras de terminación y pulido. Se aconseja realizarlo generalmente en la sesión siguiente excepto si el fabricante indica lo contrario. (16)

- El cemento de ionómero de vidrio no posee las características de translucidez del silicato, lo cual es una limitación estética. (10)
- Sus propiedades físicas y potencial estético son inferiores a los de las resinas. (23)
- El material es técnicamente exigente y altamente sensitivo a cambios en su contenido de agua. (23)

Clasificación

Con la incorporación de otros componentes o la formación de cristales con características particulares pueden producirse ionómeros de vidrio para diferentes tipos de aplicaciones. Por lo tanto, se puede mencionar la siguiente clasificación:

Según la presentación comercial

Tipo I

Este se subdivide en tres tipos

- A) Para cementado: debido a sus importantes propiedades, constituyen en la actualidad, un material de elección para el cementado de incrustaciones metálicas, coronas, puentes, pernos y bandas de ortodoncia. Su tiempo de endurecimiento es relativamente rápido (6 a 8 minutos desde el comienzo de la mezcla). (16)
- B) Para base: su rigidez y la adhesión a las estructuras dentarias son, entre otras, las virtudes que determinan su indicación como material de base o protección dentinopulpar; además, sella los tubulos dentinarios y es ácido resistente por lo que de este modo previene la sensibilidad postoperatoria. Su tiempo de fraguado es de 4 a 6 minutos desde el inicio de la mezcla. (16)
- C) Para dentina artificial: el desarrollo de nuevas técnicas de restauración posibilita que los ionómeros de vidrio, por sus propiedades mecánicas muy similares a la dentina, fueran empleadas para rellenar socavados o cúspides debilitadas que podrían quedar al eliminar la dentina cariada, ya que de este modo permitirían preservar al máximo las estructuras dentarias sanas. (16)

Tipo II

Para restauraciones: representó su primera presentación, posteriormente se fueron ampliando y dieron por resultado el desarrollo de nuevas formas comerciales. (15)

Tipo III

Para sellado de puntos y fisuras: Mc Lean y Wilson en el año 1974 sugirieron por primera vez el empleo para tal fin. No obstante ello, la utilización de resinas para el sellado de surcos profundos se evaluó en numerosos trabajos científicos y el resultado de largo plazo avaló su empleo. Al comparar la permanencia de selladores de puntos y fisuras a base de resinas con los cementos de ionómeros de vidrio se encontró una pérdida superior para los segundos. (15)

Tipo IV

Cermet: se crearon para aumentar la resistencia al desgaste y para el relleno de socavados de piezas tratadas endodóticamente, lo cual permitía disminuir la necesidad de realizar un perno muñón. Estudios clínicos y de laboratorio demostraron a través del tiempo que este tipo de ionómero no alcanza los objetivos buscados debido a que las partículas metálicas que se incorporan al material no tienen ningún tipo de adhesión a la mezcla más allá de la traba mecánica o que quedan atrapadas en la masa del material en el fraguado final. (16)

Según la presentación de sus componentes:

- A) Convencionales: son aquellos en los que los iones de ácido polialquenoicos en agua son capaces de incorporar iones hidrógeno que liberan fluoruro y aluminio, los cuales forman sales; esto se denomina reacción ácido-base, la cual produce el fraguado de la mezcla. La presentación de la fase líquida es altamente viscosa y determina una mezcla de difícil manipulación. Las características ópticas de este tipo de material son limitadas. (16)
- B) Semianhidros: este tipo de ionómeros se desarrolló con posterioridad a los convencionales. El fabricante incorporó en la fase sólida alguno de los componentes de la fase líquida previamente desecados. La fase líquida generalmente está compuesta por agua destilada así como

modificadores y su manipulación está facilitada en relación con los anteriores. (16)

C) Anhidros: en este tipo de materiales, en la fase sólida se incorporan los componentes habituales de cualquier ionómero más todos los ácidos y modificadores reológicos previamente disecados que se encontrarían en la fase líquida de los convencionales. La mezcla entonces se realiza agregando únicamente agua destilada, su manipulación se ve facilitada y sus características físicas varían levemente respecto de los convencionales. La calida estética no difiere mucho de las citadas anteriormente. (16)

D) Modificados con resinas o híbridos: son aquellos a los que a la reacción ácido base se les suma algún mecanismo de polimerización; el ácido polialquenoico de la mezcla contiene grupos laterales vinílicos que le otorgan la capacidad de polimerizar por adición. (16)

Según la presentación para su utilización:

En el mercado se pueden encontrar diferentes presentaciones comerciales de un mismo material; el fabricante puede ofrecer en envases separados el polvo y el líquido de tipo convencional o aquellos modificados con resinas. En ambos, el líquido se dispensa por medio de goteros y el polvo con pequeñas cucharitas dispensadoras incorporadas en el avío. Luego se procede a realizar la mezcla manual, en la cual el polvo se incorpora paulatinamente al líquido. Con una relación de aproximadamente 3,5/1, es probable que al realizar el mezclado de ambos componentes se incorporen pequeñas burbujas de aire que dan lugar a poros en el interior del material. (16)

En busca de una solución para este inconveniente y para aumentar las características físicas del material, se desarrollaron envases o cápsulas predosificadas. Sus ventajas: son un aumento de la relación polvo-líquido, que puede llegar a 4,2/1, no se incorpora aire a la mezcla, mejores propiedades mecánicas al no introducir poros de aire porque permite incorporar más cantidad de polvo, son bioseguros (envases unidos), rapidez (se mezcla en aproximadamente 10 segundos), luego no es necesario limpiar espátulas, etc., y posibilita su aplicación directa. Estas presentaciones elevan el costo del material y hacen necesario que se cuente con un equipamiento específico para su utilización, por ejemplo activadores, que ponen en contacto ambos

componentes dentro de la cápsula para llevarla luego a un mezclador mecánico de alta energía (amalgamador), el que producirá la mezcla del polvo y líquido. Posteriormente, por medio de un aplicador específico para tal fin, se deposita la mezcla en la preparación realizada. (16)

PROCEDIMIENTO DE RESTAURACIONES ATRAUMÁTICAS

A lo largo de la historia se han probado diversas intervenciones para el tratamiento de la caries, con el propósito natural de disminuir la pérdida de piezas dentarias. En tiempos recientes, en Noruega, por ejemplo, durante los años 40 y 50, la caries rampante se eliminaba de los dientes residuos realizando abrasión de la estructura dental con discos de carburo (especialmente en las zonas interproximales), después de lo cual las lesiones se trataban con nitrato de plata.

Con la finalidad de reducir la incidencia de caries, en los años 50 fue práctica usual en Escandinavia realizar exodoncias tempranas de los primeros molares permanentes, a fin de crear en la dentición permanente, diastemas que permitieran una mejor higiene bucal.

Entre los diversos recursos empleados a través de la historia para el control de la caries destaca la técnica de restauración atraumática, que a mediados de los años 80 fue probada en África y en el decenio de 1990 se incorporó de manera definitiva, con el aval de la Organización Mundial de la Salud y con el apoyo del gobierno Holandés, en los programas de salud dental de Tailandia, China y países de África.

Origen y clasificación de la técnica

La técnica de restauración atraumática se desarrolló dentro del marco del programa de atención primaria de la salud bucal de la Escuela Dental de Dar es Salaam, por el señor Jo E. Frenken, en la década de los 80, en la República de Tanzania, África, en respuesta a la necesidad de encontrar un método para preservar los dientes cariados en personas de todas las edades que viven en países en desarrollo y en comunidades menos favorecidas.

Intervenciones similares se emprendieron luego en Tailandia (sureste asiático) en 1991, Zimbabwe (África) en 1993, Pakistán (sur de Asia Central) en 1995 y en China en el año 2001; de igual manera se han llevado a cabo proyectos de intervención en los que se ha aplicado la técnica de restauración atraumática en países latinoamericanos como Perú y Ecuador.

A diferencia de los métodos convencionales, la técnica de restauración atraumática es indolora en la mayor parte de los casos, no requiere el uso de equipo odontológico eléctrico y ofrece eficacia a bajo costo.

El procedimiento de restauración atraumática es una alternativa de atención curativa y fuerte componente preventivo que se puede aplicar en todos los lugares y los casos que la técnica lo permita, en especial, en zonas marginadas, de difícil acceso, ya que no requiere de una unidad dental convencional. Es de aplicación sencilla, pues se requiere de poco instrumental y se ha comprobado que tiene una vida media en boca comparada con otras restauraciones convencionales, con un bajo costo. (24)

La técnica de restauración atraumática tiene como objetivo restablecer el funcionamiento de los dientes, además de prevenir nuevas lesiones de caries y de mantener en un máximo las condiciones de salud dental. se basa en la eliminación de la caries con instrumentos manuales sin el empleo de anestesia y obturando la cavidad con materiales adhesivos que liberen fluoruro, como los cementos de ionómero de vidrio, este tratamiento procura atender los factores etiológicos de la caries dental como parte de su protocolo, al emplearla se elimina solamente la dentina infectada que es aquella que no tiene posibilidad de ser remineralizada debido al alto grado de desorganización de las fibras colágenas, manteniendo la dentina afectada la cual presenta la posibilidad de remineralizarse preservando, de ésta manera, mayor cantidad de tejido dentario.

Es de aplicación sencilla, pues se requiere de poco instrumental y se ha comprobado que tiene una vida media en boca, comparada con otras restauraciones convencionales, con un bajo costo.

Al aplicar este tratamiento se cumple con otra medida preventiva que es sellar fosas y fisuras. (18)

La técnica de restauración atraumática abarca también la prevención de la caries dental y forma parte de un programa completo de salud bucal que incluye orientaciones dietéticas y de higiene oral, que involucre al individuo, su núcleo familiar y población a la que pertenece. (1)

La técnica de restauración atraumática ha sido aplicada en Tanzania, Tailandia, Zimbabwe y Pakistán, las investigaciones clínicas de este tratamiento en los años 1993, demostraron que a los tres años el 85% de las restauraciones se

encontraban en excelente estado. En el año 1994 esta modalidad de tratamiento fue presentada a la Organización Mundial de la Salud (OMS), en el año 2001 fue aceptada por la Academia Americana de Odontología Pediátrica (AAPD). La OMS y la OPS ha reconocido el enorme potencial de la técnica de restauración atraumática, y en los últimos años ha sido promovida a través de distintos programas de capacitación y asistencia técnica que permiten que actualmente diversos países de la región de las Américas como Ecuador, México, Brasil, El Salvador, Uruguay y recientemente Perú estén aplicando la técnica en forma exitosa. (24)

Indicaciones de la técnica de restauración atraumática (Prat)

La técnica de restauración atraumática ha sido empleada principalmente en pacientes que presentan daño bucal por caries y que viven en áreas rurales, donde no hay acceso a la atención convencional, comunidades aisladas sin energía eléctrica ni equipos dentales. Pacientes adultos, jóvenes, adolescentes y niños, embarazadas y en pacientes con discapacidad física y mental. (7,19)

En odontopediatría, puede ser indicada en niños pequeños que no cooperen, que presenten caries temprana de la infancia, en niños con cuidados especiales de salud general como diabéticos, inmunodeprimidos, en pacientes oncológicos. (7,19)

Las indicaciones clínicas de la técnica restauración atraumática, son en lesiones de caries pequeñas y moderadas, en las que se pueda acceder con instrumentos manuales y como sellantes de fosas y fisuras. (7,19)

Contraindicaciones de la técnica de restauración atraumática

- Lesiones cariosas que han presentado dolor o sensibilidad por largo período de tiempo.
- Cavidades profundas con riesgo de exposición pulpar.
- Exposición pulpar.
- Abscesos o fístulas de origen dental.
- Cavidades inaccesibles con instrumentos manuales (caries interproximales).

Es de aplicación sencilla, pues se requiere de poco instrumental y se ha comprobado que tiene una vida media en boca comparada con otras restauraciones convencionales, con un bajo costo.

Al aplicar este tratamiento se cumple con otra medida preventiva que es sellar fosas y fisuras. (7, 19)

Criterios para realizar exodoncias (25)

Puede considerarse para extracción cualquier pieza dental que no sea último dentro del mecanismo masticatorio normal o venga a detrimento del mismo.

- En condiciones palpares patológicas, ya sea agudas o crónicas, en aquellos casos en que no sea practicable la endodoncia. Así mismo en aquellas piezas que no puedan ser restaurables por procedimientos operativos, aun cuando una condición pulpar patológica no sea demostrable.
- En condiciones periodontales agudas o crónicas, que no sean tratables periodontalmente.
- Efectos traumáticos en una pieza dental o a su alveolo, que sobrepasen la posibilidad de reparación. Fracturas dentarias y óseas.
- Piezas dentales incluidas o supernumerarias.
- Cuando por razones ortodónticas esté indicada la extracción de dientes erupcionados, parcialmente erupcionados o retenidos. Aquí se incluyen dientes en mala posición o terceros molares que no tengan antagonista.
- Consideraciones protésicas pueden requerir la extracción de uno o mas dientes para asegurar el diseño o la estabilidad de una prótesis.
- En ocasiones, las consideraciones estéticas, pueden trascender aquellos factores puramente funcionales e indicar la extracción de un diente.
- En condiciones patológicas que envuelvan una o más piezas dentales o cuyo tratamiento requiera la extracción de una o más piezas. Ejemplo: quistes, tumores, osteomielitis, necrosis, etc.
- En piezas dentales que se encuentran en el campo de radiación terapéutica en casos de cáncer en la boca o sus estructuras, en determinadas circunstancias. (25)

RECUBRIMIENTO PULPAR INDIRECTO (18)

Se ha definido como un procedimiento en el que se conserva una pequeña porción de dentina cariada en áreas profundas de la preparación de cavidades para evitar la exposición pulpar. Después se sella con un medicamento encima

de la dentina cariosa para estimular y favorecer la recuperación pulpar. Posteriormente se penetrara de nuevo en la cavidad, se eliminara el material carioso y se procede a la restauración final.

REVISIÓN HISTÓRICA: (18)

Se basa en el conocimiento que la descalcificación de la dentina antecede a la investigación bacteriana. Fauchard y Tomes entre los siglos XVIII y mediados del siglo XIX, reconocieron en la pulpa poderes reparativos, aunque ninguno se refirió a medicamentos específicos.

Actualmente se sabe que la pulpa puede repararse o librarse de la irritación de los procesos cariosos mediante el depósito de una barrera calcificada. El recubrimiento pulpar indirecto se basa en el conocimiento de que la descalcificación de la dentina antecede a la invasión bacteriana. Fusayama y colaboradores demostraron que, en casos de caries aguda, el manchado de la dentina se presenta mucho antes que la penetración de los microorganismos, y que en promedio existen 2 mm. de profundidad de dentina no infectada por debajo de la dentina reblandecida y manchada infectada.

La capa cariosa externa está desnaturalizada en forma irreversible, infectada y no es susceptible a la remineralización, por lo que deberá ser retirada. La capa cariosa interna se encuentra desnaturalizada en forma reversible, no infectada y es susceptible a la remineralización si es conservada.

Se ha demostrado que la caries dental es un proceso relativamente lento e intermitente, un período de actividad aguda seguido por otro de descanso. Ambas etapas del proceso carioso han sido denominadas lesión activa y lesión interrumpida.

En la lesión activa, la mayoría de los microorganismos relacionados con la caries se encuentran en las etapas externas de la descomposición, mientras que las capas descalcificadas más profundas, se encuentran casi libres de bacterias. En las lesiones interrumpidas, las capas superficiales no siempre están contaminadas, en especial donde la superficie es dura y resistente. Las capas mas profundas son escleróticas y están libres de microorganismos. Esta investigación apoya la teoría que una zona esclerótica altamente mineralizada puede bloquear los irritantes bacterianos, impidiendo su penetración hasta la pulpa. Las reacciones pulpares bajo las lesiones interrumpidas son leves y la pulpa es capaz de producir dentina reparativa.

La selección de los casos basada en la valoración clínica para fundamentar el estado de salud de la pulpa es decisiva para el éxito. Se considerarán para el recubrimiento pulpar indirecto únicamente los dientes que estén libres de signos y síntomas irreversibles.

Indicaciones (18)

Antecedentes:

- a. Malestar leve por estímulos químicos y térmicos.
- b. Sin dolor espontáneo.

Examen clínico:

- a. Lesión cariosa de gran tamaño
- b. No linfadenopatía
- c. Aspecto normal de encías adyacentes
- d. Dientes de color normal

Contraindicaciones (18)

Antecedentes clínicos:

- a. Dolor agudo y penetrante que persiste después de retirar el estímulo.
- b. Dolor espontáneo prolongado sobre todo por la noche.

Examen clínico:

- a. Movilidad excesiva del diente.
- b. Páulis en la encía cercana a las raíces del diente.
- c. Pigmentación del diente.
- d. Falta de reactividad a las pruebas pulpares.

Si las indicaciones son apropiadas para el recubrimiento pulpar indirecto, se realizará en piezas permanentes jóvenes, no en piezas primarias, y puede efectuarse como un procedimiento de una o dos citas.

Técnicamente consiste en retirar las capas externas de la dentina cariada, que contienen la mayor parte de los microorganismos, reducir la desmineralización continuada de las capas de dentina más profundas por las toxinas bacterianas y sellar la lesión para permitir que la pulpa genere dentina reparadora. Se ha establecido que deben transcurrir un mínimo de 8 a 12 semanas para que se produzca una remineralización adecuada del piso de la cavidad. El material de elección, desde hace aproximadamente dos décadas para el recubrimiento pulpar indirecto, son los cementos de ionómero de vidrio, los cuales han tenido éxito principalmente por sus efectos antimicrobianos y remineralización,

logrando además un sellado duradero de la restauración temporal para evitar la filtración bacteriana y salival garantizando de esta manera el éxito del procedimiento.

En piezas primarias no se realiza, las lesiones cariosas profundas se retiran y se procede a realizar una pulpotomía o pulpectomía según sea el caso.

Sayegh encontró tres tipos de dentina nueva en respuesta al recubrimiento pulpar indirecto:

1. Dentina Fibrilar celular dos meses después del tratamiento.
2. Dentina globular durante los primeros tres meses
3. Dentina tubular en un patrón mineralizado de manera más uniforme.

Tiempos de tratamiento prolongados intensificaban la formación de la dentina. Después de 3 o 4 semanas se procede a retirar el material y se intentará eliminar la caries restante de la dentina con sumo cuidado de no perforar la cámara pulpar. Siempre son útiles las radiografías de control. Posteriormente se colocará una base de hidróxido de calcio y una base de ionómero de vidrio previo a realizar la restauración final. (18)

Recubrimiento pulpar directo en primeras molares permanentes jóvenes (18)

Consiste en colocar un agente biocompatible en tejido pulpar saludable que ha sido expuesto mecánicamente durante la eliminación de caries o por lesión traumática. El objetivo del tratamiento es sellar la pulpa para evitar la filtración bacteriana, fomentar que la pulpa encapsule el sitio expuesto al iniciar un puente de dentina, y mantener la vitalidad de las regiones subyacentes del tejido pulpar.

El éxito de este procedimiento depende de la pulpa coronal y radicular este sana y libre de invasión bacteriana. El clínico debe basarse en el aspecto físico del tejido pulpar expuesto, la valoración radiográfica y las pruebas diagnósticas para determinar el estado pulpar.

Indicaciones (18)

Lo primero será descartar la inflamación pulpar y la degeneración pulpar irreversible. Es importante recordar que la indicación clásica del recubrimiento pulpar directo enfatizará que la exposición mecánica esté rodeada por dentina sana. El tejido pulpar expuesto deberá tener un color rojo brillante y una leve

hemorragia que se controla con facilidad empleando pequeñas torundas de algodón seco aplicadas con presión mínima. Frigoletto observó que las pequeñas exposiciones y una irrigación satisfactoria representan el mejor potencial para la curación. Aunque es impreciso, el término puntiforme expresa el concepto de la pequeñez de tejido expuesto, el cual tendrá la más baja posibilidad de acceso bacteriano. Un lineamiento empírico ha sido limitar la técnica a los diámetros de exposición de menos de 1mm. Sin embargo, se ha determinado que el tamaño de la exposición es menos importante que la calidad de la técnica, se debe evitar la contaminación y realizar la aplicación cuidadosa del medicamento al tejido pulpar hemostáticamente controlado. El mismo cuidado debe tenerse en la restauración final permanente, para evitar la microfiltración

Contraindicaciones (18)

Antecedentes de:

1. Odontologías espontáneas nocturnas.
2. Movilidad
3. Engrosamiento del ligamento periodontal.
4. Signos radiográficos de degeneración furcal o periradicular.
5. Hemorragia incontrolable en el tiempo de exposición.
6. Exudado purulento o seroso por la exposición.

Éxito clínico:

Las características sobresalientes del recubrimiento pulpar directo clínicamente exitoso (con o sin puentes) son:

1. Mantenimiento de la vitalidad pulpar.
2. Ausencia de sensibilidad o dolor.
3. Respuestas inflamatorias mínimas de la pulpa.
4. Ausencia de signos radiográficos de cambios distróficas.

Las exposiciones de origen mecánico se asocian a un pronóstico mucho mejor que las secundarias a caries dental, puesto que en las primeras no están presentes la inflamación y la infección previas que existen en las exposiciones de la pulpa debidas a la caries. La reparación depende de factores como el grado de destrucción de los tejidos, la presencia de hemorragia, la edad del paciente, la resistencia del huésped así como otros factores relacionados con el proceso de reparación de tejido conjuntivo.

Se ha considerado que la formación de un puente de dentina es la condición obligatoria para el éxito en la respuesta a los procedimientos de recubrimiento pulpar directo.

En general, se considera que las pulpas inadvertidamente expuestas y asintomáticas en períodos preoperatorio, son más aptas.

Materiales utilizados para recubrimiento pulpar directo (18)

Muchos materiales y medicamentos han sido utilizados en los recubrimientos pulpares directos: antisépticos, antiinflamatorios, antibióticos y esteroides pero el más utilizado, estudiado y recomendado es el hidróxido de calcio.

Cuando se aplica hidróxido de calcio directamente sobre el tejido pulpar se produce necrosis del mismo y una inflamación del tejido pulpar contiguo alrededor del lugar de la aplicación. En la unión entre el tejido necrótico y tejido vivo inflamado, se forma un puente de dentina. A pesar de que el hidróxido de calcio actúa efectivamente, el mecanismo de acción no se conoce específicamente. Compuestos de alcalinidad similar (pH 11), producen necrosis de licuefacción cuando se los aplica sobre la pulpa.

El hidróxido de calcio mantiene una situación de alcalinidad local que es necesaria para la formación de hueso y de dentina. Por debajo de la región de necrosis por coagulación, las células del tejido pulpar subyacente se diferencian en odontoblastos y elaboran matriz dentinaria. (18)

VII. OBJETIVO GENERAL

- Aplicar restauraciones de ionómero de vidrio colocados con la técnica de procedimiento de restauraciones atraumáticas (Prat) en piezas permanentes cariadas de escolares de una escuela del departamento de Sololá.
- Evaluar las piezas dentales de los escolares a los cuales se les aplicó las restauraciones de ionómero de vidrio colocadas con la técnica Prat.

OBJETIVOS ESPECÍFICOS

- Aplicar el material restaurador (IV) en piezas dentales permanentes que presenten procesos de caries mediante procedimientos de restauración atraumática.
- Aplicar el material restaurador (IV) como sellantes de fosas y fisuras en piezas dentales permanentes que no presenten caries dental.
- Evaluar la adhesión del material restaurador (IV) a la estructura dental en las piezas permanentes tratadas.
- Evaluar la integridad marginal de las restauraciones de ionómero de vidrio en las piezas dentales permanentes tratadas luego de 6 meses de realizado el procedimiento.
- Evaluar la presencia de sintomatología en las piezas dentales en las cuales se aplicó el material restaurador (IV) mediante el procedimiento de restauración atraumática.
- Evaluar, en un período de seis meses (segunda fase), doce meses (tercera fase), dieciocho meses (cuarta fase), la incidencia de caries dental en los escolares tratados.

OBJETIVOS COLATERALES

- Impartir pláticas sobre educación en salud oral al grupo escolar estudiado.
- Aprender sobre metodología de la investigación científica en el campo de la salud bucal.

VIII. MATERIALES Y MÉTODO

La investigación se realizó en una escuela pública de educación primaria del departamento de Sololá de la República de Guatemala.

Escuela Oficial Rural Rafael Téllez

Molino Belén, Sololá

Para poder realizar la investigación se solicitó la autorización a la dirección del establecimiento educativo. (Ver anexo 1)

Previo a la realización del trabajo de campo se procedió a realizar prácticas de calibración entre las investigadoras y los asesores para unificar criterios. (Ver anexo 2)

- Inicialmente el trabajo de investigación se realizó por las cuatro investigadoras, al finalizar el trabajo de campo se esperó el lapso de tiempo establecido para poder realizar la primera evaluación, la cual se llevó a cabo a los tres meses de haber aplicado el material restaurador (IV), la investigadora Fabiola Romelia Cifuentes Pineda fue la designada para poder realizar dicho procedimiento en el mes de Septiembre del año 2012
- Para poder llevar a cabo la primera reevaluación se esperó el tiempo establecido que fue de tres meses después de realizada la primera evaluación, se designó a la investigadora Karin Elisa Aldana Castillo para realizar dicho procedimiento en el mes de Diciembre del año 2012, localizando a los pacientes por medio del instrumento de recopilación de datos (ver anexo 4), a quienes se les citó en la escuela rural "Rafael Téllez" del municipio de Sololá del departamento de Sololá; además de la información que se obtuvo se incluyó la información obtenida por la primera investigadora para proseguir con el análisis de los resultados y poder concluir la segunda fase de la investigación y poder continuar con los trámites de graduación.
- La segunda reevaluación o tercera fase fue designada a la investigadora Juana Andrea Lux Chajón, quién tendrá que esperar para poder realizar dicho procedimiento el tiempo estipulado que es de seis meses luego de realizada la primera reevaluación, además de la información que obtenga deberá incluir la información obtenida por las dos estudiante

previas para poder analizar los resultados y poder finalizar la etapa de la investigación que le corresponde.

- La tercera reevaluación o cuarta fase se designó a la investigadora Mónica Graciela Monzón Robles, deberá esperar el tiempo establecido para poder llevar a cabo dicho procedimiento, este será de seis meses después de realizada la segunda reevaluación. Deberá incluir además de la información que obtenga, los resultados obtenidos por las tres investigadoras previas para poder hacer el análisis de la información obtenida y poder concluir con la fase estipulada y con dicha investigación. (ver anexo 4)

Se elaboró un documento para poder llevar un registro de los procedimientos realizados, en el cual se recolectan todos los datos necesarios y de utilidad durante el desarrollo del trabajo de campo y las cuatro fases subsiguientes, a los tres meses, seis meses, doce meses y dieciocho meses de haber aplicado el material restaurador en las piezas dentales tratadas. Se realizarán las reevaluaciones y las anotaciones que se consideren de importancia para que puedan ser utilizadas en todas las etapas y al final poder utilizarlas para presentar el análisis de los resultados de la investigación en cada fase. (Ver anexo 3)

METODOLOGÍA

Protocolo No. 1

Criterios de selección de los sujetos de estudio

Los escolares que participaron en la investigación fueron seleccionados siguiendo los siguientes criterios:

- Estar matriculados y asistir a la escuela seleccionada.
- Estar cursando el primer grado de primaria y se espera que permanezcan en el estudio 18 meses.
- Debieron ser, en lo posible, de sexo masculino y femenino en partes iguales.
- Estar registrados con dirección domiciliaria y datos personales que permitan el seguimiento durante el proyecto.
- Presentar buen estado de salud y no presentar signo de enfermedades, infecciones o cualquier otra contraindicación médica que les impidiera participar en el proyecto.
- Presentar necesidad de tratamiento odontológico en uno o más de los primeros molares permanentes en los cuales se observaron los criterios de inclusión.
- Debieron, los padres o encargados, haber presentado su consentimiento por escrito manifestando estar de acuerdo en que sus hijos(as) participaran en el proyecto (carta de consentimiento).

Protocolo No.2

Criterios de selección de los dientes de los sujetos de estudio

Criterios de inclusión de los dientes:

Niños con lesiones de caries que presentaron las siguientes características:

1. Dientes con caries inicial de esmalte.
2. Dientes con lesiones en dentina.
3. Caries accesibles con instrumentos manuales.

Criterios de exclusión de los dientes:

1. Lesiones de caries muy grandes o extensas, que se encuentren muy cercana a la pulpa.
2. Lesiones de caries que han comprometido pulpa (inflamación o infección pulpar).

3. Dientes sanos sin riesgo de caries.

Protocolo No.3

Bioseguridad en salud oral

Procedimientos que se siguió en la aplicación de los tratamientos clínicos con la técnica PRAT.

Procedimientos:

1. Se utilizaron barreras protectoras para evitar el contacto con sangre y otros fluidos humanos que pudieran ser fuente de contaminación.
2. Se emplearon instrumental y procedimientos apropiados.
3. Se aplicaron procedimientos, equipo y materiales adecuados para descontaminar y esterilizar.
4. En todo momento se tuvieron presentes las normas de higiene personal.

Barreras protectoras

Durante el examen y tratamiento, las investigadoras utilizaron las siguientes barreras protectoras:

- Guantes de látex
- Lentes protectores
- Gorro
- Mascarilla
- Ropa apropiada

Métodos de esterilización:

- Todo instrumento se lavó antes de ser sometido a esterilización o desinfección. El lavado tiene como finalidad la eliminación de residuos provenientes de la boca del paciente, o de los materiales colocados en ella, los cuales pueden servir de vehículo para los microorganismos, además la acción mecánica del lavado, permite aislarlos del procedimiento esterilizante o desinfectante.
- El lavado se efectuó con agua y jabón o solución detergente, usando un cepillo o un limpiador por ultrasonido.
- La persona que manipuló los instrumentos antes, durante o después del lavado, usó guantes gruesos apropiados para protegerse contra posibles pinchazos.

- Todos los instrumentos dentales se esterilizaron usando vapor bajo presión, siguiendo en cada caso las instrucciones del fabricante.
- Los instrumentos se esterilizaron en paquetes independientes, varios instrumentos en un paquete o en bandejas.

Eliminación de basura

- Deshechos tales como campos, algodones o gasas, se colocaron en bolsas cerradas e impermeables.
- Esta basura se eliminó siguiendo las normas legales locales o municipales.

Normas de higiene personal

- Los cortes y heridas siempre se deben cubrir con apósitos impermeables antes de iniciar la actividad laboral. Las lesiones cutáneas de las manos se cubrieron con guantes. No se trabajó con anillos u otras joyas.
- Las batas y uniformes se cambiaron diariamente y con mayor frecuencia si visiblemente estaban contaminados.

Lavado de manos

- El lavado de manos es una de las medidas más importantes para el control de las infecciones en el medio sanitario.
- Se efectuó antes y después de atender a cada paciente, aunque se hubieran utilizado guantes.
- Un lavado de manos efectivo requiere diez a veinte segundos de fricción con agua y jabón, éste preferiblemente que sea de consistencia líquida.
- Posteriormente se procedió a secar las manos con toallas de papel desechables.

Protocolo No. 4

Aspectos éticos del estudio

Tratándose de una investigación que involucró sujetos humanos, el protocolo de investigación indicó aspectos relacionados a los beneficios y riesgos o inconvenientes que tuvimos en el desarrollo del mismo. Esta información se presentó de forma verbal y por escrito a los padres o responsables de los sujetos de estudio y se obtuvo el consentimiento informado con la aceptación por escrito, previo al inicio de las actividades odontológicas.

Procedimientos

Se elaboró un documento dirigido a los padres o responsables de los niños sujetos del estudio, que contenía información relacionada con la aplicación de los tratamientos cónicos con la técnica Prat. (Ver anexo 5)

Esta información a los padres o responsables de los sujetos de estudio (menores de edad) incluyó entre otros, los siguientes aspectos:

- Los objetivos y propósitos del estudio.
- Tiempo de duración del estudio.
- Beneficios y riesgos conocidos o inconvenientes para los sujetos de estudio.
- Invitación individual a participar como sujeto de la investigación.
- Indicar en que consiste el procedimiento experimental.
- Beneficios de los procedimientos aplicados.
- Posibles molestias durante y después del procedimiento aplicado.
- Asegurar la confidencialidad de la información de los sujetos de estudio.
- Indicar claramente sobre el alcance de las obligaciones de los investigadores en cuanto a proporcionar servicios adicionales a los sujetos.
- Informar que los procedimientos clínicos que se aplicarían en los sujetos son gratuitos.
- Informar que los procedimientos serían aplicados por estudiantes del último grado de la Facultad de Odontología de la Universidad de San Carlos de Guatemala.
- Informar a los niños sobre los tratamientos que les serán aplicados y que se les preguntará sobre su experiencia luego de la aplicación de los procedimientos clínicos.
- Realizar una breve reseña de cómo los resultados de la investigación serán reportados.

Para cumplir con las normas de ética, en las piezas tratadas con la técnica Prat que ya no se encuentre presente la restauración de ionómero de vidrio se procederá a verificar que estén limpias y libres de caries para luego colocarles nuevo material de obturación.

Protocolo No.5

Procedimientos operatorios, técnica Prat

- Se utilizaron los criterios de selección de los dientes.
- Se prepararon todos los instrumentos y materiales requeridos para la técnica Prat, se colocaron de una manera lógica y ordenada según la secuencia en que se usaron.
- Hubo una comunicación constante con el paciente, informando sobre la aplicación de la técnica.
- Se aisló el campo operatorio con rollos de algodón.
- Se limpió la superficie del diente, frotando con una torunda de algodón y agua, luego se secó la superficie con una torunda seca.
- Se extrajo cualquier residuo de placa o desechos alimentarios de las fosas y fisuras con el explorador.
- Si la lesión estaba solamente en esmalte, se realizó un sellante (Ver procedimiento sellado de fosas y fisuras en el protocolo de investigación del presente trabajo) si la lesión llegó a dentina se continuó con los pasos siguientes.
- En las lesiones cariosas incipientes del esmalte, donde la apertura de la cavidad es muy pequeña, se necesitó ensanchar el acceso de la cavidad usando instrumentos de mano (hatchet y otro instrumental de forma piramidal).
- Si era necesario remover áreas delgadas y desmineralizadas del esmalte, se utilizaron también los mismos instrumentos de mano. No siempre fue necesario o posible extraer todo el esmalte, solo se extrajo el esmalte que estaba delgado o que obstaculizaba el acceso para la remoción de la dentina blanda.
- En la dentina, con movimientos circulares, se limpiaron y retiraron los tejidos desmineralizados e infectados del diente, se usaron los excavadores pequeños y grandes. Fue importante primero extraer la dentina blanda de la unión del esmalte-dentina mediante el uso de un excavador pequeño. Luego se usó el excavador más grande, si era necesario. La dentina dura, cercana a la pulpa, fue retenida.

- Si se creía necesario, se volvió a lavar y secar la cavidad, previo al acondicionamiento de la superficie dental.
- El acondicionamiento y la mezcla del material fueron realizados al mismo tiempo.
- Se usó el líquido del ionómero de vidrio para acondicionar la superficie del diente a ser tratado (sellante o restauración).
- El acondicionador se aplicó en las fosas y fisuras y en la cavidad preparada la cual se secó previamente, usando una bolita comprimida de algodón absorbente durante aproximadamente 10 a 15 segundos. Se tuvo cuidado que toda la cavidad y las fisuras fueran acondicionadas.
- Luego la cavidad y las fosas y fisuras se lavaron con torundas de algodón y agua limpia una o dos veces. A continuación se secó usando torundas de algodón seco.
- Una vez preparada la mezcla, la operadora verificó que el material presentara la consistencia adecuada (no muy seca, no muy líquida) en caso contrario se desechó.
- El ionómero de vidrio fue insertado en la cavidad en pequeños incrementos usando el extremo redondeado del instrumento aplicador/removedor.
- El ionómero de vidrio fue empacado alrededor de los márgenes de la cavidad, en particular bajo cualquier esmalte saliente antes de llenar la porción central de la cavidad. Esto ayudó a impedir que las burbujas de aire se incorporaran en la restauración y aseguró la adhesión del material a las paredes del diente.
- La cavidad fue llenada y luego se colocó el ionómero de vidrio adicional en cualquier fosa y fisura que colindó con la cavidad. Se tuvo cuidado de no sobreobturar la cavidad con material, puesto que podía causar mucho problema para el terminado de la restauración.
- Se frotó una pequeña cantidad de vaselina con el dedo índice enguantado. Luego se apretó el ionómero de vidrio firmemente en la cavidad y en las fosas y fisuras.
- El dedo índice se usó para presionar levemente el material por pocos segundos. Se realizaron pequeños movimientos (buco-lingual y mesio-

distal) sin deslizar el dedo. Esto permitió que el material se difundiera adecuadamente sobre toda la superficie oclusal. (Técnica de dígito presión) el exceso se eliminó rápidamente con el instrumento tallador o el excavador grande. Se aseguró de no desprender la restauración.

- Una vez que el material estuviera semiendurecido, se removieron los rollos de algodón y se comprobó la oclusión con papel de articular.
- Las áreas coloreadas se ajustaron usando el aplicador tallador y luego se comprobó la oclusión para un ajuste adicional, según fuera necesario, y luego se añadió vaselina.
- Se instruyó al paciente para que se abstuviera de comer por lo menos una hora después de concluido el tratamiento.

Protocolo No. 6

Sellado de fosas y fisuras, técnica Prat

- Se aisló el campo operatorio con rollos de algodón.
- Se limpió la superficie del diente frotando con una torunda de algodón y agua, luego se seco la superficie con una torunda seca.
- Se extrajo cualquier residuo de placa o restos alimenticios de las fosas y fisuras con el explorador.
- Se usó el líquido del ionómero de vidrio para acondicionar la superficie del diente que fue tratada (sellante).
- El acondicionador se aplicó en las fosas y fisuras que se secaron previamente, usando una bolita comprimida de algodón absorbente durante aproximadamente 10 a 15 segundos. Se tuvo cuidado que todas las fosas y fisuras fueran acondicionadas.
- Luego que las fosas y fisuras se lavaron con torundas de algodón mojadas por una o dos ocasiones, se procedió a secar con torundas de algodón seco.
- Una vez preparada la mezcla, se tuvo cuidado que el material estuviera con la consistencia adecuada (no muy seca, no muy líquida) en caso contrario, se desechó.
- El ionómero de vidrio fue insertado en la superficie que se iba a sellar usando el extremo redondeado del instrumento aplicador/removedor.

- Se frotó una pequeña cantidad de vaselina en el dedo índice enguantado. Luego se usó el dedo índice enguantado para apretar el ionómero de vidrio firmemente en las fosas y fisuras (técnica de digito-presión).
- Se hicieron pequeños movimientos (bucolingual y mesio-distal) sin deslizar el dedo. Esto permitió que el material se difundiera adecuadamente sobre toda la superficie oclusal.
- El exceso se eliminó rápidamente con el instrumento tallador o el excavador grande. Se aseguró de no desprender el sellante.
- Una vez que el material se fue semiendureciendo, se removieron los rollos de algodón y se comprobó la oclusión con papel de articular.
- Las áreas coloreadas fueron luego ajustadas usando el aplicador/tallador y luego se comprobó nuevamente la oclusión. En cada ajuste adicional, se añadió nuevamente vaselina.
- Se instruyó al paciente para que se abstuviera de comer por lo menos una hora después de concluido el tratamiento.

Protocolo No.7

Mezcla del ionómero de vidrio

- El cemento de ionómero de vidrio que se utilizó es: Ketac Molar[®] 3M ESPE.
- La cantidad de ionómero de vidrio requerido para llenar la cavidad y sellar las fisuras, fue estimada. Según el fabricante se dispensó el líquido y polvo en proporción 1:1.
- Previamente se agitó la botella de polvo para asegurar una consistencia uniforme.
- Se acondicionó con Ketac Molar Líquido o Ketac Molar Conditioner.
- Se lavó completamente y se secó suavemente la cavidad.
- Con la espátula se mezcló la mitad del polvo con el líquido y luego se le añadió la otra mitad hasta que se logró una mezcla uniforme. Esto se completó en el tiempo de mezcla indicado por el fabricante (45 segundos).
- Se colocó el Ketac Molar en la cavidad.
- Se contorneó la restauración.

- Se protegió la restauración utilizando vaselina. Y luego de este procedimiento estuvo terminada la restauración.

Protocolo No.8

Criterios clínicos que se evaluaron de las piezas restauradas con ionómero de vidrio colocadas con la técnica Prat a los tres meses de realizado el tratamiento

- Para evaluar la adhesión a la estructura dental de la restauración se colocó la parte activa del explorador sobre la superficie dental pasando hasta el material restaurador, siguiendo la continuidad de la interfase material restaurador-pieza dental.
 1. Aceptable: existe continuidad de la interfase material restaurador–pieza dental.
 2. No aceptable: no existe continuidad de la interfase material restaurador-pieza dental.
- Para evaluar la integridad marginal de las restauraciones, se colocó la parte activa del explorador en el centro de la restauración y se hicieron movimientos mesio-distales y buco-linguales y/o palatales para poder observar que no hubiera desplazamiento de la restauración.
 1. Aceptable: no existe desplazamiento alguno
 2. No aceptable: existe desplazamiento de la restauración}
- Para evaluar la incidencia de caries dental en los escolares tratados, se midió con el Índice CPO-T, en un periodo de seis meses (segunda fase), doce meses (tercera fase) y dieciocho meses (cuarta fase).

C = Piezas cariadas	} Permanentes
P = Piezas perdidas	
O = Piezas obturadas	
c = Piezas cariadas	} Primarias
e = Piezas perdidas	
o = Piezas obturadas	
T = Total	

Adicional a lo anterior al grupo escolar estudiado, se le impartieron pláticas sobre educación en salud bucodental, adecuado para la edad de los niños. Así mismo, tanto a ellos como a las personas responsables se les informó sobre las reevaluaciones que quedan pendientes de acuerdo a los tiempos estimados

(tres, seis, doce y dieciocho meses). (Ver Anexo 5)

RECURSOS

Recursos físicos:

Elementos que utilizamos

Instrumental para procedimiento de restauraciones atraumáticas:

pinzas

espejo

explorador

punta de diamante

hacha dental o hatcher

cucharillas de caries

talladores

espátula de cemento y espátula aplicadora de cemento

piedra de arkanzas para afilado de instrumentos

Materiales

gorro

guantes

maskarilla

lentes protectores

cemento de ionómero de vidrio de autopolimerización especial para técnica de restauración atraumática (Ketac Molar® 3M ESPE)

lámpara frontal (fuente de luz)

rollos de algodón

acondicionador de dentina

vaselina

papel de articular

agua limpia

descontaminante (Metricide ®)

jabón líquido

vasos desechables

bolsas para desechos

autoclave

Recursos humanos:

Se utilizó una muestra de 18 niños de primero primaria de la escuela oficial rural mixta Rafael Téllez del departamento de Sololá.

Cuatro investigadores de la Facultad de Odontología.

Tres asesores (dos pertenecen a la Facultad de Odontología)

Dos revisores de la comisión de tesis de la Facultad de Odontología de la Universidad de San Carlos de Guatemala

IX. RESULTADOS

Con la información obtenida durante la primera reevaluación, se puede mencionar lo siguiente: el número total de niños atendidos fue de 18, con un total de piezas tratadas de 65. El número de niños correspondientes al sexo femenino fue de 12 casos, el doble los niños tratados para el sexo masculino, representando 6 casos. (Ver cuadro No. 1)

Se estableció un CPO total de 10.9, nos muestra una alta prevalencia de caries en estos pacientes. (Ver cuadro No. 2)

En pacientes con piezas permanentes se aplicaron 41 restauraciones de ionómero de vidrio con Prat. (Ver cuadro No. 3) Al momento de realizar la primera reevaluación a los seis meses de aplicadas las restauraciones se encontró que había ausencia de 2 restauraciones (Ver cuadro No. 6). Esto sumado a las 2 restauraciones ausentes y 1 fractura marginal del material de ionómero de vidrio durante la evaluación realizada a los tres meses de haber aplicado el material mediante la técnica Prat, nos da un total de 5 restauraciones en las cuales ha fracasado el material aplicado. (Ver cuadro No.4)

En pacientes con piezas permanentes libres de caries se aplicaron 24 restauraciones de ionómero de vidrio como sellantes de fosas y fisuras. Al momento de realizar la primera reevaluación a los seis meses se encontró ausencia de 5 sellantes (Ver cuadro No.6). Comparado con los resultados de la primera evaluación realizada a los tres meses de aplicado el material mediante la técnica Prat, en donde se encontró ausencia de 3 sellantes de fosas y fisuras (Ver cuadro No. 4). Esto nos da un resultado a los seis meses de ausencia del material de ionómero de vidrio aplicado como sellante de fosas y fisuras en 8 piezas tratadas.

Se pudo observar al momento de realizar la primera reevaluación a los seis meses de aplicadas las restauraciones de ionómero de vidrio con Prat, un porcentaje de éxito de 87.80% y el de sellante de fosas y fisuras de 67%. Por lo que el porcentaje de fracaso en cuanto a tratamientos por medio de la técnica Prat fue de 12.20% y el de sellante de fosas y fisuras es de 33%. (Ver cuadro No.7)

Se determinó que los niños a los que se les colocó ionómero de vidrio en las piezas dentales permanentes mediante la técnica Prat no presentaban sintomatología.


Se comprobó que la mayoría de la muestra de niños tratados no tenía los conocimientos adecuados sobre higiene bucal adecuada y no asiste a las visitas regulares con el odontólogo.

Cuadro No. 1
Demografía de niños tratados
Escuela Rural "Rafael Téllez"
Sololá, junio del 2012

Número de Casos	18
Niños	6
Niñas	12
Rango de edad (años)	6-10

Fuente: Datos obtenidos durante el trabajo de campo.

Gráfica No.1
Demografía de niños tratados
Escuela Rural "Rafael Téllez"
Sololá, junio del 2012
Según sexo



Fuente: Datos obtenidos durante el trabajo de campo.

Interpretación del cuadro y gráfica No. 1

Se puede observar que la muestra total de pacientes examinados es de 18 alumnos, entre 6 y 10 años de edad, de los cuales 6 pertenecen al sexo masculino representando el 33% de la muestra y 12 al sexo femenino con el 67%.

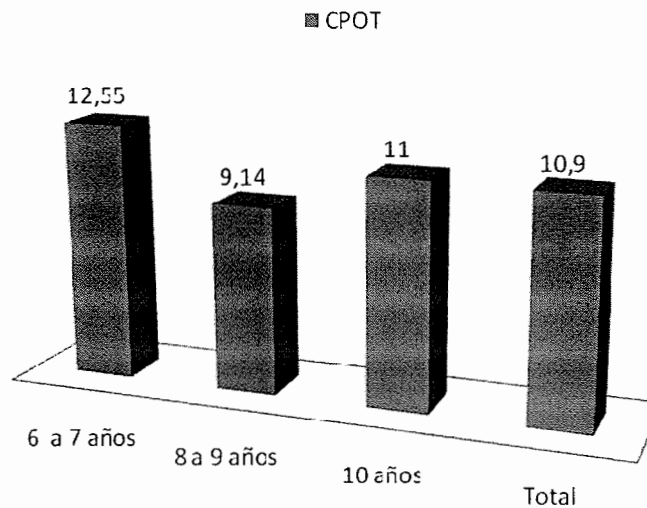
Cuadro No. 2
Índice de CPOT en niños de la Escuela Rural
"Rafael Téllez" Sololá, junio del 2012

Rangos de edad	No. de casos	C*	P*	O*	c*	e*	o*	CPOT
6-7	9	2	0	0	7.44	3.11	0	12.55
8-9	7	3.14	0	0	3.71	2.29	0	9.14
10	2	4	0	0	2.5	4.5	0	11
Totales	18	3.05	0	0	4.55	3.3	0	10.9

Fuente: Datos obtenidos durante el trabajo de campo

* Media de los datos

Gráfica No. 2
Índice de CPOT en niños de la Escuela Rural
"Rafael Téllez" Sololá, junio del 2012



Fuente: Datos obtenidos durante el trabajo de campo

Interpretación del cuadro y gráfica No. 2

Se puede observar que el índice CPOT de la muestra es de 10.9 demostrando que existe una alta prevalencia de caries. Observando también que en ningún caso se encontró la presencia de restauraciones tanto en piezas permanentes como en primarias.

Cuadro No.3

Tratamientos dentales realizados durante la investigación,
en niños de la Escuela Rural "Rafael Téllez"

Sololá, junio de 2012

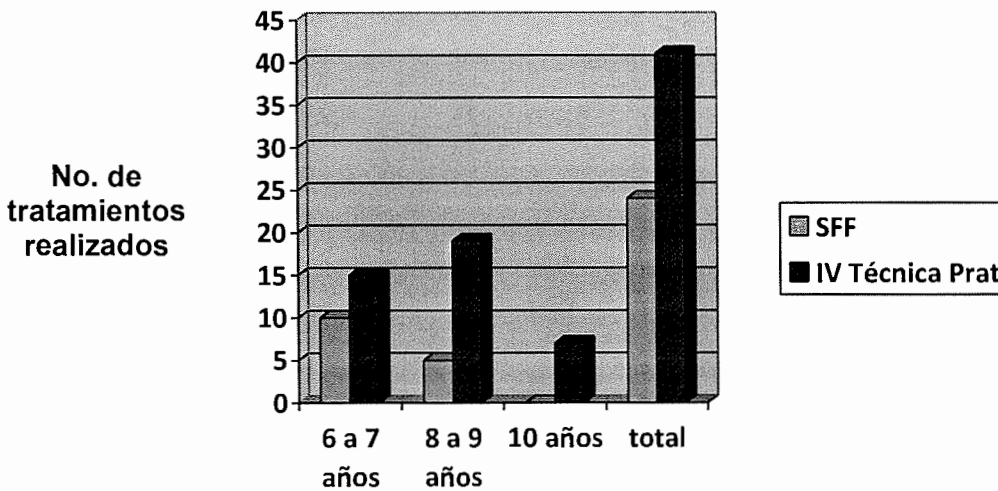
Rangos de edad	SFF	IV Técnica Prat
6-7	19	15
8-9	5	19
10	0	7
Totales	24	41

Fuente: Datos obtenidos durante el trabajo de campo

Gráfica No. 3

Tratamientos dentales realizados en niños
de la Escuela Rural "Rafael Téllez"

Sololá, junio de 2012



Fuente: Datos obtenidos durante el trabajo de campo

Interpretación del cuadro y gráfica No. 3

Se puede observar que la cantidad total de tratamientos realizados es de 65 de los cuales 24 fueron sellantes de fosas y fisuras y 41 de ionómero de vidrio colocadas mediante la técnica Prat.

Cuadro No.4

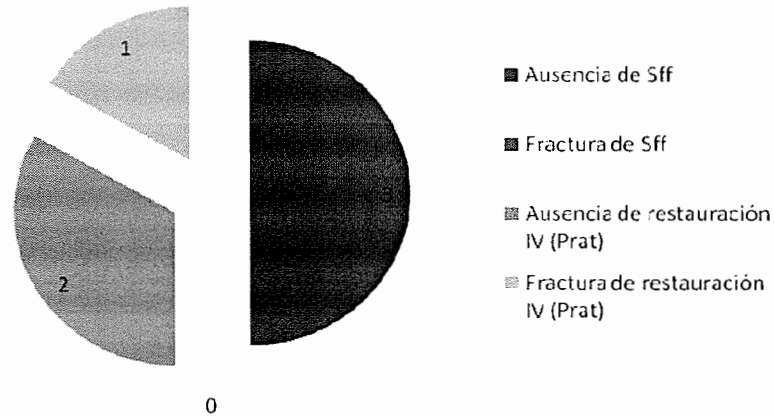
Evaluación a los tres meses de haber realizado
los tratamientos dentales a niños de
la Escuela Rural "Rafael Téllez"
Sololá, septiembre del 2012

Deficiencia encontrada	No. Total de piezas dentales
Ausencia de Sff	3
Fractura de Sff	0
Ausencia de restauración IV* (Prat)	2
Fractura de restauración IV (Prat)	1

Fuente: Datos obtenidos durante el trabajo de campo

*IV: Ionómero de vidrio

Gráfica No. 4
Evaluación a los tres meses de haber realizado
los Tratamientos dentales a niños de
la Escuela Rural "Rafael Téllez"
Sololá, septiembre del 2012



Fuente: Datos obtenidos durante el trabajo de campo

Interpretación del cuadro y gráfica No. 4

Se observa que durante la evaluación a los 3 meses de haber realizado los tratamientos, se encontró ausencia de sellante de fosas y fisuras en 3 piezas. Ausencia de IV con Prat en 2 piezas y en una pieza se encontró fractura de la restauración IV con Prat. No se encontró fráctura de sellante de fosas y fisuras en ninguna de las piezas.

Cuadro No.5

Porcentaje de éxito vs. fracaso en el tratamiento
por pieza dental a niños de la Escuela Rural
"Rafael Téllez" Sololá, septiembre 2012

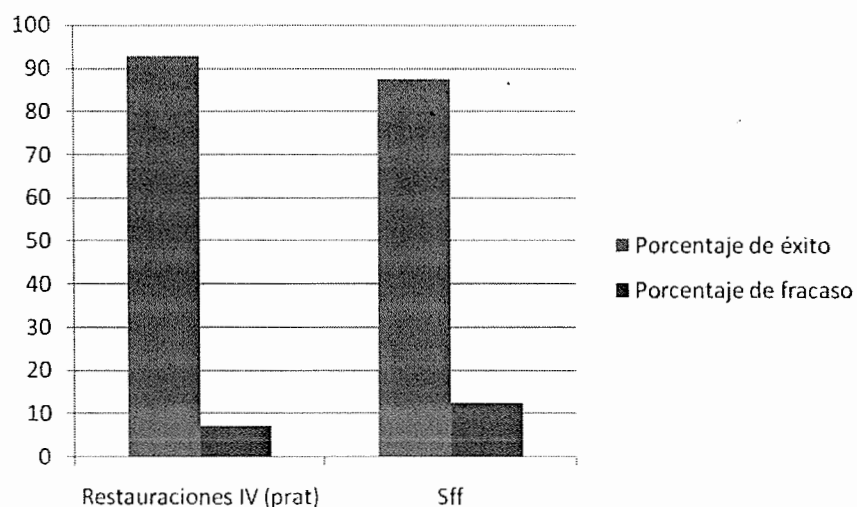
Tratamientos	Porcentaje de éxito	Porcentaje de fracaso
Restauraciones IV (Prat)	92.68%	7.32%
Sff	87.5%	12.5%

Fuente: Datos obtenidos durante el trabajo de campo

*IV: Ionómero de vidrio

Gráfica No. 5

Porcentaje de éxito vs. fracaso en el tratamiento
por pieza dental a niños de la Escuela Rural
"Rafael Téllez" Sololá, septiembre 2012



Fuente: Datos obtenidos durante el trabajo de campo

Interpretación del cuadro y gráfica No. 5

Se puede observar que el porcentaje de éxito de las restauraciones IV con Prat es del 92.68% y para sellantes de fosas y fisuras es de 87.5%

Cuadro No. 6
Evaluación a los seis meses de haber realizado los
tratamientos dentales a niños de la Escuela Rural
“Rafael Téllez” Sololá, diciembre del 2012

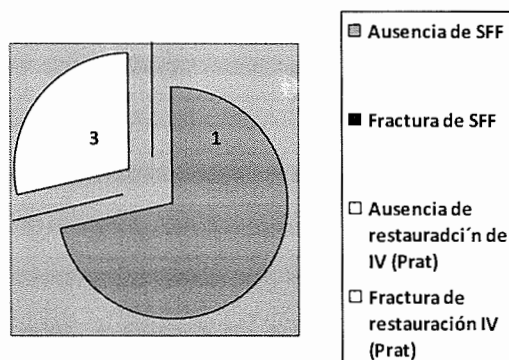
Deficiencia Encontrada	No. Total de piezas dentales
Ausencia de SFF	5
Fractura de SFF	0
Ausencia de restauraciones IV* (Prat)	2
Fractura de restauraciones IV (Prat)	0

Fuente: Datos obtenidos durante la evaluación a los seis meses de haber aplicado los tratamientos.

*IV: Ionómero de vidrio

Gráfica No. 6

Evaluación a los seis meses de haber realizado los tratamientos dentales a niños de la Escuela Rural "Rafael Téllez" Sololá, diciembre del 2012



Fuente: Datos obtenidos durante la evaluación a los seis meses de haber aplicado los tratamientos.

Interpretación del cuadro y gráfica No. 6

Durante la evaluación a los seis meses de haber aplicado los tratamientos, se encontró ausencia de SFF en 5 piezas. Ausencia de restauración con IV en 2 piezas. No se encontró fractura de SFF ni fractura de restauración de IV.

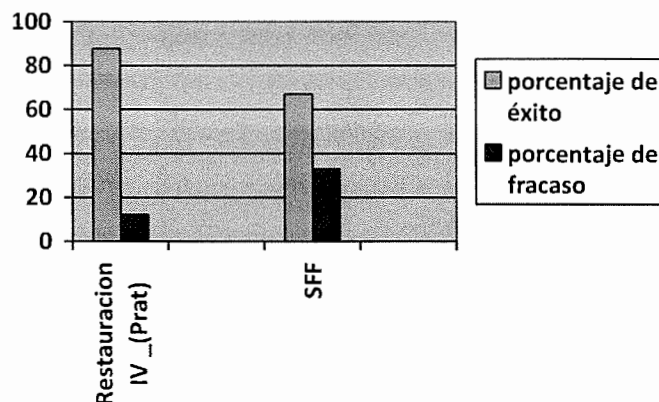
Cuadro No. 7

Porcentaje de éxito vrs. fracaso en el tratamiento por pieza dental a niños de la Escuela Rural “Rafael Téllez” Sololá, diciembre 2012

Tratamientos	Porcentaje de éxito	Porcentaje de fracaso
Restauración IV (Prat)	87.80%	12.20%
SFF	67%	33%

Gráfica No. 7

Porcentaje de éxito vrs. fracaso en el tratamiento por pieza dental a niños de la Escuela Rural “Rafael Téllez” Sololá, diciembre 2012



Fuente: Datos obtenidos durante el trabajo de campo

Interpretación del cuadro y gráfica No. 7

Se puede observar que el porcentaje de éxito de las restauraciones de IV es del 95.12% y para SFF es del 79.17%.

X. DISCUSIÓN DE RESULTADOS

De la información obtenida de la evaluación de los tratamientos realizados, se pudo determinar lo siguiente:

Al inicio de la investigación, se estableció que el promedio del índice CPO total fue de 10.9, demostrando que existe una alta prevalencia de caries en estos niños. Quienes presentaron los índices CPO total más altos fueron los niños comprendidos entre las edades de 6 a 7 años, esto se debe a que es la edad en la que existe una mayor actividad cariogénica y las piezas dentales son más susceptibles a los productos bacterianos, debido a la poca mineralización de las mismas por falta de medidas preventivas aunado a ello la dieta con alto contenido de azúcares.

Al realizar la primera reevaluación a los seis meses se encontró que el porcentaje de éxito de los tratamientos por medio de la técnica Prat fue de 87.80%. El éxito de sellantes de fosas y fisuras fue de 67%. El porcentaje de fracaso de los tratamientos en cuanto a sellante de fosas y fisuras fue de 33%, de las restauraciones de ionómero de vidrio colocadas mediante Prat fue de 12.20%.

El éxito de los tratamientos por medio de la técnica Prat fue de 87.80%, lo que significa que esta técnica es un método viable para prevenir y detener el proceso de caries fuera del ámbito de las clínicas profesionales, para las personas que tienen poco o escasos recursos para poder recibir los tratamientos odontológicos convencionales. El éxito de sellantes de fosas y fisuras fue de 67%.

Al comparar los datos obtenidos de la evaluación realizada a los tres meses de aplicadas las restauraciones con ionómero de vidrio mediante Prat en molares permanentes y los resultados obtenidos durante la primera reevaluación realizada a los seis meses de aplicado el material se encontró fracaso de la restauración en tres piezas permanentes durante la evaluación a los tres meses y fracaso en dos restauraciones durante la primera reevaluación realizada a los seis meses, lo que nos puede indicar que debemos revisar la preparación adecuada de la cavidad en la pieza en la que se realizará la restauración para poder obtener una buena retención del material. Con respecto a los sellantes de fosas y fisuras durante la evaluación a los tres meses se encontró ausencia del material en tres piezas dentales y durante la

primera reevaluación a los seis meses se encontró ausencia del material en cinco piezas dentales, esto nos indica que deben de realizarse estudios para determinar si es el material el que no funciona para este tratamiento o si hay factores como el aislamiento relativo o la eliminación adecuadamente de la placa dentobacteriana lo que pudo haber influido para que el material no tuviera la adherencia correcta a la pieza dental.

XI. CONCLUSIONES

1. El 100% de la muestra no posee tratamientos odontológicos realizados.
2. La población tratada presenta una alta prevalencia de caries dental, mostrando un índice CPO total de 10.9.
3. El porcentaje de éxito de las restauraciones de ionómero de vidrio con la técnica Prat en primeras molares permanentes después de seis meses de aplicadas es del 87.80%.
4. El porcentaje de éxito del ionómero de vidrio como sellante de fosas y fisuras en piezas que no presentan caries dental después de seis meses de aplicado el material es del 67%.
5. Los pacientes no refirieron sintomatología en las piezas dentales tratadas con ionómero de vidrio mediante la técnica Prat.
6. Las restauraciones de ionómero de vidrio aplicadas con la técnica Prat, es una alternativa que se ajusta a pacientes con escaso o ningún acceso a tratamientos odontológicos convencionales.
7. Por ser un método que no necesita anestesia, reduce la ansiedad de los pacientes y el miedo a las agujas.
8. Por ser una técnica simple se puede aplicar en programas de salud bucal de escuelas y comunidades lejanas al área urbana.
9. Es un procedimiento con el cual se consigue menor pérdida de tejido dentario.
10. Los sellantes de fosas y fisuras aplicadas con ionómero de vidrio deben de seguir siendo investigados para poder ser una alternativa se los sellantes de fosas y fisuras convencionales.
11. Con el fin de mejorar el estado de salud bucal de los pacientes. Se impartieron pláticas de salud oral y se proporcionaron kits de cepillo y pasta dental a los niños de la escuela.

XII. RECOMENDACIONES

1. Implementar el uso de ionómero de vidrio en casos de caries clase I oclusal en piezas permanentes.
2. Aislar adecuadamente las piezas en donde se aplicará el ionómero de vidrio con Prat para obtener óptimos resultados.
3. Preparar adecuadamente la cavidad para obtener mejor retención del material restaurador para obtener resultados óptimos.
4. Tener un control periódico de los tratamientos de ionómero de vidrio con el fin de evitar el apareamiento de nuevas caries dentales en estas piezas.
5. Lograr que se impartan pláticas de salud oral a la población en general.
6. Promover en los maestros que verifiquen el cepillado después de cada refacción de los niños
7. Seguir con investigaciones acerca de la técnica Prat en piezas primarias.
8. Seguir con investigaciones de la técnica Prat con distintas marcas de ionómero de vidrio.
9. Seguir con las investigaciones para determinar si el ionómero de vidrio es un material que se pueda utilizar como sellante de fosas y fisuras .
10. Procurar la existencia de programas extensivos en salud oral en la población de escasos recursos y con poco acceso a los tratamientos odontológicos convencionales.

XIII. BIBLIOGRAFÍA

1. Acta Odontológica Venezolana. (2008). **Tratamiento restaurador atraumático como una herramienta de la odontología simplificada.** (en línea). Vol. 46 No. 4, 2008: Consultado el 22 de Sep. 2011. Disponible en: http://www.actaodontologica.com/ediciones/2008/4/tratamiento_restaurador_atr_aumatico_odontologia_simplificada.asp
2. Alvarado Pinto, M. A. (1999). **Estudio comparativo de restauraciones de Ionómero de vidrio tricurado y compómero en cavidades clase III en piezas primarias.** Tesis (Licda. Cirujana Dentista). Guatemala: Universidad de San Carlos, Facultad de Odontología. Pp. 24-33.
3. Ancheta Alvarado, M. L. (1999). **Evaluación de una técnica simplificada de eliminación de caries dental con instrumental de mano y restauración temporal con ionómero de vidrio en piezas permanentes, durante 6 meses.** Tesis (Licda. Cirujana Dentista). Guatemala: Universidad de San Carlos, Facultad de Odontología. Pp. 17-44.
4. Anusavice, K. J. (2004). **Phillips, ciencia de los materiales dentales.** 11 ed. Madrid: Elsevier. Pp. 471-486.
5. Aschheim, D. (2002). **Odontología estética: una aproximación clínica a las técnicas y los materiales.** 2 ed. Madrid: Mosby Pp. 46-49.
6. Chinchilla Dubon, G. R. (1998). **Estudio comparativo de restauraciones de Ionómero de vidrio tricurado y compómero en cavidades clase I oclusal en piezas primarias.** Tesis (Lic. Cirujano Dentista). Guatemala: Universidad de San Carlos, Facultad de Odontología. Pp.19-28.
7. Echeverría, L. S. y Rojas, F. S. (2007). **Tratamiento restaurador atraumático: una forma diferente de tratamiento de la caries dental.** (en línea). Rev. Soc. Chil. Odontopediatría 22(1):14-18 Chile: Consultado el 7 de Feb. 2011. Disponible en: <http://www.odontopediatria.cl/Publicaciones/revista%20junio%202007.pdf>
8. Frencken, J. E. y Holmgren, C. (2001). **Práctica de restauración atraumática (PRAT) para la caries dental una iniciativa global (1998-2000): Como organizar y dictar un curso sobre la técnica PRAT.** Países Bajos. OPS, OMS. Pp. 105-111, 115-123, 126-127, 134, 150.




9. García Santos, M. C. (2004). **Estudio a doble ciego aleatorio, sobre la prevención quimioterapéutica de la caries dental con barnices de clorhexidina y timol en niños de 5 a 8 años.** (en línea). Universidad Complutense de Madrid, Facultad de Odontología, Madrid: Consultado el 15 de Ene. 2011. Disponible en: <http://eprints.ucm.es/tesis/odo/ucm-t27437.pdf>.
10. Gilmore, H.N.; Bales, D.J. y Verneti, J.P. (1985). **Operatoria dental.** Trad. Diana Hernandez Espinoza, D.M. 2 ed. México: Interamericana. Pp. 248-255.
11. González Ávila, M. (1989). **Colaboración internacional para la investigación estomatológica en América Latina.** Guatemala: DIGI. pp 33 – 35.
12. Henostroza Haro, G. (2005) **Diagnóstico de caries dental.** Perú: Universidad Peruana Cayetano Heredia, Facultad de Estomatología "Roberto Beltrán Neira". pp 13 – 39.
13. Hernández de Paz, I. J. (1991). **Producción de fluido crevicular derivado del uso de resina fotocurada y cemento de ionómero de vidrio tipo II en restauraciones clase V.** Tesis (Licda. Cirujana Dentista). Guatemala: Universidad de San Carlos, Facultad de Odontología. Pp. 20-31.
14. Mount. J.; Gram. y Hume, W. R. (1999). **Conservación y restauración de la estructura dental.** Trad. Harcourt Brace y Juan Alvarez Mendizábal, 2 ed. Madrid: Mosby Pp. 74-83.
15. Ketterl, W. et al. director. (1994). **Odontología conservadora: cariología tratamiento mediante obturación.** Barcelona: Ediciones Científicas y Técnicas. P. 316
16. Lanata E. J. (2005). **Operatoria dental: estética y adhesión.** Buenos Aires: Grupo Guía. Pp. 151-158.
17. Leal Casanova, G. A. (1998). **Estudio sobre las condiciones de salud estomatológica de los estudiantes de la facultad de Odontología de la Universidad de San Carlos de Guatemala,** Tesis (Lic. Cirujano Dentista). Guatemala: Universidad de San Carlos, Facultad de Odontología. pp 14 – 16.
18. Maldonado de Álvarez, N. (2003). **Manual de terapia pulpar en piezas primarias y permanentes jóvenes.** Guatemala: Departamento de Odontopediatría, Facultad de Odontología, Universidad de San Carlos. Pp. 3-21



19. Mallorquín Buey, C.M.; Medina Quiñonez, G. y Guadalupe, A. (2009). **Manual práctico del procedimiento de restauración atraumática (PRAT)**. (en línea). Proyecto de Cooperación Técnica entre Países (TCC) Paraguay-Uruguay. Montevideo. OPS.: Consultado el 22 de Sep. 2011. Disponible en: www.bvsops.org.uy/pdf/uru76.pdf
20. **Organización Panamericana de la Salud, Proyecto PRAT**. (2002). s.l.: OPS. Pp. 1, 1, 1-5, 1-2,-5
21. Pellecer Sandoval, M. (2000). **Evaluación in vivo del grado de filtración marginal del Ionómero de vidrio híbrido (vitremer) y compómero (Dyract Ap) en obturación de cavidades clase II en molares primarias**. Tesis (Licda. Cirujana Dentista). Guatemala: Universidad de San Carlos, Facultad de Odontología. Pp. 6-20.
22. Popol Oliva, A. (2005). **Multifactorialidad de la caries dental y cariograma**. Guatemala: Área de Diagnóstico, Facultad de Odontología, Universidad de San Carlos. Pp. 1 – 5
23. Schwartz, R.; Summitt, J. B. y Robbins, W. (1999). **Fundamentos en odontología operatoria**. Trad. Perret Gentil, H. y Quintin, M.G. Caracas, Venezuela: Actualidades Médico Odontológicas Latinoamérica. Pp. 61-63.
24. Tascón J. (2005). **Restauración atraumática para el control de la caries dental: historia, características y aportes de la técnica**. (en línea). Rev. Panamericana Salud Pública. 17(2):110-115, Panamá: Consultado el 6 de Feb. 2011. Disponible en: <http://www.scielosp.org/pdf/rpsp/v17n2/a07v17n2.pdf>
25. Valdeavellano Pinot, R. (2005). **Manual de exodoncia**. Guatemala: Unidad de Cirugía, Facultad de Odontología, Universidad de San Carlos. Pp.30-44.

Vo. B0.
Heidi M. Oliva
11-09-2013



XIV. ANEXOS

- | | |
|----------------|--|
| ANEXO 1 | Solicitud de autorización al establecimiento educativo |
| ANEXO 2 | Laboratorio de calibración |
| ANEXO 3 | Instrumento de recopilación de datos.
Criterios de evaluación para las restauraciones con Ionómero de vidrio aplicados con la técnica de restauraciones atraumáticas (prat) |
| ANEXO 4 | Pláticas de salud oral |
| ANEXO 5 | Consentimiento informado |

ANEXO 1

Guatemala, _____ de 2012

Directora

Presente.

Por motivo de encontrarnos en la etapa de estudio de campo de nuestra tesis "Aplicación y Evaluación de Restauraciones con Ionómero de Vidrio colocadas con la Técnica del Procedimiento de Restauraciones Atraumáticas (Prat), en piezas permanentes de escolares de cuatro Instituciones educativas públicas de la ciudad de Guatemala", nuestro equipo conformado por las odontólogas practicantes Karin Elisa Aldana Castillo, Fabiola Romelia Cifuentes Pineda, Juana Andrea Lux Chajón y Mónica Graciela Monzón Robles queremos solicitar de la manera más cordial su autorización para que nos permitan llevar a cabo la práctica clínica con los estudiantes que cursen Primer Grado del nivel Primario, que tengan entre seis a 10 años, en el establecimiento educativo que usted dirige. Al finalizar esta primera etapa estaríamos realizando una segunda fase a los tres, seis, doce, y dieciocho meses para evaluar la efectividad de los tratamientos realizados anteriormente. Agradeciendo de antemano su apoyo,

Muy atentamente,

Karin Elisa Aldana Castillo

Carne 200210809

Juana Andrea Lux Chajón

Carne 200617674

Fabiola Romelia Cifuentes Pineda

Carne 200110258

Mónica Graciela Monzón Robles

Carne 20041609

ANEXO 2

Laboratorio de calibración

Elementos necesarios:

Instrumental para procedimiento de restauraciones atraumáticas

- pinzas
- espejo
- explorador
- punta de diamante
- hacha dental o hatcher
- cucharillas de caries
- talladores
- espátula de cemento y espátula aplicadora de cemento
- papel encerado o loseta de vidrio
- piedra de arkanzas para afilado de instrumentos
- lámpara frontal (fuente de luz).

Materiales

- gorro
- guantes
- mascarilla
- lentes protectores
- cemento de ionómero de vidrio de autopolimerización especial para técnica de restauración atraumática (Ketac Molar Easymix 3M ESPE),
- bandas de celuloideas, papel de articular, vaselina, algodón, lentes de protección para el profesional y paciente.
- acondicionador de dentina
- rollos de algodón
- vaselina
- cuñas de madera
- tiras de celuloide
- agua limpia
- descontaminante (Metricide®)
- jabón líquido
- vasos desechables

- bolsas para desechos
- taseles de acrílico con piezas dentales
- autoclave

Preparación de cavidades para aplicar la técnica Prat

Se puede iniciar la apertura con la punta de diamante. Se introduce la punta de diamante y se hace una pequeña presión con el instrumento sobre la pieza dental y se realizan pequeños giros hacia un lado y otro tratando de realizar la apertura. Si la cavidad cariosa permite poder usar el hatcher o hachuela, se comienza directamente con ese instrumento sin usar la punta de diamante

El hatcher o hachuela se puede usar con movimientos hacia mesial y distal o con pequeños giros hacia vestibular y lingual o palatino. Se desprenden las pequeñas partículas del esmalte y se remueven con una torunda de algodón húmeda. La abertura debe quedar suficientemente amplia para que penetre el excavador y se pueda remover la dentina reblandecida en su totalidad. Tener especial cuidado de remover todo el tejido carioso en la unión esmalte dentina, usar el excavador con movimientos circulares y horizontales alrededor de ésta unión. Si la cavidad es demasiado profunda, no se exponga a una comunicación pulpar, es preferible dejar un mínimo de tejido carioso que será remineralizado por la liberación de flúor del ionómero de vidrio y el cierre hermético. Luego de estar seguros que se ha eliminado todo el tejido infectado, se procede a realizar la preparación de la cavidad para la posterior obturación.

Limpieza y acondicionado de la cavidad ya reparada

Para obtener una mejor adhesión química del ionómero al diente y limpiar el lodo dentinario, se utilizan los acondicionadores. En la técnica Prat, se utiliza como acondicionador, la gota de ionómero de vidrio que se desecha por tener burbujas de aire. Se humedece una torunda de algodón en el acondicionador se aplica sobre la cavidad y la superficie del diente durante 10 a 15 segundos o durante el periodo especificado por el fabricante. Se lava con una torunda embebida en agua y se seca con otra torunda de algodón. En esta etapa es esencial el aislamiento adecuado. No se debe usar aire comprimido ya que este puede sobresecar la pieza dental y reducir los lazos químicos del ionómero de vidrio.

Aplicación del material de restauración

En cavidades de una superficie, las áreas del esmalte que no están cariadas y que no se incluyeron en el diseño de la cavidad (como los surcos y fisuras), se debe colocar acondicionador, se lava y seca con torunda de algodón, al igual que en la cavidad. Una vez realizado lo anterior se colocará la restauración y el sellado correspondientes

1. Mezclar el ionómero de vidrio
2. Depositar la mezcla en la cavidad y cuidar que no queden burbujas, obturar completamente la cavidad y permitir que una porción de la mezcla se deposite en las fosas y fisuras y contiguas.
3. Cuando el material pierda su brillantez en la superficie, poner el dedo índice con guantes envaselinado sobre ésta y presionar firmemente con pequeños movimientos (en sentido mesiodistal y vestibulo lingual o palatino) hacia un lado y otro sin separar el dedo de la restauración, para adaptarlo perfectamente a la cavidad (30 Segundos aproximadamente) Cuando se retira el dedo se tiene que tener mucho cuidado de no desprender la restauración. El movimiento es hacia un lado sin levantarlo.
4. Remover el exceso de material con un escavador o cincel.
5. Cubrir el ionómero con un barniz impermeable o vaselina para proteger la restauración, manteniéndolo aislado por otros 30 seg

ANEXO 3

Cronograma de actividades de evaluación

Fecha	Actividad	Investigadora
6/6/12	Selección de la muestra a tratar	Fabiola Romelia Cifuentes Pineda Karin Elisa Aldana Castillo Juana Andrea Lux Chajón Mónica Gabriela Monzón Robles
7/6/12	Aplicación de Prat	Fabiola Romelia Cifuentes Pineda Karin Elisa Aldana Castillo Juana Andrea Lux Chajón Mónica Gabriela Monzón Robles
7/7/12	Evaluación primera fase	Fabiola Romelia Cifuentes Pineda
11/12/12	Evaluación segunda fase	Karin Elisa Aldana Castillo
6/13*	Evaluación tercera fase	Juana Andrea Lux Chajón
12/13*	Evaluación cuarta fase	Mónica Gabriela Monzón Robles

*El día de la próxima reevaluación de la tercera y cuarta fase se designará según conveniencia de las personas que pertenecen a la muestra tratada.

ANEXO 4

Instrumento de Recopilación de Datos

Universidad de San Carlos de Guatemala

no. _____

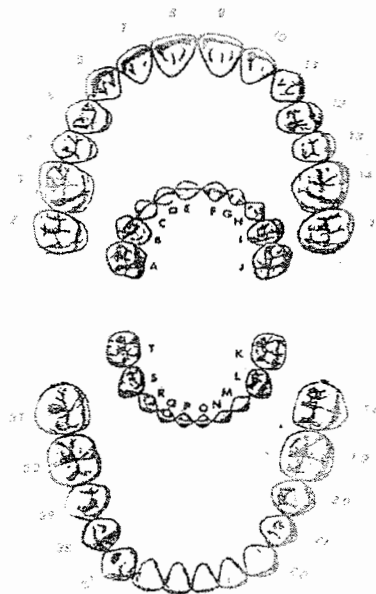
Facultad de Odontología

Nombre del paciente: _____ Fecha: _____

Edad: _____ Sexo: _____ Nivel Educativo: _____

Nombre de la Escuela: _____

Investigadora: _____



Orden	Pieza	Tratamiento	Evaluación	1ra Reevaluación	2da Reevaluación	3ra. Reevaluación

**Criterios de evaluación para las restauraciones con Ionómero de vidrio
aplicados con la técnica Prat**

Puntuación	Criterio
0	Restauración presente, aceptable: existe continuidad de la interfase material restaurador-pieza dental, no existe desplazamiento alguno, ausencia de sintomatología. No reemplazar la restauración.
1	Restauración presente, no aceptable: ausencia de continuidad de la interfase material restaurador-pieza dental, con desplazamiento de la restauración y presencia de sintomatología. Reemplazar la restauración.
2	No está presente la restauración ha desaparecido completamente. Reemplazar la restauración.
3	No está presente la restauración, se ha realizado otro tratamiento restaurativo.
4	No está presente la restauración, el diente ha sido extraído.

ANEXO 5

Pláticas de salud oral

TEMAS

1. Estructuras de la cavidad bucal
2. Microorganismos y placa dentobacteriana
3. Enfermedades bucales (caries y enfermedad periodontal)
4. Dieta y Salud Bucodental
5. Higiene Oral

MATERIALES

cañonera

pantalla

mesa para cañonera

laptop

mesa para laptop

presentación de Power point CD

apuntador

extensiones de luz

cinta adhesiva

typodonto grande

cepillo dental grande para typodonto

carteles representativos

MÉTODO

Se expondrán cada uno de los temas de manera sencilla para que tanto los niños y los padres comprendan, ayudándonos del material didáctico elaborado.

Se tendrá espacio para preguntas y respuestas.

Se ejemplificará y se practicará la higiene oral adecuada.

ANEXO 6

Consentimiento Informado

Yo _____
Con número de identificación _____ Autorizo a mi hijo(a)
_____ De _____ años a
participar en el estudio realizado por los estudiantes de la facultad de
Odontología de la Universidad de San Carlos de Guatemala.

-Información esencial para los presuntos sujetos de la investigación.

1. Participará en la investigación durante dieciocho meses
2. La atención será realizada por estudiantes de la Facultad de Odontología de la Universidad de San Carlos de Guatemala del último año.
3. Que no será objeto de ningún experimento que ponga en riesgo su salud bucal o general, ni tendrá ninguna molestia posterior al tratamiento.
4. El tratamiento será totalmente gratuito.
5. Que se usarán materiales odontológicos conocidos y probados sin ningún riesgo para el paciente.
6. Se le informará al niño sobre el tratamiento que le será aplicado y se le preguntará sobre su experiencia luego de realizado el procedimiento clínico.
7. Los datos del estudio serán confidenciales y serán utilizados únicamente para los fines específicos del estudio.
8. La persona tiene plena libertad para negarse a participar si así lo considera necesario.

Firma del Responsable


El contenido de esta tesis es única y exclusiva responsabilidad de la autora



Karin Elisa Aldana Castillo




FIRMAS DE TESIS


Karin Elisa Aldana Castillo
Investigadora



Dr. Victor Hugo Lima Sagastume
Cirujano Dentista
Asesor


Dr. Ricardo León Castillo
Cirujano Dentista
Asesor



Dr. Octavio Armando Palma Guerra
Cirujano Dentista


Dra. Elena Maria Vasquez de Quiñónez
Cirujana Dentista
Revisor, Comisión de Tesis




Dr. Marvin Lizandro Maas Ibarra
Cirujano Dentista
Revisor, Comisión de Tesis

IMPRÍMASE

Vo. Bo. 

Dr. Julio Rolando Pineda Cordón
Secretario Académico
Facultad de Odontología
Universidad de San Carlos de Guatemala

