

**FRECUENCIA DE ANOMALÍAS DE POSICIÓN DE DIENTES,
TRANSPOSICIÓN Y CANINOS INCLUIDOS, MEDIANTE EL
DIAGNÓSTICO DE LA HISTORIA ODONTOLÓGICA Y
RADIOGRAFÍAS PANORÁMICAS, DE PACIENTES INGRESADOS
EN LA CLÍNICA DEL POSTGRADO DE ORTODONCIA DE LA
FACULTAD DE ODONTOLOGÍA, DE LA UNIVERSIDAD DE SAN
CARLOS DE GUATEMALA. Estudio retrospectivo (2010 al 2012)**

Tesis presentada por:

CRISTHY AVILENE ZASO SOLIS

Ante el Tribunal Examinador de la Facultad de Odontología de la Universidad de San Carlos de Guatemala, que practicó el Examen General Público previo a optar al título de:

CIRUJANA DENTISTA

Guatemala, Noviembre del 2013

FRECUENCIA DE ANOMALÍAS DE POSICIÓN DE DIENTES, TRANSPOSICIÓN Y CANINOS INCLUIDOS, MEDIANTE EL DIAGNÓSTICO DE LA HISTORIA ODONTOLÓGICA Y RADIOGRAFÍAS PANORÁMICAS, DE PACIENTES EGRESADOS EN LA CLÍNICA DEL POSTGRADO DE ORTODONCIA DE LA FACULTAD DE ODONTOLOGÍA, DE LA UNIVERSIDAD DE SAN CARLOS DE GUATEMALA. Estudio retrospectivo (2010 al 2012)

Tesis presentada por:

CRISTHY AVILENE ZASO SOLIS

Ante el tribunal Examinador de la Facultad de Odontología de la Universidad de San Carlos de Guatemala, que practicó el Examen General Público previo a optar al título de:

CIRUJANA DENTISTA

Guatemala, Noviembre de 2013

JUNTA DIRECTIVA DE LA FACULTAD DE ODONTOLOGÍA

Decano:	Dr. Edgar Guillermo Barreda Muralles
Vocal Primero:	Dr. José Fernando Ávila González
Vocal Segundo:	Dr. Erwin Ramiro González Moncada
Vocal Tercero:	Dr. Jorge Eduardo Benítez De León
Vocal Cuarto:	Br. Héctor Gabriel Pineda Ramos
Vocal Quinta:	Br. Aurora Margarita Ramírez Echeverría
Secretario Académico:	Dr. Julio Rolando Pineda Cordón

TRIBUNAL QUE PRACTICÓ EL EXAMEN GENERAL PÚBLICO

Decano:	Dr. Edgar Guillermo Barreda Muralles
Vocal Primero:	Dr. José Fernando Ávila González
Vocal Segundo:	Dra. Marlen Esther A. Melgar Girón
Vocal Tercero:	Dr. Víctor Hugo Lima Sagastume
Secretario Académico:	Dr. Julio Rolando Pineda Cordón

ACTO QUE DEDICO

- A Dios:** Gracias mi Dios, por tu infinita misericordia y amor.
- A mi papá:** Gracias Padrecito por tu amor, paciencia y apoyo, no lo hubiera logrado sin ti. Te amo.
- A mi mamá:** Madrecita gracias por cada día de incentivo, amor, paciencia y apoyo. Que hubiera hecho sin ti. Te amo.
- A mis hermanos:** Josue, Cristhian y Sthefani. Esto es por ustedes y para ustedes, gracias, los amo; en especial a ti mi Teffy tu sabes muy bien porque.
- A Robeto Carlos:** Gracias por contagiarme de ese deseo de luchar y así no darme por vencida, su amor y apoyo son parte importante en mi vida. Lo amo.
- A mis amigas:** Gracias por compartir todos estos años junto a ustedes, sus risas alimentaron mi alma, muchas gracias por estar siempre ahí, son una bendición.
- A mi familia:** Por recibirme y apoyarme cuando lo necesite. Infinitas gracias. Los amo.
- A mis catedráticos:** Por sus enseñanzas, palabras de aliento, amistad y cariño.
- A usted:** Por su valiosa presencia.

TESIS QUE DEDICO

A:

Dios

Mi país Guatemala

La Universidad de San Carlos de Guatemala

La Facultad de Odontología

Mi Familia

Mi novio

Mis catedráticos

**San Juan Ostuncalco, Quetzaltenango, Facultad de Ingeniería,
Ing. Muphy Paiz**

Mis asesores y revisores de tesis

Mis Pacientes

Doris Morán

HONORABLE TRIBUNAL EXAMINADOR

Tengo el honor de someter a consideración mi trabajo de tesis titulado FRECUENCIA DE ANOMALÍAS DE POSICIÓN DE DIENTES, TRANSPOSICIÓN Y CANINOS INCLUIDOS, MEDIANTE EL DIAGNÓSTICO DE LA HISTORIA ODONTOLÓGICA Y RADIOGRAFÍAS PANORÁMICAS, DE PACIENTES INGRESADOS EN LA CLÍNICA DEL POSTGRADO DE ORTODONCIA DE LA FACULTAD DE ODONTOLOGÍA, DE LA UNIVERSIDAD DE SAN CARLOS DE GUATEMALA. Estudio retrospectivo (2010 al 2012), conforme lo demandan las normas del proceso administrativo para la promoción de los estudiantes de grado de la Facultad de Odontología de la Universidad de San Carlos de Guatemala, previo a optar al Título de:

CIRUJANA DENTISTA

ÍNDICE

I.	SUMARIO	7
II.	INTRODUCCIÓN	9
III.	ANTECEDENTES	10
IV.	PLANTEAMIENTO DEL PROBLEMA	12
V.	JUSTIFICACIÓN	13
VI.	MARCO TEÓRICO	14
VII.	OBJETIVOS	51
VIII.	VARIABLES	52
IX.	METODOLOGÍA	53
X.	RECURSOS	55
XI.	RESULTADOS	56
XII.	DISCUSIÓN DE RESULTADOS	66
XIII.	CONCLUSIONES	68
XIV.	RECOMENDACIONES	69
XV.	BIBLIOGRAFIA	70
XVI.	ANEXOS	74

I. SUMARIO

Las anomalías dentales son todas aquellas alteraciones en el desarrollo y crecimiento del órgano dentario, conllevan una variedad de desviaciones de la normalidad, que ocurren a consecuencia de diversos factores: sistémicos, ambientales, locales, hereditarios, patológicos, nutricionales, traumáticos y por el proceso de evolución de la especie humana, en los cuales se ve afectada entre otros aspectos, la posición de los dientes. (6)

Las anomalías dentales varían mucho en frecuencia, como lo demuestran estudios precursores realizados en países de primer mundo.

Guatemala es un país donde existen pocos datos estadísticos sobre cualquier tema relacionado con el aparato estomatológico de la población en general y pocos o ningún estudio de tesis que trate específicamente de anomalías de posición dentaria, por lo que se hizo oportuno realizar un estudio al respecto.

Además no existen estudios previos basados en datos de las clínicas de Pre-grado, ni del Postgrado de Ortodoncia de la Facultad de Odontología de la Universidad de San Carlos de Guatemala, sobre alteraciones de posición de piezas dentales, específicamente transposición y caninos incluidos, por lo que el presente estudio proporciona datos de frecuencia real en determinada población de estudio.

Se revisaron minuciosamente los expedientes clínicos, la historia odontológica anterior y se evaluó la radiografía panorámica de cada paciente, observando, si existe alguna de las siguientes anomalías del desarrollo de posición, ya sea transposición o caninos incluidos. Al existir alguna anomalía de posición dentaria, transposición o canino(s) incluido(s) se registró en la boleta que se elaboró específicamente para la recolección de datos.

En este estudio se confirmó que en la población guatemalteca que ingresa a las clínica de postgrado de Ortodoncia de la Facultad de Odontología de la Universidad de San Carlos de

Guatemala en el periodo del 2010 al 2012 fue poco común encontrar transposiciones dentarias, presentándose solo en el 4.8%, correspondiente a 12 pacientes de 250 expedientes clínicos revisados; y para caninos incluidos corresponde el 14.80%.

De las transposiciones registradas se encontró que éstas se presentan entre las edades de 16 a 20 años, con mayor frecuencia en el maxilar superior (91.67%), de forma unilateral (83.33%), relacionada con el primer premolar (50%) y en mujeres (66.67%)

Esta investigación reveló que el 94.59% de los caninos incluidos se presentan en el maxilar superior, el 13.51% en ambas arcadas, el 29.72% de forma bilateral, presentándose con mayor frecuencia en mujeres (59.46%), esta anomalía del desarrollo se observó en pacientes menores de 20 años en el rango de edad comprendido de 11 a 15 años.

II. INTRODUCCIÓN

El odontólogo juega un papel importante en la detección de toda anomalía que afecte o que se presente en el aparato estomatognático y debe estar preparado para identificar cuando el órgano dentario tenga una guía de erupción adecuada o inadecuada.

La transposición dental, es una rara anomalía del desarrollo, consistente en el intercambio de posición de dos dientes adyacentes.(31) El diagnóstico para el tratamiento de las transposiciones dentales necesita de una atención especial, al igual para los caninos incluidos, que luego de un proceso diagnóstico para definición del tipo de transposición, o de dientes incluidos se procede elaborar un plan de tratamiento adecuado a la anomalía, pues un simple descuido o falta de información en esta fase, podrá causar daños estéticos, en función o fonación y potencialmente irreversibles a la salud del paciente.

Por lo tanto, hay que valorar la erupción dental, por medio de la evaluación tanto radiográfica como clínica. Las anomalías dentales son malformaciones congénitas de los tejidos del diente que se dan por falta o por aumento en el desarrollo de éstos, ellas pueden ser de forma, número, tamaño, de estructura, de posición, incluso pueden provocar retraso en el cambio de los dientes deciduos a los permanentes y, en algunas ocasiones, falta de desarrollo de los maxilares, de estas anomalías en este trabajo se hará referencia a las relacionadas con las de posición de los dientes, específicamente transposición y caninos incluidos. La mayoría de las deformaciones dentales pueden comenzarse a formar entre la sexta y octava semanas de vida intrauterina debido a que en este período se produce la transformación de estructuras embrionarias. (19, 24, 32)

El presente trabajo buscó revisar y determinar la frecuencia de las anomalías de posición, transposiciones, sus tipos y, caninos incluidos, en relación a la pieza más implicada, edad, sexo y a la arcada en que se presenten, en los pacientes atendidos e ingresados en la clínica del Postgrado de Ortodoncia de la Facultad de Odontología, de la Universidad de San Carlos de Guatemala en el período 2010 al 2012, mediante el diagnóstico de la historia odontológica y radiografías panorámicas.

III. ANTECEDENTES

Las anomalías dentales son todas aquellas alteraciones en el desarrollo y crecimiento del órgano dentario, que trae modificaciones, una variedad de desviaciones de la normalidad que pueden ocurrir como consecuencia de diversos factores: sistémicos, ambientales, locales, hereditarios, patológicos, nutricionales, traumáticos y por evoluciones de la especie humana, en los cuales se ve afectada la forma de los dientes, el número, el tamaño, la disposición y el grado de desarrollo. (6)

Las anomalías dentales varían mucho en frecuencia, como lo demuestran estudios previos, por lo que es importante saber cómo este fenómeno puede afectar el tratamiento de los pacientes. (4)

La odontogenia es el estudio del desarrollo de las piezas dentarias, ocurre entre la sexta y séptima semanas de gestación, cuando se da la proliferación del epitelio bucal. El resultado de este proceso es la formación de una banda de células en forma de herradura, rodeada por el ectomesénquima derivado de la cresta neural de los arcos mandibular y maxilar. Poco después la etapa de gemación se encarga de formar 10 estructuras que inician el desarrollo dental, ya que éstas anticipan los 10 dientes deciduos.

Posteriormente en la etapa de coronilla se reconoce el órgano del esmalte, el cual presenta una concavidad, donde está llena de células agrupadas, llamada papila dental que junto a este órgano forman el germen del diente. De aquí derivan los 20 dientes deciduos, que más adelante los dientes permanentes o secundarios, surgen de extensiones posteriores de las dos láminas dentales. (1)

Transposición dental, rara anomalía del desarrollo, es el intercambio de posición de dos dientes adyacentes. Las transposiciones dentales han sido observadas y documentadas desde mediados del siglo XIX. En 1849, Harris, en la primera edición "A Dictionary of Dental Sciences, Biography, Bibliography and Medical Terminology" ya describía la transposición como una alteración en la posición de los dientes. En un artículo publicado en

1998, en "The Angle Orthodontist", John R. Lukacs describió dos casos prehistóricos de transposición entre canino y primer premolar superior, que datan de la era de Bronce y de Hierro, encontrados en África del Sur. A pesar de que las transposiciones dentales han sido relatadas desde el siglo pasado, se trata aún en esta época de un fenómeno no muy bien documentado en la literatura, pues, la mayoría de las publicaciones describen relatos de casos individuales. (6)

Se ha observado que a través de los años la presencia de transposición dentaria es una anomalía que cada vez se hace un poco más frecuente en la práctica clínica, es por ello que se le debe dar importancia.

Debido a estos problemas de posición dental, el funcionamiento de los dientes y articulaciones mandibulares puede verse afectado. También puede producirse un aspecto poco estético de la dentición.

Para determinar este tipo de anomalías es indispensable un examen clínico y la utilización de radiografías panorámicas o periapicales. El estudio radiográfico se ha utilizado en odontología con múltiples aplicaciones, en el diagnóstico, pronóstico y tratamiento de gran variedad de entidades patológicas. Se convierte en un apoyo para la visualización global de las estructuras anatómicas, comprendidas en el maxilar, la mandíbula, la región dentoalveolar y la región temporomandibular; además, ofrecen alto grado de seguridad frente al mínimo riesgo radiológico para el paciente. (2)

IV. PLANTEAMIENTO DEL PROBLEMA

Esta investigación pretendió determinar: ¿Cuál fue la frecuencia con la que se presentaron las transposiciones y caninos incluidos en pacientes ingresados a la Clínica de Postgrado de Ortodoncia de la Facultad de Odontología de la Universidad de San Carlos de Guatemala?

V. JUSTIFICACIÓN

Es necesaria la comprensión de diversas anomalías del desarrollo que afectan las estructuras dentales, y esto se basa en el conocimiento de su embriología.

Estas alteraciones algunas veces se establecen desde la vida embrionaria por patrones heredados o situaciones externas, y se manifiestan en el proceso de formación o al momento de la erupción dentaria.

Guatemala es un país donde existen pocos datos estadísticos epidemiológicos, sobre cualquier tema relacionado con el aparato estomatológico de la población en general y pocos o ningún estudio de tesis que trate específicamente de anomalías de posición dentaria, por lo que es oportuno realizar un estudio al respecto.

Además no existen estudios previos basados en datos de las clínicas de Pre-grado, ni del Postgrado de Ortodoncia de la Facultad de Odontología de la Universidad de San Carlos de Guatemala, sobre alteraciones de posición de piezas dentales, específicamente transposición y caninos incluidos, por lo que el presente estudio nos proporcionará datos de frecuencia real en determinada población estudio y de Guatemala.

Este tipo de estudio ayudará a realizar un diagnóstico oportuno, a edad temprana, evitando así secuelas mayores, favoreciendo el pronóstico y el plan de tratamiento de cada uno de los pacientes. Estas afecciones podrían representar un problema, tanto funcional como estético para los pacientes que lo padecen, siendo necesario que el odontólogo general, como el especialista tengan el conocimiento básico sobre dichas alteraciones, para poder actuar de forma adecuada en el momento oportuno.

VI. MARCO TEÓRICO

1. DESARROLLO DENTAL EMBRIONARIO (ODONTOGÉNESIS)

La odontogénesis tiene 4 etapas fundamentales:

1. Lámina dentaria
2. Yema o botón
3. Casquete
4. Campana. (24)

La odontomorfogénesis explica cómo se origina la forma de un determinado diente; consta de las siguientes etapas:

- a. Formación de la corona
- b. Formación de la raíz
- c. Formación del periodonto (ligamento y encía). (32)

ODONTOGÉNESIS

ETAPA DE LÁMINA Y YEMA DENTARIA

El ectomesénquima consiste en células ubicadas entre el tubo neural y el ectodermo, provienen del ectodermo y hacen un viaje hacia la parte anterior y se instalan en el mesénquima. El ectomesénquima es mesénquima que viene de la zona occipital, por debajo del epitelio, que se instala en los maxilares y prolifera, se origina más tardíamente que el otro mesénquima y se encuentra relacionado con la formación del tubo neural.

Las células del ectomesénquima ejercen un fenómeno inductor (citoquinas) sobre el epitelio vecino, frente al cual el epitelio responde proliferando, pasando a formar dos profundizaciones:

- Lámina vestibular: da origen a labio, reborde alveolar y vestíbulo.
- Lámina dentaria. Las células del centro se necrosan y terminan formando el surco vestibular.

La lámina es una cinta con forma de U vuelta hacia atrás; hay una en cada maxilar. Aparece en la 6ª semana.

Las células de la lámina dentaria ejercen una inducción sobre el mesénquima, el mesénquima prolifera y se condensa, lo que corresponde a la etapa de botón o yema dentaria. Estas yemas aparecen sólo en algunos puntos, 5 por cada hemiarcada. Frente a cada botón o yema el mesénquima se condensa. (6, 32)

Los botones o yemas tienen un momento de aparición:

Incisivos inferiores	7ª semana
Incisivos superiores y canino	8ª semana
Primer molar temporal:	8ª y 9ª semana
Segundo molar temporal:	10ª y 11ª semana.

Las piezas permanentes se generan de la misma lámina dentaria. En la etapa de campana de los temporales, antes de que la lámina dentaria se desintegre, emite un sector de epitelio llamado estría de reemplazo de la lámina, donde nuevamente aparecerá un botón o yema para los dientes de reemplazo. Para los incisivos centrales se forma en el 5º mes de vida intrauterina; para el segundo premolar, al 10º mes de vida. Esta es la última estría de reemplazo. (6)

En la lámina dentaria se distinguen 4 etapas:

- Período de formación: 6ª semana
- Etapa funcional: que se inicia en la 7ª semana, donde se generan los dientes temporales y los de reemplazo
- Etapa de prolongación distal: va desde el primer año hasta los 5 años, en la que prolifera hacia distal, hacia los sectores donde se generan los molares definitivos. El

primer molar aparece al año de edad; para el tercer molar aparece entre el 4° y 5° año. En este sentido equivalen a un diente temporal, pero no tienen estrías de reemplazo.

- Etapa de desintegración final: es un fenómeno continuo, en un sector anterior, por ejemplo, se desintegra cuando ya ha aparecido la yema del diente permanente. Por lo que se va desintegrando de mesial hacia distal. (6, 32)

ETAPA DE CASQUETE

Es igual en un diente temporal, de recambio o molar permanente. El epitelio adopta una forma con una concavidad central. A este componente epitelial que va a generar esmalte se le conoce como órgano del esmalte.

En él se distinguen 2 sectores del epitelio:

- Epitelio interno del órgano del esmalte: correspondiente a la concavidad.
- Epitelio externo.

El mesénquima se llama en esta etapa papila dental, de donde se genera la pulpa y la dentina. (6)

ETAPA DE CAMPANA

La lámina dentaria puede estar muy reducida desintegrándose; el casquete ha cambiado y tiene ahora 3 componentes:

- Órgano del esmalte: Posee una forma acampanada con un sector convexo externo y cóncavo interno. Las células epiteliales cambian de forma. El resto de las células epiteliales mantiene pocas uniones, lo que genera un tejido laxo, con una forma celular estrellada, entre las células hay líquido, por lo que a este sector se le denomina retículo estrellado.
- La papila dental está más evolucionada y dentro de la cavidad.
- Alrededor de la campana se organiza el mesénquima, se condensa y se hace bastante fibroso y vascularizado, estructura conocida como saco dentario. De este se va a formar el cemento, el ligamento periodontal y la pared alveolar. (19, 24, 32)

ODONTOMORFOGÉNESIS

FORMACIÓN DE LA CORONA

El epitelio interno del órgano del esmalte está formado por células cilíndricas. Estas células tienen 3 características:

1. Capacidad de proliferar y dividirse
2. Condición de poder actuar sobre las células vecinas (inductoras), sobre las células del mesénquima de la papila dentaria
3. Son células secretoras.

El efecto inductor mediado por citoquinas hace que las células de la papila dentaria se diferencien a **odontoblastos**. Los odontoblastos tienen por función secretar la malla orgánica de colágeno y mineralizarla, de tal forma que comienzan a secretar elementos fibrilares y amorfos, comenzando a desplazarse, con lo que dejan una prolongación y uniéndose, dejando atrás un poco de dentina, iniciando así la formación de la dentina.

Primero se forma toda la dentina coronaria y todo el esmalte que la cubre; solo cuando ha terminado la formación de la corona se pasa a la segunda etapa iniciándose la formación de la raíz. (6, 24)

Esta primera capa aparecerá en diferentes lugares de acuerdo al diente que se está formando. El mesénquima es el que determina que un órgano en campana se forme en un determinado diente, porque esas células ya tienen la información genética para la forma de un tipo de diente. Lo que gobierna la forma del diente es la papila dentaria. El órgano en campana en un comienzo es común para todos los dientes, pero para un premolar, por ejemplo, tiene 2 plegamientos (inducido por mesénquima), dentro de las cuales se va a formar dentina.

Cuando el epitelio ejerce su efecto inductor las células se llaman **preameloblastos**.

Las células epiteliales reciben metabolitos desde la papila dentaria. Pero cuando se forma una capa de dentina y los odontoblastos hacen uniones ocluyentes, ese aporte metabólico se elimina; por lo que ahora los metabolitos deben atravesar el epitelio externo, el estrellado, y el intermedio al epitelio interno. Esto hace que cambie la posición tanto del núcleo como de los organoides de síntesis, por lo que ahora son células alargadas, con una punta y el núcleo hacia afuera, en este momento se llaman **ameloblastos** y la punta se le denomina proceso de Tomes. (6, 24, 32).

En lugar de células del epitelio interno, ahora se tiene ameloblastos, los que empiezan a depositar la matriz orgánica del esmalte. Los odontoblastos y ameloblastos se están alejando unos de otros. Esto permite explicar la formación de líneas incrementales, tanto en la dentina como en el esmalte. Si se forma primero dentina en un punto y otro poco de esmalte, el resto de las células no se ha diferenciado todavía. Cuando la diferenciación celular llega a las últimas células del epitelio externo, se ha formado la corona del diente completa, porque ya no hay más efecto inductor, y sin dentina no se forma esmalte. (32)

FORMACIÓN DE LA RAIZ

El estrato intermedio, retículo estrellado y epitelio externo se van reduciendo en grosor. Cuando se termina de formar el esmalte hay células cúbicas unidas al estrato intermedio, el retículo estrellado casi ha desaparecido y junto con el epitelio externo forman el epitelio reducido del órgano del esmalte, de las tres capacidades que poseía solo queda la de secretar una película orgánica; estas células se unen por hemidesmosomas.

En el extremo del epitelio reducido del órgano del esmalte hay un giro en la unión del epitelio externo e interno, en ese lugar se encuentra la vaina epitelial radicular de Hertwig, estructura que rodea todo el borde coronario.

Estas células han perdido la capacidad de diferenciarse a ameloblastos. Estas células mantienen la capacidad de proliferar e inducir, pero han perdido la capacidad de secretar. Por eso forman dentina, porque su capacidad inductora hace que células de la papila se

diferencien a odontoblastos y formen dentina bajo el límite del esmalte, esta es la dentina de la raíz.

Ahora el diente va subiendo para erupcionar, las células de la vaina van proliferando, y el epitelio entre la vaina y el esmalte se empieza a desintegrar. Por fuera están las células del saco dentario, que al contacto con la dentina se diferencian a cementoblastos.

La formación de la raíz se termina cuando las células de la vaina dejan de inducir, lo que viene determinado en el código genético.

La vaina epitelial radicular de Hertwig es la encargada de modelar la forma de la raíz y su número de acuerdo a la pieza dentaria. Esta vaina se curva hacia adentro, estructura que se conoce como diafragma epitelial. De acuerdo a la forma de este diafragma, dada por la proliferación de las células, será la forma que tenga la raíz. Si el diafragma, visto desde abajo, tiene forma circular con dos salientes que se acercan, la raíz tendrá dos canales; si estas salientes se encuentran y funden, dará origen la vaina a dos raíces, etc.

Al final de la formación de la raíz la vaina se desintegra y desaparece. Pueden quedar restos de epitelio en el ligamento periodontal (hacia apical), conocidos como restos epiteliales de Malassez. Si la vaina pierde un grupo de células se forma un conducto aberrante o accesorio, donde la papila se diferencia a pulpa. (24, 32)

AMELOGÉNESIS

Los ameloblastos se acercan al epitelio externo, las cuatro capas se fusionan y forman el epitelio reducido del órgano del esmalte.

En este proceso se pueden distinguir dos etapas.

- Mineralización parcial: al migrar, los ameloblastos van depositando enamelinas y amelogeninas (en una proporción de 1:19); inmediatamente se organizan cristales, pero en una cantidad entre 25-30% de mineral.
- Maduración: cuando el ameloblasto llega al final, se reduce a una célula cúbica, se adhiere a las otras capas y se reabsorben todas las amelogeninas, siendo reemplazadas por mineral, produciéndose así la mineralización completa. (Este proceso se realiza por sectores).

Ciclo vital del ameloblasto

- **Morfogenética:** Antes de ser ameloblasto, el epitelio interno que pasa a preameloblasto y ameloblasto participa en la formación del diente, ya que el número de células que prolifera determina la forma y el tamaño de la corona.
- **Inductora:** como preameloblasto tiene acción inductora sobre células de la papila, las que se diferencian a odontoblastos.
- **Formativa:** como ameloblastos sintetizan los componentes orgánicos del esmalte y contribuyen a su mineralización.
- **De maduración:** cuando se forma el espesor del esmalte, se reduce la altura del ameloblasto y contribuye a la fase de maduración del esmalte.
- **Protectora:** el epitelio reducido cubre totalmente la corona, incluso con hemidesmosomas que se establecen con la superficie de esmalte; mientras el diente se está moviendo para erupcionar está protegido por esta capa, que lo aísla del ambiente vecino (no es una protección física), si se rompe entra en contacto con el saco, llegando a formarse cemento sobre el esmalte.
- **Desmolítica:** para que la corona pueda seguir avanzando el tejido conjuntivo debe destruirse; la lisis de colágeno y otros elementos, incluso de tejido óseo, a través de acción enzimática, es importante para la erupción. (6, 24, 32)

DENTINOGENESIS

Los odontoblastos se alargan y se polarizan (con el núcleo hacia la papila y los organelos hacia el esmalte); en esta primera etapa no están unidos y como no hay espacio detrás de

ellos (hacia el esmalte), la sustancia orgánica se deposita entre ellos, formando la capa del manto, perpendicular a la superficie del diente. Se observan las fibras de Von Korff (elementos orgánicos ubicados en línea, pero que en esta etapa no son fibras). En la dentina circumpulpar los odontoblastos van dejando la prolongación odontoblástica y estableciendo uniones intercelulares. Así se deposita la malla orgánica que es fibrosa, además hay sustancia amorfa que luego se mineraliza. La forma de mineralización es distinta a lo que ocurre con el esmalte. Aquí la malla se va mineralizando por núcleos específicos. (6, 24, 32)

CEMENTOGÉNESIS

Al desintegrarse la vaina, células mesenquimáticas del saco, al entrar en contacto con la dentina se diferencian a cementoblastos. Estas células son semejantes en su acción a los odontoblastos, fibroblastos y osteoblastos, ya que sintetizan fibras colágeno orientándolas paralelas a la dentina (fibras intrínsecas), además forman fascículos de orientación perpendicular al límite entre el cemento y la dentina.

La mineralización ocurre en un frente parejo. Así se forma un espesor de cemento adherido a la dentina, del cual asoman fibras de Sharpey, las que se completan con fibroblastos del saco y con osteoblastos que generan fibras desde el hueso. De esta manera se constituye el ligamento periodontal. El tropocolágeno polimeriza en forma lineal, por eso no hay problema que se unan estas fibras de distintos orígenes.

Adherido a la dentina hay cemento acelular. Al erupcionar, el diente está sometido a cargas de distintas direcciones y magnitudes, por lo que los cementoblastos forman más cemento. Si la formación es lenta, se formará cemento acelular, pero si se sintetiza muy rápido, será cemento celular. Por eso hay más cemento celular a nivel radicular, porque allí las cargas generan más cambios. (6, 24, 32)

ORIGEN DEL EPITELIO DE FIJACIÓN

La encía libre hacia el diente posee dos sectores: epitelio del surco y el epitelio de inserción.

El epitelio de inserción se forma inmediatamente cuando el diente erupciona, de tal forma que nunca se pierde un sello alrededor de la pieza dentaria. El epitelio reducido degrada al epitelio bucal. Al asomar la corona, el epitelio reducido se rompe, pero no queda una abertura hacia el organismo, pues la parte interna está aislada por el epitelio bucal y el resto del epitelio reducido. Cuando la corona ha erupcionado completamente, queda un poco de epitelio reducido, que forma el epitelio del surco y el de fijación (por eso en una primera etapa la fijación está solo en la corona). En pocos años el epitelio bucal irá reemplazando al epitelio reducido. (19, 24, 32)

CRONOLOGÍA DE LA ERUPCIÓN DENTARIA

La erupción dental, resultado de la acción simultánea de distintos fenómenos tales como: la calcificación de los dientes desde la vida intrauterina, la reabsorción de las raíces de los dientes temporales, la proliferación celular y la aposición ósea alveolar; constituye un proceso fisiológico que participa directamente en el desarrollo del aparato estomatognático.

Para que se produzca una erupción dentaria "normal", es necesario que exista un desarrollo y crecimiento armonioso de las partes involucradas.

El patrón normal de erupción dental es variable tanto en la dentición temporal como en la permanente.

Según Braskar (7), la cronología no se produce de una manera exacta puesto que es modificada por factores diversos, tales como la herencia, el sexo, el desarrollo esquelético, la edad radicular, la edad cronológica, los factores ambientales, las extracciones prematuras de dientes primarios, la raza, el sexo, los condicionantes socioeconómicos y otros.

Hoy día diferentes estudios y autores coinciden que una serie de factores tales como sexo, raza, herencia, nivel socioeconómico y algunos factores de desarrollo intrauterino y postnatal, puede influenciar la secuencia y el tiempo de erupción. (Figura 1 y 2). (4, 19, 24,32)

Figura 1 y 2. ERUPCIÓN DE DIENTES PRIMARIOS Y PERMANENTES

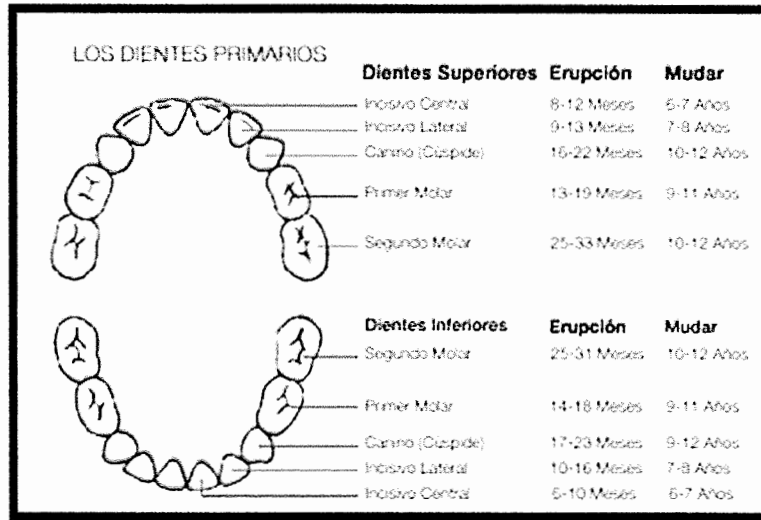


Figura 1. Erupción y expoliación de dientes primarios.

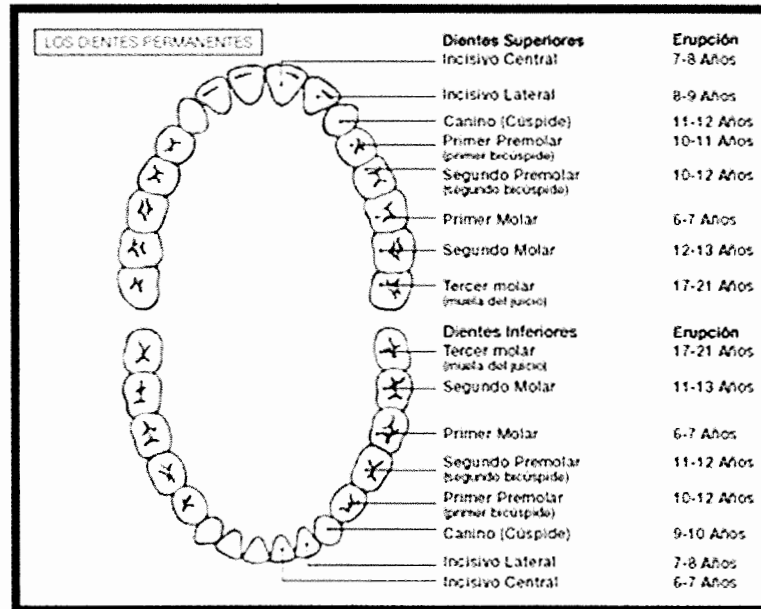


Figura 2. Erupción y expoliación de dientes permanentes. (32)

ANOMALÍAS DE DESARROLLO DENTARIO

Las anomalías dentarias son todos aquellos trastornos en el desarrollo y crecimiento del órgano dentario que trae como consecuencia una *modificación* en el volumen, forma, número, posición, erupción y /o estructura dentaria. (6, 24, 32).

Las anomalías de desarrollo dental se clasifican en:

- a) De tamaño de los dientes
- b) De forma de los dientes
- c) De número de dientes
- d) De erupción dentaria
- e) De posición dentaria
- f) De estructuras dentarias.

Consideraciones: En las anomalías dentarias la causa, actúa durante las etapas de formación dentaria:

- a) proliferación
- b) histodiferenciación
- c) morfodiferenciación
- d) erupción dentaria.

Cuanto más temprana, intensa y persistente actúa la causa más grave es la anomalía. Pueden ser más frecuentes en dientes temporarios o permanentes, superiores o inferiores, aislados o en grupos, asociarse o no a síndromes o enfermedades.

La mayoría de ellas se originan entre la 6ta y 8va semana de vida intrauterina. (6, 24, 32)

ANOMALÍAS DE POSICIÓN DENTARIA

ERUPCIÓN ECTÓPICA

Son los dientes que se desarrollan fuera de su posición normal.

Graber dice, que erupción ectópica es una forma de erupción anormal. En su forma más frecuente, el diente permanece en erupción a través del hueso alveolar, provoca reabsorción en un diente deciduo o permanente contiguo, y no del diente que reemplazará. (12)

Las piezas dentales que más comúnmente se encuentran en ectopia son el primer molar permanente superior, y el canino superior, seguidos por el canino inferior, el segundo premolar superior, otros premolares y los incisivos laterales superiores.

La erupción ectópica pone al diente fuera del sitio, parcial o totalmente. (14)

Puede considerarse la erupción ectópica como una manifestación de deficiencia de longitud marcada; constituye una buena clave para la extracción posterior de unidades dentarias. La erupción ectópica se produce al perderse prematuramente un diente primario o si está bloqueada la erupción del diente permanente subyacente.

La transposición dentaria es una muy rara forma de ectopia. (6, 12, 24, 32)

TRANSPOSICIÓN DENTARIA

Es una rara anomalía del desarrollo, la cual consiste en el intercambio de posición de dos dientes adyacentes. (2, 31)

López menciona, que esta condición consiste en que las piezas dentarias ocupan una posición que normalmente corresponde a otras piezas en la arcada dentaria. (18)

Según Macorra y Bascones consiste en un intercambio de posición con otro diente, quedando ambos más o menos alineados. (19)

Según Rakosi es un intercambio genético entre dos dientes vecinos de la arcada dentaria.

Papadopoulos et al., dice que es el intercambio de posición de 2 dientes adyacentes, o el desarrollo o la erupción de un diente en una posición normalmente ocupada por un adyacente diente. (23)

Esta anomalía dental se divide en dos tipos, pudiendo ser incompleta o completa.

Transposición incompleta: los dientes poseen coronas transpuestas y los ápices radiculares en sus posiciones de origen.

Transposición completa: los dientes poseen los ápices y las coronas completamente transpuestos, tornándose paralelos. (23)

Las transposiciones dentales han sido observadas y documentadas desde mediados del siglo XIX. En 1849, Harris, en la primera edición de A Dictionary of Dental Sciences, Biography, Bibliography and Medical Terminology ya describía la transposición como una alteración en la posición de los dientes. En un artículo publicado en 1998, en The Angle Orthodontist, John R. Lukacs describió dos casos prehistóricos de transposición entre canino y primer premolar superior, datados en la Era de Bronce y de Hierro encontrados en África del Sur. A pesar de que las transposiciones dentales han sido relatadas desde el siglo pasado, se trata aún de un fenómeno no muy bien documentado en la literatura, pues la mayoría de las publicaciones describen relatos de casos individuales.

La etiología de la transposición dental aún no está totalmente aclarada, pudiendo ocurrir en el periodo inicial de formación de los dientes involucrados o vincularse a la migración del diente ectópico durante su erupción.

Pueden ser considerados factores importantes para la presencia de transposición, quistes radiculares, factores hereditarios y traumas.

En su revisión extensa Shapira y Kuffinec listan las siguientes causas: brote intercambio de dientes, migración de la erupción del canino, caninos deciduos retenidos, enfermedad de los huesos y trauma de los dientes deciduos en casos donde hay dilaceración de la raíz del incisivo permanente, y éste es encontrado adyacente al diente en transposición. (31)

Las raíces de los caninos primarios retenidos pueden desviar a los caninos permanentes a transposiciones dentarias o posibles inclusiones, existiendo influencias genéticas en el

orden de erupción de los dientes y en su posición eruptiva, pero no se ha logrado establecer si ocurre un patrón hereditario. (18, 20)

Otra teoría, sugiere que la retención del canino deciduo es la causa primaria de desplazamiento y migración del canino permanente de su patrón de erupción normal. (31)

Diagnóstico de transposición dentaria

El diagnóstico consta de dos etapas:

1. Identificación
2. Clasificación de la transposición: Completa o incompleta.

Si las incompletas se dejan sin tratar pueden pasar a completas o casi completas.

Shapira y Burnett, mencionan que puede ser una transposición unilateral y bilateral. (2, 20, 23, 31)

Transposición unilateral ha sido reportada más frecuentemente que la transposición bilateral. (31)

El diagnóstico para el tratamiento de las transposiciones dentales se debe realizar con especial atención, principalmente en casos en que no se tiene certeza si la transposición es completa.

Según Shapira, las transposiciones aparecen en individuos del sexo femenino con una frecuencia de un 60% más que el sexo masculino; con mayor incidencia en el maxilar superior y puede ser encontrada bilateralmente, siendo más común la forma unilateral (88%), en una proporción de doce a una. Estudios realizados estiman que solamente del 15 a 30% de todas las transposiciones dentales ocurren en la mandíbula, o sea, una prevalencia de 0.03%. Y se observa más frecuencia de transposición en el lado izquierdo (58%) que el

lado derecho. Este predominio del lado afectado sugiere que ciertos factores locales pueden desempeñar un papel importante en estas anomalías dentales. (2,31)

La transposición puede ser unilateral o bilateral, se produce tanto en el maxilar como en la mandíbula, afecta a ambos sexos, y la mayoría implica un canino. (2,20)

En casos de aparición de transposición bilateral han sido idénticas para los dos lados, es decir, si en el lado derecho la transposición se da entre el canino y el primer premolar, de igual forma se presentara en el lado izquierdo, entre canino y primer premolar; excepto en un informe de un paciente varón del estudio que realizó Papadopoulos, Chatzoudi y Karagiannis en el que en ambos lados la transposición se dio entre diferentes dientes. (23)

Las transposiciones pueden, según algunos autores, afectar a ambos sexos por igual, mientras que otros informaron que son más frecuentes en las mujeres. (5)

La mayor incidencia de las piezas más afectadas son los caninos superiores como inferiores, los cuales pueden ocupar el lugar del incisivo lateral o de los premolares, y frecuentemente la transposición es encontrada entre canino y primer premolar superior. (2,4,12,18,20, 23, 31)

En un estudio realizado con 201 participantes, fueron detectados cinco tipos de transposiciones dentales en el arco superior:

1. Canino y primer premolar (71%)
2. Canino e incisivo lateral (20%)
3. Canino y primer molar permanente
4. Canino, lateral e incisivo central
5. Canino e incisivo central.

Estos tres últimos tipo equivalen a 9% del resto de la muestra. (5)

De acuerdo con los resultados del estudio que realizaron Papadopoulos, et al., la transposición dental unilateral es más frecuente que la bilateral. Esto podría atribuirse a que los cuerpos humanos y las caras no son simétricas. Esta ligera asimetría que también podría

afectar a la longitud de los arcos dentales entre las 2 partes podría, en casos graves, provocar la transposición dentaria.

Posteriormente indicaron, que aunque hay una base hereditaria en el genoma humano para la transposición dentaria (evidencia de esto es la ocurrencia o asimetría bilateral de transposición), la expresión de este genoma generalmente sigue la misma regla de asimetría para todo el cuerpo.

Además, factores locales específicos y unilaterales, tales como alteraciones mecánicas de la trayectoria normal de erupción de los dientes permanentes también puede conducir a la expresión unilateral del genoma, mientras que la extracción prematura de los dientes deciduos también puede crear una falta de armonía del desarrollo en el arco dental del diente y tal vez también transposición. Parece que hay cierto predominio del maxilar que de la mandíbula en la transposición dentaria. La alta densidad de hueso en la mandíbula podría dificultar una transposición dentaria, lo que justifica la mayor incidencia de aparición maxilar. La transposición dentaria más común en la mandíbula es entre los caninos y los incisivos laterales, donde el hueso es más poroso que en la zona posterior. En contraste, en el maxilar donde la menor densidad del hueso, aumenta la incidencia de transposición dentaria y los diversos tipos de transposición (por ejemplo, entre caninos y primeros premolares, caninos e incisivos laterales, o incisivos centrales y laterales). (23)

Para diagnosticar transposición dental es importante concentrarse en un excelente estudio radiográfico y en un minucioso examen clínico, para que ningún dato se pierda dentro de la fase de diagnóstico.

Para este diagnóstico minucioso, se debe tomar radiografías respecto a:

- Posición en relación a la arcada, en los tres planos del espacio.
- Relación con los dientes vecinos y estructuras anatómicas importantes.
- Orientación y situación de la corona y ápice

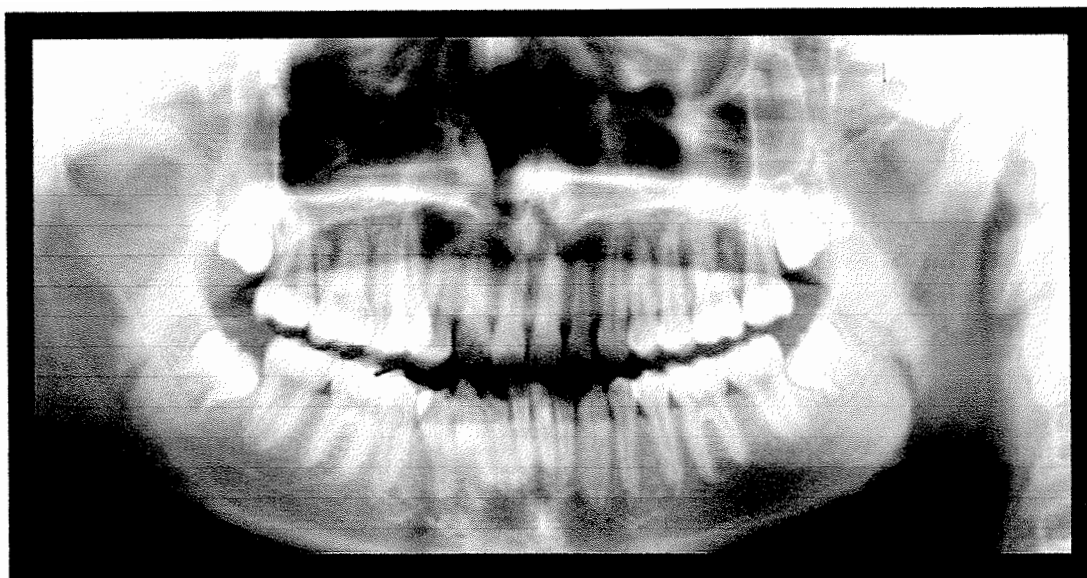


Figura 3. Radiografía panorámica de transposición dentaria maxilar unilateral, de un canino traspuesto con un primer premolar superior derecho. (20)

Transposiciones de caninos y primeros premolares maxilares

Es la transposición más común en la dentición humana. Hay evidencia muy fuerte de influencias genéticas, existe una alteración en el orden de los dientes y en su posición eruptiva.

Se encontró que el 25% de los casos era bilateral. Y más común en mujeres que en hombre y en el lado izquierdo respectivamente. En el 49% de casos existió agenesia y/o incisivos laterales en clavija. (35)

Características especiales de este tipo de transposición:

- Caninos deciduos retenidos
- El canino permanente, el cual está posicionado entre el primer y segundo premolar, es usualmente bloqueado por bucal y frecuentemente es rotado mesiolabialmente.

- La transposición del primer premolar es casi siempre rotado mediodistalmente a 90° que este es bloqueado palatinamente.
- Se presenta apiñamiento transicional en el área de la transposición especialmente cuando los caninos deciduos han sido retenidos. (31)

Varios factores deben ser tomados en consideración cuando sustituye un premolar aun incisivo lateral. Los primeros premolares maxilares con dos raíces ampliamente divergentes podrían presentar problemas periodontales y / o estética. Si la raíz bucal se encuentra demasiado corrida hacia vestibular, una dehiscencia de los alvéolos labiales puede ocurrir. Además, una raíz bucal prominente podría ser estéticamente desagradables en el paciente con una línea de sonrisa alta. (20)

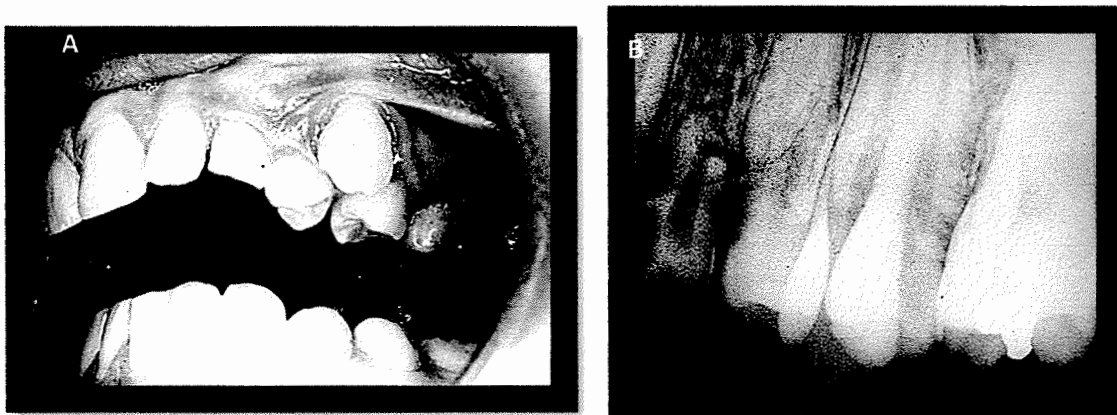


Figura 4A-4B. A. Fotografía intrabucal que evidencia la transposición dentaria del primer premolar superior izquierdo a la posición del canino. B. Radiografía periapical que demuestra la transposición completa entre los dientes 2.3 y 2.4. (31)

Transposiciones entre incisivos laterales y caninos

Los incisivos laterales pueden erupcionar por distal de las coronas de los caninos inferiores. Es muy importante examinar la situación de las raíces de estos dientes. Lo usual es que la raíz del incisivo lateral se encuentre por mesial de la raíz y de la corona del canino, antes de la erupción del canino inferior. Tras la erupción del canino es más favorable dejar el incisivo lateral por distal del canino.

Características especiales de este tipo de transposición:

- Caninos deciduos retenidos.
- Bloqueo labial y rotación frecuente del canino y el incisivo lateral.
- Incisivo lateral reducido de tamaño y segundo premolar ausente.
- Inclusión del canino o incisivo central más frecuente en el lado afectado. (31)

Tratamiento

Entre las anomalías dentarias, la transposición dental se considera la más difícil de tratar clínicamente. (5)

Se debe trazar un plan de tratamiento preciso, en el cual, con una fuerte base científica, serán decididas las extracciones a ser realizadas, la técnica ortodóntica y la mecánica a ser utilizada, determinando la necesidad de tratar la transposición de los dientes o mantenerlos de la forma transpuesta.

Un dato clínico bastante observado es que los dientes, donde apenas las coronas se encuentran transpuestas, al ser sometidos a las fuerzas ortodónticas para retornar a sus posiciones anatómicas poseen un pronóstico bastante favorable. Este dato no se aplica a las transposiciones donde las raíces también se encuentran transpuestas.

Hay varios factores que deben tenerse en cuenta al hacer el plan de tratamiento:

1. Morfología dental. Es de máxima importancia cuando una transposición se debe mantener, ya que la remodelación de los dientes es necesaria para una ilusión de la posición correcta.
2. Consideraciones oclusales. La maloclusión subyacente, morfología funcional, y la posibilidad de obtener una simetría del canino, guiada por el grupo de funcional, influyen en la elección del tratamiento. Si la sustitución del canino con el primer premolar se considera, las raíces del primer premolar superior debe tener una

morfología que permite la rotación necesaria sin generar fenestraciones correspondientes a la raíz bucal.

3. Estética facial. Prognatismo facial es también importante cuando la extracción se considera una alternativa.
4. Fase de desarrollo y la posición de los ápices radiculares. La anchura bucolingual del hueso alveolar a menudo no es suficiente para sostener dos dientes adyacentes que se mueven en direcciones diferentes, especialmente cuando están completamente en erupción. La compresión y la fricción durante la corrección puede causar daños iatrogénicos a los dientes (por ejemplo, la reabsorción radicular) y los tejidos periodontales (por ejemplo, la fisura y la recesión del tejido gingival).
5. Tiempo de tratamiento. El tiempo de tratamiento, ya sea para la corrección o la aceptación debe ser considerado desde un punto de costo-beneficio. (5)

Anomalías asociadas con transposición dentaria

La ocurrencia de las anomalías dentarias están asociadas con problemas en la erupción dentaria. Los estudios realizados por Stafne, Joshi y Bhatt sugieren que esta anomalía puede ser consecuencia de la transposición del esbozo de los dientes durante la odontogénesis o de la migración de un diente lejos de su posición normal de erupción. (20)

Las transposiciones están siempre acompañadas de otras anomalías dentales congénitas como pueden ser hipodoncia, dientes en clavija, incisivos laterales maxilares reducidos, dientes deciduos retenidos, severas rotaciones, supernumerarios y maloclusiones. (23, 31)

Las piezas a menudo afectadas presentan rotación, pero en la mayoría de los casos no constituyen un problema para la oclusión. (18)

Es generalmente aceptado que anomalías congénitas ocurren con mayor frecuencia en niños afectados con labio leporino y paladar hendido. En estos niños la transposición de piezas

dentarias podría estar presente. Además se han observado piezas supernumerarias y piezas ausentes congénitamente.

Una incidencia de 1 a3% fue reportado por canino incluido en el maxilar, en comparación con una prevalencia del 0,135 al 0,51% reportado para canino superior en transposición con el primer premolar. (31)

En la literatura actual, la transposición de dientes se relaciona a menudo con estas características o anomalías. Por ejemplo, se encontró que, cuando se diagnóstica transposición dentaria, el 14,3% de los pacientes también presentan un diente en forma de clavija, 33% tiene al menos un diente congénitamente que falta, 4,8% tiene un diente supernumerario, 14,3% tenían un historial de trauma, el 38,1% tienen dientes temporales retenidos, en el 9,5% han erupcionado los dientes, y el 23,8% tienen dientes dilacerados. (23)

DEFINICIÓN DE TÉRMINOS

Existe confusión sobre cuando llamar a un diente incluido, retenido o impactado, utilizando muchas veces en forma incorrecta estos términos. Las diferentes especialidades de la odontología han hecho definiciones según varios autores y según el país donde estén. Para evitar esto y con fines de esta investigación, siguiendo el criterio del Dr. Bernal Herrera Monteagudo, ex-profesor de la Unidad de Cirugía Oral y Maxilofacial, de grado de la Facultad de Odontología de la Universidad de San Carlos de Guatemala, se definirán así:

Diente retenido: Es aquel que no hace erupción por haber perdido la fuerza de normal para erupcionar, no existiendo ninguna barrera que impida su erupción.

Diente incluido: Es aquel que no hace erupción por existir una barrera que impide su erupción, ya sea esta mucosa, hueso o la interposición de otra pieza dental o alguna patología.

Diente impactado: Es una traducción casi literal del término más usado en inglés para referirse a un diente incluido. (15)

Ya que en esta investigación se utilizó literatura tanto latinoamericana como inglesa se utilizará diente incluido e impactado como sinónimos.

CANINOS INCLUIDOS

Se define como pieza dentaria incluida, a un diente que se mantiene en los tejidos más allá del período de erupción fisiológica y que se encuentra impedido para erupcionar por hueso o dientes adyacentes con su formación radicular completa; y como "no erupcionado" a la pieza dentaria durante el período fisiológico de pre erupción con su formación radicular incompleta. (8, 9, 13, 16, 17, 18, 19, 21, 22, 25, 26,30, 34, 34)

Consideramos una pieza dental como "incluida" cuando se encuentra intra-ósea, con su saco de epitelio conjuntivo íntegro y sin comunicación con la cavidad oral, habitualmente será el canino palatino.

A diferencia de una pieza "retenida" que ya rompió su saco pericoronario, pero no alcanzó la oclusión con su antagonista, es el caso más habitual del canino por vestibular.

Según Raspall, (1994), dice que se considera un "diente retenido" cuando su superficie oclusal se encuentra al menos a 1mm del nivel oclusal de los otros dientes, a una edad en la que el diente debería estar en oclusión, y un "diente está incluido", sí, además, se encuentra dentro del hueso maxilar, rodeado por un saco pericoronario intacto.(25)

Sunjay, et al, informan que además de los terceros molares, los caninos superiores son los más propensos a permanecer no erupcionados o incluidos, también son los dientes que comúnmente requieren de exposición quirúrgica y de ortodoncia.

La frecuencia de caninos incluidos es significativamente mayor en el maxilar superior que en la mandíbula, la mayoría de caninos superiores incluidos están por palatino que por bucal. (32)

Los pacientes con esta entidad asisten a consulta por impedimentos o defectos estético-faciales, debido a espacios y caninos superiores sin erupcionar, ceceo leve, por lo que su interacción social ha sido reducida. (32)

FORMACIÓN DEL CANINO

La formación del canino superior comienza a los cuatro o cinco meses de edad y el esmalte se forma en su totalidad entre los seis y siete años, erupciona en promedio a los 11.6 años y su raíz queda formada totalmente a los 13.6 años de edad.

El canino inferior tiene una formación muy semejante, su erupción se realiza a los 10.6 años de edad y su raíz queda formada completamente a los 13 años. Los dientes emergen a la cavidad bucal una vez que se forman las $\frac{3}{4}$ partes de sus raíces, cuando el diente alcanza el nivel de oclusión, toma de dos a tres años para que se formen completamente las raíces. (9,10)

Sunjay, et al, indican que los caninos superiores tienen el mayor período de desarrollo, la zona más profunda del desarrollo y el camino más difícil de erupción de toda la dentadura. (32)

PATOGENIA

El problema de la inclusión de dientes es ante todo de índole mecánica. El diente está destinado a hacer su erupción normal junto con sus congéneres, encuentra un obstáculo que impide su normal aparición en la arcada.

Se pueden clasificar las razones por las cuales no hacen erupción, de la siguiente manera:

- ❖ **Razones embriológicas:** La ubicación especial de un gran germen dentario en un sitio muy alejado de erupción normal.

El germen dentario puede estar en su sitio, pero en una angulación tal, que al calcificarse el diente y empezar su erupción, la corona toma contacto con el diente vecino. Este contacto constituye una verdadera fijación del diente en erupción en posición viciosa.

Según Radash, los factores etiológicos de las inclusiones son exclusivamente de carácter embriológico; la inclusión se produce por trastornos de las relaciones afines que normalmente existen entre el folículo dentario y la cresta alveolar, durante las diversas fases de su evolución. Los cambios de evolución que sufren estas estructuras se producen como consecuencia de alteraciones en la formación del tejidos óseo y que hace desplazar al folículo dentario. (26, 35)

- ❖ **Obstáculos mecánicos:** Que pueden interponerse en la erupción normal, como por ejemplo el diente que le antecede no se ha exfoliado, se ha anquilosado, presencia de encía hiperqueratinizada y gruesa, un diente adyacente, el primer premolar se ha traspuesto, entre otros. (35)

- ❖ **Falta de espacio:** el germen del tercer molar inferior debe desarrollarse entre una pared inextensible (cara distal del 2do molar) y la rama del maxilar. El canino superior tiene su germen ubicado en lo más elevado de la fosa canina; una vez completada su calcificación y, en los maxilares de reducida dimensión, no tiene lugar para ir a ocupar su sitio normal en la arcada. Se lo impiden el incisivo lateral y el premolar que ya han erupcionado.

Hueso con una condensación tal que no puede ser vencido en el trabajo de erupción.

Un impedimento que se opone a la normal erupción, puede ser: un órgano dentario, dientes vecinos, que por extracción prematura del temporario han acercado sus coronas, constituyendo un obstáculo mecánico a la erupción del permanente.

Elementos patológicos pueden oponerse a la normal erupción dentaria: dientes supernumerarios, tumores odontogénicos, entre otros.

- ❖ **Causas generales:** todas las enfermedades generales en directa relación con las glándulas endocrinas pueden ocasionar trastornos en la erupción dentaria, retención y ausencia de dientes. También la fibromatosis congénita, disostosis cleidocraneal, raquitismo, hipotiroidismo, síndrome de Gardner, displasia ectodérmica anhidrítica.

- ❖ **Causa hereditaria o familiar:** inclusiones dentarias sin otras anomalías locales o generales asociadas. (25, 35)

Nieri, ha observado una mayor prevalencia de caninos incluidos de manera más severa en mujeres, con relación H:M de 1:3, (genética ligada al sexo), la base para la erupción anormal de los dientes y la gravedad de la inclusión sigue el mismo patrón genético. (22, 32)

Sunjay, et al, dice que los caninos incluidos producen efectos adversos, pero ninguna secuela potencialmente dañina, estos pueden ser: migración de dientes adyacentes (transposición), pérdida de longitud de arco, reabsorción ósea, formación de quiste dentígero, rizólisis de los caninos incluidos y de los dientes vecinos, infección o dolor. (32)

CLASIFICACIÓN

CLASE I: Cuando el canino incluido se encuentra hacia el lado palatino o lingual.

A) Posición horizontal.

B) Posición vertical.

C) Posición semivertical.

CLASE II: Cuando el canino retenido se encuentra hacia el lado vestibular.

- A) Posición horizontal.
- B) Posición vertical.
- C) Posición semivertical.

CLASE III: Cuando el canino está en posición intermedia, con la corona hacia el paladar y las raíces hacia los premolares o viceversa, con la corona hacia vestibular y las raíces hacia el paladar.

Importante: Cuando las coronas están hacia el paladar no producen alteración en los dientes y sí los distalizan cuando están por vestibular.

CLASE IV: Canino localizado en posición vertical dentro del hueso alveolar, pero por arriba de las raíces de los incisivos laterales y premolares.

CLASE V: Canino incluido en maxilares edéntulos y que pueden estar en posición horizontal, vertical, o semivertical. (9, 10)

Clínica. La ausencia del diente en la arcada, con persistencia del canino deciduo, o migración de los dientes vecinos hacia el espacio correspondiente. En ocasiones es posible palpar la corona del diente en la submucosa.

La inclusión de canino no tratada se puede acompañar de las siguientes complicaciones:

1. *Problemas mecánicos:* Versiones y rotaciones de los dientes vecinos, con rizólisis o sin ella. En pacientes edéntulos puede presentarse en forma de decúbito de la prótesis.
2. *Problemas nerviosos:* Algias faciales localizadas o irradiadas a distancia. Los defensores de la teoría de enfermedad focal también atribuyen a la inclusión del canino problemas neurovegetativos, como alopecias, lagrimeos, etc.
3. *Problemas quístico-tumorales:* Aparición de quistes foliculares.

4. *Problemas infecciosos*: En casos de semierupción de la corona del canino puede aparecer una pericoronaritis, que en caso de no tratarse puede extenderse hacia la estructuras vecinas. (21, 25)

EXPLORACIÓN CLÍNICA

El manejo debe ser interdisciplinario y observar muchos factores. (22)

Inspección:

Una inspección detallada de la cavidad bucal y de las arcadas dentarias, puede conducir a la sospecha de la presencia de inclusión de los caninos, a estos **signos** se denominan “**indirectos**”, estos signos pueden ser:

- Presencia del canino temporal en la arcada.
- Persistencia del espacio que debería ocupar el canino. Con frecuencia la resultante mesial de fuerza hará que se cierre el espacio ocupado por el canino temporal tras su caída.
- Desplazamiento de los dientes vecinos, la presión que ejerce el canino superior cuando intenta erupcionar produce el desplazamiento del incisivo lateral y en el maxilar inferior el desplazamiento de los dientes es menos frecuente.
- Relieves de la mucosa. La presencia de un relieve anormal del contorno de la región canina, ya sea por vestibular o por palatino-lingual.
- Fístulas. La existencia de una fistula activa, con salida de pus o no, junto con los demás signos nos pueden indicar la existencia de una complicación infecciosa de un canino. Habitualmente, en el caso del canino superior, estas fistulas se localizan a nivel de palatino, acompañadas o no de fenómenos inflamatorios.
- Cambio de color en los dientes vecinos, la lesión apical de estos dientes por la corona del canino puede conducir en algunos casos a la necrosis pulpar de éstos.

Palpación:

A menudo una cuidadosa palpación, en el caso del canino superior en posición palatina, pone en evidencia el relieve de la mucosa del paladar y en posición vestibular el relieve es poco concluyente.

La palpación de un abultamiento por vestibular o bien por lingual en el caso de un canino inferior, corresponderá casi de manera definitiva a la corona del diente incluido. (9, 10, 17)

ESTUDIO RADIOLÓGICO

Muchas veces la posición incierta de estos caninos, lleva a realizar un minucioso estudio radiográfico tomando radiografías periapicales y panorámicas.

La radiografía deberá indicar lo siguiente:

- Posición respecto de la arcada en los tres planos del espacio.
- Relación con los dientes vecinos y estructuras anatómicas importantes.
- Orientación y situación de la corona y ápice
- Estado de las estructuras periodontales.
- Forma y tamaño del diente.
- El tipo de tejido óseo que rodea el canino.

La valoración radiográfica es indispensable; por lo menos es necesario contar con dos radiografías tomadas en distintos ángulos para determinar la posición, utilizando el principio de Clark.(Figura 5)

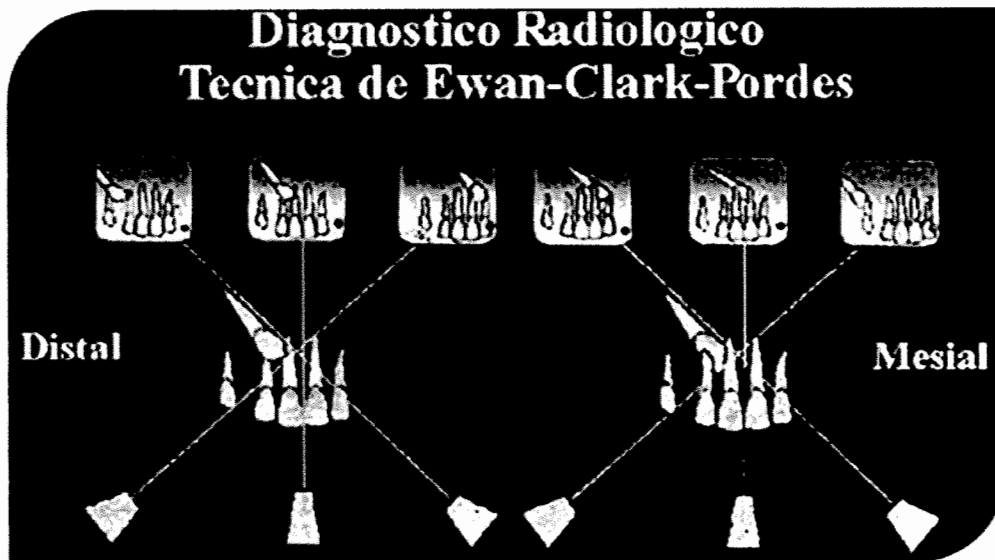


Figura 5. Esquema descriptivo del principio de Clark para la toma de radiografías panorámicas y la localización del diente que presenta una anomalía dentaria. (11)

Radiografía panorámica:

Esta es una técnica muy útil para obtener información general acerca de las estructuras óseas y dentarias de la cavidad bucal. De hecho, el diagnóstico de inclusión dentaria suele realizarse a partir de una radiografía panorámica. En este tipo de radiografía podemos obtener la siguiente información:

- Presencia de la inclusión.
- Relación del diente incluido con el seno maxilar, fosas nasales, dientes adyacentes.
- Presencia de patología asociada (quistes, tumores, osteítis, sinusitis, etc.)
- Desplazamientos y lesiones en los dientes vecinos.

La posición del canino que toma como referencia la raíz del incisivo lateral. Cuando el ápice de la raíz del canino está más palatino posicionada que la raíz del incisivo lateral. Lo opuesto es por bucal. (35)

Las radiografías se han estudiado como predictores de los resultados del tratamiento, de la intercepción palatal por medio de la extracción del canino temporal y manteniendo el espacio en el maxilar. (22)

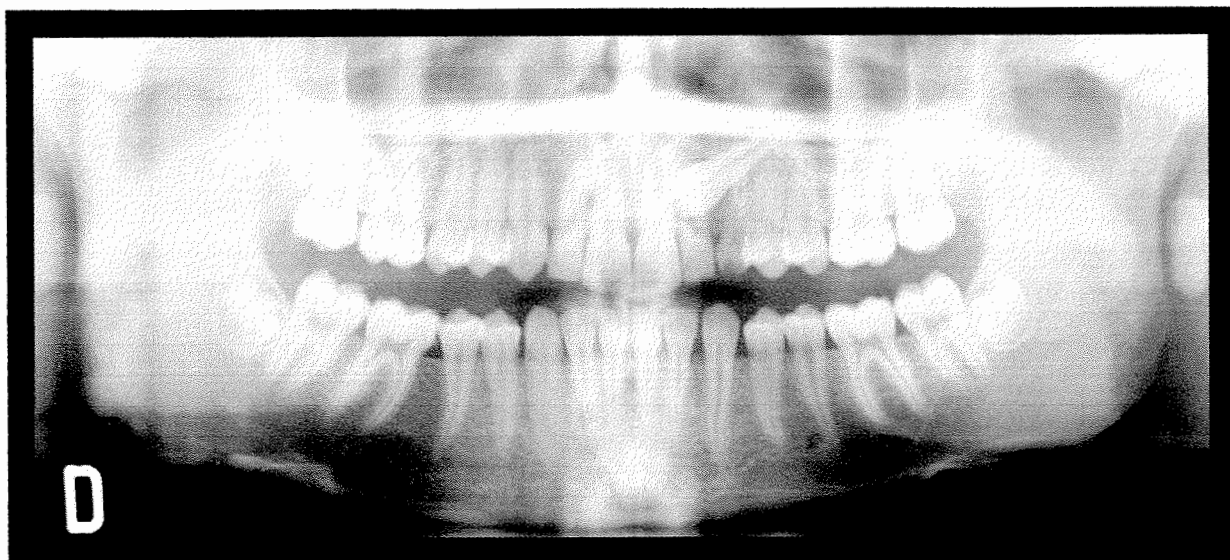


Figura 6. Radiografía panorámica de un canino incluido superior izquierdo, unilateral. (22)

Radiografía oclusal

Ayudará a confirmar posición del diente. El cono del tubo de rayos X sobre la nariz y perpendicular a la película intraoral, en el caso de canino superior incluido.

Radiografía periapical

Efectuar la técnica convencional de la radiografía intrabucal retroalveolar o retrodentaria, procurando colocar el eje mayor de la placa radiográfica en posición vertical. Si bien no es fiable para fijar la posición espacial del canino aunque solo se observarán relaciones en el plano frontal, resulta de interés para determinar otros datos:

- Morfología del diente, los detalles de la zona apical en ocasiones son difíciles de apreciar, porque se les superpone la imagen del seno maxilar y de las raíces de los dientes vecinos.

- Distancia entre el diente incluido y el proceso alveolar y de las raíces de los otros dientes. Además se podrá ver la distancia entre el canino incluido y las fosas nasales o el seno maxilar.
- Dirección del canino: si su posición es vertical, oblicua u horizontal.
- Existencia de patología asociada de los dientes vecinos.
- Estructura y densidad del hueso alveolar adyacente.
- Quiste folicular asociado.
- Presencia de anquilosis.
- Presencia de reabsorción del canino y/o de los dientes vecinos.
- Dientes supernumerarios.
- Tumores.

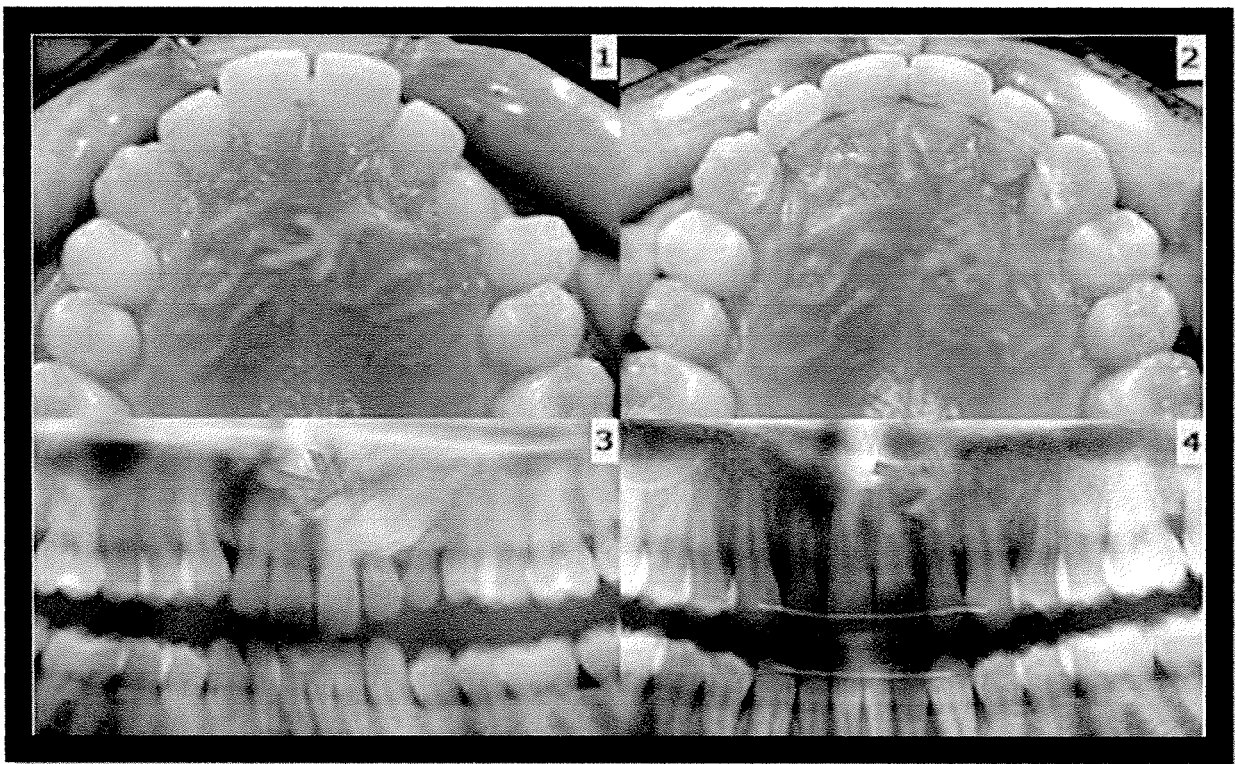


Figura 7.1,2. Fotografía intrabucal de un canino superior izquierdo incluido, impactada en el paladar, el antes y después del tratamiento. 3,4. Radiografías panorámicas del antes y después del tratamiento. (22)

Técnica Doble

Se basa en la denominada regla de Clark o “ley de objeto vestibular”. Su fundamento es un principio básico de la perspectiva, si un observador en movimiento proyecta su mirada hacia dos objetos próximos entre sí, a medida que se desplacen variará la relación de perspectiva entre los objetos. La aplicación práctica a la radiografía del canino incluido es la siguiente: Si proyectamos sucesivamente el foco de rayos X sobre dos placas intrabucales, la primera en posición orto y la segunda en posición más distal, la variación en la posición relativa del canino nos indicará si se encuentra en posición palatina o, por el contrario, vestibular respecto a la arcada dentaria.

Si en la segunda proyección la imagen correspondiente al canino se desplaza hacia distal respecto a la obtenida en la primera, el canino se encuentra en situación palatina, mientras que si se desplaza hacia la línea media, se encuentra en situación vestibular respecto a los otros dientes.

Canino superior incluido por palatino ya que al desplazar el foco de rayos X hacia mesial la imagen del canino se desplaza en el mismo sentido. (9, 10, 14, 16, 17)

TRATAMIENTO

Las opciones de tratamiento van a depender mucho del tipo de retención (bucal o palatino), la severidad de la misma y la edad.

La mayoría requiere de una intervención quirúrgica, remoción, exposición o transplante; con o sin tracción ortodóncica.

Normalmente se requiere dos tipos de tratamiento: exposición simple o exposición con la colocación de un aparato ortodóncico después de la cirugía. (1, 7, 8, 9, 10)

Este tratamiento debe ser realizado tempranamente para prevenir daños a los dientes adyacentes.

El pronóstico de este tipo de tratamiento va a depender de diversos factores tales como: la posición del diente incluido en relación con los dientes adyacentes, angulación, distancia que el diente debe ser movido, dilaceración radicular y posible presencia de anquilosis y reabsorción radicular.(1, 7, 8, 9, 10, 13, 15, 15, 17, 21, 25, 26, 28, 33, 34)

Jacoby menciona que se dan dos fenómenos, el 83% de los caninos incluidos están por bucal y tienen espacio insuficiente para la erupción, y estos están estrechamente relacionados con apiñamiento. Los caninos incluidos por palatal están asociadas a otras anomalías dentarias. (35)

Schmidt dice que hay efectos como respuesta en el surco, profundidad de la bolsa periodontal, nivel de inserción al sondeo, reabsorción radicular, en la altura de la cresta ósea, diferencias visuales, durante y después del tratamiento. (29)

Nieri indica que el canino requiere un complejo tratamiento y un manejo terapéutico, que puede ser considerado con éxito solo si la erupción forzada y la alineación subsiguiente llevan al diente a la correcta posición en el arco dental con un periodonto sano. (22)

Sunjay, et al,: en su estudio ha concluido que el riesgo de la reabsorción de la raíz de un incisivo lateral permanente adyacente es una indicación importante para ortodoncia, para que haga erupción el canino incluido.

La extracción del canino superior por labial está contraindicada ya que puede comprometer y complicar el resultado de la ortodoncia y limitar la posibilidad de proporcionar al paciente una oclusión funcional. La extracción del canino debe ser considerada para dientes anquilosados que no pueden ser trasplantados, caninos con reabsorción radicular externa o interna, dilaceración severa, caninos alojados entre la raíz del incisivo central y lateral con riesgo de poner en peligro estos dientes durante el tratamiento de ortodoncia, dientes con cambios o formas patológicas como quistes o infecciones, o cuando la oclusión es

aceptable, y los sustitutos del canino. Por ejemplo la primera premolar están en oclusión, alineados y en función. (32)

CANINO SUPERIOR

Los caninos superiores son, después de los terceros molares, los dientes que con mayor frecuencia muestran problemas de erupción. Ello se debe a una combinación de falta de espacio en la arcada y la erupción tardía de dichos dientes en relación con los vecinos.

Yoojum, et al, dicen que los caninos superiores son los más prevalentes y más susceptibles a estar incluidos, y se ha reportado un rango de 1 al 5%.

Los caninos incluidos en el maxilar ocurren 2 o 3 veces más en niñas que en niños, en palatal de 3 a 6 veces más que por bucal. Y se ha reportado en Korea y descendientes chinos de 2-3 veces más caninos incluidos en palatal que en las personas blancas. (35)

Localización. Los caninos ectópicos se localizan en el 60% de los casos en el paladar, en el 30% en el vestíbulo y en el 10% en posición intermedia. Otras posiciones anómalas o heterotópicas incluyen el seno maxilar o las fosas nasales. En el 40-50% de los casos el trastorno es bilateral y asimétrico. (25)

El canino por palatal se ha encontrado con que es bilateral y se necesita un tratamiento largo. (22)

CANINO SUPERIOR EN POSICIÓN VESTIBULAR

Esta variedad, menos frecuente, presenta habitualmente menos complicaciones y su intervención resulta más sencilla y con mejor visión y acceso que en la posición palatina.

CANINO SUPERIOR EN POSICIÓN INTERMEDIA O MIXTA

Esta situación menos frecuente será habitualmente un hallazgo intraoperatorio. Se tratará, por lo general, de un canino en posición palatina según el estudio radiográfico, que presentará el ápice en posición vestibular.

Sunjay, et al, indica que el 8% de los pacientes con caninos superiores incluidos están de manera bilateral y la incidencia es en pacientes mayores de 20 años de edad. (32)

CANINO INFERIOR

La inclusión del canino inferior es mucho menos frecuente, que la del superior. El diagnóstico de la posición es generalmente más fácil. Las radiografías peri apicales según la técnica doble y en este caso la radiografía oclusal, más fiable que en las inclusiones superiores, orientarán acerca de la posición, que habitualmente es vestibular. También es inexcusable la radiografía panorámica, que permitirá descartar otras anomalías en los maxilares. Otros detalles de importancia son:

- Altura, forma, tamaño y posición del canino.
- Orientación del eje mayor del diente (horizontal, vertical, oblicuo, excepcionalmente intermedio).
- Relación con las estructuras vecinas (dientes, foramen mentoniano, corticales bucal y lingual).
- Alteraciones en la forma (dilaceración radicular).
- Tejido óseo que rodea el diente incluido.

Igual que en el caso del canino superior incluido, el inferior puede encontrarse en posición vestibular, lingual, intermedia o mixta. Pero según Biou, existen dos tipos de inclusión que comportan pequeñas variaciones en la técnica operatoria. (9, 10)

- Inclusiones en el hueso alveolar. En las que el canino incluido tiene relaciones muy íntimas con el resto de dientes de la arcada dentaria, lo que induce una dificultad suplementaria a la extracción. En estos casos las raíces de los dientes que rodean el canino, pueden quedar después de la exodoncia con una alveolitis superficial ya que la cicatrización ósea en la región alveolar está sujeta a posibles alteraciones difíciles de controlar.
- Inclusiones en el cuerpo de la mandíbula. En este caso el canino está en una posición más o menos vertical por debajo de las raíces de los incisivos o premolares. La dificultad operatoria viene dada por lo reducido del campo quirúrgico y el peligro de que, con las maniobras de exodoncia, pueda producirse una fractura mandibular. (9, 10)

CANINO INFERIOR EN POSICIÓN VESTIBULAR

Si el canino está en una posición muy baja y cercana al reborde mandibular, podría indicarse un abordaje intrabucal. Es de indicación excepcional un posible abordaje cutáneo extraoral, aunque algunos autores lo recomiendan para la extracción lingual baja (en zona mentoniana).

CANINO INFERIOR EN SITUACIÓN LINGUAL

De preferencia, las inclusiones linguales deben intentarse extraer por vía vestibular. En esta posición, la extracción quirúrgica por vía lingual requiere una cierta destreza, por la vecindad de estructuras anatómicas importantes con el nervio lingual, la arteria y venas sublinguales, el conducto de Wharton y la glándula sublingual.

En las localizaciones muy bajas, especialmente en pacientes desdentados y ancianos, debemos extremar las precauciones, a fin de evitar ostectomías excesivas que puedan comprometer la resistencia mandibular.

CANINO TRANSMIGRADO

En raras ocasiones un canino inferior puede migrar de un lado del maxilar al otro, y se define como transmigrado si la mitad o más del mismo ha atravesado la línea media. (9, 10)

En los casos descritos, suele haber existido un obstáculo para la erupción natural tal como la presencia de dientes supernumerarios, odontomas y otros dientes permanentes incluidos o antecedentes de fractura mandibular en la infancia. Si el canino no puede erupcionar fisiológicamente, seguirá el camino de menor resistencia; como el diente se mueve en dirección de la corona y por la inclinación del germen, es posible que adopte una posición horizontal, migrando hacia el lado contra lateral. Esta migración vendría favorecida por el largo período de formación de la raíz, por la existencia de un área de osteolisis pericoronaria y por la forma cónica o en clavija del canino.

De acuerdo con la experiencia de Alaejos y cols., la indicación de la extracción de un canino transmigrado, vendría dada por la existencia de sintomatología asociada (quiste folicular) y por la accesibilidad quirúrgica. En caso contrario, se podría optar por la abstención quirúrgica y con el canino bajo observación. (16)

Estos dientes mantienen su inervación original, hecho que debe tenerse presente si se efectúa la extracción con anestesia local. (9, 10, 16)

VII. OBJETIVOS

GENERAL

- Determinar la frecuencia de alteraciones de posición dentaria, transposición y caninos incluidos, mediante el diagnóstico en radiografías panorámicas tomadas de pacientes ingresados en la clínica de postgrado de Ortodoncia de la Facultad de Odontología, de la Universidad de San Carlos de Guatemala. (2010-2012)

ESPECÍFICOS

- Establecer cuál de estas anomalías es la más común en la población estudio.
- Conocer cuál es la arcada más frecuentemente involucrada con estas anomalías.
- Determinar cuál(es) son las piezas dentarias que más frecuentemente presentan dichas alteraciones.
- Establecer la relación existente entre alteraciones de posición, transposición, caninos incluidos y el sexo y edad del paciente.
- Comparar los datos obtenidos con los contenidos en la revisión bibliográfica.

VIII. VARIABLES


Dependientes:

- **Transposición dentaria:** rara anomalía del desarrollo, consistente en el intercambio de posición de dos dientes adyacentes. (2, 31)
- **Caninos incluidos:** Se define como pieza dentaria incluida, a un diente que se mantiene en los tejidos más allá del período de erupción fisiológica y que se encuentra impedido de su erupción, por hueso o dientes adyacentes con su formación radicular completa. (8, 9, 13, 15, 16, 17, 18, 19, 21, 22, 25, 26, 30, 34, 34)

Independientes:

- **Sexo:** Conjunto de características físicas, biológicas, psicológicas y corporales que diferencian al hombre de la mujer.
Escala nominal. (30)
Masculino-Femenino.
- **Grupos dentarios:** existen dos, el anterior, formado por incisivos, centrales y laterales, y caninos; y el posterior, formado por premolares y molares. (18)
- **Arcada dentaria:** Una arcada o arco dental es el grupo de dientes en la mandíbula o en el maxilar. Tendremos arcada superior, para el maxilar superior, y arcada inferior, la mandíbula. (18)
- **Radiografía panorámica:** es una técnica radiológica que representa, en una única película, una imagen general de los maxilares, la mandíbula y los dientes, por tanto, es de primordial utilidad en el área dentomaxilomandibular. (11, 14)

IX. METODOLOGIA

- Se solicitó autorización a la Dirección de Postgrado y a la Coordinación de Ortodoncia para poder revisar los expedientes clínicos de pacientes asignados en la clínica de Ortodoncia, que contenían en su expediente radiografía panorámica.
- Con autorización otorgada, se revisaron los expedientes que estaban comprendidos entre los años 2010 y 2012, para asegurar que tuvieran radiografía panorámica y que la misma estuvieran en buen estado para su análisis.
- Se revisó la historia odontológica de los pacientes, para evaluar si se realizaron extracciones previas con el fin de evitar sesgo en el estudio, y dar datos reales. Además de la ficha clínica se extrajeron datos como: nombre, edad, sexo y número de registro, estos se anotaron en la boleta de recolección de datos elaborada para el estudio.
- Se utilizó un negatoscopio de luz intensa, propiedad de las clínicas de postgrado de la Facultad de Odontología, de la Universidad de San Carlos de Guatemala, para el análisis y observación de las radiografías panorámicas.
- Se evaluó la radiografía panorámica de cada paciente, observando, si existía alguna anomalía del desarrollo de posición, transposición y caninos incluidos.
- Al existir alguna anomalía de posición dentaria, transposición o canino(s) incluido(s) se registró, si ésta se encontraba en la arcada superior, inferior o ambas y la pieza afectada por dicha anomalía.
- En el odontograma de la boleta se anotó si se presentaba en el lado derecho, izquierdo o ambas, en que pieza(s) se dio la anomalía, utilizando la nomenclatura FDI, transposición se identificó con dos flechas cruzadas(), caninos incluidos se identificó con un triángulo (Δ).
- Posteriormente se hizo en tratamiento necesario a los resultados obtenidos, los cuales se presentan en la sección correspondiente, así como la discusión de los mismos, las conclusiones y recomendaciones.

POBLACION Y MUESTRA

El presente trabajo de investigación se realizó con base a expedientes clínicos de pacientes ingresados en la clínica de Postgrado de Ortodoncia de la Facultad de Odontología de la Universidad de San Carlos de Guatemala, que poseían archivada radiografía panorámica, del año 2010 al 2012.

Criterios de inclusión:

- Expedientes de pacientes de la clínica de Ortodoncia de la Facultad de Odontología de la Universidad de San Carlos que tengan como año de ingreso del 2010 al 2012.

Criterios de exclusión:

- Se excluyeron aquellos expedientes que no poseían radiografía panorámica o que la misma se encontraba deteriorada, lo que impedía su adecuada observación.
- Se excluyeron todos aquellos expedientes con extracciones previas en el sitio de posibles inclusiones o transposiciones.

X. RECURSOS

Recursos materiales:

- Radiografías panorámicas
- Fichas de registro de información
- Negatoscopio
- Lapicero negro
- Fichas clínicas.
- Computadora.

Recursos humanos:

- Investigadora
- Asesores
- Revisores.

XV.RESULTADOS

En el presente estudio de frecuencia de anomalías de posición de dientes, transposición y caninos incluidos, mediante el diagnóstico de la historia odontológica y radiografías panorámicas, de pacientes ingresados en la Clínica del Postgrado de Ortodoncia de la Facultad de Odontología de la Universidad de San Carlos de Guatemala, en el período 2010 al 2012; se encontró que 37 pacientes presentaron al menos un canino incluido y 12 pacientes transposición dentaria de 250 expedientes clínicos revisados y analizados. Los resultados se presentan en diez tablas y nueve gráficas, con sus interpretaciones respectivas.

El análisis estadístico empleado para esta investigación fue porcentual.

Nota: Debe considerarse que debido a que la información que fue utilizada para el desarrollo y obtención de los resultados para determinar la presencia de las anomalías de posición estudiadas, de acuerdo a la fuente primaria de datos (radiografías panorámicas), quedaron establecidas con base a las edades de los pacientes en el momento de la toma de Radiografías. Ello implica que no necesariamente debe vincularse edad--presencia de la anomalía, puesto que la toma pudo haberse realizado antes o después de dicha edad, y siempre aparecer la anomalía. Por otra parte es importante mencionar que de 250 expedientes que representa la muestra total, 141 corresponde a pacientes del sexo femenino y 49 del sexo masculino, lo cual no debe relacionarse sexo—presencia de la anomalía estudiada, por lo que no hay equidad en el tamaño de la muestra según el sexo.

TABLA No.1

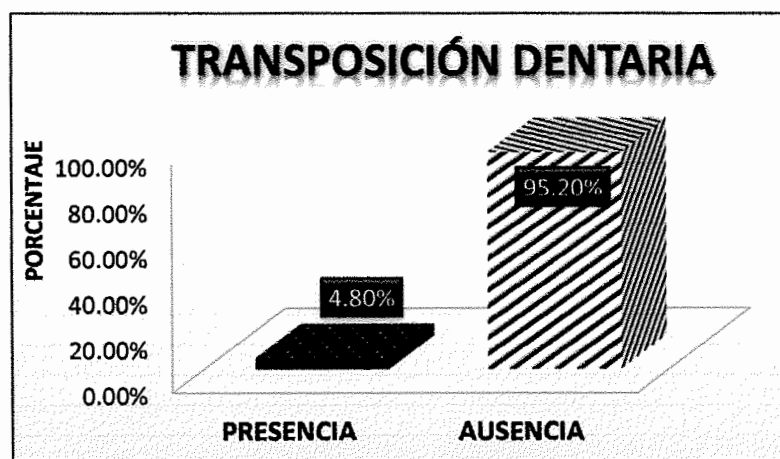
FRECUENCIA DE ANOMALÍAS DE POSICIÓN DE DIENTES, TRANSPOSICIÓN Y CANINOS INCLUIDOS

Frecuencia de transposición dentaria en pacientes ingresados en la clínica de postgrado de Ortodoncia de la Facultad de Odontología de la Universidad de San Carlos de Guatemala en el período 2010 al 2012.

FRECUENCIA DE TRANSPOSICIÓN	PACIENTES	PORCENTAJE
PRESENCIA	12	4.80%
AUSENCIA	238	95.20%
TOTAL	250	100%

Fuente: Encuesta recolectora de datos del estudio Frecuencia de anomalías de posición de dientes, transposición y caninos incluidos, mediante el diagnóstico de la historia odontológica y radiografías panorámicas, de pacientes ingresados en la clínica del postgrado de ortodoncia de la Facultad de odontología, de la Universidad de San Carlos de Guatemala. Estudio retrospectivo (2010 al 2012)

GRÁFICA No.1



Fuente: Tabla No. 1 Encuesta recolectora de datos del estudio.

INTERPRETACIÓN TABLA Y GRÁFICA No.1

La distribución según la frecuencia de transposición dentaria en pacientes ingresados en la clínica de postgrado de Ortodoncia de la Facultad de Odontología de la Universidad de San Carlos de Guatemala desde el 2010 hasta el 2012, se encontró que la mayoría de los pacientes no presentó transposición dentaria (95.20%) de 250 expedientes revisados.

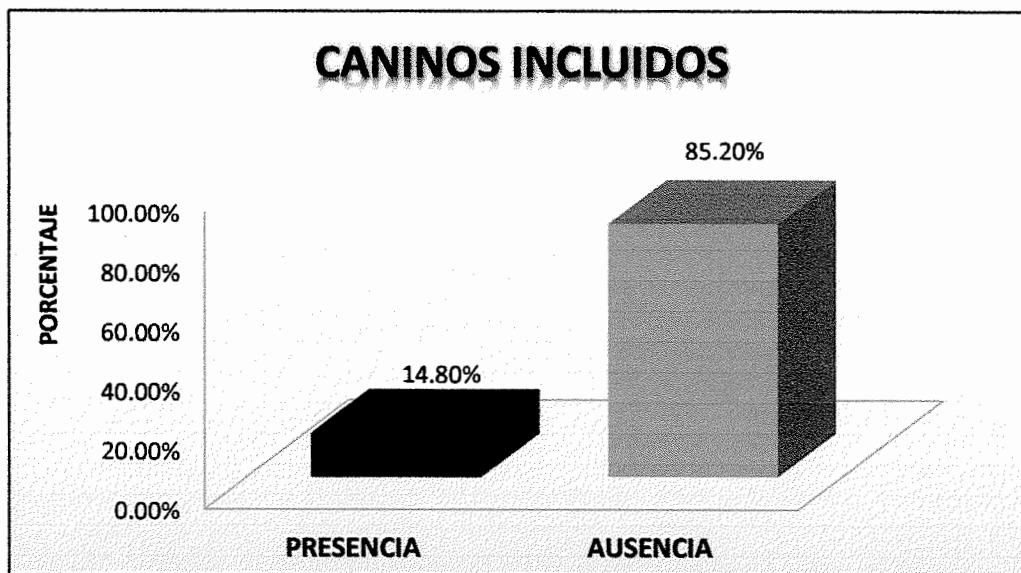
TABLA No.2

Frecuencia de caninos incluidos, que se observó en pacientes ingresados en la clínica de postgrado de Ortodoncia de la Facultad de Odontología de la Universidad de San Carlos de Guatemala desde el 2010 hasta el 2012.

FRECUENCIA DE CANINOS INCLUIDOS	PACIENTES	PORCENTAJE
PRESENCIA	37	14.80%
AUSENCIA	213	85.20%
TOTAL	250	100%

Fuente: Encuesta recolectora de datos del estudio Frecuencia de anomalías de posición de dientes, transposición y caninos incluidos, mediante el diagnóstico de la historia odontológica y radiografías panorámicas, de pacientes ingresados en la clínica del postgrado de ortodoncia de la Facultad de odontología, de la Universidad de San Carlos de Guatemala. Estudio retrospectivo (2010 al 2012)

GRÁFICA No.2



Fuente: Tabla No. 2 Encuesta recolectora de datos del estudio

INTERPRETACIÓN TABLA Y GRÁFICA No.2

Se observó que de los 250 expedientes revisados de pacientes ingresados en la clínica de postgrado de Ortodoncia de la Facultad de Odontología, de la Universidad de San Carlos de Guatemala desde el 2010 hasta el 2012, se encontró que en el 85.20% de los pacientes no presentó caninos incluidos.

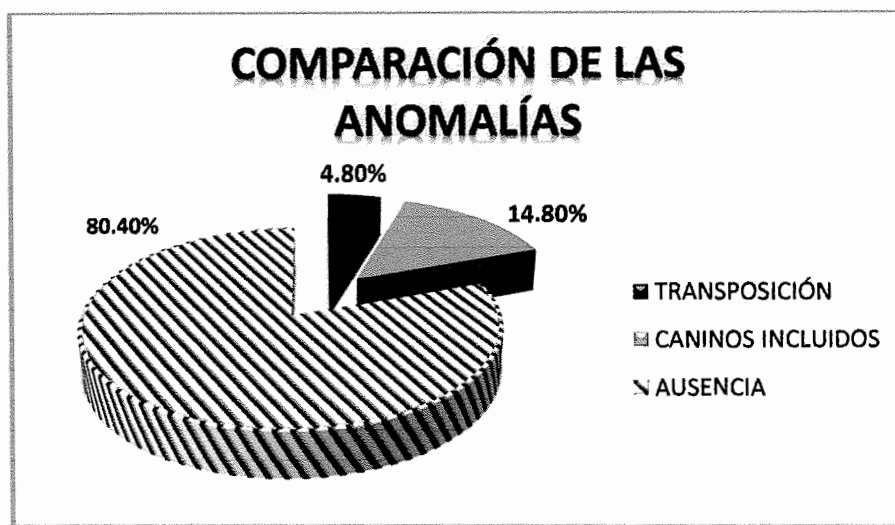
TABLA No.3

COMPARACIÓN DE LA FRECUENCIA DE TRANSPOSICIÓN DENTARIA Y DE CANINOS INCLUIDOS EN LA POBLACIÓN ESTUDIADA.

ANOMALÍAS	PACIENTES	PORCENTAJE
TRANSPOSICIÓN	12	4.80%
CANINOS INCLUIDOS	37	14.80%
AUSENCIA	201	80.40%
TOTAL	250	100%

Fuente: Encuesta recolectora de datos del estudio Frecuencia de anomalías de posición de dientes, transposición y caninos incluidos, mediante el diagnóstico de la historia odontológica y radiografías panorámicas, de pacientes ingresados en la clínica del postgrado de ortodoncia de la Facultad de odontología, de la Universidad de San Carlos de Guatemala. Estudio retrospectivo (2010 al 2012)

GRÁFICA No.3



Fuente: Tabla No. 3 Encuesta recolectora de datos del estudio.

INTERPRETACIÓN TABLA Y GRÁFICA No. 3

Después de analizados 250 expedientes clínicos de pacientes ingresados en las clínicas de post-grado de Ortodoncia de la Facultad de Odontología de la Universidad de San Carlos de Guatemala, se comprobó que es más común encontrar caninos incluidos (14.80%) que corresponde a 37 expedientes revisados y transposiciones dentarias en un 4.80% que corresponde a 12 pacientes de los expedientes revisados.

ARCADA MÁS FRECUENTEMENTE INVOLUCRADA EN LAS TRANSPOSICIONES DENTARIAS Y CANINOS INCLUIDOS

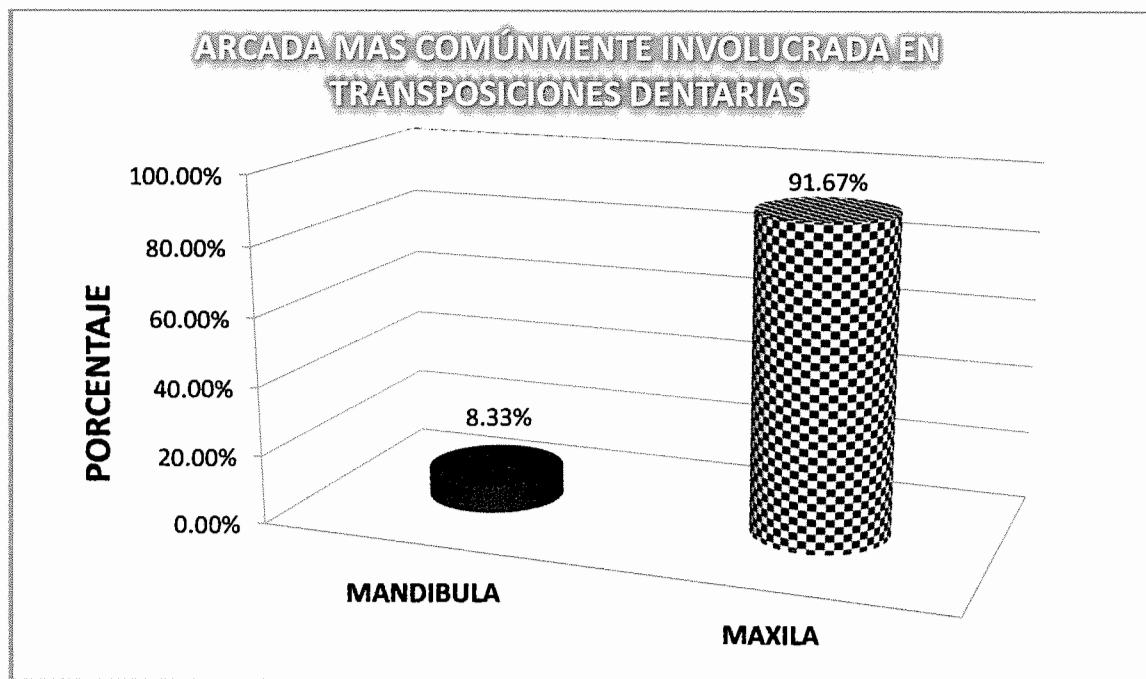
TABLA No.4a

Transposiciones dentarias

ARCADA	PACIENTES	PORCENTAJE
Maxila	11	91.67%
Mandíbula	1	8.33%

Fuente: Encuesta recolectora de datos del estudio Frecuencia de anomalías de posición de dientes, transposición y caninos incluidos, mediante el diagnóstico de la historia odontológica y radiografías panorámicas, de pacientes ingresados en la clínica del postgrado de ortodoncia de la Facultad de odontología, de la Universidad de San Carlos de Guatemala. Estudio retrospectivo (2010 al 2012)

GRÁFICA No.4ª



Fuente: Tabla No. 4a Encuesta recolectora de datos del estudio.

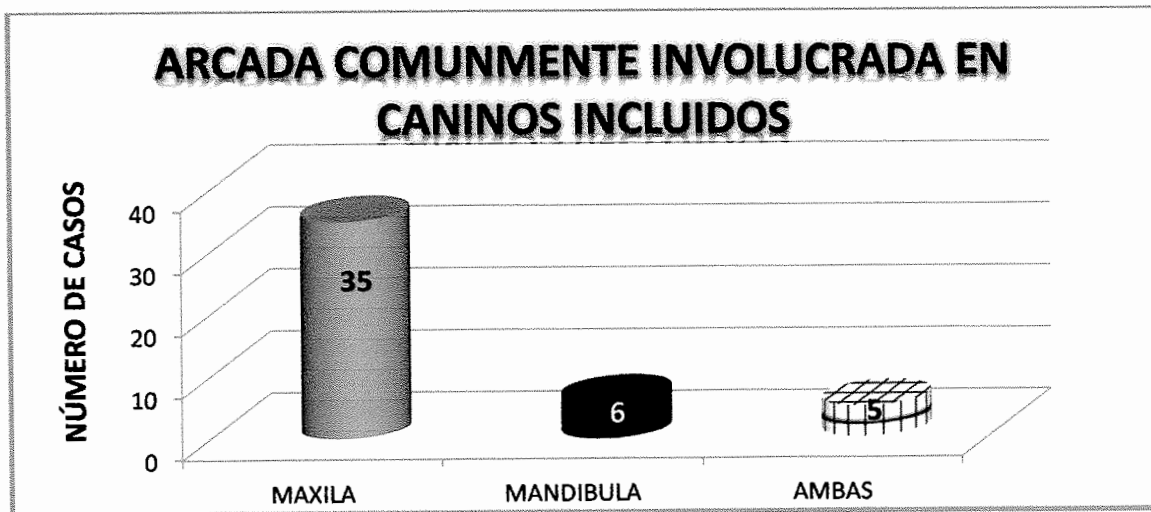
TABLA No.4b

Caninos incluidos

ARCADA	PACIENTES	PORCENTAJE
Maxila	35	94.59%
Mandíbula	6	16.21%
Ambas	5	13.51%

Fuente: Encuesta recolectora de datos del estudio Frecuencia de anomalías de posición de dientes, transposición y caninos incluidos, mediante el diagnóstico de la historia odontológica y radiografías panorámicas, de pacientes ingresados en la clínica del postgrado de ortodoncia de la Facultad de odontología, de la Universidad de San Carlos de Guatemala. Estudio retrospectivo (2010 al 2012)

GRÁFICA No.4b



Fuente: Tabla No. 4b Encuesta recolectora de datos del estudio.

INTERPRETACIÓN TABLA Y GRÁFICA, 4a y b

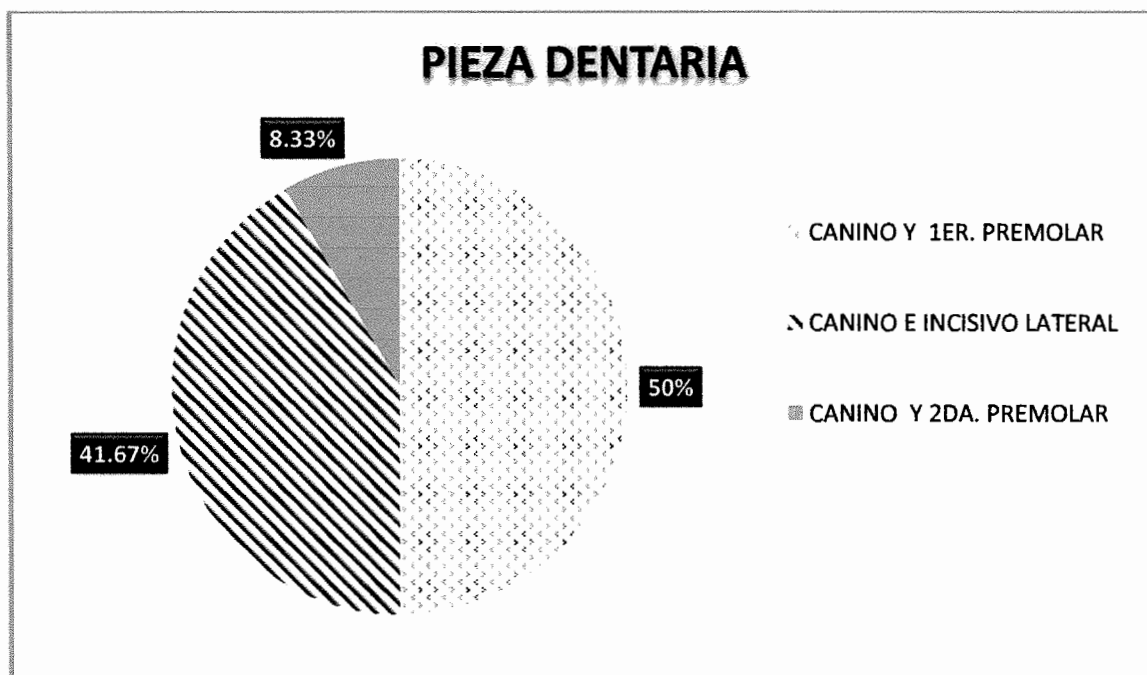
La arcada que con más frecuencia presenta transposición y caninos incluidos de los 250 expedientes clínicos evaluados de pacientes en la clínica de postgrado de Ortodoncia de la Facultad de Odontología de la Universidad de San Carlos de Guatemala, se determinó que de los 12 pacientes con transposición dentaria, el maxilar superior es el que más comúnmente presenta dicha anomalía, con un 91.67% lo que equivale a 11 pacientes respectivamente. De los 37 pacientes con caninos incluidos, es el maxilar superior el que presenta con mayor frecuencia esta anomalía. Es de importancia destacar que 5 de 37 expedientes clínicos de pacientes donde se encontraron caninos incluidos éstos se presentaron en ambas arcadas.

TABLA No.5
PIEZAS DENTARIAS QUE SON MÁS FRECUENTES DE ENCONTRAR EN
TRANSPOSICIONES DENTARIAS

PIEZA DENTAL	PACIENTES	PORCENTAJE
Canino y 1er. Premolar	6	50%
Canino e Incisivo lateral	5	41.67%
Canino y 2da. Premolar	1	8.33%

Fuente: Encuesta recolectora de datos del estudio Frecuencia de anomalías de posición de dientes, transposición y caninos incluidos, mediante el diagnóstico de la historia odontológica y radiografías panorámicas, de pacientes ingresados en la clínica del postgrado de ortodoncia de la Facultad de odontología, de la Universidad de San Carlos de Guatemala. Estudio retrospectivo (2010 al 2012)

GRÁFICA No.5



Fuente: Tabla No. 5 Encuesta recolectora de datos del estudio.

INTERPRETACIÓN TABLA Y GRÁFICA No. 5

La pieza dentaria en la que es más frecuente encontrar transposición dentaria es el canino, y muy a menudo con el 1er. Premolar, habiéndose encontrado 6 de 12 transposiciones (50%), 5 de 12 transposiciones diagnosticadas (41.67%) se dan entre el canino y el incisivo lateral y 1 de 12 transposiciones (8.33%) se encontró entre el canino y 2da. Premolar.

RELACIÓN EXISTENTE ENTRE ALTERACIONES DE POSICIÓN, TRANSPOSICIÓN, CANINOS INCLUIDOS, EL SEXO Y EDAD DEL PACIENTE.

TABLA No.6a

Transposición y sexo del paciente

SEXO	PACIENTES	PORCENTAJE
Mujeres	8	66.67%
Hombres	4	33.33%

Fuente: Encuesta recolectora de datos del estudio Frecuencia de anomalías de posición de dientes, transposición y caninos incluidos, mediante el diagnóstico de la historia odontológica y radiografías panorámicas, de pacientes ingresados en la clínica del postgrado de ortodoncia de la Facultad de odontología, de la Universidad de San Carlos de Guatemala. Estudio retrospectivo (2010 al 2012)

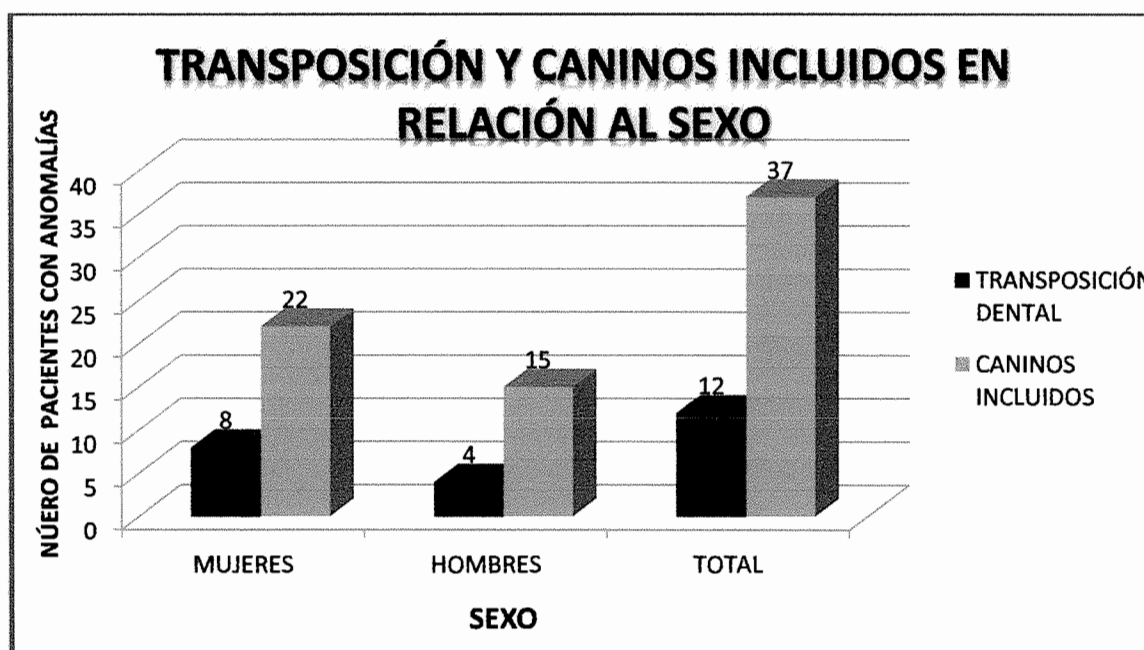
TABLA No.6b

Caninos incluidos y sexo del paciente

SEXO	PACIENTES	PORCENTAJE
Mujeres	22	59.46%
Hombres	15	40.54%

Fuente: Encuesta recolectora de datos del estudio Frecuencia de anomalías de posición de dientes, transposición y caninos incluidos, mediante el diagnóstico de la historia odontológica y radiografías panorámicas, de pacientes ingresados en la clínica del postgrado de ortodoncia de la Facultad de odontología, de la Universidad de San Carlos de Guatemala. Estudio retrospectivo (2010 al 2012)

GRÁFICA No.6



Fuente: Tabla No. 6a y 6b. Encuesta recolectora de datos del estudio

TABLA NO. 7a

Transposición y edad del paciente

RANGO DE EDAD	CANTIDAD
1 - 5	0
6 - 10	3
11 - 15	4
16 -20	5
TOTAL	12

Fuente: Encuesta recolectora de datos del estudio Frecuencia de anomalías de posición de dientes, transposición y caninos incluidos, mediante el diagnóstico de la historia odontológica y radiografías panorámicas, de pacientes ingresados en la clínica del postgrado de ortodoncia de la Facultad de odontología, de la Universidad de San Carlos de Guatemala. Estudio retrospectivo (2010 al 2012)

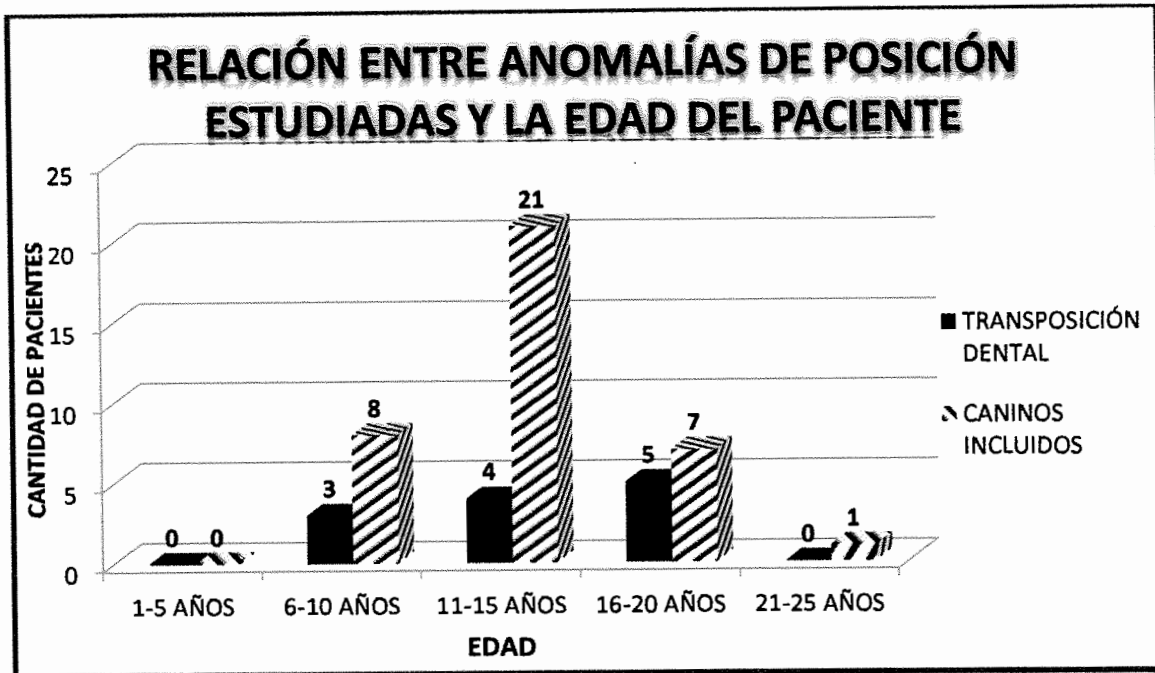
TABLA NO. 7b

Caninos Incluidos y edad del paciente

RANGO DE EDAD	CANTIDAD
1 - 5	0
6 - 10	8
11 - 15	21
16 -20	7
21-25	1
TOTAL	37

Fuente: Encuesta recolectora de datos del estudio Frecuencia de anomalías de posición de dientes, transposición y caninos incluidos, mediante el diagnóstico de la historia odontológica y radiografías panorámicas, de pacientes ingresados en la clínica del postgrado de ortodoncia de la Facultad de odontología, de la Universidad de San Carlos de Guatemala. Estudio retrospectivo (2010 al 2012)

GRÁFICA No.7



Fuente: Tabla No. 7a y 7b. Encuesta recolectora de datos del estudio

INTERPRETACIÓN TABLAS 6a, 6b, 7a,7b Y GRÁFICA No. 6 y 7

En relación al sexo, edad del paciente y las anomalías investigadas, se encontró que las mujeres son las que presentan con mayor frecuencia éstas entidades, 66.67% de las transposiciones dentales se presentan en edades comprendidas entre los 14 y 20 años y en un 59.46% para caninos incluidos, en edades comprendidas entre los 11 a 20 años respectivamente. En los hombres las transposiciones dentales se presentan en un 33.33% en edades comprendidas entre los 13 y 20 años y 40.54% para caninos incluidos, en edades comprendidas entre los 10 y 14 años respectivamente.

XII. DISCUSIÓN DE RESULTADOS

- a. Burnett, Breznia y Shapira indican que la transposición dental es una anomalía rara del desarrollo (2, 3, 31), en el presente estudio se confirmó que la población guatemalteca que ingresó a las clínica de postgrado de Ortodoncia de la Facultad de Odontología de la Universidad de San Carlos de Guatemala en el período del 2010 al 2012, esta anomalía es poco común, presentándose sólo en el 4.8% de 250 expedientes clínicos revisados; a diferencia de 14.80% para los caninos incluidos.
- b. Shapira (31) definió que es más común encontrar transposición dentaria en el maxilar superior que en el inferior y de forma unilateral en un 88%, en el presente estudio se demostró que el 91.67% se presentó en el maxilar superior y 8.33% en el maxilar inferior, y el 83.33% se da en forma unilateral, lo que contradice a lo expuesto por Papadopoulos, que es más común en la mandíbula y a lo que describe Ciarlantini que se da en igual proporción en ambos lados.(5)
- c. Breznia, Canut, Graber, López Acevedo, Nestel, Papadopoulos y Shapira mencionan que son los caninos las piezas dentales que presentan la mayor incidencia de transposición, los cuales pueden ocupar el lugar del 1er. Premolar en un 71%, el lugar del incisivo lateral en el 20%, en este aspecto se registró que el 50% la transposición se da entre el canino y el 1er. Premolar, el 41.67% el canino ocupa el lugar del incisivo lateral, y como los autores señalan de poco común entre el canino y la 2da. Premolar, en este estudio se encontró el 8.33% para este tipo de transposición.(2, 4, 12, 18,20, 23, 31)
- d. Según Shapira y Ciarlantini (31, 5) la transposición dentaria ha sido encontrada con mayor frecuencia en mujeres que en hombres, lo cual se comprobó en éste estudio, el sexo femenino el 66.67% presentó esta anomalía.

- e. De acuerdo a los resultados de este estudio la mayor frecuencia de transposición dentaria se encontró entre las edades de 16 a 20 años y en menor frecuencia entre las edades de 6 a 10 años, con relación a este aspecto no se encontró información en la revisión bibliográfica realizada.
- f. Ten Cate (32) expone que la frecuencia de caninos incluidos es significativamente mayor en el maxilar superior que en la mandíbula, esta investigación reveló que el 94.59% de los caninos incluidos se presentan en el maxilar superior, el 16.21% en la mandíbula y el 13.51% en ambas. También lo confirma Yoojum (35) diciendo que se presentan con mayor frecuencia la inclusión de caninos superiores en comparación con los inferiores con un rango de 1 al 5%.
- g. Raspall y Sunjay (25) expresan que los caninos incluidos se dan bilateralmente en el 8%, en este estudio se observó que en el 29.72% de la población estudiada los caninos incluidos se presentan de forma bilateral.
- h. Nieri (22) ha observado una mayor prevalencia de caninos incluidos en el sexo femenino, con una relación M:H 3:1, según dicho autor genética ligada al sexo; en la población estudiada se comprobó que el 59.46% de caninos incluidos se presentó en mujeres y el 40.54% en hombres.
- i. Sunjay (32) enuncia que la incidencia del 8% de pacientes con caninos incluidos superiores es en edades mayores de 20 años, en esta investigación resultó que la mayoría se encuentra en el rango de 11 a 15 años de edad y en menor frecuencia en pacientes mayores de 20 años.

XIII. CONCLUSIONES

1. Estudios previos demuestran que la transposición dentaria es una anomalía del desarrollo poco común, comprobándose este dato en el presente estudio y es aplicable en la población guatemalteca que ingresa a las clínicas de postgrado de Ortodoncia de la Facultad de odontología de la Universidad de San Carlos de Guatemala.
2. La transposición dentaria se presenta con mayor frecuencia en el maxilar superior, más en mujeres y comúnmente en edades de 16 a 20 años.
3. La transposición dental se presentó mayormente de forma unilateral en la población estudiada.
4. El canino es la pieza dental que se transpone con frecuencia, generalmente con el primer premolar, seguido con el incisivo lateral, siendo poco común la transposición con el segundo premolar.
5. La transposición es poco común en comparación con la incidencia de caninos incluidos.
6. Se puede encontrar caninos incluidos concomitantes con un transposición dentaria.
7. Los caninos se encuentran incluidos con más frecuencia en el maxilar superior, y a veces se exhiben bilateralmente.
8. En el sexo femenino aparecen más caninos incluidos, y comúnmente en pacientes de 11 a 15 años de edad.

XIV. RECOMENDACIONES

✓ **A la Facultad de Odontología**


- a. Promover e incentivar a los estudiantes, para que realicen estudios de investigación de tesis de grado, que aporten datos estadísticos y epidemiológicos de la realidad guatemalteca acerca de cualquier entidad que se relacione con el aparato estomatognático.
- b. Impulsar a algún (os) odontólogo(s) practicante(s) a la continuidad de este estudio para la actualización de datos respecto al tiempo.
- c. Crear espacios adecuados para realizar este tipo de estudios de tesis que se vinculen con cualquiera de las áreas odontológicas.

✓ **La Unidad de postgrados de la Facultad de Odontología y al postgrado de Ortodoncia**

- d. Estimular a los odontólogos estudiantes de cualquiera de las Maestrías, a realizar estudios que ayuden y aporten conocimiento de la realidad bucodental guatemalteca atendida en las clínicas de postgrado de la Facultad de Odontología de la Universidad de San Carlos de Guatemala.
- e. Mejorar el área de archivo de los expedientes clínicos para que el almacenaje sea adecuado y facilitar su búsqueda.
- f. Hacer una revisión de los expedientes clínicos de tal manera que se separen las fichas clínicas no activas, de modo que estén al alcance únicamente las activas.
- g. Gestionar por medio de instituciones la creación espacios adecuados para la realización de estudios que sean importantes dentro del área.

XV. BIBLIOGRAFIA

1. Archer, H. (1975). **Oral and maxilofacial surgery**. 5 ed. Philadelphia:Saunders. pp. 365-369.
2. Breznia, N.; Ben-Yehuda, A. and Shapira, Y. (1993). **Unusual mandibular canine transposition: a case report**. Am J Orthod Dentofac Orthop. 104(1): 91-94.
3. Burnett, S. E. (1999). **Prevalencia da tranposicao do canino primeiro pre-molar e superior em uma amostra africana composta**. Angleorthodont. 69.(2): 187-189.
4. Canut Brusola, J. A. (1991). **Ortodoncia clínica**. 1 ed. Barcelona, España: Salvat. pp. 45-63.
5. Ciarlantini, R. and Melsen, B. (2007). **Maxillary tooth transposition: correct or accept?** Am J Orthod Dentofac Orthop. 132(3):385-394.
6. Funes Cabrera, M. L. (2003). **Transposición dentaria en pacientes de ortodoncia**. Tesis (M. A. en Ortodoncia y Ortopedia Maxilofacial). Guatemala: Universidad Mariano Gálvez, Facultad de Odontología. 68 p.
7. Gandía Franco, J. L. (1998). **Tratamiento de caninos impactados**. En: Tratado de odontología. Bascones, A. autor. 2 ed. Madrid, España: Ediciones Avances Medico-Dentales. Tomo II. pp. 2017, 2018.
8. Gartner, L. P. y Hiatt J. (2002). **Texto atlas de histología**. Trad. Jorge Orizagas. 2 ed. México:McGraw-Hill Interamericana. pp.255-256.
9. Gay Escoda, C.; Forteza González, G. y Herráez Vilas, J.M. (2006). **Caninos incluidos: patología clínica y tratamiento**. En: Cirugía bucal. Gay Escoda, C y Berini Aytes, L. autores. Barcelona: Oceano. pp. 457-496.




10. _____ y de la Roca Gay, C. (2006). **Dientes incluidos: causas de la inclusión dentaria, posibilidades terapéuticas ante una inclusión dentaria.** En: Cirugía bucal. Gay Escoda, C y Berini Aytes, L. autores. Barcelona: Océano. pp. 341-354.
11. Gibilisco, J. A. y Turlington, E. G. (1988). **Stafne diagnóstico radiológico en odontología.** Trad. Irma Lorenzo. 4. ed. Buenos Aires: Médica Panamericana. pp. 30-56.
12. Graber, T.M. (1991). **Ortodoncia teoría y práctica.** Trad. Jose Luis Garcia. 3 ed. México: Nueva Editoria Interamericana. pp. 354-357.
13. Gutiérrez Pérez, J. L. y Hernández Guisado, J. M. (1998). **Caninos incluidos.** En: Tratado de odontología. Bascones, A. autor. 2 ed. Madrid, España: Ediciones Avances Medico-Dentales. Tomo IV. pp. 3655-3660.
14. Haring Iannucci, J. y Jansen, L. (2002). **Técnicas y principios de radiología dental.** Trad. Armando Domínguez. 2 ed. México: McGraw-Hill Interamericana. pp. 369-374.
15. Herrera Monteagudo, B. (1998). **Tratamiento quirúrgico de las piezas dentales incluidas.** Guatemala: Área Médico-Quirúrgica, Facultad de Odontología, Universidad de San Carlos. pp. 21.
16. Kruger, G. O. (1986). **Cirugía bucomaxilofacial.** Trad. Roberto Jorge Porter. 5 ed. Buenos Aires: Médica Panamericana. pp. 78-88.
17. Laskin, D. M. (1988). **Cirugía bucal y maxilofacial.** Trad. Mario A. Marino. Buenos Aires: Médica Panamericana. pp. 591-593.
18. López Acevedo, C. (1984). **Manual de patología oral.** Guatemala: Universitaria. pp. 123, 127-130. (Colección Aula; 16).



19. Macorra Garcia, J. C. de la (1998). **Diagnóstico de las enfermedades dentarias.**
En: Tratado de odontología. Bascones, A. autor. 2 ed. Madrid, España: Ediciones Avances Medico-Dentales. Tomo III. pp. 2931-2938.
20. Nestel, E. and Walshm J. S. (1988). **Substitution of a transposed premolar for a congenitally absent lateral incisor.** Am J Orthod Dentofac Orthop. 93(5): 395-399.
21. Neville, D. et al. (2009). **Oral and maxillofacial pathology.** 3 ed. Philadelphia: Saunders. pp. 368-372.
22. Nieri, M. et al. (2010). **Factors affecting the clinical approach to impacted maxillary canines: BN.** Am J Orthod Dentofac Orthop. 131(6): 755-762.
23. Papadopoulos, M. A.; Chatzoudi, M. and Karagiannis, V. (2009). **Assessment of characteristic features and dental anomalies accompanying tooth transposition: A meta-analysis.** Am J Orthod Dentofac Orthop. 136(3): 308.e1-308.e10.
24. Raj Bhussrym B. y Sharawy, M. (1991). **Desarrollo y crecimiento de los dientes.**
En: Histología y embriología bucal de orban.Bhaskar, S.N. autor. Trad. Óscar S. Bernal. 2 ed. México: Prado. pp. 28-48.
25. Raspall, G. (1994). **Cirugía oral.** 4 ed. Madrid: Médica Panamericana. pp.192-203.
26. Ries, G. (1987). **Cirugía bucal: patología clínica y terapéutica.** 9 ed. Buenos Aires: El Ateneo. pp. 203-315.
27. Sacal, C.; Echeverry, E. y Keene, H. (2001). **Retrospective survey of dental anomalies and pathology detected on maxillary occlusal.** PediatricDent. 23(4): 347-350.



28. Sapp J. P.; Eversole, L. R. y Wysocki, G. P. (2005). **Patología oral y maxilofacial contemporánea**. 2 ed. Madrid:Elsevier. pp. 5,6.
29. Schmidt, A. D. and Kokich, V. G. (2007). **Periodontal responde to early uncovering, autonomous eruption and orthodontic alignment of palatally impacted maxillary canines**. Am J Orthod Dentofac Orthop. 131(4): 449-455.
30. Shafer, W. G. et al. (1986). **Tratado de patología bucal**. Trad. María de Lourdes Hernández Cázares.4 ed. México: Interamericana. pp. 44-48.
31. Shapira, Y. and Kufline, M. M. (2001). **Maxillary tooth transpositions: characteristic features and accompanying dental anomalies**. Am J Orthod Dentofac Orthop. 119(2): 127-134.
32. Ten Cate, A. R. (1991). **Erupción dentaria**. En: Histología y embriología bucal de orban. Bhaskar, S.N. autor. Trad. Óscar S. Bernal. 2 ed. México: Prado. pp. 372-385.
33. Tetsch, T. y Schramm-Sherer, B. (1992). **Exodoncia y sus complicaciones**. En: Cirugía odontoestomatológica. Horch, H.-H. et al. autores. Trad. Bárbara Repiso Sommer. Barcelona:Ediciones Científicas y Técnicas. pp. 1165-190.
34. Valdevellano Pinot, R. (2007). **Tratamiento quirúrgico de piezas dentarias incluidas**. Guatemala: Área Médico-Quirúrgica, Facultad de Odontología, Universidad de San Carlos. Universitaria. pp. 64
35. Yoojum, K.; Hong-Keun, H. and Ki-Taeg, J. (2012). **Interrelationship between the position of impacted maxillary canines and the morphology of the maxilla**. Am. J Orthod Dentof Orthop. 141(5): 556-562.



XVI. ANEXOS

BOLETA DE RECOLECCION DE DATOS

UNIVERSIDAD DE SAN CARLOS DE GUATEMALA
FACULTAD DE ODONTOLOGÍA
Cristhy Avilene ZasoSolis. Investigadora.

Boleta No.

TEMA: FRECUENCIA DE ALTERACIONES DE DESARROLLO DE POSICIÓN DE DIENTES, TRANSPOSICIÓN Y CANINOS INCLUIDOS, EN PACIENTES INGRESADOS EN LA CLÍNICA DEL POSTGRADO DE ORTODONCIA (2010-2012)

Datos Generales:

-Nombre: _____


-Edad: _____

-Sexo: _____

-Registro: _____

Arcada: Superior _____

Inferior: _____



No. de pieza(s) afectada(s)*: _____


Anomalía: Transposición(~~▲~~▲): _____

Caninos Incluidos(Δ): _____

Observaciones:


*Se utilizará fórmula FDI.

El contenido de esta Tesis es única y exclusiva responsabilidad de la autora.

(f) 
Cristhy Avilene ZasoSolis

FIRMAS DE TESIS DE GRADO

(f) 
Cristhy Avilene Zaso Solis.
SUSTENTANTE

(f) 
Dr. Luis Felipe Rosales Madero
Cirujano Dentista
ASESOR


(f) 
Dr. Héctor Alberto Cordón Orellana
Cirujano Dentista
ASESOR

(f) 
Dra. Marlen Esther A. Melgar Girón
Cirujana Dentista
Primera Revisora
COMISIÓN DE TESIS



(f) 
Dr. Victor Hugo Lima Sagastume
Cirujano Dentista
Segundo Revisor
COMISIÓN DE TESIS

IMPRÍMASE
Vo.Bo.:

(f) 
Dr. Julio Rolando Pineda Córdón
Cirujano Dentista
Secretario Académico
Facultad de Odontología
Universidad de San Carlos

