

**Evaluación clínica y radiográfica de incrustaciones de resina compuesta  
realizadas en la Clínica de la Facultad de Odontología de la Universidad  
de San Carlos de Guatemala en el periodo 2011-2012**

Tesis presentada por:

**CHRISLEY YASMIN GUILLERMO COY**

Ante el tribunal de la Facultad de Odontología de la Universidad de San  
Carlos de Guatemala que practicó el Examen General Público previo a optar al  
título de:

**CIRUJANA DENTISTA**

Guatemala, Noviembre 2013

**Evaluación clínica y radiográfica de incrustaciones de resina compuesta  
realizadas en la Clínica de la Facultad de Odontología de la Universidad  
de San Carlos de Guatemala en el periodo 2011-2012**

Tesis presentada por:

**CHRISLEY YASMIN GUILLERMO COY**

Ante el tribunal de la Facultad de Odontología de la Universidad de San  
Carlos de Guatemala que practicó el Examen General Público previo a optar al  
título de:

**CIRUJANA DENTISTA**

Guatemala, Noviembre 2013

## **JUNTA DIRECTIVA DE LA FACULTAD DE ODONTOLOGÍA**

Decano:	Dr. Edgar Guillermo Barreda Muralles
Vocal Primero:	Dr. José Fernando Ávila González
Vocal Segundo:	Dr. Erwin Ramiro González Moncada
Vocal Tercero:	Dr. Jorge Eduardo Benítez De León
Vocal Cuarto:	Br. Héctor Gabriel Pineda Ramos
Vocal Quinta:	Br. Aurora Margarita Ramírez Echeverría
Secretario Académico:	Dr. Julio Rolando Pineda Cordón

## **TRIBUNAL QUE PRACTICÓ EL EXAMEN GENERAL PÚBLICO**

Decano:	Dr. Edgar Guillermo Barreda Muralles
Vocal Primero:	Dr. Edwin Ramiro González Moncada
Vocal Segundo:	Dra. Elena María Vásquez de Quiñónez
Vocal Tercero:	Dr. Ricardo Antonio Catalán Barrios
Secretario Académico:	Dr. Julio Rolando Pineda Cordón

## **Acto que Dedico**

### **A Dios**

Por haber siempre guiado mi camino

### **A mis padres**

Rodolfo Guillermo y Gladys de Guillermo por todo su  
Apoyo, comprensión y amor a lo largo de mi carrera.

### **A mis Hermanos, sobrinos y familia en general**

Por su apoyo de una u otra manera

## **Tesis que Dedico**

**A Dios**

**A mis padres**

Rodolfo y Gladys por su apoyo

**A la Facultad de odontología**

Por darme las herramientas y conocimientos  
adquiridos a lo largo de la carrera

**A la Universidad de San Carlos de Guatemala**

**A mis pacientes**

Por darme su confianza

## **Honorable Tribunal Examinador**

Tengo el honor de someter a su consideración el trabajo de tesis titulado “Evaluación clínica y radiográfica de incrustaciones de resina compuesta realizadas en la clínica de la Facultad de Odontología de la Universidad de San Carlos de Guatemala en el período 2011-2012”, conforme lo demandan las normas del proceso administrativo para la promoción de los estudiantes de grado de la Facultad de Odontología de la Universidad de San Carlos de Guatemala, previo a optar al título de:

## **Cirujana Dentista**

Y ustedes distinguidos miembros del Honorable Tribunal Examinador, acepten las muestras de mi más alta estima y respeto.

## Índice

Sumario	1
Introducción	3
Antecedentes	4
Problema	5
Justificación	6
Marco Teórico	7
Resinas compuestas	7
Radiografías dentales	14
Incrustación inlay/ onlay	17
Materiales de impresión	19
Cementos	21
Criterios de aceptabilidad	26
Objetivo general	30
Objetivo (s) Específico (s)	30
Variables y Definición	31
Metodología	35
Recursos	38
Resultados	39
Discusión de resultados	54
Conclusiones	57
Recomendaciones	58
Bibliografías	59
Anexo	62

## SUMARIO

Debido a la falta de un sistema de protocolo de reevaluación de tratamientos efectuados en las clínicas de la facultad de Odontología de la Universidad de San Carlos de Guatemala ¿En qué estado se encuentran las incrustaciones de resina compuesta cementadas en los años 2011-2012 en los pacientes adultos atendidos por los estudiantes de grado en la Facultad de Odontología de la Universidad de San Carlos de Guatemala?

Se utilizó una muestra de 342 incrustaciones, de acuerdo a las hojas de protocolo recopiladas en el Departamento de Operatoria Dental de la Facultad de Odontología de la Universidad de San Carlos de Guatemala, tomando en cuenta a los pacientes que atendieron el llamado a dicho estudio. Se le explicó al paciente el estudio a realizar así como el conocimiento informado, se procedió a la evaluación clínica de la incrustación presente en la cavidad oral, evaluando integridad de la restauración, adaptación marginal, contactos y relaciones oclusales, contactos interproximales, cementado de la incrustación, excesos marginales de cemento, pigmentación, fracturas, esto de acuerdo los criterios de aceptabilidad (17). Luego se procedió a tomar una radiografía con la ayuda de un radiovisiógrafo evaluando integridad de la incrustación, adaptación marginal, contactos interproximales, excesos de cemento, esto de acuerdo a criterios de aceptabilidad utilizados (17).

Al realizar la evaluación clínica se obtuvo un 75.38% de la muestra aceptable y un 24.62% de la muestra se encontró en estado inaceptable mientras que en la evaluación radiográfica obtuvimos un 64.61% de la muestra aceptable y un 35.39% inaceptable

## CONCLUSIONES

Se necesita siempre de una buena inspección radiográfica para poder evaluar la restauración después de cementada ya que se demostró que sin una radiografía no veríamos los excesos interproximales o las desadaptaciones marginales. Y es de suma importancia reevaluaciones periódicas para verificar el estado óptimo en este caso en específico de las incrustaciones.

Evitar que las restauraciones presenten bordes delgados ya que la fragilidad del material los predispone a fracturas posteriores así como a utilizar una buena técnica de cementación para evitar luscencias radiográficamente visibles

## RECOMENDACIONES

Seguir utilizando siempre la toma de radiografías ya que se demostró que es de suma importancia para identificar desadaptaciones y/o excesos de cemento.

Implementar un programa donde se evalúen periódicamente los tratamientos de incrustaciones de resina compuesta realizados.



Tener en consideración cuando se adapta la incrustación en boca los puntos de contacto para no dejarlos planos y que esto provoque empaques de comida.

Utilizar buen aislamiento del campo operatorio para evitar contaminación de saliva y que esto afecte la adaptación y la retención de la restauración

## **Introducción**

En la Universidad de San Carlos de Guatemala en las Clínicas de la Facultad De Odontología, se realizan incrustaciones de resina compuesta por el método indirecto en piezas dentales en las cuales este indicado realizarlas en pacientes adultos, atendidos por estudiantes de grado de la carrera de cirujano dentista.

Actualmente se reevalúan las incrustaciones en las clínicas de Operatoria Dental de la Facultad de Odontología de la Universidad de San Carlos de Guatemala de la siguiente manera: a los ocho días de ser cementadas, reevaluándola con un examen clínico y un examen radiográfico. La evaluación clínica consiste en evaluar la integridad de la incrustación, adaptación de márgenes, estabilidad del color, pulido, oclusión, puntos de contacto proximales, y en la evaluación radiográfica: adaptación e integridad marginal, cementado, contactos proximales, excesos marginales, excesos de cemento, por tal motivo en este estudio se reevaluarán las incrustaciones en el periodo 2011-2012, con el fin de observar el comportamiento clínico y radiográfico de las mismas utilizando para ello los criterios de aceptabilidad del Departamento de Operatoria Dental.

Como es sabido las incrustaciones de resina compuesta nos permiten restaurar dientes posteriores logrando una recuperación funcional y estética, no importando si la pérdida de la estructura dental fué por caries, fractura cuspídea o defectos estructurales de la pieza dental.

Por ende al realizar una incrustación nos tenemos que guiar por ciertos criterios de aceptabilidad que nos permitan efectuar un trabajo de calidad y predeciblemente confiables.

### **Antecedentes**

Hasta el año 2000 en la Facultad de Odontología, aun se realizaban incrustaciones exclusivamente de metal por lo cual William Humberto Alejos Méndez realizó un estudio a cerca de la “Evaluación de incrustaciones coladas de metal clase II MOD con recubrimiento cuspídeo en pacientes atendidos en la Facultad de Odontología de la Universidad de San Carlos de Guatemala durante los años 1997-1998” en donde podemos observar que el resultado de la investigación fue del 66% de aceptabilidad de las incrustaciones evaluadas en dicho estudio y el 34% inaceptables, basados en los criterios de aceptabilidad que manejaba el Departamento de Operatoria Dental.

No fue hasta el año 2003 cuando la estudiante Anabella Arriaga franco realizo su tesis de graduación con el título “Evaluación para determinar el estado clínico y radiológico de incrustaciones inlay y onlay de resina compuesta realizadas con el método indirecto, en pacientes adultos atendidos en la Facultad de Odontología de la Universidad de San Carlos de Guatemala durante los años 2000-2001” en el cual describe la evaluación, obteniéndose los resultados de un 88.84% de aceptabilidad en las incrustaciones de resina compuesta incluidas en el estudio.

## **Problema**

Debido a un establecido sistema de protocolo de reevaluación de tratamientos bajo la tutoría de un docente efectuados en las clínicas de Operatoria Dental de la facultad de Odontología ¿En qué estado se encuentran las incrustaciones de resina compuesta cementadas en los años 2011-2012 en los pacientes adultos atendidos por los estudiantes de grado en la Facultad de Odontología de la Universidad de San Carlos de Guatemala?

### **Justificación**

Una vez terminado y reevaluado el tratamiento en el tiempo establecido por cada disciplina de la Facultad de Odontología de la Universidad de San Carlos de Guatemala, no se le da un seguimiento en los años posteriores para constatar el éxito o fracaso del tratamiento a largo plazo. Por tal motivo este estudio se enfoco específicamente en la evaluación clínica y radiográfica de las incrustaciones de resina compuesta en los años 2011-2012.

## Marco teórico

### 1. Resinas compuestas:

Las resinas compuestas o composites de uso dental, tienen su origen en la primera formulación sintetizada y patentada de Bowen (1962) desde entonces han experimentado cambios muy importantes y significativos tanto en la química de los polímeros de su matriz así como en sus componentes inorgánicos de relleno, particularmente mediante la incorporación de mayor proporción.(16)

Es el resultado de la asociación de dos sustancias: polímero (matriz orgánica) y cargas inorgánicas (matriz inorgánica).

Fase orgánica que constituye la matriz, con un monómero o moléculas base y pigmentos:

- BISGMA (bisfenol-glicidil metacrilato, o resina de Bowen)
- UDMA (uretano-dimetacrilato)

Fase inorgánica dispersa con material inerte de relleno (partículas de vidrio, sílice o cuarzo)

Agente de unión, Silano: Para que las resinas compuestas presenten un comportamiento mecánico satisfactorio, es necesario que las partículas de carga estén unidas de manera estable a la matriz orgánica. Esta unión se logra gracias al silano, son moléculas que tienen la capacidad de unirse químicamente a la superficie de la carga, así como a la matriz orgánica, y propiciar una interface adhesiva muy sólida y confiable. La utilización de estos agentes permite que la resina compuesta actúe como una unidad cuando es sometida a tensiones, las cuales son disipadas a lo largo de la interface adhesiva creada por el silano. La introducción de estos agentes supero el problema de la falta de unión matriz/ carga, lo que propiciaba la formación de puntos de fractura y comprometía la longevidad clínica del material. (14)

Iniciadores:

Agentes que cuando se activan desencadenan la reacción de polimerización de la resina compuesta. En las resinas compuestas fotoactivadas, el uso de luz visible con longitud de onda de alrededor de 470 nanómetros activa la canforoquinona (iniciador) y propicia la interacción reactiva con una amina terciaria. (14)

## **1.1 Clasificación según el tamaño de la partícula**

- Macropartículas: partículas con tamaño entre 15-100 micrómetros , se denominan también convencionales.(14)
- Micropartículas: partículas de sílice coloidal con tamaño medio de 0.04 micrómetros.(14)
- Híbridas. Compuestas por macropartículas y micropartículas con tamaño medio entre 1 y 5 micrómetros.(14)
- Microhíbridas o nanohíbridas: presenta una combinación entre partículas (0.04 micrómetros) y partículas de mayor tamaño ( máximo 2 micrómetros), el tamaño medio de la partícula está entre 0.6 y 0.8 micrómetros.(14)
- Nanopartícula: compuestas por partículas de carga entre 20 y 75 nanómetros.(14)

## **1.2 Contracción de polimerización**

Característica indeseable de las resinas compuestas, consecuencia de la reacción química entre los monómeros de la matriz orgánica que, al unirse durante la polimerización, se aproximan resultando en una disminución del volumen del 1-3.5%, la magnitud de este estrés es estimada en hasta 13 MPa. El volumen porcentual de cargas inorgánicas influye en la contracción de polimerización, siendo mayor su volumen, será menor la contracción de polimerización. Las resinas modernas están sometidas a la contracción por polimerización volumétrica de 2.6% hasta 7.1%(8)

## **1.3 Absorción de agua**

Corresponde al proceso de hidratación de la matriz orgánica cuando esta expuesta a un medio húmedo. Cuanto mayor es el porcentaje de carga es menor la absorción de agua. Inmediatamente después de la conclusión de la restauración, se inicia un proceso de hidratación por medio de la saliva. El proceso de hidratación llega a un equilibrio osmótico en un medio líquido en las primeras 24 horas. (8) La incorporación de agua en la resina, puede causar solubilidad de la matriz afectando negativamente las propiedades de la resina fenómeno conocido como degradación hidrolítica.

#### **1.4 Estabilidad del color**

- Pigmento superficial: relacionado a la penetración de colorantes a través de la superficie de la restauración proveniente de alimentos, bebidas, tabaco y otros. Cuanto mayor sea la homogeneidad y la lisura superficial menor la posibilidad que ocurran pigmentaciones, ya que la superficie áspera favorece un área mayor de contacto entre la resina y los agentes pigmentantes.
- Decoloración interna: resulta de la oxidación de algunos componentes químicos presentes en las resinas compuestas y del proceso de envejecimiento de la matriz resinosa, siendo una característica en mayor o menor grado, inherente a todas las resinas compuestas.(8)

#### **1.5 Resistencia a la abrasión**

Aun no existe una resina que presente un desgaste semejante al esmalte (3.9  $\mu\text{m}/\text{año}$  en molares inferiores). La falta de resistencia a la abrasión lleva a la pérdida anatómica de la restauración y la inestabilidad de los contactos oclusales. El desgaste de la resina compuesta resulta de los siguientes factores:

- Desgaste de la matriz resinosa exponiendo las cargas a las fuerzas masticatorias.
- Propagación de líneas de fractura en la matriz resinosa alrededor de las cargas,
- Degradación hidrolítica de la matriz resinosa en función de la acción de ácidos. (8)

#### **1.6 Coeficiente de expansión térmica**

Es la velocidad de cambio dimensional por unidad de cambio de temperatura. Cuanto más se aproxime el coeficiente de expansión térmica de la resina al coeficiente de expansión térmica de los tejidos dentarios, habrá menos probabilidades de formación de brechas marginales entre el diente y la restauración, al cambiar la temperatura. Un bajo coeficiente de expansión térmica está asociado a una mejor adaptación marginal.

Las resinas compuestas tienen un coeficiente de expansión térmica unas tres veces mayor que la estructura dental, lo cual es significativo, ya que, las restauraciones pueden estar sometidas a temperaturas que van desde los  $0^{\circ}\text{C}$  hasta los  $60^{\circ}\text{C}$ .



## **1.7 Ventajas de las resinas compuestas**

### **1.7.1 Estética**

Los fabricantes han desarrollado sofisticados sistemas de resina compuesta con múltiples colores, caracterizadores y opacadores que permiten al odontólogo ofrecer una restauración altamente estética. Los estudios clínicos con frecuencia reportan una excelente semejanza del color con la estructura dentaria. Estos reportan un 98% de las restauraciones de resina, con una excelente similitud del color entre los dos y tres años luego de su colocación, y hasta un 87% a los cuatro años de su instauración. (2)

### **1.7.2 Conservación de la estructura dentaria**

La mayoría de los investigadores recomiendan una propuesta más conservadora. Para tomar ventaja de las propiedades positivas de la resina compuesta y para minimizar las negativas, se ha desarrollado la preparación adhesiva. Este diseño limita la remoción de la estructura dentaria solo a la cantidad necesaria de tejido para eliminar la caries y el esmalte severamente debilitado.

### **1.7.3 Adhesión a la estructura dentaria**

La unión entre resina y la estructura dentaria, lograda con los sistemas adhesivos. Ofrecen el potencial de sellar los márgenes de la restauración y refuerza la estructura dentaria remanente contra las fracturas, si son realizadas con un adecuado protocolo y manejo en la inserción del material y su curado. Aunque no todos los estudios han demostrado que estos tengan una resistencia incrementada a la fractura, se ha indicado que ocurre menor flexión cuspídea con las restauraciones de resinas compuesta adhesiva debajo de cargas oclusales, proporcionando protección contra la propagación de fracturas, las cuales finalmente resultarán en falla por fatiga.

#### **1.7.4 Baja conductividad térmica**

Debido a que las resinas compuestas no transmiten fácilmente los cambios de temperatura, existe un efecto aislante que ayuda a reducir a la sensibilidad postoperatoria a la temperatura. (2)

#### **1.7.5 Eliminación de las corrientes galvánicas**

La resina compuesta no contiene metal y de esta manera no iniciará o conducirá corrientes galvánicas. (2)

#### **1.7.6 Radiopacidad**

Los materiales restauradores radiopacos son necesarios para permitir al odontólogo evaluar los contornos y la adaptación marginal de la restauración, así como también, para distinguir entre una restauración, presencia de caries y la misma estructura dentaria sana.

### **1.8 Desventajas de la resina en el sector posterior**

#### **1.8.1 Contracción por polimerización**

A pesar de las mejoras en las formulaciones de resina compuesta a través de los años, los sistemas modernos todavía están basados en variaciones de la molécula BIS-GMA, la cual ha estado en existencia por más de 30 años. Uno de los mayores inconvenientes de este material es la contracción por polimerización que ocurre durante la fotopolimerización. Las resinas modernas están sometidas a la contracción por polimerización volumétrica de 2.6% hasta 7.1% la mejor expectativa para superar los problemas de la contracción por polimerización consiste en el desarrollo de futuras resinas que no se contraigan durante la polimerización. (2,8, 9).

Un número de técnicas han sido sugeridas para disminuir los efectos adversos de la contracción por polimerización. La más comúnmente usada es la colocación incremental de resina, en capas no mayores a 2mm, lo cual disminuye la contracción total por polimerización mediante la reducción del volumen de resina curada en un tiempo. Además la proporción de superficie adherida a la no

adherida esta aumentada lo cual ayuda a disminuir la fuerza desarrollada en la unión entre el diente y la resina. (3,9)

### **1.8.2 Caries secundaria y sensibilidad postoperatoria**

Diversos estudios clínicos han demostrado que la caries secundaria es una causa importante de la falla de las restauraciones de resina compuesta en el sector posterior. Se cree que la brecha marginal formada en el margen gingival se da como resultado de la contracción por polimerización, permitiendo el ingreso de bacterias cariogénicas y el flujo de fluido debajo de la restauración. La bacteria puede entrar en los túbulos dentinarios y causar inflamación pulpar y sensibilidad. El frío y otros estímulos, pueden causar una contracción del fluido en la brecha, conduciendo hacia un repentino y rápido flujo de fluido del túbulo hacia el exterior, lo cual la pulpa interpreta como doloroso. El conocimiento del potencial para la sensibilidad postoperatoria, permite al odontólogo advertirle al paciente de esta posibilidad. El cuidadoso manejo del material y su polimerización ayudara a reducir este problema. (3,9)

### **1.8.3 Disminución de la resistencia al desgaste**

El desgaste de la resina resulta de la combinación del daño químico de la superficie del material y su ruptura mecánica. Las resinas se someten al desgaste mediante dos mecanismos diferentes. Absorción, desgaste generalizado a través de la superficie oclusal, causada por la acción abrasiva de las partículas durante la masticación, ocurriendo en todas las aéreas de la restauración, mientras mas posterior este localizado un diente, las fuerzas masticatorias son mayores y mas rápido es el desgaste de la resinas compuestas. En el momento actual, las mejores características de desgaste para el uso posterior son generalmente exhibidas por la resina altamente rellena (mas de un 60% por volumen) con un tamaño de partícula de relleno entre 1 a 3  $\mu\text{m}$ . Los estudios clínicos están demostrado que las formulaciones corrientes de resina tienen características de desgaste aceptable a los 3 años. Generalmente, mientras más se aproximan las propiedades físicas de una material restaurador a aquellas del esmalte y de la dentina. Mayor será la longevidad de la restauración. (8)

## **2. Características generales de las resinas compuestas indirectas**

Su uso para el segmento posterior, se sustenta en diversas consideraciones. En primer lugar las exigencias que se presentan en los sectores de premolares y molares, en donde se ejercen cargas masticatorias significativas de 400 a 800N. En la zona de molares, de 300N en premolares y de 200N en la zona anterior. Por tal razón son fuerzas catalogadas como complejas de tipo compresivo, tensional y tangencial, por lo cual los materiales que se empleen deben de ser lo suficientemente resistentes para evitar fracturas y desgastes a futuro. (16)

Otro factor importantísimo que debe considerarse en restauraciones para posteriores con resina compuesta o composite, es la dificultad de lograr buena adaptación y sellado del material con la técnica directa, especialmente en la zona gingival, debido a la imposibilidad de condensar el material; mientras en la técnica indirecta se puede controlar mucho más favorablemente esta situación. (16)

Otros alcances importantes que permite la técnica indirecta implican: control de la polimerización, adecuada morfología oclusal (Leinfelder 1997), excelentes características ópticas (color, mimetismo, translucidez y opacidad) y un menor costo, sin embargo, su duración a largo plazo exige mantenimiento y control estricto. (16)

### **2.1 Rellenos en las resinas compuestas indirectas**

Le confieren al material propiedades físico mecánicas apropiadas, particularmente relacionadas con el tamaño de las partículas, su forma y su contenido en volumen. La presencia de partículas de relleno, a) macrorelleno. b) micropartícula. c) Híbridas. d) Microhíbridas. e) Nanorelleno. (16).

### **2.2 Matriz de resinas compuestas indirectas**

- Monómeros: debe presentar características tales; biocompatibilidad, estabilidad del color, alta reactividad, estabilidad química en la cavidad oral, baja contracción de polimerización.
- Aditivos: se incorporan para: conferirle estabilidad durante el almacenamiento del material, favorece la estabilidad del color, semejar el color del diente natural, prolongar el tiempo de trabajo, evitar la polimerización prematura, otorgarle fluorescencia al material.
- Unión entre el relleno y la matriz orgánica: dada por el silano al depositarse sobre el relleno, los grupos metoxi se hidrolizan formando grupos hidroxilos que reaccionan con la humedad absorbida. Esta reacción de acoplamiento une el relleno con la matriz orgánica,

de forma que al aplicar una tensión a la resina, esta puede transferirse de unas partículas de relleno a otras, a través del polímero que es menos resistente.

- **Iniciadores:** utiliza una amina orgánica que reacciona con un peróxido orgánico produciendo radicales libres, que a su vez intervienen los dobles enlaces de carbono provocando la polimerización del material. De esta manera el polímero obtiene innumerables enlaces cruzados, debido a los dobles enlaces de carbono presentes en los extremos del monómero. (6) En el caso de resinas fotoactivadas, el uso de luz visible con longitud de onda de alrededor de 470 nm activa la canforoquinona (iniciador) y propicia la interacción reactiva con una amina terciaria. (14)

### **3. Métodos de polimerización de las resinas compuestas**

Dependiendo del iniciador de polimerización, estos materiales pueden polimerizar por calor, luz o presión o por una combinación de los tres.

- **Polimerización por luz:** iniciador la canforoquinona, sustancia que al absorber la luz en un rango de 470nm se activa para producir la polimerización.
- **Polimerización por calor:** se utiliza la temperatura con presión para evitar la porosidad del material y aumentar sus propiedades mecánicas en un 60-70%, especialmente si se le somete a una temperatura entre 120 a 123°C durante 5 minutos. Se ha observado que la resistencia del material, especialmente en las caras oclusales en la zona de los contactos interoclusales y de los contactos interproximales de los dientes posteriores, aumento significativamente cuando se le sometió a un tratamiento térmico. (16)
- **Químicamente activadas:** resinas compuestas que usan una pasta base y otra catalizadora. El material se polimeriza solo con la unión de ambos. (14)

### **4. Radiografías Dentales**

Es una parte integral en la práctica clínica ya que se precisa de alguna forma de este tipo de exploración en la mayoría de los pacientes.

Para la comprensión de la naturaleza de la imagen en escala de grises y la interpretación de la información que contiene requiere un conocimiento de los siguientes:

- Las densidades radiográficas
- Los tejidos anatómicos tridimensionales
- Las limitaciones impuestas por una imagen bidimensional y la superposición. (18)

La cantidad del haz de rayos x se ve detenida (atenuada) por un objeto, determina la radiodensidad de las sombras.

- Las zonas blancas o radiopacas de una imagen representan las diversas estructuras densas del objeto, las cuales han frenado completamente el haz de rayos X.
- Las zonas negras o radiotransparentes representan aquellas áreas donde el haz de rayos X ha atravesado el objeto sin ningún tipo de impedimento.
- Las áreas grises representan las zonas donde el haz de rayos X se ha visto frenado en algún lado. (18)

#### **4.1 Calidad de la imagen radiográfica**

La calidad global de la imagen y la cantidad de detalles que se aprecian en una imagen radiográfica dependen de varios factores, entre los que se incluyen:

- Contraste: la diferencia visual entre las distintas sombras negras, blancas y grises.
- Geometría de la imagen: las posiciones relativas de la película, el objeto y la cabeza del tubo de rayos X.
- Característica del haz de rayos X.
- Nitidez y resolución de la imagen.(18)
- Velocidad de la placa. Es la sensibilidad de los cristales de bromuro de plata a la acción de los rayos X a mayor sensibilidad, mayor velocidad, es decir, que necesita una menor cantidad de radiación para descomponer el bromuro de plata. La escala de velocidad es:  
A= muy lenta; B= lenta; C= semilenta; D= normal; E= rápida (7)

Para trabajos de rutina, se deben elegir las películas de tipo E porque, aunque la película es menos contrastada y la calidad de la imagen es inferior, la disminución de la radiación es del 30-50%. (7)

#### **4.2 Tipos habituales de radiografías dentales**

Las diversas imágenes radiográficas de los dientes, maxilares y el cráneo se pueden dividir en dos grupos principales:

- Intraorales: el receptor de la imagen se sitúa dentro de la boca del paciente.
- Extraorales: el receptor de la imagen se sitúa fuera de la boca del paciente. (7,18)

#### **4.2.1 Películas Intraorales:**

- Radiografías periapicales o retroalveolares: la película se coloca por lingual o palatino de los dientes de allí su denominación retroalveolar permitiendo el registro del diente en su totalidad (corona, raíz y el espacio del ligamento) y del alveolo óseo vecino.(18,7,13)
- Radiografías de aleta de mordida o interproximales: esta técnica reproduce solo las coronas y un tercio radicular en ambas arcadas, superior e inferior. Se utiliza esta técnica para el estudio sistemático y de caries dental, sobre todo de caries interproximales que son de difícil visión. Estas placas constan de una aleta en medio que se coloca entre ambas arcadas para que sirva para su sujeción y colocación al ocluir. Se coloca la cabeza del paciente de modo que el plano oclusal quede de forma horizontal. Se dirige el rayo al punto de oclusión entre dientes superiores e inferiores formando un ángulo de 0-10° por encima del plano horizontal (18,7)

#### **4.3 Tipos de radiología digital**

Existen actualmente dos tecnologías diferentes en radiología digital. Radiología digital directa (RDD) y radiología digital indirecta (RDI).

##### **4.3.1 Radiología digital directa**

Emplea como receptor de rayos X un captador rígido habitualmente conectado a un cable a través del cual la información captada por el receptor es enviada al ordenador. Se denomina directa porque, a la inversa de la indirecta, no requiere ningún tipo de escaneado tras la exposición a los rayos X, sino que el propio sistema realiza automáticamente el proceso informático y la obtención de la imagen. (18)

##### **4.3.2 Radiología digital indirecta (radiología con fósforo fotoestimulable)**

La imagen es capturada de forma analógica en una placa de fósforo fotoestimulable y convertida en digital tras su procesado o escaneado. (18)

## **5. Incrustaciones inlay/ onlay**

Según el grado de compromiso dentario las incrustaciones de resina pueden ser, intracoronarias y extracoronarias. Las intracoronarias están alojadas en su totalidad dentro del diente, mientras que las extracoronarias recubren, protegen o reconstruyen cúspides (3, 4,15)

Después de la polimerización en un horno que le brinda a la restauración mejores propiedades, la restauración es adherida en su lugar por medio de un cemento resinoso. (9)

### **5.1 Inlays y onlays indirectos de resina compuesta**

Pueden ser confeccionados a partir de una resina híbrida o de una resina de microrrelleno y exhibe las ventajas y desventajas inherentes de cada material. (4,15).

### **5.2 Onlays/ inlay de porcelana versus onlay/inlay de resina compuesta**

Aunque algunos materiales cerámicos causan desgaste del esmalte opuesto, también proporcionan estabilidad oclusal a largo plazo, mientras que la resina compuesta no lo puede ofrecer en una restauración de protección cuspídea. La adhesión más fuerte a la porcelana es particularmente importante cuando las cúspides son cubiertas. Mientras más fuerte la adhesión las fuerzas son transferidas más eficientemente desde la restauración a través del cemento y absorbidas por el diente.

La indicación para un onlay de porcelana es para la restauración de un molar con una dimensión oclusal gingival corta o extrusión dental. (15)

### **5.3 Indicaciones para el empleo de inlays/ onlays:**

En resina compuesta que permite restaurar dientes posteriores logrando la recuperación anatómica funcional y estética.

- Caries
- Fractura de cúspides
- Defectos estructurales
- Pérdida extensa de tejido



- Dificultad de retención para restauraciones convencionales
- Sustitución de restauraciones metálicas que comprometan la estética
- Armonización de pequeños espacios interproximales
- Corrección de posición de dientes en infra-oclusión o extruidos
- Abrasión con pérdida de dimensión vertical
- Reparación de coronas totales
- Retenedor o apoyo de prótesis
- Pacientes sensibles a iones metálicos. (8)

#### **5.4 Limitaciones en la indicación de una restauración inlay/ onlay**

- Ausencia de esmalte en el borde cavosuperficial
- Dientes que presenten cavidades conservadoras
- Pacientes que presenten hábitos parafuncionales
- Cavidades subgingival. (8)

### **6. Preparación cavitaria para incrustaciones inlay/ onlay**

Expulsividad: por ser una restauración indirecta, la expulsividad es de suma importancia, con la finalidad que se facilite la adaptación de la pieza y el desplazamiento del agente cementante. La inclinación de las paredes internas de la preparación para una inlay/onlay puede ser mayor a 5 grados, esta favorece a una excelente retención de la pieza ya que ocurrirá principalmente por la adhesión del cemento resinoso al diente y a la restauración.

Profundidad: es dada por la extensión del proceso de caries o de una restauración antigua. En dientes que presenten una inclinación de la vertiente oclusal muy acentuada, se debe considerar una distancia mínima de 1.5mm entre el fondo de la fisura principal y el piso de la preparación. En tales piezas, la distancia de 2mm entre el ángulo cavosuperficial de la caja oclusal y el piso es insuficiente para proveer resistencia a la restauración.

Paredes planas: la uniformidad de la preparación facilita la confección y la adaptación exacta de cualquier tipo de restauración, las irregularidades deben de ser removidas, el piso de las cajas pueden ser aplanados en función a la profundidad que estas presenten. Las paredes axiales de la

caja oclusal, cuando encierren fosas y fisuras, deben tener los ángulos formados de manera redondeados.

Ancho del istmo: debe ser semejante a la profundidad de la caja oclusal. Esto reduce la posibilidad de fracturas. El ancho del istmo debe ser mayor de 2mm.

Ángulos internos: estos deben de ser redondeados, debido a tres factores: evitar la formación de líneas de fractura; facilitar la adaptación de la restauración del diente; facilitar el deslizamiento del cemento evitando la inducción de tensiones hacia el diente y la restauración.

Angulo cavosuperficial: debe ser lo mas cercano posible a los 90 grados. Se debe evitar que la restauración presente bordes delgados, ya que la fragilidad de los materiales utilizados predispone a la fractura (8,10).

## **7. Técnica indirecta**

Consiste en tomar una impresión de la pieza dentaria con su preparación terminada y obtener un modelo, sobre el se confecciona la incrustación y luego se procede al cementado adhesivo sobre la pieza dentaria.

El material de impresión utilizado es de preferencia un PVS (polivinil Siloxano) con el empleo de cubetas rígidas lisas con nervaduras tipo Rimlock (coe inc.) parciales o totales (con dependencia de la cantidad de piezas dentales y del compromiso oclusal que se ha de restaurar) colocando una capa de adhesivo de doble contacto sobre la cara interna para adherir el material de impresión y evitar que se desprenda de la cubeta al ser retirada de boca, se enjuaga y se descontamina, el vaciado se hará dejando transcurrir los minutos indicados para el material de impresión. Además se debe tomar una impresión del arco dentario antagonista con alginato para obtener el respectivo modelo y relaciones intermaxilares. (12,15).

## **8. Materiales de impresión**

Siliconas para impresiones; se pueden clasificar de acuerdo a la composición y polimerización, tomando en cuenta la consistencia se presentan cuatro tipos: de cuerpo liviano, regular, pesado, extra pesado o masilla.

La consistencia del producto depende del material de relleno y de peso molecular del compuesto. De acuerdo a la composición pueden clasificarse en siliconas por adición y por condensación.

## 8.1 Siliconas por condensación

### 8.1.1 Propiedades:

- Tiempo de trabajo: es de 3-4 minutos
- Tiempo de polimerización: es de 3-6 minutos. Este puede modificarse con la temperatura; una temperatura elevada acelera la polimerización de estos materiales, a mayor cantidad de acelerador con respecto a la base, la polimerización también se acelera.
- Estabilidad dimensional: la mayor contracción ocurre dentro de las primeras 24 horas.
- Recuperación elástica: es de aproximadamente 100% prácticamente superior a la de los demás materiales elásticos de impresión.
- Fluidez: son materiales más rígidos y por lo tanto de menor fluidez.
- Flexibilidad: de 5.5 a 2.6, lo cual los hace menos flexibles.
- Reproducción de detalles
- Toxicidad.(6)

### 8.1.2 Ventajas

- Fácil manipulación
- Estable dimensionalmente en cortos periodos de tiempo
- Tiene propiedades elásticas excelentes
- Puede prepararse con diferentes viscosidades y resistencia al desplazamiento de los tejidos gingivales
- Tiene sabor y olor agradables
- La polimerización apenas es alterada por la contaminación. (látex)(6)

### 8.1.3 Desventajas

- Sensible a altas temperaturas
- Elasticidad dimensional reducida (evaporación de alcohol)
- Tiempo de trabajo corto para impresiones múltiples
- Mayor contracción que los polisulfuros
- Vida útil corta.(6)

## **8.2 Siliconas por Adición**

Materiales de impresión elásticos basados en siliconas terminadas en vinilo, siliconas terminadas en hidrogeno y acido cloroplatínico catalizador. (6)

### **8.2.1 Propiedades de las siliconas por adición**

- Tiempo de trabajo y polimerización: es ligeramente más largo que el de las de condensación e inferior a la de los polisulfuros.
- Fluidez
- Tixotropía: no fluyen en la cubeta, pero fluyen a la menor presión en el margen gingival y espacios interproximales.
- Recuperación elástica: presentan casi el 100% de recuperación elástica.
- Rasgado: buena resistencia al rasgado.
- Reproducción de detalles: se presenta un desprendimiento de hidrogeno, que produce perforación en los modelos.(6)

### **8.2.2 Ventajas**

- De todos los materiales elásticos es el que posee mayor estabilidad dimensional.
- Fácil de manipular, fácil remoción de la boca, existiendo menos riesgo cuando el paciente tiene dientes periodontalmente comprometidos.
- Olor y sabor neutro
- Excelentes propiedades elásticas.(6)

### **8.2.3 Desventajas**

- Son hidrófobos y no mojan bien los tejidos dentarios
- Alto costo debido al catalizador a base de platino
- Baja energía al rasgado
- Los guantes de látex pueden afectar el mecanismo de polimerización. (6)

## **9. Cementos**

### **9.1 Características ideales de un agente cementante**

- Adhesividad al diente

- Adhesividad a las restauraciones inlay/onlay
- Adhesividad a los materiales utilizados para la obturación del diente preparado
- Pequeño espesor de película
- Alto escurrimiento
- Tiempo de trabajo amplio
- Polimerización rápida cuando sea activado, impidiendo el desalojamiento durante la cementación
- Ser capaz de corregir eventualmente fallas de adaptación
- Fácil remoción de excesos, aun cuando haya polimerizado(8,12)

## 9.2 Selección del cemento resinoso

Son clasificados de acuerdo al tipo de activación que presentan. Químicamente activados, fotopolimerizables y de doble polimerización (dual). (8,16)

Los cementos activados químicamente pueden ser utilizados para cementar cualquier restauración, translúcida u opaca.

Sin embargo el tiempo de trabajo limitado dificulta el empleo de este tipo de cementos. Los cementos fotopolimerizables pueden ser utilizados solamente para restauraciones translúcidas. La translucidez depende del tipo de material restaurador utilizado y de su espesor. El tiempo de trabajo de estos cementos es excelente, pudiendo contarse también con una amplia gama de colores.

Los cementos de activación dual fueron especialmente desarrollados para la cementación adhesiva de restauraciones estéticas. Son cementos de selección para la mayoría de casos, la polimerización de estos no dependen del espesor o de la opacidad de la restauración. La fotopolimerización acelera la reacción de polimerización del cemento. Sin embargo, la polimerización química ocurre independientemente de la aplicación de la luz en un tiempo promedio de 6 minutos para la mayoría de los productos. Los cementos duales son comercializados en dos formas con o sin resina fluida. Los que vienen acompañados de resina fluida tienen la propiedad de aflorar líquidos cuando son presionados, llenando por consecuencia, las microretenciones del esmalte y del material restaurador. (8)

Es aconsejable emplear uno de última generación y con activación dual para asegurar su polimerización correcta. Este cemento debe tener un curado dual, la fluidez necesaria y el espesor de película delgado. (12)

El medio de fijación debe de cumplir con la mayor cantidad de propiedades que se señalan a continuación:

### **9.3 En relación a su composición:**

- Propiedades mecánicas: suficientes ya que al entrar la restauración rígida en función se generan tensiones que son transmitidas al medio de fijación. Por este motivo debe tener resistencia suficiente para que la adhesión no se rompa y pierda así la cualidad de fijar la incrustación frente a las estructuras del diente y sellar los márgenes.
- Bajo coeficiente dimensional térmico
- Baja solubilidad y desintegración en el medio bucal, sobre todo en zonas de interfaz.
- Biocompatibilidad, no deben presentar componentes que dañen el complejo dentinopulpar.
- Consistencia fluida
- Radiopacidad para permitir observar en una radiografía la restauración sin soluciones de continuidad.(12)

### **9.4 Cementos autograbantes**

Los agentes cementantes duales fueron desarrollados para conciliar las propiedades de los cementos resinosos de autopolimerización y fotopolimerización, con el objetivo de tener un material que brinde un tiempo de trabajo más amplio y que sea capaz de reaccionar con un alto grado de conversión en ausencia o presencia de luz. Recomendados para el cementado de puentes, coronas, postes, inlays y onlays.

Este cemento de resina radiopaco contiene un 66% de relleno con un tamaño de partícula promedio de 3.6 micrones. Su presentación pasta/ pasta dispensado con una jeringa de auto mezclado permite combinar en un único producto todos los ingredientes esenciales para grabar, preparar, adherir y cementar. Sistema de activación; Auto curado (Curado Químico): Reacción peróxido-amina.

#### **9.4.1 Propiedades**

- Las propiedades físicas están determinadas por el tipo, distribución y contenidos de la partícula inorgánica, además de su porcentaje de conversión de monómeros a polímeros.
- Baja Viscosidad: permiten mejor manipulación y asentamiento de la restauración, menor espesor de la capa.

- Insolubilidad en el medio oral (baja solubilidad 0.05%)
- Fraguado inhibido por el oxígeno
- Espesor variable dependiendo del fabricante
- Posibilidad de irritación pulpar
- Resistencia a la compresión y tensión diametral: resisten entre 100 a 200 Mpa y 20 a 50Mpa a la tensión
- Radiopacos
- Requieren de control de la humedad

#### **9.4.2 Indicaciones Cemento de curado dual:**

- Restauraciones metálicas y libres de metal
- Incrustaciones de porcelana y resina (inlay/onlay)
- Fijas unitarias y plurales de resina y porcelana
- Cualquier restauración donde el efecto de la luz permita la polimerización del cemento y a su vez pueda curar en la oscuridad
- Donde la polimerización activada por luz no sea suficiente para llevar a cabo el proceso, debido a la profundidad, opacidad o espesura del material, y sea necesario un material que permita un mayor grado de conversión de monómeros a polímeros.
- Usado en áreas donde el espesor de la restauración es mayor a 2.5mm o en restauraciones inaccesibles que puedan impedir la penetración de la luz.

#### **9.5 Problemas post- cementado**

- la capa de resina polimerizada puede producir resistencia en el asentamiento de la restauración.
- Si la capa de resina adhesiva es delgada puede no sellar bien la superficie dentaria grabada produciendo sensibilidad.
- Al utilizar un sistema adhesivo autograbante se preserva el barro dentinario, disminuyendo la sensibilidad.

#### **9.6 Consideraciones para indicar un agente cementante**

- Proximidad a la pulpa: elegir cementos poco irritantes o proteger la pulpa.
- Edad del paciente: permeabilidad dentinaria
- Incidencia de caries: liberación de flúor

- Tipo de restauración a utilizar
- Sensibilidad de la técnica: Posibilidad de respetar las indicaciones
- Estética
- Confiabilidad
- Retención

## **10. Acondicionamiento de las inlays/onlays en resina compuesta**

Se comienza retirando el material provisorio y limpiando la preparación cavitaria, cuidando de no dejar restos de material, luego la restauración se prueba en boca controlando su adaptación y ajuste correcto en todo el borde cavo de la preparación, sabiendo que la brecha marginal entre la restauración y el remanente dentario mayor de 100  $\mu\text{m}$  (0.1mm) que da lugar a una gran cantidad de resina de fijación para cerrar el espacio. (12)

Luego se acondiciona la incrustación de resina compuesta de la siguiente manera:

- Rugosidades de la superficie interna del inlay/onlay por medio de un micro arenador: el motivo es crear microretenciones en la superficie interna del inlay/onlay, que facilitaran la unión mecánica de la incrustación a la resina cementante. Es aconsejable aplicar polvo de oxido de aluminio en partículas de 50 $\mu\text{m}$ , con u microarenador calibrado a una presión de 60-80 libras/pulgadas, durante 5 segundos, sobre la cara interna de la restauración y luego se lava y se seca. (3,8,16)
- Aplicación de ácido fosfórico: utilizado para la remoción de detritus, resultante de la rugosidad del inlay/onlay, óleos y otras impurezas.(8,16)
- Lavado con spray de aire/agua y secado: el motivo es la remoción del ácido; detritus e impurezas. (8,16)

Con estos pasos, la porción retentiva del inlay/onlay se presenta con un abaja tensión superficial, lo que favorece la retención mecánica de la resina fluida en el inlay/onlay. (8,16)

## **11. Ventajas y desventajas de las restauraciones indirectas de resinas compuestas**



### **11.1 Ventaja de restauraciones indirectas en resinas compuestas**

- Mejor contacto y contorno interproximal, ya que puede ser corregido con facilidad antes del cementado (8,9)
- Mejor adaptación marginal; durante la polimerización, la resina compuesta directa se contrae regularmente de un 2% hasta un 4%, causando una brecha marginal(8,9)
- Disminución en el riesgo de sensibilidad pos operatoria; esta relacionada con el sellado marginal obtenido después de la cementación de la incrustación. Con el uso de un agente cementante de tipo resino se garantiza un sellado marginal superior al propiciado con las restauraciones directas.
- Mayor resistencia al desgaste(8)
- Mejor textura superficial(8)
- Excelente estética, se propicia una mayor facilidad en la obtención de la escultura, color y caracterización adecuada, favoreciendo la estética.(8)

### **11.2 Desventajas de las restauraciones indirectas en resinas compuestas**

- Mayor tiempo y numero de pasos operatorios involucrados
- La preparación cavitaria es menos conservadora que la de las restauraciones directas(8)

## **12. Criterios de aceptabilidad para incrustaciones**

### **12.1 Presencia de caries dental**

- Definición: afección de los tejidos duros de la corona clínica de las piezas dentales del hombre, provocando su destrucción.
- Criterio Aceptable: cuando clínicamente no se observe en el tejido dentario marginal diversas tonalidades de color (blanco, café, negro), y /o al aplicar un esfuerzo por medio de la punta del explorador No. 5 este no se trabe o se retenga en dicha región o se perciban asperezas o formación de cavidad, así como cuando este muestre rugosidades y/o reblandecimiento del tejido.
- Radiográficamente: no deben observarse áreas radiolucetas en región interproximal.(17)

### **12.2 Presencia de la restauración**

- Definición: material que restaura una pieza dental.
- Criterio Aceptable: cuando la restauración se encuentra presente en la pieza a evaluar.(17)

### **12.3 Fractura de la restauración**

- Definición: desplazamiento en bloque o bien separación de una parte de la restauración.
- Criterio Aceptable: cuando visualmente no se detecte una línea de fractura y/o al pasar un explorador No.5, sobre la superficie de la restauración éste no trabe o encuentre resistencia y la restauración se haya completa sin desplazamiento en bloque ni separación de una de sus partes.(17)

### **12.4 Fractura del tejido dentario que rodea la restauración**

- Definición: es la pérdida del tejido dentario dentro de los límites del diseño cavitario.
- Criterio Aceptable: cuando al examen clínico de la pieza dentaria no presente pérdida de alguna porción de tejido dentario dentro de los límites del diseño cavitario ni la presencia de fisuras o grietas en el tejido remanente.(17)

### **12.5 Integridad marginal de la restauración**

- Definición: contacto íntimo entre el material restaurador y el tejido dentario.
- Criterio Aceptable: cuando el material de obturación tenga contacto íntimo o una adaptación estrecha a nivel del contorno cavo superficial de la preparación cavitaria, la evaluación se hará por medio de la punta del explorador dental No.5 desplazándolo por toda la superficie y en los márgenes de la restauración sin ningún tropiezo.
- Criterio radiográfico: no debe observarse una área radioluciente donde el material restaurador no está en íntimo contacto con la superficie dentaria.(17)

### **12.6 Deficiencias marginales**

- Definición: condición de la restauración en donde no hay perfecto ajuste a nivel del contacto cavosuperficial de la preparación cavitaria.
- Criterio Aceptable: cuando con la punta del explorador se desplace por todos los márgenes de la restauración y tejido dentario sin tropiezo.(17)

### **12.7 Excesos marginales oclusales y/o interproximales**

- Definición: condición de la restauración que traspasa los límites del contacto cavosuperficial de la preparación cavitaria.
- Criterio Aceptable: oclusal; cuando clínicamente con ayuda de un chorro de aire observe o al pasar un explorador No.5 no se perciba rebaba del material entre la restauración y el

tejido dentario. Interproximal; al momento de usar hilo dental en superficies proximales éste no deshile.

- Criterio Radiográfico: no debe observarse áreas radiopacas indicando material restaurador fuera de los límites de la restauración. (17)

### **12.8 Punto de contacto**

- Definición: es la relación que se establece cuando cada pieza dentaria entra en contacto con sus vecinas a nivel de las superficies proximales.
- Criterio Aceptable: cuando al pasar hilo dental en interproximal, éste pase ofreciendo clara y firme resistencia.(17)

### **12.9 Relación de oclusión**

- Definición. es la relación de las superficies masticatorias de la o las piezas restauradas con sus oponentes.
- Criterio Aceptable: cuando al colocar papel de articular y pedir al paciente que muerda y cierre en oclusión habitual y/o al hace movimientos de balance o trabajo, no manifieste sentir molestias o interferencias, además de observar pequeñas manchas (contactos oclusales) dejados en el papel de articular en la pieza restaurada.(17)

### **12.10 Sub-obturación**

- Definición: condición de la restauración en que el limite no queda continuo con el ángulo cavo-superficial de la preparación cavitaria, no reponiendo la anatomía a la pieza dental y los contactos oclusales y se observe un hundimiento del material restaurador en la zona del surco principal.
- Criterio Aceptable: cuando el material de obturación no esté por debajo del ángulo cavo-superficial. Es decir que la punta del explorador dental No.5 se desplace por todos los márgenes de la restauración y tejido dentario sin ningún tropiezo.(17)

### **12.11 Porosidad del material restaurador**

- Definición: son los espacios irregulares entre las partículas del material restaurador en su superficie.
- Criterio Aceptable: cuando la superficie de la restauración es lisa a la observación y evaluación con el explorador No.5.(17)

### **12.12 Pigmentación de la restauración**

- Definición: coloración adquirida que no es normal.
- Criterio Aceptable: cuando el material restaurador no presente cambios de color en toda su superficie.(17)

### **12.13 Anatomía**

- Definición: las piezas dentarias poseen ciertas estructuras anatómicas que al observarlas se pueden dividir en: elevaciones lineales como los rebordes, las crestas y elevaciones circunscritas, las cúspides y los tubérculos. Entre las depresiones lineales como lo son los surcos y las ranuras y depresiones circunscritas que son las fosas y fosetas.
- Criterio Aceptable: cuando la restauración devuelve la forma anatómica a la pieza natural.(17)

### **12.14 Color**

- Definición: característica cromática de los cuerpos mediante la cual impresionan la retina.
- Criterio Aceptable: cuando exista igualdad o apariencia natural entre la pieza dental y la restauración, comparado con las tonalidades de las piezas vecinas.(17)

Un criterio es inaceptable cuando alguna de las variables a evaluar esté presente y no tenga las características de aceptabilidad. (17)

### **Objetivo General:**

Evaluar clínica y radiográficamente las incrustaciones de resina compuesta cementadas desde un mes hasta dos años de longevidad según los expedientes con los que se logro contar.

### **Objetivo(s) Específico(s):**

- Determinar el estado clínico de las incrustaciones de resina compuesta y las áreas o superficies de desadaptación y/o fractura.
- Evaluar por medios radiográficos el estado de las incrustaciones de resina compuesta, así como la integridad y adaptación marginal, incluyendo cervical

## **Variables y definición**

### **A) Variables independientes**

Incrustaciones de resina compuesta onlay e inlay, realizadas en la facultad de odontología de la Universidad de San Carlos de Guatemala por el método indirecto.

#### **Definición de las variables:**

- Incrustación de resina compuesta inlay: restauración cuya preparación es realizada dentro del área intercuspídea.
- Incrustación de resina compuesta onlay: toda restauración que en su preparación cavitaria involucre una o varias cúspides de la pieza dental.
- Método indirecto: toda restauración que se realice sobre un modelo de yeso y que luego esta restauración sea cementada en la cavidad oral.

Inlay = incrustaciones sin recubrimiento cuspídeo.

Onlay = incrustaciones con recubrimiento cuspídeo.

### **B) Variable Dependiente**

Estado de la incrustación de resina compuesta onlay/inlay

- Aspecto clínico
- Integridad de la restauración
- Adaptación e integridad marginal
- Fractura de la restauración
- Contacto y relaciones oclusales
- Contactos interproximales
- Cementado
- Excesos marginales
- Color de la restauración
- Pigmentación marginal

## Aspectos Radiológicos

- Integridad de la restauración
- Adaptación e integridad marginal
- Excesos marginales
- Puntos de contacto
- Excesos de cemento

### **Estado aceptable de la incrustación de resina compuesta**

Situación en la cual la restauración se encuentre al momento de la evaluación clínica y radiográfica aceptable ya que cumple todos los criterios de aceptabilidad como lo son:

En el Aspecto Clínico:

- **Integridad de la restauración:** Cuando el material de obturación tenga contacto íntimo o una adaptación estrecha a nivel del contorno cavo superficial de la preparación cavitaria, la evaluación se hará por medio de la punta del explorador dental No.5 desplazándolo por toda la superficie y en los márgenes de la restauración sin ningún tropiezo.
- **Fractura de la restauración:** Cuando visualmente no se detecte una línea de fractura y/o al pasar un explorador No.5, sobre la superficie de la restauración éste no trabe o encuentre resistencia y la restauración se haya completa sin desplazamiento en bloque ni separación de una de sus partes.
- **Contacto y relaciones oclusales:** Cuando al colocar papel de articular y pedir al paciente que muerda y cierre en oclusión habitual y/o al hacer movimientos de balance o trabajo, no manifieste sentir molestias o interferencias, además de observar pequeñas manchas (contactos oclusales) dejados en el papel de articular en la pieza restaurada.
- **Contactos interproximales:** al momento de usar hilo dental en superficies proximales éste no deshile.
- **Excesos marginales:** Cuando visualmente no se detecte una línea de fractura y/o al pasar un explorador No.5, sobre la superficie de la restauración éste no trabe o encuentre resistencia y la restauración se haya completa sin desplazamiento en bloque ni separación de una de sus partes.
- **Color de la restauración:** Cuando exista igualdad o apariencia natural entre la pieza dental y la restauración, comparado con las tonalidades de las piezas vecinas.

- Pigmentación marginal: coloración adquirida que no es normal. Criterio Aceptable: cuando el material restaurador no presente cambios de color en toda su superficie.

En el Aspecto Radiográfico:

- Integridad de la restauración: no debe observarse un área radioluciente donde el material restaurador no está en íntimo contacto con la superficie dentaria.
- Adaptación e integridad marginal
- Excesos marginales: no debe observarse áreas radiopacas indicando material restaurador fuera de los límites de la restauración.
- Excesos de cemento: no debe observarse áreas radiopacas indicando material restaurador fuera de los límites de la restauración.
- Puntos de contacto: evaluación con radiografía interproximal o de aleta, observando el contorno de la restauración, armonía del contacto interproximal, adaptación marginal.

### **Estado inaceptable de la incrustación de resina compuesta**

Situación en la cual al momento de la evaluación clínica y radiográfica de la incrustación no cumplen con por lo menos uno de los criterios de aceptabilidad; es decir son excluyentes cualquiera de los criterios de aceptabilidad haciendo que la restauración sea inaceptable como lo son:

En el Aspecto Clínico:

- Integridad de la restauración:
- Adaptación e integridad marginal:
- Fractura de la restauración
- Contacto y relaciones oclusales
- Contactos interproximales
- Cementado
- Excesos marginales
- Color de la restauración
- Pigmentación marginal:



Y en el Aspecto Radiográfico:

- Integridad de la restauración
- Adaptación e integridad marginal
- Excesos marginales
- Puntos de contacto
- Excesos de cemento

### **Indicador de variables**

#### **A) Independientes:**

- Incrustaciones de resina compuesta inlay: todas aquellas incrustaciones de resina compuesta que presenten las características clínicas y radiográficas a evaluar y que correspondan a incrustaciones inlay.
- Incrustaciones de resina compuesta onlay: todas aquellas incrustaciones de resina compuesta que presenten las características clínicas y radiográficas a evaluar y que correspondan a incrustaciones onlays.
- Método indirecto: todas aquellas restauraciones de incrustaciones de resina compuesta que se hayan realizado en un modelo de yeso.

#### **B) Dependientes:**

- Estado de la Incrustación de resina compuesta aceptable

## **Metodología**

### **Población y muestra:**

- La población para este estudio fue 342 incrustaciones realizadas dentro de las clínicas de la Facultad de Odontología, basándonos en el número de hojas de protocolo recopiladas en el Departamento de Operatoria Dental de la Facultad de odontología de la Universidad de San Carlos de Guatemala correspondientes a los años 2011-2012, siendo nuestra muestra 195 incrustaciones de los pacientes que atendieron el llamado a la cita de recopilación de datos.

### **Criterios de Inclusión:**

- Los pacientes con pieza(s) dentales que fueron tratadas con incrustaciones en la Facultad de Odontología de la Universidad de San Carlos de Guatemala fueron incluidos como parte de este estudio y que estuvieron dispuestos a participar, firmando el consentimiento informado.

### **Criterios de exclusión:**

- Los pacientes que se rehusaron a formar parte de este estudio, que no asistieron a la cita para reevaluación de la incrustación y aquellos pacientes que no firmaron el consentimiento informado, pacientes que no presentaron la pieza dental o fue restaurada con otro tipo de restauración (corona, puente).

### **Procedimiento**

- Paso 1: se solicitó la autorización del director de área de Operatoria Dental para obtener los datos por medio de las hojas de protocolo de Operatoria Dental que el estudiante entrega al solicitar la solvencia, ya que en ella estaban las radiografías de prueba, cementación y reevaluación de las incrustaciones de resina compuesta así como el nombre del paciente y el PI (paciente Integral) de la ficha correspondiente.
- Paso 2: Seleccionada la población a trabajar se solicitó la autorización para obtener los expedientes correspondientes a cada uno de los pacientes a citar. Dicha autorización fue solicitada al Director de Clínicas de la Facultad de Odontología así como al Director de Clínicas del Departamento de Operatoria Dental para buscar en los archivos y realizar el

estudio dentro de las clínicas de Facultad de Odontología de la Universidad de San Carlos de Guatemala

- Paso 3. Se citó al paciente por medio de telegramas y/o llamadas telefónicas.
- Paso 4: se le explicó al paciente el estudio a realizar para obtener su consentimiento escrito, donde se garantizará la privacidad y confidencialidad de la información que se obtuvo.
- Paso 5. Evaluación clínica de la incrustación de resina compuesta que fue tomada en cuenta en el estudio.
- Paso 6. Evaluación radiográfica de la incrustación de resina compuesta tomada en cuenta en el estudio realizado.
- Paso 7. Obtención y/o recopilación de datos clínicos con la ayuda de una tabla la cual facilitara la obtención de datos. Ver tabla anexo.
- Paso 8. Tabulación y gráficas de los datos recopilados.
- Paso 9. Interpretación de resultados y graficas.
- Paso 10. Conclusiones del estudio.
- Paso 11. Recomendaciones en relación a los resultados obtenidos.

### **Evaluación clínica**

- La evaluación clínica que se realizó en la clínica de la Facultad de Odontología, donde se usaron barreras de protección tanto para el paciente (bandeja; campo; porta servilletas, equipo de examen debidamente esterilizado) así como barreras de protección para el operador (guantes, gorro, mascarilla, lentes protectores).
- Se evaluó cada incrustación de resina compuesta tipo onlay/inlay para saber si cumple o no con los criterios de aceptabilidad del Departamento de Operatoria Dental.(17)
- Para dicha evaluación clínica se estandarizó el uso de instrumental para cada paciente, siendo estos explorador no. 5, espejo y pinzas marca American Eagle para evitar distorsión o sesgo causado por el instrumental en la obtención de los resultados.
- De inmediato evaluada la incrustación se trasladó la información recopilada a la tabla de tabulación de datos.

### **Evaluación radiológica**

- La evaluación radiográfica se realizó en las Clínicas de la Facultad de Odontología, donde se usaron barreras de protección tanto para el paciente (bandeja; campo; porta servilletas, equipo de examen debidamente esterilizado) así como barreras de protección para el operador (guantes, gorro, mascarilla, lentes protectores). Y sistema

de radiografía digital Kodak UI por medio de sensores con sus respectivas barreras desechables de protección.

- De inmediato evaluada la radiografía se trasladó la información recopilada a la tabla de tabulación de datos.

### **Elaboración de ficha clínica recolectora de datos:**

Para realizar la evaluación clínica y radiográfica de las incrustaciones de resina compuesta onlay/inlay se elaboró una ficha adecuada que contiene los datos generales del paciente y los criterios que se evaluará. (Ver anexo 1).

### **Obtención de datos**

Cada dato obtenido en la evaluación clínica y radiográfica de las incrustaciones de resina compuesta inlay/onlay se anotaron en la ficha realizada de conformidad a los criterios de aceptabilidad de incrustaciones utilizados en la Facultad de Odontología de la Universidad de San Carlos de Guatemala.

La incrustación de resina compuesta onlay/inlay fue clasificada como aceptable con la total presencia de los criterios clínicos y radiográficos de aceptabilidad los cuales son:

- Aspecto Clínico: Integridad de la restauración, adaptación e integridad marginal, fractura de la restauración y/o pieza dental, contacto y relaciones oclusales, contactos interproximales, cementado, excesos marginales, color de la restauración, pigmentación marginal.
- Aspecto radiográfico: Integridad de la restauración, adaptación e integridad marginal, excesos marginales, puntos de contacto, excesos de cemento.

La incrustación de resina compuesta onlay/inlay fue clasificada como no aceptable con la ausencia de uno de los criterios clínicos y radiográficos de aceptabilidad los cuales son:

- Aspecto Clínico: Integridad de la restauración, adaptación e integridad marginal, fractura de la restauración y/o pieza dental, contacto y relaciones oclusales, contactos interproximales, cementado, excesos marginales, color de la restauración, pigmentación marginal.

- Aspecto radiográfico: Integridad de la restauración, adaptación e integridad marginal, excesos marginales, puntos de contacto.

### **Procesamiento de datos**

Al tener la información del estado clínico y radiográfico de las incrustaciones de resina compuesta inlay/onlay recabada en la ficha recolectora de datos, se procedió a tabular cada dato, elaborar los respectivos cuadros y graficas para posteriormente analizar los resultados obtenidos y poder emitir la conclusión y las respectivas recomendaciones acerca del estudio que se realizó.

### **Bioética:**

Luego de la Evaluación clínica y radiográfica, se le informó al paciente sobre el resultado; fuera este aceptable ó inaceptable. Si el resultado fue inaceptable se le recomendó al paciente su reingreso a las clínicas de la Facultad para rehacer el tratamiento evaluado.

### **Recursos**

#### **Tiempo de duración del estudio de campo:**

Se contó con 3 semanas para el estudio de campo, evaluando a 10 pacientes cada día aproximadamente.

#### **Costo del estudio**

Para el estudio se utilizaron hojas para entrevistar a los pacientes y para el consentimiento informado, bolsitas para el radiovisiógrafo, instrumental básico, servilletas haciendo un costo aproximado de Q.2, 550.00

## Resultados

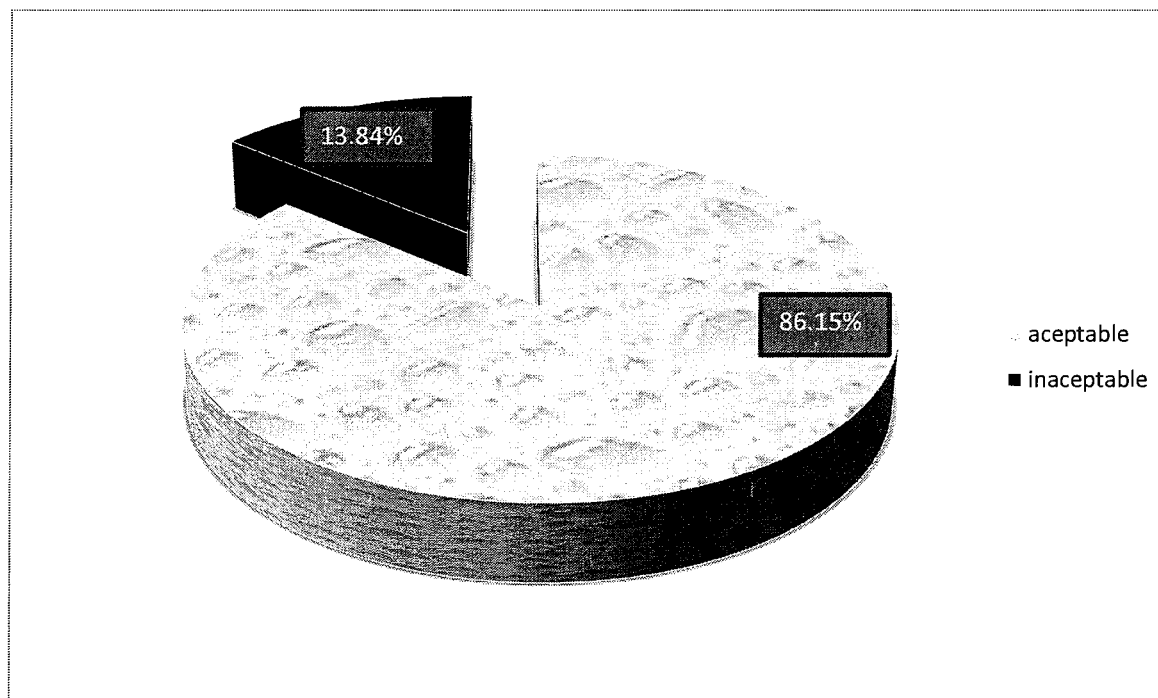
Evaluación clínica y radiográfica de incrustaciones de resina compuesta realizadas en la Clínica de la Facultad de Odontología de la Universidad de San Carlos de Guatemala en el periodo 2011-2012

### Gráficas Evaluación Clínica de Incrustaciones de Resina compuesta

**Tabla 1: Integridad de las incrustaciones de resina compuesta**

	Número	Porcentaje
Aceptables	168	86.15%
Inaceptables	27	13.84%
Total	195	100%

**Gráfica 1: Integridad de las incrustaciones de resina compuesta**




Fuente: trabajo de campo  
Datos recolectados durante la evaluación clínica de las incrustaciones de resina compuesta

**Tabla 2:** Adaptación marginal de incrustaciones de resina compuesta

	Número	Porcentaje
Acceptable	174	89.23%
Inacceptable	21	10.76%
Total	195	100%

**Gráfica 2:** Adaptación marginal de incrustaciones de resina compuesta

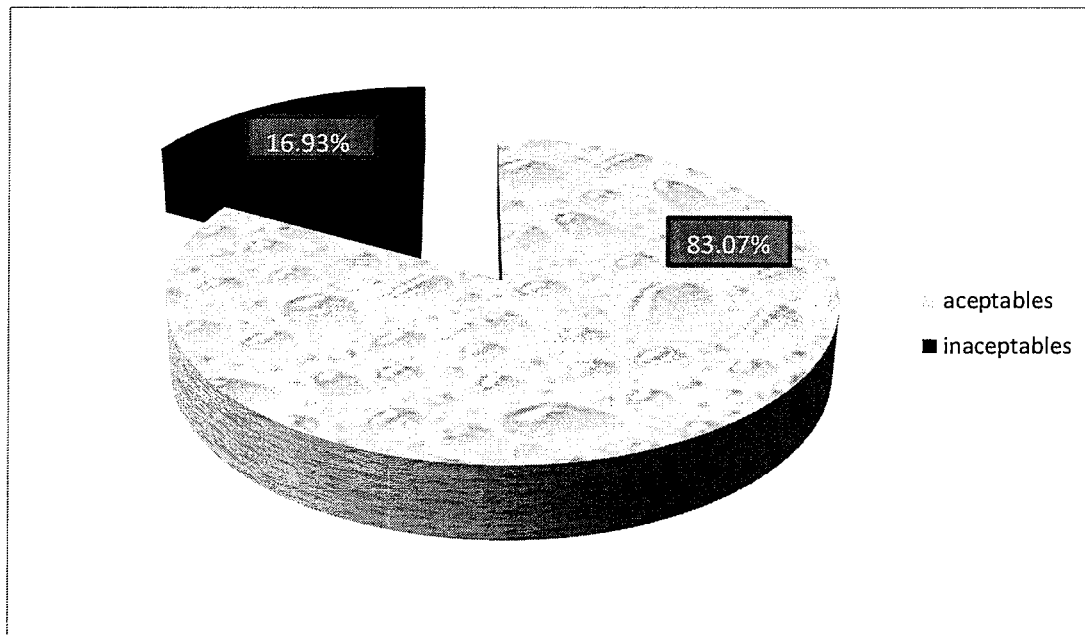


Fuente trabajo de campo  
Datos recolectados durante la evaluación clínica de las incrustaciones de resina compuesta

**Tabla 3:** Contactos y relaciones oclusales de incrustaciones de resina compuesta

	Número	Porcentaje
Aceptables	163	83.07%
Inaceptables	33	16.93%
Total	195	100%

**Gráfica 3:** Contactos y relaciones oclusales de incrustaciones de resina compuesta



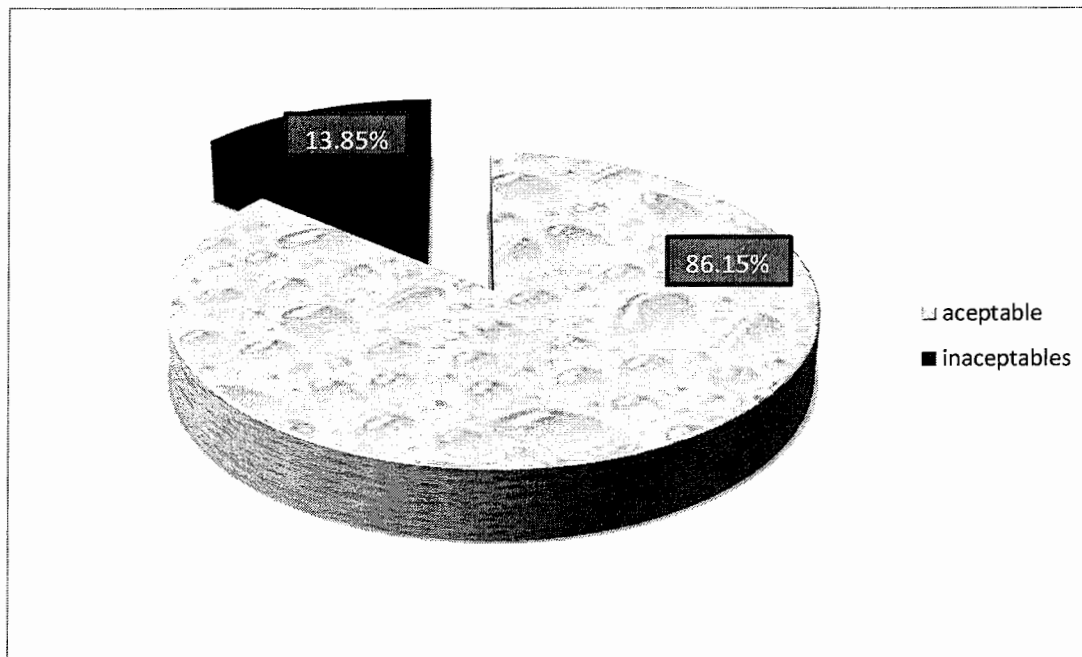
Fuente trabajo de campo  
Datos recolectados durante la evaluación clínica de las incrustaciones de resina compuesta



**Tabla 4:** Contactos inteproximales de incrustaciones de resina compuesta

	Número	Porcentaje
Aceptable	168	86.15%
Inaceptable	27	13.85%
Total	195	100%

**Gráfica 4:** Contactos inteproximales de incrustaciones de resina compuesta

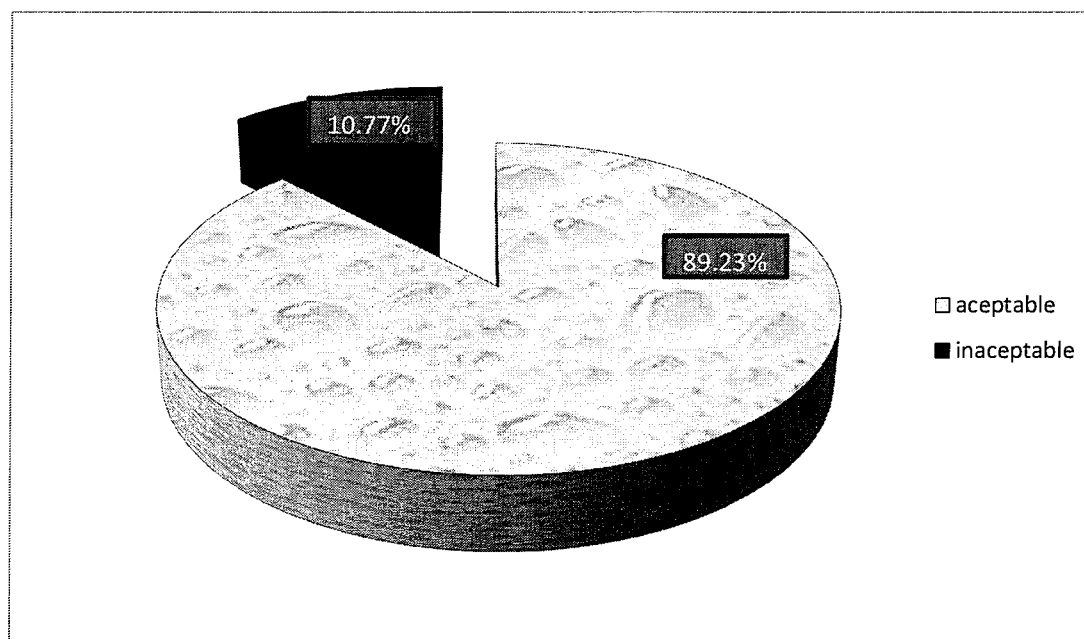


Fuente trabajo de campo  
Datos recolectados durante la evaluación clínica de las incrustaciones de resina compuesta

**Tabla 5: Cementado de incrustaciones de resina compuesta**

	Número	Porcentaje
Aceptables	174	89.23%
Inaceptables	21	10.77%
Totales	195	100%

**Gráfica 5: Cementado de incrustaciones de resina compuesta**

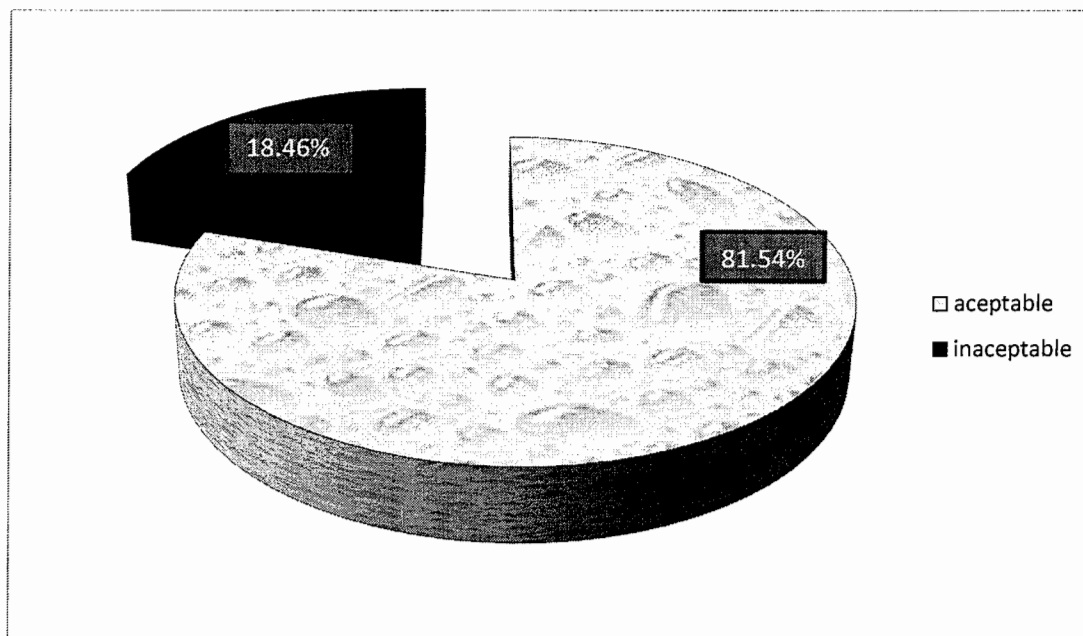


Fuente trabajo de campo  
Datos recolectados durante la evaluación clínica de las incrustaciones de resina compuesta

**Tabla 6: Excesos marginales de cemento en incrustaciones de resina compuesta**

	Número	Porcentaje
Aceptables	159	81.54%
Inaceptables	36	18.46%
Total	195	100%

**Gráfica 6: Excesos marginales de cemento en incrustaciones de resina compuesta**

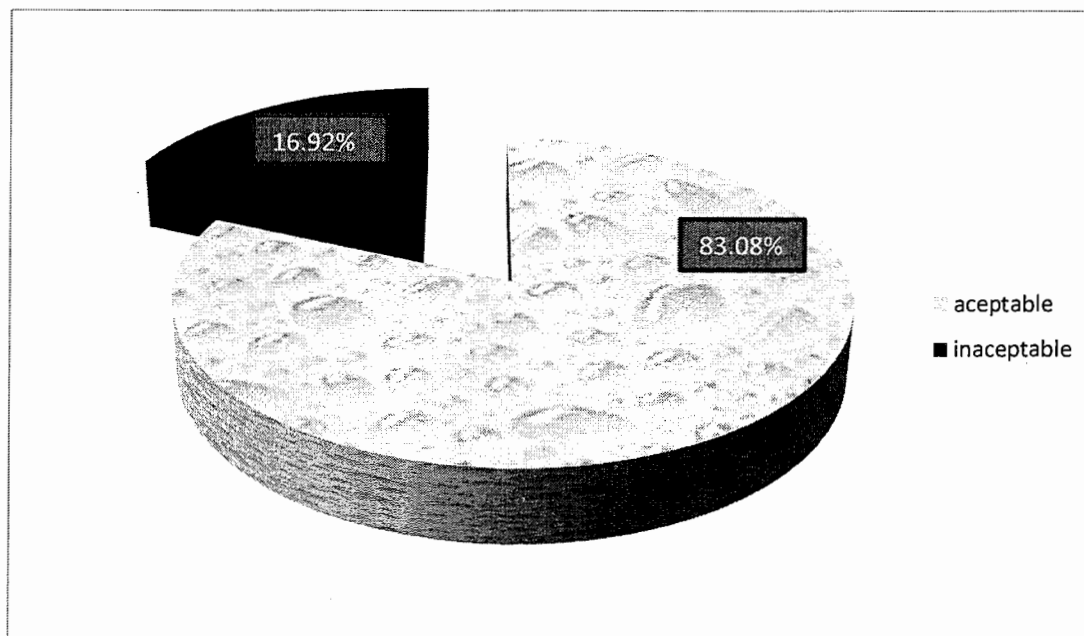


Fuente trabajo de campo  
Datos recolectados durante la evaluación clínica de las incrustaciones de resina compuesta

**Tabla 7: Pigmentación de las incrustaciones de resina compuesta**

	Número	Porcentaje
Aceptable	162	83.08%
Inaceptable	33	16.92%
Total	195	100%

**Gráfica 7: Pigmentación de las incrustaciones de resina compuesta**

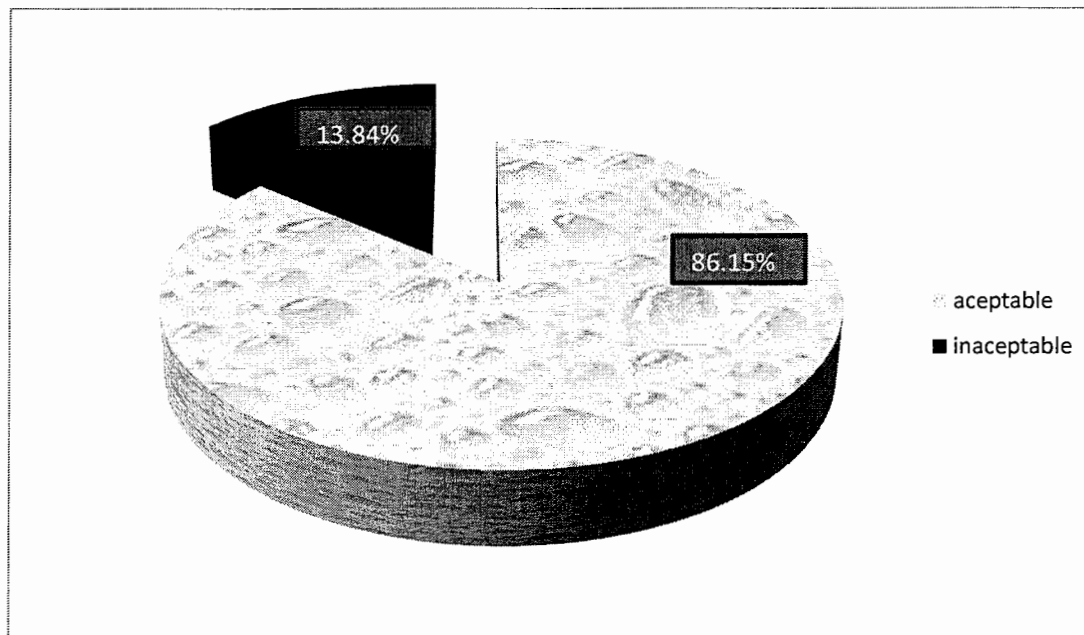


Fuente trabajo de campo  
Datos recolectados durante la evaluación clínica de las incrustaciones de resina compuesta

**Tabla 8: Fracturas en incrustaciones de resina compuesta**

	Número	Porcentaje
Aceptables	168	86.15%
Inaceptables	27	13.84%
Total	195	100%

**Gráfica 8: Fracturas en incrustaciones de resina compuesta**



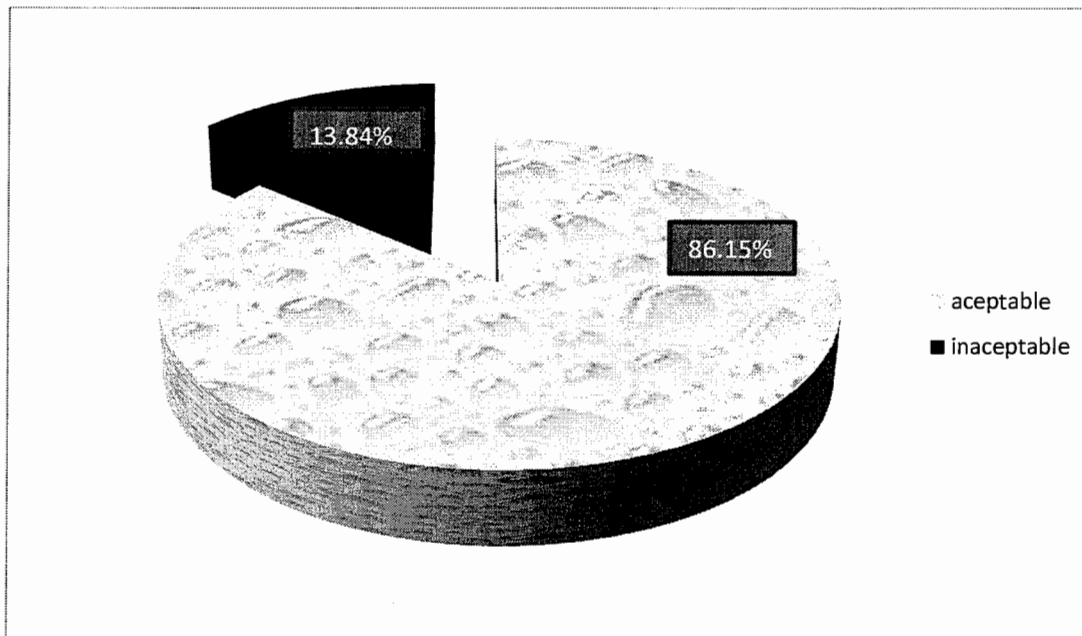
Fuente trabajo de campo  
Datos recolectados durante la evaluación clínica de las incrustaciones de resina compuesta

## Gráficas Evaluación radiográfica de Incrustaciones de Resina compuesta

**Tabla 9:** Integridad de las incrustaciones de resina compuesta

	numero	porcentaje
Aceptables	168	86.15%
Inaceptables	27	13.84%
Total	195	100%

**Gráfica 9:** Integridad de las incrustaciones de resina compuesta

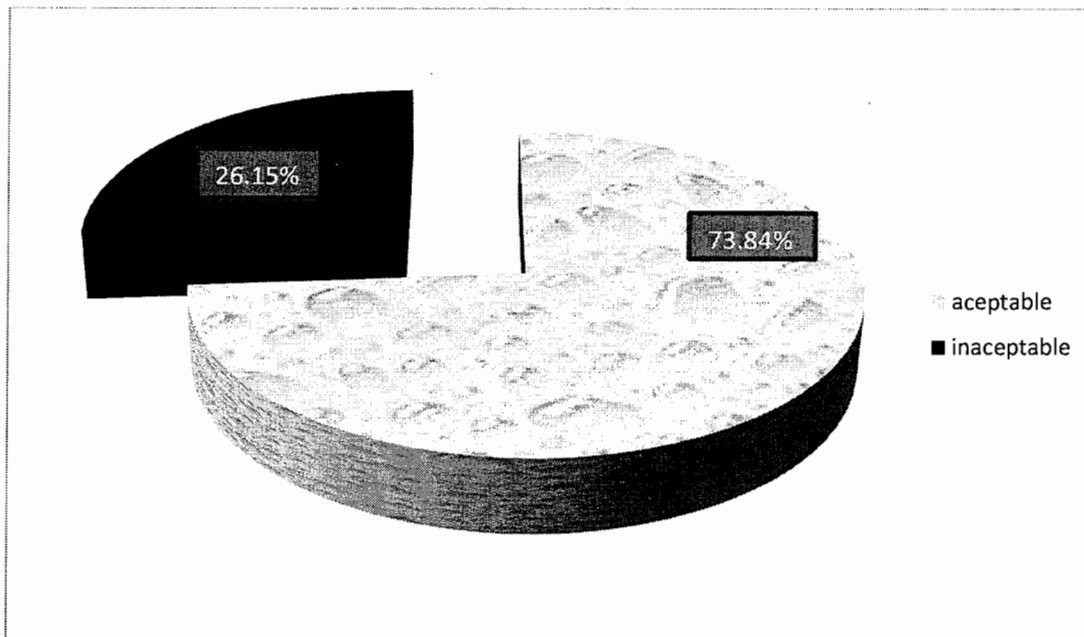


Fuente trabajo de campo  
Datos recolectados durante la evaluación radiográfica de las incrustaciones de resina compuesta

**Tabla 10: Adaptación marginal de incrustaciones de resina compuesta**

	Número	Porcentaje
Aceptable	144	73.84%
Inaceptable	51	26.15%
Total	195	100%

**Gráfica 10: Adaptación marginal de incrustaciones de resina compuesta**

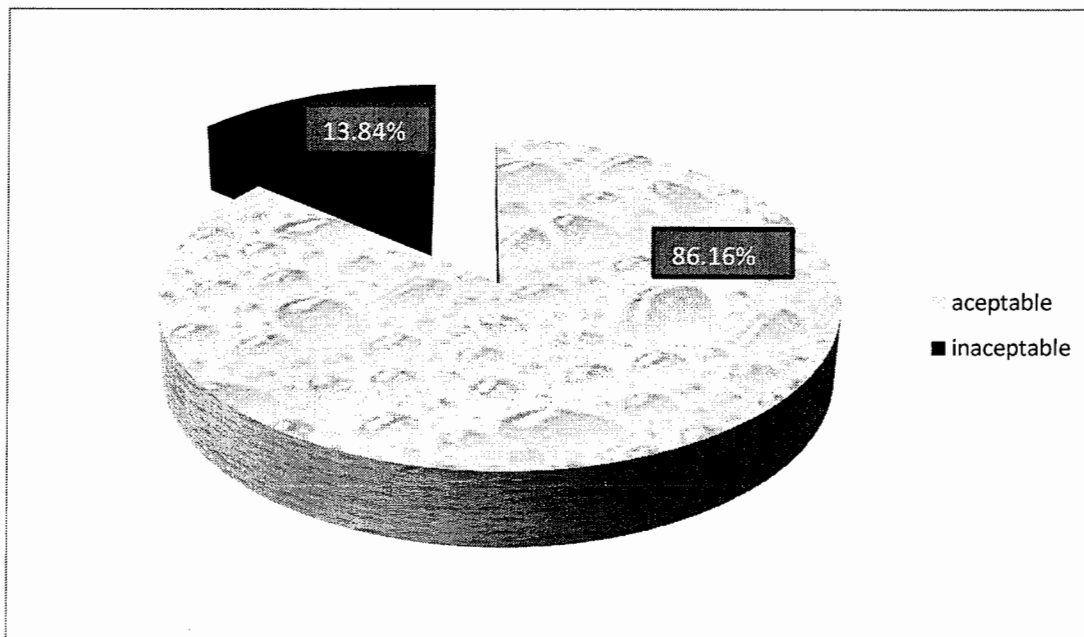


Fuente trabajo de campo  
Datos recolectados durante la evaluación radiográfica de las incrustaciones de resina compuesta

**Tabla 11: Contactos inteproximales de incrustaciones de resina compuesta**

	Número	porcentaje
Aceptable	168	86.16%
Inaceptable	27	13.84%
Total	195	100%

**Gráfica 11: Contactos inteproximales de incrustaciones de resina compuesta**



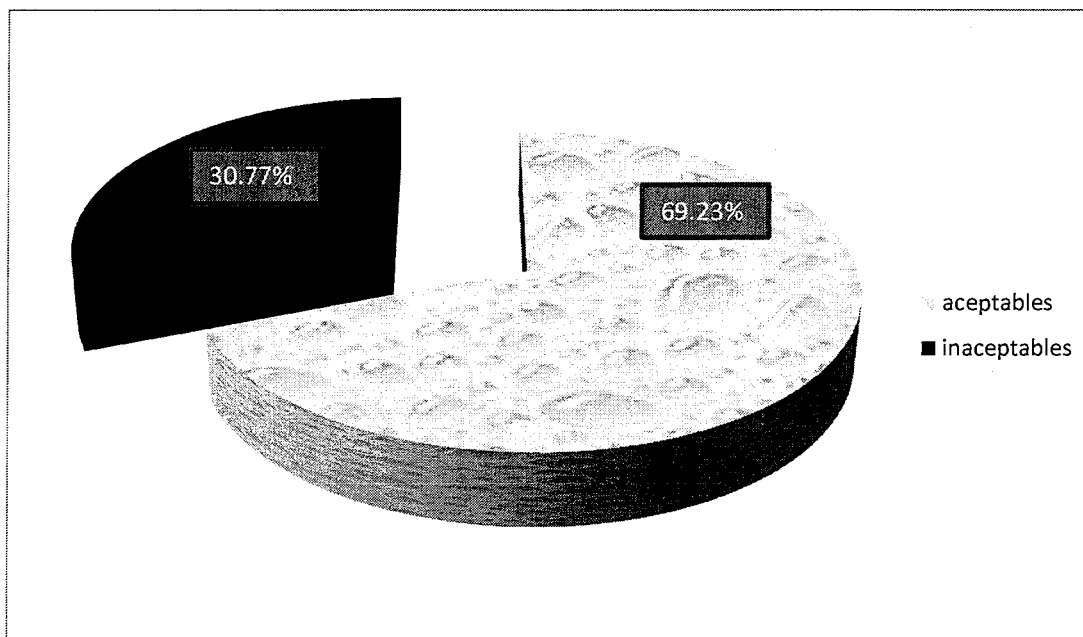
Fuente trabajo de campo  
Datos recolectados durante la evaluación radiográfica de las incrustaciones de resina compuesta



**Tabla 12: Excesos de cemento en incrustaciones de resina compuesta**

	Número	Porcentaje
Aceptable	135	69.23%
Inaceptables	60	30.77%
Total	195	100%

**Gráfica 12: Excesos de cemento en incrustaciones de resina compuesta**

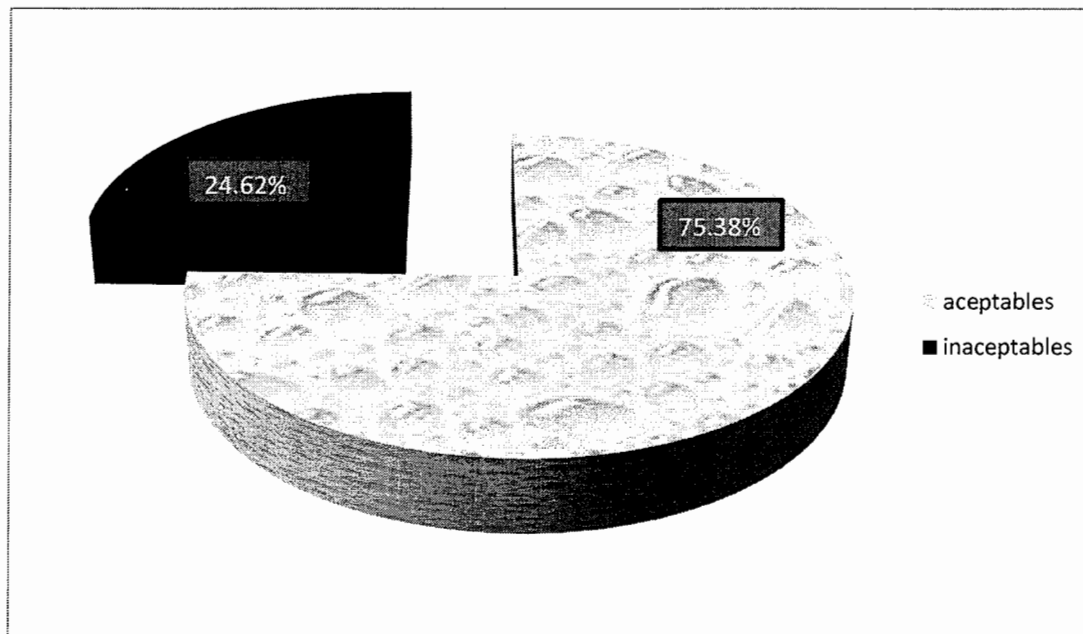


Fuente trabajo de campo  
Datos recolectados durante la evaluación radiográfica de las incrustaciones de resina compuesta

**Tabla 13:** Total evaluación clínica de incrustaciones de resina compuesta

	Número	Porcentaje
<b>Aceptables</b>	<b>147</b>	<b>75.38%</b>
<b>Inaceptables</b>	<b>48</b>	<b>24.62%</b>
<b>Total</b>	<b>195</b>	<b>100%</b>

**Gráfica 13:** Total evaluación clínica de incrustaciones de resina compuesta

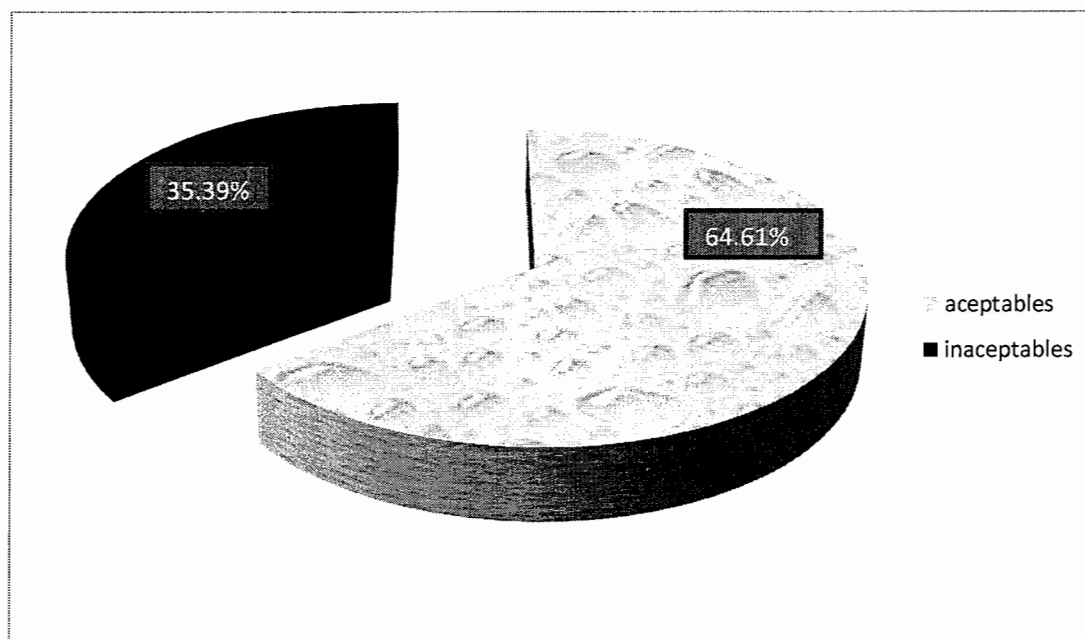


Fuente trabajo de campo  
Datos recolectados durante la evaluación clínica de las incrustaciones de resina compuesta

**Tabla 14: Total evaluación radiográfica de incrustaciones de resina compuesta**

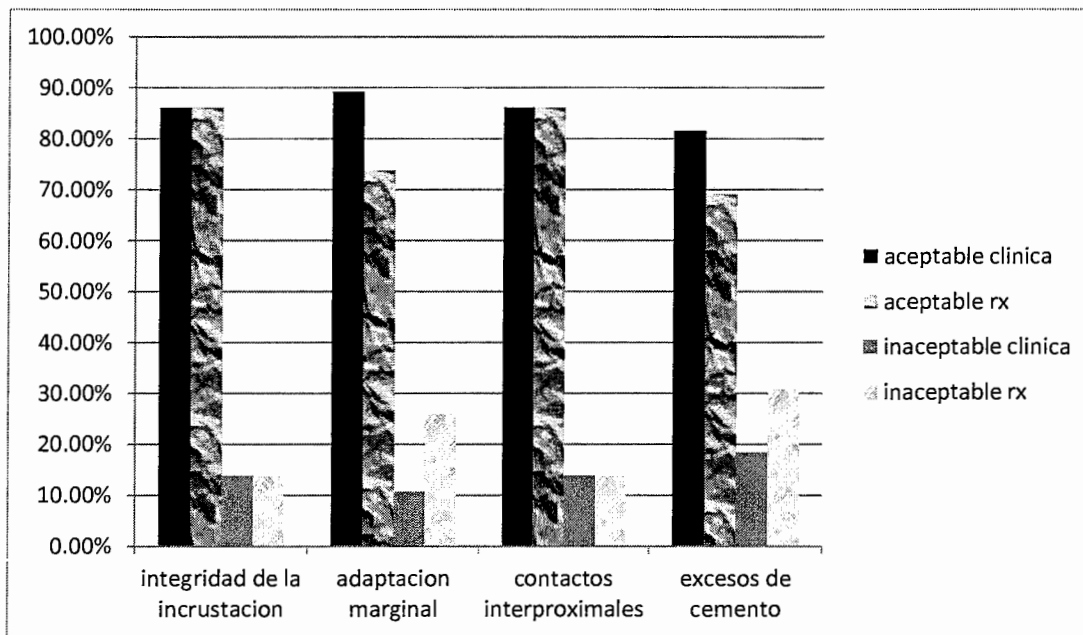
	Número	Porcentaje
Aceptables	126	64.61%
Inaceptables	69	35.39%
Total	195	100%

**Gráfica 14: Total evaluación radiográfica de incrustaciones de resina compuesta**

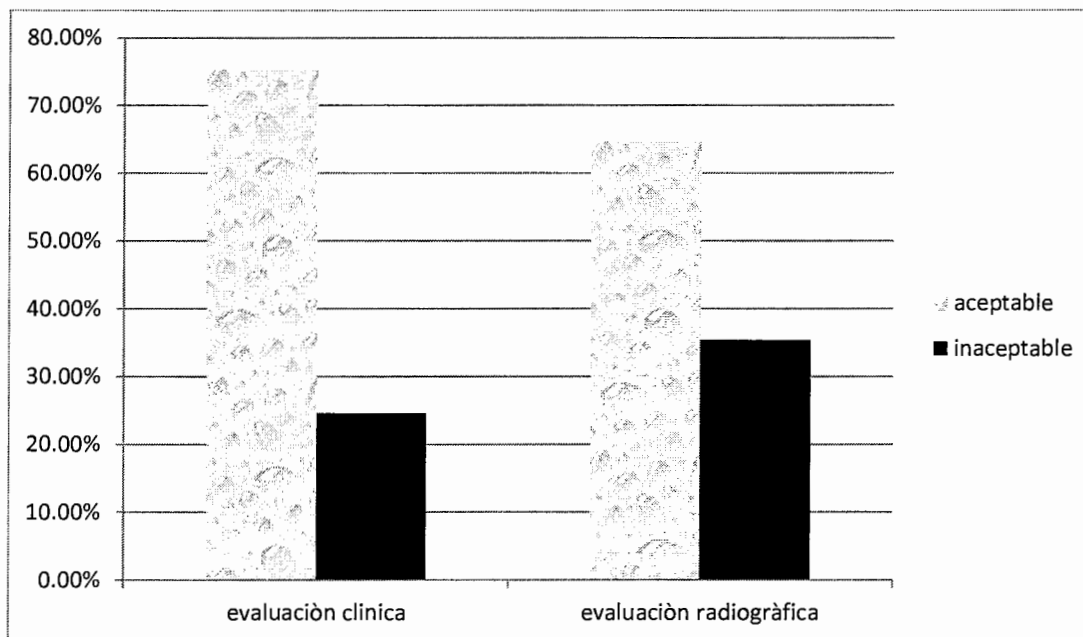


Fuente trabajo de campo  
Datos recolectados durante la evaluación clínica de las incrustaciones de resina compuesta

**Gráfica 15:** Variables de evaluación clínica y radiográfica de incrustaciones de resina compuesta



**Gráfica 16:** Total evaluación clínica y radiográfica de incrustaciones de resina compuesta



Fuente trabajo de campo  
 Datos recolectados durante la evaluación clínica y radiográfica de las incrustaciones de resina compuesta

## Discusión de resultados

El estudio de campo de la presente investigación proporciono los siguientes datos.

La variable 1: “integridad de la restauración”; en la evaluación clínica se encontró que el 86.15% de la muestra fue aceptable ya que la restauración se encontraban en muy buen estado en boca y solo el 13.84% presento fracturas o ausencia de la restauración en ellas encontramos: 1 no presente en boca, 18 fracturas en mesial y/o distal , 6 fracturas en palatal, 2 fractura en bucal y en la evaluación radiográfica se encontró igual número de resultados el 86.15% de la muestra se encontraban aceptables, mientras que 13.84% fue inaceptable ya que las restauraciones no se presentaban integras, presentaban fracturas o ausencia de la restauración

En cuanto a la variable 2: “adaptación marginal” en la evaluación clínica se encontró que el 89.23% de la muestra fue aceptable ya que el margen de la restauración coincide con la pieza dental, y del cual el 10.76% dejo un margen sobre extendido o que este no coincida con el de la restauración, lo cual conlleva a que se pierda la continuidad de la restauración, observamos que 1 no presente en boca, 20 onlays desadaptadas en las cúspides palatales, mientras que en la evaluación radiográfica se encontró que el 73.84% de la muestra se encontró aceptable; y el 26.15% de las restauraciones fueron inaceptables ya que presentaban luscencias en mesial, distal o ambos, esto pudo suceder por una mala adaptación de la restauración cuando se cementó, por escaso cemento, o porque el cemento se lavó con la saliva; se encontró 1 no presente en boca y 49 desadaptadas en mesial y/o distal.

La variable 3: “contactos y relaciones oclusales” presento en la evaluación clínica el 83.07% de la muestra mantenía buenos contactos oclusales según los criterios de aceptabilidad (17) y la pieza restaurada con buen plano de oclusión, y el 16.93% de las restauraciones se presentaban en infraoclusión en su mayoría o las restauraciones estaban fracturadas ocasionando un plano de oclusión deficiente; 1 no presente en boca, 3 sin contactos oclusales, 27 fracturas en cúspides mesiales, distales o palatales

La variable 4: “contactos interproximales” presento que el 86.15% de la muestra fue aceptable, mientras que el 13.85% era inaceptable la cual se pudo hacer dado por una mala anatomía, por haber desgastado los puntos de contacto al ajustar en boca la incrustación o por no pasar correctamente la seda dental en el punto de contacto, entre ellas encontramos: 1 no presente en boca, 24 sin contactos interproximales y 2 incrustaciones ferulizadas. En la evaluación radiográfica el 86.16% de la muestra de las incrustaciones de resina compuesta se encontraron aceptables y se encontró que el 13.84% de las restauraciones fueron inaceptables ya que no habían

puntos de contacto, esto puede suceder cuando se ajusto la incrustación no se tuvo el cuidado al hacer el desgaste y las piezas quedaron sin puntos de contacto; en la evaluación radiográfica se encontró 1 incrustación no presente en boca y 27 sin puntos de contacto interproximales sean mesiales y/o distales

La variable 5: “cementado” a la inspección clínica el 89.23% de la muestra se encontró en condiciones aceptables, mientras que el 10.77% de la muestra fue inaceptable por presentar retenciones del explorador en la continuidad de la restauración, lo cual puede ser por falta de una buena técnica de aislamiento en la cual haya filtración de saliva y esta lava el cemento quedando mal ajustada, se encontró 1 no presente en boca, 14 desadaptadas al examen clínico con explorador por la superficie de la incrustación y 6 desadaptadas en cervical

La variable 6: “excesos marginales de cemento”; en la evaluación radiográfica el 81.54% de la muestra se encontró aceptable mientras que el 18.46% fue inaceptable ya que al pasar el explorador en las áreas interproximales se encontró cemento alojado, esto suele suceder al no pasar la seda dental correctamente en interproximal antes que el cemento se polimerice, 1 no presente en boca, 2 ferulizadas y 33 exceso marginal distal y/o mesial. En la evaluación radiográfica el 69.23% de la muestra fue aceptable y se encontró que el 30.77% de las restauraciones eran inaceptables ya que radiográficamente se encontraron restos de cemento ya sea en mesial, distal o en ambos, lo cual puede llevar a acumulación de placa y por consiguiente enfermedad periodontal, encontrando 1 incrustación no presente en boca y 59 con exceso de cemento en mesial y/o distal

En cuanto a la variable: 7 “pigmentación de la restauración” el 83.08% de la muestra se encontró aceptable sin pigmentaciones; mientras el 16.92% las restauraciones tenían pigmentación a todo lo largo del margen de la restauración, 1 no presente en boca y 32 incrustaciones con pigmentación marginal

La variable 8: “fracturas” en ella encontramos que el 86.15% de la muestra de incrustaciones de resina compuesta se encontraron aceptables y el 13.84% se encontraron con fracturas esto se puede dar debido a una mala preparación de la cavidad, a paredes retentivas o un margen muy delgado, 1 incrustación no presente en boca, 17 fracturas en mesial y/o distal, 6 fracturas en palatal y 3 fractura en bucal.

Debido a los criterios de evaluación que se tomaron en consideración para el estudio realizado en la evaluación clínica de incrustaciones de resina compuesta tenemos que el 75.38% de la muestra de incrustaciones de resina compuesta fueron aceptables, mientras que un 24.62% de las

restauraciones fueron encontradas como inaceptables lo cual nos indica que no cuentan con alguno de los criterios de aceptabilidad.

En tanto que en la evaluación radiográfica de incrustaciones de resina compuesta encontramos que el 64.61% fueron restauraciones aceptables dentro de los criterios de aceptabilidad que tomamos en consideración; y 35.39% de las restauraciones se consideraron inaceptables ya que no poseían uno o más criterios de aceptabilidad.

## Conclusiones

En el presente estudio se evaluaron 195 incrustaciones de resina compuesta realizadas en la Facultad de Odontología de la Universidad de San Carlos de Guatemala en el periodo 2011-2012 llegando a las siguientes conclusiones

1. Se necesita una muy buena preparación de la cavidad para evitar fracturas, márgenes, ángulos redondeados, paredes expulsivas, una adecuada profundidad y un ángulo cavo superficial lo más cercano a 90 grados.
2. Evitar que la restauración presente bordes delgados ya que la fragilidad del material los predispone a fracturas posteriores.
3. Utilizar una buena técnica de cementación en toda la restauración para evitar que queden luscencias radiográficamente visibles.
4. Pasar adecuadamente la seda dental antes de que el cemento polimerice para evitar excesos de cemento en las caras proximales de las piezas dentales ya que se presento de las 195 restauraciones examinadas 33 con excesos en mesial y/o distal
5. Realizar una buena inspección radiográfica, evaluar la restauración después de cementada ya que se demostró que sin una radiografía no veríamos los excesos interproximales o las desadaptaciones marginales. Y se demostró que el 35.39% se encontraban inaceptables según criterios de aceptabilidad (17).
6. Es de suma importancia reevaluaciones periódicas de las restauraciones ya que se observó en el estudio que pueden sufrir fracturas, desadaptaciones en un periodo corto.



### **Recomendaciones**


1. Implementar un programa donde se evalúen periódicamente los tratamientos efectuados.
2. Considerar llevar un registro de pacientes para futuras investigaciones, facilitando de esta manera la obtención de datos.
3. Siempre se utiliza la toma de radiografías y se volvió a demostrar en el estudio que son sumamente importantes para identificar desadaptaciones, excesos de cemento.
4. Tener en consideración a la hora de desgastar la restauración los puntos de contacto para no dejar la restauración plana y que esto provoque empaqué de comida.
5. Utilizar buen aislamiento del campo operatoria para evitar contaminación de saliva y que esto afecte la adaptación y la retención de la restauración.

## Bibliografías:


1. Alejos Méndez, W. H. (2000). **Evaluación de incrustaciones coladas de metal clase II MOD con recubrimiento cuspídeo en pacientes atendidos en la Facultad de Odontología de la Universidad de San Carlos de Guatemala durante los años de 1997-1998.** Tesis (Lic. Cirujano Dentista). Guatemala: Universidad de San Carlos, Facultad de Odontología. Pp. 61-63.
2. Aldarriaga, O. y Peláez, A. (2003). **Odontología: resina compuesta; restauraciones adhesivas para el sector posterior.** sde. 38p.
3. Barracos, M. (1999). **Operatoria dental.** 3 ed. Buenos Aires: Panamericana. 1180p.
4. Baum, L. (1996). **Tratado de operatoria dental.** 3 ed. México: McGraw Hill Interamericana. Pp. 291-294.
5. Brenna, F. et al. (2010). **Odontología restauradora: procedimientos terapéuticos y perspectivas de futuro.** España: Elsevier. 539p.
6. Cova, J. (2004). **Biomateriales dentales.** Venezuela: Actualidades Médico Odontológicas Latinoamericanas. Pp. 57-64.
7. Diez Cubas, C. (2002). **Radiología oral para dentistas e higienistas de la sanidad pública.** 3 ed. Madrid: Visión Net. Pp. 35-45.
8. Fioranelli Vieira, G. et al. (1996). **Restauraciones estéticas en dientes posteriores inlay/onlay.** Colombia: Actualidades Médico Odontológicas Latinoamericanas. Pp. 32-37, 51-91.



9. Franco, A. (2003). **evaluación para determinar el estado clínico y radiológico de incrustaciones inlay y onlay de resina compuesta realizadas con el método indirecto, en pacientes adultos atendidos en la Facultad de Odontología de la Universidad de San Carlos de Guatemala durante los años 2000 y 2001.** Tesis (Lic. Cirujano Dentista). Guatemala: Universidad de San Carlos, Facultad de Odontología. Pp. 20-47.
  
10. Garber, D. y Goldstein, R. (2003). **Porcelain & composite inlays and onlays esthetic posterior restorations.** Chicago: Quintessence. Pp. 39-50, 116-131.
  
11. Ketterl, W. (1994), **Odontología conservadora, cariólogía tratamiento mediante obturación.** 3 ed. Barcelona: Masson. Pp. 273-279.
  
12. Lanata, J. (2011). **Operatoria dental estética y adhesión.** (s.d): Grupo Guía. 183p.
  
13. Misch, C. (2006). **Prótesis dental sobre implantes.** 2 ed. Madrid: Elsevier. 55p.
  
14. Nocchi Conceicao, E. (2008). **Odontología restauradora salud y estética.** 2 ed. Porto Alegre: Médica Panamericana. Pp. 134-138.
  
15. Schwartz, R. et al. (2006). **Fundamental of operative dentistry a contemporary approach,** 3 ed. Chicago: Quintessence. Pp. 514-526.
  
16. Tumenas, I. et al. (2006). **Estética en odontología restauradora.** Trad. Gonzalo Henostroza. Madrid: Ripano. Pp.357-377.
  
17. Vaides, E. (s.f.). **Criterios de aceptabilidad de obturaciones de resina compuesta e incrustaciones.** Guatemala: Área de Operatoria Dental, Facultad de Odontología, Universidad de San Carlos de Guatemala. 4p.



18. Whaites, E. (2008). **Fundamentos de radiología dental**. 4 ed. Barcelona: Elsevier Masson. Pp. 3,15, 85.



## Anexos

Universidad de San Carlos de Guatemala  
 Facultad de Odontología  
 Ficha de recolección de datos

Nombre: \_\_\_\_\_ Edad: \_\_\_\_\_

Hábitos: \_\_\_\_\_.

### Criterios de aceptabilidad e inaceptabilidad de las incrustaciones

Evaluación clínica	Aceptable	Inaceptable
No. De pieza		
Integridad de la restauración		
Adaptación marginal		
Contactos y relaciones oclusales	evaluable	
	no evaluable	
Contactos interproximales		
Cementado		
Excesos marginales cemento	cervical	
	Diferente área	
Pigmentación de la restauración		
Fracturas		
<b>Evaluación Radiológica</b>		
Integridad de la restauración		
Adaptación marginal		
Adaptación contactos proximales		
Excesos de cemento		

**De acuerdo a los criterios de Aceptabilidad la incrustación fue:** \_\_\_\_\_

De acuerdo a los criterios de aceptabilidad del Departamento de Operatoria Dental se procederá a marcar con un  si la incrustación de resina compuesta inlay/onlay se encuentra en buen estado. Y se procederá a marcar con una  si de acuerdo a los criterios de aceptabilidad del Departamento de Operatoria Dental se encuentra que la incrustación considerada en este estudio se encuentra no aceptable.

Universidad de San Carlos de Guatemala

Facultad de Odontología

Por este medio se le informa al paciente que se le realizará un examen tanto clínico como radiográfico de la incrustación de resina compuesta presente en su cavidad oral, la cual será examinada con el propósito de saber el estado en el que se encuentra, haciendo del conocimiento del paciente que simplemente se le hará el examen no implicando rehacerla si esta estuviera en mal estado, no estuviera presente en boca o estuviera fracturada.


El presente examen clínico se hará únicamente por motivos de estudio, en el cual el paciente esta en su total derecho de aceptar o negar su colaboración.

Yo \_\_\_\_\_.

Firma: \_\_\_\_\_ autorizo a la Op: Chrisley Yasmin Guillermo que realice la evaluación clínica y radiográfica de la incrustación de resina compuesta.

Un agradecimiento especial al depósito dental Imfhosa y al Lic. Marco Enríquez por su valiosa colaboración al prestar de manera desinteresada el radiovisiografo que fue de gran ayuda para la realización de dicho trabajo de tesis.

El contenido de esta investigación es única y exclusivamente responsabilidad de la autora




---

Chrisley Yasmin Guillermo Coy



Firmas de Tesis de Grado

  
Chrisley Yasmin Guillermo Coy  
Sustentante

  
Dr. Ricardo Antonio Catalán Barrios  
Cirujano Dentista  
Asesor




Dr. Marvin Lisandro Maas Ibarra  
Cirujano Dentista  
Primer Revisor  
Comisión de Tesis



Dr. Ricardo León Castillo  
Cirujano Dentista  
Segundo Revisor  
Comisión de Tesis

IMPRIMASE:

Vo.Bo



Dr. Julio Rolando Pineda Cordón  
Cirujano Dentista  
Secretario Académico  
Facultad de Odontología  
Universidad de San Carlos de Guatemala

