

**“CONOCIMIENTO QUE POSEE EL ODONTÓLOGO GENERAL ACERCA
DEL MANEJO DE ALGUNAS LESIONES TRAUMÁTICAS DE TEJIDO
PERIODONTAL -AVULSIÓN, CONCUSIÓN, LUXACIÓN EXTRUSIVA Y
LUXACIÓN INTRUSIVA-, EN LAS CABECERAS DEPARTAMENTALES DE
QUETZALTENANGO, ESCUINTLA, COBÁN Y CHIQUIMULA. 2011”**

Tesis presentada por:

Luz María Ponciano Girón

Ante el Tribunal Examinador de la Facultad de Odontología de la Universidad de San
Carlos de Guatemala, que practicó el Examen General Público previo a optar al
título de:

CIRUJANA DENTISTA

Guatemala, Noviembre de 2013

**“CONOCIMIENTO QUE POSEE EL ODONTÓLOGO GENERAL ACERCA
DEL MANEJO DE ALGUNAS LESIONES TRAUMÁTICAS DE TEJIDO
PERIODONTAL -AVULSIÓN, CONCUSIÓN, LUXACIÓN EXTRUSIVA Y
LUXACIÓN INTRUSIVA-, EN LAS CABECERAS DEPARTAMENTALES DE
QUETZALTENANGO, ESCUINTLA, COBÁN Y CHIQUIMULA. 2011”**

Tesis presentada por:

Luz María Ponciano Girón

Ante el Tribunal Examinador de la Facultad de Odontología de la
Universidad de San Carlos de Guatemala, que practicó el Examen General
Público previo a optar al título de:

CIRUJANA DENTISTA

Guatemala, Noviembre de 2013

JUNTA DIRECTIVA DE LA FACULTAD DE ODONTOLOGÍA

Decano:	Dr. Edgar Guillermo Barreda Muralles
Vocal Primero:	Dr. José Fernando Ávila González
Vocal Segundo:	Dr. Erwin Ramiro González Moncada
Vocal Tercero:	Dr. Jorge Eduardo Benítez De León
Vocal Cuarto:	Br. Carlos Alberto Páez Galindo
Vocal Quinto:	Br. Betzy Michelle Ponce Letona
Secretario Académico:	Dr. Julio Rolando Pineda Cordón

TRIBUNAL QUE PRACTICÓ EL EXAMEN GENERAL PÚBLICO

Decano:	Dr. Edgar Guillermo Barreda Muralles
Vocal Primero:	Dr. Erwin Ramiro González Moncada
Vocal Segundo:	Dr. Víctor Hugo Lima Sagastume
Vocal Tercero:	Dra. Elena María Vásquez de Quiñonez
Secretario Académico:	Dr. Julio Rolando Pineda Cordón

ACTO QUE DEDICO

- A Dios:** Gracias padre por tu infinito amor y bendiciones.
- A la Virgen María:** Por siempre cubrirme con tu manto bendito e interceder por mí.
- A mis padres:** Por estar a mi lado, guiarme y cuidarme siempre, por ser excelentes padre y madre, consejeros, amigos, paño de lágrimas y darme su apoyo y amor incondicional. Los amo.
- A mis hermanos:** Carlos y Marco, por ser mis dos brazos y por tenerme paciencia, gracias, los amo.
- A mis amigos:** Por darme el privilegio de compartir años maravillosos junto a ustedes, por ser ese impulso en mi carrera, por estar en las buenas y en las malas. De todo corazón muchas gracias.
- A mi familia:** Por ayudarme a cumplir una meta más, por el amor, alegrías y tristezas compartidas. Los amo.
- A las familias:** Ralda Corrales, Sánchez Marroquín, Godoy Cifuentes Carpio Bonilla, y Zardetto Herrera por permitirme ser un miembro más de la familia, por su apoyo y cariño.
- A mi familia Scout:** Por esos momentos tan especiales, aventuras, alegrías, sueños, cansancios. Gracias por seguir dejando al mundo en mejores condiciones en que lo encontramos. Los quiero.
- A mis catedráticos:** Por su entrega, enseñanzas, palabras de aliento y cariño.
- A mis padrinos de graduación:** Dr. Otto Guerra, Lic. Riquelmi Gasparico y Dra. Claudia Carpio, gracias por acompañarme en este momento tan importante de mi vida. Los quiero.
- A usted:** Por su valiosa presencia.

TESIS QUE DEDICO

A:

Dios y la Virgen María

Mi país Guatemala

La Universidad de San Carlos de Guatemala

La Facultad de Odontología

Mi Familia

**Finca San Francisco Pie de la Cuesta, Colomba Costa Cuca,
Quetzaltenango**

Mi asesor de tesis: Victor Hugo Lima Sagastume

Mis Pacientes

El Colegio de Señoritas “El Sagrado Corazón”

Mi grupo de tesis

HONORABLE TRIBUNAL EXAMINADOR

Tengo el honor de someter a consideración mi trabajo de tesis titulado **“CONOCIMIENTO QUE POSEE EL ODONTÓLOGO GENERAL ACERCA DEL MANEJO DE ALGUNAS LESIONES TRAUMÁTICAS DE TEJIDO PERIODONTAL -AVULSIÓN, CONCUSIÓN, LUXACIÓN EXTRUSIVA Y LUXACIÓN INTRUSIVA-, EN LAS CABECERAS DEPARTAMENTALES DE QUETZALTENANGO, ESCUINTLA, COBÁN Y CHIQUIMULA. 2011”**, conforme lo demandan las normas del proceso administrativo para la promoción de los estudiantes de grado de la Facultad de Odontología de la Universidad de San Carlos de Guatemala, previo a optar al Título de:

CIRUJANA DENTISTA

Quiero expresar mi más profundo agradecimiento a la Dra. Claudia María Carpio Bonilla por ser ese motor y un ejemplo a seguir, a la Dra. Anaely Sánchez Marroquín por ser mi hermana y a la Dra. María José Godoy Cifuentes por ser esa chispa de ocurrencias en este trabajo como en mi vida.

“Los amigos son la familia que uno tiene el privilegio de escoger”

Anónimo.

ÍNDICE

	Página
I. SUMARIO	1
II. INTRODUCCIÓN	3
III. ANTECEDENTES	5
IV. PLANTEAMIENTO DEL PROBLEMA	6
V. JUSTIFICACIÓN	7
VI. MARCO TEÓRICO	8
CONCUSIÓN	11
INTRUSIÓN	12
LUXACIÓN EXTRUSIVA	13
AVULSIÓN DENTARIA	15
LESIONES EN LA DENTICIÓN PRIMARIA	27
VII. OBJETIVOS	30
VIII. HIPÓTESIS	31
IX. VARIABLES	32
X. METODOLOGÍA	35
XI. RECURSOS	37
XII. PRESENTACIÓN E INTERPRETACIÓN DE RESULTADOS	38
XIII. DISCUSIÓN DE RESULTADOS	49
XIV. CONCLUSIONES	53
XV. RECOMENDACIONES	54
XVI. LIMITACIONES	56
XVII. BIBLIOGRAFÍA	57
XVIII. ANEXOS	60

I. SUMARIO

El odontólogo frecuentemente asiste a pacientes que sufrieron de traumatismos en los tejidos periodontales, en la dentición temporal o permanente. El pronóstico de estos accidentes, que desplazan de su posición al diente, depende de las medidas que se tomen en el momento y/o lugar en que ocurren.

Este estudio tuvo como principal objetivo, determinar el conocimiento que tienen los odontólogos generales que ejercen en las cabeceras departamentales de Quetzaltenango, Escuintla, Alta Verapaz y Chiquimula, en cuanto al manejo de algunas lesiones traumáticas de tejido periodontal: concusión, intrusión, luxación extrusiva y avulsión,. Tomando para fines de este estudio que estas cabeceras representan a las regiones norte, sur, oriente y occidente de la República de Guatemala.

Ya que de acuerdo a un sondeo inicial de opinión a odontólogos generales de la ciudad de Guatemala, se encontró que un número significativo de odontólogos generales están actualizados para manejar las lesiones traumáticas de tejido periodontal. Por lo que se realizó una evaluación a través de una encuesta, basada en una serie de preguntas, elaboradas a partir de la revisión literaria.

En la investigación se logró determinar, evaluar y analizar aspectos como: qué *procedimiento diagnóstico* realizan los odontólogos en los diversos casos, el tratamiento que efectúan, si realizan evaluaciones periódicas o no, y si conocen qué hacer en el caso de complicaciones, entre otros.

La información se obtuvo de la muestra conformada por odontólogos de práctica general, anuentes a participar en esta investigación. Obteniendo, 49 odontólogos generales que ejercen en la cabecera de Quetzaltenango, 11 en la cabecera departamental de Escuintla, 15 en la cabecera de Alta Verapaz y 10 en la cabecera de Chiquimula, dando un total de 85 encuestados.

El análisis y discusión de los resultados derivados, permiten plantear la siguiente conclusión: que los odontólogos de práctica general de las cabeceras departamentales antes mencionadas, no poseen los conocimientos adecuados para el manejo de lesiones traumáticas como concusión, intrusión, luxación extrusiva y avulsión, aunque sí las identifican perfectamente.

De la población estudiada, se considera que solamente menos del 50% está apta para manejar una emergencia de este tipo. De igual manera por debajo de la media no conocen el protocolo para el tratamiento. Sin embargo el conocimiento del diagnóstico de las lesiones sí lo dominan más del 50% de los encuestados

La principal limitante para el desarrollo de este estudio fue la falta de colaboración de algunos odontólogos.

Como beneficio y contribución al conocimiento, se les proporcionó a los odontólogos entrevistados una guía práctica de emergencia (protocolo), al momento que se concluyó con el llenado del instrumento recolector de datos, con el propósito y previendo que no recordaran el manejo de éstas lesiones y tuvieran deseos de reforzar los conocimientos que ya poseen y/o corrijan los errores que se evidenciaron en esta investigación.

Se recomienda que dicha guía práctica de emergencia, sea divulgada tanto a los estudiantes como a los odontólogos, siendo prioridad los odontólogos ya graduados, por medio de las reuniones periódicas que se realizan en cada Asociación de Odontólogos de los departamentos.

Esta guía se ha puesto a disposición de todo estudiante o profesional de la salud que desee utilizarla con fines educativos y/o de capacitación.

II. INTRODUCCIÓN

Aunque se desconoce el número exacto de pacientes que sufren de traumatismos en los tejidos periodontales, la ocurrencia de los mismos es elevada, tanto en la dentición temporal como permanente, por lo cual se entiende la alta frecuencia con que el odontólogo se enfrenta a consultas de urgencia por lesiones traumáticas en el niño pequeño, en el escolar y también en el adolescente.

Un diente que sufre una lesión traumática se desplaza de su posición. Esta fuerza tiene consecuencias para la estructura del diente, el ligamento periodontal, la irrigación vascular y el hueso adyacente.

La escala de lesiones de todas estas estructuras está en relación con el grado de desplazamiento, variando desde casi inexistente (concusión) al completo (avulsión). Aunque cada tipo de luxación tiene sus propias peculiaridades, hay muchas características que son generales para todas ellas.

Las causas más frecuentes en la dentición permanente son los accidentes, las caídas, las peleas y los deportes. En la mayoría de los pacientes solo se afecta uno o dos dientes, que con mayor frecuencia son los incisivos centrales superiores, tanto en la dentición primaria como en la permanente.

A pesar del avance en los conocimientos clínicos y terapéuticos en traumatología dental, el manejo clínico de lesiones traumáticas de tejido periodontal sigue siendo algo controvertido.

En relación al trauma dentoalveolar existen pocos estudios basados en la evidencia clínica a largo plazo que soporten protocolos de manejo en las diferentes lesiones por luxación. Esto hace imposible tener claro cuál es protocolo ideal.

El clínico debe tener las herramientas diagnósticas adecuadas para determinar cuál es el tratamiento indicado para cada caso. Curiosamente se ha demostrado que el grado de conocimiento, por parte de los odontólogos, con respecto al tratamiento de las lesiones traumáticas, es deficiente.⁽¹⁰⁾

El objetivo planteado en este trabajo de investigación es establecer los criterios diagnósticos, así como las diferentes medidas terapéuticas para el control y manejo de las lesiones traumáticas de tejido periodontal, desde el punto de vista de odontólogos generales que ejercen la profesión en las cabeceras

departamentales de: Escuintla, Alta Verapaz, Chiquimula y Quetzaltenango. Así mismo se estableció el manejo adecuado de estas afecciones mediante la elaboración de una guía práctica.

III. ANTECEDENTES

Desde el inicio de esta investigación se observó la dificultad en la recopilación de documentos que involucren estudios sobre conocimientos que poseen los odontólogos sobre el manejo adecuado de lesiones traumáticas de tejido periodontal en Guatemala. Sin embargo, en la Facultad de Odontología de la Universidad de San Carlos de Guatemala en el 2003, Sett, A.⁽¹³⁾ realizó un estudio donde se comparó el protocolo que siguen los odontólogos de práctica privada, con el establecido por el doctor J.O. Andreasen y colaboradores, el cual concluyó, con que la mayoría de odontólogos no siguen un protocolo correcto para el tratamiento de trauma alveolo-dental. En 2011, Vesco, L.⁽¹⁵⁾ realizó una evaluación al personal de salud de Sacatepéquez, sobre el manejo inicial a una avulsión dentaria donde concluyó que sólo el 3% del personal de salud tiene un correcto manejo de este trauma.

Otros estudios, en la Universidad Mariano Gálvez de Guatemala en el 2003, Pardo, O.⁽¹³⁾ hizo un estudio sobre las urgencias odontológicas en las clínicas dentales, refirió que el trauma es la segunda urgencia más común. En el 2006, Castellanos, C.⁽⁵⁾, realizó un trabajo de investigación en donde se presentan secuencias indispensables para la conservación efectiva de una pieza avulsionada.

IV. PLANTEAMIENTO DEL PROBLEMA

De acuerdo a un sondeo inicial de opinión a odontólogos generales de la ciudad de Guatemala, se determinó que no todos los odontólogos generales están actualizados para manejar las lesiones traumáticas de tejido periodontal. Por lo que surge la interrogante: ¿Qué conocimiento poseen los odontólogos generales acerca del manejo de algunas lesiones traumáticas de tejido periodontal y que ejercen en las cabeceras departamentales de: Quetzaltenango, Escuintla, Alta Verapaz y Chiquimula?

V. JUSTIFICACIÓN

Las lesiones traumáticas de tejido periodontal, en cualquier circunstancia, son alarmantes pero lo hace más grave aún cuando no se posee conocimientos acerca del hecho y como poder actuar frente a éstos, tanto por parte del afectado como por los familiares o las personas que estén cerca en el momento del trauma. Derivado de ello, es importante que tanto la población, así como el profesional tratante (médico y/o odontólogo), estén informados de cómo afrontar estos casos.

Cada tipo de lesión traumática –concusión, intrusión, luxación extrusiva y avulsión- tiene distinto grado de complejidad, tratamiento y pronóstico. Por lo que conocer e identificar cada una de ellas y sus limitaciones, por parte del odontólogo, es indispensable al momento que se le presenten dichos traumas.

Es por ello que surge el interés por evaluar el conocimiento que poseen los odontólogos, enfocándose en los de práctica general, por ser los primeros en ser consultados, o bien, los más accesibles para la población en general, tomando como muestra las cabeceras departamentales de: Quetzaltenango, Escuintla, Alta Verapaz y Chiquimula. Y colateral a ello, establecer cómo abordan y si están preparados para estas eventualidades en distintos escenarios y así guiar y/o actualizarlos, aportando información sobre el manejo inmediato, tratamiento y pronóstico de dichas emergencias.

Se decidió realizar esta investigación en varias cabeceras departamentales con la finalidad de que la muestra sea más representativa, además la distancia de los departamentos significa gastos económicos. Los investigadores participantes son: Claudia María Carpio Bonilla, María José Godoy Cifuentes, Anaely Sánchez Marroquín y Luz María Ponciano Girón.

VI. MARCO TEÓRICO

Lesiones traumáticas dentales

Con el paso de los años y conforme cambia el mundo, se observa el aumento en incidencia de lesiones traumáticas dentales en distintos ámbitos, tales como: caídas, hacer deporte, golpes o peleas, accidentes automovilísticos, entre otros. Por lo que el odontólogo debe tener conocimiento del manejo de cada uno de estos escenarios, ya que deben ser considerados como una urgencia odontológica.

Las lesiones traumáticas dentales ocurren por lo menos en un 50% de los niños según J. O. Andreasen. A continuación se presenta la modificación que realizó J.O. Andreasen a la clasificación aprobada por la Organización Mundial de la Salud en 1978, de las enfermedades aplicada a la odontología y estomatología.⁽¹⁾

1. Lesiones de tejidos duros y la pulpa dental

- Fractura incompleta o infracción: fisura del esmalte.
- Fractura no complicada de la corona: fractura que afecta al esmalte y puede o no afectar a dentina, sin exponer la pulpa.
- Fractura complicada de corona: afecta a esmalte y dentina con exposición pulpar.
- Fractura no complicada de corona-raíz: afecta a esmalte, dentina y cemento, sin exponer la pulpa.
- Fractura complicada de corona y de raíz: afecta a esmalte, dentina y cemento, hay exposición pulpar.
- Fractura de raíz: afecta al cemento, dentina y pulpa

2. Lesiones de tejidos periodontales

- Concusión: lesión del periodonto, no presenta movilidad ni desplazamiento de la pieza dental.
- Subluxación (aflojamiento): lesión de las estructuras de sostén, presenta ligera movilidad de la pieza dental.
- Luxación intrusiva: desplazamiento de la pieza dental dentro del hueso alveolar.
- Luxación extrusiva: desplazamiento parcial del diente fuera del alveolo a lo largo del eje longitudinal, hacia coronal.

- Luxación lateral: desplazamiento de la pieza dental en dirección lateral dentro de su alveolo. Suele acompañarse de fractura alveolar.
 - Avulsión: salida o expulsión de la pieza dental fuera de su alveolo.
3. Lesiones de la encía o en mucosa bucal
- Laceración: herida producida por desgarramiento.
 - Contusión: hemorragia submucosa sin desgarramiento.
 - Abrasión: herida superficial por desgarramiento de la mucosa
4. Lesiones del hueso de sostén
- Conminución de la cavidad alveolar: con frecuencia se presenta junto a una luxación lateral o intrusiva.
 - Fractura de la pared alveolar: se fractura una de las paredes del alveolo donde se aloja el diente.
 - Fractura del proceso alveolar.
 - Fractura del maxilar superior o maxilar inferior.^(1,3)

Esta investigación se enfocó en cuatro de las lesiones de tejido periodontal, considerando el diagnóstico, manejo inmediato y/o mediano, tratamiento y control radiográfico, dependiendo si es en dentición primaria o permanente. Cabe destacar que el manejo inmediato, muchas veces es realizado por los padres, maestros, enfermeras, médicos generales o el mismo afectado, y en muy raras ocasiones por el odontólogo general. Por lo que también se pretende informar a la población en general sobre el manejo de dichas eventualidades.

Un diagnóstico rápido y acertado es fundamental para que el tratamiento y pronóstico de la pieza dental sea un éxito. Para ello hay que tener conocimientos básicos de lo que es normal en la cavidad oral. Una hemorragia por el surco gingival puede orientar a una luxación o a una fractura de la raíz dental, se sospechará de lesión del ligamento periodontal cuando al percutir suavemente una pieza dental se provoque sensibilidad o dolor, al evaluar la movilidad de la pieza dental afectada, tanto en dirección vertical como horizontal con los dedos u otro objeto, habrá que recordar que los dientes primarios pudiesen tener reabsorción fisiológica, o los permanentes estar en proceso de erupción, y por lo tanto pueden tener una ligera movilidad. Toda evaluación tiene que tener un margen de comparación con piezas dentales no afectadas. Sin embargo, si al evaluar se observa movilidad del diente afectado y de los adyacentes, se sospechará de una fractura del proceso alveolar.

Examen del paciente traumatizado

Este procedimiento es necesario para llegar a un diagnóstico adecuado y así evaluar sistémicamente al paciente. Usualmente cuando hay traumatismo agudo en la región oral, ésta se halla contaminada. El primer paso en el proceso del examen es el lavado de la cara del paciente con agua y un jabón suave para heridas, y la cavidad oral se rocía con agua. Con este procedimiento inicial se puede llegar a establecer la extensión de la lesión.

Se hace necesario realizar unas preguntas que ayudarán al diagnóstico y a la planificación del tratamiento, éstas son:

- ¿Cómo se produjo la lesión? Ello guiará a ubicar las posibles zonas afectadas.
- ¿Dónde se produjo la lesión? Dará indicaciones de posible contaminación de las heridas e implicaciones legales.
- ¿Cuándo se produjo la lesión? El tiempo es un factor crítico para la elección del plan de tratamiento y su pronóstico. Principalmente en casos de avulsión.

Toda incongruencia sobre las heridas del niño, que informen, se debe sospechar del síndrome del niño maltratado y de ser así ser referido a un pediatra.

- ¿Hubo un período de inconsciencia? De ser así; ¿por cuánto tiempo? ¿tiene cefalea, náuseas, vómitos? Estos son signos de conmoción cerebral y requieren atención médica, sin embargo se debe prestar la atención inmediata de la lesión dental.
- ¿Tuvo anteriormente traumatismos dentales? “Esto explicará radiográficamente la presencia de obliteraciones de los conductos radiculares o la formación radicular incompleta en una dentición que presenta desarrollo completo en el resto de las piezas.”⁽¹⁾
- ¿Existe alteración de la mordida? De ser así puede implicar: luxación dentaria, fractura o luxación de la mandíbula o fractura de la articulación tèmpero-mandibular.
- ¿Responde al frío y/o calor? Esto indicaría exposición de la dentina y en consecuencia necesidad de cubrirla.
- Obtención de una breve historia médica.

Examen clínico

- Examen de las heridas de tejidos blandos, para descartar la presencia de cuerpos extraños.
- Examen de tejidos duros en busca de infracciones (fracturas incompletas sin desplazamiento de los fragmento; fisuras) y de fracturas.

- Prueba de movilidad, especialmente en dirección axial, que indica seccionamiento de la vascularización. La movilidad en grupo es indicativa de fractura del proceso alveolar.
- Prueba de percusión sobre la superficie bucal del diente, producirá un sonido agudo o grave. El sonido agudo, metálico, a la percusión, indica que el diente está trabado en el hueso (luxación lateral o de intrusión).
- Prueba electrométrica se utiliza para evaluar la irrigación y la inervación del diente afectado. Las pruebas en piezas inmaduras no responden consistentemente a pruebas de sensibilidad.

Examen radiográfico

- Cuando hay una lesión penetrante en los tejidos blandos es conveniente tomar una radiografía para tejidos blandos, irradiando solamente un 25% de la radiación normal. Esto se puede aplicar en todas las lesiones.
- Utilizando película número 1, mediante la toma con bisectriz dará información de fracturas radiculares y la extensión del trauma.

Con la combinación de los exámenes clínicos y radiográficos se podrá obtener el diagnóstico y el plan de tratamiento adecuados. Por último, es bueno considerar la toma de fotografías del trauma, las cuales servirán para una documentación exacta de la lesión, pudiendo ser empleado posteriormente para la planificación del tratamiento, con fines legales o para investigación clínica.^(1, 2, 3, 6)

Lesiones traumáticas de tejido periodontal

CONCUSIÓN

“Se le considera el grado mínimo de daño al ligamento periodontal, es debido a la lesión de unas pocas fibras periodontales como consecuencia del trauma“. ^(1, 4, 6)

Al evaluarlo no presenta movilidad ni desplazamiento, sin embargo, presenta sensibilidad y dolor a la percusión o presión, debido a que puede haber hemorragia leve y edema.

Radiográficamente no presenta ninguna alteración visible por lo que el tratamiento es sencillo y opcional, por ser una lesión mínima al ligamento periodontal se puede esperar que se resuelva sola, se aconseja aliviar las interferencias oclusales. Si el paciente prefiere se puede utilizar férula flexible por un lapso de 7 a 10 días. Es necesario indicarle al paciente que tenga dieta blanda y conforme vaya

tolerando, se van incluyendo alimentos más sólidos. Luego del lapso de tiempo indicado anteriormente se retira la férula y se evalúa clínica y radiográficamente la pieza, la cual debe estar asintomática con ligera o nula movilidad y sin signos de radiolucencia periapical, lo que sugiere éxito en el tratamiento. Por otro lado, si presenta sintomatología severa, excesiva movilidad y signos clínicos y radiográficos de periodontitis, se da el tratamiento por fracasado y se comienza el tratamiento endodóntico, esto si el ápice está cerrado, ya que según el grado de contusión puede dar lugar a una necrosis pulpar. ^(1,6)

Es indispensable el seguimiento clínico y radiográfico del caso, luego de 6-8 semanas el diente estará asintomático, las pruebas de vitalidad son positivas, continua el desarrollo de la raíz (en caso de ser dientes inmaduros), la lámina dura ósea está intacta, y sin radiolucencias periapicales, si esto continua así a los 6 meses se considera exitoso el tratamiento, de no ser así se coloca la férula flexible por un periodo adicional de 3-4 semanas y se inicia el tratamiento endodóntico (en caso no se haya empezado), se recomienda el uso de clorhexidina.

INTRUSIÓN

En esta lesión se produce un máximo de daño a la pulpa y a todas las estructuras de sostén, al haber sido impulsado el diente dentro del alveolo por un impacto con dirección axial. El deterioro resultante depende de la edad del paciente. ^(1, 3, 4, 6, 11)

Cuando esta lesión se presenta en dentición adulta, el diagnóstico depende principalmente de la diferente altura incisal del diente afectado con respecto a los dientes adyacentes no afectados. En la dentición mixta, el diagnóstico es más difícil pues la intrusión puede imitar a un diente en erupción. No obstante, la prueba de percusión revelará si el diente en cuestión está en erupción (sonido sordo) o si está trabado en el hueso (sonido metálico agudo, patognomónico de la intrusión o de la luxación lateral). ^(1, 6)

La curación realizada después de una intrusión es complicada, pues la extensiva lesión del ligamento periodontal puede llevar a la reabsorción radicular externa progresiva (anquilosis). De igual forma, el daño pulpar conlleva el riesgo de reabsorción inflamatoria. El tratamiento deberá, en consecuencia, dirigirse a la eliminación o la reducción de estas dos complicaciones de la curación.

Los principios para el tratamiento de incisivos permanentes intruidos dependen enteramente del estadio de desarrollo radicular. En caso de formación radicular inmadura, puede preverse la reerupción

espontánea. Durante ese proceso, el hueso cervical aplanado usualmente se repara. Como la reerupción espontánea puede producirse durante un período de varios meses, es de mucha importancia monitorear constantemente la curación de la pulpa.

En los casos en los que se forma una radiolucidez periapical o una reabsorción radicular inflamatoria, resulta esencial que la pulpa infectada sea extirpada tan pronto como sea diagnosticada la complicación de la curación colocando en el conducto un relleno de pasta de hidróxido de calcio. Deberá recordarse que la necrosis pulpar es un hallazgo muy frecuente luego de la intrusión, no importando el estadio de desarrollo radicular.

En caso de tener desarrollo radicular completo, la reerupción espontánea es impredecible y, por ello, está indicada la extrusión ortodóncica. La extrusión debe hacerse durante un período de 2 a 3 semanas, para permitir la ejecución de un tratamiento endodóntico, antes que aparezcan evidencias radiográficas de reabsorción radicular inflamatoria. Dado que la necrosis pulpar después de la intrusión de dientes maduros se ha encontrado en casi el 100% de los casos, está indicada la extirpación profiláctica de la pulpa.

Es necesario el monitoreo clínico y radiográfico continuo después de este tipo de traumatismos, por la gran frecuencia de complicaciones pulpares y periodontales durante la curación.

En general, el pronóstico de estas lesiones es favorable, únicamente los dientes con formación radicular inmadura han demostrado sobrevida pulpar después de una intrusión. En cuanto a la curación periodontal, existe un alto riesgo de reabsorción radicular. Además, se ha demostrado la aparición de anquilosis en algunos dientes hasta 5 años después de la lesión, por lo cual se requiere un prolongado período de seguimiento. ^(1, 6)

LUXACIÓN EXTRUSIVA

Se caracteriza por un desplazamiento parcial del diente fuera del alveolo, a lo largo del eje longitudinal y hacia coronal. Las fuerzas oblicuas desplazan al diente sacándolo de su alveolo. El ligamento periodontal y el paquete vásculonervioso que nutre a la pulpa resultan seccionados. ^(1, 3, 4, 6, 11)

En este tipo de lesión se combinan el daño pulpar y el daño periodontal. El impacto agudo fuerza al diente a salir de su alveolo, a la vez que las fibras palatinas del ligamento periodontal impiden la

avulsión total. Este movimiento da como resultado la contusión o fractura de las paredes óseas alveolares.

Clínicamente, el diente tiene mucha movilidad y puede ser movido en las direcciones axial y horizontal. La prueba de percusión revela un leve dolor y produce un sonido apagado. ⁽¹⁾

El diente se mantiene en su sitio por unas pocas fibras gingivales por palatino. Radiográficamente es más útil una placa periapical por el método de la bisectriz que una oclusal, para poder revelar desplazamientos.

El pronóstico de esta lesión depende de la reubicación óptima. Si esto se logra, la revascularización y curación pulpar ocurrirán de una manera adecuada, pero si esto no se logra, la revascularización será tratada, tanto en la pulpa como en el ligamento periodontal. En un diente con formación radicular inmadura puede esperarse que el desarrollo de la raíz se detenga por causa del daño irreversible que se provoca a la vaina epitelial radicular de Hertwig.

El tratamiento consiste en la reubicación atraumática y fijación, la cual evita movimientos excesivos durante el período de curación. Primero deben lavarse con suero fisiológico los tejidos blandos lesionados y realizar presión leve con gasa estéril para detener hemorragia. Seguidamente debe tomarse radiografía del labio para detectar la presencia de cuerpos extraños y retirarlos inmediatamente.

La reubicación de incisivos extruidos se logra mediante una presión lenta y constante hacia apical, procedimiento que desplaza gradualmente al coágulo formado entre el ápice radicular y el fondo del alveolo, a medida que el diente se mueve apicalmente. Después se aplica una férula por grabado ácido, la superficie de la férula se alisa con discos abrasivos y los contactos con encía se eliminan con un bisturí de hoja recta. La ferulización se mantiene durante 2 a 3 semanas. Ésta debe permitir la higiene oral óptima en la región gingival, que es la más probable puerta de entrada de bacterias que pueden complicar la curación periodontal y pulpar. Es recomendable el uso de un enjuague bucal como la clorhexidina.

La correcta ubicación del profesional es esencial para la adecuada reubicación con presión digital. Esto es cuando el operador se coloca ligeramente por detrás del paciente, y puede palpar el ápice

desplazándose en el fondo del surco y, con una presión constante, liberarlo de su traba ósea. No es necesario administrar un anestésico local pues la reubicación puede lograrse con bastante facilidad, con un mínimo de molestia para el paciente.

Medicar con analgésico antiinflamatorios no esteroideos (AINES) para el control del dolor e inflamación. El paciente debe tener una dieta blanda y evitar ocluir con los dientes lesionados.

La férula puede ser retirada 2 a 3 semanas después de una extrusión. Se debe tomar una radiografía para verificar la curación. Debido a la magnitud del trauma, la actividad osteoclástica puede dar por resultado la destrucción temporaria del hueso marginal, lo cual se ve como una rarefacción del periodoncio marginal. En ese caso, puede ser necesario mantener la fijación hasta 2 meses. La higiene oral óptima también es necesaria durante este período. Si no se presentan esas alteraciones, la férula puede ser retirada después de 3 semanas.

Otra posibilidad es que se produzca una reabsorción radicular externa inflamatoria, que requiere tratamiento endodóntico inmediato con hidróxido de calcio como apósito provisorio. Debe realizarse una prueba de sensibilidad. Esperar un período de 12 o más meses para poder dar una respuesta positiva a la prueba pulpar en estos dientes.

El pronóstico, con respecto a la curación pulpar y periodontal, depende del estadio de desarrollo radicular en el momento del traumatismo. Existe considerable riesgo de necrosis pulpar, especialmente en dientes con raíces completamente formadas.⁽¹⁾

AVULSIÓN DENTARIA

Es el desalojo total de una pieza dental de su alveolo, ocasionado por un trauma.

La frecuencia es de 1 al 16% de todas las lesiones traumáticas de los dientes primarios; debido a que la raíz todavía es incompleta y el periodoncio es resiliente. El resultado del reimplante va a depender casi por completo del tiempo extra-alveolar y de la manipulación que se realice a las piezas avulsionadas. Los incisivos centrales superiores son los más afectados y el grupo de edad donde ocurren con más frecuencia oscila entre los siete y diez años.^(1, 2, 3, 4, 5, 6, 11)

El mantenimiento del diente en la arcada va a depender de múltiples factores. Cada paso que se realice en el reimplante es crítico, y el éxito final del reimplante va a depender de la calidad con que se haya realizado cada paso. Sin embargo, los aspectos más importantes son los que se realizan inmediatamente antes del reimplante, entre ellos los requerimientos son: que el diente permanezca el menor tiempo posible fuera del alveolo; que la conservación sea en un medio fisiológico y que la contaminación sea eliminada, reducida o controlada con antibióticos. Si se satisfacen estos acontecimientos, la curación se efectiviza por revascularización del ligamento periodontal seccionado, empalme de las fibras de Sharpey rotas, formando una nueva inserción gingival y, finalmente, revascularización y reinervación de la pulpa. ⁽²⁾ Aunque la ferulización y el tratamiento endodóntico se haya realizado adecuadamente, la reabsorción radicular va a ser mayor si las células del ligamento periodontal estaban necróticas. ⁽⁷⁾

CONSECUENCIAS DE LA AVULSIÓN DENTAL

“Al producirse la avulsión, el sistema de fijación del diente -el ligamento periodontal y cemento- se lesionan; además hay rotura del paquete vasculonervioso, con lo que la pulpa se necrosa”.⁽¹⁾ Los cambios biológicos que ocurren, tanto en la pulpa como en el ligamento periodontal luego del reimplante, son importantes, y son los que van a decidir la conservación o la pérdida del diente avulsionado.⁽⁹⁾

1. Reacción periodontal

Inmediatamente después del reimplante, se forma un coágulo entre las dos zonas del ligamento periodontal seccionado. La solución de continuidad generalmente se encuentra en la mitad del ligamento, pero puede ocurrir a nivel del cemento o en el hueso alveolar; ⁽¹⁾ la inserción gingival y la revascularización es restablecida una semana después de la lesión, con el empalme de las fibras gingivales rotas. Dos semanas después, la herida está cicatrizada y la reparación del ligamento ya ha recuperado aproximadamente dos terceras partes de su resistencia original; las fibras de colágeno se extienden desde el cemento hasta el hueso.^(6,9) En este momento se empiezan a observar procesos de reabsorción a lo largo de la superficie radicular, pudiendo evolucionar a una nueva reparación con cemento (reabsorción superficial) o a procesos de reabsorción inflamatoria o anquilosis.

El tratamiento de la avulsión es el reimplante, pero el porcentaje de éxito a largo plazo varía entre el 4 y el 70%, ya que va a depender de las condiciones clínicas específicas de cada caso en particular. ^(1,6)

El objetivo del tratamiento es evitar o disminuir los efectos de las dos grandes complicaciones, las del ligamento periodontal y la pulpa. Las alteraciones celulares del ligamento periodontal no se pueden evitar; sin embargo, se pueden agravar según el tiempo y condiciones en que el diente esté fuera de la boca (deshidratación), pues en medio seco el fibroblasto no vive más de una hora. Si se consideran seguras las complicaciones, por las condiciones que presenta el diente, hay que instaurar medidas que frenen el proceso de reabsorción. ^(1, 6, 9)

En los dientes inmaduros es posible la revascularización. En dientes con ápice cerrado o en dientes inmaduros, en los que no se logre la revascularización, la necrosis es inevitable, por lo que es necesario eliminar la infección del conducto radicular. ^(1, 6, 7)

2. Reacción pulpar

En dientes con ápice cerrado es imposible la revascularización pudiendo ello ocurrir en los dientes inmaduros (más de 1mm de diámetro apical). El proceso de revascularización, se produciría de la siguiente manera: en el tercer día después del reimplante habrán grandes lesiones pulpares, sobre todo en la pulpa coronal (necrosis, desorganización de la capa de odontoblastos); a las dos semanas, el tejido afectado en la parte coronal, es reemplazado gradualmente por células proliferativas del mesénquima y por capilares, conduciendo a la formación de una capa de nuevas células a lo largo de la pared dentinal, en las zonas donde los odontoblastos habían sido destruidos.

Al mes se pueden observar fibras nerviosas regeneradas. Los vasos neoformados aparecen en toda la pulpa. Si no es posible la revascularización, se va a producir la infección de la pulpa necrótica, que ocurre en dos o tres semanas. ^(1, 6)

En resumen, los factores clínicos a tener en cuenta son: ^(1, 6)

- 1) Tiempo que lleva el diente fuera de la boca (período extraoral),
- 2) Estado del ligamento periodontal (medio de conservación), y
- 3) Grado de desarrollo radicular.

Tratamiento inmediato (en el lugar del accidente)

Reimplante inmediato:

“Para obtener mayores probabilidades de éxito es necesario que los fibroblastos se encuentren en el mejor estado, pues al no estar irrigados pierden rápidamente metabolitos”. ⁽¹⁾

Esto indica que el factor que influye mayormente de manera directa en el éxito del reimplante es la rapidez con que éste se realice. Hay que procurar hacerlo en los primeros cinco a veinte minutos. ^(1, 3, 4, 6) Si consultan telefónicamente es necesario indicar a la persona que atiende al niño, que si el diente está limpio debe reimplantarlo de la forma más suave, sosteniéndolo por la corona. Si está algo sucio, hay que lavarlo con agua o suero fisiológico y a continuación colocarlo en el alveolo. Es mandatorio atender al paciente en la clínica con carácter de urgencia. ^(1, 4)

Si el reimplante inmediato no es posible, el diente avulsionado deberá ponerse rápidamente en un medio adecuado hasta que pueda realizarse en la clínica dental. A continuación se describen los medios que pueden ser utilizados:

Medios de conservación

A. Saliva y agua

“El agua es el medio de transporte menos adecuado, pues al ser hipotónica desencadena la lisis celular. Si el almacenamiento en agua es de más de veinte minutos provoca grandes reabsorciones radiculares. La saliva no es muy idónea, tanto por su osmolaridad (60-80 mOsm/kg) y pH, como por contener gran cantidad de bacterias. No obstante, si el diente se pone debajo de la lengua o en el vestíbulo bucal, los fibroblastos pueden mantenerse vitales unas dos horas. Pero tanto el agua como la saliva, por las enzimas salivares y gérmenes que contienen, alteran la estructura del fibroblasto, por lo que no son aconsejables como medios de transporte del diente, aunque desde luego son mejores que hacerlo en seco.”⁽¹⁾

B. Suero fisiológico

“Tiene una osmolaridad de 280 mOsm/kg y es estéril, por lo que es un medio de conservación a corto plazo aceptable, manteniendo la vitalidad celular de dos a tres horas. La temperatura de transporte no juega un papel importante” ⁽¹⁾

C. Medios de cultivo

“Los medio de cultivo celular, como el de cultivo de fibroblastos gingivales que contienen factores de crecimiento, es significativamente mejor medio de conservación; pero al ser su disponibilidad tan escasa, queda reservado al ámbito puramente académico, por lo que su recomendación es poco realista”. ⁽¹⁾

D. Otros medios

“Se han realizado estudios de la vitalidad celular con medios que podían ser más accesibles en el lugar del accidente. De tal forma que se probó con bebidas, como el Gatorade® o soluciones conservantes de lentes de contacto, pero se han considerado poco útiles, ya que conservan las células del ligamento periodontal menos tiempo que la solución salina.”⁽¹⁾

E. Solución de Hank

“La solución salina balanceada de Hank es un medio de cultivo estándar usado en la investigación biomédica para la conservación celular. No es tóxica, tiene un pH balanceado de 7.2. Se ha demostrado que la inmersión en ella, evita la reabsorción radicular en un porcentaje alto (91%) de un diente avulsionado”.⁽¹⁾

Este medio ha sido estudiado profusamente, mostrando que en las primeras veinticuatro horas de almacenamiento, los fibroblastos se mantienen vitales, por lo que la reabsorción radicular es escasa y que ésta es moderada (20%) en dientes que permanecen almacenados en la solución hasta cuatro días. Además los fibroblastos no presentan distorsión en su morfología y tienen un aspecto normal.

“Otros medios, como el de Eagles, con baja cantidad de glucosa y el Viaspan® (medio de transporte en el trasplante de órganos) ofrecen resultados similares, incluso mejores, pero no están comercializados para el público”⁽¹⁾.

F. La leche

“Si no fuera por el contenido de lípidos, sería un excepcional medio; no obstante es, en las condiciones en que se produce un trauma, el mejor medio de transporte dado que es fácil de conseguir, su pH (6,4-6,8) y osmolaridad (250 mOsm/Kg) son compatibles con la vitalidad celular y carece, por la pasteurización, relativamente de bacterias. La leche conserva la vitalidad de los fibroblastos periodontales durante tres horas, período suficiente para que el paciente llegue a la consulta dental y se logre realizar el reimplante. Sin embargo, sólo previene la muerte celular, pero no restituye la forma ni restablece la capacidad mitótica de las células. Un estudio reciente (2002) indica que a nivel celular el almacenamiento en leche es similar a la solución de Hank, siempre que el período en seco no exceda de treinta minutos”.⁽¹⁾ Por lo que la leche es un buen medio de almacenamiento a corto plazo, si se coloca el diente en ella antes de media hora del traumatismo.^(1, 4, 6)

“Por la inaccesibilidad de otros medios de conservación, el mejor es la leche, preferiblemente desnatada, al contener menos cantidad de lípidos. Respecto a la temperatura de transporte, los estudios no son concordantes; mientras unos autores mantienen que a temperatura ambiente (20 grados) no hay problema, otros aconsejan que esté fría (4 grados) para mantener la capacidad clonogénica celular (balance proliferativo de las células progenitoras del ligamento periodontal)”⁽⁴⁾.

Tratamiento inicial en la clínica dental

“Incluso si el diente ha permanecido desde el accidente en un medio fisiológico (solución salina o leche), algunos autores recomiendan que en la clínica, y antes de reimplantarlo, éste se introduzca en solución de Hank durante treinta minutos o más, para que los fibroblastos recuperen los metabolitos perdidos. Mientras se programa el tratamiento (historia clínica, radiografías, anestesia), el diente debe estar en el mejor medio, como es la solución de Hank.”⁽¹⁾

- Exploración:

El odontólogo debe investigar si la lesión dental puede ser consecuencia de una más seria o dar lugar a un problema grave (por ejemplo broncoaspiración). Ante la duda, hay que derivar al niño a un centro hospitalario.^(1,9)

Si el diente se reimplantó en el lugar del accidente, no se extraerá. Sólo se limpiará el área afectada con suero fisiológico o clorhexidina, se suturarán las laceraciones gingivales, especialmente en el área cervical, y se ferulizará.^(6,9)

Si no ha sido reimplantado, y mientras se mantiene en solución de Hank, se palparán las paredes óseas para descartar fracturas. Con suero fisiológico, se lavará el alveolo hasta que se desprenda el coágulo, o bien se aspirará éste suavemente. Una vez limpio se inspeccionarán por si existe una fractura de la pared alveolar.

Una norma general para reimplantar cualquier diente es que el alveolo no se debe tocar. Su interior puede cambiar, afectando el pronóstico del reimplante.

“Si el diente no encaja, se extrae suavemente para ver la causa (un coágulo que lo impida), o si hay fractura, se introducirá cuidadosamente un instrumento romo en el interior del alveolo para separar la pared. No se cureteará el alveolo ni se levantará un colgajo, a menos que algún fragmento óseo impida

repetidamente el reimplante. Tampoco debe hacerse una apicectomía si no ajusta completamente; más bien debe buscarse la causa”.⁽¹⁾

Preparación del diente

Para evitar lesionar aún más el ligamento periodontal, el diente debe ser manipulado por la corona, debe estar continuamente húmedo y no se debe raspar la raíz. “Sólo si la superficie parece contaminada hay que limpiarla con suero fisiológico y, si quedan restos persistentes, eliminarlos con unas pinzas”.⁽¹⁾

Período extraoral en seco, corto (inferior a una hora)

Si el tiempo extraoral en seco es menor a sesenta minutos (límite para la vitalidad celular) hay que diferenciar dos posibilidades, según sea el grado de desarrollo radicular:

1. Dientes con ápice cerrado.

En dientes maduros no existe la posibilidad de revascularización, pero si el período extraoral en seco ha sido inferior a una hora (ya sea porque se reimplantó o se mantuvo en medio adecuado de conservación), las probabilidades de curación periodontal son aceptables.

- a. Comprobar que no existe obstáculo para el reimplante.
- b. Limpieza de la superficie radicular con suero fisiológico, o mejor con solución de Hank.
- c. Reimplantar. Es importante que la presión que se ejerza sea muy suave, pues si es fuerte podría aplastar las células del ligamento periodontal y aumentaría la posibilidad de anquilosis.
- d. Radiografía de control.

2. Dientes con ápice abierto.

“Cuando el ápice está abierto, es posible la revascularización y el cierre apical. Se ha visto que la capacidad de revascularización puede aumentarse mediante procedimientos de acondicionamiento antes del reimplante. Estudios realizados por Cvek, corroborados posteriormente, han demostrado que los dientes inmaduros introducidos en una solución de doxiciclina (1 mg/20 ml) muestran una mayor tasa de revascularización que los que no han sido así tratados. Con ello se explica que la posibilidad dependa, sobre todo, de la ausencia de contaminación apical (microabscesos en la interfase pulpa-ligamento periodontal). La doxiciclina al inhibir el crecimiento bacteriano, elimina así el principal obstáculo para que se produzca la revascularización. Por ello, los dientes inmaduros con período

extraoral menor de una hora no deben ser reimplantados inmediatamente; deben ser introducidos durante cinco minutos en una solución de 1 mgr de doxiciclina en 20 ml de solución de Hank (o suero fisiológico) y a continuación, reimplantarlos con el mayor cuidado posible”.⁽¹⁾

Período extraoral superior a una hora

“Cuando el diente está en un medio seco más de sesenta minutos, se produce la necrosis celular, por lo que introducirlo en una solución conservante carece de función. En estos casos, el diente debe prepararse para que sea lo más resistente a la reabsorción por sustitución ósea, con un protocolo a base de ácido cítrico y fluoruro de estaño o fluoruro de sodio”.⁽¹⁾

1.) Un diente con ápice cerrado, el procedimiento a seguir es:

- * Limpieza suave del ligamento periodontal con un instrumento no cortante.
- * Introducir el diente en ácido cítrico (o ácido ortofosfórico) durante cinco minutos para eliminar los restos fibrosos.
- * Limpieza de los residuos del ácido con suero fisiológico.
- * Extirpar la pulpa e introducir el diente en fluoruro de estaño al 2% durante cinco minutos, o fluoruro sódico (2,2% y pH 5,5) durante veinte minutos.
- * Tratamiento endodóntico extraoral con gutapercha.
- * Bañar la raíz y el alveolo con Emdogain.
- * Reimplantar.⁽⁶⁾

Los estudios con Emdogain utilizado en dientes con período extraoral largo, también han demostrado que no sólo hace la raíz más resistente a la reabsorción, sino que estimula la posibilidad de formación de un nuevo ligamento periodontal desde el alveolo. Los bifosfonatos (medicamentos que inhiben la actividad osteoclástica y se utilizan en el tratamiento de la osteoporosis o la enfermedad de Paget), aplicados sobre la superficie radicular antes del reimplante, parecen tener los mismos efectos que el fluoruro de estaño en el retardo de la reabsorción de la raíz, habiéndose comprobado sus efectos *in vitro* y en modelos de experimentación animal.

Se puede realizar una endodoncia extraoral con gutapercha, aunque algunos autores recomiendan hacer una endodoncia temporal con hidróxido de calcio, y posteriormente la condensación definitiva.⁽⁶⁾

2.) Diente con ápice abierto

Autores difieren en reimplantar o no un diente inmaduro con período extraoral mayor de una hora. “Aunque para algunos autores no es aconsejable, pues el diente acaba perdiéndose por infraoclusión, sin embargo otros son partidarios de reimplantarlo, porque la altura y anchura del hueso alveolar se puede mantener, dejando para cuando termine el crecimiento facial otras medidas terapéuticas (por ejemplo un implante).”⁽¹⁾

Contraindicaciones para el reimplante de un diente avulsionado, modificado por Andreasen JO. (2000):

- El diente presenta una caries extensa y/o profunda
- Enfermedad periodontal muy avanzada
- Grandes conminuciones o fracturas alveolares.
- Patologías sistémicas graves (endocarditis)
- Tratamiento con inmunosupresores
- Mucho tiempo en seco y diente inmaduro

Ferulización

-Período extraoral inferior a una hora

“Hay que poner una fijación semi-rígida durante no más de diez días, pues, existe una relación significativa entre la aparición de anquilosis, incluso reabsorción inflamatoria, a una ferulización de más tiempo”¹

“Son muchos los tipos de férulas que cumplen estos requisitos. La de alambre de 0,015 pulgadas (triflex®) y resina compuesta quizá sean las más empleadas. El procedimiento que se sigue es: una vez reimplantado, se modela el alambre adaptándolo a la cara vestibular del diente avulsionado y uno a cada lado del mismo. A continuación el paciente muerde un bloque de mordida de cera blanda para mantener el diente en posición, o en su caso, para que se introduzca en el alveolo hasta donde sea posible. Después del grabado ácido se coloca el alambre y se aplica resina compuesta, mejor si es de tipo fluido, y se endurece con luz. En fechas recientes ha aparecido en el mercado una férula de titanio que parece ser efectiva, ya que permite el movimiento fisiológico del diente. Tras colocar la férula, es muy importante tomar una radiografía para comprobar la correcta ubicación del diente. Igualmente comprobar que no exista alteración en la oclusión. La férula se retirará a los siete o diez días, excepto si hay fractura ósea, en cuyo caso se hará a los dos meses”⁽¹⁾.

Período extraoral superior a una hora

“En estos casos se utilizará una férula rígida, por ejemplo de resina compuesta, y se mantendrá durante seis semanas”.⁽¹⁾

Tratamiento de los tejidos blandos

Previo a suturar, que generalmente se hace en el margen cervical, se debe limpiar bien la laceración, ya que pueden existir restos de arena, asfalto, fragmentos dentales y/o algunos otros elementos, haciendo que la cicatriz evolucione a queloide.⁽⁶⁾

Tratamiento farmacológico

“La administración de antibióticos sistémicos mientras el diente esté ferulizado previene la infección de la pulpa necrótica y la posterior reabsorción inflamatoria. Aunque se necesitan más estudios, se recomiendan los derivados penicilínicos a dosis altas o doxiciclina a dosis habituales. Las tetraciclinas, además de su acción sobre los gérmenes, disminuyen la actividad osteoclástica y reducen la efectividad enzimática (colagenasa), con lo cual pueden reducir la destrucción de las fibras de colágeno e hipotéticamente disminuir la reabsorción radicular.

Además de informar al paciente de la importancia de la higiene oral, se prescribirá un colutorio de hexetidina”⁽¹⁾. El paciente no debe morder con los dientes ferulizados y la dieta deberá ser blanda. “La necesidad de analgésicos se valorará según las circunstancias personales, aunque no es habitual que el paciente necesite analgésicos más potentes que los AINES. La administración sistémica de corticoides (dexametasona) no está indicada, pues, además de los efectos secundarios, no se ha mostrado eficaz en la prevención de la reabsorción radicular. Por último, hay que valorar la profilaxis antitetánica si han pasado más de cinco años desde la última vacuna.”⁽¹⁾

Tratamiento en la clínica dental (Segunda visita)

“Debe realizarse como máximo diez días después del reimplante, siendo el objetivo principal eliminar por medio del tratamiento endodóntico la posible infección del conducto. Hay que realizarlo con la férula puesta, para evitar en la conductometría movilizar en exceso el diente. Una vez realizado el tratamiento, la férula se quitará con una fresa de fisura, puliendo a continuación la superficie del esmalte”⁽¹⁾

Período extraoral inferior a una hora

1.) Diente con ápice cerrado

Al no existir ninguna posibilidad de revascularización, la pulpa estará necrótica, pero no infectada o con infección mínima, por lo que es necesario iniciar el tratamiento endodóntico en la segunda consulta. En esta consulta se elimina la pulpa y se aplica un agente antibacteriano. Hasta ahora se ha recomendado el hidróxido de calcio.⁽⁴⁾ Se han utilizado muchos medicamentos para evitar la reabsorción radicular^(1, 11).

2.) Diente con ápice abierto

Existe la posibilidad de que los dientes con ápices abiertos se revascularicen. “Debe citarse al paciente cada tres o cuatro semanas para repetir las pruebas de vitalidad y valorar la situación del diente (dolor a la percusión y/o palpación, inflamación, movilidad después de la inserción inicial, cambios de color en el diente o evidencia radiográfica de patología), y al primer signo de ausencia de vitalidad, iniciar el tratamiento endodóntico (apexificación). A este respecto la tendencia actual es sustituir el hidróxido calcio porque se fractura.”⁽¹⁾

Período extraoral superior a una hora

Tanto en dientes con ápice cerrado, como en los de ápice abierto se limitará a valorar el grado de cicatrización inicial.

Restauración provisional

“Es fundamental sellar bien la apertura coronal para evitar, entre los controles, la contaminación del conducto. Los materiales más recomendables son el cemento de óxido de zinc-eugenol (IRM®) o la resina compuesta. Es aconsejable que tenga al menos 4mm de profundidad. El material provisional se coloca directamente sobre el hidróxido de calcio, aunque éste hay que retirarlo de las paredes con cucharilla, pues al solubilizarse con la saliva, es posible la filtración a través de la restauración.”^(1, 6)

En esta sesión, se debe realizar una exploración clínica minuciosa de los dientes vecinos al reimplantado, detalle importante que muchas veces se pasa desapercibido, pues pueden haber sufrido subluxaciones que desemboquen en una necrosis pulpar.

Obturación definitiva del conducto

1) Diente con ápice cerrado

“Actualmente la Asociación Americana de Endodoncia recomienda, si el período extraoral fue corto, eliminar el fármaco antibacteriano entre siete y catorce días después de colocado, y obturar el conducto inmediatamente con gutapercha y cemento sellador. La Asociación Internacional de Traumatología Dental indica que el hidróxido cálcico se debe mantener más tiempo, pudiendo ser reemplazado por gutapercha cuando no se observen signos radiográficos de reabsorción radicular (lámina dura intacta alrededor de toda la superficie radicular).”⁽¹⁾

2) Diente con ápice abierto

Se realizará cuando se forme una barrera apical y no existan signos de reabsorción activa.

Restauración definitiva

“La filtración provocada por restauraciones defectuosas, favorece la contaminación del conducto radicular. Por ello, la restauración definitiva con resina compuesta debe realizarse inmediatamente después de obturar el conducto. Como sucede con las restauraciones provisionales, la profundidad influye en la capacidad de sellado, por lo que hay que realizar la cavidad lo más profunda posible. Si no son indispensables, evitaremos poner postes.”⁽¹⁾

Seguimiento

“Debe realizarse seguimiento durante cinco años. Si el conducto está cerrado con gutapercha y radiográficamente observamos que aparece una reabsorción inflamatoria, hay que invertir el proceso con un nuevo intento de desinfectar el conducto, repitiendo el protocolo estándar (hidróxido cálcico, Ledermix). Los dientes vecinos pueden mostrar signos patológicos mucho tiempo después del accidente, por lo que deben ser examinados en las revisiones de control.”⁽¹⁾ Ver tabla No. 1

Tabla I Seguimiento periódico de una avulsión en la dentición permanente. De Flores (2002)¹¹

Tiempo	1 semana	2-3 semanas	3-4 semanas	2 meses	6 meses	1 año	5 años
Ápice abierto	F	C	C	C	C	C	C
Ápice cerrado	F+E	C	C	C	C	C	C

Leyenda; F: retirada de la férula. E: inicio de la endodoncia. C: Estudio clínico y radiológico. Los criterios de curación / complicación son los siguientes:

Ápice abierto:

Curación: asintomático, movilidad y patrón de erupción normales. Pruebas de vitalidad positivas. Radiográficamente continúa el desarrollo radicular. Es frecuente la obliteración del conducto.

Complicación: síntomas y/o dolor a la percusión. Infraoclusión. Radiográficamente se interrumpe el desarrollo radicular. El foramen apical no cambia de tamaño. Los tests de vitalidad tardan hasta tres meses en ser positivos. Si el tratamiento es necesario, realizar la apexificación.

Ápice cerrado:

Curación: asintomático, movilidad normal, sonido normal a la percusión. Radiográficamente, ausencia de signos que indiquen absorción radicular externa inflamatoria o anquilosis.

Complicación: sintomático y/o sonido metálico a la percusión. Radiográficamente, hay signos que indican reabsorción radicular externa inflamatoria o anquilosis.

LESIONES EN LA DENTICIÓN PRIMARIA

Estas lesiones son comunes. A causa de la resiliencia del hueso que rodea los dientes temporarios, las lesiones usualmente comprenden luxaciones dentarias. La íntima proximidad entre ambas denticiones constituye un riesgo para la dentición permanente en cuanto a que la energía proveniente del impacto puede ser transmitida fácilmente al germen dentario en desarrollo. La infección que se desarrolla después de una lesión a un diente temporario representa otra amenaza para la dentición permanente en desarrollo.

La estrategia del tratamiento después de la lesión de la dentición temporaria es basada en la preocupación acerca de la seguridad de la dentición permanente. Para asegurar esto, deben respetarse y verificar si el incisivo temporario desplazado ha invadido o no el folículo del diente permanente en desarrollo. Si existe esa invasión, el diente temporario debe ser extraído. También se debe monitorear la curación en la zona traumatizada, de manera que se pueden evitar lesiones secundarias a los dientes permanentes en desarrollo. (1, 4, 11)

El examen de la dentición temporaria traumatizada consiste en una parte clínica y una radiográfica de la región. En caso de niños pequeños o difíciles de atender, puede ser necesaria la ayuda de un adulto. El examen radiográfico también se facilita si resulta posible ajustar el kilovoltaje del equipo de rayos x, de tal forma que por cada 10kV que se aumenten, podrá reducirse el tiempo de exposición en un medio, sin gran sacrificio de calidad.

Con respecto a la primera exigencia del tratamiento, solamente puede satisfacerse mediante una técnica radiográfica correcta. Dos factores resultan significativos: la dimensión radiográfica del incisivo intruido y la orientación simétrica de los gérmenes de los permanentes. Con respecto a la dimensión radiográfica del incisivo intruido, puede observarse que un incisivo que haya invadido el folículo del permanente se aleja de la fuente de rayos X y por ello resulta alargado. Por el contrario, un incisivo temporario que es intruido por vestibular (es decir, alejado del folículo del permanente y más cerca de la fuente de rayos X) resulta acortado.

Hasta que se completa la formación de la corona y comienza la formación de la raíz, es posible que la intrusión de un incisivo temporario pueda llevar a la luxación del germen del diente permanente. A menos que sea diagnosticada y tratada inmediatamente, la luxación del germen dentario puede ocasionar una severa malformación en la corona del diente permanente. Las características para el diagnóstico de luxación de germen dentario son las siguientes: si el incisivo temporario intruido ha invadido el folículo del permanente y con ello lo desplazó, la distancia entre su borde incisal y el frente de mineralización habrá de ser menor que en su homólogo. Sin embargo, para que el diagnóstico sea válido, la radiografía tiene que ser simétrica con respecto a su alineación con la línea media.

Debido a la inclinación hacia vestibular de las raíces de los incisivos temporarios, la mayor parte de las raíces de incisivos temporarios intruidos serán forzadas a través de la tabla ósea vestibular como consecuencia de un impacto axial. El acortamiento del incisivo intruido en la imagen radiográfica oclusal normalmente confirma esta dirección de desplazamiento temporario, que ocurrirá normalmente de 2 a 4 meses después de la lesión. ⁽¹¹⁾

En los pocos casos en que las fuerzas intrusivas desplazan la raíz del incisivo hacia la zona del folículo, la extracción del diente desplazado es esencial para aliviar la presión ejercida sobre el tejido odontogénico dentro del folículo.

Cuando el desplazamiento del incisivo temporario requiere su extracción, resulta esencial que ese procedimiento no genere lesiones adicionales sobre el permanente de reemplazo en desarrollo. En consecuencia, por el gran riesgo de colisión con el germen del permanente, nunca deben emplearse elevadores para luxar los incisivos temporarios. La pinza de extracción debe ser el único instrumento empleado para este propósito. Además, el incisivo temporario debe ser tomado por sus superficies

proximales puesto que existe el riesgo, si el diente es tomado por sus caras vestibular y lingual, se reduzca con ello la entrada al alvéolo. En aquellos casos en que no esté indicada la extracción, se debe tener en cuenta el riesgo de infección debida a la impactación de la placa bacteriana en el sitio del traumatismo. Los signos de infección incluyen inflamación, sangrado espontáneo, formación de absceso y fiebre. En esos casos, es necesario extraer el incisivo traumatizado e instituir una antibioterapia. La reimplantación de dientes temporarios avulsionados está contraindicada por ser tan frecuente la necrosis pulpar. Además, existe el riesgo de inferir una lesión adicional al germen dentario del permanente en el procedimiento de reimplantación, por forzarse el coágulo dentro del área folicular.

(4)

Todos los traumatismos de la dentición temporaria que producen desplazamiento de los dientes temporarios, es decir, que implican posible daño a la inervación y la irrigación, deben ser monitoreados pues la necrosis pulpar es un acontecimiento probable, que afecta a aproximadamente la mitad de los dientes desplazados. Un plan de control de seguimiento sugerido incluye exámenes radiográfico y clínico al mes y a los 2 meses de la lesión, para verificar la reerupción espontánea del diente desplazado y precozmente a las complicaciones pulpares; al año, para diagnosticar complicaciones pulpares tardías y, eventualmente, malformación del permanente de reemplazo. Con respecto a la necrosis pulpar, deberá tenerse en cuenta que son muy frecuentes los cambios reversibles de coloración en la corona. Los datos del pronóstico para los dientes temporarios traumatizados son escasos en cuanto se refiere al riesgo de lesión sobre el germen del diente permanente en desarrollo. Sin embargo, parecen influir sobre la dentición permanente en estos casos, la edad en el momento de la lesión y el tipo de luxación.

VII. OBJETIVOS

Objetivo general:

Determinar el conocimiento que tienen los odontólogos generales en cuanto al manejo de algunas lesiones traumáticas de tejido periodontal -concusión, intrusión, luxación extrusiva y avulsión-, que ejercen en las cabeceras departamentales de Quetzaltenango, Escuintla, Alta Verapaz y Chiquimula.

Objetivos específicos:

- Determinar el conocimiento que posee el odontólogo general sobre los distintos medios para la conservación de la pieza dental en la cavidad oral dependiendo de la lesión traumática que se le presente.
- Obtener mediante un cuestionario, información que nos permitió determinar el conocimiento que posee el odontólogo general en cuanto al manejo de dichas lesiones.
- Determinar el conocimiento del odontólogo general para el seguimiento que se le debe de dar a las piezas que sufren concusión, intrusión, luxación extrusiva y avulsión.

Objetivo colateral:

- Actualizar al odontólogo por medio de una guía práctica de emergencia.

VIII. HIPÓTESIS

El odontólogo general posee el conocimiento acerca del manejo de lesiones traumáticas de tejido periodontal, específicamente: Avulsión, Concusión, luxación extrusiva y luxación intrusiva.

IX. VARIABLES

Grado de conocimiento del odontólogo general acerca de:

- **Definición de las lesiones traumáticas de tejido periodontal:**

Definición conceptual: es el conjunto de información que posee el odontólogo entrevistado con respecto al significado de las lesiones traumáticas de tejido periodontal.

Definición operacional: la medición se realizó a través de una pregunta cerrada con opción a respuesta positiva (si) o negativa (no). En caso de ser una respuesta positiva, se solicitó al entrevistado dar su definición del término, la cual debió ser adecuada para ser considerada correcta.

- **definición de concusión dental:**

Definición conceptual: es el conjunto de información que posee el odontólogo entrevistado con respecto al significado de una concusión.

Definición operacional: la medición se realizó a través de una pregunta cerrada con opción a respuesta positiva (si) o negativa (no). En caso de ser una respuesta positiva, se solicitó al entrevistado dar su definición del término, la cual debió ser adecuada para ser considerada correcta.

- **definición de intrusión dental:**

Definición conceptual: es el conjunto de información que posee el odontólogo entrevistado con respecto al significado de intrusión dental.

Definición operacional: la medición se realizó a través de una pregunta cerrada con opción a respuesta positiva (si) o negativa (no). En caso de ser una respuesta positiva, se solicitó al entrevistado dar su definición del término, la cual debió ser adecuada para ser considerada correcta.

- **definición de luxación extrusiva:**

Definición conceptual: es el conjunto de información que posee el odontólogo entrevistado con respecto al significado de luxación extrusiva.

Definición operacional: la medición se realizó a través de una pregunta cerrada con opción a respuesta positiva (si) o negativa (no). En caso de ser una respuesta positiva, se solicitó al entrevistado dar su definición del término, la cual debió ser adecuada para ser considerada correcta.

- **definición de avulsión dental:**

Definición conceptual: es el conjunto de información que posee el odontólogo entrevistado con respecto al significado de avulsión dental.

Definición operacional: la medición se realizó a través de una pregunta cerrada con opción a respuesta positiva (si) o negativa (no). En caso de ser una respuesta positiva, se solicitó al entrevistado dar su definición del término, la cual debió ser adecuada para ser considerada correcta.

- **manejo inicial de la lesión traumática de tejido periodontal:**

Definición conceptual: es el conjunto de información que posee el entrevistado con respecto a los procedimientos necesarios en el manejo inicial de una pieza dental traumatizada.

Definición operacional: se clasificará el conocimiento en adecuado e inadecuado dependiendo la respuesta del odontólogo entrevistado en el cuestionario que se realizó. Se consideró un conocimiento adecuado si se contesta correctamente el cien por ciento de las preguntas.

- **número de casos de las lesiones traumáticas de tejido periodontal:**

Definición conceptual: es el número de casos de lesiones traumáticas de tejido periodontal que el odontólogo entrevistado ha reconocido durante el tiempo que lleva ejerciendo su profesión.

Definición operacional: esta variable se midió con una pregunta abierta. Se escribió con números ordinales la cantidad de casos reconocidos por el entrevistado. En casos donde la respuesta fuera “no recuerdo”, se tabularon los resultados bajo la categoría de “entrevistado no recuerda”.

- **tratamiento de emergencia de los casos reconocidos:**

Definición conceptual: es el proceso de tratamiento que el odontólogo entrevistado ha dado a los casos de lesiones traumáticas de tejido periodontal reconocidas.

Definición operacional: se realizó a través de una pregunta abierta en donde se anotó el procedimiento que el odontólogo entrevistado describió.

En el caso en que el entrevistado no pudo seguir expresándose, el entrevistador a través de una hoja impresa le presentó alternativas de procedimientos que pudiesen haber ocurrido, sin que con ello se influyera en la respuesta. Posteriormente se evaluó las respuestas para determinar si los procedimientos fueron adecuados o inadecuados.

- **Importancia prestada al tema de lesiones traumáticas de tejido periodontal:**

Definición conceptual: es la importancia que el odontólogo entrevistado le presta al tema de las lesiones traumáticas de tejido periodontal, y el interés que muestra a recibir mayor instrucción.

Definición operacional: la medición se realizó a través de una pregunta cerrada, con opción a respuesta positiva (Si) o negativa (No).⁽⁸⁾

Ponderación del conocimiento	
%	Conocimiento
0 – 9	Mínimo
10 – 30	Poco
31 – 60	Intermedio
61 – 80	Adecuado
81 – 100	Excelente

Edad

Definición conceptual: es el tiempo transcurrido a partir del nacimiento del odontólogo.

Definición operacional: lo expresado en años por el odontólogo.

Odontólogos generales:

Definición conceptual: profesionales de la estomatología que ejercen la profesión, en forma general, y están colegiados.

Definición operacional: la variable se midió realizando una pregunta cerrada: ¿Es usted odontólogo general con algún postgrado o especialización?, donde tuvo dos opciones, una positiva (Si) y otra negativa (No). Los que dieron respuesta positiva quedaron excluidos de la investigación.

X. METODOLOGÍA

Tipo de estudio

Estudio no experimental, cualitativo-cuantitativo, transversal, descriptivo.

Descripción de la población de estudio (Criterios de inclusión)

Odontólogos de práctica general, que ejercen en las cabeceras de Quetzaltenango, Escuintla, Alta Verapaz y Chiquimula.

La muestra estuvo conformada por los odontólogos generales, anuentes a participar en esta investigación.

Procedimiento

Autorizaciones:

Para poder llevar a cabo la entrevista a toda la muestra de odontólogos generales de dichas poblaciones, fue necesaria la autorización que de cada uno de ellos, mediante un consentimiento informado.

Organización de las visitas:

Las cabeceras departamentales a investigar fueron: Cobán, Escuintla, Chiquimula, Quetzaltenango, representando una cabecera de la región norte, sur, oriente y occidente respectivamente de la República de Guatemala.

Para la recolección de datos se concertó una cita con cada una de las Asociaciones de Odontólogos de los Departamentos antes mencionados, se programaron dos fechas para asistir a las reuniones mensuales y pasarles el cuestionario a cada uno de los odontólogos que se presentaron.

Cabe destacar que se evitó hacer comentarios de experiencias o influir en las respuestas que proporcionó el profesional, sin embargo, en caso de no tener claro el término se le indicó el significado del mismo por medio de una hoja adicional.

Se les indicó a los profesionales de la odontología que colaboraron en la investigación, que la información sería confidencial y que el fin fue poder establecer el conocimiento sobre el tema.

Entrevista:

Antes de realizar la entrevista se entregó al participante un consentimiento de participación, informando sobre el estudio y solicitando su colaboración.

Se solicitó un tiempo prudencial a las Juntas Directivas de las Asociaciones Departamentales de Odontólogos, para hacer la entrevista a cada uno de ellos.

Las entrevistadoras fueron en todos los casos, las investigadoras del presente estudio, quienes estuvieron debidamente identificadas en todo momento.

Se les proporcionó una guía (protocolo) práctica de emergencia a los odontólogos, que fue distribuida al momento que se concluyó con el llenado del instrumento recolector de datos.

Al tener la información, se recopiló para tabularla y así hacer tablas y gráficos a manera de poder exponer de forma clara los resultados que se obtengan y que puedan ser de utilidad en los programas de formación, tanto para el profesional como para el estudiante de odontología.

XI. RECURSOS

Recursos materiales:

- fotocopias de los cuestionarios
- lapiceros
- transporte

Recursos humanos:

- Odontólogos generales
- Cuatro investigadoras

Recursos institucionales

- Facultad de Odontología, Universidad de San Carlos de Guatemala.
- Asesoría de un profesional de la odontología
- Asociación de odontólogos de Quetzaltenango
- Asociación de odontólogos de Cobán
- Asociación de odontólogos de Chiquimula
- Asociación de odontólogos de Escuintla

Equipo

- Computadora
- Impresora
- Fotocopiadora
- Calculadora
- Teléfono

Asesoría

Se contó con la asesoría de un profesional de la odontología.

XII. PRESENTACIÓN E INTERTRETACIÓN DE RESULTADOS

Luego de realizado el trabajo de campo, todos los instrumentos recolectores de datos fueron calificados para obtener los resultados. Dichos resultados fueron tabulados en tablas y gráficas para su fácil presentación y posterior análisis y discusión.

Para todos los cuadros se utilizaron los porcentajes en esta tabla.

Ponderación del conocimiento	
%	Conocimiento
0 – 9	Mínimo
10 – 30	Poco
31 – 60	Intermedio
61 – 80	Adecuado
81 – 100	Excelente

Cuadro No. 1
Resultado de la encuesta de los odontólogos generales, sobre concusión,
intrusión, luxación extrusiva y avulsión, en la Cabecera Departamental de
Quetzaltenango, representando la región occidente de la República de Guatemala.

Cabecera Departamental de Quetzaltenango															
No	Preg. 4	Preg. a.1	Preg.a. 2	Preg. a. 3	Preg. a.4	Preg. a. 5	Preg. b.1	Preg. b.2	Preg. b.3	Preg. b.4	Preg. c.1	Preg. c.2	Preg. c.3	Preg. c.4	Preg. d.1
1	100	100	0	100	66.6	50	50	50	100	0	100	100	0	0	66.6
2	75	50	0	0	0	0	50	25	50	0	50	50	33	100	33
3	50	100	0	50	66.6	0	100	25	100	50	100	0	0	100	33
4	25	50	0	50	0	0	50	25	100	50	50	100	0	100	33
5	25	50	33	50	33	50	0	25	100	0	50	0	0	0	0
6	100	50	33	50	66	50	0	50	100	100	0	50	33	100	33
7	100	100	0	50	66.6	0	100	25	100	50	100	100	0	100	33
8	100	50	0	100	100	0	50	0	100	0	100	50	0	100	33
9	100	100	33	100	0	100	0	50	100	0	0	0	0	100	33
10	100	100	33	100	0	50	100	50	100	0	100	100	33	100	33.3
11	100	50	0	50	33	50	50	25	100	50	100	100	0	0	33
12	100	100	0	50	33	100	50	75	100	0	50	0	33	0	33
13	100	100	0	50	100	50	50	25	100	0	100	50	0	100	66.6
14	100	100	0	50	66.6	50	50	25	100	50	100	100	33	0	33
15	100	100	0	50	33	50	0	50	100	0	100	100	0	100	33
16	100	100	0	50	33	50	0	50	100	0	50	100	0	0	33
17	100	50	0	50	66.6	50	100	0	100	0	100	100	0	100	33
18	100	50	33	50	33	0	100	0	100	50	100	50	0	0	33
19	100	50	33	50	33	0	100	0	100	0	100	50	0	100	33
20	100	100	33	100	33	0	100	0	100	0	0	100	33	100	33
21	50	100	0	100	33	0	100	0	100	50	0	100	0	100	66.6
22	25	50	33	100	100	0	100	0	0	100	100	100	0	100	0
23	75	100	33	50	66.6	0	50	50	0	0	50	50	0	0	0
24	50	50	0	50	66.6	0	50	50	100	50	100	50	66.6	0	33
25	100	100	33	100	66.6	0	50	50	100	0	50	50	33	100	33
26	100	50	0	100	33	0	50	50	100	0	100	0	33	100	33
27	100	100	33	50	33	0	50	50	100	100	50	100	0	100	33
28	100	100	33	0	33	0	100	75	100	50	100	50	0	100	0
29	50	50	0	0	33	0	100	50	100	0	0	50	0	0	33
30	100	50	33	100	66.6	100	100	50	100	0	100	100	33	0	33
31	100	100	33	100	66.6	50	100	50	100	50	100	50	33	100	66.6
32	100	50	0	100	33	50	50	50	100	100	50	100	0	100	33
33	50	100	0	100	33	50	50	50	100	0	50	100	0	100	33
34	100	50	66.6	100	33	50	50	50	100	50	0	50	33	0	33
35	100	100	0	50	100	50	50	50	100	0	100	0	0	0	33
36	50	50	0	100	33	50	0	75	100	0	100	100	0	100	33
37	50	50	0	100	33	50	0	50	0	50	100	100	33	100	33
38	25	100	33	50	33	50	50	50	100	0	50	50	0	100	33
39	100	100	33	100	33	100	50	75	100	0	50	50	0	100	33
40	50	50	33	100	33	50	50	50	100	50	100	50	33	0	33
41	25	100	33	50	33	50	50	50	100	0	100	50	66.6	0	33
42	25	100	0	100	66.6	50	0	50	100	0	100	50	0	0	33
43	100	50	0	100	33	0	0	50	100	0	50	0	33	100	33
44	25	50	0	50	33	0	0	75	100	100	100	100	0	100	66.6
45	25	50	0	0	33	100	50	50	100	50	100	0	0	100	33
46	50	100	0	0	33	0	50	50	100	0	100	50	33	0	33
47	50	50	0	50	100	0	50	75	100	50	0	100	0	100	33
48	75	50	0	0	33	0	50	0	100	100	50	0	33	0	33
49	100	50	0	50	33	0	50	100	100	50	100	100	0	0	33
X	76	74.5	12.4	64.3	39.2	31.6	53.1	41.8	92.9	28.6	71.4	62.2	11.2	61.2	29.9

Fuente: Encuesta recolectora de datos del estudio

Cabecera departamental de Quetzaltenango										
No	Preg. d.2	Preg. d.3	Preg. d.4	Preg. d.5	Preg. d.6	Preg. d.7	Preg. d.8	Preg. d.9	Preg. d.10	Preg. d.11
1	100	0	0	0	0	0	0	0	0	0
2	100	0	33	0	0	31.2	66.6	0	100	0
3	100	33	33	25	75	31.2	66.6	66.6	100	0
4	100	33	0	25	7.5	15.6	66.6	66.6	100	0
5	0	0	0	0	0	0	0	0	0	0
6	100	0	33	0	75	15.6	66.6	66.6	100	100
7	100	33	33	25	7.5	0	100	66.6	100	100
8	31.2	0	0	0	0	0	33	66.6	100	100
9	100	33	0	25	0	31.2	33	33	100	0
10	100	33	33	0	0	15.6	66.6	66.6	100	0
11	15.6	0	0	0	7.5	31.2	0	66.6	0	100
12	100	0	0	25	75	0	0	33	100	100
13	100	33	0	0	0	15.6	66.6	33	100	100
14	100	0	33.3	25	7.5	15.6	33	66.6	0	100
15	100	33	0	0	75	0	0	66.6	0	100
16	100	0	33.3	25	0	15.6	66.6	33	100	100
17	100	0	33.3	0	50	0	0	33	100	0
18	100	0	0	0	0	31.2	66.6	33	100	100
19	100	33	0	25	0	0	0	66.6	0	100
20	100	100	0	0	75	15.6	66.6	66.6	100	100
21	100	0	0	25	75	0	0	33	100	100
22	100	100	33.3	25	0	31.2	66.6	33	100	100
23	100	0	33.3	0	50	31.2	0	66.6	100	0
24	100	33	0	25	0	0	0	33	100	0
25	100	0	0	0	0	15.6	66.6	33	100	100
26	100	33	33.3	0	7.5	0	66.6	66.6	100	100
27	100	33	0	100	0	31.2	0	33	0	0
28	100	0	0	0	0	0	33	33	0	100
29	0	33	33.3	25	0	0	33	66.6	100	0
30	31.2	33	0	0	0	31.2	0	33	100	100
31	100	0	0	0	50	0	0	33	100	100
32	31.2	0	33.3	25	0	31.2	0	66.6	100	100
33	0	0	0	25	0	0	66.6	33	100	100
34	0	33	0	0	0	15.6	66.6	66.6	100	0
35	100	0	33.3	25	75	31.2	33	33	0	0
36	15.6	0	0	25	75	0	0	66.6	100	100
37	0	0	0	0	0	0	33	33	100	100
38	100	33	0	25	75	15.6	0	33	100	0
39	100	0	33.3	25	75	31.2	33	33	0	100
40	15.6	0	0	25	0	0	0	33	0	100
41	31.2	100	0	100	7.5	31.2	66.6	66.6	100	0
42	0	0	0	0	0	0	66.6	66.6	100	100
43	100	0	0	25	75	15.6	0	66.6	100	0
44	100	0	33.3	0	75	0	33	66.6	100	0
45	0	0	0	0	0	15.6	33	33	0	100
46	31.2	33	33.3	25	75	31.2	0	33	0	100
47	100	0	0	25	7.5	0	66.6	33	100	100
48	15.6	0	100	0	0	15.6	0	33	0	100
49	100	0	0	0	7.5	0	66.6	33	0	0
X	82.5	16.9	7.16	15.3	27.4	0	13.9	29.5	69.4	61.2

Fuente: Encuesta recolectora de datos del estudio.

Interpretación del cuadro No. 1: se observan los resultados obtenidos por los 49 odontólogos generales encuestados en la cabecera departamental de Quetzaltenango.

Cuadro No. 2

Resultado de la encuesta de los odontólogos generales, sobre concusión, intrusión, luxación extrusiva y avulsión, en la Cabecera Departamental de Escuintla, representando la región sur de la República de Guatemala.

Cabecera departamental de Escuintla															
No	Preg .4	Preg . a.1	Preg.a. 2	Preg . a. 3	Preg . a.4	Preg . a. 5	Preg . b.1	Preg . b.2	Preg . b.3	Preg . b.4	Preg . c.1	Preg . c.2	Preg . c.3	Preg . c.4	Preg . d.1
1	0	100	0	50	33	50	50	25	50	0	0	0	0	0	33
2	0	0	0	0	66	0	0	25	100	0	0	50	33	0	66.6
3	100	50	0	50	66.6	0	50	25	50	50	50	50	0	0	0
4	100	100	33	50	33	100	0	0	100	50	50	0	0	0	0
5	100	50	33	50	66	50	0	0	50	0	0	0	33	100	0
6	100	50	0	0	66.6	100	50	25	100	0	0	0	0	0	33
7	25	50	0	50	100	50	50	25	50	0	50	0	0	100	0
8	100	100	0	100	33	100	50	25	50	0	0	0	33	100	33
9	100	50	33	100	0	50	0	50	100	0	0	50	0	100	66.6
10	100	0	33	100	66.6	100	50	25	50	0	0	50	0	100	33
11	0	0	33	100	66.6	50	50	0	100	50	50	100	33	100	100
\bar{x}	65.9	50	15	59.1	47.3	59.1	31.8	20.5	72.7	13.6	18.2	27.3	12	54.5	25.8

Fuente: Encuesta recolectora de datos del estudio

Cabecera departamental de Escuintla											
No	Preg. d.2	Preg. d.3	Preg. d.4	Preg. d.5	Preg. d.6	Preg. d.7	Preg. d.8	Preg. d.9	Preg. d.10	Preg. d.11	
1	31.2	33	0	25	75	15.6	66.6	66.6	100	0	
2	100	33	0	0	7.5	0	0	66.6	100	0	
3	100	0	0	0	75	15.6	0	0	100	0	
4	100	0	0	0	7.5	0	0	66.6	0	0	
5	100	33	0	0	7.5	15.6	66.6	0	0	0	
6	0	0	33	25	0	31.2	0	0	100	100	
7	100	0	33	0	0	15.6	66.6	0	100	100	
8	100	0	0	25	0	0	100	66.6	100	0	
9	100	0	33	25	7.5	0	100	66.6	0	0	
10	31.2	33	33	25	7.5	15.6	0	33	100	0	
11	100	33	0	25	0	31.2	66.6	66.6	100	100	
\bar{x}	88.9	15	12	13.6	25	0	28.6	6.6	72.7	27.3	

Fuente: Encuesta recolectora de datos del estudio

Interpretación del cuadro No. 2: se observan los resultados obtenidos por los 11 odontólogos generales encuestados en la cabecera departamental de Escuintla.

Cuadro No. 3

Resultado de la encuesta de los odontólogos Generales, sobre concusión, intrusión, luxación extrusiva y avulsión, en la Cabecera Departamental de Alta Verapaz, representando la región norte de la República de Guatemala.

Cabecera departamental de Alta Verapaz															
No	Preg .4	Preg. a.1	Preg. a.2	Preg a. 3	Preg . a.4	Preg a. 5	Preg b.1	Preg b.2	Preg b.3	Preg b.4	Preg c.1	Preg c.2	Preg c.3	Preg c.4	Preg . d.1
1	100	100	0	50	33	50	50	25	100	0	100	100	0	100	33
2	100	50	0	50	66	50	50	25	100	0	100	50	33	100	66.6
3	100	100	0	50	66.6	0	100	25	100	50	50	0	0	100	33
4	100	50	0	50	100	0	50	50	100	50	100	100	0	0	33
5	25	50	33	100	0	100	0	25	100	0	100	0	33	100	33
6	100	50	33	100	66	50	50	0	50	0	50	50	0	100	33
7	100	100	0	50	66.6	0	50	50	100	0	50	0	0	100	0
8	100	100	0	100	0	0	100	25	100	0	50	100	0	100	33
9	100	50	33	100	66	100	50	50	50	0	50	0	0	100	66.6
10	100	100	33	100	66.6	50	0	25	100	50	0	50	33	100	33
11	75	50	0	50	100	0	0	0	100	50	100	100	0	100	33
12	50	100	0	100	0	0	100	50	100	0	100	50	0	0	33
13	25	50	33	100	0	100	50	0	100	0	0	0	0	0	33
14	100	100	33	100	0	50	0	50	0	50	100	100	33	100	0
15	100	50	0	0	100	50	100	50	50	0	100	0	33	100	0
\bar{x}	85	73.3	13.2	73.3	44.3	40	50	30	83.3	16.7	70	46.7	11	80	25.4

Fuente: Encuesta recolectora de datos del estudio

Cabecera departamental de Alta Verapaz											
No	Preg. d.2	Preg. d.3	Preg. d.4	Preg. d.5	Preg. d.6	Preg. d.7	Preg. d.8	Preg. d.9	Preg. d.10	Preg. d.11	
1	100	0	0	0	75	31.2	66.6	66.6	100	0	
2	100	0	33	25	7.5	31.2	66.6	66.6	100	0	
3	31.2	0	33	25	0	15.6	66.6	0	100	0	
4	100	0	0	0	75	0	66.6	66.6	100	0	
5	100	33	0	0	7.5	15.6	66.6	66.6	100	0	
6	0	33	33	25	7.5	0	0	66.6	100	100	
7	100	0	33	0	0	31.2	66.6	66.6	100	100	
8	100	0	0	25	0	15.6	100	66.6	100	0	
9	31.2	33	0	25	0	0	0	33	0	0	
10	100	33	0	25	0	15.6	66.6	66.6	100	0	
11	31.2	0	33	0	7.5	0	100	0	100	100	
12	100	0	33	0	7.5	0	33	66.6	100	100	
13	100	33	0	25	7.5	0	33	66.6	100	100	
14	0	0	0	0	7.5	15.6	66.6	66.6	100	0	
15	100	33	33	25	0	0	100	66.6	100	0	
\bar{x}	83.3	13.2	15.4	13.3	18.8	0	52.3	11	93.3	33.3	

Fuente: Encuesta recolectora de datos del estudio

Interpretación del cuadro No. 3: se observan los resultados obtenidos por los 15 odontólogos generales encuestados en la cabecera departamental de Alta Verapaz.

Cuadro No. 4

Resultado de la encuesta de los odontólogos generales, sobre concusión, intrusión, luxación extrusiva y avulsión, en la Cabecera Departamental de Chiquimula, representando la región oriente de la República de Guatemala.

Cabecera departamental de Chiquimula															
No	Preg .4	Preg. a.1	Preg.a. 2	Preg . a. 3	Preg . a.4	Preg . a. 5	Preg . b.1	Preg . b.2	Preg . b.3	Preg . b.4	Preg . c.1	Preg . c.2	Preg . c.3	Preg . c.4	Preg . d.1
1	100	100	0	50	33	50	50	25	100	0	0	100	0	0	33
2	100	100	0	50	66	50	0	25	100	0	0	50	33	0	66.6
3	100	50	0	50	66.6	50	50	25	50	50	50	0	0	0	0
4	100	100	33	50	33	50	50	25	100	50	50	0	0	0	0
5	100	50	33	50	66	0	50	25	100	0	0	0	33	100	0
6	100	50	0	50	66.6	0	50	25	50	0	0	50	0	0	33
7	25	50	0	50	100	100	50	25	100	0	50	50	0	100	0
8	100	100	0	100	33	50	50	25	100	0	50	0	33	100	33
9	100	50	33	100	0	100	100	50	50	0	50	0	0	100	66.6
10	100	100	33	100	66.6	50	50	25	100	50	0	50	0	100	33
\bar{x}	92.5	75	13.2	65	47.3	50	50	27.5	85	15	25	30	9.9	50	16.5

Fuente: Encuesta recolectora de datos del estudio

Cabecera departamental de Chiquimula											
No	Preg. d.2	Preg. d.3	Preg. d.4	Preg. d.5	Preg. d.6	Preg. d.7	Preg. d.8	Preg. d.9	Preg. d.10	Preg. d.11	
1	31.2	33	0	25	75	100	66.	66.6	100	0	
2	100	33	0	0	7.5	31.2	0	66.6	100	0	
3	100	0	0	0	75	15.6	0	0	100	0	
4	100	0	0	0	7.5	0	0	66.6	0	0	
5	100	33	0	0	7.5	15.6	66.6	0	0	0	
6	0	0	33	25	0	31.2	0	0	100	100	
7	100	0	33	0	0	15.6	66.6	0	100	100	
8	100	0	0	25	0	0	100	66.6	100	0	
9	31.2	33	0	25	0	15.6	0	33	0	0	
10	100	33	0	25	0	0	66.6	66.6	100	0	
\bar{x}	87.5	16.5	6.6	12.5	21.4	25	16.7	6.6	70	20	

Fuente: Encuesta recolectora de datos del estudio

Interpretación del cuadro No. 4: se observan los resultados obtenidos por los 10 odontólogos generales encuestados en la cabecera departamental de Chiquimula.

Cuadro No. 5

Promedios obtenidos de los resultados de los cuadros No 1, 2, 3, y 4 de la encuesta sobre el conocimiento que poseen los Odontólogos Generales, sobre concusión, intrusión, luxación extrusiva y avulsión, en las Cabeceras Departamentales de Quetzaltenango, Escuintla, Alta Verapaz y Chiquimula. Representando la cabecera de la región norte, sur, oriente y occidente respectivamente de la República de Guatemala

	% de conocimiento del odontologo general																								
	Preg.4	Preg. a.1	Preg.a.2	Preg. a. 3	Preg. a.4	Preg. a. 5	Preg. b.1	Preg. b.2	Preg. b.3	Preg. b.4	Preg. c.1	Preg. c.2	Preg. c.3	Preg. c.4	Preg. d.1	Preg. d.2	Preg. d.3	Preg. d.4	Preg. d.5	Preg. d.6	Preg. d.7	Preg. d.8	Preg. d.9	Preg. d.10	Preg. d.11
Quetzaltenango	76	74.5	12.4	64.3	39.2	31.6	53.1	41.8	92.9	28.6	71.4	62.2	11.2	61.2	29.9	82.5	16.9	7.16	15.3	27.4	0	13.9	29.5	69.4	61.2
Escuintla	65.9	50	15	59.1	47.3	59.1	31.8	20.5	72.7	13.6	18.2	27.3	12	54.5	25.8	88.9	15	12	13.6	25	0	28.6	6.6	72.7	27.3
Chiquimula	92.5	75	13.2	65	47.3	50	50	27.5	85	15	25	30	9.9	50	16.5	87.5	16.5	6.6	12.5	21.4	25	16.7	6.6	70	20
Coban	85	73.3	13.2	73.3	44.3	40	50	30	83.3	16.7	70	46.7	11	80	25.4	83.3	13.2	15.4	13.3	18.8	0	52.3	11	93.3	33.3

Fuente: Encuesta recolectora de datos del estudio: "Conocimiento que posee el odontólogo general acerca del manejo de algunas lesiones traumáticas de tejido periodontal -avulsión, concusión, luxación extrusiva y luxación intrusiva-, en las cabeceras departamentales de Quetzaltenango, Escuintla, Cobán y Chiquimula. 2011"

Interpretación del cuadro No. 5: se observan los promedios obtenidos de los resultados mostrados en los cuadro No. 1, No. 2, No. 3 y No. 4.

Ponderación del conocimiento

%	Conocimiento
0 – 9	Mínimo
10 – 30	Poco
31 – 60	Intermedio
61 – 80	Adecuado
81 – 100	Excelente

Cuadro No. 6

Promedios obtenidos de los resultados del cuadro No 5 de la encuesta sobre el conocimiento que poseen los Odontólogos Generales, sobre concusión, intrusión, luxación extrusiva y avulsión, en las Cabeceras Departamentales de Quetzaltenango, Escuintla, Alta Verapaz y Chiquimula. Representando la cabecera de la región norte, sur, oriente y occidente respectivamente de la República de Guatemala

	% de conocimiento del odontólogo general
Quetzaltenango	43.2
Escuintla	34.5
Chiquimula	37.4
Cobán	43

Fuente: Encuesta recolectora de datos del estudio: "Conocimiento que posee el odontólogo general acerca del manejo de algunas lesiones traumáticas de tejido periodontal -avulsión, concusión, luxación extrusiva y luxación intrusiva-, en las cabeceras departamentales de Quetzaltenango, Escuintla, Cobán y Chiquimula. 2011

Interpretación del cuadro No.6: se observan los promedios obtenidos de los resultados mostrados en el cuadro No. 5

Ponderación del conocimiento

%	Conocimiento
0 – 9	Mínimo
10 – 30	Poco
31 – 60	Intermedio
61 – 80	Adecuado
81 – 100	Excelente

Cuadro No. 7

Promedios obtenidos de los resultados del cuadro No 5 de la encuesta sobre el conocimiento que poseen los Odontólogos Generales, sobre concusión, intrusión, luxación extrusiva y avulsión, en la totalidad de la población encuestada (Cabeceras Departamentales de Quetzaltenango, Escuintla, Alta Verapaz y Chiquimula. Representando la cabecera de la región norte, sur, oriente y occidente respectivamente de la República de Guatemala)

	% de conocimiento del odontologo general																								
	Preg.4	Preg. a.1	Preg.a.2	Preg. a. 3	Preg. a.4	Preg. a. 5	Preg. b.1	Preg. b.2	Preg. b.3	Preg. b.4	Preg. c.1	Preg. c.2	Preg. c.3	Preg. c.4	Preg. d.1	Preg. d.2	Preg. d.3	Preg. d.4	Preg. d.5	Preg. d.6	Preg. d.7	Preg. d.8	Preg. d.9	Preg. d.10	Preg. d.11
Población total entrevistada	79.8	68.2	13.4	65.4	44.5	45.2	46.2	30	83	18.5	46.2	61.7	11	61.4	24.4	85.6	15.4	10.3	13.7	23.1	6.2	27.9	13.4	76.3	35.4

Fuente: Encuesta recolectora de datos del estudio: "Conocimiento que posee el odontólogo general acerca del manejo de algunas lesiones traumáticas de tejido periodontal -avulsión, concusión, luxación extrusiva y luxación intrusiva-, en las cabeceras departamentales de Quetzaltenango, Escuintla, Cobán y Chiquimula. 2011

Interpretación del cuadro No. 7: se observan los promedios obtenidos de los resultados mostrados en el cuadro No. 5

Ponderación del conocimiento

%	Conocimiento
0 – 9	Mínimo
10 – 30	Poco
31 – 60	Intermedio
61 – 80	Adecuado
81 – 100	Excelente

Promedio obtenidos de los resultados del cuadro No 6 de la encuesta sobre el conocimiento que poseen los Odontólogos Generales, sobre concusión, intrusión, luxación extrusiva y avulsión, en la totalidad de la población encuestada (Cabeceras Departamentales de Quetzaltenango, Escuintla, Alta Verapaz y Chiquimula. Representando la cabecera de la región norte, sur, oriente y occidente respectivamente de la República de Guatemala)

Cuadro No. 8

	% de conocimiento del odontólogo general
Población total encuestada	40

Fuente: Encuesta recolectora de datos del estudio: "Conocimiento que posee el odontólogo general acerca del manejo de algunas lesiones traumáticas de tejido periodontal - avulsión, concusión, luxación extrusiva y luxación intrusiva-, en las cabeceras departamentales de Quetzaltenango, Escuintla, Cobán y Chiquimula. 2011

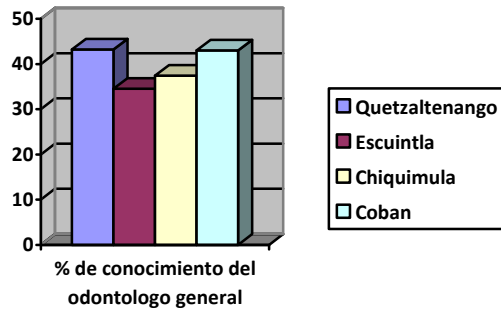
Interpretación del cuadro No. 8: se observa el promedio obtenido de los resultados mostrados en el cuadro No. 6

Ponderación del conocimiento

%	Conocimiento
0 – 9	Mínimo
10 – 30	Poco
31 – 60	Intermedio
61 – 80	Adecuado
81 – 100	Excelente

Gráfica No. 1

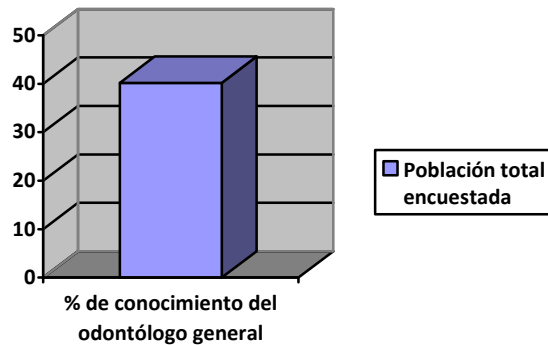
Promedio del conocimiento que poseen los Odontólogos Generales, sobre concusión, intrusión, luxación extrusiva y avulsión en las Cabeceras Departamentales de Quetzaltenango, Escuintla, Alta Verapaz y Chiquimula. Representando la cabecera de la región norte, sur, oriente y occidente respectivamente de la República de Guatemala



Fuente: Cuadro No. 6 Encuesta recolectora de datos del estudio:

Gráfica No. 2

Promedio del conocimiento que poseen los Odontólogos Generales, sobre concusión, intrusión, luxación extrusiva y avulsión, en la totalidad de la población encuestada (Cabeceras Departamentales de Quetzaltenango, Escuintla, Alta Verapaz y Chiquimula. Representando la cabecera de la región norte, sur, oriente y occidente respectivamente de la República de Guatemala)



Fuente: Cuadro No. 7 Encuesta recolectora de datos del estudio:

XIII. DISCUSIÓN DE RESULTADOS

La encuesta recolectora de datos del presente estudio constó de 25 preguntas, cada pregunta se analizó y ponderó con 100 puntos, equivalentes al 100% del conocimiento.

Para la cabecera departamental de Quetzaltenango se evaluó una muestra de 49 odontólogos generales, para la cabecera departamental de Escuintla fue de 11 participantes, para la cabecera departamental de Chiquimula se evaluaron 10 y para Cobán fue de 15 participantes. Se realizó un cuadro para cada Cabecera Departamental, de las notas obtenidas en las 25 preguntas, de cada individuo evaluado. Al final en cada cuadro, se obtuvo un promedio de cada pregunta, que en conjunto conforman el cuadro No. 5; a partir de éste último, se hizo el cuadro No. 6 en donde se muestra el promedio individual de cada departamento, y el cuadro No. 7 donde se observa el promedio de la totalidad de la población entrevistada por pregunta. Esto se efectuó con el fin de tener una visión más generalizada del conocimiento en cada Cabecera Departamental.

En el cuadro No. 6 con respecto a la pregunta 4 se explica el conocimiento acerca de la identificación de las lesiones de tejido periodontal; en donde los resultados exponen que el conocimiento es adecuado, este resultado es de mucha importancia, ya que como primer paso para poder tratar las lesiones, es trascendental identificarlas físicamente en una clínica dental. Sin embargo, se observó que cuando contestaban, lo realizaban haciendo un descarte, comenzando con las lesiones que conocían. En la mayoría de los casos no poseían un conocimiento muy claro de concusión, o no se recordaban a qué se refería el término, por lo que al ver la imagen tampoco sabían qué estaban observando.

Con la pregunta a.1, nos da como resultado que los odontólogos en su mayoría tienen un conocimiento adecuado del procedimiento diagnóstico que realizarían al sospechar que el paciente sufre de una concusión, sin embargo se observó que realizar la encuesta los algunos odontólogos preguntaban, cuál era esta lesión aunque ya hubieran contestado la primera pregunta.

En la pregunta a.3 se evaluó el conocimiento con relación al tratamiento que realizarían los odontólogos generales en el caso de una concusión. Por lo general, por ser una lesión mínima al ligamento periodontal, se puede esperar que se resuelva sólo. Lo que es conveniente para los resultados a esta gráfica, ya que los odontólogos encuestados evidencian una considerable falta de conocimiento y

de información, siendo su conocimiento clasificado como poco según la tabla realizada para evaluar y ponderar el conocimiento.

Existen otros tipos de tratamientos como aliviar las interferencias oclusales, y si el paciente prefiere, se puede utilizar férula flexible por un lapso de 7 a 10 días. También es necesario indicarle al paciente que tenga dieta blanda y conforme vaya tolerando, se van incluyendo alimentos más sólidos. Esta información se encuentra en la guía práctica de emergencia, que se le brindó al odontólogo al finalizar la encuesta, para poder resolver las dudas, (ver anexo 1)

Para la pregunta a.3, se evaluó el conocimiento con relación a las evaluaciones periódicas y al cuánto tiempo las realizarían los odontólogos, en caso de una concusión. El resultados un conocimiento adecuado. Esto es positivo porque aunque no tengan conocimiento acerca de cómo tratarlos, es importante realizar evaluaciones periódicas a esta lesión.

En la pregunta a.4 se observa el conocimiento de los odontólogos con relación a los aspectos que tomarían en cuenta en las evaluaciones periódicas en caso de una concusión. Como anteriormente se mencionó, todos los odontólogos realizan reevaluaciones periódicas, sin embargo se evidencia que el conocimiento que poseen para evaluar diferentes aspectos en cada reevaluación, en el caso de las lesiones de concusión es intermedio, esto nos indica que no tienen el suficiente conocimiento para evaluar estos aspectos en las reevaluaciones periódicas.

Para la pregunta a.5, se evaluó el conocimiento con relación al procedimiento que realizarían en caso de encontrar una alteración clínica a los 6 meses en una concusión. En esta gráfica se evidencia un conocimiento intermedio. Se concluye que es bueno realizar reevaluaciones periódicas, pero también es bueno saber qué aspectos evaluar en éstas, y sobre todo si a los 6 meses se presentan alteraciones clínicas, saber cómo actuar en cada situación.

En general para la lesión traumática de concusión, los hallazgos antes mencionados, son importantes para apoyar y reconfirmar el problema y la justificación planteados en este estudio.

La siguiente lesión fue la intrusión, para la cual se realizaron 4 preguntas. En la pregunta b.1, tienen un conocimiento intermedio del procedimiento diagnóstico que realizarían al sospechar que el paciente sufre de una intrusión. A criterio de las investigadoras, este resultado -comparado- con los resultados

de la lesión concusión, evidencia una considerable falta de conocimiento y de información. Esto se debe a la falta de capacitación constante que deben mantener los odontólogos, y sobre todo, ser consientes de asistir a los Miércoles Científicos prestados en el Colegio Estomatológico de Guatemala mes a mes u otros programas de capacitación o formación continua. Se aconseja también, que las asociaciones tengan conferencias, en donde se actualice este tipo de temas, ya que solo a través de ellas, los odontólogos pueden mantenerse informados y recordar conocimientos adquiridos durante su formación en el grado.

En la pregunta b.2 identificamos que los odontólogos tienen poco conocimiento en cuanto al tratamiento que se debe aplicar en caso de intrusión.

De los resultados obtenidos en las preguntas b.3 y b.4 es importante subrayar el hecho de que los odontólogos realizan reevaluaciones periódicas en caso de una intrusión, sin embargo, no poseen conocimiento de cómo manejar las complicaciones que se pueden manifestar en la reevaluación de una lesión intrusiva,

Para la lesión, luxación extrusiva son cuatro preguntas, donde se hace la evaluación del conocimiento acerca del procedimiento diagnóstico, el tratamiento, las reevaluaciones periódicas que realizarían, así como las complicaciones. Los resultados obtenidos fueron: conocimiento intermedio para la pregunta c.1, adecuado conocimiento para c.2, poco conocimiento para c.3, y adecuado conocimiento para c.4.

A pesar que la mayoría de odontólogos identificó inmediatamente la avulsión, pues es la lesión con signos evidentes, en el cuadro No. 6, se evidenció que el porcentaje promedio del conocimiento para el manejo inmediato de una avulsión es de 24.4%; demostrando que el porcentaje promedio de odontólogos generales que tienen el conocimiento para conservar el diente avulsionado previo a presentarse a la clínica dental es de 85.6%.

El tratamiento a realizarse dependerá de que si el diente ya ha sido reimplantado, o si no ha sido reimplantado, tener cuidados especiales, basándose en el medio de conservación y el tiempo que el diente permaneció fuera del alveolo así como el período de formación del diente, demostrando en el cuadro No. 6 que menos del 25% de los odontólogos generales tienen el conocimiento del tratamiento a realizarse -dependiendo de las condiciones de la pieza y del alveolo-. Según evidencia el cuadro No. 6,

el 6.25%, tienen conocimiento de las contraindicaciones para el reimplante de un diente avulsionado; siendo este mínimo.

El conocimiento que posee el odontólogo general sobre los cuidados post operatorios a un reimplante de una pieza avulsionada y el soporte farmacológico es poco, evidenciándose con un porcentaje promedio menor al 30%, como se muestra en el cuadro No. 6.

A pesar de que el porcentaje promedio de 76.35% saben que deben realizar reevaluación periódicas, sólo el 35.45% conocen por cuánto tiempo debe dársele seguimiento a una pieza reimplantada luego de una avulsión, esto es primordial ya que dicho procedimiento puede fracasar.

En el cuadro No.6 y Gráfica No. 1 tenemos una vista generalizada de los cuatro departamentos, acerca del conocimiento que tiene los odontólogos respecto a las cuatro lesiones de tejido periodontal. Los resultados obtenidos fueron: para Quetzaltenango 43.2%, Escuintla 34.5%, Chiquimula 37.4% y Cobán 43%, que indican un conocimiento intermedio.

Por último en el cuadro No.8 y Gráfica 2, observamos el promedio del conocimiento que poseen los Odontólogos Generales, sobre concusión, intrusión, luxación extrusiva y avulsión, en la totalidad de la población encuestada (Cabeceras Departamentales de Quetzaltenango, Escuintla, Alta Verapaz y Chiquimula. Representando la cabecera de la región norte, sur, oriente y occidente respectivamente de la República de Guatemala), el cual es de 40%, cifra indicativa de conocimiento intermedio.

En muchas zonas rurales de nuestro país, la población asiste a los servicios de salud nacionales cuando se presenta una emergencia, y los odontólogos generales, médicos y auxiliares de enfermería deben estar preparados para cualquiera de estas situaciones. La preparación puede consistir en tener conferencias de emergencias médicas en las diferentes sedes de asociaciones profesionales, y llevar esta información a los auxiliares médicos. Gracias al sondeo inicial de opinión a odontólogos generales de la ciudad de Guatemala, se realizó una guía práctica de emergencia (protocolo) para los odontólogos, que se entregó al momento que cada uno concluyó con el llenado del instrumento recolector de datos.

XIV. CONCLUSIONES

1. El conocimiento que posee el odontólogo general acerca del manejo de lesiones traumáticas de tejido periodontal tales como la avulsión, concusión, luxación extrusiva y luxación intrusiva, en las cabeceras departamentales de Quetzaltenango, Escuintla, Cobán y Chiquimula es en general menor al 50%, sin embargo, Escuintla y Chiquimula se encuentran por debajo de la media.
2. El grado de conocimiento de los odontólogos generales que ejercen en la cabecera departamental de Quetzaltenango y Cobán se encuentra por arriba de la media, sin embargo, en las áreas en donde hay deficiencias del conocimiento, es en el soporte farmacológico y cuidados post operatorios, en el caso de una avulsión.
3. La cabecera departamental de Escuintla es en donde los odontólogos generales, poseen el menor grado de conocimiento del manejo de las lesiones traumáticas de tejido periodontal.
4. La cabecera departamental de Chiquimula es en donde los odontólogos generales tienen un conocimiento por debajo de la media, presentando poco conocimiento sobre todo en el manejo de avulsión
5. En la cabecera departamental de Cobán, los odontólogos generales tienen un mayor conocimiento del manejo de la lesión concusión y luxación intrusiva.
6. También se evidenció que los odontólogos generales tienen un alto conocimiento para la identificación de las lesiones traumáticas, sin embargo, por ser lesiones no muy frecuentes, el odontólogo tiene un conocimiento de intermedio a bajo en el tratamiento y soporte farmacológico para dichas lesiones.

XV. RECOMENDACIONES

1. Que la guía práctica de emergencia sea divulgada, tanto a los estudiantes como a los odontólogos, siendo prioridad los odontólogos ya graduados, por medio de las reuniones mensuales que se realizan en cada Asociación de Odontólogos de los Departamentos de Guatemala. Ya que como se evidencia en esta investigación, no poseen un conocimiento actualizado del manejo de dichas lesiones traumáticas que ocurren sin previo aviso.
2. Que los programas o actividades de actualización odontológica sean promocionados a todo el gremio odontológico para garantizar la formación constante del profesional, lo cual repercutirá en un mejor servicio a la población guatemalteca, así como para tener un respaldo en caso de algún tipo de demanda legal ó similar.
3. Que los odontólogos practicantes, que se encuentran en la práctica de ejercicio profesional supervisado (EPS), incluyan entre los temas de educación en salud bucal, las lesiones traumáticas de tejido periodontal. Ya que son lesiones muy frecuentes en edad escolar.
4. Considerando que el tema de “traumatismo dental en piezas primarias y permanentes jóvenes” se imparte en un periodo de hora y media a lo largo de la carrera del estudiante de odontología de la Universidad de San Carlos de Guatemala, se sugiere que se utilice mayor tiempo para reforzar el conocimiento con casos clínicos.
5. Se recomienda que se eduque y capacite sobre lesiones traumáticas de tejido periodontal (concusión, intrusión, luxación extrusiva y avulsión) y su manejo inicial, a los profesores de escuelas y colegios, bomberos municipales y voluntarios, personal paramédico, escuelas de enfermería, y facultades de medicina; esto podría ser básicamente en campañas odontológicas y por los odontólogos epesistas.
6. Realizar divulgaciones a nivel nacional, sobre el tratamiento inmediato de estas lesiones traumáticas, como una medida imperiosa, antes de remitir al paciente al odontólogo.

Esta divulgación podría consistir en afiches ubicados, principalmente en centros de salud y municipalidades.

Nota. Se cede los derechos para la reproducción total o parcial de “La guía para el manejo de lesiones traumáticas de tejido periodontal” como material educativo.

XVI. LIMITACIONES


Al realizar el trabajo de campo se encontraron algunas limitantes, entre ellas se pueden mencionar la falta de cooperación de algunos odontólogos ya sea por falta de tiempo o por no exponerse a las preguntas que se presentaban.

Otra limitante que se observó fue que no completaban las encuestas por falta de conocimiento o de tiempo.

Se complicó las citas con los odontólogos, ya que se disponía de dos o tres días en cada semana para poder realizar las encuestas.

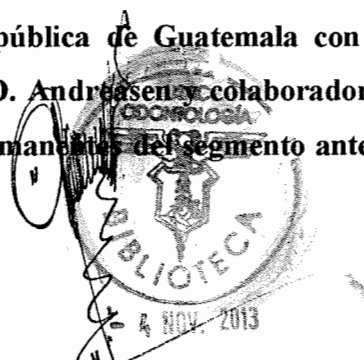
XVII. BIBLIOGRAFÍA

1. Andreasen J.O. Andreasen F.M. (1994). **Textbook and color atlas of traumatic dental injuries to the teeth**. 3 ed. Chicago: Mosby. pp 5-160.
2. Barbería Leache, E. et al. (2002). **Odontopediatría**. 2 ed. Barcelona: Masson. pp. 297-317.
3. Bezerra Da Silva, L. A. (2008). **Tratado de odontopediatría**. Caracas, Venezuela: AMOLCA. V. 2. pp. 769-785, 811-882.
4. Boj, J.R. et al. (2004). **Odontopediatría**. 2 ed. Barcelona: Masson. pp. 191-195, 207-223.
5. Castellanos García, C. J. (2006). **Guía para el manejo de piezas avulsionadas**. Tesis. (Lic. Cirujano Dentista). Guatemala: Universidad Mariano Gálvez, Facultad de Odontología. 21p
6. Escobar Muñoz, F. (2004). **Odontología pediátrica**. 2 ed. Caracas, Venezuela: Actualidades Médico Odontológicas Latinoamérica. pp. 269-287.
7. García Ballesta, C.; Pérez Lajarin, L. y Cozar Hidalgo, A. (2003). **Nuevas tendencias en el tratamiento de la avulsión dental**. (en línea). RCOE. vol. 8. pp. 177-184: Consultado el 6 de Ene. 2011. Disponible en: http://scielo.isciii.es/scielo.php?script=sci_arttext&pid=SI1138




123X2003000200005&lng=es&nrm=iso>. ISSN 1138-123X. doi: 10.4321/S1138-123X2003000200005.

8. Duarte, D. A.; Guedes Pinto, A. C. y Guimarães Motta, L. F. (2003). **Lesiones traumáticas en odontopediatría. En: Rehabilitación bucal en odontopediatría: atención integral.** Guedes Pinto, A. C. et al. autores. Caracas, Venezuela: Actualidades Médico Odontológicas Latinoamérica. pp. 157-175.
9. Koch, G: et al. (1994). **Odontopediatría enfoque clínico.** Trad. Jorge Frydman. Buenos Aires: Médica Panamericana. pp. 167-186.
10. Kostopoulou, M.N. y Duggal, M.S.A. (2005). **Study into dentists' knowledge of the treatment of traumatic injuries to young permanent incisors.** Int J Paediatric Dent. 15(1):10-19.
11. McDonald, R. y Avery, D.R. (1998). **Odontología pediátrica y del adolescente.** Trad. Josep Plana Aspachs. 6 ed. Madrid: Harcourt Brace. pp. 511-525.
12. Pardo Vélez, O. M. (2003). **Urgencias odontológicas en las clínicas dentales.** Tesis. (Lic. Cirujano Dentista). Guatemala: Universidad Mariano Gálvez, Facultad de Odontología. 29p.
13. Sett Mayorga, A. C. (2003). **Estudio comparativo del protocolo de tratamiento seguido por cirujanos dentistas activos de la república de Guatemala con el protocolo de tratamiento establecido por el doctor J. O. Andreasen y colaboradores, ante lesiones traumáticas dentoalveolares en piezas permanentes del segmento anterior en niños de**



7 a 11 años de edad atendidos en la práctica privada. Tesis (Lic. Cirujano Dentista). Guatemala: Universidad de San Carlos, Facultad de Odontología. 37p.

14. Sih, T. (2011). **Otorrinolaringología pediátrica.** (en línea). Consultado el 17 de Mar. 2011. Disponible en: Eulàlia Sakano, Luiza Hayashi Endo, Glòria Morelló Castro http://books.google.com/books?id=IkqxF_-9Cz4C&pg=PA52&dq=dentici%C3%B3n+decidua&hl=es&ei=8M73TYX4M8ng0QHz7rmECw&sa=X&oi=book_result&ct=result&resnum=1&ved=0CCoQ6AEwAA#v=onepage&q=dentici%C3%B3n%20decidua&f=false
15. Vesco Leiva, L. R. (2011). **Evaluación al personal de salud de Sacatepéquez sobre el conocimiento que tienen en el manejo inicial de la avulsión dentaria. Establecimiento de una guía de capacitación.** Tesis (Lic. Cirujano Dentista). Guatemala: Universidad de San Carlos, Facultad de Odontología. 49p.



XIII. ANEXOS

- a)** Anexo 1: Guía para el manejo de lesiones traumáticas de tejido periodontal.
- b)** Anexo 2: Consentimiento informado de participación en estudio de investigación
- c)** Anexo 3: Encuesta
- d)** Anexo 4: Imágenes utilizadas para la evaluación en la pregunta No. 4 de la encuesta.

ANEXO I

Universidad de San Carlos de Guatemala

Guía para el manejo de lesiones traumáticas de tejido periodontal

Elaborada por:

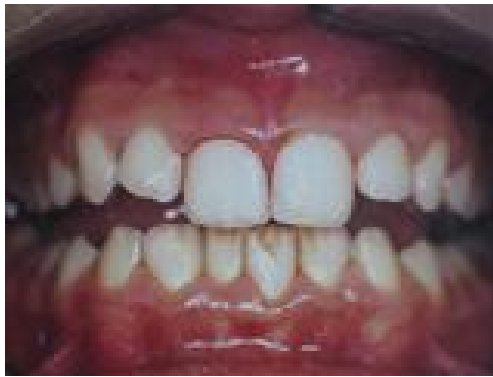Luz María Ponciano Girón

Guatemala, abril de 2012

Guía práctica de emergencia

Lesiones traumáticas de tejido periodontal

Concusión: Grado mínimo de daño del ligamento periodontal debido a la lesión de unas pocas fibras de tejido periodontal. Radiográficamente no presenta ninguna alteración visible, clínicamente no presenta movilidad ni desplazamiento, presenta sensibilidad y dolor a la percusión, debido a que puede haber leve hemorragia y edema.



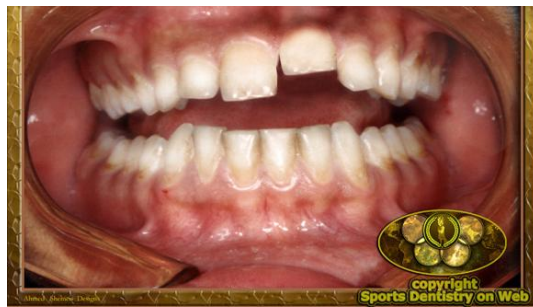*<http://doctorecarrion.com/index.php?m=Preguntas&op=traumatismos>

➤ ¿Cómo actuar?

- Inspección clínica
- Inspección radiográfica
- Se aconseja aliviar interferencias oclusales
- O esperar la resolución
- O si el paciente prefiere ferulizar la pieza por 7 a 10 días.
- Se recomienda una dieta blanda

- Reevaluar a los 10 días, no debe haber radiolucencia periapical, ni movilidad y asintomática; en caso de que existiera alguno de la sintomatología mencionada se realizará el tratamiento endodóntico.

Intrusión: Produce un máximo de daño pulpar a todas las estructuras de sostén al impulsar el diente dentro del alvéolo por un impacto en dirección axial. Cuando ocurre en personas adultas la intrusión se evalúa con respecto a la altura incisal de los dientes adyacentes. En dentición mixta el diagnóstico es más difícil pues la intrusión puede imitar a un diente en erupción. Para determinar si el diente está en erupción o está intruido se realizarán pruebas de percusión, si el sonido es sordo significa que la pieza está en proceso de erupción; pero si es un sonido metálico patognomónico de la intrusión.



<http://www.sportsdentistry.info/emergencies.html>

➤ ¿Cómo actuar?

El tratamiento depende del estadio de desarrollo radicular.

- en caso de formación radicular inmadura:
 - Puede preverse la re-erupción espontánea.
 - Monitorear por varios meses para curación de la pulpa.
- En caso de piezas con desarrollo radicular completo:
 - La re-erupción espontánea es impredecible, por lo que está indicada la extrusión ortodóntica, ésta debe hacerse de 2 a 3 semanas, para permitir la ejecución de un tratamiento endodóntico.

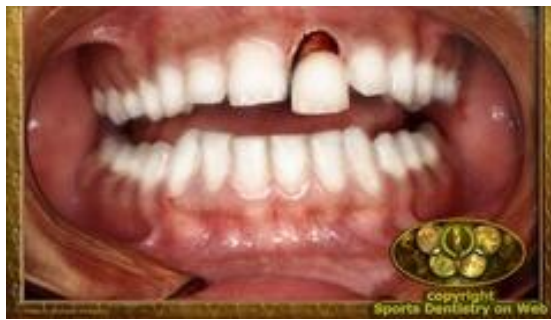- En caso de que haya radiolucencia periapical o reabsorción periapical inflamatoria, extirpar la pulpa infectada y colocar en el conducto hidróxido de calcio.

Monitorear clínica y radiográficamente por las frecuentes complicaciones pulpares y periodontales de la curación.

Seguimiento prolongado pues puede existir anquilosis en las piezas incluso después de 5 años.

Luxación extrusiva: desplazamiento parcial del diente fuera del alvéolo, a lo largo del eje longitudinal y hacia coronal; seccionando el paquete vasculonervioso que nutre a la pulpa, este combina daño pulpar y periodontal.

Clínicamente tienen mucha movilidad y puede ser movido en dirección axial y horizontal. La prueba de percusión revela un dolor leve y un sonido apagado.



<http://www.sportsdentistry.info/emergencies.html>

➤ ¿Cómo actuar?

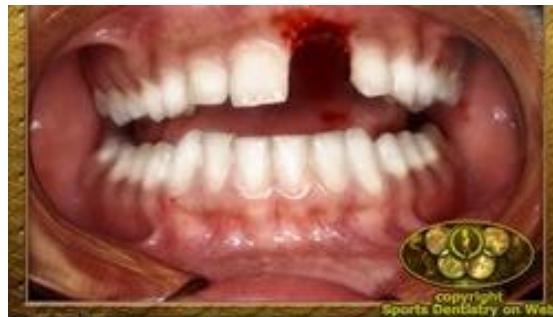- Inspección clínica y una radiografía periapical por método de bisectriz.
- Reubicación óptima para obtener un buen pronóstico.
- Lavar con suero fisiológico.
- Realizar presión con una gasa estéril para detener hemorragia.
- Reubicarlos con presión lenta y constante hacia apical, desplazando gradualmente el coágulo, colocándose el operador ligeramente por detrás del paciente, pudiendo palpar el ápice desplazándose en el fondo del surco, con

presión constante liberarlo de su traba ósea. No es necesario aplicar anestésico pues es un leve dolor para el paciente.

- Ferulizar la pieza, durante 2 a 3 semanas.
- Recomendar enjuagues bucales con clorhexidina.
- Mediar analgésico antiinflamatorio no esteroideo (AINES) para el control del dolor e inflamación y liberar puntos prematuros de contacto.
- Recomendar dieta blanda y evitar ocluir con los dientes lesionados.
- Reevaluar con radiografía a las 3 semanas, puede observarse rarefacciones óseas del periodoncio marginal, en este caso es necesario mantener la ferulización hasta por 2 meses.
- Si existe reabsorción radicular externa inflamatoria se requiere un tratamiento endodóntico inmediato con hidróxido de calcio como apósito provisorio.
- Mantener higiene oral.

Avulsión : Es el desalojo total de una pieza dental de su alvéolo, ocasionado por un trauma.

El reimplante de una pieza avulsionada va a depender del tiempo extra-alveolar y de la manipulación que se realice. Los aspectos más importantes son los que se realizan inmediatamente antes del reimplante; entre ellos los requerimientos son: que el diente permanezca el menor tiempo posible fuera del alveolo; que la conservación sea en un medio fisiológico y que la contaminación sea eliminada, reducida o controlada con antibióticos.



*<http://www.sportsdentistry.info/emergencies.html>

➤ ¿Cómo actuar?

Tratamiento inicial en la clínica dental

- Incluso si el diente ha permanecido desde el accidente en un medio fisiológico (solución salina o leche), se recomienda que en la clínica, y antes de reimplantarlo, éste se introduzca en solución de Hank (la solución salina balanceada de Hank es un medio de cultivo estándar usado en la investigación biomédica para la conservación celular, no es tóxica, tiene un pH balanceado de 7.2.) durante treinta minutos o más, para que los fibroblastos recuperen los metabolitos perdidos.
- Explorar si la lesión dental puede ser consecuencia de una más seria o dar lugar a un problema grave (por ejemplo broncoaspiración). Ante la duda, hay que derivar al niño a un centro hospitalario.
- Si el diente se reimplantó en el lugar del accidente, no se extraerá. Sólo se limpiará el área afectada con suero fisiológico o clorhexidina, se suturarán las laceraciones gingivales, especialmente en el área cervical, y se ferulizará.
- Si no ha sido reimplantado, y mientras se mantiene en solución de Hank, se palparán las paredes óseas para descartar fracturas.
- Con suero fisiológico, se lavará el alveolo hasta que se desprenda el coágulo, o bien se aspirará éste suavemente. Una vez limpio inspeccionaremos por si existe una fractura de la pared alveolar.
- ✓ Una norma general para reimplantar cualquier diente es que el alveolo no se debe tocar. Si el diente no encaja, se extrae suavemente para ver la causa (un coágulo que lo impida), o si hay fractura, se introducirá cuidadosamente un instrumento romo en el interior del alveolo para separar la pared. No se cureteará el alveolo ni se levantará un colgajo, a menos que algún fragmento óseo impida repetidamente el reimplante. Tampoco debe hacerse una apicectomía si no ajusta completamente; más bien debe buscarse la causa.

❖ Preparación del diente

Para evitar lesionar aún más el ligamento periodontal, el diente debe ser manipulado por la corona, debe estar continuamente húmedo y no se debe raspar la raíz. Sólo si la superficie parece contaminada hay que limpiarla con suero fisiológico y, si quedan restos persistentes, eliminarlos con unas pinzas.

Procedimiento según el tiempo transcurrido luego de la avulsión

- **Período extraoral en seco, corto (inferior a una hora)**

- hay que diferenciar dos posibilidades, según sea el grado de desarrollo radicular:

- **Dientes con ápice cerrado.**

En dientes maduros no existe la posibilidad de revascularización, pero las probabilidades de curación periodontal son aceptables.

- Comprobar que no existe obstáculo para el reimplante.
- Limpiar la superficie radicular con suero fisiológico, o mejor con solución de Hank.
- Reimplantar. La presión que se ejerce debe ser muy suave, pues si es fuerte podría aplastar las células del ligamento periodontal y aumentaría la posibilidad de anquilosis.
- Radiografía de control.

- **Dientes con ápice abierto.**

Cuando el ápice está abierto, es posible la revascularización y el cierre apical. La capacidad de revascularización puede aumentarse mediante procedimientos de acondicionamiento antes del reimplante introduciéndolos en una solución de doxiciclina.

- Deben ser introducidos durante cinco minutos en una solución de 1 mgr de doxiciclina en 20 ml de solución de Hank (o suero fisiológico) y a continuación, reimplantarlos con el mayor cuidado posible.
- Comprobar que no existe obstáculo para el reimplante.
- Reimplantar. La presión que se ejerce debe ser muy suave, pues si es fuerte podría aplastar las células del ligamento periodontal y aumentaría la posibilidad de anquilosis.
- Radiografía de control.

- **Período extraoral en seco, largo (superior a una hora)**

Se produce la necrosis celular, por lo que no es útil introducirlo en una solución conservante. En estos casos, se busca que el diente sea lo más resistente a la reabsorción por sustitución ósea, con un protocolo a base de ácido cítrico y fluoruro de estaño o fluoruro de sodio.

- Diente con ápice cerrado.

- Limpiar suavemente el ligamento periodontal con un instrumento no cortante.
- Introducir el diente en ácido cítrico (o ácido ortofosfórico) durante cinco minutos para eliminar los restos fibrosos.
- Limpiar los residuos del ácido con suero fisiológico.
- Extirpar la pulpa e introducir el diente en fluoruro de estaño al 2% durante cinco minutos, o fluoruro sódico (2,2% y pH 5,5) durante veinte minutos.
- Realizar tratamiento endodóntico extraoral con gutapercha. Se puede realizar una endodoncia extraoral con gutapercha, aunque algunos autores recomiendan hacer una endodoncia temporal con hidróxido de calcio, y posteriormente la condensación definitiva.
- Bañar la raíz y el alveolo con Emdogain.
 - Los estudios con Emdogain. Los biofosfonatos (medicamentos que inhiben la actividad osteoclástica y se utilizan en el tratamiento de la osteoporosis o la enfermedad de Paget), aplicados sobre la superficie radicular antes del reimplante, parecen tener los mismos efectos que el fluoruro de estaño en el retardo de la reabsorción de la raíz, habiéndose comprobado sus efectos *in vitro* y en modelos de experimentación animal.
También han demostrado que no sólo hace la raíz más resistente a la reabsorción, sino que estimula la posibilidad de formación de un nuevo ligamento periodontal desde el alveolo.
- Reimplantar.

- Dientes con ápice abierto.
 - Aunque para algunos autores no es aconsejable reimplantar un diente con ápice abierto, con un período extraoral a una hora, pues el diente acaba perdiéndose por infraoclusión, sin embargo otros sugieren reimplantarlo, porque la altura y anchura del hueso alveolar se puede mantener, dejando para cuando termine el crecimiento facial otras medidas terapéuticas (por ejemplo un implante).
- ✓ **Contraindicaciones para el reimplante de un diente avulsionado. Modificado por Andreasen JO. (2000)**
 - El diente presenta una caries extensa y/o profunda.
 - Enfermedad periodontal muy avanzada.
 - Grandes conminuciones o fracturas alveolares.
 - Patologías sistémica grave (endocarditis).
 - Tratamiento con inmunosupresores.
 - Mucho tiempo en seco y diente inmaduro.

❖ **Ferulización**

● **Período extraoral inferior a una hora**

- Hay que poner una fijación semi-rígida durante no más de diez días, pues, existe una relación significativa entre la aparición de anquilosis, incluso reabsorción inflamatoria, a una ferulización de más tiempo, excepto si hay fractura ósea, en cuyo caso se retirará a los dos meses.
- Una de las férulas que se pueden utilizar es la de alambre de 0,015 pulgadas (tri-flex®) y composite quizá sea la más empleada.

Procedimiento a realizar:

- Una vez reimplantado, se modela el alambre adaptándolo a la cara vestibular del diente avulsionado y uno a cada lado del mismo. A continuación el paciente muerde un bloque de mordida de cera blanda para mantener el diente en posición, o en su caso para que se

introduzca en el alveolo hasta donde sea posible. Después del grabado ácido se coloca el alambre y se aplica el composite, mejor si es de tipo fluido, y se endurece con luz.

- En fechas recientes ha aparecido en el mercado una férula de titanio que parece ser efectiva, ya que permite el movimiento fisiológico del diente.
- Luego de colocar la férula, es muy importante tomar una radiografía para comprobar la correcta ubicación del diente.
- Comprobar que no exista alteración en la oclusión.
- La férula se retirará de siete a diez días.

○ **Período extraoral superior a una hora.**

- Utilizar una férula rígida, por ejemplo de composite, y se mantendrá durante seis semanas.

❖ **Tratamiento de los tejidos blandos**

- Limpiar bien la laceración ya que pueden existir restos de asfalto, arena, fragmentos dentales u otros elementos, haciendo que la cicatriz evolucione a queloide.
- Suturar; generalmente se hace en el margen cervical.

❖ **Tratamiento farmacológico**

- La administración de antibióticos sistémicos mientras el diente esté ferulizado previene la infección de la pulpa necrótica y la posterior reabsorción inflamatoria.
- Aunque se necesitan más estudios, se recomiendan los derivados penicilínicos a dosis altas o doxiciclina a dosis habituales. Las tetraciclinas, además de su acción sobre los gérmenes, disminuyen la actividad osteoclástica y reducen la efectividad enzimática (colagenasa), con lo cual pueden reducir la destrucción de las fibras de colágeno e hipotéticamente disminuir la reabsorción radicular.
- Además de informar al paciente de la importancia de la higiene oral, se prescribirá un colutorio de clorhexidina.
- El paciente no debe morder con los dientes ferulizados y la dieta deberá ser blanda.

- La necesidad de analgésicos se valorará según las circunstancias personales, aunque no es habitual que el paciente necesite analgésicos más potentes que los AINES. La administración sistémica de corticoides (dexametasona) no está indicada, pues, además de los efectos secundarios, no se ha mostrado eficaz en la prevención de la reabsorción radicular.
- Por último, hay que valorar la profilaxis antitetánica si han pasado más de cinco años desde la última vacuna.

❖ **Tratamiento en la clínica dental (Segunda visita)**

Debe realizarse como máximo diez días después del reimplante, siendo el objetivo principal eliminar por medio del tratamiento endodóncico la posible infección del conducto.

Hay que realizarlo con la férula puesta, para evitar en la conductometría movilizar en exceso el diente. Una vez realizado el tratamiento, la férula se quitará con una fresa de fisura, puliendo a continuación la superficie del esmalte.

• **Período extraoral inferior a una hora**

- Diente con ápice cerrado.

Al no existir ninguna posibilidad de revascularización, la pulpa estará necrótica, pero no infectada o con infección mínima, por lo que es necesario iniciar el tratamiento endodóncico en la segunda consulta. En esta consulta se elimina la pulpa y se aplica un agente antibacteriano. Hasta ahora se ha recomendado el hidróxido de calcio.

- Diente con ápice abierto.

Existe la posibilidad de que los dientes con ápices abiertos se revascularicen; por lo que debe citarse al paciente cada tres o cuatro semanas para repetir las pruebas de vitalidad y valorar la situación del diente (dolor a la percusión y/o palpación, inflamación, movilidad después de la inserción inicial, cambios de color en el diente o evidencia radiográfica de patología), y al primer signo de ausencia de vitalidad, iniciar el tratamiento endodóncico. A este respecto la tendencia actual es sustituir el hidróxido cálcico porque se fractura.

- **Período extraoral superior a una hora**

Tanto en dientes con ápice cerrado, como en los de ápice abierto valorar el grado de cicatrización inicial.

- **Restauración provisional**

- Es fundamental sellar bien la apertura coronal para evitar, entre los controles, la contaminación del conducto.
- Los materiales más recomendables son el cemento de óxido de zinc-eugenol (IRM®) o el composite.
- Es aconsejable que tenga al menos 4 mm de profundidad.
- El material provisional se coloca directamente sobre el hidróxido de calcio, aunque éste hay que retirarlo de las paredes con cucharilla, pues al solubilizarse con la saliva, es posible la filtración a través de la restauración.

- ✓ En esta sesión, se debe realizar una exploración clínica minuciosa de los dientes vecinos al reimplantado, detalle importante que muchas veces se pasa desapercibido, pues pueden haber sufrido subluxaciones que desemboquen en una necrosis pulpar.

- ❖ **Obturación definitiva del conducto**

- Dientes con ápice cerrado.

- La Asociación Americana de Endodoncia recomienda, si el período extraoral fue corto, eliminar el fármaco antibacteriano entre siete y catorce días después de colocado, y obturar el conducto inmediatamente con gutapercha y cemento sellador.
- La Asociación Internacional de Traumatología Dental indica que el hidróxido cálcico se debe mantener más tiempo, pudiendo ser reemplazado por gutapercha cuando no se observen signos radiográficos de reabsorción radicular (lámina dura intacta alrededor de toda la superficie radicular).

- Dientes con ápice abierto.

Se realizará cuando se forme una barrera apical y no existan signos de reabsorción activa.

- **Restauración definitiva**

Realizarla con composite inmediatamente después de obturar el conducto. Como sucede con las restauraciones provisionales, la profundidad influye en la capacidad de sellado, por lo que hay que realizar la cavidad lo más profunda posible. Si no son indispensables, evitaremos poner postes.

- **Seguimiento**

- Debe realizarse seguimiento durante cinco años.
- Si el conducto está cerrado con gutapercha y radiográficamente observamos que aparece una reabsorción inflamatoria, hay que invertir el proceso con un nuevo intento de desinfectar el conducto, repitiendo el protocolo estándar (hidróxido cálcico).
- Los dientes vecinos pueden mostrar signos patológicos mucho tiempo después del accidente, por lo que deben ser examinados en las revisiones de control.

ANEXO II

CONSENTIMIENTO INFORMADO DE PARTICIPACIÓN EN ESTUDIO DE INVESTIGACIÓN

Por medio de la presente, se informa que las estudiantes de odontología: Claudia María Carpio, María José Godoy, Anaely Sánchez y Luz María Ponciano están realizando una investigación de tesis de pregrado en la cual solicitamos de su anuencia.

El estudio consiste en contestar una encuesta con preguntas sencillas, el cual se responderá de forma **personal, anónimo**, y **no** se tomarán en cuenta nombres o números de identificación.

Las respuestas y los resultados de los cuestionarios son **confidenciales**, y solamente serán utilizados por el investigador.

Su participación en el estudio es totalmente voluntaria, pudiendo negarse a participar o retirarse en el momento que lo considere.

La investigación está autorizada por la Facultad de Odontología de la Universidad de San Carlos de Guatemala

Agradeciendo su valiosa colaboración.

Acepto () No acepto ()

Firma: _____

Investigadora:

Claudia María Carpio Bonilla 200515115

Luz María Ponciano Girón 200617671

Anaely Sánchez Marroquín 200617685

María José Godoy Cifuentes 200717990

ANEXO III

ENCUESTA

1. Año de graduación: _____
2. Atiende niños en su práctica clínica: Sí: () No: ()
3. Ha atendido algún caso de lesiones de tejido periodontal: Sí: () No: ()
4. A continuación, la investigadora le presentará una serie de imágenes, identificar qué lesión de tejido periodontal es, siendo:
 - a. Concusión ()
 - b. Intrusión ()
 - c. Luxación extrusiva ()
 - d. Avulsión ()

a.1. ¿Qué procedimiento diagnóstico realizaría al sospechar que el paciente sufre de una concusión?

a.2. ¿Qué tratamiento realizaría en el caso de una concusión?

a.3. ¿Le realizaría evaluaciones periódicas y al cuánto tiempo?

a.4. ¿Qué aspectos tomaría en cuenta en las evaluaciones periódicas?

a.5. ¿Qué procedimiento realizaría en caso de encontrar una alteración clínica a los 6 meses?

b.1. ¿Qué procedimiento diagnóstico realizaría al sospechar que el paciente sufre de una intrusión?

b.2. ¿Qué tratamiento realizaría en caso de presentarse una lesión intrusiva?

- Ápice abierto: _____

- Ápice cerrado: _____

b.3. ¿Realizaría reevaluaciones periódicas y al cuánto tiempo?

b. 4. ¿Complicaciones que se pueden manifestar en la reevaluación de una lesión intrusiva?

c. 1. ¿Qué procedimiento diagnóstico realizaría al presentarse una luxación extrusiva?

c.2. ¿Qué tratamiento realizaría en caso de presentarse una lesión extrusiva?

c.3. ¿Conoce usted las complicaciones que se pueden manifestar dependiendo del estadio de formación de la raíz?

c. .4. ¿Realizaría reevaluaciones periódicas y al cuánto tiempo?

d.1. ¿Qué tratamiento inmediato recomendaría en caso de una avulsión?

d.2. ¿Conoce medios de conservación, enumere en orden de prioridad cuáles recomendaría?

d.3. ¿Qué tratamiento realizaría en caso de una avulsión si el diente ya ha sido reimplantado?

d.4. ¿Qué cuidados deben tenerse previo a realizarse la implantación del diente avulsionado?

d.5. ¿Qué tratamiento realizaría en caso de una avulsión en un período extraoral en seco, inferior a una hora?

- Dientes con ápice cerrado: _____

- Dientes con ápice abierto: _____

d.6. ¿Qué tratamiento realizaría en caso de una avulsión en un período extraoral en seco, superior a una hora?

- Dientes con ápice cerrado: _____

- Dientes con ápice abierto: _____

d.7. ¿Cuáles son algunas contraindicaciones para el reimplante de un diente avulsionado?

d.8. ¿Qué cuidados post operatorios recomendaría para el paciente?

d.9. ¿Qué soporte farmacológico utilizaría?

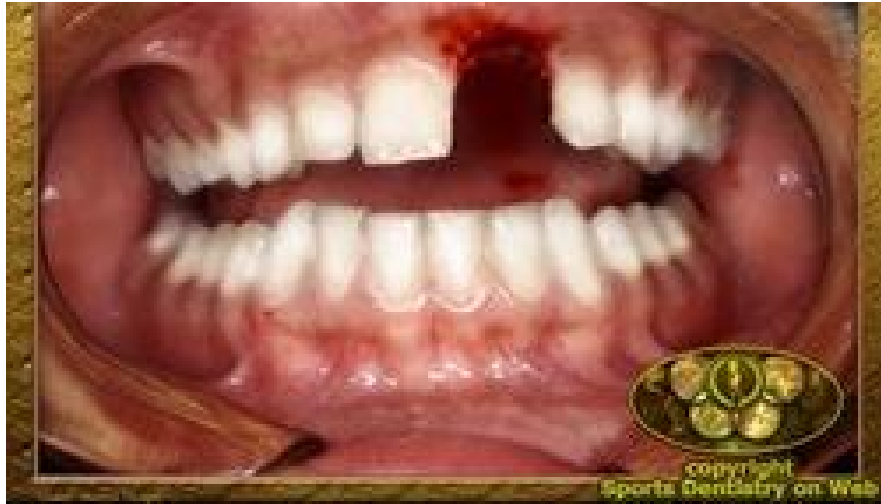d.10. ¿Realizaría reevaluaciones periódicas y al cuánto tiempo?

d.11. ¿Por cuánto tiempo se realiza un seguimiento en caso de una avulsión?

ANEXO IV

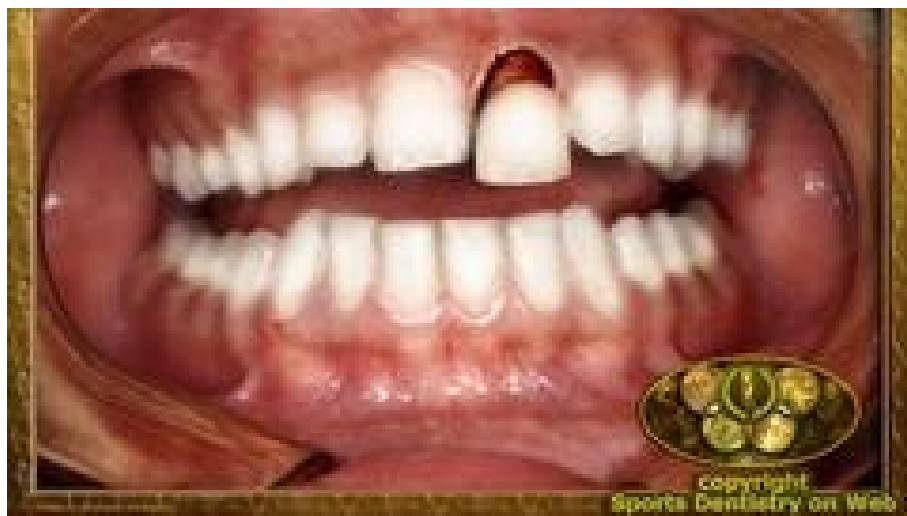Imágenes utilizadas para la evaluación en la pregunta No. 4 de la encuesta:

1.



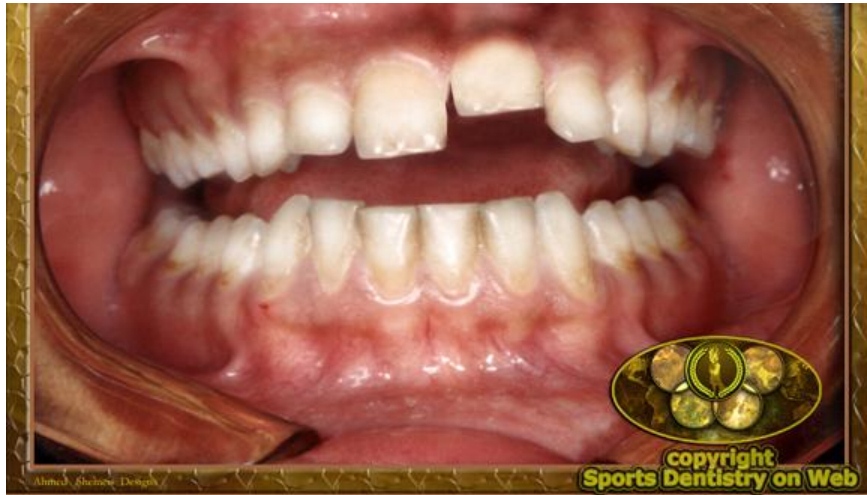*<http://www.sportsdentistry.info/emergencies.html>

2.



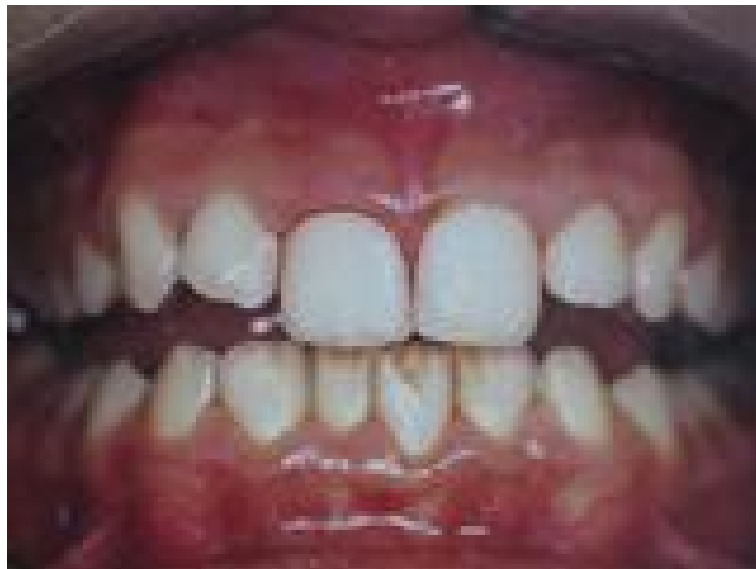*<http://www.sportsdentistry.info/emergencies.html>

3.



[*http://www.sportsdentistry.info/emergencies.html](http://www.sportsdentistry.info/emergencies.html)


4.



[*http://doctorcarrion.com/index.php?m=Preguntas&op=traumatismo](http://doctorcarrion.com/index.php?m=Preguntas&op=traumatismo)

El contenido de esta Tesis es única y exclusiva responsabilidad de la autora.

(f)




Luz María Ponciano Girón

FIRMAS DE TESIS DE GRADO



Luz María Ponciano Girón
Sustentante



Dr. Víctor Hugo Lima Sagastume
Cirujano Dentista
Asesor de Tesis



Dr. Ricardo León Castillo
Cirujano Dentista
PRIMER(A) REVISOR(A)
Comisión de Tesis



Dra. Elena María Vásquez de Quiñónez
Cirujana Dentista
SEGUNDO(A) REVISORA(A)
Comisión de Tesis

IMPRÍMASE
Vo.Bo.:



Dr. Julio Rolando Pineda Córdón
Cirujano Dentista
Secretario Académico
Facultad de Odontología

