

**HALLAZGOS POSTOPERATORIOS EN PACIENTES SOMETIDOS A CIRUGÍA
DE FISURA DE LABIO Y/O PALADAR, QUE FUERON OPERADOS
EN EL CENTRO INFANTIL DE ESTOMATOLOGÍA, ANTIGUA
GUATEMALA O EN OTROS ESTABLECIMIENTOS
EN LOS AÑOS 2011-2013.**

Tesis presentada por:

MARÍA JOSÉ RODRÍGUEZ GRAZIOSO

Ante el tribunal de la Facultad de Odontología de la Universidad de San Carlos de Guatemala, que practicó el Examen General Público, previo a optar al Título de:

CIRUJANA DENTISTA

Guatemala Noviembre, 2014

JUNTA DIRECTIVA DE LA FACULTAD DE ODONTOLOGÍA

Decano:	Dr. Edgar Guillermo Barreda Muralles
Vocal Primero:	Dr. José Fernando Ávila González
Vocal Segundo:	Dr. Erwin Ramiro González Moncada
Vocal Tercero:	Dr. Jorge Eduardo Benítez De León
Vocal Cuarto:	Br. Bryan Manolo Orellana Higueros
Vocal Quinta:	Br. Débora María Almaraz Villatoro
Secretario Académico:	Dr. Julio Rolando Pineda Cordón

TRIBUNAL QUE REALIZÓ EL EXAMEN GENERAL PÚBLICO

Decano:	Dr. Edgar Guillermo Barreda Muralles
Vocal Primero:	Dr. Edwin Ernesto Milián Rojas
Vocal Segundo:	Dr. Victor Hugo Lima Sagastume
Vocal Tercero:	Dr. Bruno Manuel Wehncke Azurdia
Secretario Académico:	Dr. Julio Rolando Pineda Cordón

ACTO QUE DEDICO

A Dios, Jesús y Virgen María:

Desde arriba me guían y protegen. Durante toda la carrera me brindaron fortaleza y sabiduría. Gracias por ser mi luz.

A ti Nonno:

Desde el principio me recalcaste tu orgullo y ahora desde el cielo te convertiste en mi Ángel de la Guardia. Mi admiración hacia ti me ayudo a cumplir mi meta, lo hice Nonnito.

A mis padres:

Adib Federico Rodríguez Solares y María del Pilar Grazioso de Rodríguez por su incondicional apoyo. Ustedes fueron el motor de este logro. Los amo.

A mis hermanos:

Rodrigo Rodríguez y María Lourdes Rodríguez por sus palabras de aliento y comprensión.

A mi familia y Amigos:

Uno en la vida siempre necesita a personas que lo impulsen a seguir adelante y todos ustedes mantuvieron la esperanza que me ayudo a dar siempre lo mejor.

A mis catedráticos:

Su vocación a la docencia y entrega formaron mis conocimientos que en el futuro compartiré con todos los que lo necesiten.

TESIS QUE DEDICO

A Dios y Virgen María:

Sin ustedes esta investigación no hubiera sido posible.

A los Doctores Claudeth Recinos,

Bruno Wehncke y Adib Rodríguez:

Su entrega y asesoría incondicional permitieron la realización de este trabajo. Gracias por el tiempo que dedicaron a la investigación.

Al Dr. Rodolfo Asensio Mármol:

Por abrir las puertas del Centro Infantil de Estomatología, Antigua Guatemala y permitir realizar este trabajo. Muchas gracias por su tiempo y apoyo.

A los trabajadores del Centro Infantil

de Estomatología, Antigua Guatemala:

Por su colaboración en el uso a los expediente clínicos e instalaciones de la clínica. Su hospitalidad y excelente trabajo me impulsó a investigar el tema para el conocimiento de muchos.

A mis revisores de Tesis:

Dr. Victor Hugo Lima Sagastume y Dra. Elena de Quiñónez que con su mejor interés orientaron el presente trabajo.

A la Facultad de Odontología de la

Universidad de San Carlos de

Guatemala:

Me siento muy orgullosa de ser parte de esta casa de estudios y de esta Facultad. Gracias por contribuir a mi formación profesional.

HONORABLE TRIBUNAL EXAMINADOR

Tengo el honor de someter a consideración mi trabajo de tesis titulado, **“HALLAZGOS POSTOPERATORIOS EN PACIENTES SOMETIDOS A CIRUGÍA DE FISURA DE LABIO Y/O PALADAR, QUE FUERON OPERADOS EN EL CENTRO INFANTIL DE ESTOMATOLOGÍA, ANTIGUA GUATEMALA O EN OTROS ESTABLECIMIENTOS EN LOS AÑOS 2011-2013.”**, conforme lo demandan los Estatutos de la Facultad de Odontología de la Universidad de San Carlos de Guatemala, previo a optar al título de:

CIRUJANA DENTISTA

Distinguidos miembros del Honorable Tribunal Examinador, reciban mis más altas muestras de consideración y respeto.

ÍNDICE

I.	Sumario	1
II.	Introducción	2
III.	Antecedentes	3-6
IV.	Planteamiento del problema	7
V.	Justificación	8
VI.	Marco Teórico	9-28
VII.	Objetivos	29
VIII.	Variables	30-33
IX.	Metodología	34-38
X.	Recursos	39
XI.	Presentación de Resultados	40-44
XII.	Discusión de Resultados	45-46
XIII.	Conclusiones	47
XIV.	Recomendaciones	48
XV.	Referencias Bibliográficas	49-51
XVI.	Anexos	52
XVII.	Sin Intereses	53
XVIII.	Hoja de Firmas	54

I. SUMARIO

Los hallazgos postoperatorios de las cirugías de fisura de labio y/o paladar varían de acuerdo al grado de la patología, clasificación, técnicas quirúrgicas empleadas para la corrección, el cuidado postoperatorio y seguimiento al paciente.

En Guatemala los pacientes de escasos recursos que padecen de fisura de labio y/o paladar optan por las jornadas médico-quirúrgicas, ya que son gratuitas, para tratar esta condición. Uno de los problemas que representa esta medida, muchas veces, es el hecho que los pacientes no tienen un seguimiento del procedimiento quirúrgico por personal médico.

El propósito de esta investigación es conocer los hallazgos post-operatorios después de la primera cirugía en estos pacientes. Decidimos contactar al Dr. Rodolfo Asensio Mármol, del Centro Infantil de Estomatología (CIE) en la Antigua Guatemala, centro de referencia para el tratamiento de fisura de labio y/o paladar. Se desarrolló un instrumento para la recolección de datos que incluyó género, etnia, tipo de patología, técnica quirúrgica utilizada y hallazgos clínicos postoperatorios, y se procedió a la revisión de los expedientes clínicos de los pacientes que asistieron al CIE de enero del 2011 a diciembre del 2013.

Se incluyeron 296 expedientes clínicos en este estudio. El 62.16% (n:184) fueron de sexo masculino y el 37.84 (n:112) fueron de sexo femenino. La etnia que predominó fue la ladina con 72.63% (n:215). El 9.80% (n:29) necesitó una re-intervención quirúrgica por complicación de la cirugía inicial. El área anatómica que más necesitó reparación fue la labial 69.69% (n:33).

En Guatemala los pacientes que padecen de fisura de labio y/o paladar tienen una baja frecuencia de complicación postoperatoria, pero es importante mencionar que se necesita de un seguimiento adecuado para el diagnóstico y tratamiento temprano de los pacientes que presenten dificultades.

II. INTRODUCCIÓN

En Guatemala, aproximadamente 1:1000 nacimientos es diagnosticado con fisura de labio y/o paladar; la incidencia de la fisura palatina aislada es de 1:2500 nacimientos ⁽²⁷⁾, esta incidencia hace de esta malformación congénita una de las más frecuentes.

El tratamiento quirúrgico apropiado y oportuno del paciente con esta condición usualmente no es posible, algunas de las razones son la carencia de unidades estomatológicas donde se pueda concentrar la atención de estos pacientes, falta de información y las condiciones socioeconómicas.

En Guatemala muchos de los pacientes con fisura de labio y/o paladar son tratados en jornadas médico quirúrgicas, implementadas por médicos extranjeros, que luego de efectuado el procedimiento, no permanecen en el país suficiente tiempo para darle seguimiento a los pacientes.

Hasta donde pudimos investigar, este es el primer reporte en Guatemala que evalúa el resultado quirúrgico inicial de los pacientes que fueron sometidos a una cirugía de fisura de labio y/o paladar. Pensamos que es importante conocer estos datos ya que pueden ayudar a establecer una mejor conducta de diagnóstico, tratamiento y, sobretodo, seguimiento en los pacientes con esta condición.

III. ANTECEDENTES

La fisura de labio y/o paladar es la anomalía congénita más frecuente en el área craneofacial y su incidencia a nivel mundial es de 1 en 700 nacidos vivos. Entre las posibles causas de esta condición se menciona exposición a químicos, radiación, hipoxia intrauterina, uso de drogas, malnutrición y alteraciones genéticas. ⁽¹⁴⁾

En la sexta semana del desarrollo embriológico humano, la prominencia nasal mediana se fusiona con la prominencia nasal lateral y maxilar para formar la base de la nariz, fosas nasales y el labio superior. La confluencia de estos componentes anteriores se transforma en el paladar primario. Cuando este mecanismo falla, fisura de labio y/o paladar ocurren. En la octava semana las tablas palatales se elevan y se fusionan con el séptum para formar el paladar secundario. Si una tabla palatal falla en fusionarse con los otros componentes, ocurrirá una fisura unilateral del paladar secundario. Si ambas tablas fallan al fusionarse una con otra al séptum de la línea media, entonces ocurrirá una fisura bilateral del paladar. Estas fisuras pueden ser completas o incompletas basadas, en el grado de fallo en la fusión. ⁽¹⁴⁾

En el año 390 D.C. se documentó la primera corrección quirúrgica de hendidura de labio en un paciente de la República de China. Se cree que Jehan Yperman fue el primero en describir la corrección unilateral y bilateral de fisura de labio y/o paladar. En 1766, Le Monier documentó la primera intervención de reconstrucción para fisura de labio y/o paladar en París. A mediados del siglo diecinueve, Hullihen, reconocido como el padre de la Cirugía Oral y Maxilofacial Americana, publicó un tratado sobre el cuidado comprensivo y deformidades de fisura de labio y/o paladar. El Dr. Oscar Asensio del Valle Cirujano Oral y Maxilofacial en Guatemala, desarrolló en 1950, una técnica para la corrección de fisura de labio y/o paladar. ⁽¹⁴⁾

Para que la corrección quirúrgica de las fisuras de labio y/o paladar sea exitosa se necesita hacer un diagnóstico apropiado, conocer las variables que representa el crecimiento facial en los niños y saber aplicar la técnica quirúrgica. Además considerar los aspectos psicológicos propios del niño y del medio ambiente familiar. Es de vital importancia el seguimiento postoperatorio a largo plazo en estos pacientes para poder establecer las posibles complicaciones y resultado de la cirugía.

CLASIFICACIÓN:

La clasificación propuesta por Harkins y que aprueba la American Cleft Palate Association es:
(21)

Clasificación fisura de labio y paladar:

Grado 1: Fisuras pre foramen incisivo (paladar primario) o fisuras de labio con fisura alveolar.

Grado 2: Transisivas (fisuras del labio, alveolo y paladar).

Grado 3: Fisuras post foramen incisivo.

Grado 4: Otras fisuras faciales.

TIEMPO IDEAL PARA EL TRATAMIENTO QUIRÚRGICO:

La fisura de labio puede ser reparado en cualquier momento desde el primer día de vida. Algunos cirujanos realizan el procedimiento lo más pronto posible. Esta conducta disminuye la ansiedad en los pacientes. Por otro lado algunos se esperan hasta que el niño cumpla 3 meses de vida, lo que facilita la cirugía desde el punto de vista técnico por aumento de tamaño del labio.
(21)

Para la fisura de paladar usualmente se utiliza la “Regla de los 10”, que es:

1. Peso mayor de 10 libras.
2. Mayor de 10 semanas de vida.
3. Hemoglobina mayor de 10g/ dL.
4. Glóbulos blancos menor de 10,000 por mm³.

La corrección quirúrgica para la fisura de labio generalmente se efectúa durante el segundo mes de vida, cuando el infante ha recuperado el peso que tenía al nacer. Esta conducta de espera permite que se manifiesten otras anomalías que posiblemente no estaban presentes al inicio.

El protocolo para la reconstrucción de fisura de labio y/o paladar requiere de varias fases de cirugía. Durante la infancia la corrección de la fisura de labio y el cierre del paladar, y en la

niñez temprana injerto de hueso para reconstrucción de la maxila y el alveolo. Algunos niños necesitarán de correcciones postquirúrgicas, como disfunción velo faríngea, corrección de la oclusión, fistulas, normalización de la forma de labio y nariz y rehabilitación protética del diastema dental de la línea media. ⁽¹⁶⁾

Las complicaciones que se pueden presentar en el postoperatorio inmediato son hipertensión vagal con pérdida de conciencia, bradicardia severa y apnea. Además se reporta hemorragia, caída o aflojamiento de la sutura e infección local. ⁽³⁾

Existen complicaciones relacionadas al acto anestésico como entubación involuntaria, hipoxemia, taquicardia, bradicardia, hipotermia e hipertermia. Con esto queremos enfatizar la necesidad de personal médico y paramédico con conocimiento y experiencia en el tratamiento de fisura de labio y/o paladar. ⁽²⁰⁾

Rajanikanth B.R. analizó las deformidades nasales y labiales en pacientes con fisura de labio y/o paladar del Instituto de Cirugía Craneofacial Meenakshi, India, con el objetivo de establecer el tratamiento quirúrgico más apropiado en cada caso. Observó que el defecto de tejido blando más común es el del triángulo de la nariz, tanto en fisura de labio y paladar unilateral como bilateral. Además observó que el resultado de la intervención quirúrgica está determinado por el grado de deformidad del paladar, técnica empleada y habilidad quirúrgica del cirujano. En el estudio se cuestionó si las técnicas quirúrgicas utilizadas para la primera intervención de estas lesiones influyen la consiguiente función y forma de la nariz. Concluyó que el resultado depende de las condiciones preoperatorias y postoperatorias. ⁽¹⁷⁾

En Guatemala donde existen limitaciones importantes en el sector salud, los niños con fisura de labio y/o paladar son tratados quirúrgicamente de forma frecuente por médicos extranjeros en campañas organizadas por grupos de voluntarios. El seguimiento de estos pacientes es por médicos que no estuvieron involucrados en la cirugía y son los que le dan seguimiento a estos pacientes. ⁽¹³⁾

Deleyiannis describe 11 pacientes que fueron inicialmente operados de fisura de labio y/o paladar en campañas médico quirúrgicas en Guatemala entre los años 2002 a 2007. El diagnóstico pre operatorio de las deformidades se clasificó de acuerdo a las anomalías y deficiencias notadas en el filtrum, bermellón, orbicularis oris y la posición de la premaxila. Las

complicaciones postoperatorias observadas fueron filtrum amplio, deficiencia o asimetría en el bermellón, deformidades catastróficas como dehiscencia del labio y cicatrización secundaria. ⁽⁸⁾

Se considera que el seguimiento a largo plazo después de la cirugía inicial en pacientes con fisura de labio y/o paladar es de suma importancia. Los pacientes que son intervenidos quirúrgicamente en jornadas médico quirúrgicas no gozan de este beneficio ya que los médicos que originalmente efectuaron el procedimiento no retornan para efectuar una segunda evaluación.

IV. PLANTEAMIENTO DEL PROBLEMA

La falta de un programa que responda a la corrección de fisura de labio y/o paladar por parte del Ministerio de Salud Pública y Asistencia Social de Guatemala y de la Facultad de Odontología de la Universidad San Carlos de Guatemala ha creado la necesidad de efectuar jornadas medico quirúrgicas para el tratamiento de los pacientes que padecen de fisura de labio y/o paladar. Las jornadas usualmente están a cargo de médicos u odontólogos extranjeros con diferentes habilidades y técnicas quirúrgicas.

Basado en lo expuesto consideramos que el resultado de estas operaciones depende del grado de experiencia quirúrgica del cirujano, la técnica empleada para la corrección de fisura de labio y/o paladar, y del seguimiento cuidadoso a corto y largo plazo para el diagnóstico e intervención temprana de los hallazgos clínicos postoperatorios del primer acto quirúrgico. Por lo que surge la siguiente interrogante ¿Cuáles serán los hallazgos postoperatorios en pacientes sometidos una vez a cirugía fisura de labio y/o paladar, que fueron operados en el Centro Infantil de Estomatología Antigua Guatemala o en otros establecimientos en enero 2011 a diciembre 2013?

V. JUSTIFICACIÓN

El riesgo de complicaciones postquirúrgicas es muy elevado, y cuando existen, dejan secuelas que son muy difíciles de reparar, ya que en una segunda intervención quirúrgica, los tejidos se encontrarán más fibrosos, lo cual hace más difícil la disección y el éxito del tratamiento.

Es necesario realizar estudios de esta índole para así poder tener en cuenta los hallazgos clínicos postoperatorios que se pueden encontrar en pacientes que se han sometido a una cirugía de fisura de labio y/o paladar.

Al tener resultados puede aportar información para prevenir complicaciones postoperatorias mediante un diagnóstico, examen clínico y plan de tratamiento apropiado.

En esta investigación trabajaron Vivian María Galdámez Falla y María José Rodríguez Grazioso quienes compartieron el interés por el tema y su impacto en Guatemala.

VI. MARCO TEÓRICO

VI.I. EMBRIOLOGÍA ⁽²⁾

La formación de la cara ocurre principalmente entre la cuarta y octava semanas del desarrollo embrionario. Las estructuras que formarán la cara en el ser humano están compuestas por 5 primordios los que aparecen alrededor del estomodeo embrionario tempranamente en la cuarta semana de desarrollo. Estos 5 primordios son: la prominencia frontonasal, 2 procesos maxilares y 2 procesos mandibulares. Los procesos maxilares y mandibulares son derivados del primer arco branquial.

El proceso frontonasal está constituido por el cerebro anterior primitivo y formará los elementos del tercio medio y central de la cara. El labio superior y la nariz se formarán a partir de la eminencia frontonasal y los procesos maxilares del primer arco branquial debido al desplazamiento y fusión de estos.

La falla en la fusión entre el proceso frontonasal y los procesos maxilares, es lo que origina la fisura labial. La migración de mesodermo a esta zona de fusión es un evento indispensable y la falla de ésta es la determinante en el origen de la fisura.

La teoría propuesta por Veau en 1938 y Stark en 1954 de penetración mesodérmica, plantea que la fisura ocurre a nivel de las líneas de fusión como resultado de una falla en la migración del mesodermo; es la más aceptada actualmente como etiología de las fisuras del labio y paladar primario. Una teoría reciente descrita por Hall considera que la causa es la deficiencia en la migración o proliferación de tejido de la cresta neural, lo cual está en relación con un gran número de malformaciones craneofaciales referidas como neurocristopatías que incluye las fisuras faciales.

Durante la cuarta semana se desarrollan las placodas nasales sobre el borde inferior de la prominencia frontonasal. La proliferación del mesodermo a este nivel produce elevaciones en los márgenes denominados procesos nasales medial y lateral. El espacio dejado entre ambas corresponderá a las fosas nasales.

Al final de la quinta semana los procesos maxilares se desplazan anteriormente a lo largo del surco nasolacrimal en dirección ventral. Este desarrollo establece continuidad entre el ala nasal y la mejilla formada por el proceso maxilar.

Alrededor de las 6 semanas el proceso nasal medial crece hacia abajo para contactar y posteriormente fusionarse alrededor de las 7 semanas con el proceso nasal medial del lado opuesto formando la columella, piso nasal, septum caudal así como el prolabio y premaxila (paladar primario).

El proceso nasal lateral, se encarga de formar las alas nasales y los hueso lacrimales. A partir del segmento medio del proceso frontonasal, se desarrolla la pirámide nasal (raíz, dorso y punta nasal). Posteriormente, durante la octava semana los procesos nasales mediales terminan por fusionarse con los procesos maxilares estableciendo la continuidad de los tejidos y completando así la formación de la nariz y labio superior. ⁽²⁾

La formación del paladar secundario (paladar duro posterior al foramen incisivo y paladar blando) toma lugar entre la octava a décimo segunda semana de gestación, a partir de los procesos palatinos.

Los procesos palatinos derivados de los respectivos procesos maxilares inicialmente se encuentran orientados verticalmente hacia abajo a cada lado de la cavidad oral primitiva. Para la adecuada formación del paladar estos procesos palatinos deben migrar hacia una posición horizontal para finalmente fusionarse en la línea media con el septum nasal, la cual se lleva a cabo desde la parte anterior (foramen incisivo) a la posterior (úvula). La fusión y formación de hueso a este nivel se realiza en las áreas en contacto con el septum nasal. ⁽²⁾

Entre estos procesos se encuentra la lengua, la cual juega un rol importante en este proceso de horizontalización de los procesos palatinos. Ésta se encuentra en relación con la mandíbula, la cual al crecer adelante moviliza la lengua dejando el espacio necesario para el descenso y fusión de los procesos palatinos. Una patología común que afecta este proceso de desarrollo embrionario del paladar es la secuencia de Pierre Robin. La falta de desarrollo mandibular (micrognatia) es el evento inicial, lo cual limita el desplazamiento de la lengua con el consecuente impedimento para la movilización y fusión de los procesos palatinos generando la característica fisura palatina encontrada en estos pacientes.

IV.II. ANATOMÍA (2, 6, 14, 19, 23)

VI.II.I. ANATOMÍA DEL LABIO SUPERIOR Y PALADAR PRIMARIO

La anatomía normal del labio superior y paladar así como su distorsión observada en las fisuras labiopalatinas se constituyen en la base de la comprensión de esta patología y su tratamiento, de ahí la importancia de dar una descripción detallada. ⁽¹⁾

Los elementos anatómicos más importantes a considerar en la anatomía de superficie de la nariz y labio normal son los siguientes:

1. Punta nasal

Proyección más anterior del tercio inferior de la nariz, la cual corresponde a la unión de los domos de los cartílagos alares, en la nariz normal.

En la nariz fisurada unilateral el cartílago alar del lado fisurado se encuentra desplazado según la gravedad de la fisura hasta en 3 ejes, lo cual altera la forma de la punta nasal, haciéndola aplanada y asimétrica. En la fisura bilateral, estos cartílagos se hayan desplazados lateralmente de tal forma que la proyección de la punta nasal es muy pobre.

2. Columela

Segmento anatómico perteneciente a la nariz que une la punta nasal con el labio superior, en su espesor incluye las cruras mediales de los cartílagos alares. En las fisuras unilaterales la columela se haya acortada y desviada en grado variable hacia el lado fisurado, siguiendo la dirección del cartílago alar distorsionado. En las fisuras bilaterales es más simétrica, aunque su forma es variable pasando de una columela corta a la inexistencia de esta.

3. Banda de Simonart.

Segmento anatómico que forma el piso nasal en su porción más anterior y que une la base alar con la base de la columella nasal. En la fisura unilateral y bilateral, la presencia o no de esta banda determina la clasificación de la fisura como completa (ausente) o incompleta (presente).

4. Columna del filtro

Porción elevada marginal que delimita el filtro nasal, a los lados de la porción media del labio superior. Se forma debido a la intersección de los fascículos superficiales del músculo orbicular de los labios. En las fisuras unilaterales es poco notoria o inexistente y se encuentra acortada y rotada en grado variable en el lado fisurado.

En las fisuras bilaterales no se observa este elemento anatómico a nivel del prolabio, esto debido a que no existe músculo orbicular de los labios a este nivel.

La columna del filtro nasal en el lado sano es de mucha importancia pues sirve de modelo para la incisión de rotación del filtro nasal la cual al ser similar al lado sano, permite obtener un buen resultado estético.

5. Filtro nasal

Esta es la depresión central debajo de la nariz que caracteriza al labio superior. Su existencia es debida al entrecruzamiento de los fascículos superficiales del músculo orbicular de los labios. ⁽⁶⁾

Esta depresión no se observa en los casos de fisura bilateral, donde el prolabio es aplanado y no tiene las características de un filtro normal debido a la falta de musculatura en esta porción.

Finalmente, al igual que toda estructura anatómica, es susceptible a variaciones, las cuales son importantes observar ya que la cirugía busca reconstruir esta apariencia con fines estéticos y se debe de hacer de manera individual.

6. Línea blanca

Esta es una línea pálida muy tenue que se extiende en el límite inferior de la porción cutánea del labio, es la denominada línea de unión cutáneo- bermellón, descrita como línea blanca por Millard. Ésta debe tomarse en cuenta para el diseño preoperatorio del labio fisurado, de tal forma que se pueda obtener luego un delineamiento apropiado del labio superior, da referencia a la ubicación de la arteria labial, la cual transcurre en profundidad al nivel de esta línea blanca.

Este dato es importante en el diseño del colgajo de Abbe, muy usado en deficiencias horizontales del labio superior, como cirugía secundaria, principalmente. Esta línea blanca se encuentra pobremente diferenciada en el prolabio de la fisura bilateral de ahí la necesidad de reconstruirla a partir de los segmentos laterales.

7. Arco de cupido

Arco de forma variable, horizontal y de convexidad inferior localizado en el límite inferior del filtro nasal. El punto de partida en el diseño preoperatorio de la fisura unilateral, independientemente de la técnica a utilizar, es determinar la posición de éste y el grado de rotación que presenta. La rotación del arco de cupido, es un buen indicador de la deficiencia de los tejidos en sentido vertical, en una fisura unilateral. Así a mayor ángulo de rotación del arco de cupido habrá una mayor deficiencia de tejidos en el labio en el segmento medial, en sentido vertical. El ancho de la fisura maxilar determina la deficiencia de los tejidos en sentido horizontal. Todas las técnicas descritas en el tratamiento de la fisura labial unilateral se basan en la rotación del arco de cupido hacia la posición horizontal, de ahí la importancia de su adecuada identificación en el diseño pre quirúrgico.

8. Bermellón

Segmento labial comprendido entre la línea blanca y la línea roja del labio, es la zona de intersección muco cutánea. Está conformado por piel modificada que representa una transición de la piel a la mucosa. Es un epitelio poliestratificado adelgazado y no queratinizado de ahí el color rojo al translucir los vasos sanguíneos. Éste es seco debido a la ausencia de glándulas sudoríparas y mucosas y es de color rojo debido a los capilares observados a través del epitelio modificado. El bermellón normalmente es más ancho a nivel de la base de la columna del filtro y se denomina tubérculo labial. En la fisura bilateral, a nivel del prolabio, este segmento es escaso y de un color diferente al bermellón de los segmentos laterales. Su presencia caracteriza al labio normal y su reconstrucción apropiada es parte importante de toda buena reconstrucción de la fisura labial bilateral.

9. Línea roja

Línea divisoria entre el bermellón y la mucosa labial. Esta línea corresponde a una transición hacia la mucosa labial además de la presencia de glándulas mucosas en el segmento mucoso. Así, la porción superior (seca) corresponde a la ausencia de glándulas sudoríparas y mucosas mientras que la porción inferior (húmeda) a la presencia de glándulas mucosas características de la mucosa oral.

Es de importancia respetar la integridad de esta línea divisoria para evitar un error común en la cirugía de fisura labial, que consiste en la transferencia del segmento húmedo al segmento seco con el consecuente defecto en la estética del labio.

10. Prolabio

Elemento característico de la fisura labial bilateral. Corresponde a la porción más anterior e inferior del proceso embriológico fronto nasal que normalmente llega a fusionarse con los procesos maxilares. Su tamaño es variable dependiendo de la severidad de la fisura. Tiene una estructura poco desarrollada y no tiene la estructura anatómica de un filtro nasal normal. Así, no posee un plano muscular ni líneas blanca y roja bien definidas. Está compuesto por un plano cutáneo y otro mucoso.

11. Premaxilla

Conforma el soporte óseo del prolabio, que al igual que el anterior se desarrolla a partir del proceso embrionario fronto nasal el cual no llega a fusionarse con los procesos maxilares en la fisura labial. Ésta se presenta como la proyección anterior del septum nasal al cual está unido. La proyección de este segmento anatómico es variable y depende de la severidad de la fisura

bilateral. En algunos casos está muy proyectada, lo cual genera un problema de difícil solución en la queiloplastía bilateral.

12. Base alar

Porción inferior que une el ala nasal al labio superior. Es el punto de inserción de la musculatura labial, en el lado fisurado, la cual desplaza su ubicación normal hacia fuera, en la fisura labial unilateral. La anatomía de la nariz y labio superior así como la anatomía facial se ha dividido con fines prácticos en unidades anatómicas estéticas.

Se considera que las líneas que dividen estas unidades son el mejor lugar para ubicar las incisiones quirúrgicas ya que las cicatrices resultantes serán menos visibles y más estéticas. Muchas de las técnicas quirúrgicas diseñadas para corregir la fisura labial utilizan estas líneas para realizar las incisiones quirúrgicas.

Músculo orbicular de los labios. Este es el músculo más importante en relación a la reconstrucción labial. ^{(2) (19)}

La porción periférica incluye fibras del elevador del labio superior, elevador común del ala nasal y labio superior así como los músculos zigomáticos, los cuales retraen el labio superior. Ninguno de estos tiene inserciones en la piel. La porción marginal se relaciona con el borde libre de los labios. Se tiene una porción superficial y otra profunda. La profunda, extendida desde un modiollo (ángulo de la boca) al otro tiene acción constrictora esfinteriana clásica de este músculo. La porción superficial en conjunto con los músculos extrínsecos producen retracción y apertura de la boca. Participa en la expresión facial.

Tal como fue descrito por Millard, en la fisura labial este músculo, no cruza la línea media y sus fibras corren paralelas al borde de la fisura en dirección hacia la base de la nariz. Sin embargo, en casos de fisura incompleta algunas fibras cruzan por encima del segmento fisurado según hallazgos hechos por Fara así como Gundlach y Pfeifer. ⁽¹⁴⁾

Esta inserción anómala de los músculos en el segmento medial y lateral a nivel de la base del ala nasal, juega un importante rol en el desplazamiento de la maxila, septum y ala nasal característicos de esta patología en las fisuras completas.

En la fisura bilateral, se observa la misma distribución de los músculos en los segmentos laterales. No se evidencia un plano muscular diferenciado a nivel del prolabio. De ahí la necesidad de reconstruirlo a partir de los segmentos laterales. (Figura No. 2 - 9)

La reconstrucción de este plano muscular en la fisura labial es de vital importancia para obtener un resultado estético y funcional adecuado, el músculo orbicular reconstituido además permite un alineamiento adecuado de los segmentos maxilares preparando la fisura palatina para su posterior cierre en mejores condiciones. ⁽¹⁴⁾

VASCULARIZACIÓN

Elementos vasculares pertenecientes a la nariz y labio superior y su importancia en el manejo quirúrgico de la fisura labial: ^{(14) (23)}

Arterias.

Las arterias de la región labial y nasal provienen, principalmente, del sistema carotideo externo y de manera secundaria del sistema carotideo interno. El sistema carotideo externo, provee como ramo más importante a la arteria facial y de manera secundaria arterias como la infraorbitaria y esfenopalatina (ramas de la maxilar interna). La arteria facial, rama de trayecto ascendente, ingresa a la cara a nivel de la intersección del músculo masetero (borde anterior) con el borde inferior del maxilar inferior, lugar donde fácilmente puede ser palpable el pulso de la arteria.

A nivel de la comisura labial, de manera variable, se originan las arterias labiales o coronarias labiales, las cuales son las arterias más importantes de los labios. Éstas tienen un trayecto horizontal en un plano posterior al plano muscular y anterior al plano mucoso, en la unión de los 2/3 anteriores con el tercio posterior.

La referencia más importante para localizar este trayecto es la línea blanca de los labios. Estas arterias hacen anastomosis con la arteria homónima del lado opuesto formando un círculo arterial alrededor de la boca. Esta disposición es la que permite el diseño del colgajo de Abbe en el labio inferior, muy usado en la cirugía reconstructiva del labio.

En este trayecto emite una serie de ramos colaterales ascendentes entre los cuales destaca la denominada arteria del subtabique que se dirige a la base del tabique nasal. Adicionalmente, recibe una rama vertical labio mentoniana proveniente de la arteria submentoniana. Estos vasos y sus ramos forman un plexo vascular en el plano subcutáneo y submucoso emitiendo pequeñas ramas hacia la piel, mucosa y plano vascular tal como ha sido descrito por Kawai y colaboradores.

En la fisura labial unilateral el trayecto de esta arteria labial es interrumpido por la fisura de tal manera que ésta sigue bordeando el margen libre de la fisura.

En la fisura bilateral completa, este trayecto se da en los segmentos laterales dejando el prolabio irrigado por ramos descendentes de la arteria del dorso nasal y de su anastomosis con la arteria nasal media.

Una vez emitidos estos importantes ramos de la arteria facial, prosigue su trayecto a nivel del surco labio geniano en un plano profundo a los músculos cigomáticos.

A nivel del ala nasal (por encima de ésta) emite una rama muy constante hacia el dorso nasal, es la arteria del dorso nasal o arteria nasal externa inferior.

Finalmente, la arteria visiblemente disminuida en su calibre termina como arteria angular a nivel del ángulo interno del ojo, aunque es inconstante.

En ocasiones la arteria facial termina como arteria del dorso nasal. La arteria infraorbitaria, rama de la arteria maxilar interna, atraviesa la hendidura esfenomaxilar (o fisura orbitaria inferior) y llega a la mejilla a través del agujero infraorbitario.

Provee irrigación de manera secundaria a las porciones laterales del labio superior y base de la nariz y alas nasales así como un ramo para el septum nasal en su porción anterior. La arteria esfenopalatina, rama terminal de la arteria maxilar interna y que proviene también del sistema carotideo externo, ingresa a la pared externa de las fosas nasales entre el cornete inferior y medio para dar una rama externa y otra interna que ingresa en la base del tabique nasal.

Esta rama hace anastomosis con las arterias etmoidales (de la oftálmica) y con la infraorbitaria y arteria del subtabique (del sistema carotideo externo). Finaliza como la arteria palatina anterior o nasopalatina, a través del conducto palatino anterior dando irrigación a la bóveda palatina. En la fisura bilateral completa, esta arteria esfenopalatina irriga exclusivamente la cara externa de las fosas nasales mientras que el septum nasal está irrigado por las etmoidales anterior y posterior, ya que no recibe la rama interna de la esfenopalatina, ni ramas de la infraorbitaria.

Algunas ramas de la maxilar interna irrigan también los labios de manera secundaria, como son la arteria bucal y la transversa de la cara. ^{(14) (23)}

Las arterias provenientes del sistema carotideo interno y que participan en la irrigación del labio superior y nariz, son:

- Arteria nasal interna.
- Arteria nasal externa superior.

Venas ^{(14) (23)}

El drenaje venoso de los labios y nariz se hace, principalmente, hacia la vena yugular interna.

Las venas labiales superiores tienen un recorrido paralelo a la arteria y reciben como afluentes a las venas del subtabique. Su drenaje es hacia la vena facial la cual con frecuencia conforma un tronco venoso con las venas lingual y tiroidea superior para drenar hacia la yugular interna en el cuello.

Esta vena facial presenta anastomosis, al igual que la arteria a través de la angular, con la vena nasal externa, la cual comunica con las venas oftálmicas las cuales a través del seno cavernoso drenan hacia la yugular interna.

Esta anastomosis explica la rara complicación de las infecciones de la región labial y nasal con flebitis del seno cavernoso y meningitis.

El sistema posterior, drena hacia la vena etmoidal posterior y la esfenopalatina. Ésta última desemboca hacia el sistema maxilar interno que desemboca en la vena yugular externa aunque tiene también comunicación con la yugular interna a través de sus múltiples anastomosis venosas.

Al igual que con las arterias, en la fisura labial bilateral completa, el drenaje venoso de la premaxilla es principalmente hacia las venas etmoidales del plexo venoso en el septum nasal.

VI.II.II. ANATOMÍA DEL PALADAR SECUNDARIO ^{(14) (23)}

La anatomía de la región palatina normal está dividida en dos regiones: paladar duro y blando.

1. Paladar duro

El paladar duro es aquella zona del paladar en relación con el paladar óseo, de ahí su nombre. Aquí la mucosa oral está fuertemente adherida al periostio lo cual la hace poco móvil. El paladar óseo está constituido por la apófisis palatina del maxilar y la lámina horizontal del hueso palatino.

La mucosa oral se continua hacia fuera con la mucosa gingival dental cuyas características anatómicas son diferentes. A su vez, la cara nasal del paladar duro está cubierta por una mucosa que guarda similitud con la mucosa nasal ya que conforman el piso de las fosas nasales.

Por dentro de esta unión muco gingival se encuentra el arco vasculo nervioso palatino, a nivel del plano submucoso, éste se encuentra conformado por la unión del pedículo palatino anterior y posterior y forma un arco extendido desde el foramen palatino anterior al posterior.

Esta región está dividida de acuerdo a su origen embriológico en paladar primario (premaxila) y secundario.

El punto de referencia para esta división es el foramen palatino anterior. En la fisura palatina unilateral completa, la premaxila se encuentra separada del segmento palatino lateral en el lado fisurado. El vomer, que constituye la base del septum nasal, se soporta sobre la línea media de la cara nasal de paladar y se localiza unida al segmento palatino no fisurado.

En la fisura palatina bilateral completa, la premaxila se encuentra separada de los segmentos palatinos laterales a ambos lados. El vomer ubicado sobre la línea media, en estas fisuras queda separado de los segmentos palatinos y está unido a la premaxila. El límite posterior de esta región es el borde posterior de la lámina horizontal de los huesos palatinos.

2. Paladar blando

El paladar blando, es la porción móvil del paladar y está constituido, principalmente, por elementos musculares que permiten que el paladar lleve a cabo sus funciones: la fonación y deglución.

La mucosa oral en este segmento no tiene las adherencias observadas a nivel del paladar duro lo cual facilita su disección y separación durante la cirugía del paladar. La úvula, elemento característico de esta región se encuentra conformada por el músculo palatoestafilino con su correspondiente cobertura mucosa.

Otro elemento a considerar en esta región es el hamulus o gancho de la apófisis pterigoidea interna perteneciente al hueso esfenoides el cual puede ser palpado durante la cirugía de paladar en las porciones laterales de esta región. Esta apófisis ósea sirve de inserción a los músculos tensor y elevador del paladar. En la fisura palatina este segmento anatómico músculo mucoso se encuentra dividido a nivel de la línea media por la fisura, separando a los músculos palatinos a cada lado.

Músculo palatoestafilino

Su función es elevar la úvula y contribuye adicionalmente en la elevación del velo del paladar en la zona medial junto con el músculo elevador del velo palatino.

En la fisura palatina estos músculos se encuentran separados conformando la hemiúvula a cada lado.

Músculo elevador del velo del paladar

También denominado periestafilino interno o petroestafilino. Su función es la de elevar el velo del paladar cerrando el espacio velofaríngeo durante la fonación de ahí su importancia en la fisiopatología del habla en el fisurado.

Funciones adicionales de este músculo están relacionadas con la deglución y respiración. En la fisura palatina el segmento medial de este músculo se encuentra inserto de manera anómala a cada lado de la fisura a nivel de la hemi espina nasal posterior localizada en el extremo medial del borde posterior de la rama horizontal del hueso palatino así como el borde medial del paladar óseo. Esta localización es de suma importancia ya que la liberación del músculo para su reposición durante la cirugía de fisura palatina se inicia en este punto.

Músculo tensor del velo del paladar

También denominado periestafilino externo o esfenoalpingoestafilino. Tiene como función tensar el velo del paladar y dilatar la trompa de Eustaquio.

En la fisura palatina el segmento tendinoso medial de este músculo junto con el segmento medial del elevador tienen una trayectoria común para insertarse a cada lado de la fisura en la hemi espina nasal posterior y borde medial del paladar óseo así como en parte del borde posterior del segmento horizontal del hueso palatino.

Este es el único músculo de la región inervado por la división mandibular del nervio trigémino. La actividad del músculo tensor del velo del paladar influye en la actividad del tensor de la membrana timpánica especialmente durante la masticación, deglución y vocalización.

La contracción de estos 2 músculos se hace de manera refleja en respuesta a las diferencias de presión entre el oído medio y la nasofaringe. La deficiencia observada de este sistema muscular en pacientes fisurados explica la patología del oído medio común en la fisura palatina. (Otitis media crónica y sordera)

Músculo faringoestafilino

Llamado también músculo palatofaríngeo. Es un músculo elevador de la faringe y laringe, constrictor del istmo nasofaríngeo y dilatador de la trompa de Eustaquio. Su función es el movimiento de las paredes laterales de la faringe.

En el paciente fisurado estos fascículos de origen faringeo sufren hipertrofia tratando de compensar la función debilitada de la porción anterior del esfínter velofaríngeo debido a la fisura, formando una eminencia característica denominada rodete de Passavant.

Recibe irrigación principalmente de ramas de la faríngea ascendente y la arteria tonsilar y de manera secundaria de la arteria palatina ascendente y la arteria dorsal lingual. Este músculo es utilizado con frecuencia en la técnica de esfínter faringoplastia usada en la corrección de la insuficiencia velofaríngea de los pacientes fisurados.

Músculo glosostafilino

Llamado también músculo palatogloso. Este músculo eleva la parte posterior de la lengua así como estrecha la apertura orofaríngea. Su acción es antagonista a la del elevador del paladar.

Otro músculo importante en la función del esfínter velofaríngeo junto con el elevador del velo del paladar, es el músculo constrictor superior de la faringe. Este músculo es responsable de los movimientos laterales de la faringe (junto con el músculo faringostafilino) durante el cierre del espacio velofaríngeo de ahí su importancia.

Su estructura en el paciente fisurado se ve seriamente afectada debido a la falta de unión de los músculos sobre la línea media del paladar. Esta deficiencia funcional se refleja en el poco desarrollo de estos músculos en la porción anterior fisurada del esfínter y por el contrario en la porción posterior hipertrofica la cual trata de actuar de manera compensatoria a la deficiencia de la porción anterior.

Esta porción hipertrofica del esfínter puede ser evidenciada a través de los estudios endoscópicos y se visualiza a manera de una eminencia denominada como rodete de Passavant que se observa sobre el segmento posterior del esfínter.

La insuficiencia de este anillo muscular, situación observada en pacientes no operados o mal operados, es lo que se conoce como insuficiencia velofaríngea.

La incidencia de esta patología es variable y se ha relacionado con la técnica quirúrgica empleada variando entre el 5 a 20% o más. La insuficiencia de este esfínter para ocluir el espacio entre la rinofaringe y la orofaringe se traduce a través de la hipernasalidad de la voz, esto es el escape de aire a través de la nariz durante la fonación y algunos sonidos producto de mecanismos compensatorios.

VASCULARIZACIÓN ⁽¹⁴⁾ ⁽²³⁾

Arterias.

Las arterias de la región palatina provienen principalmente del sistema carotideo externo. El sistema carotideo externo, provee como ramas principales a la arteria palatina mayor o descendente y ramos de la esfenopalatina (ramas de la maxilar interna). De manera secundaria la arteria facial (a través de su ramo la arteria palatina ascendente), la faringea ascendente y la faringea recurrente proveen ramos vasculares a la región palatina y principalmente a la región faringea.

Su ingreso hacia la bóveda palatina se hace usualmente sobre la cara superior del hueso palatino, sin embargo puede tener variantes como la posición más lateral de entrada de este pedículo, lo cual puede dificultar la movilización medial de los colgajos palatinos durante la palatoplastia.

Una vez en el paladar transcurre paralelo al reborde alveolar (a unos 5 mm de éste) y se localiza a nivel del plano profundo de la fibromucosa palatina cerca del periostio del plano óseo. Esta arteria conforma el pedículo vascular de los colgajos mucoperiosticos palatinos utilizados para el cierre de la fisura palatina, de ahí su importancia. Durante la técnica quirúrgica utilizada se expone este pedículo vascular el cual debe ser preservado asegurando la vascularización de los colgajos palatinos. La referencia más importante para localizar esta arteria es la espina maxilar medial, la cual es constante y se localiza unos milímetros por delante de este pedículo vascular. Esta arteria sigue lateralmente el curso del arco palatino para terminar anastomosándose con la arteria nasopalatina, rama terminal de la división medial de la esfenopalatina hacia delante a nivel de la zona I del paladar y con la rama externa de la arteria palatina inferior o ascendente hacia atrás a nivel de la zonaIV del paladar.

Las variantes encontradas de esta arteria tienen aplicación importante en la cirugía de fisura palatina. Estas pueden ser de 2 tipos: de número y de localización.

En algunos casos se han reportado arterias palatinas mayores accesorias que emergen a la región a través de agujeros accesorios.

La variante más común relacionada con la localización, es la emergencia del pedículo palatino mayor en una posición lateralizada. Esto dificulta la movilización medial de los colgajos mucoperiosticos para el cierre de la fisura en estos casos.

La arteria esfenopalatina, rama terminal de la maxilar interna, pertenece como tal al segmento distal de la arteria maxilar interna a nivel de la fosa pterigomaxilar. Ingresa a las fosas

nasales a través del agujero esfenopalatino, conformado como dice su nombre por el hueso palatino por delante y el esfenoides por detrás.

Una vez aquí se divide en 2 ramas: una externa, que da irrigación a la pared lateral de las fosas nasales y otra interna, que da irrigación al tabique nasal y termina como arteria nasopalatina (arteria palatina anterior) atravesando el conducto incisivo de arriba hacia abajo llegando al paladar en su tercio anterior.

Sus ramas siguen lateralmente el arco palatino y se anastomosan con ramas de la arteria palatina mayor o descendente.

En la fisura palatina unilateral, este arco vascular está preservado en el lado no fisurado y se encuentra separado por la fisura en el lado afectado separando ambos pedículos vasculares del paladar.

En la fisura bilateral la rama interna de la maxilar interna no brinda irrigación al septum nasal, pudiendo encontrarse esta rama ausente o hipoplásica ya que la fisura aísla a la premaxila y septum nasal de los segmentos laterales. La arteria palatina inferior o ascendente, rama de la arteria facial que se origina a nivel del ángulo mandibular.

Ésta es de trayecto ascendente localizándose por fuera de la fosa amigdalina (entre los músculos palatogloso y palatofaríngeo, a quienes provee irrigación), dando una rama tonsilar a este nivel para luego dirigirse con trayecto hacia arriba y adelante a la zonas III y IV de la región palatina a través de dos ramas: medial y lateral. Esta anastomosis es de gran importancia pues explica como el colgajo mucoperiostico puede sobrevivir luego de la sección involuntaria de la arteria palatina mayor durante la cirugía del paladar. De ahí que se recomienda preservar este ramo vascular.

Esta anastomosis se localiza por dentro del reborde alveolar correspondiente a la tercera molar en el adulto. En el niño, ésta se ubica desde el agujero palatino posterior (previamente identificado durante la cirugía) siguiendo el reborde alveolar hacia atrás en dirección al borde lateral del hamulus, reparo óseo de fácil palpación durante el acto quirúrgico.

En la fisura bilateral completa, la irrigación del paladar secundario igualmente es a partir de la arteria palatina mayor y la palatina ascendente. El paladar primario o premaxila (zona palatina I), se encuentra irrigado por ramas provenientes de la arteria etmoidal anterior principalmente y arterias nasales interna y externa.

Venas

El drenaje venoso de la región palatina y faringea es hacia las vena yugular interna y externa. Las venas palatinas y la esfenopalatina, que siguen el trayecto de los vasos arteriales descritos antes drenan hacia la vena maxilar interna la cual al recibir la vena temporal superficial conforman la vena retromandibular de drenaje hacia la vena yugular externa.

VI.III ANATOMÍA FISURA DE LABIO LEPORINO Y PALADAR

Región Nasolabial con fisura unilateral ⁽²⁾ ⁽¹⁹⁾

Los pacientes con fisura de labio presentan diferente amplitud de la fisura en el labio, nariz y proceso alveolar, que determina el grado de afectación de las estructuras desde muy leve hasta la deformidad severa. No obstante, en cualquier caso la anatomía patológica es similar.

La región nasolabial con fisura unilateral comparada con la región normal presenta las siguientes diferencias:

- Asimetría entre ambos lados.
- Tabique nasal desviado.
- Cartílago alar girado, aplanado e hipoplásico.
- Ala nasal aplanada y desplazada.
- Columnela descuada y corta.
- Ausencia del piso nasal.
- Filtrum oblicuo, con su depresión triangular poco evidente.
- Cresta filtral ausente del lado afectado.
- Arco de cupido oblicuo.
- Bermellón discontinuo y oblicuo.

Los músculos alrededor de la región nasolabial conservan su inserción y función normal. El músculo orbicular del labio superior está interrumpido en el sitio de la fisura y se inserta en forma anómala en la base de la columnela y en el ala nasal afectada lo que produce distorsión de los elementos anatómicos.

Región nasolabial con fisura bilateral ^{(2) (19)}

La fisura labial bilateral representa una deformidad más severa; las diferentes formas de presentación varían según su amplitud y las características de la premaxila.

La región nasolabial con fisura primaria bilateral comparada con la normal presenta las siguientes diferencias:

- La punta nasal no tiene proyección, es ancha sin definición y de perfil bajo.
- Los cartílagos alares son aplanados e hipoplásicos.
- El tabique nasal es central y sostiene a la premaxila.
- La columnela es corta.
- El arco de Cupido y el filtrum están presentes, son de tamaño variable y poco evidentes.
- El bermellón es discontinuo y oblicuo; en la premaxila es hipoplásico.
- La premaxila puede estar hipoplásica, proyectada, desviada o girada.

Los músculos alrededor de la región nasolabial preservan su inserción y función normales. El músculo orbicular del labio superior está interrumpido en ambas fisuras, se inserta en forma anómala en las bases alares, acentuando la deformidad por la acción muscular. La premaxila carece de fibras musculares.

Fisura de Paladar ⁽²¹⁾

La falta de fusión de los procesos palatinos en el periodo embrionario origina una fisura de amplitud y longitud variables, con inserción anómala de la musculatura lo que ocasiona la disfunción de la trompa de Eustaquio, altera la alimentación y la fonación.

La amplitud de la fisura palatina se divide en III grados:

Grado I (mínimo)

Grado II (moderado)

Grado III (severo)

VI. IV CLASIFICACIÓN ⁽²¹⁾

El sistema de clasificación típico usado clínicamente para describir fisura de labio y paladar está basado en una descripción anatómica. Las fisuras pueden ser unilaterales o bilaterales; microform, incompleta o completa; y pueden involucrar labio, nariz, paladar primario y/o paladar secundario. La presentación de fisuras es extremadamente variable, y las reparaciones individuales son individualmente diseñadas para conseguir la mejor simetría y balance.

Existen otras clasificaciones basadas por Harkins y que aprobó la American Cleft Palate Association:

Clasificación de Fisura de Labio y Paladar (en conjunto)

Grado I: Fisura pre-foramen incisivo (paladar primario) o fisura del labio con fisura alveolar.

Grado II: Transicivas (fisuras del labio, alveolo y paladar).

Grado III: Fisuras post-foramen incisivo.

Grado IV: Otras fisuras faciales.

VI.V TÉCNICAS QUIRÚRGICAS ⁽²¹⁾

Reparación de fisura de labio unilateral:

1. Técnica De Millard I:

La técnica de Millard I consiste básicamente en la realización de un colgajo triangular que abarca toda la área de la fisura, el que luego se “rota y avanza” hacia el lado sano, coloca todos los tejidos en su lugar, logrando un equilibrio estético-anatómico admirable.

2. Técnica De Millard II:

La fisura unilateral completa no se logra resolver bien si no es con la técnica Millard II, tomando en cuenta que se basa en el mismo principio de rotación y avance de las técnicas Millard. Se hace un descolocamiento a nivel del ala enferma, cuyo objetivo pretende movilizarlo y colocarlo en su lugar conveniente para redondearlo y conformar una fosa nasal similar a la del lado sano, así mismo se hace un corte pronunciado en el suelo nasal,

que la diferencia de la técnica I, y que permitirá que se dé aún más alargamiento al unir la sutura en la columnela.

3. Técnica De Rose Thompson:

El principio quirúrgico de esta técnica, está dado por el trazo de dos líneas verticales, ligeramente curvas de concavidad interna o a la línea media. Este método no es muy utilizado debido a que el cierre de los bordes de la fisura destruyen los límites normales de los tercios inferiores del labio.

4. Técnica de Mirault:

Emplea fundamentalmente un colgajo triangular tallado en el tercio inferior del labio, en el lado patológico. Este método no proporciona un arco de cupido normal ni una corrección de la nariz, ni deja una cicatriz estética.

5. Técnica de Lemesurier:

El fundamento de esta técnica, es el tallado de un colgajo cuadrangular. Crea un arco de Cupido artificial mediante el avance del colgajo a través del borde inferior del labio. Esta técnica es de gran valor para la reconstrucción de un labio cuando ya han sido destruidos los límites anatómicos en una operación anterior.

6. Técnica De Tenysson Randall:

El fundamento de esta técnica, es darle un funcionalismo a la Z-plastía en su aplicación para resolver la fisura labial. A la técnica inicial de Tenysson, que utiliza el principio de la Z-plastía, se le agrega la geometría, utilizando medidas exactas, Z-plastía de rama larga y un triángulo isósceles.

7. Técnica de Skoog:

En esta técnica antes de abordar el problema del labio propiamente dicho, se ocupa de restaurar la fisura del alveólo. Para ello traza dos colgajos mucoperiosticos en las vertientes de la fisura, para luego suturarlos en toda su longitud, dejando en el espacio interno una pequeña cantidad de Surgicel u Oxichel, que luego servirá de estructura sobre la cual proliferan los tejidos óseos que finalmente rellenen la falla del reborde alveolar.

Otro aspecto de Skoog maneja con minuciosidad, es el ala nasal, cuyo cartílago adquiere redondez y similitud con la del lado opuesto.

8. Técnica De Asensio:

Esta técnica reconstruye la anatomía normal partiendo de la patológica, ya que todos los elementos separados por la o las fisuras se encuentran presentes, si se ubican cuidadosamente y se devuelven a su posición normal por medio de medios quirúrgicos y así restituir su anatomía y con ello su fisiología, permitiendo no sólo la estética, si no la función. Con esta técnica se puede reparar tanto labio leporino unilateral como bilateral. El labio fisurado bilateral se realiza en solo tiempo para obtener la continuidad del orbicular de los labios y aprovechar su fuerza ortopédica sobre la premaxila y con ella la reubicación en posición adecuada para cirugía futura.

Reparación de fisura de labio bilateral: ⁽²¹⁾

Para la reparación quirúrgica de la fisura de labio bilateral, se presentan dos tipos de corrientes utilizadas actualmente:

1. Los que apoyan la reparación mediante técnicas de dos tiempos, entre las cuales Skoog y Millard, ya descritas, y la técnica de Wynn, son las más conocidas.
2. Las que apoyan la reparación bilateral en un tiempo, entre las cuales, las técnicas de Veau y Barsky son las que más se mencionan.

1. Técnica de Skoog para la reparación bilateral en dos tiempos:

Esta técnica es la que goza de mayor aceptación por sus mejores resultados estético-anatómicos a largo plazo. Se practica una queiloplastia como si fuese unilateral; el segmento lateral del colgajo triangular tallado, se sitúa formando un ángulo recto de la incisión superior, lo que facilitará el reparo ulterior del lado opuesto.

Aproximadamente, a los tres meses se realiza el segundo tiempo del tratamiento mediante esta técnica, con un procedimiento similar al inicial.

Reparación de fisura de paladar:

De manera descriptiva, se especifica que se usa el término estafilorrafía, cuando se trata de la reparación de una fisura específicamente de paladar blando; y se utiliza el término urano-estafilorrafia, para designar a la intervención correctora de la fisura completa del paladar ósea y blando.

1. Técnica de Push-Back, Estafilorrafia en V-K:

Esta técnica fue desarrollada por Veau-Wardill-Killner, consiste en una incisión en “V” prolongada por el borde de la fisura hasta el reborde alveolar, decolocamiento de los colgajos hasta el paladar blando y sutura en “Y” de los colgajos mucosos.

2. Urano-Estafilorrafia: Técnica de Stark-Frillek:

Básicamente son incisiones a nivel de la mucosa, a lo largo del reborde de la fisura y en forma de “Y” a nivel del vomer, luego se realiza una separación de la mucosa que cubre el vomer, a la sutura de la mucosa nasal del paladar y por último, la sutura hacia la línea media de los segmentos anteriores de la mucosa oral y a la mucosa del vomer.

3. Técnica de Von Lengenbeck:

Consiste en el desprendimiento de colgajos mucoperiosticos para ser movilizados hacia el cierre en la línea media. Las incisiones relajadoras laterales cicatrizan rápidamente.

4. Técnica de Colgajo Faríngeo:

Técnica utilizada para corregir insuficiencia del velo. Si no pueden lograrse o no se han logrado los cierres funcionales del paladar blando con los métodos anteriormente descritos. El colgajo faríngeo ha probado mejorar la función velofaríngea, quedan dos aberturas laterales entre la nasofaringe y la bucofaringe. La acción constructora en la línea media de las paredes faríngeas laterales produce la acción de la válvula interminente deseada. Los colgajos faríngeos tienen bases superior e inferior pero el resultado neto es sostener el paladar duro hacia atrás y hacia arriba y llevar hacia delante la parte posterior de la pared faríngea.

5. Técnica de San Venero-Rosselli:

Técnica utilizada para la corrección de insuficiencia velo-faríngea, moviendo la pared faríngea lateral tomando en cuenta los pilares amigdalinos.

VII. OBJETIVOS

OBJETIVO GENERAL:

Determinar hallazgos postoperatorios en pacientes sometidos una vez a cirugía de fisura de labio y/o paladar, que fueron operados en el Centro Infantil de Estomatología, Antigua Guatemala, o en otros establecimientos entre enero 2011 a diciembre 2013.

OBJETIVOS ESPECÍFICOS:

Determinar los hallazgos postoperatorios más frecuentes en la región nasal, labial y palatal en pacientes sometidos una vez a cirugía de fisura de labio y/o paladar que asisten al Centro Infantil de Estomatología, Antigua Guatemala, enero 2011 a diciembre 2013.

Determinar los hallazgos postoperatorios por género y grupo étnico, en los pacientes sometidos una vez a cirugía de fisura de labio y/o paladar que asisten al Centro Infantil de Estomatología, Antigua Guatemala, enero 2011 a diciembre 2013.

Determinar la cantidad de pacientes que fueron sometidos a una cirugía de fisura de labio y/o paladar, que asistieron al Centro Infantil de Estomatología, Antigua Guatemala, enero 2011 a diciembre 2013, y necesitan una re intervención de la misma, por complicación.

Determinar la técnica operatoria que se utilizó en los pacientes sometidos inicialmente a cirugía de fisura de labio y/o paladar que asistieron al Centro Infantil de Estomatología, Antigua Guatemala, enero 2011 a diciembre 2013.

VIII. VARIABLES

VARIABLES	DEFINICIÓN CONCEPTUAL	DEFINICIÓN OPERACIONAL	ESCALA DE MEDICIÓN	UNIDAD DE MEDICIÓN
Sexo	Condición orgánica que distingue al hombre y a la mujer.	Sexo anotado en el expediente clínico.	Nominal	Masculino o femenino
Edad	Tiempo que ha vivido una persona.	Años y/o meses cumplidos anotados en el expediente clínico al momento del tratamiento quirúrgico y el actual.	Cardinal	Años y/o meses
Labio leporino	Labio que presentan una o más hendiduras congénitas que perturban el habla y la deglución.	Tipo de labio leporino descrito en el expediente clínico	Nominal	Unilateral / bilateral
Paladar hendido	Defecto congénito, que por falta de fusión de tejido palatino causa dificultad en el habla así como en los actos de mamar, beber y masticar.	Tipo de paladar hendido descrito en el expediente	Nominal	Completo/ incompleto

VARIABLES	DEFINICIÓN CONCEPTUAL	DEFINICIÓN OPERACIONAL	ESCALA DE MEDICIÓN	UNIDAD DE MEDICIÓN
Cicatrización secundaria detrás de la pre maxila	Se considera cuando la pre maxila protruye sobre el bermellón ya cicatrizado.	Si existe este hallazgo en la ficha clínica o fotografías.	Nominal	Si o no
Deformidad catastrófica	Son los resultados observados después de una obvia dehiscencia de los labios y cicatrización secundaria de la herida.	Si existe este hallazgo en la ficha clínica o fotografías.	Nominal	Si o no
Anatomía normal	Cicatrización apropiada, pre maxila en posición correcta, alineación y simetría del arco de cupido, filtrum no mayor a la estructura del subnasion, movimientos orbiculares apropiados y no existe dehiscencia del labio.	Descripción de anatomía normal en ficha clínica.	Nominal	Cicatrización apropiada, pre maxila en posición correcta, alineación y simetría del arco de cupido, filtrum no mayor a la estructura del subnasion, movimientos orbiculares apropiados y no existe dehiscencia del labio.

VARIABLES	DEFINICIÓN CONCEPTUAL	DEFINICIÓN OPERACIONAL	ESCALA DE MEDICIÓN	UNIDAD DE MEDICIÓN
Desalineación del arco de cupido	Cuando el arco de cupido muestra asimetría en sus bordes superiores o no coincide con la línea media del paciente.	Si existe este hallazgo en la ficha clínica o fotografías	Nominal	Si o no
Filtrum amplio	Si el filtrum es más amplio que la estructura septum nasal.	Si existe este hallazgo en la ficha clínica o fotografías	Nominal	Si o no
Dehiscencia del labio	Falta en el cierre, parcial o total, del músculo orbicular de los labios.	Si existe este hallazgo en la ficha clínica o fotografías	Nominal	Si o no
Deficiencia orbicular	No existen movimientos de cierre, protrusivos y de succión de la región labial.	Si existe este hallazgo en la ficha clínica o fotografías	Nominal	Si o no
Dehiscencia palatina	La cicatrización falla, causando la reapertura de donde se encontraba originalmente la fisura.	Si existe este hallazgo en la ficha clínica o fotografías	Nominal	Si o no
Comunicación bucosinusal	Perforación patológica del seno maxilar que establece una comunicación con la cavidad bucal.	Si existe este hallazgo en la ficha clínica o fotografías	Nominal	Si o no

VARIABLES	DEFINICIÓN CONCEPTUAL	DEFINICIÓN OPERACIONAL	ESCALA DE MEDICIÓN	UNIDAD DE MEDICIÓN
Necrosis	Se produce al accidentalmente dañar la arteria palatina mayor, posterior o descendente.	Si existe este hallazgo en la ficha clínica o fotografías	Nominal	Si o no
Grupo étnico	Grupo de personas genéticamente relacionadas que presentan ciertas características físicas.	Etnia descrita en el expediente clínico. (Ladino, indígena, etc.)	Nominal	Ladino/ indígena.
Técnica quirúrgica	Método aplicado al desarrollo del proceso operatorio.	Nombre de la técnica quirúrgica utilizada y descrita en el expediente clínico.	Nominal	Técnica de Millard, Tennison Randall, Rose Thomson, Mirault, Le Mesurier, Wardhill, Von Langenbeck, San Venero-Rosselli, Asensio.
Complicación postoperatoria	Entidad que agrava el pronóstico de la enfermedad.	Complicación descrita en el expediente clínico.	Nominal	Dehiscencia, mala cicatrización, deformaciones, necrosis, etc.

IX. METODOLOGÍA

- 1) Población: Expedientes clínicos (fichas clínicas y fotografías) de pacientes que asistieron al Centro Infantil de Estomatología de Antigua Guatemala, de enero 2011 a diciembre 2013.
- 2) Muestra: Estuvo constituida por expedientes clínicos (fichas clínicas y fotografías) que cumplen con los siguientes criterios:

CRITERIOS DE INCLUSIÓN

- Expedientes clínicos de todos pacientes que asistieron al Centro Infantil de Estomatología, Antigua Guatemala de enero 2011 a diciembre 2013, que fueron intervenidos quirúrgicamente una vez por cirugía de fisura de labio y/o paladar en el Centro Infantil de Estomatología, Antigua Guatemala o ingresados por primera vez ya operados en cualquier otro establecimiento.

CRITERIOS DE EXCLUSIÓN

- Expedientes clínicos de pacientes con más de una intervención quirúrgica de fisura de labio y/o paladar.
 - Expedientes clínicos de pacientes que no cuenten con fotografías adecuadas.
- 3) Trámites Administrativos: Se le presentó el protocolo de la investigación al Dr. Rodolfo Asensio Mármol, quien es el tratante de los pacientes con fisura de labio y/o paladar y nos proporcionó los expedientes clínicos (fichas clínicas y fotografías) de pacientes que asistieron al Centro Infantil de Estomatología en Antigua Guatemala de enero 2011 a diciembre 2013 y que fueron sometidos a una cirugía de labio y/o paladar hendido.
 - 4) Se revisaron y analizaron los expedientes clínicos (fichas clínicas y fotografías) de los pacientes que fueron sometidos a una cirugía de fisura de labio y/o paladar y se registraron los resultados de los dos grupos en los siguientes instrumentos:

GRUPO 1:

Expedientes clínicos (fichas clínicas y fotografías) de pacientes que fueron intervenidos quirúrgicamente por fisura de labio y/o paladar en el Centro Infantil de Estomatología de Antigua Guatemala, durante enero 2011 a diciembre 2013.

GRUPO 1 (CENTRO INFANTIL DE ESTOMATOLOGÍA)			
Sexo:		Etnia:	
Lugar de nacimiento:			
Edad al momento de la primera cirugía:			
Razón de la cirugía:	Labio leporino:	Paladar hendido:	Ambos:
	Unilateral:	Completo:	
	Bilateral:	Incompleto:	
Técnica inicial:			
Fecha de primera intervención			
Región nasal:	Cicatrización secundaria detrás de la pre maxila:		
	Deformidad catastrófica:		
	Anatomía normal:		
	Otros:		

Región labial:	Desalineación del arco de cupido:			
	Filtrum amplio:			
	Dehiscencia del labio:			
	Deficiencia orbicular:			
	Anatomía normal:			
	Otros:			
Región palatina:	Dehiscencia de la fisura palatina :			
	Comunicación bucosinusal:			
	Necrosis :			
	Anatomía normal:			
	Otros:			
Necesita reintervención:	Si:		No:	
	Razón:			

GRUPO 2:

Expedientes clínicos (fichas clínicas y fotografías) de pacientes que fueron intervenidos quirúrgicamente por fisura de labio y/o paladar en otros establecimientos inicialmente y que asistieron al Centro Infantil de Estomatología de Antigua Guatemala para corrección quirúrgica de enero 2011 a diciembre 2013.

GRUPO 2 (OTROS ESTABLECIMIENTOS)			
Sexo:		Etnia:	
Lugar de nacimiento:			
Edad al momento de la primera cirugía:			
Lugar de primera intervención quirúrgica:			
Razón de la cirugía:	Labio leporino:	Paladar hendido:	Ambos:
	Unilateral:	Completo:	
	Bilateral:	Incompleto:	
Técnica inicial:			
Fecha de primera intervención			
Región nasal:	Cicatrización secundaria detrás de la pre maxila:		
	Deformidad catastrófica:		

	Anatomía normal:		
	Otros:		
Región labial:	Desalineación del arco de cupido:		
	Filtrum amplio:		
	Dehiscencia del labio:		
	Deficiencia orbicular:		
	Anatomía normal:		
	Otros:		
Región palatina:	Dehiscencia de la fisura palatina :		
	Comunicación bucosinusal:		
	Necrosis :		
	Anatomía Normal:		
	Otros:		
Necesita reintervención:	Si:		No:
	Razón:		

X. RECURSOS

Materiales
Expedientes clínicos de pacientes del Centro Infantil de Estomatología.
Fotografías clínicas.
Instrumentos de recolección de datos.

Humanos
Investigadores: Vivian María Galdámez Falla María José Rodríguez Grazioso
Asesores: Dra. Claudeth Recinos Dr. Bruno Wehncke Dr. Adib Federico Rodríguez Solares
Revisores: Dra. Elena Vásquez de Quiñonez Dr. Víctor Hugo Lima

XI. PRESENTACIÓN DE RESULTADOS

Cuadro No. 1

Distribución por sexo de pacientes que fueron sometidos a una cirugía de fisura de labio y/o paladar en el Centro Infantil de Estomatología, Antigua Guatemala u otros establecimientos de enero 2011 a diciembre 2013.

LUGAR	FEMENINO		MASCULINO		TOTAL	
	(n)	%	(n)	%	(n)	%
Centro Infantil de Estomatología	102	34.46%	165	55.74%	267	90.20%
Otros establecimientos	10	3.38%	19	6.42%	29	9.8%
TOTAL	112	37.84%	184	62.16%	296	100%

Fuente: Expedientes clínicos, Centro Infantil de Estomatología Antigua, Guatemala.

El 62.16% (n=184/296) de la muestra estudiada, son del sexo masculino, mientras que el 37.84% (n=112/296) del sexo femenino.

Cuadro No. 2

Distribución por etnia de pacientes que fueron sometidos a una cirugía de fisura de labio y/o paladar en el Centro Infantil de Estomatología, Antigua Guatemala u otros establecimientos de enero 2011 a diciembre 2013.

LUGAR	INDÍGENA		LADINO		TOTAL	
	(n)	%	(n)	%	(n)	%
Centro Infantil de Estomatología	73	24.66%	194	65.54%	267	90.20%
Otros establecimientos	8	2.70%	21	7.09%	29	9.80%
TOTAL	81	27.36%	215	72.63%	296	100%

Fuente: Expedientes clínicos, Centro Infantil de Estomatología Antigua, Guatemala.

El 72.63% (n=215/296) de la muestra estudiada son de etnia ladina y el 27.36% (n=81/296) de etnia indígena.

Cuadro No.3

Distribución de hallazgos postoperatorios en la región labial de pacientes sometidos una vez a cirugía de fisura de labio y/o paladar que asisten al Centro Infantil de Estomatología, Antigua Guatemala de enero 2011 a diciembre 2013.

Hallazgo Postoperatorio	F	fr	%
Desalineación del arco de cupido	10	0.2439	24.39
Filtrum amplio	5	0.1220	12.20
Dehiscencia del labio	12	0.2927	29.27
Deficiencia orbicular	9	0.2195	21.95
Otros	5	0.1220	12.20
Total	41	1	100

El 29.27% (n=12/41) de los hallazgos post-operatorios en la región labial fueron dehiscencia del labio, el 24.39% (n=10/41) fue desalineación del arco de cupido, el 21.95% (n=9/41) fue deficiencia orbicular, el 12.20% (n=5/41) fue filtrum amplio y 12.20% (n=5/41) comprende a otros hallazgos dentro de la región labial.

Fuente: Expedientes clínicos, Centro Infantil de Estomatología Antigua, Guatemala.

Cuadro No.4

Distribución de hallazgos postoperatorios en región palatina de pacientes sometidos una vez a cirugía de fisura de labio y/o paladar que asistieron al Centro Infantil de Estomatología, Antigua Guatemala en el año 2011-2013.

Hallazgo Postoperatorio	F	fr	%
Dehiscencia de la sutura palatina	4	0.3636	36.36
Comunicación bucosinusal	6	0.5454	54.54
Necrosis	0	0	0
Otros	1	0.0909	9.09
Total	11	1	100

El 54.54% (n=6/11) de los hallazgos post-operatorios en la región palatina fue comunicación bucosinusal, el 36.36% (n=4/11) fue dehiscencia de la sutura palatina, el 9.09% (n=1/11) comprende a otros hallazgos dentro de la región palatina y 0% (n=0/11) fue necrosis.

Fuente: Expedientes clínicos, Centro Infantil de Estomatología Antigua, Guatemala.

Cuadro No.5

Distribución de hallazgos postoperatorios por región anatómica según el género de pacientes que fueron sometidos a una cirugía de fisura de labio y/o paladar en el Centro Infantil de Estomatología, Antigua Guatemala u otros establecimientos de enero 2011 a diciembre 2013.

Género	Región nasal		Región labial		Región palatal		TOTAL	
	n	%	n	%	n	%	n	%
Femenino	0	0	9	27.27	8	24.24	17	51.51
Masculino	0	0	14	42.42	2	6.06	16	48.48
TOTAL	0	0	23	69.69	10	30.3	33	100

Fuente: Expedientes clínicos, Centro Infantil de Estomatología Antigua.

En el género masculino y femenino la región labial fue la que más hallazgos post-operatorios. Presentó con un 42.42% (n=14/33) en el género masculino y un 27.27% (n=9/33) en el género femenino. No se encontró hallazgo postoperatorio en la región nasal.

Cuadro No.6

Distribución de hallazgos postoperatorios por región anatómica, según la etnia de los pacientes que fueron sometidos a una cirugía de fisura de labio y/o paladar en el Centro Infantil de Estomatología, Antigua Guatemala u otros establecimientos de enero 2011 a diciembre 2013.

Etnia	Región nasal		Región labial		Región palatal		TOTAL	
	n	%	n	%	n	%	n	%
Ladina	0	0	16	48.48	8	24.24	24	72.72
Indígena	0	0	7	21.21	2	6.06	9	27.27
TOTAL	0	0	23	69.69	10	30.3	33	100

Fuente: Expedientes clínicos, Centro Infantil de Estomatología Antigua, Guatemala.

En los ladinos e indígenas la región labial fue la que más hallazgos postoperatorios presentó. Con un 48.48% (n=16/33) en los ladinos y un 21.21%(n=7/33) en los indígenas. No se encontró hallazgo postoperatorio en la región nasal. Los ladinos presentaron el 72.72% (n=21/33) de los hallazgos posoperatorios, mientras que los indígenas presentaron el 27.27% (n=9/33).

Cuadro No.7

Distribución de pacientes que necesitaron re intervención por complicaciones postoperatorias tras una cirugía de fisura de labio y/o paladar que asistieron al Centro Infantil de Estomatología, Antigua Guatemala u otros establecimientos de enero 2011 a diciembre 2013.

Re-intervención	f	fr	%
Si	29	0.0980	9.80
No	267	0.9020	90.20
TOTAL	296	1	100

Fuente: Expedientes clínicos, Centro Infantil de Estomatología Antigua, Guatemala.

El 90.20% (n=267/296) de la muestra estudiada no necesitaron re-intervención por complicación post-operatoria; mientras que 9.80% (n=29/296) si necesitó re-intervención por complicación.

Cuadro No.8

Distribución de técnicas empleadas para las cirugías de fisura de labio y/o paladar en pacientes que fueron sometidos a una de estas cirugías para su corrección en el Centro Infantil de Estomatología, Antigua Guatemala u otros establecimientos en el año 2011-2013

TECNICA	ASENSIO		PALATOPLASTIA		MILLARD		GREEN		DESCONOCIDA		TOTAL	
	n	%	n	%	n	%	n	%	n	%	n	%
Centro Infantil Estomatología	267	90.20	0	0	0	0	0	0	0	0	267	90.20
Otros Establecimientos	0	0	3	0.68	4	1.35	1	0.34	21	7.09	29	9.80
TOTAL	267	90.20	3	0.68	4	1.35	1	0.34	21	7.09	296	100%

Fuente: Expedientes clínicos otorgados por Centro Infantil de Estomatología Antigua, Guatemala del año 2011-2013.

El 90.20% (n=267/296) de la muestra estudiada, fue operado con la técnica Asensio, el 1.35% (n=296) con la técnica Millard, el 0.68% (n=3/296) con Palatoplastía, y sólo el 0.34% (n= 1/296) con la técnica Green. El 7.09% (n=21/296) de la muestra no se pudo determinar la técnica operatoria empleada.

XII. DISCUSIÓN DE RESULTADOS

Los resultados de este estudio se basaron en la revisión de 296 expedientes de pacientes que fueron sometidos a una cirugía de fisura de labio y/o paladar en el CIE y otras facilidades médicas en jornadas médico odontológicas.

El género prevalente fue el masculino con 62.16% mientras que el género femenino fue de 37.84%. Estudios de incidencias de fisura de labio y/o paladar en Latinoamérica (México, Perú y Colombia) han demostrado que este resultado es similar. ^(4, 5,11)

Para la variable grupo étnico predomina el ladino con 72.63%. Navarro menciona que los factores ambientales afectan en la incidencia de fisura de labio y/o paladar, mencionando que las fisuras labiales son más frecuentes en clases socioeconómicas bajas. ⁽³⁾ En Guatemala la etnia indígena en las áreas rurales del país suelen estar en un nivel socioeconómico bajo, sin embargo esto difiere de los resultados obtenidos en este estudio ya que el grupo étnico indígena obtuvo el 27.36% mientras que el ladino el 72.63%.

Estudios epidemiológicos realizados en poblaciones de los Estados Unidos han reportado que existen diferencias étnicas en cuanto a la frecuencia y tipo de estas malformaciones (fisura de labio y/o paladar). ⁽⁶⁾ Estas observaciones pueden ser el resultado de diferencias en cuanto a la exposición a distintos factores de riesgo ambiental o podrían estar asociadas a la variabilidad en la susceptibilidad genética de las etnias. ⁽¹⁹⁾

En la región labial fue donde más hallazgos postoperatorios se encontraron, dentro de ellos se observó dehiscencia del labio con un 29.27%, desalineación del arco de cupido con un 24.36%, deficiencia orbicular con un 21.95%, con un filtrum amplio 12.20% y otras estructuras con un 12.20%. Frederic y Deleyiannis⁽⁸⁾ argumentaron estos hallazgos como complicaciones postoperatorias en pacientes que recibieron su tratamiento en jornadas médicas. Sin embargo, Rajanikanth⁽²²⁾ menciona que el defecto de tejido blando más común es el filtrum amplio, tanto en fisura de labio y/o paladar unilateral como bilateral. En el Journal of Indian Society, Krishna⁽¹⁵⁾ menciona otras complicaciones postquirúrgicas las cuales no encontramos en nuestros resultados; lo cual nos da otro abordaje acerca de más complicaciones que pueden ocurrir como ausencia del arco de cupido, deficiencia del borde del bermellón, fistulas anteriores.

En la presente investigación se encontró que la región que presenta más hallazgos es la región labial en el sexo masculino, mientras se encontraron más hallazgos en la región palatal en el sexo femenino. Estos datos están en concordancia con diversos estudios previos realizados en Latinoamérica.⁽⁵⁾

Existen innumerables técnicas para la corrección de fisura de labio y/o paladar. En Guatemala es la técnica Asensio la que ocupa el mayor porcentaje 90.20%. Este resultado es de esperarse debido a que dicha técnica fue creada por el Dr. Oscar Asensio del Valle, Cirujano Oral Maxilofacial guatemalteco. Tanto Asensio como Rajanikanth⁽²²⁾, coinciden en que el abordaje de una cirugía para corrección de labio o paladar hendido depende de la severidad de la patología. En el reporte de un caso de Montserrat Soto y Tobar⁽²⁸⁾, en donde realizan una compilación de las técnicas, llegando a la conclusión que en los casos de pacientes con fisuras incompletas de labio o completas pero estrechas, con poca deformación del ala nasal, es recomendable utilizar la técnica Millard. Cuando los pacientes presentan fisuras amplias con gran deformación y descenso del ala nasal, se recomienda la técnica Asensio. Nuestro segundo resultado fue con un 1.35% la técnica Millard el cual coincide con lo mencionado con Navarro⁽³⁾ donde dice que la técnica actualmente más utilizada es esta misma.

De la totalidad del estudio 9.80% de los pacientes necesitaron una re-intervención quirúrgica por complicación de la primera cirugía. Delayiannis señala que la mayoría de complicaciones se da por la falta de seguimiento de la cirugía del paciente, como los pacientes operados en las jornadas médicas que describe su investigación⁽⁸⁾. DeMey y otros autores señalan otras complicaciones respecto a la primera cirugía.^(7, 22, 25, 9)

Peterson⁽²¹⁾ señala que la mayoría de niños tendrán cirugías secundarias dado a un crecimiento craneofacial y la necesidad de un injerto de hueso en la maxila para la regularización del arco maxilar.⁽¹⁵⁾

XIII. CONCLUSIONES

La mayoría de hallazgos postoperatorios en pacientes sometidos una vez a cirugía de fisura de labio y/o paladar que fueron operados en el Centro Infantil de Estomatología Antigua, Guatemala u otros establecimientos fueron en la región labial, luego en la palatal y no se encontró hallazgo en la región nasal. El principal hallazgo postoperatorio en la región labial fue la dehiscencia del labio y desalineación del arco de cupido; en la región palatal fue la comunicación bucosinusal y dehiscencia de la sutura palatina.

En los géneros masculino y femenino, así como en ladinos e indígenas, predominan los hallazgos postoperatorios en la región labial. Los ladinos presentan el mayor porcentaje de hallazgos postoperatorios (72.72%).

De los 296 expedientes clínicos estudiados, el 9.80% (29) de los pacientes necesitaron una re intervención quirúrgica dado a los hallazgos postoperatorios que se manifestaron como complicaciones.

Las técnicas operatorias más utilizadas en los pacientes que asistieron al Centro Infantil de Estomatología fueron la Técnica Asensio y la Técnica Millard.

XIV. RECOMENDACIONES

Se recomienda tener seguimiento médico y los adecuados cuidados postoperatorios luego de la primera cirugía de fisura de labio y/o paladar, de esta manera se disminuye el riesgo a padecer de una complicación postoperatoria y así realizar una segunda cirugía para la reparación.


Se recomienda tratar al paciente que presente fisura de labio y/o paladar en un centro de atención especializado, para así poder contar con los médicos en cualquier momento, y tener la seguridad de que son especialistas y harán lo mejor a la hora de la cirugía.

Se recomienda fomentar a las familias con hijos que presentan estas patologías a informarse sobre el protocolo pre y postoperatorio para la corrección de las mismas. De esta manera se prepara adecuadamente al paciente y a la familia, para un óptimo resultado.

Se recomienda a las entidades salubristas estar conscientes de las jornadas médicas que se realizan en Guatemala, y lograr la promoción de la buena práctica y seguridad de los guatemaltecos.

XV. REFERENCIAS BIBLIOGRÁFICAS


1. **Anatomía y Embriología: Tratamiento de la Fisura Labio Palatina.** (en línea) s.d.e. Consultado el 12 de sep. del 2013. Disponible en: http://www.cmp.org.pe/documentos/librosLibres/tflp/l_Anatomia_y_embriologia.pdf
2. Antonelli, P. et al. (2011). **Otologic and audiological outcomes with the Furlow and Von Langenbeck with intravelar veloplasty palatoplasties in unilateral cleft lip and palate.** *Cle Pal-Cran.* no. 48 : 412-418.
3. Navarro Gasparetto, C.; Bardales Lasteros, A. (2000). **Fisura labiopalatina.** Peru: s.e. pp. 13-30.
4. Charry, I. et al. (2012) **Caracterización de los pacientes con labio y paladar hendido y de la atención brindada en el Hospital Infantil Universitario de Manizales (Colombia), 2010.** *Red Rev. Cient. América Latina, el Caribe, España y Portugal.* 12 (2) : 190-198.
5. Contreras, S. y Ortiz, L. (2004) **Prevalencia de labio y/o paladar fisurado y factores de riesgo.** *Rev. Estomatol.* 14 (1,2) : 54-58.
6. Croen, L. et al. (1998). **Racial and ethnic variations in the prevalence of orofacial clefts in California, 1983-1992.** *Ame. J of Med Gen.* no. 79 : 42-47.
7. De may, A. et al. (1997). **Early postoperative complications in primary cleft lip and palate surgery.** *Euro J of Plas Sur.* no. 26 : 77-79.
8. Deleyiannis, F. (2009). **Correction of the secondary bilateral cleft lip deformity encountered in Guatemala.** *Arch Fac Sur.* 11 (3) : 203-205.
9. Menezes, L.M., et al. (2011). **Traumatic injuries during the postoperative period after orthognathic surgery in patients with complete bilateral cleft lip and palate.** *Rev Odonto Cien.* no. 26 : 359-365.
10. Farina, A. (2002). **Classification of oral clefts by affection site and laterality: a genotype – phenotype correlation study.** s.l. s.e. pp. 185-191.



11. Fudalej, P. et al. (2012). **Dental arch relationships following palatoplasty for cleft lip and palate repair.** J of Den Res. no. 91: 47-51.
12. Gómez, R. y Lara, R. (2008). **Incidencia de labio y paladar hendido en México : 2003-2006.** RLVISIA ADM. 65(6): 309-313.
13. Gui-Youn Cho-Lee et al. (2013). **Review of secondary alveolar cleft repair.** Ann of Maxillo Sur. s.e. no. 3:46-50.
14. Kohli, S.S. (2012). **A comprehensive review of the genetic basis of cleft lip and palate.** J of Oral & Maxillo Pat. 16 : 64-72.
15. Krishna Priya, V. et al. (2011). **Post-surgical dentofacial deformities and dental treatment needs in cleft-lip-palate children: a clinical study.** J of the Indian Soci of Perio & Prev Den. no. 29 : 229-234.
16. Lohmander, A. et al. (2012). **Long-term, longitudinal follow-up of individuals with unilateral cleft lip and palate after the Gothenburg primary early veloplasty and delayed hard palate closure protocol: speech outcome.** Cleft Pal-Cranio J. no. 49 : 657-671.
17. Mcgrattan, K. and Ellis, C. (2013). **Team-oriented care for orofacial clefts: a review of the literature.** Cleft Pal-Cranio J. no. 50 : 13-18.
18. Moon, W. (2012). **Is international volunteer surgery for cleft lip and cleft Palate a cost-effective and justifiable intervention? A case study from East Asia.** s.l. Wor J of Sur. no. 36 : 2819-2830.
19. Moreno, L. et al. (2004). **Genetic analysis of candidate loci in non-syndromic cleft lip families from antioquia-Colombia and Ohio.** Amer J of Med Gen Part A. 125A: 135-144.
20. Peterson, E.L. (2004). **Oral and maxillofacial surgery.** 2 ed. Londres: BC. Decker. pp.839-855.



21. _____ et al. (2004). **Oral and maxillofacial surgery**. 2 ed. Londres: BC Decker Inc. pp.860-869, 872-884.
22. Rajanikanth, B.R. (2012). **Assement of deformities of the lip and nose in cleft lip alveolus and palate patients by a rating scale**. J Maxillo Oral Surg. 11(1) : 38-46.
23. Rani, M. S. and Nithya, S. (2011). **Classification of cleft lip and cleft palate-a review**. Ann & Ess of Dent. 3(2) : 82-94.
24. Rozen, F. (2000). **Labio y paladar hendido: conceptos básicos**. México. s.e. pp: 21-28.
25. Thomas, F. et al. (2007). **Perioperative complications in infant cleft repair**. Head and face Med J. s.l. s.d.e. 5p.
26. Valenzuela, M.A. (1998). **“Análisis de la eficacia del tratamiento quirúrgico en pacientes con labio y paladar hendido mediante su evaluación funcional postoperatoria.”**. Tesis. (Lic. Médico Cirujano). Guatemala: Universidad de San Carlos, Facultad de Medicina. 53p.
27. Valladares Gómez, A.V. et al. (2003). **Prevalencia anomalías congénitas en comunidades rurales de Guatemala 2002**. Tesis. (Lic. Médico Cirujano). Guatemala: Universidad de San Carlos de Guatemala, Facultad de Medicina. 97p.
28. Yu-Ting, C. and Yu-Fang, L. (2012). **Is Cleft Severity Related to Maxillary Growth in Patients With Unilateral Cleft Lip and Palate?** Cleft Pal-Cran J. 49 (5) : 535-540.
29. Montserat, E. Tovar, R. (2001). **Reporte de un caso: Labio Hendido, Corrección quirúrgica**. Fundación Acta Odontológica Venezolana. (en línea). Consultado el: 25 de agosto de 2014. Disponible en: http://www.actaodontologica.com/ediciones/2001/3/labio_hendido.asp



XV. ANEXOS

Figura No. 1

EMBRIOLOGÍA

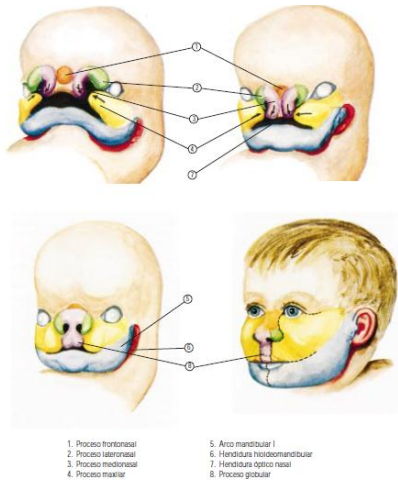


Imagen tomada de: Anatomía y Embriología: Tratamiento de la Fisura Labio Palatina. (en línea) s.d.e. Consultado el 12 de sep. del 2013. Disponible en: http://www.cmp.org.pe/documentos/librosLibres/tflp/L_Anatomia_y_embriologia.pdf

Figura No. 2

ANATOMÍA NORMAL

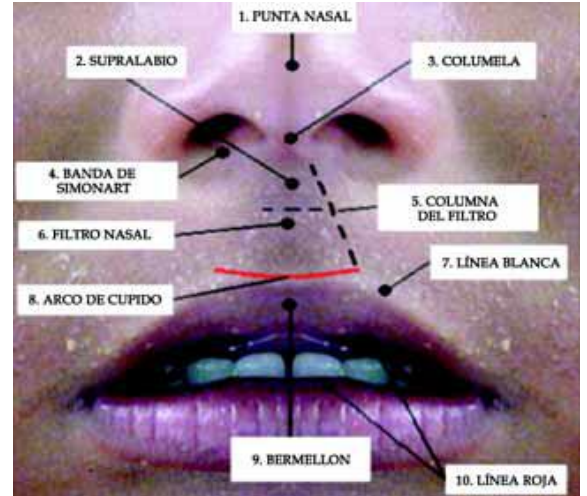

Imagen tomada de: Anatomía y Embriología: Tratamiento de la Fisura Labio Palatina. (en línea) s.d.e. Consultado el 12 de sep. del 2013. Disponible en: http://www.cmp.org.pe/documentos/librosLibres/tflp/L_Anatomia_y_embriologia.pdf

Figura No. 3

FISURA LABIAL COMPLETA

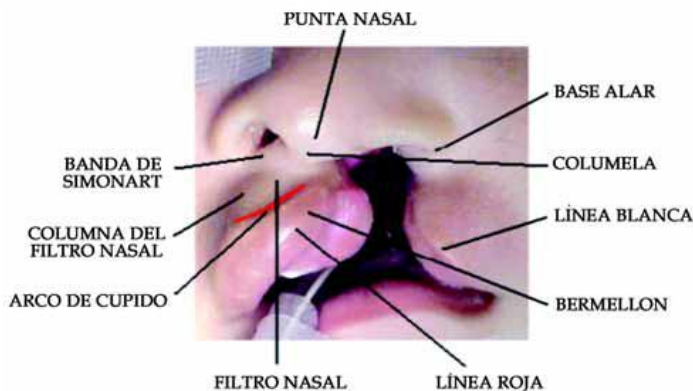


Imagen tomada de: Farina, A. (2002). Classification of oral clefts by affection site and laterality: a genotype – phenotype correlation study. Página 188.

Figura No. 4

FISURA LABIAL INCOMPLETA

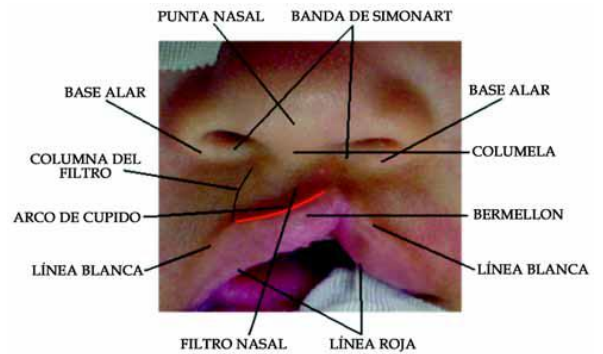




Imagen tomada de: Farina, A. (2002). Classification of oral clefts by affection site and laterality: a genotype – phenotype correlation study. Página 188.

El contenido de esta tesis es única y exclusiva responsabilidad del autor, quien además manifiesta NO tener ningún interés particular con el Centro Infantil de Estomatología, Antigua Guatemala ni con sus trabajadores.


A handwritten signature in black ink, appearing to read 'María José Rodríguez Grazioso', written over a horizontal line.

(f) María José Rodríguez Grazioso

FIRMAS DE TESIS DE GRADO



María José Rodríguez Grazioso
SUSTENTANTE



Dra. Claudeth Recinos Martínez
Cirujana Dentista
ASESORA




Dr. Bruno Manuel Wehncke Azurdia
Cirujano Dentista
ASESOR



Dr. Adib Federico Rodríguez Solares
Médico Cirujano/ Pediatra Infectólogo




Dra. Elena Vásquez de Quiñonez
Cirujana Dentista
PRIMER REVISOR
COMISIÓN DE TESIS



Dr. Víctor Hugo Lima Sagastume
Cirujano Dentista
SEGUNDO REVISOR
COMISIÓN DE TESIS

IMPRÍMASE:



Vo.Bo.

Dr. Julio Rolando Pineda Córdón
Secretario Académico
Facultad de Odontología
Universidad de San Carlos
Cirujano Dentista

