

UNIVERSIDAD DE SAN CARLOS DE GUATEMALA  
ESCUELA DE HISTORIA  
ÁREA DE ARQUEOLOGÍA

**ESTUDIO DE LOS ENTIERROS Y LAS PRÁCTICAS MORTUORIAS DEL SITIO  
ARQUEOLÓGICO NAKUM**



**TESIS**

Presentada por

Mónica Varinia Matute Rodríguez

Previo a conferírsele el grado académico de

**LICENCIADA EN ARQUEOLOGÍA**

Nueva Guatemala de la Asunción  
Guatemala, C.A., Agosto de 2011

UNIVERSIDAD DE SAN CARLOS DE GUATEMALA  
ESCUELA DE HISTORIA  
ÁREA DE ARQUEOLOGÍA

AUTORIDADES UNIVERSITARIAS

Rector: Lic. Carlos Estuardo Gálvez Barrios  
Secretario: Dr. Carlos Alvarado Cerezo

AUTORIDADES DE LA ESCUELA DE HISTORIA

Director: Mtro. Ricardo Danilo Dardón Flores  
Secretario: Lic. Oscar Adolfo Haeussler Paredes

CONSEJO DIRECTIVO

Director: Mtro. Ricardo Danilo Dardón Flores  
Secretario: Lic. Oscar Adolfo Haeussler Paredes  
Vocal I: Dr. Edgar Sandoval Gutiérrez Mendoza  
Vocal II: Licda. Sonia Dalila Gaitán Lara  
Vocal III: Licda. Zoila Rodríguez Girón  
Vocal IV: Est. Mauricio Chaulón Vélez  
Vocal V: Est. Juan Pablo Herrera

COMITÉ DE TESIS


Lic. Bernard Hermes  
Licda. Laura Gámez  
Lic. Mario Vásquez



**UNIVERSIDAD DE SAN CARLOS DE GUATEMALA**  
**ESCUELA DE HISTORIA**

Guatemala, 29 de junio de 2011

Señores:  
Consejo Directivo,  
Escuela de Historia  
Universidad de San Carlos de Guatemala



Miembros del Consejo:

En atención a lo especificado en el PUNTO TERCERO, Inciso 3.6 del Acta No. 12/2006 de la sesión celebrada por el Consejo Directivo el día miércoles 19 de abril de 2006 y dado el cumplimiento a lo que reza el Capítulo V, Artículo 11, incisos a, b, c, d, y e del normativo para la elaboración de tesis de Grado de la Escuela de Historia, rindo dictamen favorable al informe final de tesis titulada **"El Estudio de los Entierros y las Practicas Mortuorias del Sitio Arqueológico Nakum"** elaborada por la estudiante Mónica Varinia Matute Rodríguez, carné 970012.

Por lo anterior solicito que se proceda a nombrar el comité de tesis para continuar con los trámites correspondientes.

Agradeciendo su atención

Atentamente,

"ID Y ENSEÑAD A TODOS"

Bernard Hermes  
Asesor de Tesis


Edificio S-1, Segundo Nivel, Ciudad Universitaria, Zona 12  
Nueva Guatemala de la Asunción, Guatemala, C.A.  
Tel. (502) 24769854 - Fax (502) 24769866  
E-mail: [usachisto@usac.edu.gt](mailto:usachisto@usac.edu.gt)  
Página WEB: <http://escuelahistoria.usac.edu.gt>



**UNIVERSIDAD DE SAN CARLOS DE GUATEMALA**  
**ESCUELA DE HISTORIA**

Guatemala, 11 de julio de 2011

Señores  
Consejo Directivo  
Escuela de Historia  
Universidad de San Carlos de Guatemala  
Presente





Apreciables señores:

En atención a lo especificado en el Punto Segundo, Inciso 2.3 del Acta 18/2007 de la sesión celebrada por el Consejo Directivo el día lunes 4 de julio del corriente, y dando cumplimiento a lo que reza el Capítulo VI, Artículo 13, Literales a, b, c y d, del Normativo para la elaboración de Tesis de Grado de la Escuela de Historia, rendimos dictamen favorable al trabajo de Tesis Titulado: **El Estudio de los Entierro y las Prácticas Mortuorias del Sitio Arqueológico Nakum**, de la estudiante Mónica Varinia Matute Rodríguez, carné 970012.

Sin otro particular, quedan de ustedes muy atentamente

“ID Y ENSEÑAD A TODOS”

  
Licda. Laura Gámez  
Miembro del Comité de Tesis

  
Lic. Mario Vásquez  
Miembro del Comité de Tesis

Edificio S-1, Segundo Nivel, Ciudad Universitaria, Zona 12  
Nueva Guatemala de la Asunción, Guatemala, C.A.  
Telefax (502) 24188800 – Tel. (502) 24188802 - 24188804  
E-mail: [usachisto@usac.edu.gt](mailto:usachisto@usac.edu.gt)  
Página WEB: <http://escuelahistoria.usac.edu.gt>

DEDICADA A  
CIRCE ISABEL RODRÍGUEZ ESTRADA

## **AGRADECIMIENTOS**

Quiero agradecer el apoyo y amor que recibo siempre de mi familia, desde la memoria infinita de mi madre, Circe Isabel Rodríguez Estrada, de mi padre José Arturo Matute García-Salas, de mis hermanas Circe Matute Rodríguez y Ninotchka Matute Rodríguez, y de mi hermano Arturo Matute Rodríguez.

Agradezco el aporte de Bernard Hermes, asesor de esta tesis, y de los lectores Laura Gámez y Mario Vásquez por revisar cada uno de los pasos dados para la realización de este trabajo.

Imprescindible es la mención del personal de la Escuela de Historia de la Universidad de San Carlos de Guatemala, centro de mi formación académica. Agradezco desde los profesores y profesoras que tuvieron que ver con mi carrera, hasta los miembros de la oficina administrativa que apoyaron en todo el proceso.

Un profundo agradecimiento al DECORSIAP, permitiéndome realizar el trabajo de investigación no solamente con plena confianza si no que rodeándome de un ambiente productivo para la realización del mismo. En especial a la Lic. Vilma Fialko, Raúl Noriega y Omar Schwenderer. A todos los miembros del personal operativo de este proyecto les debo su gran colaboración y amistad. La administración del Parque Nacional Yaxha, Nakum, Naranjo también facilitó la realización de esta investigación, lo cual agradezco.

Mis queridos amigos Breitner González, Telma Tobar y Francisco Castañeda aportaron con la digitalización de algunas de las imágenes utilizadas en esta tesis, por lo que les estoy profundamente agradecida.

La sostenedora amistad que recibo de parte de muchos de mis seres cercanos es algo fundamental para haber podido completar este proceso. Por eso, gracias a mis queridas amigas y amigos por mantenerme firme.

Los criterios vertidos en la presente tesis  
son responsabilidad exclusiva de la autora.

## ÍNDICE

Introducción	1
Capítulo I: Marco Referencial	4
1. Justificación y definición del problema	4
2. Objetivo general	4
3. Objetivos específicos	5
4. Hipótesis	5
5. Metodología	5
6. Marco teórico	9
Capítulo II: El Sitio Arqueológico Nakum	13
1. Descripción	13
2. Antecedentes e historia	16
Capítulo III: Los Entierros de Nakum	20
1. Período Preclásico Tardío	20
2. Período Protoclásico	22
3. Período Clásico Tardío	23
4. Período Clásico Terminal	26
Capítulo IV: Observaciones Macroscópicas de los Restos Óseos Humanos	47
Capítulo V: Resultados del Análisis de la Muestra	131
1. Localización, ubicación, contexto, clasificación, y clase de enterramientos	133
2. Ajuar funerario	136
3. Posición, orientación y número de individuos enterrados	138
4. Sexo y edad	140
5. Rasgos bioculturales	143
6. Patologías	145
7. Traumas	147
8. Variabilidades	148
9. Síntesis cronológica	148
9.1 Período Preclásico Tardío	148
9.2 Período Protoclásico	149



9.3 Período Clásico Tardío	149
9.4 Período Clásico Terminal	150
Capítulo V: Consideraciones Finales	153
Referencias Bibliográficas	158
Anexos	161
Anexo 1. Ubicación de entierros de Nakum (Área norte)	162
Anexo 2. Ubicación de entierros de Nakum (Área sur)	163
Anexo 3. Fotografías	164
Fotografía 1. Laringe osificada, Entierro 1	164
Fotografía 2. Fragmento distal del húmero derecho, Entierro 1	164
Fotografía 3. Detalle de posibles cortes y fractura biselada en el húmero derecho, Entierro 1	164
Fotografía 4. Individuo in situ, Entierro 5	165
Fotografía 5. Vista de planta de cráneo, Entierro 5	165
Fotografía 6. Detalle de la trepanación, Entierro 5	166
Fotografía 7. Vista interior del cráneo con trepanación, Entierro 5	166
Fotografía 8. Ausencia de incisivo lateral izquierdo maxilar y forma irregular de incisivo lateral derecho maxilar, Ent. 5	166
Fotografía 9. Estado de fusión de S1 con S2 del sacro del individuo, Ent. 5	167
Fotografía 10. Perla de esmalte en molar, Ent. 8	167
Fotografía 11. Posible taurodontismo en molar y severa carie, Ent. 8	167
Fotografía 12. Decoración en dentición maxilar, Ent. 11	168
Fotografía 13. Vista posterior de cráneo con modelación artificial y hueso wormiano, Ent. 14	168
Fotografía 14. Detalle de hueso wormiano en occipital, Ent. 14	168
Fotografía 15. Mala salud dental en mandíbula, Ent. 14	169
Fotografía 16. Escotadura ciática mayor derecha con ángulo abierto, Ent. 14	169

Fotografía 17. Mandíbula con perforación postmortem, Ent. 15	169
Fotografía 18. Detalle de perforación, vista exterior, Ent. 15	169
Fotografía 19. Detalle de perforación, vista interior, Ent. 15	169
Fotografía 20. Decoración en dentición maxilar, Ent. 17	170
Fotografía 21. Detalle de profundidad del limado en las piezas dentales, Ent. 17	170
Fotografía 22. Vista de planta del cráneo con modelación artificial craneana en individuo niño, Ent. 20	170
Fotografía 23. Vista lateral izquierdo del cráneo con modelación artificial, Ent. 20	170
Fotografía 24. Osamenta completa, Ent. 21	171
Fotografía 25. Vista frontal de cráneo, Ent. 21	171
Fotografía 26. Vista lateral derecho. Se observa compresión en el frontal por modelación artificial craneana, Ent. 21	171
Fotografía 27. Fracturas antemortem de costillas derechas, Ent. 21	172
Fotografía 28. Últimas vértebras dorsales con excrescencias óseas en borde de cuerpos, Ent. 21	172
Fotografía 29. Vértebras D10 y D11, Ent. 21	172
Fotografía 30. Vértebras D10 y D11 presentando nódulo de Schmorl, Ent. 21	172
Fotografía 31. Laringe osificada y hioides, Ent. 21	173
Fotografía 32. Superficie de sínfisis púbica, Ent. 21	173

Fotografía 33. Vista frontal de maxilares, Ent. 23	173
Fotografía 34. Tumor óseo, Ent. 23	173
Fotografía 35. Detalle de tumor óseo, Ent. 23	174
Fotografía 36. Detalle de probables mameloides en incisivos laterales maxilares de adulto, Ent. 23	174
Fotografía 37. Rotación de primera premolar izquierda Mandibular, Ent. 23	174
Fotografía 38. Pieza supernumeraria con corona destruida por caries, Ent. 23	174
Fotografía 39. Decoración en dentición maxilar, Ent. 30, Ind B	175
Fotografía 40. Vista frontal de modelación artificial craneana, Ent. 33	175
Fotografía 41. Vista lateral derecho de modelación artificial Craneana, Ent. 33	175
Fotografía 42. Detalle de modelación artificial craneana, Ent. 33	176
Fotografía 43. Patio 1. Vista desde Acrópolis Interior	176
Fotografía 44. Edificio E, Patio 1	176
Fotografía 45. Edificio A, Plaza Central	177
Fotografía 46. Edificio D, Acrópolis Sur	177
Fotografía 47. Estela U, atrás el Edificio U	177
Fotografía 48. Edificio N	177

## ÍNDICE DE FIGURAS

Figura 1. Ubicación del sitio arqueológico Nakum en Petén	13
Figura 2. Plano de Nakum dividido en sector norte y sur	15
Figura 3. Gráfica de porcentaje de ubicación de los entierros	131
Figura 4. Gráfica con porcentaje de cronología de los entierros	132
Figura 5. Frecuencia de entierros por períodos cronológicos	133
Figura 6. Ubicación de entierros por período cronológico	135
Figura 7. Contextos por período cronológico	135
Figura 8. Clasificación de enterramientos por período cronológico	136
Figura 9. Clase de enterramientos por temporalidad	136
Figura 10. Representación de entierros con y sin ajuar funerario por cronología	137
Figura 11. Distribución de posiciones a través de los períodos cronológicos	140
Figura 12. Distribución de las orientaciones a través de los períodos cronológicos	140
Figura 13. Estimación de sexo por períodos cronológicos	142
Figura 14. Diferencias en porcentajes de la estimación de sexo por período cronológico	142
Figura 15. Rangos de edad representados por cada período cronológico	143
Figura 16. Rasgos bioculturales en los diferentes períodos cronológicos	145
Figura 17. Patologías en la muestra	147

## ÍNDICE DE TABLAS

Tabla 1. Entierros de Nakum	39
Tabla 2. Restos óseos humanos de Nakum	126

## INTRODUCCIÓN

Nakum es una ciudad maya prehispánica ubicada en el noreste de Petén dentro del Parque Nacional Yaxha-Nakum-Naranjo. El orden de su arquitectura denota una cuidadosa planificación en su disposición espacial, la cual se observa en las ruinas restauradas expuestas al visitante de hoy en día.

En Nakum se encuentran desde simples plataformas, hasta altos templos verticales y como ejemplo de una construcción compleja se encuentra un palacio de 100 m de largo con 38 cuartos. La ciudad en su último estadio constructivo presenta muros gruesos cubiertos por fachadas de bloques grandes de piedra caliza bien trabajada, molduras superiores con bloques cuadrados inmensos como esquineros, repello de estuco pintado en cada edificio, el cual, muchas veces, presenta diferentes colores y diseños. Se pueden encontrar espacios amplios y abiertos, como también espacios restringidos y privados. Esta rica arquitectura es un grato testimonio de la vida del pueblo que la habitó, una sociedad que floreció y mantuvo su proceso en una época en que pocos sitios mayas de Petén continuaron: el período Clásico Terminal.

Esta investigación se centra en el estudio de los enterramientos de Nakum, como un rasgo cultural a través del cual poder obtener mejor conocimiento sobre la antigua sociedad. El tratamiento que las sociedades le dan a sus muertos permite conocer aspectos religiosos, espirituales, de cosmovisión, como también refleja aspectos sociales, económicos y culturales. De esta manera los lechos mortuorios en Nakum abren un portal más para el acercamiento a la vida en esta antigua ciudad. Sin embargo, este estudio no pretende ser un trabajo exhaustivo de todos estos rasgos, sino más bien un primer acercamiento al tema. Se presenta la totalidad de datos conocidos hasta la fecha, dando una perspectiva general, que puede motivar investigaciones más profundas en el futuro.

La ubicación y el espacio donde es colocado el cuerpo inerte, la posición, su orientación, el ajuar depositado junto a éste o la ausencia del mismo, entre otros rasgos, son características que hablan del pensamiento de una sociedad, de su estructura, de sus instituciones, de su ideología e incluso del individuo que yace en el suelo y las intenciones de los que lo

enterraron. ¿Qué relación tenía este pueblo con la muerte? ¿Existe un patrón funerario en el sitio? ¿Hay variación de las costumbres funerarias a través del tiempo? ¿Encaja este patrón con las tendencias generales ya establecidas en las tierras bajas mayas prehispánicas? Éstas son algunas de las preguntas que motivan este trabajo. El objetivo central es el poder incrustar, o no, este estudio de caso, la historia mortuoria local de la ciudad, dentro de los esfuerzos mayores de compilación de datos funerarios del área maya.

Se incluyen treinta y siete entierros en este trabajo; treinta y cinco pertenecen a las excavaciones realizadas por el Proyecto Triángulo Yaxha, Nakum, Naranjo entre 1994 y 2006, designados por su número respectivo, y dos son los enterramientos más importantes recuperados por el Proyecto Arqueológico Nakum de la Universidad Jagellónica de Polonia, referidos por la nomenclatura utilizada por este proyecto: EPAN-1 (2006) y EPAN-2 (2007). Todas las osamentas presentadas aquí fueron analizadas en el laboratorio por la autora.

Se comienza con la justificación y definición del problema. Luego se exponen el objetivo general y los objetivos específicos, para después dar paso a la hipótesis de este trabajo. En la metodología se exponen los pasos dados para la realización del proceso, pasando luego al marco teórico, donde se desglosan las ideas generales y los conceptos de los autores bajo los cuales se trabajó. Después se describe el sitio arqueológico Nakum con sus antecedentes de investigación y la historia conocida de la ciudad. A continuación se describen los entierros encontrados por período cronológico, seguido del estudio realizado en el laboratorio de cada una de las osamentas. La inclusión separada del capítulo del análisis de laboratorio de las osamentas permite la utilización de esta sección como referencia técnica y fuente de datos para entender como se llegó a los resultados expuestos en el capítulo anterior. Se termina con la exposición de los temas revelados en el análisis y su discusión, para luego hacer los comentarios finales sobre las costumbres funerarias a través del tiempo de Nakum y su inclusión dentro de las prácticas regionales.

Anteriormente a esta publicación se han presentado los resultados del análisis de las osamentas en los informes técnicos entregados a la oficina del Proyecto Triángulo Yaxha,

Nakum, Naranjo dentro de las instalaciones del Instituto de Antropología e Historia – IDAEH –, dependencia del Ministerio de Cultura y Deportes. Sin embargo, aquí se presenta el trabajo en su versión revisada y corregida.

## **CAPÍTULO I MARCO REFERENCIAL**

### **1. Justificación y definición del problema**

En cada proyecto de excavación arqueológica el material recuperado, además de cerámica, artefactos de lítica, malacológicos y otros, incluye restos óseos humanos. El hallazgo de un entierro es uno de los que requiere más paciencia, minuciosidad y tiempo en su registro y levantamiento, y el que brinda gran cantidad de datos. Sin embargo, la sistematización de datos provenientes de entierros no tiende a ser prioritario, a menos que se trate de una elaborada tumba de élite. El análisis osteológico de restos humanos es muchas veces relegado a las etapas tardías de laboratorio y los estudios de tradición funeraria toman relevancia si es que en el sitio se ve gran complejidad en la muestra. No obstante, los proyectos arqueológicos actuales tienden a ser cada vez más especializados e interdisciplinarios, lo que está logrando una mayor riqueza en el análisis de la información.

A primera vista, la colección de entierros de Nakum parece no tener mayor relevancia dados los contextos simples en que se han encontrado la mayoría. Sin embargo, esto no debe de ser un desincentivo para atender una colección de materiales arqueológicos. Es más, la serie de entierros combinados con el estudio macroscópico de los restos humanos que contenían, es el acercamiento a los seres mismos que crearon vida en la antigua ciudad. Con el hallazgo de una tumba de élite en los últimos años de investigación en el sitio, el conjunto adquiere mayor complejidad y aporta un cambio a la idea con la que se comenzó esta investigación. De esta manera, los enterramientos estaban esperando ser parte de un estudio que diera a conocer que es lo que ocurría con las personas que morían en Nakum y que es lo que se puede aprender de las personas que vivieron en el sitio.

### **2. Objetivo general**

El objetivo general de este estudio es comprender mejor a la sociedad que habitó Nakum a través del acercamiento a su tradición funeraria. La complejidad de la cultura maya se refleja en la sofisticación encontrada en cada ámbito de su sociedad. Al tomar uno de los aspectos que conforma la dinámica de un sitio, se espera agregar un dato más al cuerpo de



conocimiento general. Así, las costumbres funerarias de Nakum podrán formar parte de los mayores esfuerzos compilatorios de la tradición funeraria maya de Tierras Bajas.

### **3. Objetivos específicos**

Del objetivo general se desprenden cuatro específicos: (1) Identificar el desarrollo de las costumbres funerarias a través del tiempo en el sitio, (2) Establecer si estas costumbres representan la tradición generalizada de las tierras bajas mayas, (3) Contribuir con el cúmulo de entierros sistematizado del sitio, y (4) Difundir mayor información sobre un centro del noreste de Petén poco conocido, como Nakum.

### **4. Hipótesis**

Las costumbres funerarias presentes en los enterramientos encontrados en el sitio arqueológico Nakum, Petén, Guatemala, durante las investigaciones desde 1994 hasta 2007 revelan una tradición funeraria. Esta tradición se vuelve más compleja a través del tiempo y encaja dentro de las costumbres funerarias mayas de tierras bajas conocidas hasta el momento.

### **5. Metodología**

El presente es un estudio de caso de las costumbres funerarias del sitio arqueológico Nakum. Para cumplir con los objetivos de esta tesis se realizaron las siguientes actividades: (a) recopilación de datos de levantamiento de los entierros de Nakum; (b) estudio en el laboratorio de los restos óseos humanos recuperados en los entierros del sitio; (c) investigación bibliográfica; (d) sistematización de la información recabada.

Los entierros fueron levantados por diferentes arqueólogos que trabajaron en el sitio a lo largo de los años, aplicando diferentes metodologías. De esta manera, los datos sobre la procedencia de entierros para esta tesis fueron obtenidos de los informes de campo (Calderón y Toraya 2002; Calderón y Matute 2005; Calderón, et al 2003; Calderón et al. 2004; Hermes y Calderón 1999, 2000, 2002; Hermes et al. 2001), además de la eventual comunicación personal con los arqueólogos, cuando fue necesario. Estos informes se

encuentran en los archivos del Proyecto Triángulo Yaxha, Nakum, Naranjo en el Instituto de Antropología e Historia – IDAEH- en Ciudad de Guatemala.

Los restos óseos humanos fueron analizados en el laboratorio del sitio Nakum durante los años 2003 a 2005, en que la autora trabajó en el sitio. La mayoría de los entierros fueron manipulados anteriormente por el personal del laboratorio del proyecto Triángulo, ubicado en Yaxha, limpiando las osamentas y en algunos casos restaurando y consolidando algunos elementos óseos, añadiendo el adhesivo Paraloid B72. En los casos en que la autora realizó la limpieza, ésta fue hecha en seco con pinceles y brochas, y en pocos casos se utilizó resistol para pegar fragmentos importantes para la comprensión del comportamiento de algunos elementos óseos.

Después de la limpieza, los restos esqueléticos fueron estudiados bajo los protocolos más importantes encontrados en el libro *Standards for Data Collection from Human Skeletal Remains* (Buikstra y Ubelaker 1994). Además, se utilizaron textos de referencia de análisis osteológico, como los escritos por Bass (1995), White y Folkens (2005), Sheuer y Black (2000), Ortner (2003), entre otros (ver referencias bibliográficas).

Es importante aclarar que no fueron incluidos datos antropométricos ni estatura en las observaciones macroscópicas, ya que no se contaba con el equipo necesario y la conservación de la mayoría de los esqueletos no lo hubiera permitido. Los datos recuperados durante este proceso fueron la estimación de sexo, edad, patologías, traumas y rasgos bioculturales. Esos últimos se refieren a cambios y marcas en el cuerpo humano que tienen un origen cultural, las cuales incluyen modelación artificial craneana, decoración dental, marcas de cortes como prácticas de desmembramiento o de ingesta ritual, “cráneos trofeo”, y trepanación (Tiesler 2001:17).

En caso de encontrar traumas recibidos durante la vida (o antemortem), o cerca del momento de la muerte (o perimortem), éstos son anotados al final de la descripción del individuo. Cada hueso presente fue descrito (ver Capítulo IV) comenzando por el cráneo y terminando con los pies, para luego anotar las observaciones finales por cada osamenta.

Los huesos que no están presentes sólo se mencionan si son pérdidas de piezas dentales durante la vida (antemortem) o si por alguna razón es importante mencionar la ausencia de ellos.

Los marcadores para la estimación de sexo se ubican en los innominados y cráneo (Buikstra y Ubelaker 1994:16-21). Se toman en cuenta, además, la robustez o gracilidad general de la osamenta, como algo complementario. En el caso de los esqueletos infantiles no se estima el sexo por considerar que éste no puede ser determinado con precisión antes y durante los cambios hormonales en la pubertad. Los marcadores para la estimación de edad en el momento de morir son las etapas de fusión de epífisis en los huesos o línea epifisiaria, el desarrollo dental, finales esternales de costillas, superficie de los cuerpos de las vértebras, superficie de la faceta auricular en los innominados, pero el más confiable y preciso es la sínfisis púbica, superficie donde articulan ambos pubis. Lamentablemente ésta no se preserva comúnmente en los esqueletos prehispánicos (Op. Cit, p. 21-38).

Los atributos secundarios para la determinación de la edad son el desgaste oclusal e incisal de los dientes, los procesos degenerativos como la porosidad y osteoartritis, y la sinostosis<sup>1</sup> de las suturas del cráneo (Ídem). Se considera que estos rasgos presentan mucha variabilidad en los esqueletos prehispánicos, ya que el desgaste en los dientes es afectado por la dieta, la porosidad y osteoartritis es afectado también por la intensidad de trabajo físico diario, y las suturas craneales son modificadas en el caso de la deformación intencional del cráneo. Por lo tanto, no sólo son procesos biológicos los que afectan tales atributos, sino que también influyen factores económico-sociales y culturales.

Por último, es importante comprender que un análisis osteológico jamás puede determinar causa de muerte. Esto sólo lo puede determinar un patólogo o médico forense que trabaja con los tejidos blandos del cuerpo humano. Sin embargo, contando con suficiente evidencia, el osteólogo puede señalar la manera en que sucedió la muerte: violenta o natural. A manera de ejemplo, hay lugares en el cuerpo humano donde un impacto puede

---

<sup>1</sup> Sinostosis es el resultado cuando dos elementos óseos, cualquiera que sean éstos, se fusionan (White y Folkens 2005: 426) / Fusión de dos huesos al osificarse el tejido conjuntivo que los une (Médicos Cubanos [http://www.medicoscubanos.com/diccionario\\_medico.aspx?q=sinostosis](http://www.medicoscubanos.com/diccionario_medico.aspx?q=sinostosis)).

causar la muerte, como la cabeza o el cuello, por lo tanto, si hay evidencia de un golpe perimortem en estos lugares de alto riesgo, es factible decir que ellos pudieron haberle ocasionado la muerte al individuo.

Varios textos fueron consultados para la realización de este estudio, haciendo énfasis en los esfuerzos por sistematizar lo que ya se conoce hasta el momento sobre la tradición funeraria y los temas relacionados con la muerte y la osteología (Welsh 1988; Romano 1974; Bass 1995; Becker 1993; Buikstra y Ubelaker 1994; Burns 1999; Fitzimmons 2009; Romero 1970 y 1986; Ruz 1968; Smith 1972; Tiesler 2001). También la recopilación de la información conocida hasta ahora del sitio Nakum (Hermes et al. 2006; Morley 1937-38; Quintana y Wurster 2002; Perigny 1910 y 1911; Tozzer 1913; Wurster 2000; Zralka 2008a y 2008b).

Una vez finalizadas las etapas de investigación bibliográfica y de análisis de laboratorio, se relacionan los datos de campo con los de laboratorio, primeramente a través de dos tablas principales resumiendo los resultados de ambos procesos. La tabla del análisis de los restos óseos contiene los siguientes campos: número de entierro, procedencia y contexto, número de individuos, sexo, edad, patologías, rasgos bioculturales, traumas y variabilidades. Las variabilidades son rasgos peculiares de un individuo, que por lo general tienen origen genético o congénito. Se anotaron las más perceptibles y la mayoría ocurren en los dientes.

En la segunda tabla, los resultados provenientes del laboratorio son combinados con los datos del levantamiento de campo, por cronología, conteniendo estos campos: número de entierro; procedencia, dividida en subcampos de ubicación y contexto; sepultura, dividida en número de individuos, clase, y tipo; osamenta, subdividida en sexo, edad, posición, la cual a su vez también está subdividida en cuerpo y cráneo; peculiaridades, tomando en cuenta los rasgos bioculturales de modelación de cráneo, decoración dental, cortes y/o trepanación, además de traumas, patologías y variabilidades; por último el ajuar funerario, separando los artefactos por las siguientes clasificaciones: cerámica, piedra verde, lítica, malacológico, óseo y figurillas cerámicas. Luego la relación de todos estos datos se discute en la sección de análisis, el Capítulo V.

## 6. Marco teórico

El trabajo realizado por W. B. M. Welsh (1988) sobre las costumbres funerarias en el área maya de tierras bajas presenta consistentes conclusiones sobre lo que el autor observó en las diferentes muestras que pudo revisar en su época. Como antecedentes a su trabajo no deja de mencionar los trabajos de Ricketson (1925), Ruz (1968) y Rathje (1970). De acuerdo con Welsh (1988) el primero no contaba con suficientes datos ni con información confiable. El segundo intento, el de Ruz, constituye un esfuerzo inmenso, siendo altamente extenso y abarcador, pero careciendo de un análisis fino, también necesario. Finalmente, aunque el tercer caso provee un método de análisis e hipótesis sobre las implicaciones sociales, políticas y económicas de los entierros del Clásico de las tierras bajas mayas, se encuentra limitado por la escasez de datos con que el autor contaba en la época de estudio (Welsh 1988:3).

Siendo un trabajo más reciente que los anteriores, los resultados del estudio de Welsh (Ibid) presentados en su obra *An Analysis of Classic Lowland Maya Burials* son las más útiles para los propósitos del presente análisis, por lo que se definen como el punto de partida para el mismo. A modo de síntesis, las costumbres observadas por el autor pueden ser resumidas de la siguiente manera (Welsh 1988: 215, traducción libre de la autora):

- 1) Poca evidencia de cremación durante los períodos Preclásico, Protoclásico y Clásico. Es en el Postclásico cuando se comienza a utilizar la cremación.
- 2) La inhumación era la norma a lo largo de las tierras bajas. Los individuos eran enterrados debajo de todo tipo de estructuras y viviendas. No parece haber habido una necrópolis o cementerios en ningún sitio. Sin embargo, por el bajo número de entierros encontrados en varios sitios, un cementerio puede todavía ser descubierto.
- 3) Aunque los entierros son encontrados en todo tipo de edificios, las estructuras al este dentro de un grupo residencial parecen haber sido construidas con el propósito de albergar entierros.
- 4) Las familias aristocráticas gobernantes eran enterradas en templos y ocasionalmente en plataformas ceremoniales u oratorios. Estos entierros son particularmente suntuosos en su ajuar.
- 5) Muchos de los entierros más ricos tenían construcciones funerarias especiales erigidas sobre ellos, yendo desde altares, bancas, bloques de escalinatas y plataformas, hasta oratorios completos y templos. Esto implica fuertemente el culto a los ancestros, ya que estas construcciones tenían el único propósito de ritualidad.

- 6) Las sepulturas más complejas fueron encontradas usualmente en templos, oratorios y plataformas ceremoniales.
- 7) La forma preferida de entierro era el primario e individual.
- 8) Cuatro formas de sacrificio humano eran practicadas. La primera es el entierro múltiple y primario de madre e hijo, adulto y niño, o adultos y niños.
- 9) La segunda forma de sacrificio humano es evidente en los entierros múltiples que consistían de un enterrado primario acompañado por enterrados secundarios. El personaje principal rodeado del ajuar funerario y uno o más individuos.
- 10) La tercera forma son los entierros dedicatorios. Infantes o cráneos de adulto puestos entre vasijas y luego depositados debajo o en frente de altares de templos, estelas o templos como dedicaciones.
- 11) La forma final de sacrificio es evidente en los esqueletos severamente mutilados: cuerpos sin cabeza, cráneos sin cuerpo, cuerpos sin fémures, piernas sin cuerpos, mandíbulas solas, y esqueletos deliberadamente desarticulados y esparcidos.
- 12) Algunas instancias de remoción del cráneo o cara pueden no indicar sacrificio, si no que prácticas de veneración.
- 13) Práctica de colocación de una vasija sobre o bajo del cráneo.
- 14) Entierro en urna.
- 15) Una concha sobre el cráneo, que a pesar de no ser tan común, sí presenta distribución en el área.
- 16) Parece haber una posición del esqueleto preferida en cada sitio. Por lo general las sepulturas más simples usaban las posiciones flexionadas, mientras que las más ricas utilizaban las extendidas.
- 17) Prevalencia de una orientación del cráneo en cada sitio.
- 18) Generalmente el ajuar funerario es uniforme a lo largo de las tierras bajas: espigas de mantaraya, máscaras mosaico de jade y plaquetas, restos de códices y figurillas de jade y concha.
- 19) Figurillas-silbatos de cerámica fueron encontradas más comúnmente en los entierros de niños. Cuentas de jade eran colocadas en las bocas de los muertos y lo cuerpo eran cubiertos en ocre.
- 20) Hombres y mujeres no mostraron mayor diferencia en su ajuar, y aunque los entierros de adultos fueron generalmente mejor amueblados que el de los niños, la disparidad es mínima. Hubo entierros de jóvenes que también estaban bien amueblados.

Siguiendo también la conceptualización presentada por Welsh (1988;16-18) se utilizan los conceptos para la clasificación de las sepulturas. Él distinguió seis tipos:

Tipo I) Simple: Enterramiento en un pozo en el suelo o relleno de construcción. Cualquier piedra que pueda estar presente no está colocada intencionalmente para el entierro, pero utilizada si es posible.

Tipo II) Chultun: Cavidad excavada en la roca natural, originalmente con otros propósitos que el mortuorio.

Tipo III) Cista: Sepultura delineada con piedras por lo menos en uno de sus lados, o como tapadera o colocadas en el suelo, pero rara vez siendo completamente rodeadas por piedras.

Tipo IV) Cripta: Sepultura construida en parte o completamente por muros de piedra y siempre cubierta con lajas como tapadera.

Tipo V) Tumba: Una cámara elaborada, revestida de mampostería de dimensiones considerables excediendo las del cuerpo depositado en ella. Por lo general tienen un pasillo que lleva hasta ellos o pueden tener una ante-cámara.

Tipo VI) No clasificada o Desconocida. Sepulturas en las cuales hay información insuficiente o no hay información para incluirlas dentro de las categorizaciones anteriores.

En cuanto a la posición de los cuerpos colocados en las sepulturas, se sigue en este estudio la nomenclatura de Arturo Romano (1974):

1. Extendido en decúbito dorsal (boca arriba).
2. Extendido en decúbito ventral (boca abajo).
3. Extendido en decúbito lateral derecho (sobre costado derecho).
4. Extendido en decúbito lateral izquierdo (sobre costado izquierdo).
5. Flexionado en decúbito dorsal.
6. Flexionado en decúbito ventral.
7. Flexionado en decúbito lateral derecho.
8. Flexionado en decúbito lateral izquierdo.
9. Flexionado sedente.

También siguiendo a Romano (1974:89): “Los enterramientos pueden ser también primarios o secundarios, entendiéndose que los primarios son todos aquellos que, en momento de la exploración, muestran *in situ* esqueletos completos y en correcta relación anatómica todas sus partes; aunque también se consideran enterramientos primarios aquellas inhumaciones de uno o varios segmentos de un cadáver cuyas partes óseas, al hacerse la excavación arqueológica, aparecen en relación anatómica... Los enterramientos secundarios son los que no muestran relación anatómica adecuada, o sean (sic), aquellos entierros que fueron primarios, pero cuyos restos óseos fueron removidos totalmente, quedando agrupados de manera irregular”.

Se prefieren en el presente estudio los términos modelación artificial del cráneo y decoración dental a los de deformación craneana y mutilación dental utilizados en otros estudios, ya que se considera que los últimos llevan cierta carga peyorativa.

En este estudio de caso, se considera necesario anotar tres sesgos en cuanto a la naturaleza de la muestra. El primero reside en que los entierros encontrados provienen del centro monumental del sitio y la periferia inmediata, por lo tanto no serán un reflejo de la población general, aludiendo al hecho de que presumiblemente los asentamientos más alejados del epicentro provean mayor diversificación en el estatus de la población. El segundo sesgo es que el volumen de excavación en la periferia es mucho menor que las investigaciones arqueológicas llevadas a cabo en el núcleo monumental del sitio. Finalmente, el tercero es que hay áreas en el sitio que todavía no han sido exploradas exhaustivamente o que están en proceso de ser excavadas, por lo que nuevas evidencias pueden aparecer en el futuro, pudiendo afectar algunas de las ideas que se plantearán aquí con respecto a la tradición funeraria del sitio Nakum.



## CAPÍTULO II EL SITIO ARQUEOLÓGICO NAKUM

### 1. Descripción

El sitio arqueológico Nakum se encuentra en la región noreste del Departamento de Petén, dentro del Parque Nacional Yaxha, Nakum, Naranjo. Está situado 17 km al norte de la laguna Yaxha y 32 km al sureste de Tikal. El centro del sitio está ubicado aproximadamente a 17°10'27'' latitud norte y 89°24'23'' longitud oeste (Zralca 2008:27).

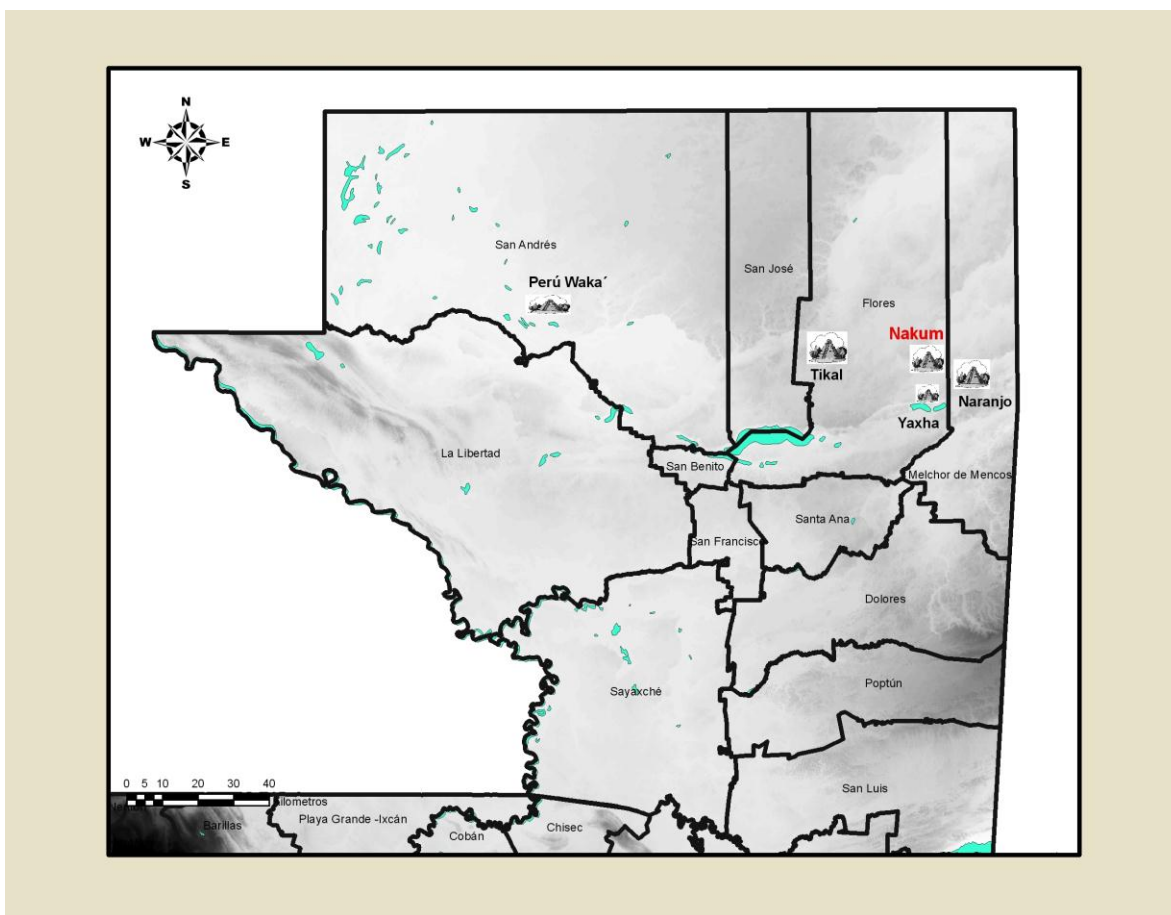


Figura 1. Ubicación del sitio arqueológico Nakum en Petén (Digitalización por Francisco Castañeda).

El área monumental de Nakum abarca 1 km de longitud por aproximadamente 0.50 km de ancho, dividiéndose en tres sectores: norte, centro y sur (Op. Cit.:28). El sector norte está conformado por la Plaza Norte, de gran tamaño, con la Acrópolis Norte, el templo X al este, el Grupo Merwin al sureste y grupos de pequeños montículos al oeste. Este sector se conecta al central por medio de la Calzada Perigny, de 250 m de largo x 20 m de ancho,

limitada por parapetos a sus lados. La calzada entre en la Plaza Central, enmarcada por el templo B al norte, el templo C y los Edificios 11 y 12 al oeste, el Edificio A (Fotografía 45, Anexo 3), también un templo, Edificios 1 y 2 al este, y las plataformas 52 y 53 al sur. En el sector central también se encuentra la Plaza Este, enmarcada por el templo V al este y la parte trasera del Edificio A al oeste. El sector sur presenta la mayor complejidad, formado por la Plaza Sureste con el Edificio U (templo) como el principal, y la Acrópolis Sur. La Acrópolis Sur se encuentra sobre un enorme basamento, conteniendo 12 patios, uno de ellos de mayor elevación, sobre otro gran basamento conocido como la Acrópolis Interior (Patio 6). La Acrópolis Sur cuenta con 28 edificios, siendo entre palacios y plataformas (Fotografías 43, 44, 46 y 48, Anexo 3).

El sitio también cuenta con asentamientos en la periferia del centro monumental. Hasta el momento son alrededor de treinta los patios, la mayor parte siendo habitacionales, que han sido investigados en esta zona, de los cuales provienen algunos entierros también.

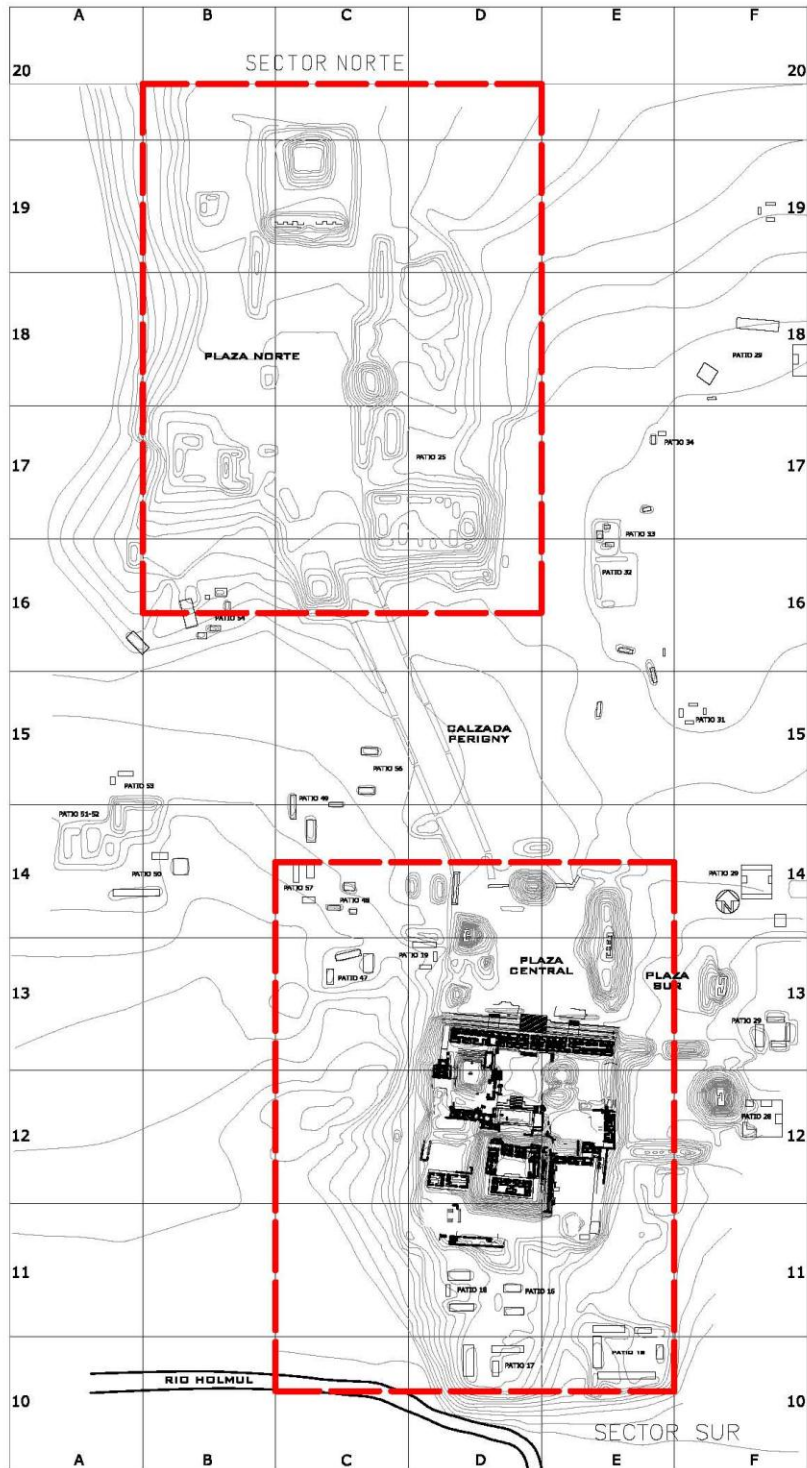


Figura 2. Plano del sitio Nakum dividido en sector norte y sector sur (según Quintana y Wurster 2002, digitalizado por Breitner González 2011) .

## **2. Antecedentes e historia**

Nakum es una ciudad maya revelada al mundo occidental y la comunidad científica por el explorador francés Maurice de Perigny en 1905, haciendo informes descriptivos y el primer plano publicado del sitio (1910, 1911). Luego el Museo Peabody de la Universidad de Harvard toma interés y es Alfred Tozzer quien realiza los primeros estudios preliminares, elaborando planos de los edificios principales y la planta general del sitio junto con Raymond Merwin, publicando los resultados en 1913 en las memorias del museo. Sylvanus Morley visita Nakum en 1915 y en los años 1920s, documentando los monumentos y revisando los planos del sitio (1938). La próxima intervención ocurre hasta 1973, cuando Nicholas Hellmuth corrige los planos ya existentes. Desde este momento el sitio queda con vigilancia por parte del Instituto de Antropología e Historia -IDAEH. En 1989 el Proyecto Nacional Tikal inicia el rescate del sitio, interviniendo los edificios en mayor peligro de colapso, y en 1994, a través del subproyecto Triángulo Yaxha-Nakum-Naranjo, comienza el programa formal de investigación y restauración en el sitio (Hermes y Calderón 2002:209-210).

El Sub-Proyecto Triángulo Yaxha, Nakum, Naranjo, dentro del Proyecto Protección de Sitios Arqueológicos de Petén – PROSIAPETEN - abarca los sitios arqueológicos de Dos Aguadas, El Tigre, Nakum, Naranjito, Poza Maya, Pochitoca, Naranjo, Topoxte y Yaxha, como los más importantes y fue creado con el afán de rescate de los sitios en el área al este de Tikal, consolidando y restaurando arquitectura en peligro de colapso. Actualmente este trabajo continua y desde octubre de 2010, el proyecto se convirtió en el Departamento de Conservación y Rescate de Sitios Arqueológicos Prehispánicos – DECORSIAP- entidad dentro del Ministerio de Cultura y Deportes del Gobierno de Guatemala.

Entonces han sido diecisiete años de investigación arqueológica en el sitio, teniendo más presencia en algunos años más que en otros y concentrándose sobre todo en el sector sur del sitio, haciendo pequeñas intervenciones en el sector norte y en la periferia inmediata.

Desde 2006 existe otra entidad trabajando en el sitio con objetivos puntuales de investigación arqueológica el Proyecto Arqueológico Nakum, dirigido por profesionales polacos de la Universidad de Jagellónica de Cracovia, Polonia y profesionales nacionales. Además de investigaciones en la Acrópolis Sur, también se han

dedicado al sector norte del sitio y es durante su primera temporada de trabajo que tuvieron el hallazgo de la primera tumba de Nakum.

La ciudad tuvo una ocupación extensa, comenzando aproximadamente en el fin del período Preclásico Medio (450 a.C.) hasta el Postclásico Temprano (900/1000 d.C.). A lo largo de los años de investigación en el sitio se han identificado poca actividad arquitectónica durante el período Clásico Temprano. Como ejemplo de dicha actividad se puede mencionar el hallazgo de arquitectura de talud-tablero, descrita por los investigadores del Proyecto Arqueológico Nakum de la siguiente manera:

“Es el único ejemplo, descubierto hasta ahora, de arquitectura talud-tablero en las tierras bajas Mayas, en el cual el patio está rodeado por cuatro edificios de este estilo y que además forman un área completamente encerrada. La analogía mas cercana son sin duda los patios del mismo Teotihuacan, pero el patio de Nakum es un par de veces más grande que los de Teotihuacan. Eso sugiere también otro tipo de uso del patio de Nakum: su localización central en el área más importante de Nakum prueba que fue un lugar de actividades muy importantes no sólo en el Clásico Temprano pero también en otros periodos.” (Koszkul et al. 2006:9).

En la segunda mitad del Clásico Tardío se observa en el sitio el mismo auge constructivo que caracteriza a casi todos los sitios de las Tierras Bajas Centrales en esta época (Hermes, Calderón 2002:215). Sin embargo, lo excepcional de Nakum es que durante el Clásico Terminal continúa la intensidad de las actividades en una época en que el resto de sitios inicia su decadencia. “Durante, el Clásico Terminal el sitio alcanza su configuración final. En este lapso de tiempo, comprendido aproximadamente entre 850 y 950 d.C., la actividad constructiva es constante y abundante” (Hermes, Calderón 2002: 217).

Entonces, Nakum es un sitio principalmente del Clásico Terminal, encontrándose a escasos metros del río Holmul, haciéndola probablemente una ciudad de control comercial de una ruta fluvial. “Otro vecino de Tikal, situado a sólo 25 kilómetros al este, cerca de las fuentes del Río Holmul, era Nakum, que probablemente fue, en un tiempo, un importante nexos comercial entre Tikal y la costa del Caribe” (Sharer 1998:198). Es posible pensar en

que este aspecto haya sido uno de los impulsores para la continuidad y prosperidad del sitio durante el Clásico Terminal.

Lamentablemente, la historia escrita de Nakum conocida hasta ahora es escasa, proveniente de sólo tres monumentos que presentan inscripciones jeroglíficas: las Estelas C, D y U, publicadas primeramente por Tozzer (1913) y Morley (1937). Cada una se encuentra situada frente al edificio designado con la misma letra. Las fechas para las estelas son el 771 d.C. para la Estela U (Fotografía 47, Anexo 3), 815 d.C. para la Estela C y 849 d.C. para la Estela D. Estas fechas indican que la ciudad no se vio afectada por el hiatus de la vecina ciudad de Yaxha, que se dio durante la segunda mitad del período Clásico Temprano y la primera mitad del Clásico Tardío (Hermes 2001:154). Grube dice que “esta fecha”, refiriéndose al 29 de mayo del 815 d.C., “hace evidente que Nakum no fue afectado por la derrota de Yaxha; al contrario, es posible que este evento ayudó a Nakum a establecerse como nuevo poder regional”; también anota en la misma página, “la Estela D es el último monumento inscrito de Nakum con una fecha, 10.1.0.0.0 5 Ahaw 3 K’ayab (26 de noviembre, 849 d.C.); esta fecha también es la última de toda la región del Triángulo, incluso en Naranjo y confirma que Nakum sigue siendo el centro regional mientras que el poder de las otras ciudades disminuye” (Grube, en Wurster 2000:266).

De acuerdo con Grube (Ibid), lo que estaba sucediendo era ni más ni menos que las eternas disputas por el poder entre las dinastías de Tikal y Calakmul. Yaxha estaba aliado a Tikal originalmente, mientras que Naranjo se alió con Calakmul, causando diversas disputas y conflictos armados entre Naranjo y Yaxha. Dos veces fue conquistada Yaxha por Naranjo. Mientras tanto, Nakum parece haber gozado de cierta independencia (Op. Cit.:265). Este hecho no deja de llamar la atención, puesto que la situación geográfica de Nakum era igual de ventajosa en términos económicos que la de Yaxha. Como se ha dicho antes, la ciudad debe haber controlado el comercio entre Tikal y el Caribe, dada la cercanía al río Holmul, y el reciente hallazgo de infraestructura “portuaria” (Calderón, comunicación personal 2007). Tendría que haber habido un gran interés por esta ciudad, sin embargo, tal vez gozaba de alguna inmunidad o pacto entre los sitios, asunto que todavía no es posible corroborar con la información hasta ahora recabada en el sitio. La mención de la conquista de los centros

de B'ital y Tuubal por Naranjo en la historia epigráfica de Naranjo (Martin y Grube 2000:76) hace pensar que tal vez alguno de ellos podría ser Nakum, más probablemente Tuubal, sin embargo esto tampoco ha podido ser corroborado.

### **CAPÍTULO III LOS ENTIERROS DE NAKUM**

El presente capítulo contiene la descripción de cada uno de los treinta y siete entierros encontrado en Nakum (para ver ubicación de entierros en el sitio ver Anexos 1 y 2), sintetizando la información proveniente de campo, obtenida en los informes técnicos del Proyecto Triángulo Yaxha, Nakum, Naranjo, y del Proyecto Arqueológico Nakum, con los datos del análisis en el laboratorio realizado por la autora. Para comprender la evolución de las costumbres funerarias del sitio, se exponen en orden cronológico.

De los treinta y siete enterramientos que constituyen la muestra, cuatro corresponden al período Preclásico Tardío, tres al Protoclásico, dos al Clásico Tardío, y veintiocho al Clásico Terminal. No se ha encontrado ninguno que corresponda al período Clásico Temprano, lo cual se discute más abajo en este trabajo.

## **1. Período Preclásico Tardío**

Los entierros más tempranos encontrados hasta la fecha en Nakum pertenecen al Preclásico Tardío. De los cuatro enterramientos correspondientes a esta época, tres fueron localizados dentro de chultunes, y uno fue recuperado durante las excavaciones en un patio.

### **Entierro N° 9**

**Localización:** En el Chultun 20, al suroeste del Patio 32 en la periferia inmediata del sitio.

**Contexto funerario:** Se localizó un individuo dentro de un agujero hecho en el piso en el área norte del recinto en posición decúbito lateral izquierdo flexionado. El entierro es primario e indirecto.

**Ajuar funerario:** Una vasija cerámica en forma de tecomate, probablemente perteneciente al tipo Paila Sin Engobe, ubicada al este del pie izquierdo y un caracol asociado a la parte posterior de la rodilla izquierda.

**Resultados del laboratorio:** La información recopilada en campo no concordó con el material óseo encontrado como perteneciente a este entierro, observando sólo un fémur. A partir de éste sólo se pudo establecer que se trató de un adulto.

### **Entierro N° 10**

**Localización:** En el Chultun 20, al suroeste del Patio 32 en la periferia inmediata del sitio.



**Contexto funerario:** Este entierro lamentablemente fue perturbado durante su excavación, siendo saqueado al siguiente día de su hallazgo, arruinando la información de contexto.

**Ajuar funerario:** No se encontró material asociado, y si tuvo, fue robado.

**Resultados de laboratorio:** Durante el análisis se encontró la presencia de dos individuos. De un individuo se encontró mayor número de partes del esqueleto, mientras que del segundo se encontró únicamente parte del pie izquierdo. El primer individuo resultó ser de sexo masculino, de más de 21 años de edad. Se detectó porosidad en el único fragmento de cráneo recuperado, sin embargo se piensa que es debida a una desmineralización no patológica.

### **Entierro N° 25**

**Localización:** Dentro del Chultun 31 en el Patio 52, también ubicado en la periferia inmediata del sitio.

**Contexto funerario:** El entierro corresponde a dos cráneos que veían hacia el sur, siendo encontrados en el relleno del sector oeste del recinto 3, a 0.80m del piso del chultun.

**Ajuar funerario:** Ningún artefacto asociado.

**Resultados de laboratorio:** Los cráneos resultaron corresponder a un infante y a un niño de 5 años  $\pm$  16 meses de edad. Asociados a estos dos cráneos se detectaron otros elementos óseos como una dentición desidual, otra permanente, restos de un adulto, como también de un infante. Al no tener la certeza que estos restos correspondan únicamente a dos personas, no se pueden agrupar y evaluar sus rasgos individualmente. Más bien, este hallazgo podría estar indicando la reutilización del recinto como un depósito ritual de uso recurrente.

### **Entierro N° 26**

**Localización:** Se recuperó en la excavación de un pozo en el Patio 52, en el relleno bajo el Piso 2, a 0.15 m del nivel de la roca natural. El Patio 52 se encuentra en la periferia inmediata al núcleo del sitio.

**Contexto funerario:** La osamenta se encontró en posición decúbito dorsal extendido, de norte a sur con el cráneo hacia el sur.

**Ajuar funerario:** Ningún artefacto.

**Resultados de laboratorio:** Se trata de un hombre adulto que presentó algunas caries.

## **2. Período Protoclásico**

Para este período transicional entre el Preclásico y el Clásico, se cuenta con tres entierros, dos en un mismo chultun y el otro en una cripta en un edificio funerario.

### **Entierro N° 27**

**Localización:** En el Chultun 31 (igual que los Entierros 25 y 28) en el Patio 52, en la periferia inmediata del sitio.

**Contexto funerario:** Corresponde a un cráneo viendo hacia el oeste y una costilla sobre él, ubicados en el sector norte del lado este del recinto, al sur de la pared norte.

**Ajuar funerario:** Sin artefactos.

**Resultados de laboratorio:** Adulto de sexo imposible de estimar.

### **Entierro N° 28**

**Localización:** Dentro del Chultun 31 (al igual que los Entierros 25 y 27) en el Patio 52.

**Contexto funerario:** Corresponde a otro cráneo encontrado en el lado oeste del acceso al recinto 4.

**Ajuar funerario:** Sin artefactos.

**Resultado de laboratorio:** Adulto de sexo imposible de estimar, presentando algunas caries.

### **EPAN-2**

**Localización:** Esta cripta fue hallada en las investigaciones profundas del Edificio 15, más abajo de la tumba (EPAN-1) que se describirá en el período Clásico Tardío (4.20 m bajo el piso de ésta). Este edificio está ubicado en el lado este del Patio 1 de la Acrópolis Sur.

**Contexto funerario:** Fue encontrado por el Proyecto Arqueológico Nakum de la Universidad Jagellónica. El individuo estaba en posición decúbito dorsal extendido, de norte a sur con la cabeza al sur, la cual fue colocada dentro de dos vasijas. Para construir la cripta del Entierro EPAN-2, los mayas cortaron los Pisos 8 y 9 preparando un agujero que fue rodeado con piedras posicionadas oblicuamente y fue cubierto con lajas grandes.

**Ajuar funerario:** Una fuente tetrápode de tipo Ixcanrío Naranja Polícromo y otra fuente de base anular y del mismo tipo cerámico que la anterior.

**Resultados de laboratorio:** La osamenta pertenece a una mujer, probablemente, de edad avanzada que presenta posible modelación artificial del cráneo. Tiene procesos degenerativos por edad avanzada, como artritis y pérdida de piezas dentales en vida.

### 3. Período Clásico Tardío

Para este momento, Nakum cuenta con dos entierros, aunque los primeros dos que se describen al principio del Clásico Terminal pueden ser de este período también.

#### Entierro N° 8

**Localización:** Fue recuperado en el Edificio E, el cual es un palacio ubicado en el Patio 1 de la Acrópolis Sur de Nakum.

**Contexto funerario:** Se trata de un individuo encontrado en el relleno, bajo un segundo piso, en posición decúbito lateral derecho flexionado, de norte a sur con cráneo hacia el norte.

**Ajuar funerario:** Sin artefactos asociados.

**Resultados de laboratorio:** Se trata de un individuo de sexo masculino, de 20 a 29 años de edad, con patologías en dientes como severas caries y abscesos, pérdida de piezas ante mortem, y variabilidades dentales como taurodontismo y una perla de esmalte en una molar.

#### EPAN-1

**Localización:** En el centro del Edificio 15, Patio 1 de la Acrópolis Sur.

**Contexto funerario:** Las investigaciones del Proyecto Arqueológico Nakum dejaron al descubierto enormes lajas que cubrían una cámara funeraria de grandes dimensiones, 4.55 m norte-sur, 1.50 m este-oeste y 2.20 m de altura. Se trata de la única tumba encontrada en el sitio hasta el momento. “Para construirla, los Mayas se adentraron parcialmente en el edificio existente hasta uno de los pisos más antiguos y al muro que venía del norte al sur. Sobre este muro levantaron la piedra que formó la pared este y sobre el piso mencionado, la

pared norte y oeste de la tumba. La pared sur la empezaron a levantar sobre el piso ubicado ligeramente más arriba. Debajo de este piso, la pared sur fue reforzada con mezcla y piedras pequeñas. En el centro de la pared oeste dejaron al principio una gran abertura rectangular que permitió introducir al personaje dentro de la cámara” (Koszkul *et al.* 2006:9). El receptáculo contuvo los restos de un individuo en posición decúbito dorsal extendido con la cabeza hacia el norte. La tumba contenía de tres a siete centímetros de tierra donde se excavaron los contenidos.

**Ajuar funerario:** La ofrenda que acompañaba al difunto consistió en tres vasijas cerámicas, orejeras de piedra verde, malacates, casi quinientas cuentas circulares y tubulares de distintos tipos de piedra y concha, incluyendo piedra verde, un collar de nefrita y jade, y un pectoral de jade.

Las vasijas se concentraron en el extremo sureste del sepulcro, teniendo, de oeste a este, un cuenco Azúcar Impreso, luego un plato trípode con soportes semicilíndricos huecos con el filete basal pintado azul y presentando la imagen del dios del maíz danzante en el fondo, de tipo Saxche Naranja Polícromo, y por último un cuenco de base plana del tipo cerámico Chaquiste Impreso. Dentro de la segunda vasija fue encontrado el esqueleto de un ave y mucho carbón. Las vasijas en la tumba pueden fecharse para la transición Tepeu 1-2.

El hallazgo del pectoral es descrito de la siguiente manera por sus descubridores: “...se encontró un pectoral de piedra verde de 10.6 cm. x 4.9 cm. y sección cóncava, su posición indica que fue colocado con los extremos mas largos en la posición horizontal, con el lado cóncavo hacía el exterior y el lado convexo hacía el interior. En la parte superior del lado convexo lleva dos perforaciones que no se ven en el lado cóncavo y su localización también sugiere la misma posición horizontal del pectoral en el pecho. La parte superior del lado cóncavo del pectoral está decorada con una representación antropomorfa incisa con un tocado elaborado. El estilo y carácter de esta representación sitúa la manufactura del artefacto para el Clásico Temprano. Es posible que el artefacto fue traspasado de generación en generación. Puede ser que la imagen del pectoral representaba alguno de los antepasados de la persona enterrada en la tumba y que la imagen, invocada en el pectoral, pudiese apoyar a la persona que lo llevaba. En la parte central del lado convexo hay una

serie glífica de cinco cartuchos incisos. El carácter de esta incisión difiere significativamente de la incisión del lado cóncavo, lo que indica que lo elaboró otro artista. Es posible que se hicieron en otra época, no obstante, probablemente también se fecha para el Clásico Temprano.” (Koszkul *et al.* 2006:9)

Simon Martin explica que los glifos referidos del pectoral están diciendo “este es el pectoral del rey de Yaxha, Ixim Chan”. (Zralka et al. 2007:5)

Al lado oeste de la pierna derecha del individuo se halló un anillo de concha o caracol. Los malacates se encontraron cerca de las vasijas, habiendo sido fabricados de piedra blanca. Además se encontró un material oscuro donde se podía observar un tipo de estampado, probablemente de tejido.

Es necesario decir también que en el lado este de la tumba, fuera de ella se encontró un escondite (Ofrenda 3) en una especie de cripta pequeña, el cual contenía dos vasijas de tipo Saxche Naranja Políciromo y Tinaja Rojo del Clásico Tardío. Es posible que esta ofrenda se pueda asociar a un culto posterior al personaje enterrado en este entierro.

**Resultados de laboratorio:** Lamentablemente, el esqueleto está en muy mal estado de preservación, haciendo que muy pocos fragmentos llegaran al laboratorio. Los restos presentes exhibían coloración roja, probablemente de cinabrio o hematita. Se detectaron huesos de roedores mezclados con los restos humanos de la tumba, evidenciando su presencia dentro de la cámara. Posiblemente ellos tienen mucho que ver con la casi desaparición del esqueleto; muchos de los fragmentos humanos estaban roídos. También las filtraciones de agua dentro de la tumba son agravantes en la conservación de los restos óseos. Sin embargo, no se puede descartar la posibilidad de que la osamenta haya sido extraída por los mismos mayas antiguos como parte de un ritual mortuorio posterior. El único dato extraído de este individuo es que se trata de un adulto, en base a un hueso largo con completa fusión de epífisis.

#### **4. Período Clásico Terminal**

De este período es el grueso de la muestra, siendo veintiocho los entierros, aunque los primeros dos pueden ser clásico tardíos y los últimos dos pueden ser posclásicos.

#### **Entierro N° 7**

**Localización:** Bajo el Piso 2 del patio (no hay información sobre que patio es), junto al talud del Edificio E, relacionado con el basamento de éste.

**Contexto funerario:** Es una concentración de huesos humanos sin posición definida.

**Ajuar funerario;** No tenía asociado ningún artefacto.

**Resultados de laboratorio:** Resultaron ser los restos de un niño de 3 años  $\pm$  12 meses, el cual presentó hipoplasia dental.

#### **Entierro N° 13**

**Localización:** Los restos levantados fueron localizados bajo el Piso 1, bajo el muro sur del Edificio E y frente al Edificio H, colocados antes de la construcción del estadio constructivo E-2 en el Patio 2.

**Contexto funerario:** No fue recuperada la totalidad de la osamenta, siendo descrito en los informes de campo que únicamente fueron extraídas las extremidades inferiores, ya que el resto del individuo se encontraba bajo el Edificio H. Al parecer la osamenta se encontraba extendida sobre la espalda, orientada norte-sur.

**Ajuar funerario:** No presentó artefactos asociados.

**Resultados de laboratorio:** Se distinguió que los restos levantados pertenecen a la mitad longitudinal del esqueleto de un adulto, siendo imposible el estimar su sexo por falta de marcadores.

#### **Entierro N° 1**

**Localización:** En el Patio 11, al pie del escalón inferior de la escalinata que asciende hasta el nivel donde se asienta el Edificio F.

**Contexto funerario:** El piso fue cortado para construir una cista con piedra caliza trabajada, sellada con un relleno de tierra con piedra pequeña. El individuo fue encontrado

extendido de espaldas, orientado de norte a sur con el área anatómicamente correspondiente al cráneo hacia el sur, sin embargo el cráneo fue encontrado en el área abdominal.

**Ajuar funerario:** El individuo fue acompañado por dos cuencos trípodes en el área norte de la cista; uno de ellos presenta decoración pintada, puesto en posición invertida, mientras que el otro es sin engobe, sin embargo presenta pequeños puntos negros en el cuerpo. Ambos son de tipo cerámico indeterminado. Además de las vasijas, también se encontraron un punzón de hueso y varias lascas de pedernal.

**Resultados del laboratorio:** La osamenta se encuentra en buen estado de conservación, estando representada la mayoría de las partes del esqueleto. Se trata de un hombre de entre 29 y 33 años de edad, el cual presentó leve porosidad en el cráneo por una desmineralización no patológica, hipoplasia y caries en los dientes, además de encontrar las dos primeras cervicales fracturadas en el lado derecho. Una fractura biselada aparece en el fragmento distal del húmero izquierdo. La ubicación in situ del cráneo apoya esta idea, no hay suficiente evidencia como para asegurar que esto fue perimortem.

## **Entierro N° 2**

**Localización:** Viene del relleno de construcción del Edificio 60, ubicado en el Patio 5.

**Contexto funerario:** Según el registro de campo, contenía dos individuos en posición decúbito lateral derecho flexionado. Se encontraron orientados de norte a sur con sus cráneos al norte.

**Ajuar funerario:** No presentaron artefactos asociados.

**Resultados de laboratorio:** Durante el análisis en el laboratorio los restos observados pueden pertenecer a un solo individuo. Este individuo es masculino, de entre 20 y 34 años de edad.

## **Entierro N° 3**

**Localización:** En el Edificio 61 del Patio 5, en el derrumbe del muro este del interior de la cámara del primer nivel.

**Contexto funerario:** Fueron hallados huesos largos correspondientes a las extremidades inferiores sin posición definida.

**Ajuar funerario:** Sin artefactos.

**Resultados de laboratorio:** Por el mal estado de conservación de estos restos no se pudo obtener mayor información; el carácter de este entierro parece ser de ofrenda.

#### **Entierro N° 4**

**Localización:** En el relleno del elemento sólido al centro de la escalinata del Edificio N. Fue localizado durante los trabajos de restauración en este edificio.

**Contexto funerario:** Contuvo dos individuos. El Individuo A en posición decúbiteo lateral derecho flexionado, con los pies hacia el noreste y cráneo hacia el sur y el Individuo B en posición decúbiteo dorsal flexionado, con el cráneo al sur y la cara mirando hacia arriba.

**Ajuar funerario:** Presentó un plato trípode de tipo Tinaja Rojo sobre sus soportes al norte de los cráneos.

**Resultados de laboratorio:** El Individuo A está representado por los huesos largos de las extremidades superiores e inferiores de la osamenta. Fue imposible estimar sexo, sin embargo la fusión de sus epífisis indica que es un adulto. La totalidad de los restos correspondientes al Individuo B fue recuperada, pudiendo establecer que se trata probablemente de un hombre adulto, posiblemente un adulto mayor por la pérdida de la mayoría de sus dientes en vida y su retracción alveolar. Ninguno presentó patologías evidentes.

#### **Entierro N° 5**

**Localización:** Fue localizado en el Patio 16, en el área cercana al Río Holmul, al sur de la Acrópolis Sur.

**Contexto funerario:** El individuo estaba enterrado en el relleno del patio, en una matriz de tierra gris mezclada con cinabrio, en posición decúbiteo lateral izquierdo flexionado, de este a oeste con el cráneo al oeste.

**Ajuar funerario:** Estaba acompañado de dos vasijas, un cuenco trípode inciso del Grupo Azote y un vaso piriforme con soporte de pedestal de tipo Pabellón Modelado-Moldeado-Tallado, ambos colocados en posición invertida, el primero cerca del cráneo, cubriendo parcialmente la cabeza, y el segundo en el área abdominal. Además se encontró un artefacto de hueso colocado detrás del cráneo, treinta y siete caracoles cerca del fémur



derecho, diecisiete fragmentos de piedra verde en el área del cuello y un pendiente de alabastro asociado a la rodilla izquierda.

**Resultados de laboratorio:** La osamenta se encuentra en muy buen estado de conservación. Se trata de un hombre joven, robusto, de entre 21 a 24 años de edad que presenta aspectos muy singulares. El primero es la ausencia congénita del incisivo lateral maxilar izquierdo, lo que se asocia con la forma irregular del incisivo lateral maxilar derecho (Bass 1995:298); también presenta sutiles surcos verticales en las premolares izquierdas y la tercera molar derecha mandibular en proceso de erupción en posición completamente horizontal. El otro hecho singular es que el cráneo del joven presenta una trepanación redonda en la parte lobular de su parietal derecho. No existe ninguna reacción del hueso, haciendo evidente su naturaleza perimortem. De la trepanación sale una fractura radial hacia la sutura coronal y una pequeña fisura que no traspasa todo el grosor del hueso. El comportamiento de esta fractura apunta a que el tejido óseo estaba vivo cuando sucedió, lo que indica que esta trepanación es un procedimiento terapéutico para aliviar la presión provocada por un impacto recibido en la cabeza del joven (Ortner 2003:171). El hecho de que no haya resanamiento del hueso, indica que posiblemente el individuo murió en el transcurso de esta operación.

### **Entierro N° 6**

**Localización:** Dentro del Chultun 4, en el Patio 25 ubicado en la periferia inmediata del centro de Nakum, cercana al sector norte.

**Contexto funerario:** Se hallaron restos óseos sin posición definida.

**Ajuar funerario:** No hay artefactos asociados.

**Resultados de laboratorio:** Asumiendo que el entierro contiene los restos de un solo individuo, se trata de un adolescente de entre 12 a 20 años de edad, de sexo indeterminable por falta de marcadores. Hay tres dientes presentes, de los cuales uno es la tercera molar en formación y los otros son una segunda molar mandibular y un incisivo lateral izquierdo maxilar, ambos presentan hipoplasia.

### **Entierro N° 11**

**Localización:** En los taludes de la Acrópolis Sur, en el relleno, habiendo desmontado parte del muro del talud para colocar al individuo.

**Contexto funerario:** Se encontraba en posición decúbito lateral izquierdo flexionado, con el cráneo al noreste.

**Ajuar funerario:** Ningún artefacto asociado.

**Resultados de laboratorio:** Resultó ser una mujer, adulta mediana que presenta caries, abscesos y pérdida de piezas dentales antemortem. Además de esto, los tres incisivos maxilares presentes y los caninos maxilares exhiben decoración. Los incisivos presentan limado de las esquinas de la superficie incisal para crear forma de *ik* (entre los tipos C-2 y C-3 de Romero 1986b), mientras que los caninos muestran limado sólo de su esquina mesial (tipo B-2). Las formas de los dientes no son tan regulares como era su intención, indicando que el procedimiento estético no fue hecho por el mejor o el más experimentado de los artistas. También presenta remodelación craneana.

#### **Entierro N° 12**

**Localización:** En una de las cámaras añadidas al lado este del Edificio R, en el Patio 9.

**Contexto funerario:** Se localizó en un corte en el piso, contenido, dentro de una matriz de ceniza, un individuo en posición decúbito lateral izquierdo flexionado, de este a oeste con el cráneo al oeste.

**Ajuar funerario:** Ningún artefacto incluido.

**Resultados de laboratorio:** Es un hombre joven, de más de 21 años de edad que presentó cálculos en sus dientes.

#### **Entierro N° 15**

**Localización:** Se encontró bajo el piso en la parte media de la fachada este del Edificio L.

**Contexto funerario:** Se compone de un individuo en posición decúbito lateral derecho flexionado, de norte a sur con el cráneo al sur. Los pies se encuentran cruzados, teniendo la parte inferior de la pierna izquierda debajo del pie derecho, y las extremidades superiores se encuentran cruzadas sobre el pecho con las manos a la altura de la garganta; se anota en las notas de campo que da la impresión de haber estado amarrado.

**Ajuar funerario:** Asociado al individuo se encontró una valva nacarada y un instrumento musical hecho de hueso.

**Resultados de laboratorio:** Se trata de un hombre de 30 a 35 años de edad, con caries, cálculos e hipoplasia en los dientes, además de leve porosidad en el cráneo por una desmineralización no patológica. En el cuerpo izquierdo de la mandíbula, exactamente en el inicio del proceso condilar, hay una perforación pequeña postmortem de naturaleza desconocida. Parece hecha por el humano, sin embargo esta mandíbula se encontró en su lugar anatómico en la disposición de la osamenta.

### **Entierro N° 16**

**Localización:** Se encontró sobre el Piso 3 en las excavaciones del Edificio D.

**Contexto funerario:** El individuo estaba en posición decúbito lateral izquierdo flexionado, de norte a sur con el cráneo hacia el norte.

**Ajuar funerario:** Cuatro cuentas incisas de material lítico.

**Resultados de laboratorio:** Es un hombre de 34 a 42 años

### **Entierro N° 17**

**Localización:** En el derrumbe tapando la fachada oeste del Edificio D, cercano a la esquina suroeste.

**Contexto funerario:** Compuesto por un individuo en posición decúbito lateral izquierdo flexionado, de norte a sur con el cráneo hacia el norte.

**Ajuar funerario:** Acompañado por un silbato de cerámica en forma de ave.

**Resultados de laboratorio:** Es un hombre joven de menos de 29 años de edad. Presenta caries y leve artritis en el peroné derecho, quizás por trauma recibido en vida. Nuevamente nos encontramos con decoración dental en los cuatro incisivos y dos caninos maxilares. Los incisivos centrales presentan dos surcos en la superficie incisal y un limado intenso en las esquinas distales de cada diente (tipo F-9, Romero, 1986b). Las superficies incisales de los incisivos laterales están limadas hasta la mitad de su corona (tipo A-4) y los caninos tienen un surco en su esquina distal (similar a tipo B-2).

### **Entierro N° 18**

**Localización:** El entierro se recuperó durante el vaciado de la Cámara 1 del Edificio G, en el relleno intencional de la cámara.

**Contexto funerario:** Es un individuo encontrado en posición decúbito lateral izquierdo flexionado, orientado de este a oeste con el cráneo al este.

**Ajuar funerario:** La parte distal de un cuchillo de pedernal y veintiocho fragmentos de cerámica.

**Resultados de laboratorio:** Es un infante de 2 años  $\pm$  18 meses.

### **Entierro N° 20**

**Localización:** Se localizó en los trabajos de restauración al sur del Edificio L, al este del eje central.

**Contexto funerario:** Un individuo enterrado en posición decúbito dorsal extendido de este a oeste con el cráneo al este.

**Ajuar funerario:** Sin artefactos.

**Resultados de laboratorio:** Es un infante de 3 a 4 años de edad con leve hipoplasia.

### **Entierro N° 21**

**Localización:** Se encontró en el relleno constructivo bajo un corte del Piso 1 de la Cámara 2 del Edificio R.

**Contexto funerario:** El individuo es el único caso enterrado en posición sedente, viendo al oeste.

**Ajuar funerario:** Una olla y un cuenco Cambio Sin Engobe son la ofrenda encontrada sobre la rodilla derecha del individuo; el cuenco estaba puesto de forma invertida sobre la olla, actuando como tapadera.

**Resultados de laboratorio:** La osamenta encontrada en este entierro es la mejor conservada de toda la muestra del sitio. La bóveda craneana está completa, pudiendo observar modelación artificial con compresión en el frontal y occipital, acentuando el área de los lóbulos parietales. Es un hombre, adulto medio, probablemente llegando a adulto mayor de entre 40 a 55 años de edad. La osamenta presenta osteoartritis en la columna vertebral en grado 2, implicando costillas y el esternón con un caso de inicio de eburnación en la primera cervical y una hernia provocando un nódulo de Schmorl en las vértebras D10

y D11. Presenta el proceso xifoides osificado y fusionado al esternón y presenta la laringe osificada lo que puede comenzar a suceder a partir de los cuarenta años de edad. De la laringe está presente el cartílago tiroides en avanzado proceso de osificación, lo que según Keen y Wainwright (1958) tendría la cuarta etapa de osificación, presentando dos “ventanas” en las que no terminó de osificarse la lámina (Scheuer y Black 2000:168). También están presentes dos fragmentos no completamente osificados de cartílago cricoides.

### **Entierro N° 22**

**Localización:** Colocado dentro del relleno de construcción a través del corte ovalado del Piso 1 del Edificio G.

**Contexto funerario:** El individuo estaba en posición decúbito lateral derecho flexionado, de este a oeste con el cráneo hacia el oeste.

**Ajuar funerario:** Se recuperó una fuente tipo Tinaja Rojo en frente de la cara del individuo y ocho silbatos cerámicos, la mayoría antropomorfos y otros zoomorfos.

**Resultados de laboratorio:** Es un niño de 12 años  $\pm$  30 meses, con hipoplasia en algunos de sus dientes.

### **Entierro N° 23**

**Localización:** Encontrado en el relleno de la fachada frontal (este) del Edificio N durante los trabajos de restauración.

**Contexto funerario:** El individuo estaba colocado en posición decúbito lateral derecho flexionado, orientado de norte a sur, con el cráneo al sur.

**Ajuar funerario:** Sin artefactos asociados.

**Resultados de laboratorio:** *In situ* se logró ver que presentaba modelación craneana artificial. El inhumado es un hombre de más de 30 años de edad con algunos rasgos irregulares en su dentadura: un diente supernumerario, rotación de aproximadamente 90° de la primera premolar mandibular derecha y forma irregular de una molar en forma de D. Como otro rasgo peculiar del individuo se observó la persistencia del rasgo infantil de los mameloides en los incisivos laterales maxilares; no hay evidencia de decoración en las piezas dentales. También presentó caries y abscesos, además de un pequeño tumor óseo al

interior del maxilar izquierdo, cerca de la sínfisis con el otro maxilar. Este tumor es redondo y tiene la peculiaridad de estar suelto dentro de una cavidad en el maxilar, sin estar conectado a otro tejido óseo; parece ser de naturaleza benigna.

#### **Entierro N° 24**

**Localización:** El entierro se encontró en el relleno del Patio 52, en la periferia inmediata del sitio.

**Contexto funerario:** Es la inhumación de un individuo posicionado decúbito lateral izquierdo flexionado, de noroeste a suroeste, con el cráneo al noroeste.

**Ajuar funerario:** Un silbato cerámico en forma de búho.

**Resultados de laboratorio:** Era un niño de 4 años  $\pm$  12 meses que exhibe algunas caries en sus dientes desiduales y fracturas en sus incisivos centrales.

#### **Entierro N° 29**

**Localización:** Se ubicó muy cerca del Entierro 23, en el relleno bajo el piso de la cámara este del Edificio N, en una matriz de tierra color gris claro.

**Contexto funerario:** Se trata de un entierro en bulto, presentando los restos mezclados de individuos.

**Ajuar funerario:** Quince cuentas tubulares de concha y una cuenta grande redonda de piedra verde perforada en el centro estaban mezcladas entre los restos.

**Resultados de laboratorio:** Durante el análisis en el laboratorio se encontró la presencia de cuatro individuos que corresponden a distintas edades. Dos adultos, un adolescente y un infante. El Individuo A tiene la mayoría de su esqueleto representado, es de sexo masculino, tiene de 20 a 29 años de edad en el momento de su muerte y presenta hipoplasia en los dientes. El Individuo B está representado por dientes permanentes en formación y algunos huesos largos con epífisis no fusionadas, indicando una edad de entre 11 y 16 años, sexo indeterminado, con ninguna patología evidente en las superficies observables. El Individuo C es un infante de entre 0 y 3 años de edad, representado solamente por un centro de osificación de esternón completo. El cuarto, Individuo D, es otro adulto representado partes del cráneo, huesos largos y una primera premolar maxilar con cálculos e hipoplasia.

### **Entierro N° 30**

**Localización:** Mientras se investigaba la ampliación del basamento en la fachada frontal (oeste) del Edificio Q se encontró el Entierro 30, dentro de una matriz de ceniza que rellenaba este espacio.

**Contexto funerario:** Estaba compuesto por dos individuos que se encontraban junto al muro norte de la ampliación. Estaban dispuestos de forma diferente, estando el Individuo A posicionado decúbito lateral izquierdo flexionado con la cabeza y las dos primeras cervicales entre los brazos, mientras que el Individuo B se encontraba al oeste del anterior en posición decúbito ventral con las piernas flexionadas y cruzadas hacia arriba, es decir, los pies se encontraban a la altura de la cadera. Es de hacer notar que la clavícula y omóplato izquierdos no se encontraron durante la excavación, y parte del húmero izquierdo fue encontrado en posición anatómica, pero se encontró otros dos tercios de un húmero izquierdo asociado al Individuo A, pero puede pertenecer al Individuo B. Ambos se encontraban de norte a sur, con el área del cráneo hacia el norte.

**Ajuar funerario:** Como parte del ajuar funerario se encontró un cuenco sobre su base al norte del Individuo A, en el área donde debiera haber estado la cabeza, dos caracoles marinos trabajados bajo la pelvis del mismo, además de un hachuela de material lítico junto con una acumulación de tiestos y una valva marina.

**Resultados de laboratorio:** Ambos fueron determinados como masculinos, el Individuo A era probablemente un adulto de edad avanzada con severas caries destruyendo completamente algunas coronas, abscesos y pérdida de piezas dentales antemortem, mientras que el Individuo B era un adulto joven de 20 a 21 años de edad con ninguna patología evidente en las superficies óseas observables. El cráneo del Individuo B pudo haber sido modelado artificialmente y presentaba decoración dental.

### **Entierro N° 31**

**Localización:** Ubicado en el Grupo Temascal en la periferia inmediata al centro de Nakum, a 2 m al este del acceso del edificio del temascal.

**Contexto funerario:** en una matriz de mezcla compacta se encontró un individuo en posición decúbito lateral derecho flexionado, orientado de norte a sur con el cráneo al norte.

**Ajuar funerario:** Sin artefactos asociados.

**Resultados de laboratorio:** Se trata de un adulto, de sexo imposible de estimar, con ninguna patología evidente en las superficies óseas observables. *In situ* se observó una posible modelación artificial de cráneo.

### **Entierro N° 32**

**Localización:** Encontrado en el Edificio Q, en el relleno de tierra fina y algunas piedras de forma irregular, del basamento original de la fachada frontal del edificio.

**Contexto funerario:** Un individuo enterrado en una cista parcial, utilizando el muro formal del basamento del Edificio Q y una alineación perpendicular de piedras con una cara cortada, posicionado decúbito lateral derecho flexionado. Estaba orientado de norte a sur con el cráneo al sur

**Ajuar funerario:** Sin artículos asociados.

**Resultados de laboratorio:** Se trata de un hombre joven de 19 a 21 años de edad, quien presenta abscesos en el maxilar.

### **Entierro N° 33**

**Localización:** El entierro fue encontrado en el Edificio 13, un palacio en la Acrópolis Sur.

**Contexto funerario:** Fue depositado en una matriz de tierra suelta gris claro, después de cortar el Piso 1 y 2 del Patio 9, antes de efectuar la remodelación de la banqueta A. En una cista formada con piedras calizas irregulares fue encontrado un individuo posicionado decúbito lateral derecho flexionado, orientado de norte a sur con el cráneo hacia el sur.

**Ajuar funerario:** Al este del brazo izquierdo fue depositado un plato sobre su base y un cuenco pequeño fue colocado de lado dentro del plato, con boca hacia el oeste. Bajo la pelvis fue encontrado un pequeño caracol marino.

**Resultados de laboratorio:** La osamenta corresponde a un individuo de sexo indeterminado, ya que posee atributos de ambos sexos, de 39 a 44 años de edad que presenta leve artritis en la última vértebra dorsal y la primera lumbar, además de severos cálculos e hipoplasia en los dientes. Parece nunca haber habido erupción de las terceras molares. Presenta una impresionante modelación artificial del cráneo, exacerbando la parte superior de la cabeza.



#### **Entierro N° 34**

**Localización:** Se descubrió durante la limpieza de las vasijas asociadas al Entierro 33 en el Edificio 13, encontrándose a la par de ese entierro.

**Contexto funerario:** Depositado en la matriz de tierra suelta bajo el Piso 1 y 2 del Patio 9, a la par del Entierro 33, separados por la línea de piedras de la cista. El individuo se encontraba en posición decúbito lateral derecho flexionado, de norte a sur con el cráneo al norte.

**Ajuar funerario:** Comparte la misma ofrenda, el plato y cuenco, con el Entierro 33.

**Resultados de laboratorio:** Se trata de un niño o niña de 6 a 7 años de edad sin ningún otro atributo observable debido al mal estado de conservación.

#### **Entierro N° 35**

**Localización:** Proviene de la primera versión del Edificio P, P-1, en el Patio 7.

**Contexto funerario:** Antes de realizar la construcción del Edificio P-2, fue cortado el piso del Edificio P-1 donde fueron depositados en el relleno de tierra suelta restos óseos humanos sin posición definida.

**Ajuar funerario:** Cinco caracoles fueron asociados a los restos.

**Resultados de laboratorio;** Se pueden distinguir entre los restos óseos el cráneo, mandíbula y dientes. De tratarse de un solo individuo, éste tendría entre 3 y 5 años de edad.

La temporalidad es problemática para el caso de los siguientes dos entierros.

#### **Entierro N° 14**

**Localización:** El entierro fue encontrado durante la excavación de la cámara 2 del Edificio H, en el lote de “ceniza” del relleno intencional del recinto.

**Contexto funerario:** Fueron recuperados los elementos óseos en buen estado de conservación sobre la banca en el límite oeste del cuarto. El individuo estaba orientado de norte a sur, con el cráneo al norte, en posición decúbito dorsal extendido. La cerámica encontrada dentro de la cámara pertenece al Clásico Terminal, sin embargo, se encontró una ofrenda al otro lado de la banca donde estaba depositado el individuo, la cual pertenece ya sea al período Clásico Terminal o al Postclásico.

**Ajuar funerario:** Ningún artefacto directamente relacionado con el entierro.

**Resultados de laboratorio:** Se trata de una mujer de entre 20 y 29 años de edad, con muy mala salud dental, leve aplastamiento de sus lumbares, inusual para su edad, y con un hueso wormiano en la intersección lambda del occipital.

### **Entierro N° 19**

**Localización:** Fue encontrado sobre el Piso 1, en el relleno intencional de la Cámara 1 del Edificio G, ubicado en el Patio 1.

**Contexto funerario:** El entierro fue hallado bajo las capas con material del Clásico Terminal, sin embargo no se pudo establecer cronología exacta para el lote donde fue recuperado este entierro, correspondiente ya sea al Clásico Terminal o al Postclásico. Se encontró en posición decúbito lateral derecho flexionado, de norte a sur, con cráneo al sur.

**Ajuar funerario:** Sin artefactos asociados.

**Resultados de laboratorio:** Es un niño o niña de 5 años  $\pm$  19 meses con leve hipoplasia en una pieza dental permanente, con el cráneo posiblemente modelado artificialmente.

La terminología utilizada en la siguiente Tabla 1 debe ser explicada. En cuanto a la Clase de Entierro se utilizan las abreviaciones “Pr” para entierro primario y “Sec” para entierro secundario. Para el Tipo de Entierro se utiliza “Dir-Si” para referirse a directo, simple; “Ind-Ch”, indirecto, chultun; “Ind-Cr” para indirecto, cripta; “Ind-Tu” para indirecto, tumba; e “Ind-Ci” para indirecto, cista. La presencia de un guión (-) en las casillas significa que no aplica, no hay información o es desconocido. Las iniciales “IE” quieren decir imposible de estimar. En cuanto al sexo, “M” es para masculino y “F” para femenino; en un caso aparece “Indet.” lo cual indica que es de sexo indeterminado. Para las edades la única inicial usada es “A”, significando adulto, ya que en el resto se explicitan los rangos de edad. “S/I” es sin información. Para las posiciones las abreviaturas son “DLIF” para decúbito lateral izquierdo flexionado; “DDE” para decúbito dorsal extendido; “DLDF” para decúbito lateral derecho flexionado; “DDF” para decúbito dorsal flexionado; y “DVF” para decúbito ventral flexionado. En el caso de las ofrendas se llenan las casillas con la frecuencia de artefactos, sin embargo se puede encontrar una “X” en algunos casos significando gran cantidad de dichos artículos.

TABLA 1: ENTIERROS DE NAKUM

CRONOLOGÍA	Nº ENTIERRO	PROCEDENCIA		SEPULTURA				OSAMENTA								AJUAR FUNERARIO						
		UBICACIÓN	CONTEXTO	Nº INDS.	CLASE	TIPO	SEXO	EDAD	POSICIÓN		PECULIARIDADES						CERÁMICA	PIEDRA VERDE	LÍTICA	MALACOLÓGICO	ÓSEO	FIGURILLA CERÁMICA
									CUERPO	CRÁNEO	ENTIERRO	BIOCULT.			TRAUMAS/PATOLOGÍAS/VARIABILIDADES							
												MOD. CRÁNEO	DEC. DENTAL	CORTES/TREPA								
PRECLÁSICO TARDÍO	9	Patio 32, periferia	Agujero en piso de Chultun 20	1	Pr	Ind-Ch	IE	A	DLIF	S/l	-	-	-	-	-	1	-	-	1	-	-	
	10	Patio 32, periferia	Chultun 20. Contexto perturbado	2	-	Ind-Ch	Me IE	A	-	-	-	-	-	-	-	-	-	-	-	-	-	
	25	Patio 52, periferia	Chultun 31	2	Sec	Ind-Ch	NA	0-3 y 3-5	-	-	Dos cráneos	-	-	-	-	-	-	-	-	-	-	
	26	Patio 52, periferia	En nivel de roca natural del patio	1	Pr	Dir-Si	M	A	DDE	Sur	-	-	-	-	Caries	-	-	-	-	-	-	

PROTOCLÁSICO	27	Patio 52, periferia	Chultun 31	1	Sec	Ind-Ch	IE	¿A?	-	-	Un cráneo con una costilla	.	-	-	-	-	-	-	-	-	-
	28	Patio 52, periferia	Chultun 31	1	Sec	Ind-Ch	IE	A	-	-	Un Cráneo	-	-	-	Caries	-	-	-	-	-	-
	EPAN-2	Eificio 15, epicentro	Cripta adentro del edificio	1	Pr	Ind-Cr	F	A M (?)	DDE	Sur	Cabeza entre dos vasijas	-	-	-	Osteoporosis, artritis y pérdida de dientes en vida	2	-	-	-	-	-
CLÁSICO TARDÍO	8	Edificio E, epicentro	Relleno bajo piso	1	Pr	Dir-Si	M	20-29	DLDF	Nor	-	-	-	Caries, abscesos, pérdida de dientes antemortem; taurodontismo y perla de esmalte	-	-	-	-	-	-	
	EPAN-1	Edificio 15, epicentro	Tumba 1 dentro del edificio	1	Pr	Ind-Tu	IE	>35	DDE	Nor	Pigmento rojo, posible cinabrio	-	-	-	-	3	X	X	X	-	-

CLÁSICO TERMINAL	7	Edificio E, epicentro	En relleno de patio asociado al Edificio E	1	Sec	Dir-Si	N A	3 ± 12 mes es	-	-	-	-	-	-	Hipoplasia dental	-	-	-	-	-	-
	13	Edificio H, epicentro	Relleno bajo Piso 1 de patio, bajo muro sur del edificio, frente al Ed H	1	Pr	Dir-Si	IE	A	DDE	S/I	-	-	-	-	-	-	-	-	-	-	-
	1	Edificio F, epicentro	En cista asociada a la escalinata para acceder al edificio	1	Pr	Ind-Ci	M	29- 33	DDE	Sur	Cabeza en el área de la pelvis	-	-	X	Hipoplasia, caries, fx en húmero o derecho	2	-	X	-	1	-
	2	Edificio 60, epicentro	Relleno de construcción	1	Pr	Dir-Si	+ M	A	DLDF	Nor	-	-	-	-	Cálculos dentales	-	-	-	-	-	-
	3	Edificio 61, epicentro	En derrumbe adentro de la cámara del primer nivel del edificio	1	Sec	Dir-Si	IE	IE	-	-	-	-	-	-	-	-	-	-	-	-	-
	4	Edificio N, epicentro	Relleno de construcción del elemento sólido en la escalinata central del basamento	2	Pr	Dir-Si	IE y + M	A	DLDF y DDF	NA y Sur	-	-	-	-	-	-	1	-	-	-	-

5	Patio 16, periferia	Relleno de un patio	1	Pr	Dir-Si	M	21-24	DLIF	Oes	Vasijas invertidas, una cubriendo la cabeza parcialmente y la otra sobre el cuerpo. Pigmento rojo en matriz donde se encontró	Si	-	Tr	Cálculos dentales, trauma perimortem en parietal derecho	2	X	X	X	1	-
6	Patio 25, epicentro	Chultun 4 entre los Edificios 108 y 109	1	Sec	Ind-Ch	IE	12-20	-	-	-	-	-	-	Hipoplasia dental	-	-	-	-	-	-
11	Taludes de la Acrópolis Sur, epicentro	Relleno constructivo del talud	1	Pr	Dir-Si	+ F	A	DLIF	Nor Est	-	Si	Si	-	Hipoplasia, caries y pérdidas de dientes antemortem	-	-	-	-	-	-
12	Edificio R, epicentro	Relleno de ceniza dentro de un corte de piso de una cámara al este	1	Pr	Dir-Si	+ M	A	DLIF	Oes	-	-	-	-	Cálculos	-	-	-	-	-	-

15	Edificio L, epicentro	Relleno de la fachada este de edificio	1	Pr	Dir-Si	M	30-35	DLDF	Sur	La posición da la impresión de haber estado amarrado	-	-	-	Cáries, cálculos e hipoplasia	-	-	-	1	1	-
16	Edificio D, epicentro	Relleno constructivo	1	Pr	Dir-Si	+M	34-42	DLIF	Nor	-	-	-	-	-	-	-	4	-	-	-
17	Edificio D, epicentro	En derrumbe en la esquina SO	1	Pr	Dir-Si	M	<29	DLIF	Nor	-	-	Si	-	Caries, cálculos y leve artritis	-	-	-	-	-	1
18	Edificio G, epicentro	Relleno de Cámara 1	1	Pr	Dir-Si	NA	2 ± 8 meses	DLIF	Est	-	-	-	-	-	-	-	1	-	-	-
20	Edificio L, epicentro	En relleno.	1	Sec	Dir-Si	NA	3-4	-	-	-	Si	-	-	Hipoplasia en dientes permanentes	-	-	-	-	-	-
21	Edificio R, epicentro	Relleno en un corte del piso de la Cámara 2	1	Pr	Dir-Si	M	40-55	Sedente	-	-	Si	-	-	Traumas antemortem en costillas. Osteoartritis, nódulo de Schmorl	2	-	-	-	-	-

<b>22</b>	Edificio G, epicentro	Relleno en un corte de piso	1	Pr	Dir-Si	N A	12 ± 30 meses	DLDF	Oes	-	-	-	-	Hipoplasia dental	1	-	-	-	-	8
<b>23</b>	Edificio N, epicentro	En relleno de construcción en fachada frontal	1	Pr	Dir-Si	+ M	20-35	DLDF	Sur	-	Si	Si	-	Caries, abscesos, tumor óseo en maxilar izquierdo, rotación, supernumerario y persistencia de mameloides.	-	-	-	-	-	-
<b>24</b>	Patio 52, periferia	Relleno de patio	1	Pr	Dir-Si	N A	4 ± 12 meses	DLIF	Nor Oes	-	-	-	-	Caries	-	-	-	-	-	1
<b>29</b>	Edificio N, epicentro	Relleno de construcción bajo piso de cámara este	4	Sec	Dir-Si	M, IE, N A, IE	20-29, 11-16, 0-3, ¿A?	-	-	Da la impresión de haber sido en bulto	-	-	-	Cálculos, caries severa hipoplasia dental	-	1	-	X	-	-



30	Edificio Q, epicentro	Matriz de ceniza dentro de remodelación del basamento	2	Pr	Dir-Si	M	A, 20-21	DLIF y DVF	Nor	El Individuo A tiene la cabeza en el área del tórax y el Individuo B parece haber sido amarrado ¿cautivos sacrificados?	Si (B)	Si (B)	-	Fracturas antemortem en costilla. Caries abscesos y pérdida de dientes antemortem	1	-	1	3	-	-
31	Grupo Temazcal, periferia	Mezcla en fachada exterior de temazcal	1	Pr	Dir-Si	IE	A	DLDF	Nor	-	Si	-	-	-	-	-	-	-	-	-
32	Edificio Q, epicentro	En relleno de construcción de plataforma adosada al edificio	1	Pr	Ind-Ci	M	19-21	DLDF	Sur	-	Si	-	-	Cálculos, abscesos dentales y una acanaladura horizontal en el incisivo central maxilar izq.	-	-	-	-	-	-

33	Edificio 13, epicentro	Relleno de construcción	1	Pr	Ind-Ci	Inde t.	35-45	DLDF	Sur	-	Si	-	-	Cálculo se hipoplasia dental, leve artritis	2	-	-	1	-	-
34	Edificio 13, epicentro	Relleno de construcción	1	Pr	Dir-Si	N A	6-7	DLDF	Nor	-	-	-	-	-	Id	-	-	-	-	-
35	Edificio P, epicentro	Relleno en un corte de piso	1	Sec	Dir-Si	N A	3-5	-	-	-	-	-	-	-	-	-	-	5	-	-
14	Edificio H, epicentro	Relleno de la cámara, sobre la banca	1	Pr	Dir-Si	F	20-29	DDE	Nor	-	-	-	-	Severas caries, pérdida antemortem de dientes , aplastamiento de lumbar es . Un wormiano	-	-	-	-	-	-
19	Edificio G, epicentro	Sobre piso, bajo el relleno de la cámara norte	1	Pr	Dir-Si	N A	5 ± 19 meses	DLDF	Sur	-	Si	-	-	Hipoplasia en piezas dentales permanentes	-	-	-	-	-	-

## **CAPÍTULO IV**

### **OBSERVACIONES MACROSCÓPICAS DE LOS RESTOS ÓSEOS HUMANOS**

Estos son los resultados detallados del examen osteológico de los cuarenta y cuatro individuos contenidos en los enterramientos de Nakum. En la sección anterior se presentó el resumen de este análisis. Aquí se presentan las descripciones en detalle de cada uno de los huesos que se observó. Se comienza por el cráneo, seguido por los huesos del esqueleto postcranial para comprender cómo se llegaron a las conclusiones del capítulo anterior.

#### **Entierro N° 1**

**Procedencia:** IV-10-5<sup>2</sup>

##### **Cráneo:**

El Entierro 1 está compuesto por un individuo, el cual presenta el cráneo incompleto y erosionado. Los huesos presentes son once fragmentos de ambos parietales, cuatro pequeños fragmentos de occipital erosionados, tres fragmentos de temporales, uno de ellos siendo el derecho con el inicio del arco cigomático, dos fragmentos de frontal, uno de ellos presentando el borde supraorbial derecho, el cual presenta leve porosidad, y un fragmento de arco cigomático derecho. Los maxilares se encuentran incompletos, polifragmentados y erosionados, pero se pueden observar seis alveolos, los correspondientes para la segunda premolar derecha hasta el correspondiente para el incisivo central izquierdo. La mandíbula está incompleta y polifragmentada, observándose seis fragmentos erosionados de ella. El ángulo gonial es recto y presenta fuertes inserciones musculares, además de un mentón de forma cuadrangular o recto.

##### **Piezas dentales:**

La dentición maxilar se compone de doce piezas presentes. Las tercera, segunda y primera molares derechas se encuentran completas y en buen estado general. La primera premolar derecha también está completa, en buen estado y con leve erosión. El canino derecho se encuentra completo, con erosión en la raíz y presenta desgaste incisal con un punto de

---

<sup>2</sup> Procedencia del entierro: Operación-Suboperación-Lote.

exposición de dentina. El incisivo central derecho se encuentra fragmentado en dos, de color cafetoso y presenta arqueamiento en dirección distal, desgaste incisal e hipoplasia. El incisivo central izquierdo presenta erosión en la raíz, un punto y línea de exposición de dentina, arqueamiento en dirección distal y claras líneas de hipoplasia. La primera premolar izquierda se encuentra completa y en buen estado. La primera molar izquierda tiene la corona completa, una leve mancha café de probable inicio de carie mesial y con erosión en raíces. La segunda molar izquierda también se encuentra completa, en buen estado y con leve erosión en el cuello. La tercera molar izquierda tiene la corona con erosión en el área disto-oclusal, una raíz ausente por erosión y el resto de raíces erosionadas.

De la dentición mandibular se hallaron once piezas presentes. La segunda molar izquierda se encuentra completa y presenta una carie bucal. La primera molar izquierda se encuentra erosionada y con una severa carie disto-bucal. De la segunda premolar izquierda sólo se encuentra presente su corona, la cual está completa y erosionada. El incisivo central izquierdo está completo, erosionado y presenta una línea de exposición de dentina, mientras que el central derecho presenta sarro en las superficies lingual y distal, erosión y una línea de exposición de dentina. El incisivo lateral derecho está completo, con leve sarro en la superficie labial, una línea de exposición de dentina y con erosión. La primera premolar derecha está completa, con leve erosión y una carie mesial, mientras que la segunda también está completa, levemente erosionada, pero con un leve absceso en el cuello y superficie bucal. La primera molar derecha está completa, en buen estado y con leve sarro y erosión, la segunda molar tiene erosión e una raíz y una carie bucal, y de la tercera molar sólo se encuentra presente la corona y cuello, presentando una carie bucal y leve sarro. Los alveolos correspondientes a las piezas ausentes, tanto maxilares como mandibulares, están presentes, por lo tanto su ausencia es debido a procesos tafonómico.

Otros:

Del esqueleto postcraneal comenzaremos con un fragmento de laringe osificado (Fotografía 1, Anexo 3), específicamente un fragmento de cartílago tiroides de la parte inferior derecha. El hioides también está presente, el cuerpo completo en buen estado, y la espina mayor derecha, la cual no está fusionada al cuerpo.

Tórax:

La clavícula derecha está completa, pero fragmentada en dos por una fractura postmortem en la diáfisis medial, presentando leve erosión en el final acromial. El omóplato derecho está representado por un fragmento erosionado que contiene el borde axilar con parte de la fosa glenoidea, y por otro fragmento del final del cuerpo.

La clavícula izquierda tiene el tercio acromial presente con el borde posterior lateral erosionado. La fractura donde termina este fragmento, el único presente, es lisa y uniforme. Del omóplato izquierdo se encuentran presentes catorce fragmentos de cuerpo.

Del esternón se encuentra el manubrio completo y en buen estado, con leve erosión en borde inferior derecho. El cuerpo se encuentra completo y en buen estado; ambos están fusionado entre sí y el proceso xifoides no se encuentra presente, presumiblemente por que no ha comenzado proceso de osificación.

Las siete vértebras cervicales están presentes. La primera cervical, o Atlas, se encuentra incompleta y erosionada. Se encuentra presente un fragmento, conteniendo las facetas articulares superior e inferior izquierdas con foramen transverso, parte del arco anterior e inicio de la parte posterior del arco. De la segunda cervical, o Axis, está presente un fragmento conteniendo el *dens*, el cuerpo inferior, la faceta articular superior izquierda y la inferior. Toda la parte derecha de ambas vértebras se encuentra ausente, lo que es de notar dado el hallazgo de la cabeza del individuo fuera de la relación anatómica. La tercera y cuarta cervicales están destruidas a excepción de su proceso espinoso, el cual es la única parte presente. La quinta cervical está casi completa, estando el proceso transversos izquierdo ausente por erosión. La sexta cervical está representada por un fragmento de cuerpo con las facetas articulares superior e inferior derechas. El cuerpo erosionado es la única parte preservada de la última cervical.

Las primeras tres vértebras dorsales están incompletas; la primera tiene la espina ausente por erosión, la segunda contiene el cuerpo y ambos procesos transversos, la espina ausente

por erosión, y de la tercera sólo está presente el cuerpo. Luego se encuentran tres cuerpos muy erosionados que presentan facetas articulares costales que deben corresponder probablemente a las D9-D11. Nueve fragmentos de procesos espinosos pertenecientes a dorsales. La D12 se encuentra casi completa, conteniendo el proceso transversal y faceta articular superior izquierda ausente por erosión.

Las primeras cuatro vértebras lumbares están presentes. La primera se encuentra completa, levemente erosionada, mientras que a la segunda le hace falta la parte posterior, por erosión. La tercera está representada por dos fragmentos bastante erosionados, y la cuarta está polifragmentada, aproximadamente cinco fragmentos erosionados de color oscuro. El sacro está completo, presentando una fractura completa que deja el ala izquierda separada de la porción principal.

Todas las costillas derechas están presentes. La mayoría están incompletas y polifragmentadas, a excepción de la tercera y novena, aunque presentan una fractura completa en la parte medial. Las costillas izquierdas, aunque incompletas y fragmentadas, están casi todas presentes, a excepción de la segunda, la cual se encuentra ausente por causas desconocidas.

Extremidades superiores:

El húmero derecho está incompleto, observándose un fragmento erosionado de la cabeza, un fragmento de la diáfisis medial bastante erosionado, y el tercio distal (Fotografía 2, Anexo 3). La fractura completa en la diáfisis donde termina este último fragmento presenta biselado y cuatro marcas de posible corte (Fotografía 3, Anexo 3). No se descarta la idea de que estas marcas hayan sido producidas por uñas de algún roedor. El cúbito derecho está representado por dos fragmentos, uno del tercio proximal y otro del tercio distal. Del radio derecho se encuentra un fragmento de cabeza muy erosionado, un fragmento de diáfisis muy erosionado y un fragmento de final distal erosionado.

El húmero izquierdo está completo, pero fragmentado en tres. Una de las fracturas completas postmortem se encuentra en la parte medial de la diáfisis y la otra se encuentra

en el final distal. El cúbito izquierdo está representado por dos fragmentos, uno siendo el final proximal y el otro es un fragmento de diáfisis. Presentan agujeros redondos por el efecto de actividad de algún tipo de insectos durante los procesos tafonómicos (Buikstra y Ubelaker 1994:95). El radio izquierdo se compone únicamente de un fragmento de diáfisis medial, dos fragmentos de cabeza y un fragmento de final distal. Las manos están representadas por dos grandes, dos escafoides, un trapecio derecho, un semilunar izquierdo, siete metacarpos, siete falanges proximales, cuatro falanges mediales y dos falanges distales.

#### Caja pélvica:

Ambos innominados presentes, incompletos y polifragmentados. Sin embargo se puede observar un ángulo cerrado en las escotaduras ciática mayores.

#### Extremidades inferiores:

La extremidad inferior derecha está representada por el fémur incompleto, en tres fragmentos, la tibia incompleta, con dos fragmentos de tamaño importante y cuatro pequeños fragmentos, y el peroné incompleto en dos fragmentos de tamaño importante y siete muy pequeños. La extremidad inferior izquierda también representada por sus tres huesos incompletos. Del fémur se encuentra un fragmento de cabeza, tres fragmentos de diáfisis, un fragmento de final distal y siete fragmentos pequeños de diáfisis. La tibia la representan un fragmento de final proximal con parte de la diáfisis, y un fragmento con parte de la diáfisis distal y el final distal. El peroné está representado por un fragmento del final proximal con parte de la diáfisis y siete fragmentos pequeños de diáfisis. También se encuentra presente la rótula izquierda, completa con erosión en su borde. Ambos pies están representados por un calcáneo derecho, dos astrágalos, dos naviculares, el cuboide derecho, dos primer cuneiformes, dos tercer cuneiformes, siete metatarsos, y una falange proximal.

#### Estimación de sexo:

Masculino por morfología de mentón, ángulo gonial, inserciones musculares marcadas, morfología del sacro, escotadura ciática mayor y robustez general de la osamenta.

Estimación de edad:

Mayor de 21 años por desarrollo dental; de 20 a 29 años por vértebras; 25 años o mayor por fusión de S1 con S2 del sacro; más de 29 años por fusión completa de epífisis medial de clavícula; 25-33 años por finales esternales de costillas. Conclusión, de 29-33 años de edad.

Patologías:

Hipoplasia, caries, y leve porosidad en frontal.

## **Entierro N° 2**

**Procedencia:** VI-21-2

Cráneo:

A pesar de que lo reportado de campo indica que dos individuos fueron levantados, en el laboratorio se detectaron restos que podrían pertenecer a un solo individuo. El cráneo está representado por seis pequeños fragmentos de frontal, dos pequeños fragmentos de occipital, dos pequeños fragmentos de parietal, y un fragmento de cigomático. De los maxilares sólo existe un fragmento erosionado y de la mandíbula, dos pequeños fragmentos erosionados.

Piezas dentales:

La dentición maxilar presente se compone de las siguientes piezas completas: segunda premolar derecha, la primera premolar derecha, el canino derecho, con una fractura incompleta a lo largo de la raíz, el incisivo central izquierdo, el incisivo lateral izquierdo, y el canino izquierdo, con leve sarro en la superficie labial. La dentición mandibular presente se compone de la corona de la tercera molar izquierda, su raíz ausente probablemente por erosión, el incisivo central izquierdo completo, el incisivo central derecho completo, la primera premolar derecha con el final de la raíz ausente por erosión, y la segunda premolar derecha completa.



#### Tórax:

Las vértebras están únicamente representadas por dos fragmentos pequeños erosionados imposibles de identificar. Un fragmento pequeño de costilla derecha erosionado. El innominado derecho lo representan un fragmento de ilion con la cresta ilíaca y un fragmento de ilion con parte superior de escotadura ciática mayor.

#### Extremidades superiores:

La extremidad superior derecha, representada por el húmero, del cual hay tres fragmentos de diáfisis severamente erosionados, el cúbito, del cual se encuentran presentes los dos tercios proximales, y la diáfisis completa del radio. De las manos se encuentran un trapecio, grande y ganchoso derechos y tres metacarpos muy erosionados de lateralidad no determinada.

#### Extremidades inferiores:

La extremidad inferior derecha está compuesta por un tercio distal de diáfisis de fémur, por una tibia con el final proximal ausente por erosión, una diáfisis de peroné y un pie formado por un astrágalo completo, y los tres primeros metatarsos. La extremidad inferior izquierda está presente en la mitad distal del fémur y la mayor parte de la tibia, a excepción del final proximal por erosión.

#### Estimación de sexo:

Lo más probable es que sea masculino por morfología de escotadura ciática mayor y robustez general de la osamenta.

#### Estimación de edad:

Adulto, por desarrollo dental y fusión de epífisis en los huesos largos, sin poder especificar mejor por falta de marcadores determinantes.

#### Patologías:

Leves cálculos dentales.

### **Entierro N° 3**

**Procedencia:** VI-23-1

Nueve fragmentos de diáfisis de huesos largos en mal estado de conservación, el más grande de 10 cm y el más pequeño de 3 cm de longitud. Se identificó uno de los fragmentos como probable radio, sin poder determinar lateralidad.

Estimación de sexo:

Imposible de determinar por falta de marcadores y mal estado de conservación.

Estimación de edad:

Imposible de determinar por falta de marcadores y mal estado de conservación.

Patologías:

Ninguna observable.

### **Entierro N° 4**

**Procedencia:** VI-43-1

Individuo A

Este individuo está representado por dos tercios de diáfisis de húmero izquierdo, tres fragmentos de diáfisis de fémur, probablemente el derecho, y la cabeza muy erosionada, y fragmentos de final proximal de tibia de lateralidad indeterminable.

Estimación de sexo:

Imposible de determinar por falta de marcadores y mala conservación de huesos.

Estimación de edad:

Adulto por fusión de epífisis observables.

Patologías:

Ninguna observable.

Individuo B

Cráneo:

El cráneo se encuentra incompleto y polifragmentado. Se identificaron dos fragmentos de parietales con proceso mastoideo mas varios fragmentos pequeños muy erosionados. Se identificaron el cuerpo izquierdo y un fragmento de cuerpo derecho de la mandíbula. Casi todos los alveolos están cerrados por pérdida de dientes en vida, con excepción del canino izquierdo y la primera premolar izquierda, los cuales no fueron encontrados en laboratorio. El mentón presenta forma cuadrada.

Extremidades superiores:

Ambas extremidades superiores están representadas por su húmero, cúbito y manos. El tercio distal del húmero derecho está presente además de un fragmento de final proximal del cúbito derecho. Del húmero izquierdo se encuentra la diáfisis con inicio del final distal y la diáfisis e inicio de final proximal del cúbito izquierdo. Además se encontraron varios fragmentos muy erosionados no identificables de huesos largos que pueden corresponder a cúbito y radio. Las manos están representadas en tres falanges proximales muy erosionadas y la falange distal 1.

Caja pélvica:

Se identificaron fragmentos de innominados, los cuales están muy erosionados y de lateralidad indeterminada.

Extremidades inferiores:

De las extremidades inferiores se encuentran ambos fémures incompletos con la diáfisis erosionada, ambas tibias incompletas con diáfisis erosionadas, ambos peronés polifragmentados y erosionados, y la rótula izquierda muy erosionada. Los pies están representados por un astrágalo izquierdo, un fragmento de astrágalo derecho, un fragmento

de calcáneo, un cuboide, dos naviculares, dos primeros cuneiformes, dos segundos cuneiformes, un tercer cuneiforme, aproximadamente ocho metatarsos, y tres falanges proximales.

Estimación de sexo:

Posible masculino por morfología de mandíbula.

Estimación de edad:

Adulto, probablemente mayor por pérdida de dientes en vida.

Patologías:

Ninguna observable.

## **Entierro N° 5**

**Procedencia:** IX-16-3

Cráneo:

El cráneo se encuentra incompleto, polifragmentado (Fotografías 4 y 5, Anexo 3). La bóveda craneana se encontró restaurada anteriormente con parietales, parte de occipital; el frontal se desprendió. Tres fragmentos de frontal, dos que contienen parte de la sutura coronal y el tercero con inicio de ambos arcos supraciliares y fosas oculares. Se observa deformación craneana con compresión tabular en el frontal parte superior de los parietales y occipital. El parietal derecho presenta un agujero redondo justo en la eminencia parietal, desde el cual sale una fractura que va hacia la sutura coronal y una pequeña fisura que no traspasa el grosor del hueso. Esto es clara evidencia de una trepanación, la cual no tiene ningún indicio de reacción del hueso, indicando que fue realizada en un momento cercano a la muerte o perimortem. La fractura probablemente corresponde a una radiación provocada por un golpe recibido en dicha área de la cabeza. La asociación de estos dos elementos es una clara indicación de la función terapéutica de la trepanación, como procedimiento

quirúrgico para aliviar la presión provocada por un golpe (Ortner 2003: 171) (Fotografías 6 y 7, Anexo 3).

De los temporales se encuentran presentes las partes petrosas de ambos con procesos mastoides mas dos fragmentos que presentan la sutura escamosa. El occipital está representado por la parte petrosa polifragmentada. El esfenoides se encuentra incompleto, polifragmentado y hay fragmentos del ala mayor.

Los maxilares están incompletos y polifragmentados. Del izquierdo se encuentra presente la parte inferior con alveolos desde la tercera molar hasta el incisivo central izquierdo. Hay ausencia del incisivo lateral izquierdo, probablemente congénita. Del maxilar derecho se encuentran dos fragmentos; uno con los alveolos desde el incisivo central derecho hasta la segunda premolar, y el otro fragmento con las tres molares. Hay reabsorción general del hueso alveolar. La mandíbula se encuentra fragmentada en tres en buen estado de conservación. Un fragmento es la parte izquierda con la rama ascendente hasta la altura del incisivo lateral derecho con cóndilo ausente por erosión. Otro fragmento con canino derecho hasta la tercera molar. El tercero con rama ascendente derecha. Reabsorción general del hueso alveolar.

Piezas dentales:

Quince piezas dentales maxilares se encuentran presentes. Las tres molares derechas se encuentran completas; la segunda presenta leves cálculos bucales y linguales y la primera tiene un probable inicio de carie en parte lingual. Sus raíces son cortas y presentan finales muy redondeados. Ambas premolares derechas están completas y presentan leves cálculos mesiales y bucales. El canino derecho está completo, presentando cálculos labiales. El incisivo lateral derecho está completo, presentando leve cálculo mesial y labial, además de una forma inusual, presentando corona y cuello estrecho y borde incisal redondeado. Ambos incisivos centrales están completos, con cálculo labial y distal, con esmalte hundido en la superficie lingual de la corona, leve doble pala. El incisivo lateral izquierdo se encuentra ausente probablemente por forma irregular del incisivo lateral maxilar derecho (Bass 1995:298) (Fotografía 8, Anexo 3). El canino y las premolares izquierdas están

completos, con leve sarro y presentan sutiles surcos verticales en la superficie bucal de cada una de las coronas, posiblemente como variabilidad en la formación del esmalte. Las tres molares izquierdas están completas, presentan sarro y la tercera presenta pequeñas caries.

La dentición mandibular presente está compuesta por dieciséis piezas. Las tres molares y dos premolares izquierdas están completas, presentando leve sarro. El canino también está completo con sarro lingual y labial. Los cuatro incisivos están completos, con sarro labial y severos cálculos linguales. El canino, las premolares y la primera y segunda molares derechas están completas, con cálculos. La tercera molar derecha está completa y en buen estado, sin embargo brotó casi en completa posición horizontal, con la superficie oclusal tocando el cuello de la segunda molar.

Tórax:

Las clavícula derecha está completa, fragmentada en dos, encontrándose la fractura completa en el tercio acromial, con erosión en ambos finales. El omóplato derecho está incompleto; se encuentran presentes dos fragmentos erosionados, uno con inicio de proceso acromial y el otro con el borde axilar y parte de la fosa glenoidea. El húmero derecho está incompleto, con la cabeza fragmentada, una fractura incompleta a lo largo de la diáfisis proximal y erosión en la parte posterior de la tróclea. El cúbito y radio derechos están incompletos, y fragmentados. La mano derecha está representada por siete carpos, faltando el piramidal, cinco metacarpos, cinco falanges proximales erosionadas, cuatro falanges mediales, y cuatro falanges distales.

Del lado izquierdo se pueden identificar los siguientes elementos: dos tercios laterales de la clavícula, tres fragmentos erosionados del omóplato que incluyen el proceso coracoides, un fragmento de cabeza, el tercio proximal de diáfisis, y dos tercios distales de la diáfisis del húmero, el cúbito completo, aunque fragmentado en tres, y el radio incompleto y polifragmentado. La mano izquierda está representada por ocho carpos, cinco metacarpos, cuatro falanges proximales, dos falanges mediales, y dos falanges distales.

Se identificaron tres fragmentos de manubrio y tres de cuerpo del esternón. Las siete vértebras cervicales están presentes en relativo buen estado, estando el atlas y la cuarta cervical completas, aunque fragmentadas. El resto se encuentran incompletas y polifragmentadas. Las doce vértebras dorsales están presentes en relativo buen estado, aunque la única completa es la quinta dorsal. Las cinco lumbares están presentes en relativo buen estado también. Todas las costillas derechas e izquierdas están presentes, aunque incompletas y fragmentadas.

#### Caja pélvica:

El sacro está incompleto, polifragmentado, la mayor parte del lado derecho esta ausente por erosión. El innominado derecho está casi completo, fragmentado en tres y varios fragmentos de menor tamaño. Hay pérdida de sustancia ósea en ilion derecho y una fractura incompleta en la superficie interior del ilion. El innominado izquierdo está completo, aunque fragmentado en cuatro y varios fragmentos de menor tamaño.

#### Extremidades inferiores:

Los tres huesos de la extremidad inferior derecha, fémur, tibia y peroné están incompletos y fragmentados. La rótula derecha presenta pérdida de sustancia ósea en parte ínfero-posterior por erosión. El pie derecho está representado por siete tarsos, cinco metatarsos, cinco falanges proximales, una falange medial y una falange distal fusionadas, correspondientes al quinto dedo.

Los tres huesos correspondientes a la extremidad inferior izquierda están presentes, aunque incompletos y fragmentados. La rótula izquierda está incompleta, presentando pérdida de sustancia ósea en parte ínfero-lateral por erosión. El pie izquierdo está representado por siete tarsos mas un sesamoideo, cinco metatarsos, cinco falanges proximales, cuatro falanges mediales y dos falanges distales.

#### Estimación de sexo:

Masculino por morfología de escotadura ciática mayor, mentón, arcos supraciliares, proceso mastoides y robustez general de la osamenta.

Determinación de edad:

Más de 21 años por desarrollo dental; 20-29 años por vértebras; 20-24 años por fusión de S1 con S2 (Fotografía 9, Anexo 3); 20.8-23.1 años por finales esternales de costillas. En conclusión, el individuo está dentro del rango de 21 a 24 años de edad.

Patologías:

Cálculos y caries dentales.

Rasgos bioculturales:

Trepanación terapéutica y deformación craneana.

Observaciones:

Rasgos particulares como la ausencia del incisivo lateral maxilar izquierdo y forma irregular del incisivo lateral maxilar derecho. Sutiles surcos verticales en el canino y premolares izquierdas.

## **Entierro N° 6**

**Procedencia:** X-4-6

Cráneo:

El cráneo está representado únicamente por tres fragmentos pequeños de frontal, de coloración oscura y muy erosionados.

Piezas dentales:

Las tres piezas dentales presentes son la segunda molar derecha mandibular completa, presentando hipoplasia, la corona en formación de probablemente la tercera molar derecha sin poder identificar si es maxilar o mandibular, y el incisivo lateral izquierdo maxilar completo, presentando cálculos e hipoplasia.



Tórax:

Las vértebras están representadas por dos fragmentos del arco del atlas y un fragmento de arco posterior de una dorsal no identificada muy erosionado, mientras que las costillas están representadas por dos finales esternales y otros dos fragmentos de diáfisis correspondientes a ambas primeras costillas.

Caja pélvica:

Se identificaron tres fragmentos de epífisis de cresta ilíaca no fusionada.

Extremidades inferiores:

Ocho fragmentos pequeños de fémur sin determinar lateralidad, la cabeza de peroné, probablemente correspondiente al derecho, de la cual está visible la línea de fusión a la diáfisis. Finalmente se observaron un fragmento de metatarso erosionado, un fragmento de diáfisis de metatarso erosionado y una falange proximal completa con leve erosión.

Estimación de sexo:

Imposible de determinar por edad.

Estimación de edad:

12 años  $\pm$  30 meses por desarrollo dental; fase 1, 16.5-18.0 años por costillas; 11-17 años por etapa de fusión de los innominados; 12-20 años por etapa de fusión de peroné. En conclusión, el rango aproximado de edad para el individuo podría ser entre 12 y 20 años de edad.

Patologías:

Hipoplasia en dos de las tres piezas presentes.

**Entierro N° 7**

**Procedencia:** V-19-4

#### Cráneo:

El cráneo está representado únicamente por un fragmento de frontal erosionado y la mandíbula, por ocho fragmentos pequeños y erosionados.

#### Piezas dentales:

Hay siete piezas dentales desiguales: dos caninos, uno completo y el otro con raíz fracturada; dos molares maxilares con raíz rota; dos molares mandibulares con raíces rotas; y un incisivo lateral derecho maxilar, completo, pero erosionado. La dentición permanente consiste en las dos primeras molares mandibulares con corona completamente desarrollada; dos caninos mandibulares con corona casi completa; dos incisivos centrales mandibulares con corona completamente formada; un incisivo lateral derecho con la corona completa, sin poder identificar si es mandibular o maxilar; un canino maxilar derecho, con la mitad de la corona desarrollada, con probables líneas de hipoplasia; la cúspide de corona de molar en formación; y por último una cúspide de premolar mandibular en proceso de formación.

#### Tórax:

Se identificó un fragmento correspondiente al tercio acromial con una fractura incompleta postmortem en la superficie superior de la clavícula izquierda. También once fragmentos pequeños y erosionados de arcos de vértebras que parecen no haber fusionado con su cuerpo, y cuatro fragmentos erosionados de diáfisis de costillas.

#### Extremidades superiores:

Se encuentran presentes fragmentos de diáfisis ambos cúbitos y ambos radios.

#### Extremidades inferiores:

De las extremidades inferiores se hallaron el tercio medio erosionado de la diáfisis del fémur probablemente derecho y siete fragmentos en forma de astillas alargada de fémur de lateralidad indeterminada, y cinco fragmentos de diáfisis de tibia probablemente derecha.

#### Estimación de sexo:

No aplica por edad.

Estimación de edad:

3 años  $\pm$  12 meses por desarrollo dental.

Patologías:

Probablemente hipoplasia en canino maxilar derecho permanente.

## **Entierro N° 8**

**Procedencia:** V-19-6

Cráneo:

El cráneo se encuentra incompleto, polifragmentado y con leve erosión. Se encuentra presente un fragmento de occipital perteneciente a la parte izquierda, presentando parte de la sutura lambdoidea que se adhiere con el parietal izquierdo; dos fragmentos de frontal con la fosa ocular derecha; un fragmento de temporal con fosa para cóndilo mandibular derecho; un fragmento de temporal izquierdo con proceso mastoideo, fosa tímpano-mandibular, e inicio de arco cigomático; y dos fragmentos de maxilar muy erosionados con fosas alveolares. La mandíbula tiene pérdida de sustancia ósea en rama ascendente izquierda y arte superior del mentón por erosión, presentando un fractura completa postmortem en el cuerpo izquierdo.

Piezas dentales:

La dentición maxilar comprende la primera molar derecha con probable taurodontismo (Fotografía 11, Anexo 3), aunque no es posible apreciar la pieza completa, ya que la mitad de la corona está destruida por caries. Toda la corona de la segunda premolar derecha está destruida por caries también, contando sólo con la raíz. La primera premolar derecha está ausente antemortem y el canino e incisivo lateral derechos presentan las coronas completamente destruidas por caries. Ambos incisivos centrales y la primera molar izquierda se encuentran completos, con cálculos alrededor del cuello. La segunda molar izquierda exhibe una perla de esmalte (Fotografía 10, Anexo 3), además de cálculos

linguales. Las demás piezas ausentes no se puede determinar si fueron perdidas en vida o postmortem.

La dentición mandibular presentó la tercera y primera molares izquierdas, además de las tres molares derechas ausentes antemortem. Las piezas presentes incluyen la segunda molar izquierda con carie mesial y probable absceso bucal, la primera premolar izquierda que presenta una carie mesial y está rotada en dirección mesial; el canino izquierdo con la corona destruida por una severa caries; los cuatro incisivos completos, con cálculos labiales y distales; y las dos premolares derechas completas con erosión en la raíz.

Tórax:

Hay cinco arcos posteriores de vértebras. Una parece ser de las primeras dorsales, tres parecen ser las últimas, y una puede ser lumbar.

Extremidades superiores:

La extremidad superior izquierda está representada por la clavícula incompleta con los finales ausentes por erosión, la diáfisis medial del húmero, tres fragmentos del cúbito y un fragmento de la cabeza del radio. De la mano izquierda están presentes tres carpos, el trapecio, trapezoide y escafoides, cinco metacarpos erosionados, cuatro falanges proximales, dos falanges mediales y una falange distal.

Caja pélvica:

Los innominados están ambos presentes, pero polifragmentados, incompletos y muy erosionados.

Extremidades inferiores:

De la extremidad inferior derecha se observaron el fémur, la tibia y la rótula, todos en fragmentos e incompletos. El pie derecho está representado por dos tarsos, el calcáneo severamente erosionado y el cuboides, cuatro metatarsos, cuatro falanges proximales y una distal. La extremidad inferior izquierda está representada por el fémur, tibia, y peroné, los

cuales también se encuentran fragmentados y erosionados. El pie izquierdo sólo lo representa el calcáneo erosionado.

Estimación de sexo:

Masculino por morfología de mandíbula y cráneo.

Estimación de edad:

Rango de 20 a 29 años por vértebras.

Patologías:

Muy mala salud dental con pérdida de piezas en vida, severas caries y abscesos.

Observaciones:

Se observaron también taurodontismo y una perla de esmalte como particularidades dentales.

## **Entierro N° 9**

**Procedencia:** X-20-17

Los elementos óseos encontrados fueron el tercio distal y un fragmento de diáfisis medial del fémur izquierdo, además de pequeños fragmento de diáfisis y un fragmento de cóndilo de fémur derecho con erosión.

Estimación de sexo:

Imposible de determinar por falta de marcadores y por mala preservación de huesos.

Estimación de edad:

Adulto por fusión completa de epífisis de fémur.

Patologías:

No se observó ninguna.

## **Entierro N° 10**

**Procedencia:** X-20-30

Individuo A

Cráneo:

El cráneo se encuentra incompleto, estando presentes fragmentos del frontal y parietales. El parietal izquierdo, en el área cercana a la sutura coronal, presenta porosidad, al igual que en el arco supraciliar izquierdo, de la cual su naturaleza parece ser una desmineralización normal. Un fragmento de maxilar derecho con los alveolos para ambas premolares y canino, y un fragmento del cuerpo derecho de la mandíbula con el inicio de la rama ascendente, presentando los alveolos para las tres molares.

Piezas dentales:

La dentición maxilar presente se compone de la tercera molar derecha completa con leves cálculos mesiales, la primera molar derecha con cálculos alrededor del cuello, presentando una de sus raíces fracturadas, y el incisivo central derecho completo con cálculos alrededor del cuello.

La dentición mandibular presente cuenta con la tercera molar izquierda completa, con leves cálculos en todo el cuello y desgaste oclusal, la segunda molar izquierda con sus raíces fracturadas y presentando desgaste oclusal, la primera molar izquierda con raíces ausentes por erosión y corona en buen estado; y finalmente la segunda molar derecha completa, con leves cálculos linguales y mesiales, e inicio de carie bucal.

Tórax:

El omóplato izquierdo se encuentra incompleto y polifragmentado, encontrando presentes un fragmento con espina y proceso acromial erosionado y un fragmento de borde vertebral erosionado, además de otros pequeños fragmentos muy erosionados.

Extremidades superiores:

Un fragmento de diáfisis medial de húmero de lateralidad indeterminada. Un fragmento erosionado de diáfisis proximal del cúbito derecho, y dos fragmentos de diáfisis medial de radio derecho. El cúbito izquierdo está representado por dos fragmentos de diáfisis proximal y el radio izquierdo por el final distal. De las manos se encuentran presentes cinco carpos, el grande, el ganchoso, el escafoides, el trapecio y trapezoide, tres metacarpos, cinco falanges proximales, dos falanges mediales y dos falanges distales.

Extremidades inferiores:

Finalmente, de los pies se encontraron un astrágalo izquierdo con leve erosión, un calcáneo izquierdo severamente erosionados, un cuboide, un primer cuneiforme, un tercer cuneiforme derechos erosionados, once metatarsos, cinco falanges proximales, y una falange distal.

Estimación de sexo:

Probablemente masculino por morfología de cráneo.

Estimación de edad:

Adulto, mayor de 21 años por desarrollo dental.

Patologías:

Ninguna observable.

Individuo B

Corresponde a un pie izquierdo representado por un astrágalo con leve erosión y un calcáneo severamente erosionados. Existe gran diferencia de tamaño con el pie izquierdo del individuo principal.

Estimación de sexo:

Imposible de estimar por falta de marcadores.

Estimación de edad:

Adulto.

Patologías:

Ninguna observable.

## **Entierro N° 11**

**Procedencia:** XVIII-1-4

Cráneo:

La mayor parte del cráneo está presente, aunque polifragmentado y erosionado. Unos fragmentos de parietal presentan lo que parece ser una modelación intencional artificial, sugiriendo deformación craneana, sin embargo no está claro en el resto de fragmentos presentes. La mandíbula está presente en fragmento del cuerpo derecho con el mentón ovalado y varios fragmentos más pequeños, uno de los cuales presenta el cóndilo izquierdo.

Piezas dentales:

La dentición maxilar la componen la segunda molar derecha con severos cálculos bucales; la primera molar derecha con cálculos bucales, caries mesial distal y severa carie lingual; la segunda premolar derecha con severa carie distal; la primera premolar derecha con la punta de la raíz erosionada y una fractura completa postmortem en la superficie bucal; el canino derecho presenta erosión en la raíz, leves cálculos labiales, y limado en el ángulo mesial del borde incisal, correspondiente a la decoración B-2 (Romero 1986b); los incisivos lateral y central derecho y el central izquierdo están completos, con leve erosión con decoración con desgaste en ambas esquinas, tipo C-3 (Ídem); el incisivo lateral izquierdo presenta hipoplasia además del mismo tipo de decoración recién mencionada y el canino izquierdo presenta cálculos labiales y mesiales con la decoración B-2 (Fotografía 12, Anexo 3); la primera premolar izquierda exhibe pequeñas caries oclusales, y la segunda premolar izquierda tiene leve cálculo distal y una carie labial en el cuello.



La dentición mandibular se compone de la molar derecha con cálculos en el cuello y un severo absceso bucal; el incisivo central izquierdo completo con severos cálculos bucales y distales; el incisivo lateral izquierdo con severos cálculos mesiales y linguales; la primera premolar izquierda con caries distal y lingual; la segunda premolar izquierda con carie mesial; la primera molar izquierda con pérdida de la mitad de la corona y una raíz por caries y absceso; además presentes raíces de molar que probablemente perdieron su corona por mala salud dental.

#### Extremidades superiores:

Ambos húmeros se encuentran incompletos, con los finales distales erosionados, fragmentados en dos, y con los finales proximales presentes. El cúbito derecho presenta la diáfisis con erosión, sin epífisis, mientras que del cúbito izquierdo se presenta la mitad proximal de la diáfisis mas un fragmento de diáfisis distal. La diáfisis del radio derecho está presente y de las manos se encuentran cuatro carpos izquierdos, el trapecio, el trapezoide, el grande y semilunar, tres diáfisis de metacarpos erosionados y siete falanges.

#### Caja pélvica:

Se identificó un fragmento erosionado de innominado, probablemente derecho, presentando el inicio de la escotadura ciática mayor, la cual tiene un ángulo abierto.

#### Extremidades inferiores:

Parte de las diáfisis de ambos fémures, de ambas tibias, y de ambos peronés están presentes con erosión. De los pies se identificaron ambos astrágalos, un fragmento de calcáneo y navicular, un cuboides probablemente izquierdo, muy erosionado, un segundo cuneiforme y cinco fragmentos erosionados de metatarsos.

#### Estimación de sexo:

Probablemente femenino, por morfología de mentón, proceso mastoides y escotadura ciática mayor, aunque presenta algunos rasgos masculinos.

Estimación de edad:

Adulto, por desarrollo dental y fusión de epífisis. La pérdida de piezas dentales en vida sugiere una edad avanzada, sin embargo no hay otros marcadores que apoyen esto.

Patologías:

Mala salud dental, presentando hipoplasia, caries, abscesos y pérdida de piezas en vida.

Rasgos bioculturales:

Posible deformación craneana y decoración dental.

## **Entierro N° 12**

**Procedencia:** XI-14-4

Cráneo:

La bóveda craneana se encuentra formada por el frontal, ambos parietales y el temporal izquierdo. Además se encuentran fragmentos del occipital, el temporal derecho, y esfenoides. Se identificaron fragmentos pequeños de ambos cigomáticos.

Los maxilares se encuentran incompletos, pero exhibiendo en su lugar las piezas dentales de la primera molar izquierda hasta la segunda premolar derecha. La mandíbula presenta el cuerpo derecho con rama ascendente, un fragmento de cuerpo izquierdo y un fragmento de rama ascendente izquierda, con el cóndilo ausente por erosión.

Otros:

Se identificó el cuerpo del hioides.

Piezas dentales:

La dentición maxilar está casi toda presente, con las excepciones de la tercera y segunda molar derecha, las cuales se encuentran ausentes postmortem. Todas las piezas se encuentran en buen estado, algunas presentando leves cálculos. De la dentición mandibular

están ausentes postmortem las piezas izquierdas: segunda molar, primera premolar, y el canino. Las presentes se encuentran en buen estado, con leves cálculos. Es de notar que todas los dientes presentan mínimo desgaste incisal y oclusal.

#### Tórax:

Se identificaron las diáfisis de ambas clavículas, además de fragmentos de ambos omóplatos. De las vértebras cervicales se encuentran fragmentos del atlas y axis, además de tres arcos posteriores y dos cuerpos. De las dorsales hay doce arcos posteriores, dos fragmentos de cuerpos y varios fragmentos pequeños. Se identificaron dos fragmentos severamente erosionados de las vértebras lumbares. Once finales vertebrales de las costillas derechas, estando la #12 ausente, y diez finales vertebrales de las costillas izquierdas fueron contadas.

#### Extremidades superiores:

Ambas extremidades superiores están representadas por todos sus huesos, aunque incompletos y fragmentados.

#### Caja pélvica:

Seis fragmentos muy pequeños y severamente erosionados probablemente pertenezcan a los innominados.

#### Extremidades inferiores:

Todos los huesos de ambas extremidades inferiores representados en fragmentos, incluyendo las rótulas y los pies.

#### Estimación de sexo:

Probablemente masculino, por morfología de proceso mastoides y arcos supraorbitales.

#### Estimación de edad:

Adulto, de más de 21 años por terceras molares brotadas.

Patologías:

Cálculos en dientes.

### **Entierro N° 13**

**Procedencia:** XIX-7-2

Nota: No se recuperó la totalidad de los restos óseos durante la excavación.

Extremidades superiores:

Los elementos encontrados fueron un fragmento de húmero de lateralidad indeterminada, dos fragmentos de un probable metacarpo y una falange proximal de mano.

Tórax:

Tres fragmentos de diáfisis de costillas,

Extremidades inferiores:

Cinco fragmentos erosionados de hueso largo que pueden corresponder a la diáfisis de un fémur, un trochanter menor, dos fragmentos de posible tibia, y tres fragmentos de diáfisis de posible peroné derecho. De los pies se identificaron diez fragmentos de metatarsos erosionados, tres fragmentos de tarsos, uno correspondiente probablemente a la faceta saddle del astrágalo y el otro probablemente al cuboides y otro correspondiente al segundo cuneiforme; dos falanges proximales con leve erosión.

Estimación de sexo:

Imposible de estimar por ausencia de marcadores y mala conservación de los huesos.

Estimación de edad:

Adulto, por epífisis fusionadas en los huesos largos observables.

Patologías:

Ninguna observable.

## **Entierro N° 14**

**Procedencia:** XIX-9-3

### Cráneo:

El cráneo fue parcialmente restaurado en el laboratorio, por lo cual se pudo observar deformación craneana intencional, con aplastamiento de occipital, provocando un ensanchamiento anormal del cráneo. También se observó leve engrosamiento de los huesos del cráneo, sin ser patológico. Se encuentran presentes los parietales, temporales, el occipital y el esfenoides. El occipital, el cual se encuentra casi completo exhibe un pequeño hueso wormiano en la intersección Lambda (Fotografías 13 y 14, Anexo 3). Se identificó una concha nasal y un fragmento de cigomático, además del cuerpo y una espina no fusionada de hioides.

Ambos maxilares y mandíbula están presentes, esta última estando completa y en buen estado, exhibiendo pérdida de piezas dentales antemortem.

### Piezas dentales:

De la dentición maxilar se encuentran presentes las siguientes piezas: segunda molar derecha, con la corona destruida por caries; primera molar derecha con desgaste y carie oclusal, cálculos mesiales y distales, severo absceso en raíz distal y leve carie mesial; segunda premolar derecha con leves cálculos labiales y caries mesial y distal; canino derecho con cálculos labiales y destrucción de la corona en superficie mesial por caries; incisivo lateral derecho con leve cálculos labiales y línea de exposición de dentina en superficie incisal y destrucción de la parte distal de la corona por caries; incisivo central izquierdo con carie mesial y leves cálculos labiales; incisivo lateral izquierdo completo con línea de exposición de dentina, leves cálculos labiales y pequeña caries distal; canino izquierdo destruido por caries, sólo estando la raíz; segunda premolar izquierda, raíz sin corona; primera molar izquierda ausente antemortem. No se puede estar seguro de que brotaron alguna vez las terceras molares.

La dentición mandibular se compone de: segunda molar izquierda con destrucción de corona en parte bucal y oclusal por caries; primera molar izquierda, ausente antemortem; segunda y primera premolares izquierdas con coronas destruidas por caries; canino izquierdo completo, con desgaste incisal con punto de exposición de dentina y cálculos labiales; los cuatro incisivos y el canino derecho completo y en buen estado, con leve cálculos labiales y linguales y leve línea de exposición de dentina. El resto de dientes después del canino se encuentran ausentes antemortem.

Tórax:

Ambas clavículas están completas y en buen estado, pudiéndose observar que su epífisis medial no ha terminado de fusionar, mientras que los omóplatos se encuentran representados en fragmentos. El esternón se encuentra completo y en buen estado, presentando tejido fibroso en parte posterior; el cuerpo no presenta proceso xifoides.

Las siete vértebras cervicales se encuentran completas y en buen estado, el atlas presentando pequeña excrecencia ósea en la faceta articular superior derecha. Las dorsales se encuentran completas y en buen estado de la D1 a la D8, mientras que el resto están incompletas, pero todas representadas. Durante el análisis en laboratorio fue detectada la presencia de un fragmento de una de las últimas dorsales que no parece corresponder con la osamenta principal, presentando excrecencias artríticas y eburnación en la faceta articular inferior derecha. Todas las lumbares están representadas por fragmentos, en los cuales se pueden observar que en los cuerpos hay cierto grado de aplastamiento, pero no hay formación de osteofitos.

Todas las costillas derechas e izquierdas están presentes, la mayoría en buen estado de conservación y completas.

Extremidades superiores:

Todos los huesos de las extremidades superiores se encuentran completos y en buen estado. Llamen la atención un agujero con bordes lisos en la tróclea de ambos húmeros. Ambas manos se encuentran casi completas.

#### Caja pélvica:

El sacro está casi completo y fragmentado en dos, presentando la fusión incompleta entre S1 y S2. Se identificó un segmento de cóccix. Los innominados están incompletos y polifragmentados; se puede observar que una de las epífisis de la superficie auricular no ha terminado de fusionar en el innominado derecho.

#### Extremidades inferiores:

Ambos fémures, el peroné derecho y la tibia izquierda no están completos y están polifragmentados, mientras que la tibia derecha, ambas rótulas, y peroné izquierdo están completos. Ambos pies están representados por algunos de sus tarsos y metatarsos.

#### Estimación de sexo:

Femenino, en base a gracilidad de osamenta, morfología de procesos mastoides, de mandíbula y de los innominados (Fotografía 16, Anexo 3).

#### Estimación de edad:

24-29 años por etapa de fusión de las epífisis mediales de las clavículas; 20-29 años en base a las vértebras; Alrededor de los 20 años por etapa de fusión de innominados y sacro. En conclusión, entre 20 y 29 años de edad.

#### Patologías:

Severas caries y abscesos, mala salud dental y vértebras lumbares con aplastamiento moderado de cuerpos (Fotografía 15, Anexo 3).

#### Observaciones:

Se observó un hueso wormiano como particularidad ósea.

## **Entierro N° 15**

**Procedencia:** XX-10-3

Cráneo:

La bóveda craneana fue restaurada en laboratorio de Yaxha con el frontal, parietales y occipital. Se encuentran fragmentos sueltos que incluyen el esfenoides, los cigomáticos, nasales y ambos temporales. El frontal, los parietales y fragmentos del cigomático y occipital presentan agujeros redondos causados posiblemente por insectos en el proceso tafonómico. Se observa muy leve porosidad en el frontal y los parietales, la cual probablemente se debe a una desmineralización no patológica.

Los maxilares exhiben pérdida de sustancia ósea en la parte que sostienen a los incisivos, probablemente por erosión. La mandíbula se encuentra completa, pero fragmentada en cinco y restaurada anteriormente en el laboratorio de Yaxha. Existe una perforación redonda postmortem, realizada desde la parte interior de la rama ascendente izquierda. Se observa hueso reactivo en hueso alveolar.

La dentición maxilar está completa, a excepción de la segunda premolar derecha, el canino derecho e izquierdo y la primera premolar izquierda, las cuales están ausentes postmortem. Presenta deficiencias en el esmalte en la tercera y segunda molares derechas y primera molar izquierda. Se observa hipoplasia en la segunda molar izquierda y coloración cafetosa en ambos incisivos centrales. Casi todas las piezas presentan cálculos y la tercera molar izquierda no ha brotado completamente y su raíz no ha cerrado.

Piezas dentales:

De la dentición mandibular se encuentran ausentes postmortem las siguientes piezas derechas: el incisivo lateral, el canino, y la segunda molar. Ambas terceras molares brotaron torcidas, la superficie oclusal tocando la superficie distal de la segunda molar respectiva. El resto de piezas están completas, con cálculos y se pueden observar pequeñas



caries oclusales en la segunda molar izquierda y deficiencia en el esmalte en el canino izquierdo y la segunda premolar derecha.

#### Tórax:

Ambas clavículas presentan erosión en sus finales, aunque se puede observar la fusión completa en el final esternal de la izquierda. Fragmentos representan al omóplato derecho, estando el izquierdo ausente. Están presentes las cinco primeras vértebras cervicales, la mayoría fragmentadas, aunque la C4 está completa con leve erosión. De las dorsales sólo se observaron cinco procesos espinosos y de las lumbares cuatro arcos posteriores y dos fragmentos del arco posterior de la L5. De las costillas derechas se observaron fragmentos de las #1, #2, y #3, mientras que de las izquierdas se identificaron los finales flotantes de las #11 y #12.

#### Extremidades superiores:

Ambos húmeros, cúbitos y radios están presentes en fragmentos erosionados. Las manos están representadas por ocho carpos (dos ganchosos, dos trapezoides, dos escafoides, un trapecio y un grande), diez metacarpos, diez falanges proximales, ocho falanges mediales y cuatro falanges distales.

#### Caja pélvica:

Ambos innominados están presentes en fragmentos, pudiendo observar en ambos un ángulo cerrado de la escotadura ciática mayor.

#### Extremidades inferiores:

Ambos fémures, tibias, peronés, y rótulas presentes en relativo buen estado de conservación, sobre todo las diáfisis. El pie derecho está representado por siete tarsos, cinco metatarsos y cinco falanges proximales, mientras que el pie izquierdo por seis tarsos, cinco metatarsos y tres falanges proximales.

#### Estimación de sexo:

Masculino, por morfología del cráneo, mandíbula y escotadura ciática mayor.

Estimación de edad:

Por fusión completa de epífisis medial de clavícula izquierda, el individuo es mayor de 29; probablemente se encuentre entre los 30 y 35 años de edad.

Patologías:

Pequeñas caries en dentadura, cálculos, deficiencias en el esmalte e hipoplasia.

Observaciones:

Perforación inusual postmortem, en mandíbula (Fotografías 17, 18 y 19, Anexo 3).

## **Entierro N° 16**

**Procedencia:** XIV-32-3

Cráneo:

Del cráneo se encuentran presentes dos fragmentos de parietales, un fragmento de occipital, un fragmento de temporal izquierdo, un fragmento de parte petrosa con meato auditivo de temporal izquierdo, un martillo y un yunque, un fragmento de temporal derecho y varios otros fragmentos pequeños y erosionados.

La mandíbula tiene la rama ascendente izquierda y el cóndilo y proceso coronoides derecho ausentes por erosión. La mayoría de los alveolos están cerrados por pérdida de dientes en vida.

Piezas dentales:

Los únicos dientes presentes son el incisivo lateral izquierdo completo, con severos cálculos alrededor de toda la pieza y la primera premolar izquierda la cual está completa, con cálculos mesiales y linguales y presenta absceso en su hueso alveolar; ambas piezas son mandibulares.

#### Tórax:

El esternón se encuentra únicamente representado por el final distal muy erosionado del cuerpo. Ambas clavículas y omóplatos presentes, aunque incompletos. Se identificaron fragmentos del atlas y axis, además de tres vértebras cervicales más. Cinco espinas de vértebras dorsales y las primeras tres lumbares presentes muy erosionadas con desarrollo de osteofitos. Las costillas derechas #2, #10, #11 y #12, y las izquierdas #1-#6, están representadas en fragmentos erosionados.

#### Extremidades superiores:

Húmeros, cúbitos y radios presentes, pero incompletos y fragmentados. Las manos están representadas por catorce carpos, diez metacarpos, ocho falanges proximales, siete falanges mediales, y ocho falanges distales.

#### Caja pélvica:

Se identificó el primer cuerpo no fusionado del cóccix y tres fragmentos severamente erosionados de innominado, probablemente el derecho.

#### Extremidades inferiores:

Ambos fémures, tibias y peronés representados por fragmentos, sobre todo de sus diáfisis. Dos fragmentos de probable rótula izquierda también fueron identificados. Una falange proximal y una distal de pie fueron observadas.

#### Estimación de sexo:

Probablemente masculino, por morfología de mandíbula.

#### Estimación de edad:

34.4 – 42.3 años, Fase 5 del desarrollo de finales esternales de costillas.

#### Patologías:

No se observó ninguna.

## **Entierro N° 17**

**Procedencia:** XIV-20-8

### Cráneo:

El cráneo se encuentra casi completo, con la bóveda parcialmente restaurada. Frontal, parietales, temporales, cigomáticos, occipital y nasales presentes fragmentados con erosión. Marcas de roedor en borde superior de fosa ocular derecha. Se observó un fragmento de probable lacrimal. La mandíbula, fragmentada en dos, se encuentra casi completa, estando ausente el cóndilo izquierdo por erosión. Los maxilares están representados por dos fragmentos muy erosionados.

### Piezas dentales:

La dentición maxilar está completa y la mayoría de piezas exhiben cálculos. Se puede observar que la tercera molar derecha está totalmente formada, pero se encuentra todavía encrustada, tratando de salir en dirección mesial; tiene marcada hipoplasia. La primera molar izquierda presenta deficiencia en el esmalte en la superficie mesial y hay caries en la primera molar derecha, segunda y tercera molares izquierdas. La tercera molar izquierda está completamente erupcionada, pero en dirección lingual. Ambos caninos y los cuatro incisivos presentan decoración en el borde incisal. Los caninos presentan una acanaladura en el ángulo distal, lo que se puede acercar al tipo B-2, identificado por Romero (1986b). Los incisivos laterales están desgastados hasta media corona, tipo A-4, mientras que los centrales presentan dos acanaladuras en el borde incisal y otra más grande en los ángulos distales, tipo F-9.

La dentición mandibular presenta catorce piezas. Las terceras molares parecen nunca haber brotado, probablemente un rasgo particular a este individuo. Sería recomendable realizar radiografías para comprobar su inexistencia dentro de la mandíbula. Las piezas presentes están todas completas, presentando cálculos de regulares a severos. Se observó una pequeña carie bucal en la segunda molar derecha.

Otros:

Se identificó el cuerpo y una espina del hioides.

Tórax:

Ambas clavículas están completas, pero fragmentadas. Fusión de las sínfisis medial no está completa. De la extremidad superior derecha sólo se identificaron dos fragmentos de cabeza del húmero. El omóplato izquierdo se encuentra presente, aunque polifragmentado.

El esternón se encuentra representado por el manubrio completo y el final distal del cuerpo.

Toda la columna vertebral está representada por lo menos por un fragmento de su vértebra.

A diferencia de las costillas, de las cuales se identificaron ocho finales vertebrales izquierdos y siete finales vertebrales derechos.

Extremidades superiores:

El Húmero, cúbito y radio izquierdos se encuentran presentes en fragmentos y de las manos se identificaron doce carpos, nueve metacarpos, siete falanges proximales, siete mediales, cuatro distales, y cuatro sesamoideos.

Extremidades inferiores:

Todos los huesos de ambas extremidades inferiores están presentes, incluyendo las rótulas.

Se encuentran fragmentados y en relativo buen estado de conservación. La cabeza del peroné derecho presenta excrecencia ósea artrítica. Los pies están representados por ocho tarsos, cinco metatarsos, ocho falanges proximales, cinco falanges mediales y siete distales.

Estimación de sexo:

Masculino, por morfología de cráneo y mandíbula.

Estimación de edad:

Menos de 29 años por estado de fusión de epífisis medial de clavícula.

Patologías:

Caries, cálculos y leve artritis localizada.

Rasgos bioculturales:

Decoración dental (Fotografías 20 y 21, Anexo 3).

## **Entierro N° 18**

**Procedencia:** XXVI-13-3

Cráneo:

El cráneo se encuentra incompleto, polifragmentado y en mal estado de conservación. Los fragmentos más grandes pertenecen al frontal. Se encuentra presente la parte petrosa del temporal derecho con meato auditivo y partes del occipital, como la *pars basilaris*, la cual no ha fusionado con las partes laterales, también presentes.

Hay un fragmento de maxilar izquierdo que contiene los incisivos, el canino y la primera molar desidual en sus alveolos. La mandíbula está representada por la rama ascendente y cuerpo izquierdo erosionado.

Piezas dentales:

Diecisiete piezas de la dentición desidual están presentes en relativo buen estado, estando ausentes postmortem la primera molar derecha e incisivo lateral derecho maxilares, y el incisivo lateral izquierdo mandibular.

La dentición permanente maxilar observables son la primera molar derecha con la corona en desarrollo, los incisivos centrales encriptadas, con la corona en formación, la primera molar izquierda encriptada con al corona en formación, y el incisivo lateral izquierdo con la corona completa en buen estado. Las piezas que no se mencionan están ausentes postmortem o están encriptadas en el fragmento de mandíbula presentes, como es el caso del canino izquierdo y las premolares.

Tórax:

Ambas clavículas y omóplato izquierdo están presentes en fragmentos, mientras que el omóplato derecho están ausentes, probablemente por erosión. De las vértebras se identificaron fragmentos del atlas, axis, dos arcos izquierdos de cervicales, cuatro arcos izquierdos y cinco arcos derechos de probables dorsales, un proceso espinoso de las últimas dorsales, y un cuerpo sin fusionar. De las costillas se observaron dos fragmentos de la costilla #1 de lateralidad indeterminada, un final vertebral de la #1 izquierda, y un final vertebral derecho, probablemente de la #2.

Extremidades superiores:

El cúbito y radio izquierdos están ausentes, probablemente por erosión. Las diáfisis de ambos húmeros, cúbito y radio derechos están presentes. De las manos se observaron cinco diáfisis de probables metacarpos y una probable falange distal.

Caja pélvica

Se identificó un pequeño fragmento de probable ilion de lateralidad indeterminada, la diáfisis media del fémur derecho, un fragmento de final proximal de diáfisis, un pequeño fragmento de diáfisis de peroné de lateralidad indeterminada, casi toda la diáfisis del fémur izquierdo, y media diáfisis proximal de la tibia izquierda.

Estimación de sexo:

No aplica por edad.

Estimación de edad:

2 años  $\pm$  8 meses, basado en desarrollo dental y etapa de fusión de epífisis observables.

Patologías:

Ninguna observable.

**Entierro N° 19**

**Procedencia:** XVI-29-7

#### Cráneo:

El cráneo se encuentra incompleto y polifragmentado, pero se restauró la bóveda craneana en el laboratorio y presenta cierta deformación probablemente intencional con compresión en la parte superior de los parietales y occipital. Hay fragmentos del frontal, parietales, temporales, esfenoides, etmoides, y ambas conchas nasales. Dos fragmentos representan el maxilar derecho y un fragmento al izquierdo. Se observaron fragmentos de las ramas ascendentes y el cuerpo izquierdo con los alveolos para las primera y segunda molares desiduales de la mandíbula.

#### Piezas dentales:

La dentición desidual maxilar incluye las primera y segunda molar derecha, el incisivo lateral derecho y los dos centrales, el canino izquierdo y las dos molares izquierdas. La desidual mandibular incluye la primera y segunda molares derechas, el canino derecho, el incisivo central derecho, el canino izquierdo, con desgaste o fractura en la cúspide, y las molares izquierdas.

La dentición permanente maxilar incluye las siguientes piezas. La primera molar derecha con la corona completa y cuello de raíz en formación; la segunda molar de lateralidad indeterminada con la corona completa, al igual que la primera premolar derecha; la segunda premolar derecha con la mitad de la corona formada; el incisivo lateral derecho con la corona formada; los incisivos centrales encriptadas con la corona formada; el canino izquierdo con la corona completa y presenta hipoplasia en el cuello; la primer premolar izquierda con la corona completa; la segunda premolar izquierda con la corona en formación; y la primera molar izquierda con la corona y cuello de raíz en formación.

La mandibular incluye: la primera molar derecha con corona completa y raíz en formación; la segunda molar derecha encriptada, con corona en formación; la primera premolar derecha con la corona que no ha terminado de formarse; el incisivo lateral y central derecho con la corona completa; el incisivo central izquierdo con la corona encriptada; el canino



izquierdo con corona completa; primera molar izquierda con corona completa y raíz en formación; y la segunda molar izquierda con la corona que no ha terminado de formarse.

#### Tórax:

Un fragmento de cuerpo de omóplato de lateralidad indeterminada y proceso coracoides sin fusionar. Ambas clavículas completas, pero fragmentadas en dos con la epífisis acromial derecha presente sin fusionar. Se identificaron cinco segmentos no fusionados del esternón, incluyendo el del manubrio. Las siete vértebras cervicales están representadas. La C1 tiene una fractura PM en el arco posterior y el arco anterior no ha fusionado, pero se encuentra ausente. La C2 está casi completa, en buen estado, fusionado el arco, sin embargo no ha terminado de fusionar el *dens* al cuerpo. La C3 y C4 están presentes las partes derechas del arco, mientras que la C5 está la parte anterior del arco. De la C6 está presente el cuerpo y parte del arco, y la C7 está representada por el arco anterior. Las vértebras dorsales de la D1 hasta la D11 están todos los cuerpos y nueve fragmentos de arcos, mientras que la D12 está completa, con el arco fusionado al cuerpo, aunque las líneas todavía son visibles. Las cinco lumbares están presentes, completas, fusionadas el cuerpo con el arco con las líneas de fusión aún visibles. De las costillas derechas se observaron seis finales vertebrales, de las cuales la #1 y #2 están completas. Cinco finales vertebrales de las izquierdas, los que incluye las #11 o #12.

#### Extremidades superiores:

Fragmentos, sobre todo de las diáfisis, de ambos húmeros, y cúbito y radio izquierdos. Las manos están representadas por seis metacarpos, siete posibles carpos, cinco falanges proximales, cinco falanges mediales, y cuatro falanges distales.

#### Caja pélvica

Del sacro se encuentran los cinco cuerpos y de los innominados se encuentran representados el ilion, isquion y pubis de cada uno, sin fusionar entre si.

#### Extremidades inferiores:

Ambos fémures no presentan fusión entre la diáfisis y la cabeza, la tibia derecha incompleta y polifragmentada, mientras que ambas diáfisis de los peronés se encuentran presentes. Se observaron tres tarsos, dos metatarsos y una falange distal de pies.

Estimación de sexo:

No aplica por edad del individuo.

Estimación de edad:

5 años  $\pm$  19 meses por desarrollo dental y etapa de fusión de huesos.

Patologías:

Hipoplasia en una pieza dental permanente.

Rasgos bioculturales:

Posible deformación craneana.

## **Entierro N° 20**

**Procedencia:** XX-17-3

Cráneo:

Del cráneo están presentes fragmentos del frontal, uno conteniendo el borde supraciliar derecho, los parietales, el occipital, y el cuerpo del esfenoides. La bóveda craneana fue restaurada en laboratorio, donde se advirtió modelación craneana artificial con fuerte compresión en frontal y occipital (Fotografías 22 y 23, Anexo 3).

La mandíbula está presente en un fragmento con ángulo gonial, gonion y proceso coronoides derecho, otro fragmento albergando a la primera y segunda molar desidual eruptadas y la primera molar y canino derecho permanentes, encriptados, y un fragmento con parte de la rama ascendente izquierda, albergando las dos molares desiduales y la primera y segunda molares permanentes encriptadas con erosión.

#### Piezas dentales:

La dentición maxilar desidual está en relativo buen estado y se compone de la segunda molar izquierda, las cuatro molares, ambos caninos, ambos incisivos laterales y el incisivo central izquierdo. De la mandibular están presentes las cuatro molares, ambos caninos, el incisivo lateral izquierdo, y ambos incisivos centrales.

La dentición permanente se comprende de las siguientes piezas maxilares: la primera molar izquierda con la corona completa y la raíz comenzando a formarse, no eruptada; el incisivo lateral izquierdo con la corona completa; el incisivo central izquierdo y derecho, el incisivo lateral derecho, el canino derecho y la primera molar derecha con la corona completa y con inicio de raíz, presentando leves indicios de hipoplasia en el cuello. La mandibular incluye las siguientes piezas: las primera y segunda molares encriptadas, los cuatro incisivos y canino derecho con la corona completa y en buen estado, la primera molar derecha encriptada y la segunda molar con la corona en proceso de formación.

#### Tórax:

Presentes fragmentos del omóplato derecho y clavícula izquierda. De las vértebras cervicales se encuentran tres fragmentos del atlas, fragmentos del dens no fusionado y el arco del axis, y un fragmento de arco derecho de una cervical no identificada. Del resto de las vértebras sin identificar se observaron seis fragmentos de arcos izquierdos, dos fragmentos de arcos derechos, dos cuerpos completos, un fragmento de cuerpo, siete fragmentos de arco posterior de probables dorsales, y doce fragmentos de arcos. Fragmentos varios de costillas, identificando la primera y segunda, de lateralidad indeterminada.

#### Extremidades superiores:

Presentes cúbito y radio derechos. Del lado izquierdo se encuentran fragmentos del húmero, cúbito y radio. Doce fragmentos de manos presentes, incluyendo falanges y metacarpos.

#### Caja pélvica:

Un segmento de cóccix y un pequeño fragmento de innominado probablemente izquierdo.

Extremidades inferiores:

Ambas diáfisis de los fémures, ambas diáfisis de las tibias, y cuatro probables falanges de pies fueron identificadas.

Estimación de sexo:

No aplica por edad.

Estimación de edad:

3 – 4 años, por etapa de fusión en los huesos y desarrollo dental.

Patologías:

Leve hipoplasia en dentición permanente.

Rasgo biocultural:

Deformación craneana.

## **Entierro N° 21**

**Procedencia:** XI-31-3

Cráneo:

La bóveda craneana de este individuo fue restaurada en el laboratorio de Yaxha y presenta modelación artificial probablemente de tipo paralelo-fronto-occipital (Newmann, 1942), tabular oblicua (Dembo e Imbelli, 1938), exagerando el área bilobar (Fotografías 24, 25, y 26, Anexo 3). Presenta dos coloraciones generales: ambos maxilares y parte de los cigomáticos tienen color blanco amarilloso, mientras que el resto del cráneo presenta color gris claro.

Sobre los huesos del cráneo individualmente, el frontal se encuentra en buen estado, con pérdida de sustancia ósea en el margen nasal y órbitas oculares. La deformación deliberada aplana los bordes supraorbitales. La escotadura suborbital presente en ambos lados. Los parietales están completos con lóbulos pronunciados por la deformación artificial. El temporales izquierdo está completo aunque fracturado, mientras que al derecho le hace falta el arco cigomático. El occipital está completo y en buen estado, con protuberancia occipital prominente, lo que indica que la presión artificial se realizó en la parte superior a esta área. El esfenoides y etmoides se encuentran incompletos y fragmentados. Del esfenoides las alas mayores y sella turca están posicionados dentro de la bóveda craneana. Los lacrimales, nasales, vómer, conchas nasales y palatinos están incompletos.

Los maxilares están completos y en buen estado. La mandíbula está fragmentada en tres con pérdida de sustancia ósea en el área del mentón. Presenta marcadas inserciones musculares y el foramen mandibular en el lado derecho.

#### Piezas dentales:

De la dentición maxilar, la primera premolar izquierda y ambas terceras molares e encuentran ausentes antemortem, aunque es posible que nunca hayan brotado. Las piezas presentes son doce: la raíz de la primera molar derecha, la corona destruida por caries y evidencia de absceso; primera premolar derecha con carie y absceso severo; el canino derecho completo, con leve absceso en cuello labial y desgaste incisal con línea de exposición de dentina; incisivo lateral derecho muy erosionado con evidencia de absceso en parte distal, desgaste incisal con línea de exposición de dentina; incisivo central derecho completo, con absceso en cuello labial y línea delgada de exposición de dentina incisal; incisivo central izquierdo con corona completa, raíz fracturada en parte distal, un inicio de absceso en cuello labial y una fractura longitudinal en la corona; incisivo lateral izquierdo completo con desgaste incisal, presentando una delgada línea de exposición de dentina; canino izquierdo completo con punto y línea pequeña de exposición de dentina; segunda premolar izquierda completa con absceso labial y fracturas; dos raíces presentes de la primera molar izquierda cuya corona ha sido destruida por severas caries y abscesos; y la segunda molar izquierda completa con caries mesiales y distales.

En la dentición mandibular tampoco se encuentran las terceras molares y están perdidas en vida las segunda y tercera molares izquierdas. Se encuentran presentes: la segunda premolar izquierda presenta un pequeño fragmento de raíz en su alveolo, la corona perdida probablemente por caries; primera premolar izquierda con raíz y parte de la corona presente, parte labial destruida por caries; canino izquierdo completo con pequeño punto de exposición de dentina; incisivos lateral y central izquierdos completos con cálculos linguales y delgada línea de exposición de dentina; canino derecho casi completo con punto de exposición de dentina; primera premolar derecha completa con absceso labial y distal; segunda premolar derecha con ausencia de la mitad de la corona debido a caries y abscesos; y tres fragmentos de raíces erosionadas presentes.

Otros:

Se observó partes de la laringe osificada (Fotografía 31, Anexo 3). El cartílago tiroides está en avanzado proceso de osificación. Según Keen y Wainwright (1958), tendría la cuarta parte de osificación, presentando “ventanas” en las que la lámina no terminó de osificarse (Scheuer y Black 2000:168). También se identificaron dos fragmentos de cartílago cricoides. Estos cartílagos tienen mayor posibilidad de osificarse después de los 40 años de edad (Ibid:170). Del hioides se identificó el cuerpo y el cuerno mayor derecho fusionados, mientras que el izquierdo también está presente por no fusionado al cuerpo.

Tórax:

Ambas clavículas se encuentran completas con fusión epifiseal completa. En los finales esternales y acromiales, presentan porosidad, tejido fibroso y excrecencias óseas. Fragmentados y casi completos, los omóplatos presentan tejido poroso y fibroso en la parte postero-superior. La mayor parte del derecho exhibe un color amarilloso, mientras que en área antero-superior el color tiende a lo blanco. El izquierdo además exhibe excrecencias óseas en el borde de la fosa glenoidea.

El esternón, presentes tanto el manubrio como el cuerpo, presenta porosidad y tejido fibroso, pero ambos están en buen estado de conservación. Porosidad y excrecencias óseas

anormales en facetas de articulación con ambas clavículas y en ambas facetas de articulación con la primera y segunda costillas del manubrio. Esto es severo en la faceta articular para la primera costilla izquierda. El cuerpo presenta un proceso xifoides voluminoso, osificado y fusionado al cuerpo, con un foramen de aproximadamente 1 cm de longitud. Porosidad y excrecencias óseas severas son visibles en cada una de las facetas articulares costales.

Las siete vértebras cervicales están casi completas, en buen estado de conservación y presentan excrecencias óseas en las facetas de articulación. El atlas presenta incluso indicios de eburnación en las cuatro facetas de articulación. Las doce vértebras dorsales están casi completas y en buen estado de conservación. Todas presentan porosidad y tejido fibroso y leves excrecencias óseas, sin embargo éstas se vuelven más pronunciadas en el borde del cuerpo de las D10 y D11 (Fotografía 28, Anexo 3). Estas dos vértebras tienen evidencia de un nódulo de Schmorl, provocado por una posible hernia (Fotografías 29 y 30, Anexo 3); la primera muestra tejido reactivo en el centro de la superficie inferior del cuerpo y hay una hendidura en forma de estrella de tres picos con tejido reactivo y porosidad alrededor en la superficie superior del cuerpo de la D11. La D12 está polifragmentada y erosionada. Las vértebras lumbares están todas presentes, pero polifragmentadas y en mal estado, sin embargo se observaron excrecencias óseas y porosidad.

Todas las costillas de ambos lados están presentes y en buen estado de conservación, la mayoría estando completas y con excrecencias óseas, sobre todo las primeras. Las costillas derechas #10, #11, y #12 presentan una fractura antemortem en el tercio esternal (Fotografía 27, Anexo 3).

Extremidades superiores:

El húmero derecho está completo, restaurado en el laboratorio, mientras que el izquierdo está incompleto, pero ambos presentan tejido fibroso en diáfisis y porosidad en los finales. El cúbito derecho está fragmentado e incompleto con leve porosidad y tejido fibroso en ambos finales, y el izquierdo además tiene excrecencias óseas en bordes de proceso olecraneano y en toda la faceta articular para la tróclea. Los radios están incompletos y

fragmentados, el derecho con leve porosidad y tejido fibroso en ambos finales, y el izquierdo con excrescencias óseas y porosidad en el final proximal y tubérculo. De la mano derecha se encuentran todos los carpos, a excepción del piramidal, los cinco metacarpos, cinco falanges proximales con leve artritis, tres falanges mediales, y dos falanges distales.

#### Caja pélvica:

El sacro está casi completo y en buen estado, con tejido fibroso y porosidad. El cóccix está completo y en buen estado, aunque con excrescencias óseas. Ambos innominados presentes, aunque incompletos, con porosidad y acrecencias óseas.

#### Extremidades inferiores:

Los fémures están incompletos y fragmentados con rugosidad en sus líneas ásperas. Las tibias y peronés están completos, aunque fragmentados, exhibiendo porosidad y leves excrescencias óseas en articulaciones. La rótula derecha está completa y en buen estado de conservación, presentando leves excrescencias óseas en el borde articular. El pie derecho está representado por siete tarsos, cinco metatarsos, dos falanges proximales, dos falanges mediales y cuatro falanges distales, completos y en buen estado. El pie izquierdo lo representan el calcáneo incompleto con excrescencias óseas, el astrágalo, navicular, primer y segundo cuneiformes, tres metatarsos, dos falanges proximales, dos falanges mediales y tres falanges distales.

#### Estimación de sexo:

Masculino por morfología de cráneo, mandíbula, escotadura ciática mayor y robustez general de la osamenta.

#### Estimación de edad:

Más de 40 años en base a proceso xifoides fusionado; más de 40 años por laringe osificada; más de 35 años en base a desarrollo dental; 27-66 años (Fase 5, Suchey-Brooks, 1990) por sínfisis púbica, desgastada, prominencia ventral y anillo completo (Fotografía 32, Anexo 3); 36-87 por fase 6 de vértebras. En conclusión el individuo se puede encontrar dentro del



rango 40 a 55 años de edad, tomando en cuenta además los procesos degenerativos observados en la osamenta.

Patologías:

Osteoartritis en toda la osamenta, desde el grado 2 hasta evidencia de inicios de eburnación en la C1. Es de notar que las excrescencias óseas tienden a aparecer en el lado izquierdo del cuerpo. Causado por la osteoartritis y probablemente por una hernia, se observó un nódulo de Schmorl en las dorsales.

Rasgos bioculturales:

Modelación artificial de cráneo.

Observaciones:

Se identificaron fracturas antemortem en las tres últimas costillas derechas.

## **Entierro N° 22**

**Procedencia:** XVI-37-5

Cráneo:

El cráneo está representado por fragmentos de mediano y muy pequeño tamaño, la mayoría pertenecientes al frontal. Dos fragmentos de maxilares muy pequeños, albergando en el alveolo las primeras molares. La mandíbula está representada por siete fragmentos, uno de ellos conteniendo las primera y segunda molares eruptadas, y la tercera molar derecha encriptada.

Piezas dentales:

La dentición maxilar se compone por las terceras molares, cuyas coronas casi están completamente formadas; las segundas molares tienen quebradas sus raíces y su corona está completa, exhibiendo hipoplasia; las primeras molares están completas, pero la izquierda presenta cálculos en el cuello; las cuatro premolares, ambos caninos y los cuatro incisivos,

tienen la parte de la raíz o la raíz completa ausente por erosión y exhiben hipoplasia en la corona.

En la dentición mandibular, las terceras molares se encuentran encriptadas, la izquierda con la corona completamente formada, mientras que la corona de la derecha todavía está en formación; las raíces de las segundas molares no han terminado de desarrollarse; las primeras molares están completas y con cálculos en los cuellos; las cuatro premolares les falta un poco de desarrollo en las raíces, y en las derechas se observa hipoplasia; ambos caninos tienen erosión en la raíz y presentan marcada hipoplasia, y los cuatro incisivos están completos con cálculos en el cuello.

Tórax:

La clavícula izquierda está presente en dos fragmentos pequeños. Hay cuatro fragmentos de vértebras, de los cuales uno corresponde al atlas. Las costillas están presentes en varios fragmentos, de los cuales se identificaron uno de la #2 izquierda, dos finales vertebrales, probablemente correspondientes a ambas #2.

Extremidades superiores:

Los húmeros, cúbitos y radios también están incompletos y presentes sólo en fragmentos. Las manos están representadas por un fragmento de carpo muy erosionado, ocho diáfisis de metacarpo, ocho falanges proximales, siete falanges mediales, y cuatro falanges distales.

Caja pélvica:

Se presentan cuatro cuerpos fragmentados de sacro no fusionados y un elemento lateral no fusionado. Los innominados están incompletos, polifragmentados y muy erosionados; hay fragmentos de ilion e isquion no fusionados.

Extremidades inferiores:

De los fémures, tibias y peronés sobreviven fragmentos de la diáfisis muy erosionados. Los pies están representados por seis metatarsos, incluyendo una epífisis no fusionada de ellos,

tres falanges proximales, una de ellas siendo la #1 con epífisis proximal no fusionada, una falange medial, y un fragmento de la falange distal #1.

Estimación de sexo:

No aplica por edad.

Estimación de edad:

12 años por desarrollo de sacro; 12 años  $\pm$  30 meses por desarrollo dental.

Patologías:

Evidencia de hipoplasia en la mayoría de las piezas dentales.

Observaciones:

Un hueso calcinado no identificado asociado en el material encontrado en el laboratorio.

### **Entierro N° 23**

**Procedencia:** VI-52-1

Cráneo:

Del cráneo se encuentran presentes diez fragmentos del frontal, uno de ellos exhibiendo parte de la fosa ocular izquierda, cinco fragmentos de parietales, ambas regiones petrosas con el meato auditivo de los temporales, y dos fragmentos de occipital. Los maxilares están presentes en fragmentos del izquierdo y el derecho, ambos unidos en su sínfisis (Fotografía 33, Anexo 3), pudiendo observar cuatro cavidades alveolares correspondientes a los cuatro incisivos. El maxilar izquierdo presenta tumor óseo de aproximadamente 8 mm de diámetro, redondo, suelto dentro de una cavidad en la superficie del paladar (Fotografías 34 y 35, Anexo 3). La mandíbula tiene marcadas inserciones musculares con la rama ascendente izquierda ausente probablemente por erosión.

Piezas dentales:

La dentición maxilar presente incluye una tercera o segunda molar izquierda con forma irregular, con la superficie distal casi plana y la distal redondeada, como formando una D. Presenta carie distal y absceso en la parte bucal. No tiene faceta de diente adyacente en su parte distal, lo que puede ser por tres motivos: ésta es la tercera molar, o es la segunda molar y no existió una tercera molar, o la tercera molar no topaba con ésta. Se identificó la primera molar izquierda en buen estado con leve cálculos en cuello y desgaste oclusal; las cuatro premolares completas, con cálculos en el cuello y la primera derecha exhibe una carie distal en la raíz; ambos caninos completos, el derecho tiene una carie distal y otra incisal. Los incisivos laterales presentan cálculos y una carie, además de la permanencia del rasgo de mameloides en su superficie incisal (Fotografía 36, Anexo 3), posiblemente por una oclusión defectuosa. El incisivo central izquierdo está completo, con cálculos y severo desgaste incisal con exposición de dentina. El incisivo central derecho está ausente.

Las piezas mandibulares incluyen la primera y la segunda molar izquierda completas, con leves cálculos, las dos premolares izquierdas con cálculos, la primera exhibiendo rotación (Fotografía 37, Anexo 3), encontrándose la parte que debiera estar distal, en la parte bucal; los caninos con cálculos y caries, y las premolares están completas, con caries y cálculos. En la parte lingual de la primera premolar brota una pieza supernumeraria, cuya corona fue destruida por caries (Fotografía 38, Anexo 3). Las primera y segunda molares están completas y presentan cálculos y caries. La corona de la tercera molar derecha fue destruida por caries, pero se observaron dos raíces pertenecientes a ella.

#### Tórax:

Fragmentos de ambos omóplatos y la clavícula izquierda fueron identificados. De las vértebras e encontraron únicamente fragmentos del atlas, axis, y la primera dorsal, y de las costillas un fragmento de la cabeza de la primera costilla de lateralidad indeterminada.

#### Extremidades superiores:

Húmeros, radios y cúbitos incompletos y presentes en fragmentos erosionados. De las manos se identificaron un semilunar, seis metacarpos, y cinco falanges proximales en mal estado de conservación.

Caja pélvica:

Fragmentos de tamaño mediano de ambos innominados.

Extremidades inferiores:

Los fémures, tibias y peronés presentes en fragmentos de tamaño mediano. La rótula derecha está completa, mientras que la izquierda tiene severa erosión. De los pies se identificaron ocho tarsos y cuatro metatarsos.

Estimación de sexo:

Probablemente masculino, basado en morfología de la mandíbula.

Estimación de edad:

20-29 por vértebras; 35 por desarrollo dental. Conclusión, por falta de mejores marcadores el individuo puede ser determinado como adulto medio, 20-35 años (Buikstra y Ubelaker 1994:9).

Patologías:

Caries, abscesos, tumor óseo en maxilar izquierdo.

Observaciones:

Modelación artificial del cráneo observada in situ. Presenta irregularidades dentales como la rotación de una pieza, un supernumerario y la permanencia del rasgo de mameloides en los incisivos laterales maxilares.

## **Entierro N° 24**

**Procedencia:** XXXVII-8D-3

Cráneo:

Del cráneo se identificaron dos pequeños fragmentos de occipital, tres pequeños fragmentos de parietal, aproximadamente treinta fragmentos de frontal, ambas regiones petrosas de los temporales, dos yunques y un martillo. De la mandíbula existe un pequeño fragmento erosionado del cuerpo izquierdo conteniendo tres piezas dentales.

Piezas dentales:

La dentición desidual maxilar está completa: las dos molares derechas están casi completas, con caries oclusales; el canino derecho tiene la raíz fracturada y la corona completa, exhibiendo desgaste incisal con punto de exposición de dentina, mientras que el canino izquierdo está en buen estado; los incisivos laterales están completos y en buen estado, exhibiendo desgaste incisal con delgada línea de exposición de dentina; los incisivos centrales están completos y presentan fracturas en sus lados mesiales. Las dos molares izquierdas están completas, la izquierda con una muy pequeña carie oclusal. El desgaste observado en la dentición es inusual para un niño de esta edad.

La dentición mandíbula desidual está incompleta, faltando el incisivo derecho y la molar izquierda. Las tres molares presentes en relativo buen estado; ambos caninos tiene punto de exposición de dentina por desgaste incisal; los tres incisivos presentes están en relativo buen estado y presentan delgadas líneas de exposición de dentina.

La dentición permanente que se observó se compone de la primera molar derecha maxilar, no brotada, con la corona completamente desarrollada; el incisivo central derecho maxilar, no brotado, raíz no desarrollada, corona con mameloides; el incisivo central izquierdo maxilar no brotado, corona con mameloides; la primera molar izquierda maxilar con la corona completa, no brotada; la primera molar derecha mandibular con corona completa, no brotada; la premolar derecha mandibular con la corona en formación; canino derecho mandibular con corona en formación; incisivo lateral derecho mandibular con la corona completa con mameloides; incisivo central derecho mandibular con corona en buen estado; incisivo lateral izquierdo mandibular, corona no brotada; canino izquierdo mandibular con corona en formación; y la primera molar izquierda mandibular con corona completa y raíz en formación.

Tórax:

Hay trece fragmentos muy pequeños de arcos de vértebras no fusionados, y catorce pequeños fragmentos de diáfisis.

Extremidades superiores:

Se identificaron fragmentos de un húmero, cubito y radio probablemente derechos.

Extremidades inferiores:

Se identificaron fragmentos de un fémur, tibia y peroné probablemente derechos.

Estimación de sexo:

No aplica por edad.

Estimación de edad:

4 ± 12 meses por desarrollo dental y etapa de fusión de las vértebras.

Patologías:

Caries dentales.

Observaciones:

Las líneas de exposición de dentina a tan temprana edad son algo inusual. ¿Indicio de posible bruxismo?

**Entierro N° 25**

**Procedencia:** X-31-18

Individuo A

Cráneo:

Dieciséis fragmentos de frontal en relativo buen estado de conservación. Tres fragmentos presentan un aplastamiento inusual, probablemente indique deformación craneana, sin embargo sin el resto de elementos no es posible afirmar esto. De los temporales se identificaron tres fragmentos, de los temporales uno con la sutura escamosa y dos fragmentos del occipital. Aproximadamente veinticinco fragmentos de cráneo inidentificables.

Estimación de sexo:

No aplica por edad.

Estimación de edad:

Imposible de determinar por falta de marcadores, sin embargo el fragmento de temporal puede pertenecer a un infante.

Patologías:

No se observó ninguna.

Individuo B

Cráneo:

Seis fragmentos de frontal, nueve de parietales, un fragmento de temporal probablemente izquierdo, cuatro fragmentos de occipital, dos de ellos corresponden a una *pars lateral* no fusionada, un yunque, y aproximadamente dieciocho fragmentos de cráneo indeterminados. Se observaron restos de una mandíbula que corresponde con la edad de este individuo. Éste está incompleta, con dos fragmentos presentes. Uno del lado izquierdo del cuerpo, el cual presenta la primera molar desidual en su alveolo, dos cavidades alveolares vacías, correspondientes al canino izquierdo y al incisivo lateral izquierdo. En el alveolo para la segunda molar desidual izquierda presenta un fragmento de raíz de la pieza dental. El incisivo central izquierdo permanente se puede observar dentro de la mandíbula, observando que el cuello de la raíz ya está formado. El otro fragmento de la mandíbula corresponde a la parte derecha del cuerpo, con el inicio de la rama ascendente. La primera y segunda molar derechas desiduales se encuentran en su alveolo. Los tres alveolos para el



canino, incisivo lateral y central derechos desiduales se encuentran vacíos. Se pueden observar la primera molar permanente y el incisivo central derecho permanente encriptados en la mandíbula. El cuello de la raíz del último está formado.

Estimación de sexo:

No aplica por edad.

Estimación de edad:

Según desarrollo dental  $5 \pm 16$  meses; < 5 años por etapa de fusión del occipital.

Conclusión, 3-5 años de edad.

Patologías:

Ninguna evidente.

Asociados a estos dos cráneos se encontraron los siguientes elementos misceláneos. Aunque se agrupan en dos grupos etéreos, no hay certeza que correspondan a un mismo individuo por cada grupo. El número mínimo de individuos presentes en este entierro es dos:

Restos de adulto:

- Dos fragmentos correspondientes a la diáfisis de un mismo diáfisis de fémur.
- Cóndilo medial de final distal de fémur.
- Fragmento de final de húmero con parte de la tróclea.
- Un metatarso completo, probablemente el #2, en buen estado.
- Dos falanges proximales completas de pie.
- Una falange proximal completa de mano.

Restos de infante:

- Quince fragmentos de cráneo. Uno corresponde a la región petrosa del temporal izquierdo y otro a la pars lateral izquierda del occipital no fusionado.

- Un fragmento de húmero proximal, epífisis ausente pero no fusionado.
- Un fragmento de húmero distal.
- Fragmento de región petrosa de temporal izquierdo.
- Tres fragmentos de mandíbula. Uno corresponde a la rama ascendente derecha, los otros coinciden en su fractura y son de la rama ascendente izquierda, presentado el cóndilo, el cual encaja en la faceta del fragmento del temporal izquierdo.
- Dos fragmentos de diáfisis de costilla, uno probablemente corresponde a la #1.
- Un probable canino mandibular desidual completo, con punto de exposición de dentina.
- Un metatarso, probablemente el #5.
- Un fragmento de metatarso.
- Dentición desidual:
  - Segunda molar derechas (¿maxilar?). Finales de raíces ausentes por erosión. Corona completa, caries pequeñas bucales y mesiales.
  - Incisivo lateral derecho maxilar completo.
  - Incisivo lateral o central maxilar completo. Presenta una raíz muy larga con una gran carie en la parte labial. La superficie incisal presenta una acanaladura, probable trabajo decorativo u hipoplasia. Final de raíz completamente cerrada.
  - Segunda molar maxilar izquierda. Tercera raíz ausente por erosión. Presenta severa carie lingual y cálculos bucales.
  - Primera molar derecha mandíbula completa con cálculos linguales.
  - Segunda molar izquierda mandibular con una de las raíces incompletas por erosión. Cálculos mesiales y distales, carie lingual y dos caries oclusales.
- Dentición permanente:
  - Incisivo central izquierdo maxilar. Corona y cuello formado. Exhibe una acanaladura en la superficie incisal, posible defecto del esmalte.
  - Primera molar derecha mandibular. Raíces fracturadas por erosión, indicios de cálculos linguales.
  - Primera molar izquierda mandibular. Raíces fracturadas por erosión.
  - Primera molar izquierda mandibular. Corona completa, en buen estado. Raíz en formación.

- Segunda molar mandibular derecha (¿). Corona completa, en buen estado, raíz en formación.
- Canino maxilar izquierdo. Corona completa en buen estado, raíz en formación.
- Dos premolares mandibulares de lateralidad desconocida, con coronas completas y en buen estado, con raíz en formación.

## **Entierro N° 26**

**Procedencia:** XXXVI-10D-9

Cráneo:

No hay fragmentos correspondientes al cráneo. La Mandíbula está presente en seis fragmentos. Tres de ellos son del cuerpo, uno de la rama ascendente izquierda y el fragmento más grande corresponde al lado derecho con el inicio de la rama ascendente. El último fragmento corresponde a la parte izquierda de la región mentoneana, observándose robustez y rectitud del mentón.

Piezas dentales:

La dentición maxilar está compuesta por quince piezas. Aunque es posible que la tercera molar izquierda sea mandibular. La tercera molar derecha está completa, pero muy erosionada, con pérdida del esmalte y probables caries oclusales. La segunda molar está completa, muy erosionada y con severo desgaste oclusal con exposición de dentina. Las cuatro premolares, el canino y los cuatro incisivos derechos están completos, con desgaste oclusal/incisal, exponiendo la dentina. La primera molar izquierda se encuentra de la misma manera, pero con una carie oclusal. La segunda molar izquierda está completa, pero muy erosionada, y la tercera molar posible maxilar, tiene la corona completa y cuello de la raíz formado (es posible que no haya brotado).

Las piezas mandibulares incluyen doce piezas: Las tercera y segunda molares derechas aparecen completas y con caries. La primera molar, y ambas premolares están completas con exposición de dentina por desgaste. Ambos incisivos centrales y el lateral izquierdo

están completos con severo desgaste incisal, con exposición de dentina. La segunda premolar izquierda está completa sin exposición de dentina, mientras que la primera premolar y primera molar izquierdas vuelven a presentar leve exposición de dentina. La segunda molar es otra que no presenta exposición de dentina, pero exhibe una carie distal.

Extremidades superiores:

Se observaron un fragmento de diáfisis de húmero, un fragmento de diáfisis de cúbito izquierdo, dos fragmentos de cúbito derecho, seis fragmentos de radio.

Extremidades inferiores:

Un fragmento de diáfisis de fémur y varios pequeños fragmentos misceláneos.

Estimación de sexo:

Masculino, por morfología del mentón.

Estimación de edad:

Adulto, probablemente más de 35 años por desarrollo dental.

Patologías:

Caries en varias piezas dentales.

## **Entierro N° 27**

**Procedencia:** X-31-19

Cráneo:

Se detectaron doce fragmentos de frontal, siete fragmentos de parietales, tres de occipital, y aproximadamente veintidós fragmentos varios de cráneo.

Tórax:

Además se identificaron dos fragmentos de costillas.

Estimación de sexo:

Imposible de determinar por falta de marcadores.

Estimación de edad:

Probablemente adulto.

Patologías:

Ninguna evidente.

### **Entierro N° 28**

**Procedencia:** X-31-25

Cráneo:

Del cráneo se identificaron siete fragmentos de frontal, tres fragmentos de parietal, cinco fragmentos de occipital y aproximadamente veintidós misceláneos.

Piezas dentales:

Las piezas dentales incluyeron la primera molar maxilar, probablemente izquierda, completa, con una pequeña carie oclusal y una grande mesial; una premolar mandibular derecha completa; y dos incisivos, uno lateral izquierdo y otro central derecho probablemente mandibulares, completos y el central presenta probables mameloides.

Tórax:

Dos fragmentos de vértebras.

Extremidades superiores:

Un carpo, un metacarpo, dos falanges proximales, y dos falanges distales.

Estimación de sexo:

Imposible de determinar por falta de marcadores.

Estimación de edad:

La mayoría de los huesos corresponden a un individuo adulto, sin embargo los mameloides hablan de la presencia de otro individuo infantil.

Patologías:

Caries dentales.

## **Entierro N° 29**

**Procedencia:** VI-52-1

Individuo A

Cráneo:

El cráneo se encuentra incompleto y polifragmentado. Los fragmentos de mayor tamaño corresponden al maxilar derecho y al temporal izquierdo.

Piezas dentales:

La dentición maxilar incluye las terceras molares completas, con leves cálculos; las segundas molares completas, con leve erosión y leve hipoplasia en la derecha; la primera molar derecha completa, con el inicio de una carie mesial, mientras que en la izquierda se observa mayor desgaste oclusal que en el resto de la dentición; las premolares izquierdas completas, la segunda exhibiendo hipoplasia y su raíz no cerrada completamente, y la primera con leves cálculos; los caninos están completos, pero el izquierdo muestra hipoplasia y es más pequeño que el otro canino; el incisivo lateral derecho completo, con desgaste incisal; los incisivos izquierdos completos y con severas líneas de hipoplasia.

La dentición mandibular se compone de la tercera molar izquierda completa; ambas segundas molares completas; ambas primeras molares con leves cálculos; las segundas premolares con caries e hipoplasia, siendo un caso extremo el de la izquierda; el canino

izquierdo está completo y con hipoplasia, mientras que el derecho está casi completo, pero con severa hipoplasia; los incisivos izquierdos y lateral derecho tienen la corona completa y con marcada hipoplasia.

Otros:

Se encuentra presente el cuerpo completo del hioides.

Tórax:

Un fragmento de manubrio y tres de cuerpo fueron observados del esternón. Aunque incompletas, ambas clavículas están presentes. En seis fragmentos los dos omóplatos fueron identificados. De las vértebras se observaron dos fragmentos de atlas, el dens del axis, y cuatro fragmentos de dorsales. Se identificaron tres finales vertebrales de las costillas izquierdas y uno de las derechas, además de otros fragmentos no identificables de costillas.

Extremidades superiores:

Sólo el húmero, cúbito y radio derechos se observaron de las extremidades superiores.

Caja pélvica:

Además se identificaron ocho fragmentos pequeños de innominados.

Extremidades inferiores:

Dos fragmentos de fémur derecho, un fragmento de tibia de lado indeterminado, tres fragmentos de peroné derecho, la rótula derecha y la rótula izquierda completa. El pie izquierdo se compone de tres tarsos, cinco metatarsos, y dos falanges proximales.

Estimación de sexo:

Masculino por morfología de cráneo y robustez general de la osamenta.

Estimación de edad:

Adulto joven, de 20 a 29 años de edad por vértebras y desarrollo dental.

Patologías:

Cálculos, caries y severa hipoplasia dental.

Individuo B

Piezas dentales:

Una corona de probable tercera molar en formación.

Extremidades superiores:

Una epífisis proximal de húmero no fusionado; dos fragmentos de diáfisis de húmero probablemente derecho; un fragmento de diáfisis de húmero probablemente izquierdo.

Tórax:

Un fragmento de vértebra.

Extremidades inferiores:

Dos fragmentos de diáfisis medial de fémur.

Estimación de sexo:

Imposible de determinar por edad.

Estimación de edad:

Adolescente, de 11 a 16 años por epífisis de húmero no fusionada y la tercera molar en formación.

Patologías:

No se observó ninguna.

Individuo C

Un centro de osificación del esternón.



Estimación de sexo:

Imposible de determinar por edad y falta de marcadores.

Estimación de edad:

Infante, de 0 a 3 años por fase de formación del esternón.

Patologías:

No se observó ninguna.

Individuo D

Cráneo:

Representado por las partes petrosas de ambos temporales.

Piezas dentales:

La primera premolar maxilar con leves cálculos en cuello, y la segunda premolar maxilar con leve hipoplasia.

Tórax:

Un fragmento de costilla izquierda #1.

Estimación de sexo:

Imposible de estimar por falta de marcadores.

Estimación de edad:

Probablemente adulto, sin mayor especificación por falta de marcadores.

Patologías:

Cálculos e hipoplasia dental.

**Entierro N° 30**

**Procedencia:** XVII-16-4

Individuo A

Cráneo:

El cráneo está representado por la parte petrosa de ambos temporales con el proceso mastoideo, pequeños fragmentos del temporal y arco cigomático. El maxilar izquierdo tiene los alveolos para el incisivo lateral, canino y primera premolar, estando cerrados los demás alveolos por pérdida antemortem de las piezas dentales. El maxilar derecho presenta el alveolo para el incisivo central y lateral, canino y premolares. Después de la segunda premolar los alveolos están cerrados por pérdida antemortem del resto de piezas dentales.

La mandíbula está fragmentada en tres. Todos los alveolos están cerrados con excepción de dos: para los caninos, los cuales están ausentes. El alveolo del canino derecho muestra absceso, por lo cual la pieza probablemente ya no podía sostenerse en su lugar. Los cóndilos de la mandíbula están ausentes por erosión.

Piezas dentales:

De la dentición maxilar se compone de las siguientes piezas: la tercera y segunda molares derechas están ausentes antemortem; la primera molar derecha tiene una severa carie mesial en corona y raíz; la segunda premolar derecha tiene la corona completamente destruida por caries; la primera premolar derecha está completa, con dos grandes caries mesiales y distales en cuello; el canino derecho está representado por su raíz; el incisivo lateral derecho está ausente antemortem; el incisivo central derecho tiene la corona totalmente destruida por caries; el canino izquierdo tiene la corona totalmente destruida por caries; y la premolar y molares izquierdas ausentes antemortem.

Tórax:

Las diáfisis de las clavículas están presentes, notándose mayor robustez de la derecha. Los omóplatos están representados por fragmentos de tamaño considerable. De las vértebras se encuentran el atlas, fragmentos de cervicales muy erosionados, seis arcos posteriores de dorsales, dos arcos posteriores de lumbares severamente erosionados y varios otros

fragmentos pequeños. Las costillas derechas e izquierdas las representan tres finales vertebrales correspondientes a cada lado y uno de los fragmentos de cuerpo de una derecha presenta un callo óseo, probablemente un trauma antemortem.

Extremidades superiores:

Los húmeros, cúbitos y radios representados en fragmentos de tamaño considerables, sobre todo de las diáfisis. La mano derecha está representada por un carpo, tres metacarpos, cinco falanges proximales, tres falanges mediales, y una falange distal. La mano izquierda la representan cuatro carpos, y dos metacarpos.

Caja pélvica:

Los innominados están incompletos, polifragmentados y severamente erosionados.

Extremidades inferiores:

Fémures, tibias y peronés están presentes en fragmentos de tamaño considerable, además de encontrarse un fragmento de la rótula derecha. El pie derecho está representado por siete tarsos y cinco metatarsos, mientras que el pie izquierdo por dos tarsos y cinco metatarsos.

Estimación de sexo:

Hecha en campo, ya que no se preservaron los restos hasta el laboratorio: Masculino por morfología de mandíbula e innominados.

Estimación de edad:

Adulto, posiblemente mayor por pérdida de dientes antemortem.

Patologías:

Mala salud dental con caries, abscesos y pérdida de piezas en vida.

Traumas:

Presenta una fractura sanada en un cuerpo de costilla de lateralidad no determinada.

## Individuo B

### Cráneo:

El cráneo tiene representación de todos los huesos que lo componen en fragmentos. El frontal presenta deformación intencional. Hay cuatro fragmentos muy erosionados de maxilares la mandíbula se encuentra casi completa, los cóndilos ausentes por erosión.

### Piezas dentales:

La dentición maxilar cuenta con la corona completa de las terceras molares, pero su raíz no ha terminado de formarse. Las segundas, primeras y cuatro premolares completas y en buen estado. Los caninos e incisivos están en buen estado y presentan decoración dental. Los caninos tienen desgaste en ángulo distal, los incisivos laterales están desgastados de manera pareja hasta la mitad de la corona y los centrales presentan limado en el ángulo mesial. Las piezas mandibulares están todas presentes y en buen estado; la tercera molar izquierda no ha brotado.

### Tórax:

La clavícula y el omóplato derechos están incompletos. De las vértebras se identificaron un arco posterior de una cervical y fragmentos correspondientes a once dorsales. Tres finales vertebrales de costillas derechas y fragmentos pertenecientes a cinco costillas izquierdas.

### Extremidades superiores:

Todos los huesos de las extremidades superiores están presentes, pero incompletas y fragmentadas. La mano derecha está representada por tres carpos, cinco metacarpos y tres falanges proximales, y la izquierda por cuatro carpos, cinco metacarpos, cuatro falanges proximales y tres falanges mediales.

### Caja pélvica:

Del sacro se identificaron pequeños fragmentos de los cuerpos y arcos y un fragmento de ala. Los innominados están incompletos y polifragmentados.

### Extremidades inferiores:

Todos los huesos de ambas extremidades inferiores presentes, pero incompletos y polifragmentados. El pie derecho está representado por tres tarsos, cuatro metatarsos, y tres falanges proximales, y el izquierdo por cinco tarsos, cuatro metatarsos, y cinco falanges proximales.

Estimación de sexo:

Masculino por morfología de mandíbula y borde superior de la fosa ocular.

Estimación de edad:

20 a 21 años por desarrollo dental.

Patologías:

No se observó ninguna.

Rasgos bioculturales:

Presenta posible deformación craneana en el frontal y decoración dental (Fotografía 39, Anexo 3).

### **Entierro N° 31**

**Procedencia:** XXII-66-4

Cráneo:

Trece fragmentos de cráneo fueron identificados, principalmente de frontal. De los maxilares se identificó un solo fragmento con alveolos para incisivo lateral, canino, ambas premolares y primera molar izquierda. Cuatro fragmentos pequeños de mandíbula fueron reconocidos.

Piezas dentales:

De la dentición maxilar se identificaron completos y en buen estado el incisivo central derecho, el incisivo lateral izquierdo, y la primera premolar izquierda. De la mandibular,

también completos, la primera molar izquierda, el incisivo lateral izquierdo, ambas premolares derechas, y las molares derechas, la segunda con inicio de carie oclusal.

Tórax:

Cinco fragmentos muy pequeños de costillas no identificables.

Extremidades superiores:

Todos los huesos de ambas extremidades superiores presentes, aunque incompletos y fragmentados. De la mano izquierda se identificaron un metacarpo, una falange proximal, una falange medial y una distal.

Caja pélvica:

Tres fragmentos muy pequeños de innominados fueron encontrados.

Extremidades inferiores:

Polifragmentados e incompletos aparecen todos los huesos de ambas extremidades inferiores. Los pies están representados únicamente por las diáfisis erosionadas de cuatro metatarsos, cuatro falanges proximales y una distal.

Estimación de sexo:

Imposible de determinar por falta de marcadores.

Estimación de edad:

Adulto, sin mayor especificación por falta de marcadores.

Patologías:

No se observó ninguna.

**Entierro N° 32**

**Procedencia: XVII-16-6**

#### Cráneo:

Están presentes fragmentos de frontal, occipital, temporales y parietales. *In situ* se observó compresión en el frontal como parte de una modelación craneana. Los maxilares están incompletos y polifragmentados, con un absceso en alveolo para la segunda premolar izquierda. La mandíbula está en relativo buen estado, estando ausentes los cóndilos por erosión.

#### Piezas dentales:

Las terceras molares, la primera premolar izquierda la primera y segunda molares izquierdas maxilares están completas y en buen estado. La segunda molar derecha, primera molar derecha, ambas premolares derechas, canino derecho, incisivo lateral y central derechos, incisivo lateral izquierdo, y canino izquierdo, se encuentran completas y con cálculos. El incisivo central izquierdo está completo presenta un color cafetoso en corona labial, debajo de una acanaladura horizontal de origen desconocido. De la segunda premolar izquierda se observa la corona en buen estado, con pérdida de sustancia ósea en final de raíz debido al absceso generado en el hueso alveolar. La dentición mandibular está completa y en buen estado, presentando cálculos en ambos caninos y segunda molar derecha.

#### Tórax:

Fragmentados e incompletos se encuentran ambas clavículas, y omóplatos. Ocho arcos posteriores de vértebras dorsales, tres arcos de lumbares, diez finales vertebrales de costillas derechas, y cuatro finales vertebrales de costillas izquierdas se contabilizaron en el laboratorio.

#### Extremidades superiores:

Ambos húmeros, el cúbito y radio derechos se encuentran fragmentados e incompletos. El cúbito y radio izquierdo están completos con leve erosión en ambos finales. La mano derecha presenta seis carpos, cuatro metacarpos, y tres falanges proximales, mientras que la izquierda tiene siete carpos, cuatro metacarpos y tres falanges proximales.

Caja pélvica:

El sacro está incompleto, observándose cuatro cuerpos severamente erosionados, y ambos innominados están incompletos y polifragmentados.

Extremidades inferiores:

Todos los huesos de las extremidades inferiores están presentes en relativo buen estado, incluyendo ambas rótulas. El pie derecho está compuesto por siete tarsos, dos metatarsos y cinco falanges proximales, y el izquierdo por siete tarsos, tres metatarsos, dos falanges proximales, y una falange distal, mas un sesamoideo.

Estimación de sexo:

Masculino por morfología de mandíbula, borde superior de fosa ocular y escotadura ciática mayor.

Estimación de edad:

19-21 años, por desarrollo dental y cuerpos de sacro.

Patologías:

Cálculos, abscesos dentales y una acanaladura horizontal en el incisivo central izquierdo maxilar de origen desconocido.

### **Entierro N° 33**

**Procedencia:** XXVII-10-7

Cráneo:

El cráneo está incompleto y polifragmentado, pero se encontró la parte derecha de la bóveda formada, presentando compresión intencional en el frontal, debiendo haber tenido también en la sutura coronal y occipital para crear la exacerbación de la parte superior de la cabeza (Fotografías 40, 41 y 42, Anexo 3). Los maxilares están erosionados, el derecho



presenta pérdida de sustancia ósea por absceso en el alveolo de la primera molar derecha y absceso en el alveolo de la segunda premolar izquierda. La mandíbula está completa, pero fragmentada en dos, con leve coloración café rojiza en la parte izquierda.

#### Piezas dentales:

Todos los dientes maxilares están presentes, aunque las terceras molares no brotaron. Todos están en buen estado a excepción de la segunda premolar izquierda y la primera molar izquierda, las cuales tienen la corona destruida por severas caries. Se observaron líneas de hipoplasia en la raíz de la primera premolar derecha, cuello de canino derecho, incisivo lateral derecho, incisivo central izquierdo, y primera premolar izquierda. Muchas de las piezas exhiben cálculos.

La dentición maxilar también está completa y tampoco hay presencia de las terceras molares. Todas las piezas tienen cálculos, algunos severos, y se observa hipoplasia en el canino izquierdo. Llama la atención el brillo general del esmalte de toda la dentadura.

#### Otros:

El cuerpo del hioides se encuentra completo y están una espina mayor y dos espinas menores.

#### Tórax:

Completos pero fragmentados se encuentran ambas clavículas. Sólo los omóplatos se encuentran incompletos. El manubrio tiene pérdida de sustancia ósea en la parte ínfero-anterior y súpero-posterior izquierda, por erosión. El cuerpo está fusionado al proceso xifoides osificado. Todas las vértebras presentes, observándose excrecencias óseas artríticas leves en los bordes de las cervicales, moderadas en las dorsales y en la L1; en el resto de las lumbares no se observó artritis por la mala conservación de éstas. Completas o algún fragmento presente de todas las costillas, a excepción de las #7 y #8 derechas, las cuales están ausentes.

#### Extremidades superiores:

Ambos húmeros, cúbitos, radios y todos los huesos de las dos manos se encuentran fragmentados, aunque completos.

Caja pélvica:

El sacro está completo, pero muy erosionado. Todas las partes de los innominados presentes, pero fragmentadas y erosionadas, el izquierdo presentando leve coloración café rojiza.

Extremidades inferiores:

El fémur derecho está completo, pero fragmentado y erosionado, con una perforación redonda en diáfisis proximal, probablemente causada por insectos. El fémur izquierdo está incompleto con coloración café rojiza en el final proximal. Ambas tibias están completas y en buen estado, al igual que el peroné derecho, pero el izquierdo se encuentra incompleto y fragmentado en tres. Ambas rótulas están completas y en bien conservadas.

El pie derecho está representado por siete tarsos, cinco metatarsos, cuatro falanges proximales, una falange medial y una distal, fusionada con la medial (#5). Del pie izquierdo se encuentran siete tarsos, cinco metatarsos, cinco falanges, cuatro falanges mediales y dos falanges distales, una siendo la #5 fusionada a la falange distal.

Estimación de sexo:

Rasgos masculinos en morfología del frontal, mentón y pubis, sin embargo la escotadura ciática mayor presenta cualidad femenina. Indeterminado por presencia de rasgos de ambos sexos.

Estimación de edad:

+40 años por fusión de proceso xifoides con cuerpo de esternón; +30 por desarrollo de vértebras; 25-33 años por fines esternales de costillas; 39-44 años por sínfisis púbica. Conclusión, de 35 a 45 años de edad.

Patologías:

Cálculos e hipoplasia dentales. Leve artritis por edad.

Observaciones:

Esmalte dental muy brillante, ausencia de terceras molares, como rasgo particular del individuo. Proceso xifoides osificado y fusionado al esternón. Coloración café rojiza en algunos huesos izquierdos.

### **Entierro N° 34**

**Procedencia:** XXVII-10-9

Cráneo:

El cráneo y la mandíbula se encuentran incompletos, polifragmentados en pequeños fragmentos y severamente erosionados.

Piezas dentales:

La dentición desidual maxilar contiene las siguientes piezas: un fragmento de corona de la segunda molar derecha; la primera molar derecha con la raíz erosionada; el incisivo lateral derecho con la raíz ausente por erosión; el incisivo central derecho completo, pero muy erosionado; el incisivo lateral izquierdo completo, con la raíz erosionada.

La desidual mandibular: la segunda molar izquierda con la raíz ausente por erosión; la primera molar izquierda con la raíz muy erosionada; las primeras molares y segunda molar derecha con la raíz erosionada.

La dentición permanente maxilar: la corona de la segunda molar derecha por completar su formación; corona completa y raíces por completar formación de la primera molar derecha; corona casi completa de las premolares derechas; canino derecho con corona completa; los cuatro incisivos con corona completa y raíces en formación; el canino izquierdo con corona en formación; ambas premolares izquierdas con corona casi completas; ambas molares izquierdas con corona casi completa.

La dentición permanente mandibular: ambas molares y premolares izquierdas con corona casi completa; las coronas de ambos caninos con la corona completamente formadas; los cuatro incisivos tiene la corona completa y las raíces en formación; las premolares derechas tienen la corona casi completamente formada; y las molares derechas tienen la corona completa y las raíces por completar su formación.

Tórax:

Se identificaron un fragmento de omóplato derecho, pequeños fragmentos severamente erosionados de vértebras y un final vertebral de la costilla #12 derecha e izquierda.

Extremidades superiores:

Dos fragmentos de cúbito y radio derechos, una falange proximal y tres falanges distales de manos, una diáfisis de humero izquierdo y dos fragmentos de cúbito y radio izquierdos.

Extremidades inferiores:

Dos fragmentos de diáfisis de fémur derecho, uno de izquierdo, un metatarso y una falange distal de pie.

Estimación de sexo:

No aplica por edad.

Estimación de edad:

6-7 años por desarrollo dental.

Patologías:

No se observó ninguna.

**Entierro N° 35**

**Procedencia: XLII-22-3**

La osamenta se encontró en muy mal estado de conservación general, hallándose presentes el cráneo, y parte del tórax y huesos largos.

#### Cráneo

Del cráneo estaban varios fragmentos pequeños presentes, de los cuales se identificaron dos partes petrosas de temporal. De la mandíbula se conservó un pequeño fragmento que incluía la parte del mentón, pudiendo observar la sínfisis fusionada.

#### Dientes:

Varias piezas dentales presentes, tanto de la dentición desidual como de la permanente.

#### Tórax:

Fragmentos de tamaño mínimo del tórax, incluyendo costillas y vértebras y algunos huesos largos.

#### Estimación de sexo:

No aplica por la edad.

#### Estimación de edad:

3 – 5 años, en base a la fusión de sínfisis de mandíbula y desarrollo dental.

#### Patologías:

No se observó ninguna.

#### **EPAN-1**

**Procedencia:** VI-3-8

#### Cráneo:

El cráneo está representado por fragmentos pequeños de parietales, el frontal y sobre todo del occipital. Algunos fragmentos presentan coloración rojiza, lo que probablemente signifique el uso de algún tipo de pigmento, posiblemente cinabrio o hematita.

#### Piezas dentales:

Sólo dos piezas dentales fueron identificadas: la corona de una molar con la raíz totalmente ausente por erosión, con la superficie oclusal muy desgastada, pero sin exposición de dentina, y la corona del incisivo central maxilar derecho sin raíz por erosión y desgaste incisal severo con exposición de dentina. Además se encontraron algunos fragmentos de raíces de dientes.

#### Extremidades superiores e inferiores:

Existen fragmentos muy pequeños de huesos largos que deben corresponder tanto a las extremidades superiores, como a las extremidades inferiores, sin poder identificar con precisión. Algunos de estos están roídos por animales. De la mano se presenta el final distal de un metacarpo, mientras que de los pies hay una falange medial y una falange proximal.

#### Estimación de sexo:

Imposible de determinar por ausencia de marcadores.

#### Estimación de edad:

Imposible de determinar por ausencia de marcadores. Sin embargo, las raíces presentes tienen el final apical completamente cerrado lo que indica un individuo de más de 35 años de edad, mas la completa fusión del único final observable correspondiente al metacarpo, y el desgaste oclusal e incisal apoyan la idea de un individuo adulto.

#### Patologías:

Ninguna observable.

#### Rasgos bioculturales:

Coloración rojiza por posible cinabrio.

## **EPAN-2**

**Procedencia:** VI-3a-10

### Cráneo:

Ambos parietales y parte del frontal todavía se encuentran formando la bóveda craneana. Al juntar el occipital a éstos se puede observar una modelación craneana intencional, la cual parece ser el resultado de una compresión uniforme alrededor de todo el cráneo. El frontal está incompleto, estando presente sólo un fragmento adherido por la sutura coronal a los parietales. Esta sutura ya no es visible en la parte interior, se encuentra totalmente cerrada, al igual que la sutura sagital. El parietal derecho está incompleto, faltando la parte inferior por erosión. En ambos parietales hay más erosión en su parte interior por efecto de raíces. El occipital está incompleto, faltándole la parte inferior por erosión. El temporal derecho está representado por su porción inferior y un fragmento de porción superior. El proceso mastoideo es grácil y triangular y no hay extensión del arco cigomático. Los maxilares y palatinos están incompletos, con calcita adherida. La mandíbula está casi completa, sin el ángulo gonial derecho y el cóndilo derecho por erosión. El ángulo gonial izquierdo es levemente obtuso y con fuertes inserciones musculares, el cuerpo es grácil y el mentón es levemente redondeado.

### Piezas dentales:

Pérdida antemortem de toda la dentadura a excepción de la primera premolar derecha completa, con cálculos en la raíz, indicando retracción del hueso alveolar. El esmalte es muy brillante y hay muy poco desgaste oclusal. También exhibe pérdida antemortem de la mayoría de su dentición mandibular, sólo presentes la primera premolar izquierda completa, con cálculos en la raíz, esmalte muy brillante y desgaste oclusal distal, pero sin exposición de dentina, y el canino derecho completo, con cálculos en la raíz, y la primera premolar derecha completa, con cálculos en la raíz y desgaste oclusal mesial.

### Tórax:

Se identificaron tres vértebras dorsales incompletas y severamente erosionadas que probablemente corresponden a las #10, #11, y #12. Además están presentes seis otros fragmentos importantes de cuerpos y espinas, todos los cuales exhiben severas excrecencias óseas y porosidad. Hay siete fragmentos de lumbares severamente erosionados, de los cuales los cuerpos exhiben severas excrecencias óseas y porosidad.

La clavícula derecha está completa, con erosión en ambos finales, no tiene demasiada longitud, pero es robusta, mientras que la izquierda está incompleta. Ambos omóplatos están incompletos, polifragmentados y erosionados.

Hay tres costillas izquierdas presentes, la #1 completa con calcita adherida y severas excrecencias óseas en el final esternal, y los finales vertebrales de las probables #10 y #11. Hay cuatro derechas: el cuerpo y final vertebral de la #1, y cuerpo de la #2, y finales vertebrales de la probable #5 y de la #11 ó #12. El final vertebral de la primera costilla derecha no exhibe excrecencias óseas, lo cual es extraño dada la condición del final vertebral de la izquierda.

Extremidades superiores:

El húmero izquierdo está incompleto, estando presente la diáfisis distal y un fragmento de la cabeza. Fragmentos erosionados que posiblemente correspondan al radio izquierdo y mínimos fragmentos de probable cúbito, de lateralidad no determinada. De las manos se observaron ocho carpos, nueve metacarpos, diez falanges proximales, siete falanges mediales, y cuatro falanges distales.

Caja pélvica:

El sacro tiene cuatro cuerpos fusionados con porosidad en facetas articulares sacro-ilíacas, las cuales presentan leves excrecencias óseas. El quinto cuerpo está ausente por erosión. Hay leves excrecencias óseas en el borde del primer cuerpo. La curvatura del sacro es poco pronunciada y la parte posterior está muy erosionada. Los innominados a pesar de estar incompletos, polifragmentados y severamente erosionados, se pudo observar el ángulo obtuso de la escotadura ciática mayor derecha y porosidad generalizada.



Extremidades inferiores:

Ambos fémures y ambas tibias se encuentran incompletos, polifragmentadas y con severa erosión. Se identificaron tres fragmentos de peroné de lateralidad indeterminada. Del pie derecho se identificaron dos fragmentos de calcáneo y astrágalo, y una falange medial fusionada con la falange distal del dedo #5. El pie izquierdo está representado por pequeños fragmentos de calcáneo, el astrágalo y navicular, cinco metatarsos y una falange proximal.

Estimación de sexo:

Femenino, por morfología de mandíbula, sacro, proceso mastoides, arco cigomático y escotadura ciática mayor.

Estimación de edad:

Adulto medio a mayor, basado en porosidad de huesos, osteofitosis en vértebras, la primera costilla izquierda con excrecencias óseas, y pérdida antemortem de piezas dentales.

Patologías:

Osteoporosis en vértebras, sacro e innominados, artritis en vértebras y costilla #1 izquierda, mala salud dental por pérdida antemortem de piezas.

Rasgos bioculturales:

Probable deformación craneana.

Observaciones:

Esmalte dental muy brillante.

En la siguiente Tabla 2 se aplica la misma nomenclatura explicada para la Tabla 1 (p. 39).

**TABLA 2: RESTOS ÓSEOS HUMANOS DE NAKUM**

<b>Nº Ent.</b>	<b>Procedencia</b>	<b>Nº Inds.</b>	<b>Sexo</b>	<b>Edad</b>	<b>Patologías</b>	<b>Rasgos bioculturales</b>	<b>Traumas</b>	<b>Variabilidades</b>	
1	Edificio F, palacio	1	M	29-33	Hipoplasia y caries dentales.	Posibles cortes en húmero derecho	Fractura con biselado del húmero derecho	Ninguna	
2	Edificio 60, palacio	1	+M	Adulto	Leves cálculos dentales.	Ninguno	Ninguno	Ninguna	
3	Edificio 61, palacio	1	IE	IE	Ninguna observable.	Ninguno	Ninguno	Ninguna	
4	Edificio N, palacio	2	A	IE	Adulto	Ninguna observable.	Ninguno	Ninguno	Ninguna
			B	+M	Adulto ¿mayor?	Ninguna observable.	Ninguno	Ninguno	Ninguna
5	Patio 16	1	M	21-24	Cálculos y caries dentales.	Trepanación en parietal derecho.	Fx perimortem en parietal derecho.	Ausencia congénita del incisivo lateral maxilar izquierdo asociado a la forma irregular del incisivo lateral maxilar derecho; leve doble pala en incisivos maxilares centrales; sutiles surcos verticales en canino y premolares maxilares izquierdas; raíces cortas de los dientes.	
6	Chultun 4	1	IE	12-20	Hipoplasia dental.	Ninguno	Ninguno	Ninguna	
7	Edificio E, palacio	1	NA	3 años ±12 meses	Hipoplasia en canino maxilar derecho permanente.	Ninguno	Ninguno	Ninguna	
8	Edificio E, palacio	1	M	20-29	Severas caries y abscesos.	Ninguno	Ninguno	Taurodontismo, y perla de esmalte.	
9	Chultun 20	1	IE	Adulto	Ninguna observable	Ninguno	Ninguno	Ninguna	

<b>10</b>	Chultun 20	2	A	+ M	Adulto	Ninguna observable	Ninguno	Ninguno	Ninguna
			B	IE	Adulto	Ninguna observable	Ninguno	Ninguno	Ninguna
<b>11</b>	Taludes de la Acrópolis Sur	1	+F		Adulto ¿mayor?	Hipoplasia, caries, abscesos y pérdida de dientes antemortem.	Modelación craneana y decoración dental.	Ninguno	Ninguna
<b>12</b>	Edificio R, palacio	1	+M		Adulto	Cálculos	Ninguno	Ninguno	Ninguna
<b>13</b>	Edificio H, palacio	1	IE		Adulto	Ninguna observable	Ninguno	Ninguno	Ninguna
<b>14</b>	Edificio H, palacio	1	F		20-29	Severas caries, abscesos, pérdida de dientes antemortem. Lumbares con aplastamiento moderado de cuerpos.	Ninguno	Ninguno	Pequeño hueso wormiano en la intersección Lambda.
<b>15</b>	Edificio L, palacio	1	M		30-35	Caries, cálculos, e hipoplasia	Ninguno	Ninguno	Ninguna
<b>16</b>	Edificio D, palacio	1	+M		34-42	Ninguna observable	Ninguno	Ninguno	Ninguna
<b>17</b>	Edificio D, palacio	1	M		<29	Caries, cálculos y leve artritis localizada.	Decoración dental.	Ninguno	Ninguna
<b>18</b>	Edificio G, palacio	1	NA		2 años ± 8 meses	Ninguna observable.	Ninguno	Ninguno	Ninguna
<b>19</b>	Edificio G, palacio	1	NA		5 años ± 19 meses	Hipoplasia en pieza dental permanente.	Posible modelación craneana.	Ninguno	Ninguna

20	Edificio L, palacio	1	NA	3-4	Leve hipoplasia en piezas permanentes.	Modelación craneana.	Ninguno	Ninguna	
21	Edificio R, palacio	1	M	40-55	Osteoartritis, nódulo de Schmorl en la D10 y D11.	Modelación craneana.	Fractura antemortem en las tres últimas costillas derechas.	Ninguna	
22	Edificio G, palacio	1	NA	12 años ± 30 meses	Hipoplasia.	Ninguno	Ninguno	Ninguna	
23	Edificio N, palacio	1	+M	20-35	Caries, abscesos, tumor óseo en el maxilar izquierdo.	Ninguno	Ninguno	Rotación de un premolar y un supernumerario mandibulares, forma irregular de molar, en forma de D y persistencia de mameloides	
24	Patio 52	1	NA	4 años ±12 meses	Caries.	Ninguno	Ninguno	Ninguna.	
25	Chultun 31	2	A	NA	Infante?	Ninguna observable	Ninguno	Ninguno	Ninguna
			B	NA	3-5	Ninguna observable	Ninguno	Ninguno	Ninguna
26	Patio 52	1	M	Adulto	Caries.	Ninguno	Ninguno	Ninguna	
27	Chultun 31	1	IE	¿Adulto?	Ninguna observable	Ninguno	Ninguno	Ninguna	
28	Chultun 31	1?	IE	Adulto y un posible infantil	Caries.	Ninguno	Ninguno	Ninguna	

<b>29</b>	Edificio N, palacio	4	A	M	20-29	Cálculos, caries y severa hipoplasia dental.	Ninguno	Ninguno	Ninguna
			B	IE	11-16	Ninguna observable	Ninguno	Ninguno	Ninguna
			C	NA	0-3	Ninguna observable	Ninguno	Ninguno	Ninguna
			D	IE	¿Adulto?	Cálculos e hipoplasia dental.	Ninguno	Ninguno	Ninguna
<b>30</b>	Edificio Q, palacio	2	A	M	Adulto ¿mayor?	Caries, abscesos y perdida de dientes antemortem.	Ninguno	Fracturas antemortem en una costilla.	Ninguna
			B	M	20-21	Ninguna observable.	Posible modelación craneana y decoración dental.	Ninguno	Ninguna
<b>31</b>	Grupo Temascal	1	IE		Adulto	Ninguna observable.	Posible modelación artificial de cráneo observada in situ	Ninguno	Ninguna
<b>32</b>	Edificio Q, palacio	1	M		19-21	Cálculos, abscesos dentales y una acanaladura horizontal en el incisivo central maxilar izquierdo.	Posible modelación artificial de cráneo observada in situ.	Ninguno	Ninguna

<b>33</b>	Edificio 13, palacio	1	IND.	35-45	Cálculos e hipoplasia dentales, y leve artritis.	Ninguno	Ninguno	Esmalte dental muy brillante, ausencia de terceras molares.
<b>34</b>	Edificio 13, palacio	1	NA	6-7	Ninguna observable.	Ninguno	Ninguno	Ninguna
<b>35</b>	Edificio P, palacio	1	NA	3-5	Ninguna observable.	Ninguno	Ninguno	Ninguna
<b>EPA N-1</b>	Edificio 15, templo	1	IE	Adulto mayor de 35.	Ninguna observable	Coloración rojiza en huesos por posible cinabrio.	Ninguno	Ninguna
<b>EPA N-2</b>	Edificio 15, templo	1	F	Adulto ¿mayor?	Osteoporosis, artritis, cálculos dentales y pérdida de piezas dentales antemortem.	Modelación craneana artificial.	Ninguno	Esmalte dental muy brillante.

## CAPÍTULO V RESULTADOS DEL ANÁLISIS DE LA MUESTRA

Los entierros de Nakum fueron numerados conforme al orden en que fueron encontrados, independientemente del área del sitio en que se estuviera investigando. Tomando en cuenta los temas principales inferidos de los resultados de esta investigación, se presenta la siguiente discusión ordenada de manera cronológica. Los temas tocados dentro de esta discusión son la localización, ubicación, contexto de los enterramientos y la clasificación de las sepulturas, el ajuar funerario, la posición y orientación del individuo, sexo y edad, rasgos bioculturales, patologías, traumas y variabilidades.

Sin tomar en cuenta la temporalidad vemos que la mayoría de las sepulturas vienen del núcleo del sitio. Solamente diez de éstos provienen de la periferia del sitio (9, 10, 25, 26, 27, 28, 5, 6, 24, y 31), mientras que la mayoría, veintisiete, del núcleo monumental (EPAN-2, 8, EPAN-1, 7, 13, 1, 2, 3, 4, 11, 12, 15, 16, 17, 18, 20, 21, 22, 23, 29, 30, 32, 33, 34, 35, 14, y 19). Sin embargo, la comparación cuantitativa entre ambas áreas resulta inconsistente, dando sólo como dato que el volumen de excavación en el epicentro de Nakum es sin duda mayor que el de la periferia inmediata.

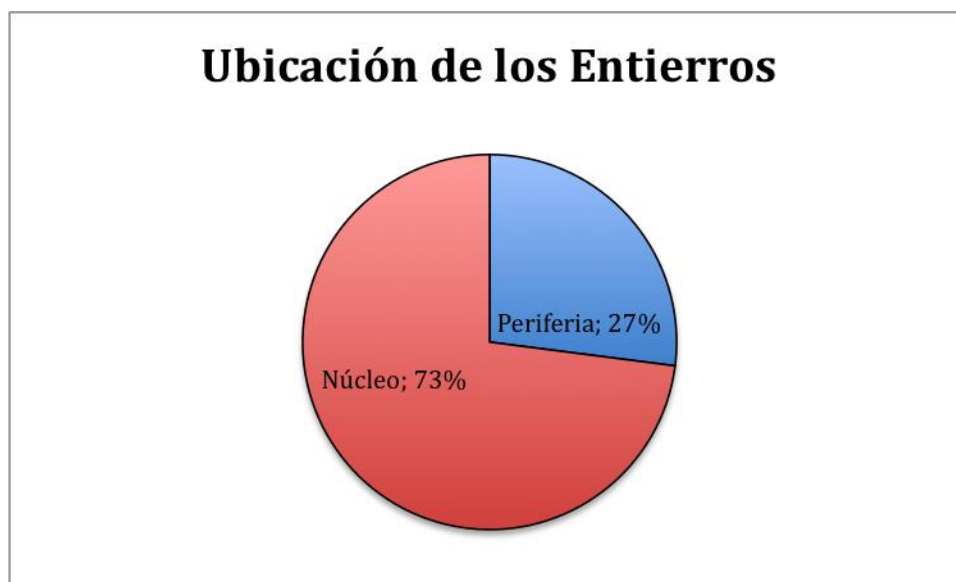


Figura 3. Gráfica de porcentaje de ubicación de los entierros sin temporalidad.

Del 100% de la muestra de entierros (n=37), el 11% proviene del período Preclásico Tardío (n=4), el 8% viene del período Protoclásico (n=3), el 5% corresponde al período Clásico Tardío (n=2), y el 76% está fechado para el período Clásico Terminal (n=28), representando la mayoría de la muestra.

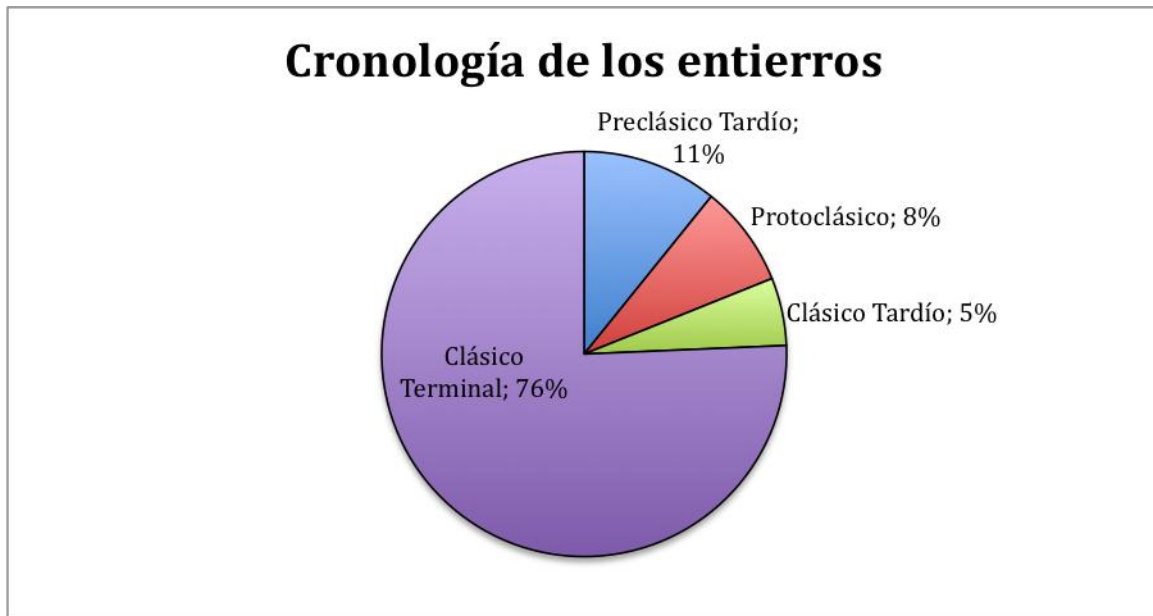


Figura 4. Gráfica con porcentajes de cronología de los entierros.

En la siguiente tabla, se pueden observar dos cosas. Lo primero que salta a la vista es que no hay enterramientos para el período Clásico Temprano y que la mayoría de ellos pertenecen al Clásico Terminal. Esto es coherente con la historia de ocupación del sitio, ya que no se ha identificado mayor actividad constructiva para el Clásico Temprano. También es posible ver que existen muy pocos casos para el Clásico Tardío.



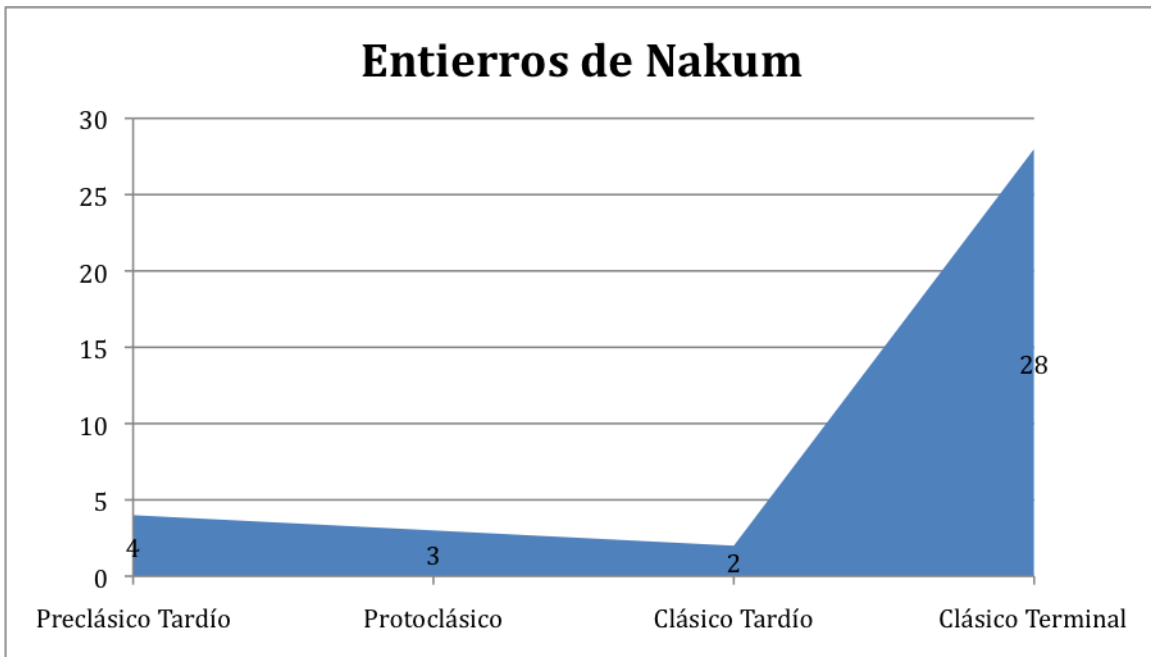


Figura 5. Frecuencias de entierros por períodos cronológicos.

### 1. Localización, ubicación, contexto, clasificación, y clase de enterramientos

#### Período Preclásico Tardío:

En cuanto a la localización, ubicación y contexto de los entierros correspondientes al período Preclásico Tardío (n=4) todos sucedieron sólo en la periferia inmediata del núcleo monumental de Nakum en patios residenciales. En cuanto a la clasificación de enterramientos, tres de los entierros, el 75%, suceden dentro de chultunes, mientras que uno se encuentra en el relleno de construcción de un patio residencial en una fosa. De esta manera 50% (n=2) de los enterramientos son primarios, 25% (n=1) son secundarios, y 25% (n=1) es desconocido o no aplica la categoría.

#### Período Protoclásico:

En este período los entierros (n=3) continúan con la utilización de chultunes en la periferia del sitio en dos casos, el 67%, sin embargo aparece un enterramiento más complejo en el centro de Nakum, representando el 33%. Esta sepultura se encuentra en un edificio funerario, el Edificio 15, en el centro de la ciudad, en Patio 1 de la Acrópolis Sur. Es la primera vez que se observa la construcción de un receptáculo especial para los muertos,

como lo es una cripta. El 67% (n=2) de estos enterramientos son secundarios, mientras el 33% (n=1) es primario.

#### Período Clásico Tardío:

En este período la muestra es la más pequeña (n=2) y todos los sepulcros aparecen en el centro monumental de Nakum y dentro de relleno constructivo de edificios. Sin embargo, es aquí donde aparece el entierro más elaborado del total de la muestra. Es la tumba de un gobernante de Nakum, EPAN-1, en el mismo templo funerario cerrando el Patio 1 al este donde fue encontrada la cripta de la mujer del período cronológico anterior. El otro entierro ocurre en un edificio tipo palacio, el Edificio E, el cual probablemente tenía funciones mixtas residenciales y rituales. En cuanto a la clase de entierros, el 100% (n=2) son primarios.

#### Período Clásico Terminal:

Siendo éste el grueso de la muestra (n=28), vemos más variedad en las modalidades. Nuevamente aparecen entierros en el área periférica al epicentro del sitio, 14% (n=4), aunque el 86% sigue estando en el centro (n=24). Aparecen sobre todo dentro del relleno constructivo de palacios (n=15) representando el 54% de la muestra, siguiéndole los enterrados en patios (n=5) con el 18%, y manifestándose por primera vez los difuntos sobre la superficie de la última versión constructiva de edificios (n=4) con el 15%, y en el derrumbe de estructuras (n=2) con el 7%.

El 85% (n=24) de la muestra son entierros simples, en fosa, mientras que el 11% (n=3) está enterrado en cistas y el 4% (n=1) proviene de un chultun. Es de notar este retorno al uso del chultun como receptáculo funerario, aunque sólo es un caso. El 79% de estos entierros (n=22), son primarios, mientras que el 21% (n=6) son secundarios.

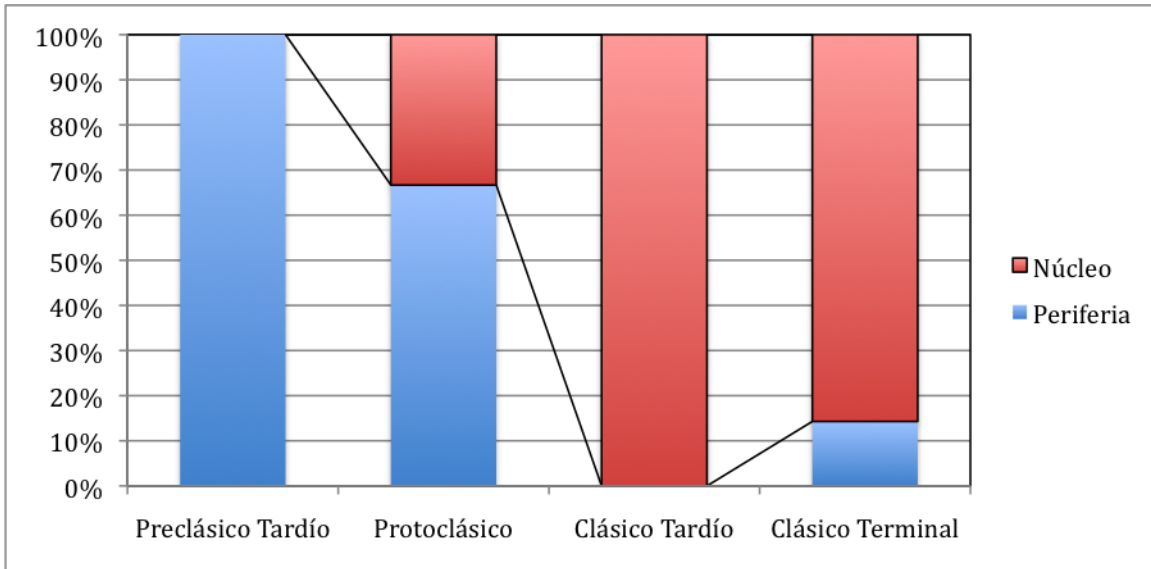


Figura 6. Ubicación de entierros por período cronológico.

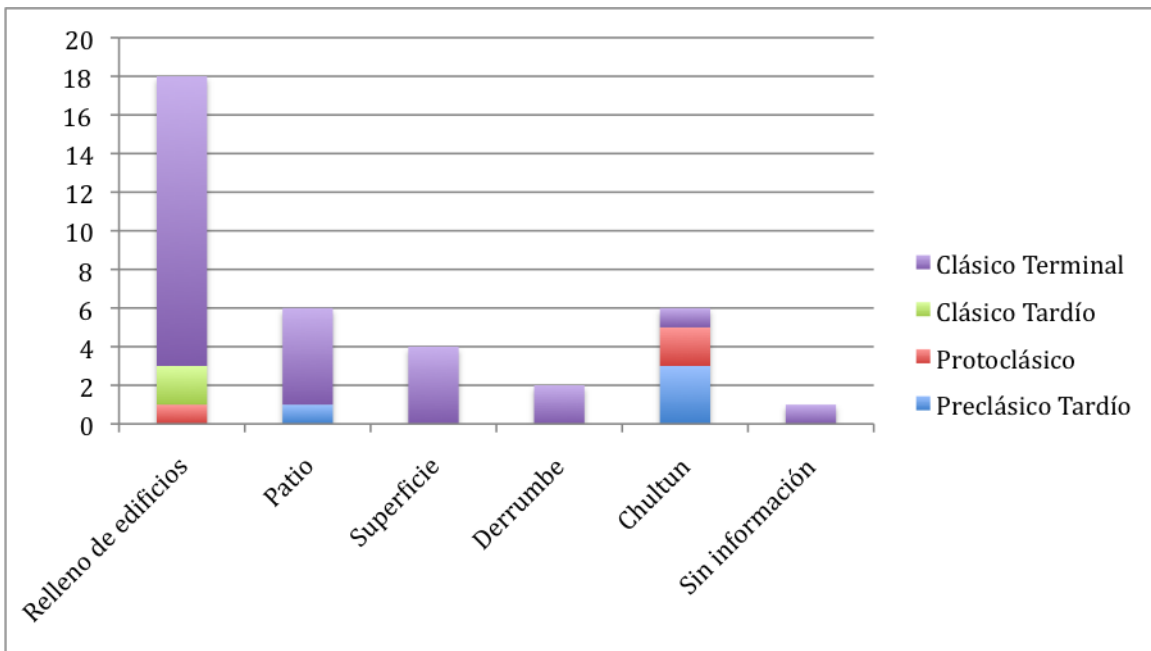


Figura 7. Contextos por período cronológico.

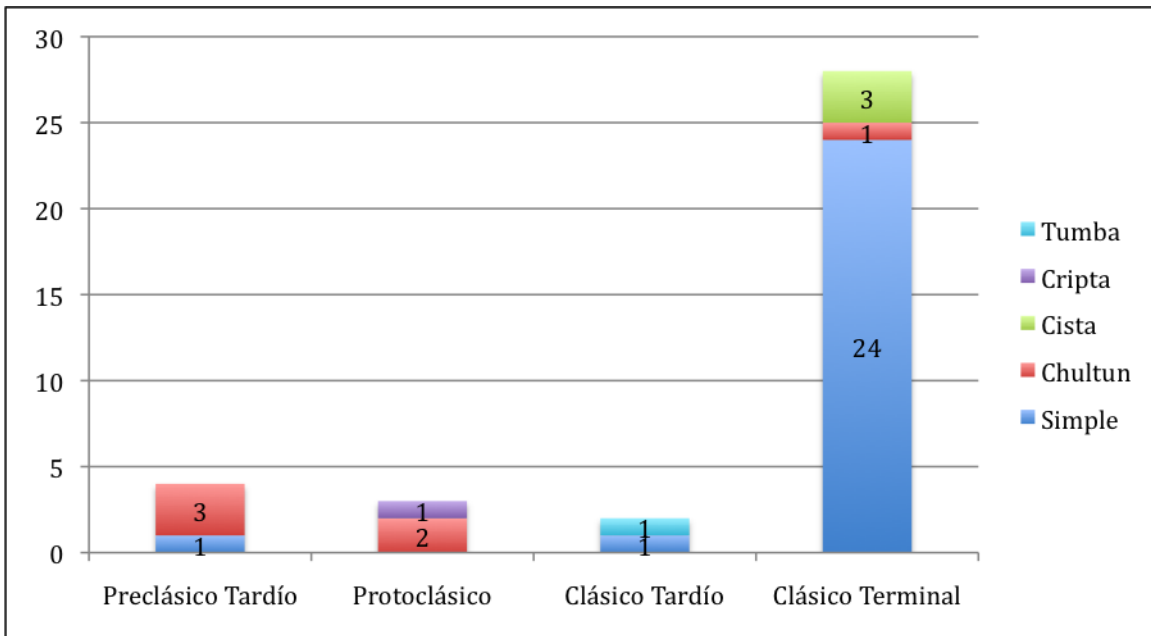


Figura 8. Clasificación de enterramientos por período cronológico.

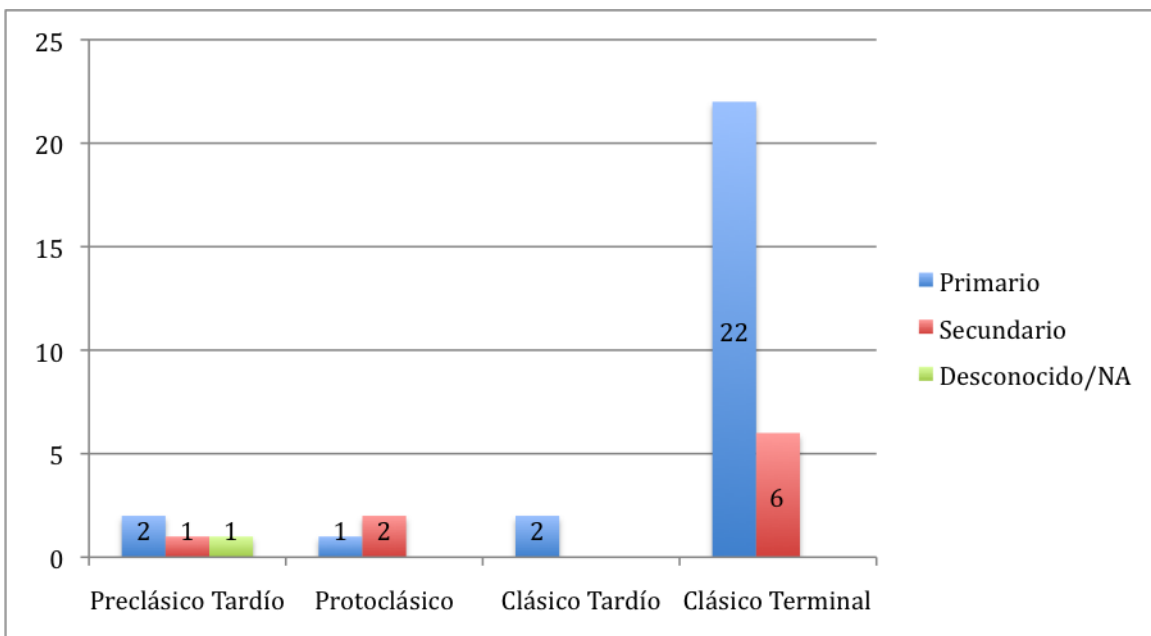


Figura 9. Clase de enterramientos por temporalidad.

## 2. Ajuar funerario

Para Nakum se distinguen seis categorías básicas de materiales que tienen que ver ya sea con el material del cual están hechos los artículos o con la forma: cerámica, piedra verde, lítica, malacológico, óseo y figurillas cerámicas.

#### Período Preclásico Tardío:

De los cuatro entierros, sólo uno presenta ajuar, compuesto por una vasija cerámica y un artefacto malacológico. Proporcionalmente el entierro representa el 25% de toda la muestra, o sea, una minoría.

#### Período Protoclásico:

De los tres entierros sólo uno contiene dos vasijas, representando el 33%, o sea una minoría.

#### Período Clásico Tardío:

De los dos entierros presentes, uno, representando el 50% de la muestra, presentó ajuar, coincidiendo con el ajuar más rico de la muestra, conteniendo cerámica, piedra verde, lítica, y artefactos malacológicos.

#### Período Clásico Terminal:

De los veintiocho entierros correspondientes para esta época, quince presentan ajuar funerario, representando la mayoría de la muestra con un 54%. La frecuencia de aparición de ajuar no es lo único que aumenta, sino que además la variedad de artículos, encontrando cerámica, piedra verde, lítica, malacológicos, óseos y figurillas cerámicas.

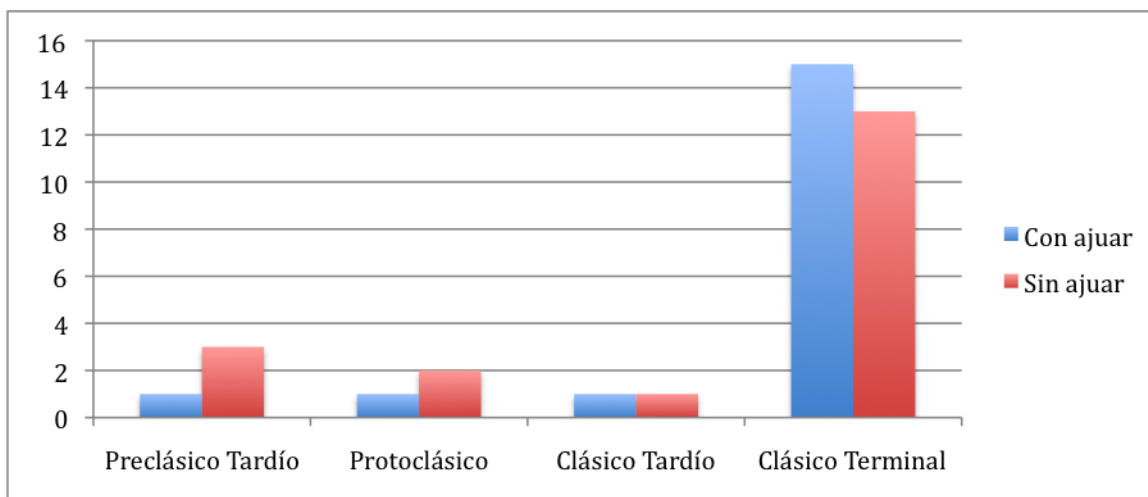


Figura 10. Representación de entierros con y sin ajuar funerario por cronología.

### **3. Posición, orientación y número de individuos enterrados**

Para esta sección hay que recordar que para los dos primeros componentes, posición y orientación, la muestra cambia de número de entierros ( $n=37$ ), a número de individuos ( $n=44$ ). Luego, para el tercer componente, el de número de individuos, se retorna a tomar el número total de entierros, o sea treinta y siete.

Período Preclásico Tardío:

De la totalidad de la muestra ( $n=6$ ) un ejemplo, el 17%, corresponde a la posición decúbito lateral izquierdo flexionado y otro ejemplo, representando otro 17%, se encuentra decúbito dorsal extendido. Al 67% restante de la muestra ( $n=4$ ) no se le puede aplicar las categorías de posición.

A cuatro no se les puede aplicar orientación, conformando el 67%, mientras que otro no tiene información, el 17%, y un individuo está orientado con el cráneo hacia el sur, representando el 17% de la muestra.

Dos de los entierros son individuales, 50%, mientras que los otros dos, el otro 50%, son múltiples, contando con dos individuos cada uno.

Período Protoclásico:

En cuanto a la posición, del total de la muestra ( $n=3$ ), al 67% ( $n=2$ ), no se le puede aplicar las categorías, mientras que para el 33% ( $n=1$ ) el individuo se encuentra decúbito dorsal extendido. En cuanto a la orientación, de los tres individuos, dos, siendo el 67% no aplica, y un individuo, siendo el 33%, tiene orientación sur. Todos los entierros para esta época ( $n=3$ ) son individuales.

Período Clásico Tardío:

Existen dos individuos para este período, cada uno contenido en un entierro separado. Uno estaba en la posición decúbito dorsal extendido, representando el 50% de la muestra, y otro en posición decúbito lateral dorsal flexionado, siendo el otro 50%. Ambos individuos están

orientados con el cráneo hacia el norte, siendo el 100% de la muestra y este mismo porcentaje se aplica a que ambos son entierros individuales.

Período Clásico Terminal:

Del 100% de los individuos localizados para este período (n=33), el 30% (n=10) se encontraban decúbito lateral derecho flexionado, el 27% (n=9) no aplica la categoría de posición o es desconocido, el 24% (n=8) estaban decúbito lateral izquierdo flexionado, el 9% (n=3) estaba decúbito dorsal extendido, el 3% (n=1) estaba sedente, otro 3% (n=1) estaba decúbito ventral flexionado, y por último otro 3% (n=1) estaba decúbito dorsal flexionado.

Para la orientación al 33% (n=11) no se le puede aplicar o es desconocido, el 24% (n=8) se encontraba orientado el cráneo hacia el norte, el 21% (n=7) hacia el sur, el 9% (n=3) hacia el oeste, el 3% (n=1) hacia el este, otro 3% (n=1) hacia el noroeste, y por último otro 3% (n=1) con el cráneo orientado hacia el noreste.

Del 100% (n=28) de los entierros para el Clásico Terminal, el 89% (n=25) son individuales, mientras que el 11% (n=3) son múltiples, siendo la mayoría de dos individuos, pero con una excepción de cuatro individuos inhumados en el Entierro 29.

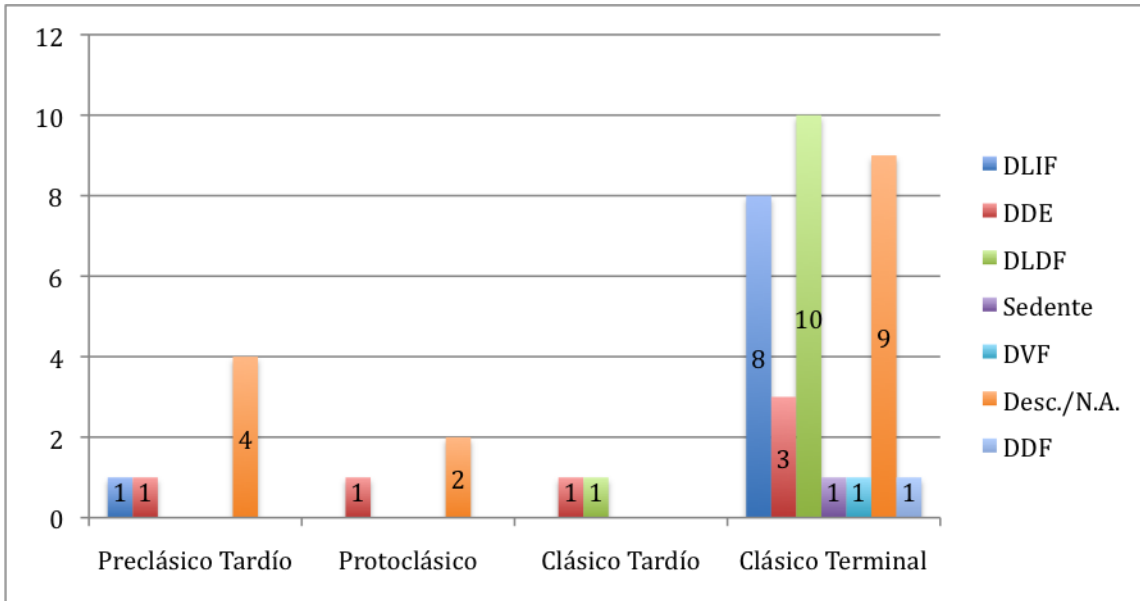


Figura 11. Distribución de posiciones a través de los períodos cronológicos.

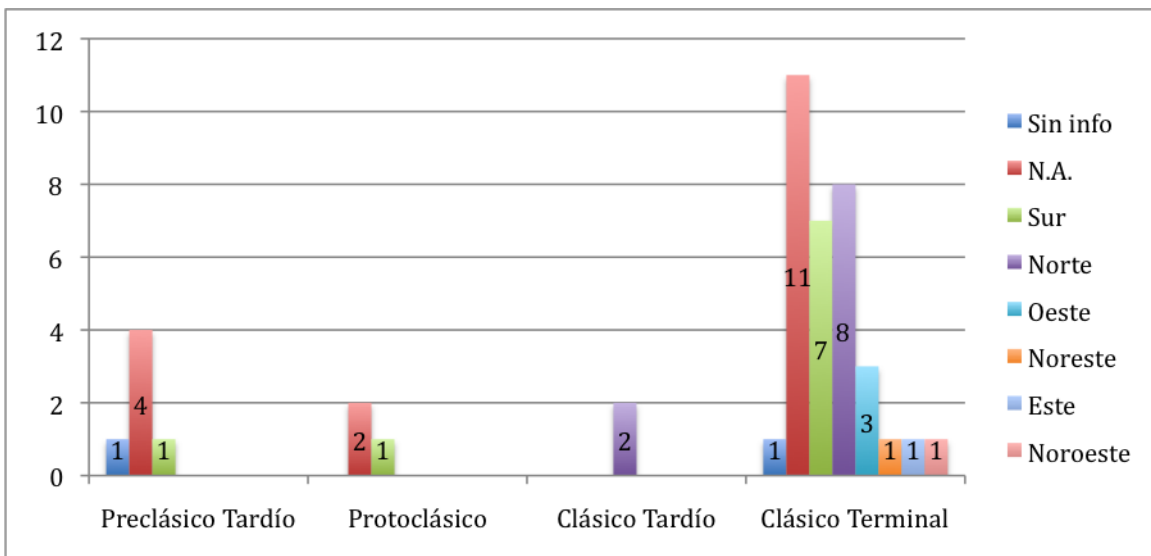


Figura 12. Distribución de las orientaciones a través de los períodos cronológicos.

#### 4. Sexo y edad

Antes de comenzar esta sección se debe anotar que se utilizaron los rangos de edad de Buikstra y Ubelaker (1994: 9), la cual explica que la clasificación de nonato o fetal corresponde a un individuo que se encuentra en proceso de gestación, el de infantes de 0 a 3



años de edad, el de niños entre 3 y 12 años, adolescentes entre 12 y 20 años, adultos jóvenes entre 20 y 35 años, adultos medios entre 35 y 50 años, y más de 50 años de edad corresponden a adultos mayores. A esta categorización se le agrega la de simplemente adulto, donde los marcadores presentes en la osamenta no permitieron mayor especificación de edad y los imposibles de estimar.

#### Período Preclásico Tardío:

De la totalidad de individuos para este período (n=6), el 67% (n=4) fue imposible estimar su sexo, mientras que el 33% (n=2) se determinó que probablemente eran de sexo masculino. En cuanto a la edad, los ejemplos mostraron que el 50% (n=3) corresponden a la edad adulta sin especificación, mientras que el 16.6% (n=1) fue un adulto joven, otro 16.6% (n=1) un infante, y el último 16.6% (n=1) un niño.

#### Período Protoclásico:

La mayor parte de la muestra (n=3), el 67% (n=2) es de sexo desconocido, mientras que el 33% (n=1) es de sexo femenino. El 100% de la muestra (n=3) son adultos sin mayor especificación.

#### Período Clásico Tardío:

El 50% de la muestra (n=1) es de sexo desconocido, mientras que el otro 50% (n=1) es de sexo masculino. En cuanto a la edad, el 50% (n=1) es adulto sin mayor especificación y el otro 50% (n=1) es adulto joven.

#### Período Clásico Terminal:

La mayoría de la muestra de este período, el 48% (n=16), es de sexo desconocido, seguido por un 42% (n=14) de sexo masculino, mientras que un 7% (n=2) es de sexo femenino, con un caso (n=1) representando el 3% de un individuo estimado como indeterminado por poseer atributos de ambos sexos. El mayor porcentaje en las categorías de la edad está representado por los adultos jóvenes, teniendo el 30% (n=10), seguido por la categoría de adulto sin mayor especificación con el 24% (n=8), luego los niños con el 18% (n=6), los adolescentes con el 9% (n=3), los infantes con el 6% (n=2), igual que los adultos medios

con 6% de representación (n=2), y un caso de adulto mayor y un desconocido, representando cada uno un 3%.

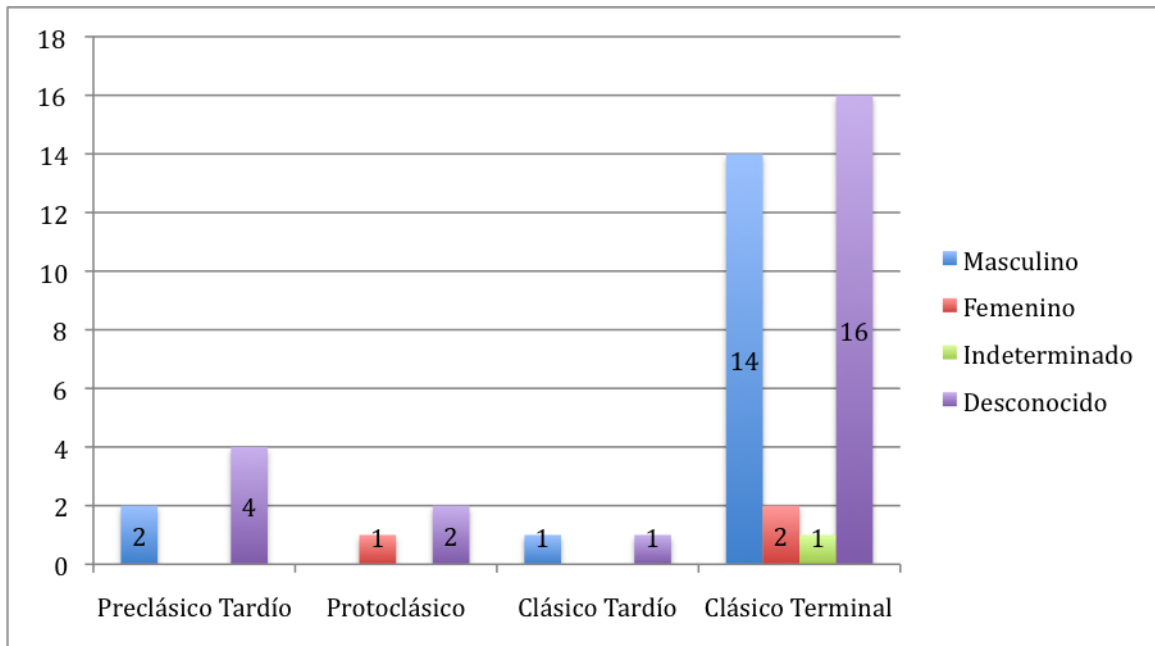


Figura 13. Estimación de sexo por períodos cronológicos.

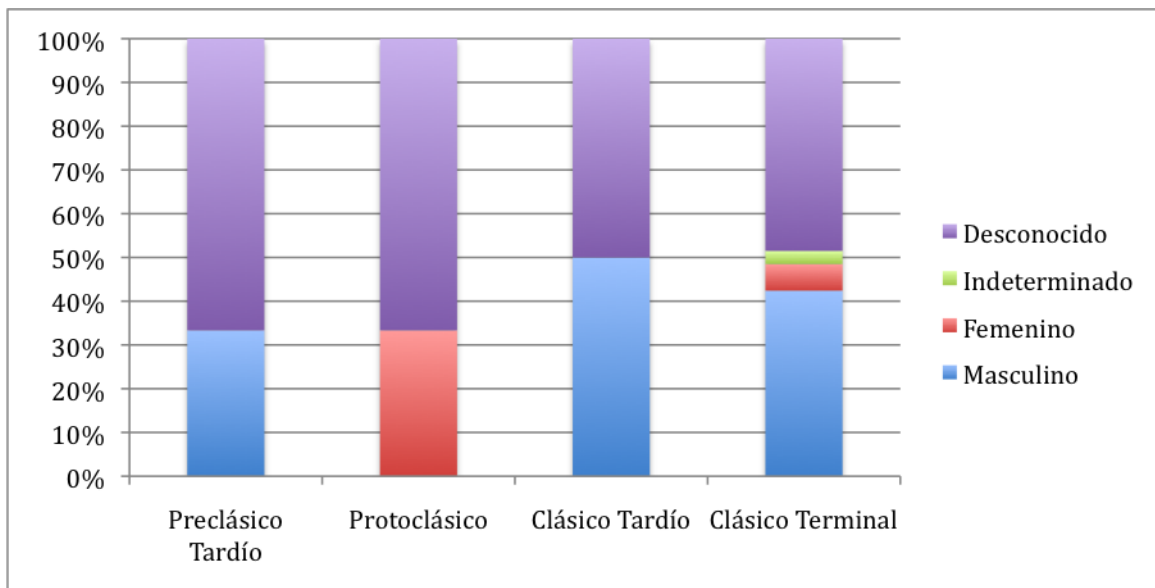


Figura 14. Diferencias en porcentajes de la estimación de sexo por período cronológico.

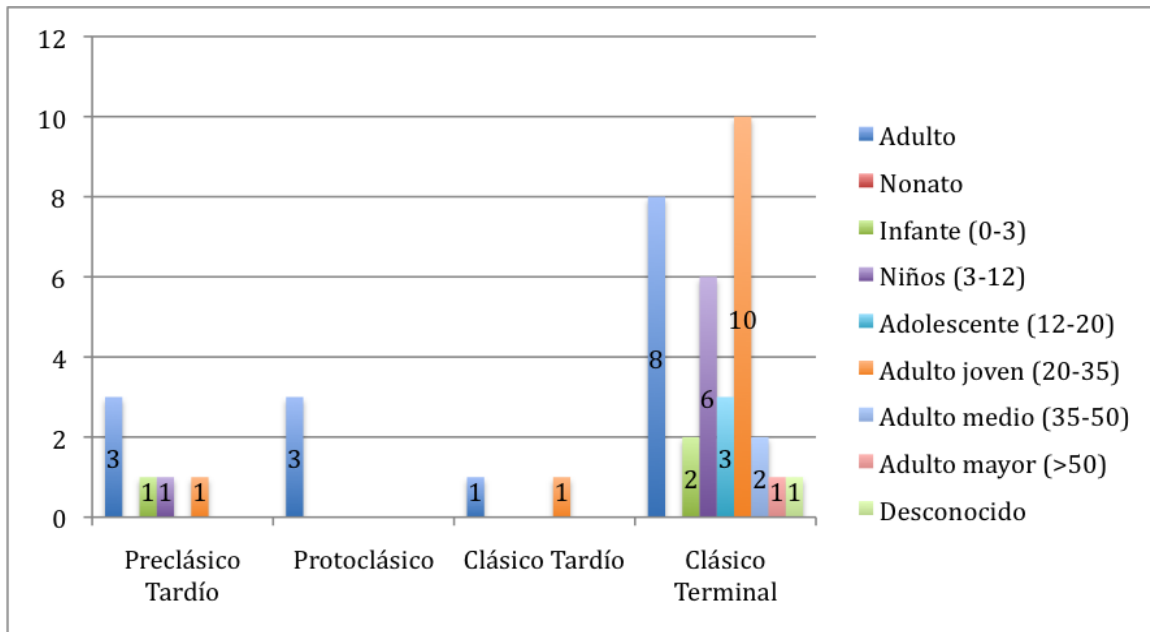


Figura 15. Rangos de edad representados por cada período cronológico.

## 5. Rasgos bioculturales

La muestra de Nakum contiene modelación craneana, decoración dental y trepanación en cuanto a los rasgos bioculturales. El rasgo de modelación artificial del cráneo fue observado ya sea durante el levantamiento de la osamenta, *in situ*, o durante el análisis de laboratorio.

Período Preclásico Tardío:

No hay ninguna aparición de rasgos bioculturales observables en la muestra correspondiente a esta época.

Período Protoclásico:

No hay ninguna aparición de rasgos bioculturales observables en la muestra correspondiente a esta época.

Período Clásico Tardío:

No hay ninguna aparición de rasgos bioculturales observables en la muestra correspondiente a esta época.

Período Clásico Terminal:

Es aquí donde aparecen rasgos bioculturales, ya sea por mejor preservación de la muestra dada la mayor probabilidad que se puede dar en una muestra más grande como ésta, o ya sea porque es sólo en este período donde ocurren en el sitio. El 100% de la muestra corresponde a 16 individuos, de los cuales el 62% (n=10) corresponden a modelaciones artificiales del cráneo, el 25% (n=4) son decoraciones dentales, el 6.2% (n=1) presenta posibles cortes, y otro 6.2% (n=1) corresponde a una trepanación.

La mayoría de las modelaciones de cráneo son de tipo tabular erecta, presentando compresión principalmente en el frontal y occipital. En dos casos se acentúa los lóbulos de los parietales (5 y 21), siendo posiblemente de la variación paralelepípeda, con compresión en el área sagital además del frontal y el occipital. Uno de los casos, el entierro 33, presenta una modelación artificial tipo tabular erecta extrema presentando además el uso presumiblemente de una cinta en el área de la sutura coronal para exagerar la forma. Otro caso de este tipo lo presenta un menor de entre 3 y 4 años de edad, no siendo el único caso infantil de modelación artificial del cráneo, siendo un menor de entre 4 y 6 años otro caso.

En los dientes de los enterrados en Nakum existen sólo cuatro casos de decoración y todos son limados, no existe ningún caso de incrustación. En todos los casos son las piezas maxilares las decoradas, siendo los cuatro incisivos y los dos caninos los que son objeto de la decoración.

La mujer del Entierro 11, quien también tiene su cráneo modelado artificialmente, presenta limado en ambas esquinas de todos los incisivos (C2 o C3 de Romero, 1986b) y limado en la esquina mesial de los caninos (B2). Es posible que lo que se quería interpretar eran símbolos *iq* en cada uno de los incisivos, sin embargo las formas no son regulares en cada uno de ellos.

El hombre joven del Entierro 17 presenta un diseño más complejo en el que los incisivos centrales tienen limado en la superficie distal de la corona y dos acanaladuras en la incisal (cercano al tipo F9), los incisivos laterales están limados parejo hasta casi la mitad de la corona (A4), y los caninos están limados en su esquina distal (cercano al tipo B5, pero el

limado es completo, sin lasquear). El tercer caso es el hombre del Entierro 23, quien también tiene el cráneo modificado, que presenta leve limado en la superficie incisal de sólo los incisivos laterales (cerca al tipo A2). El último caso es el del Individuo B del Entierro 30, también con modificación artificial de cráneo, quien tiene los incisivos centrales limados en las esquinas distales (B4), entre los dos creando una símbolo *iq*, los incisivos laterales limados parejamente hasta casi la mitad de la corona (A4), y los caninos están limados en la esquina distal (parecido a B5, sin lasquear).

La trepanación del joven del Entierro 5, con cráneo modelado artificialmente, fue hecha con objetivos terapéuticos, ya que está asociada a un trauma perimortem. No hay evidencia del uso de este método sin otro objetivo que el médico en Nakum.

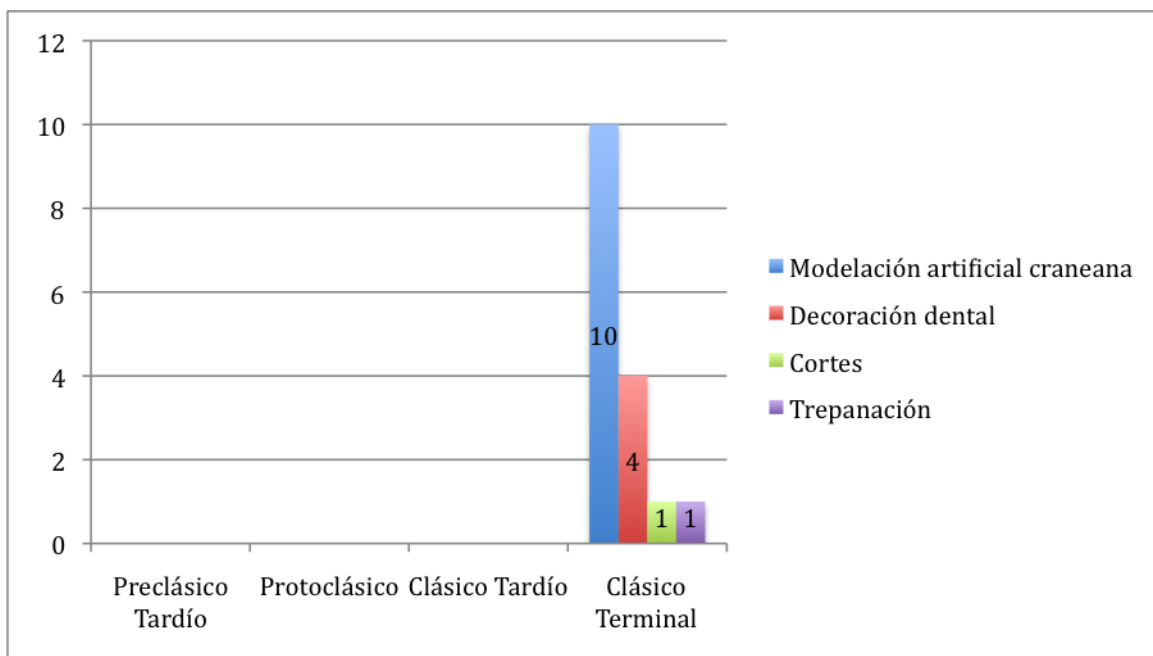


Figura 16. Rasgos bioculturales en los diferentes períodos cronológicos.

## 6. Patologías

Período Preclásico Tardío:

Durante este período sólo se identificó un individuo con caries dentales, representando el 17% del total (n=6).

#### Período Protoclásico:

Dos de los tres individuos de este período presentan patologías, afecciones a los dientes, mostrando caries y pérdida de piezas en vida. O sea, el 67% presenta patologías en esta muestra.

#### Período Clásico Tardío:

Uno de los dos individuos correspondientes a esta temporalidad, o sea el 50%, muestra patologías dentales.

#### Período Clásico Terminal:

Del 100% de esta muestra (n=33), el 64% presentan algún tipo de patología (n=21). Desglosando los tipos de afecciones identificadas, se puede decir que la mayor presencia de patologías en la muestra tiene que ver con afecciones en los dientes. Once entierros presentan caries (26, 28, 8, 1, 15, 17, 23, 24, 29, 30, y 14), ocho entierros presentan cálculos (2, 5, 12, 15, 17, 29, 32, y 33), ocho hipoplasia (7, 1, 6, 15, 20, 22, 33, y 19), cinco presentan pérdida de dientes antemortem dada la mala salud dental o la posible edad avanzada de los individuos (EPAN-2, 8, 11, 30, y 14). Además se identificaron cuatro casos de artritis, de leves a avanzados (17, 33, 14, y 21), dos casos de osteoporosis (EPAN-2, y 21), y un caso de hernia, exhibiendo un nódulo de Schmorl (21), un tumor óseo (23), y un posible caso de bruxismo infantil (24).

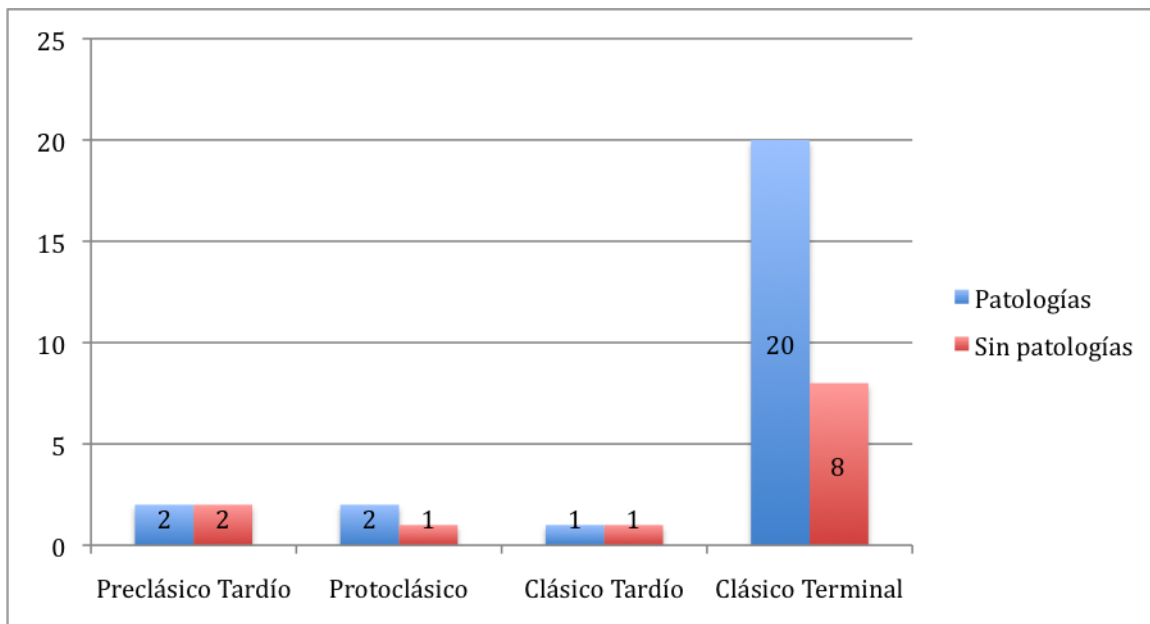


Figura 17. Patologías en la muestra. Los números corresponden a la cantidad de entierros con presencia de afecciones a la salud.

## 7. Traumas

Período Preclásico Tardío:

No hubo traumas observables en la muestra.

Período Protoclásico:

No hubo traumas observables en la muestra.

Período Clásico Tardío:

No hubo traumas observables en la muestra.

Período Clásico terminal:

Dos casos hay de evidencia de fracturas curadas (21 y 30), y dos casos de fracturas perimortem, una siendo la posible encontrada en el húmero derecho del individuo en el Entierro 1 y la otra el impacto en la cabeza del joven del Entierro 5, al cual fue tratado a través de una trepanación sin tener éxito durante la operación. Los individuos con traumas representan el 12% de la muestra para este período.

## **8. Variabilidades**

Período Preclásico Tardío:

No hubo variabilidades observables en la muestra.

Período Protoclásico:

No hubo variabilidades observables en la muestra.

Período Clásico Tardío:

En el hombre del Entierro 8 se detectó una perla de esmalte y taurodontismo en una molar.

Período Clásico Terminal:

En el individuo adulto encontrado en el Entierro 23 se encontró un diente rotado y un supernumerario en la dentición mandibular, además de mameloides en los incisivos laterales maxilares. La mujer del Entierro 14 presentó un hueso wormiano en el cráneo. Seguramente al realizar un estudio más profundo en este tema se podrían detectar más variabilidades en las dentaduras y otros elementos óseos de la muestra.

## **9. Síntesis cronológica**

A continuación se discutirán los aspectos encontrados en la muestra por período cronológico.

### **9.1 Período Preclásico Tardío**

Los cuatro entierros para esta temporalidad sucedieron exclusivamente en la periferia inmediata del núcleo monumental de Nakum. Todos fueron depositados en chultunes, a excepción de uno encontrado en el relleno constructivo de un patio, sobre la roca natural. Aparecen en igual frecuencia los entierros individuales que los múltiples. El único entierro secundario pertenece a niños, el cual parece ser una ofrenda. Lo cual concuerda con la observación general de M. Becker (1993:61) de que los entierros de niños o partes de niños son normalmente de naturaleza votiva.



La edad dominante fue la de adulto, sin mayor especificación, seguido por adulto joven y niños. Cuando se pudo identificar el sexo de los individuos enterrados, se determinó que eran de sexo masculino. Las posiciones encontradas en igual frecuencia son la decúbito lateral izquierdo flexionado y la decúbito dorsal extendido y la orientación observada, cuando esto aplica, es hacia el sur. La mitad de la muestra presentó algún tipo de patología.

La mayoría de entierros no contienen artefactos asociados, a excepción del 9 que contenía vasijas cerámicas. En cuanto a posición se encuentran en posición tanto flexionados, como extendidos.

## **9.2 Período Protoclásico**

En este período continúa la utilización de chultunes en la periferia del sitio, sin embargo aparece un enterramiento más complejo en el centro de Nakum, en un edificio funerario. Se comienza a construir un receptáculo especial para los muertos, como lo es una cripta, y se utilizan las vasijas para colocar la cabeza del cuerpo inerte. Aunque la mayoría de los entierros en esta época siguen siendo de la periferia del centro del sitio.

La naturaleza de los entierros encontrados en chultunes para este período, los cuales siguen siendo la mayoría, parece ser ritual, puesto que corresponden a cráneos de adulto depositados sin mayor preparación. La cripta fue encontrada dentro del relleno de un edificio funerario. Todos los sepulcros son individuales.

La única persona a la que fue posible estimar el sexo fue la mujer de la cripta, los demás no fue posible por ausencia de marcadores y todos los individuos presentes son adultos. Dado que la mayoría de los entierros son secundarios en esta época, la posición y orientación sólo aplica para la mujer, encontrándose decúbito dorsal extendido con el cráneo hacia el sur, siendo la primera vez que aparece en el sitio la posición extendida. Ella presenta patologías dentales, además de dos vasijas conteniendo su cráneo.

## **9.3 Período Clásico Tardío**

La muestra para este período es muy pequeña, consta de sólo dos entierros en el epicentro del sitio. Sin embargo, es aquí donde aparece el entierro más elaborado del total de la muestra. Es la tumba de un gobernante de Nakum, EPAN-1, en el mismo templo funerario cerrando el Patio 1 al este donde fue encontrada la cripta de la mujer del período cronológico anterior.

En este período todos los sepulcros aparecen en el centro monumental de Nakum y dentro de relleno constructivo de edificios. El cien por ciento de la muestra son entierros individuales y primarios. Uno, como ya se dijo, es indirecto, un individuo depositado en una tumba y el otro es simple, en el relleno constructivo. Éste fue determinado como masculino, adulto joven. No fue posible estimar el sexo del individuo de la tumba, pero definitivamente se trataba de un adulto.

Aparecen las posiciones flexionada lateral y la extendida de espaldas, en igual frecuencia y la orientación del cráneo al norte es la preferida para esta época. Se ven patologías dentales en la mitad de la muestra y el contraste es definitivo entre el suntuoso ajuar de la tumba de un gobernante, con uso de pigmentación roja, elementos de piedra verde, artefactos de concha y vasijas polícromas. y ningún artefacto asociado al individuo del entierro simple.

#### **9.4 Período Clásico Terminal**

Aquí sucede toda la variedad de modalidades de enterramiento en Nakum. Nuevamente aparecen entierros en el área periférica al epicentro del sitio, aunque el 86% sigue estando en el centro. Aparecen sobre todo dentro del relleno constructivo de palacios, siguiéndole los enterrados en patios, y manifestándose por primera vez los difuntos sobre la superficie de la última versión constructiva de edificios y en el derrumbe de estructuras. El carácter de estos sepulcros hace pensar que se dieron en la última parte de ocupación el sitio, al final del Clásico Terminal o quizás en el inicio del Postclásico. Los enterrados en el derrumbe son, incluso, evidencia de la presencia de pobladores cuando la ciudad, completa o parte de

ella, ya había quedado en ruinas. Es de notar también que vuelve a aparecer el chultun como receptáculo funerario.

El 89% de la muestra corresponde a entierros individuales y 11% a múltiples. Sin embargo, algunos casos de entierros múltiples son secundarios. La gran mayoría son sepulturas directas, pero hay casos de cistas y el chultun que se mencionó anteriormente.

Dentro de los individuos que se logró la estimación de sexo, la gran mayoría es de género masculino y apenas hay dos casos del femenino. Por supuesto que la mayor parte de la muestra fue imposible estimar su sexo, pudiendo haber más del género menos representado aquí. Dentro de los casos que fue imposible determinar sexo también se encuentran los que se encuentran dentro del rango etéreo donde esto no aplica.

La mayor parte de los individuos se encuentran dentro del grupo de edad adulto joven, entre 20 y 35 años, seguidos por el grupo de adultos sin mayor especificación de edad. Luego vienen los niños, los adolescentes e infantes. También existe un único caso de adulto mayor.

En cuanto a la posición, aquí sobresalen los casos de las posiciones flexionados, siendo el lateral derecho el más frecuente, seguido del izquierdo, y luego de la posición decúbito dorsal extendido. Un caso de posición sedente, de decúbito ventral flexionado y de decúbito dorsal flexionado.

En los entierros donde sí aplica, la orientación predominante de los cráneos es hacia el norte, seguida por poco por el sur. Hay algunos casos del oeste, con la aparición única del oeste, este, noreste y noroeste.

Las modificaciones corporales culturales aparecen en el Clásico Terminal, surgiendo los casos de modelación artificial craneana y surgiendo los casos de decoración dental. Como otro rasgo biocultural dentro de esta época aparece un ejemplo de trepanación, como muestra del avance en técnicas terapéuticas, dada la naturaleza de esta intervención.

La gran mayoría de los individuos presentaron algún caso de patología, sobre todo en los dientes, seguido por pocos casos de osteoartritis y casos singulares como el tumor óseo y un posible bruxismo. Hay mayor frecuencia de entierros con ajuar funerario, presentando mayor diversidad en los artículos colocados dentro de las ofrendas.

## **CAPÍTULO V**

### **CONSIDERACIONES FINALES**

La relación que los antiguos habitantes de Nakum mantenían con la muerte queda establecida a través del recuento de las costumbres funerarias a través del tiempo. En cada período cronológico representado se pueden observar concretas ideas acerca del modo de enterrar a los muertos en las épocas prehispánicas. Por ejemplo, aunque las muestras de los períodos más tempranos (Preclásico Tardío y Protoclásico) sean pequeñas y quede mucho por seguir investigando, se puede observar hasta el momento una trayectoria de enterramientos desde el asentamiento periférico hacia el epicentro del sitio en los períodos más tardíos (Clásico Tardío y Clásico Terminal). Al mismo tiempo, esta trayectoria también sugiere un movimiento de grupos residenciales de la periferia hacia locaciones administrativas, habitacionales y rituales en el núcleo monumental del sitio.

Es necesario hacer notar que la muestra más representativa del sitio corresponde al período Clásico Terminal, lo que al final de cuentas viene a corroborar una vez más el florecimiento de esta ciudad durante esta época en que la mayoría de asentamientos en las tierras bajas mayas estaba decayendo. La diversidad de lo que sucede en este período en cuanto a todos los temas tratados es más abundante, tanto en posiciones, orientaciones, locaciones y contextos, como también en ofrendas. Es innegable que la ofrenda de la tumba del Entierro EPAN-1 del Clásico Tardío es la más elaborada y suntuosa. Sin embargo, hasta el momento sólo se cuenta con ese ejemplo; ninguno de los ejemplos del resto de períodos se compara con este ajuar. Esta tumba cabe perfectamente en los parámetros de lo observado en otras tumbas de gobernantes para este período en las tierras bajas mayas (Fitzsimmons, 2010).

Otra de las cosas que salta a la vista es el contraste entre la simplicidad que exhibe la mayoría de los sepulcros encontrados en Nakum y el hecho de que se encuentren en el núcleo monumental y periferia inmediata, donde se esperarían encontrar mayores riquezas y entierros más elaborados dada la hipotética condición elitista de los habitantes de tales sectores. El estudio socioeconómico de los antiguos habitantes de la ciudad en un tema amplio, que no ha sido abordado en la presente tesis. Sin embargo, es importante hacer

notar que en términos generales, el catálogo de enterramientos de Nakum es particularmente parco en cuanto a dichos arreglos. En comparación a las colecciones de otros sitios de la región (a excepción del ejemplo dado anteriormente de la tumba. Para ver ejemplos de colecciones de entierros de élite ver Fitzsimmons, 2010), la serie de enterramientos de Nakum se observa pobre. Tal pobreza relativa no se considera de ninguna manera indicativa de la posición económica regional de Nakum, sino que representa un caso altamente interesante sobre la organización interna de esta sociedad que deberá ser abordado mediante estudios futuros.

Por el momento, mediante este estudio es posible ahora trazar algunas otras conclusiones generales, que como se introdujo al inicio del presente, se derivan de la comparación de la colección de entierros de Nakum con las costumbres regionales apreciadas por Welsh (1988) en las tierras bajas mayas (ver marco teórico). La primera observación del autor habla de poca evidencia de cremación en todos los períodos, menos en el Postclásico. Nakum no exhibió evidencia de cremación alguna. Aunque la ausencia de evidencia no comprueba la moción, si corrobora de cierta manera lo dicho por Welsh.

Al igual que en los sitios estudiados por Welsh, la inhumación es la norma en Nakum también. Todos los entierros se hallaron debajo de algún tipo de estructuras, sin haberse encontrado una necrópolis. Sin embargo, durante el Clásico Terminal se distingue una concentración de enterramientos estaban sucediendo en la Acrópolis Sur, lo cual es lógico, ya que era el centro de todo lo que estaba sucediendo en Nakum en esa época.

El edificio al este del Patio 1 de la Acrópolis Sur es un ejemplo de templo funerario, donde se encontró la tumba del gobernante y la cripta de la mujer. Esto concuerda desde la tercera hasta la sexta apreciación de Welsh, donde describe templos con funciones puramente funerarias al este, suntuosidad en el ajuar, y construcciones especiales para el culto a los ancestros.

En Nakum la forma predominante de enterrar también fue la primaria e individual.

En cuanto al tema del sacrificio, Welsh lo divide en cuatro formas de hallazgo. El entierro múltiple y primario de adulto y niño se puede ver en Nakum, si es que se asocia de esta manera los Entierros 33 de un adulto y el 34 de un individuo infantil. El segundo caso, el de los entierros múltiples de un individuo primario acompañado por otro enterrado secundario también se vio en Nakum, por ejemplo en los casos del Entierro 25 y 30. Los cráneos encontrados sobre todo en chultunes, tanto de adultos como de niños, tienen carácter dedicatorio, como lo observado en la tercera forma de sacrificio para Welsh. La cuarta forma también tiene presencia en la muestra, ya que se encontraron cuerpos desarticulados y segmentos de cuerpo enterrados, como el Entierro 29.

Como comentario a lo anterior, asumir que los hallazgos de esta índole son equivalentes a sacrificio sin tener la evidencia osteológica es un poco arriesgado. Es cierto que el contexto arqueológico lo sugiere, pero se piensa que sería un argumento más sólido fundamentado con evidencia en fracturas perimortem en los huesos. Welsh lo admite en su doceava afirmación, diciendo que en algunos casos donde se encuentre desarticulación en los elementos óseos pueden haber sido removidos cuando el proceso de descomposición del cadáver se haya en estado esquelético.

En la muestra analizada aquí, se hallan dos casos de posible decapitación en vida con evidencia tanto arqueológica como osteológica. El cráneo del individuo inhumado en el Entierro 1 fue encontrado en el área abdominal del cuerpo. No se cuenta con la información detallada de donde fueron encontradas las primeras dos vértebras cervicales dentro del entierro, pero en el laboratorio se observó que ambas estaban fracturadas del mismo lado, pudiendo sugerir un impacto, sin embargo la erosión en ellas no permitió observar el comportamiento de las fracturas con precisión. El otro caso es el del Individuo A del Entierro 30, del cual fue encontrado su cráneo en el área del tórax, junto a sus primeras dos vértebras cervicales, apoyando la idea que los elementos óseos estaban siendo sujetados por tejidos blandos del cuerpo. Además como parte de los artefactos asociados se distingue una hachuela de material lítico, sugiriendo la decapitación.

Además como parte del ajuar del infante del Entierro 18 se encontró la parte distal de un cuchillo de pedernal, lo cual puede sugerir sacrificio del niño, sin embargo no se encontró evidencia osteológica para apoyar esto. Este entierro fue encontrado en el Edificio G, el cual tiene la presencia de varios infantes y niños. La presencia de dos frisos representando cautivos en una subestructura de este mismo edificio es un dato más para asociarlo con cautivos y sacrificio. También es interesante anotar que la posición de estos cautivos en los frisos recuerdan la posición en que fue encontrado el Individuo A del Entierro 30, decúbito ventral flexionado, acompañado del Individuo B, quien se encontraba decapitado.

Existe un caso que apoya la treceava observación de Welsh, el Entierro EPAN-2, donde el cráneo fue colocado entre dos vasijas. Sin embargo, en Nakum no se encontró ningún entierro en urna ni una concha sobre el cráneo. Welsh admite que esto último no pasa en muchos sitios, pero que su distribución en las tierras bajas mayas del Clásico lo hizo incluirlo dentro de las costumbres regionales.

Las últimas cinco aseveraciones de las costumbres funerarias regionales reconocidas por Welsh también se encuentran en Nakum. La posición prevalente es la flexionada, sobre todo la lateral derecha, la orientación en los períodos más tempranos es hacia el sur, mientras que en los más tardíos es la norte. Del ajuar funerario Welsh habla demasiado generalizador en su anotación número dieciocho, sin especificar grupos específicos que contengan los materiales de los que habla, ya que ellos son exclusivos de una tumba real. Sin embargo, de los mencionados, objetos de jade, plaquetas y artefactos de concha fueron hallados en la tumba real de Nakum.

Las figurillas-silbato de cerámica sí se observaron como parte del ajuar de dos niños y un joven de menos de 29 años, probablemente un adolescente. Son los únicos casos en que se encontraron este tipo de figurillas, sugiriendo que tal vez estos silbatos eran juguetes. No se encontró en la muestra de Nakum objetos de jade colocados adentro de la boca de los individuos, aunque sí la coloración ocre, en el entierro real.



Por último, al igual que en los estudios de Welsh, en Nakum no se encontró mayor diferencia en el ajuar entre hombre y mujeres, ni entre adultos, jóvenes y niños. Lo que sí se puede anotar es que la muestra de Nakum el género femenino están insuficientemente representado. Dentro de los cuarenta y cuatro individuos, la mayoría son de sexo desconocido, 52%, ya sea por ausencia de marcadores o por el grupo etéreo al que pertenecen, le sigue el sexo masculino con el 39% de la muestra, el 7% son mujeres, y el 2% es un individuo indeterminado.

Volviendo a las motivaciones de esta tesis, se puede decir sin discusión alguna que los antiguos habitantes de Nakum enterraban a sus muertos de la misma manera que en toda la región de las Tierras Bajas Mayas durante la época prehispánica. Incluyéndose como particularidad del sitio la asociación de caracoles del ajuar funerario al área pélvica de los individuos inhumados, aunque una mayor muestra es necesaria para asumir que esto es un rasgo específico de Nakum. Aunque Nakum gozaba de cierta independencia en cuanto a los asuntos políticos, pertenecía al mismo sistema de cosmovisión prehispánica imperante en la región, siendo miembro de la misma estructura. De veinte costumbres funerarias regionales agrupadas por Welsh, Nakum presenta al menos algunos ejemplos de dieciocho. Hay tendencias fijas observadas por período en cuanto a orientación de cráneo, posición, contexto y ubicación, por lo tanto hay un patrón funerario en el sitio.

Por lo tanto, a pesar de la escasez de ejemplos de los dos períodos tempranos, el Preclásico Tardío y el Protoclásico, si se unifican las costumbres funerarias correspondientes a cada uno, se puede distinguir que el patrón funerario para esa época fue el de enterrar en chultunes y fosas de la periferia, muchos de los cuales tienen carácter dedicatorio, con una ofrenda poco elaborada, si ésta estaba presente. Para los siguientes dos períodos, el Clásico Tardío y el Clásico Terminal, los enterramientos están definitivamente vinculados con el epicentro del sitio, utilizando todo tipo de edificios y aumentando la frecuencia y elaboración en las ofrendas que acompañaban a los difuntos. Entonces, los entierros de Nakum exhiben mayor complejidad en su época más tardía que en la temprana y además encajan con las costumbres regionales observadas en las Tierras Bajas Mayas.

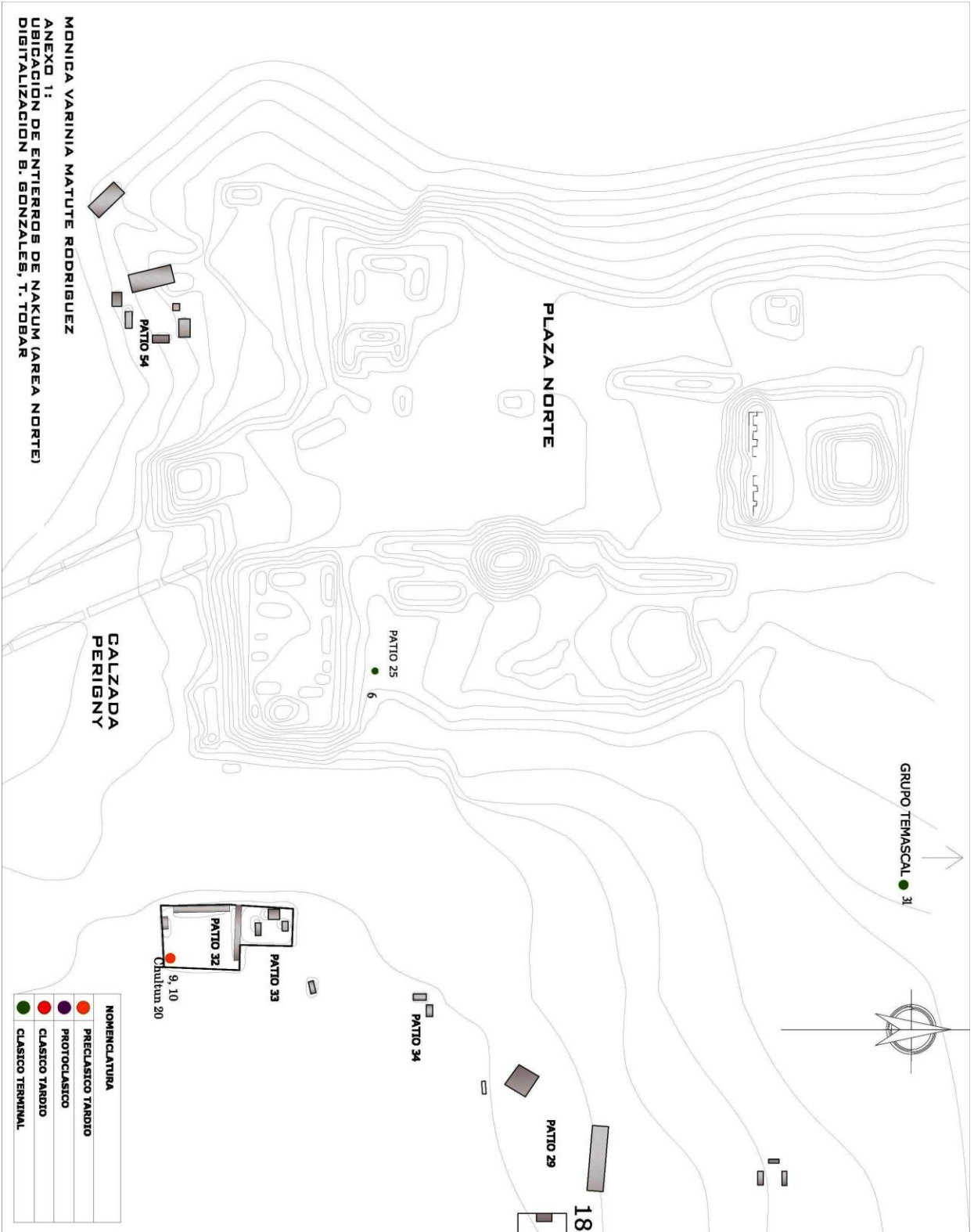
## REFERENCIAS BIBLIOGRÁFICAS

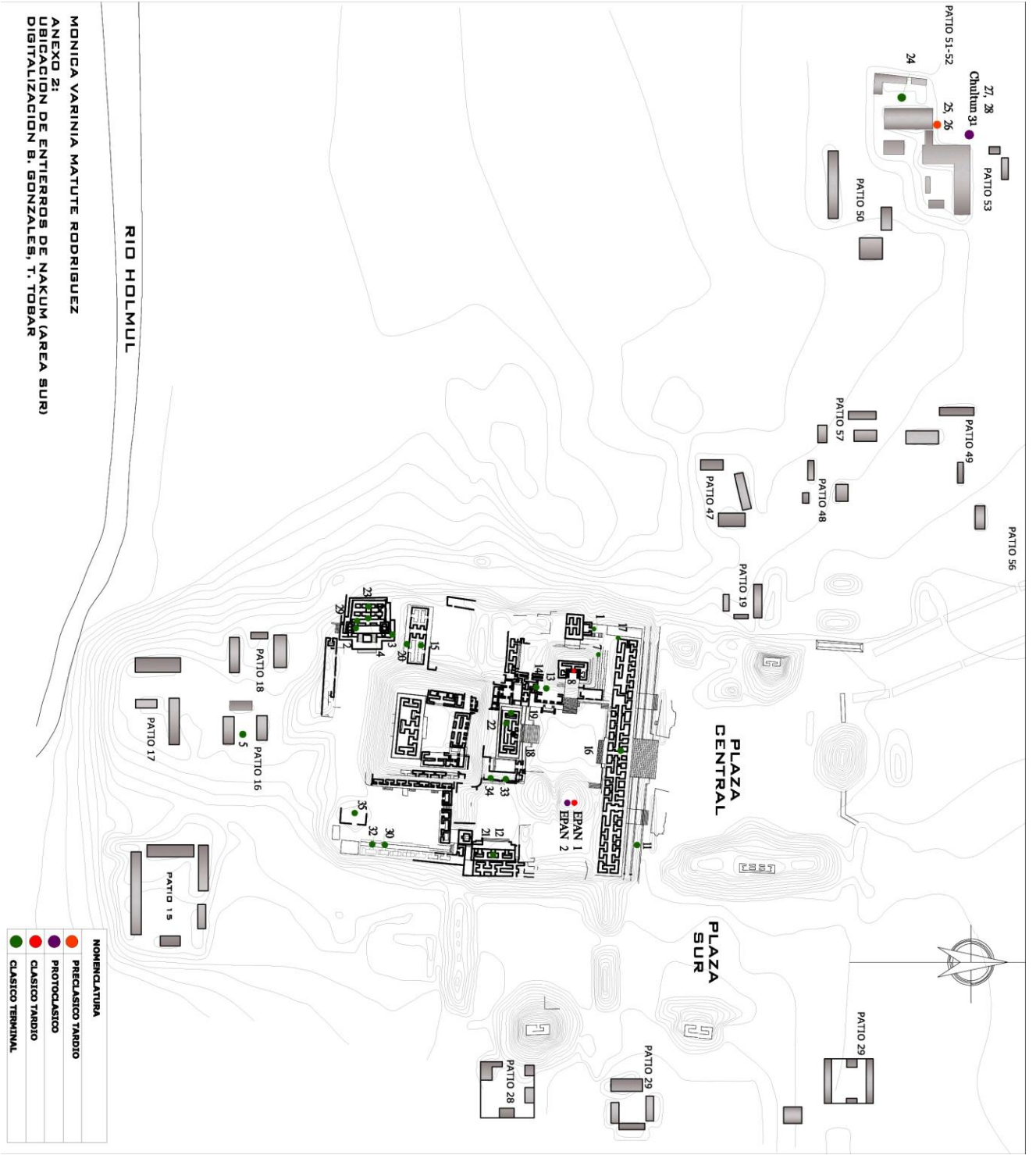
- Bass, William B.  
1995 Human Osteology. A Laboratory and Field Manual. Fourth Edition. Special Publication No. 2 of the Missouri Archaeological Society, Columbia.
- Becker, Marshall Joseph  
1993 Earth offerings among the Classic period Lowland Maya: Burials and caches as ritual deposits. En, *Perpectivas Antropológicas en el Mundo Maya*. Editores: María Josefa Iglesias Ponce de León y Francesco Ligorred Perramon. Publicaciones de la S.E.E.M. Num. 2.
- Buikstra, Jane E. y Douglas Ubelaker  
1994 Standards for Data Collection from Human Skeletal Remains. Proceedings of a Seminar at The Field Museum of Natural History. Organized by Jonathan Haas. Arkansas Archeological Survey Research, Series No. 44.
- Burns, Karen  
1999 Forensic Anthropology Training Manual. Prentice Hall, Upper Saddle River, New Jersey.
- Calderón Zoila y R. A. Toraya  
2002 *Memoria anual de actividades. Unidad de arqueología local, año 2002*, Reporte Anual. Manuscrito no publicado, en archivo, Proyecto Triángulo, IDAEH, Guatemala.
- Calderón, Zoila y Varinia Matute  
2005 *Memoria anual de actividades. Unidad de arqueología local, año 2005*, Reporte anual. Manuscrito no publicado, en archivo, Proyecto Triángulo, IDAEH, Guatemala.
- Calderón, Zoila, V. Matute, J. Żrařka, N. Conrad, D. Bazy  
2003 *Memoria anual de actividades. Unidad de arqueología local, año 2003*, Reporte anual. Manuscrito no publicado, en archivo, Proyecto Triángulo, IDAEH, Guatemala.
- Calderón, Zoila, V. Matute, J. Żrařka, S. Konik, W. Koszkul  
2004 *Memoria anual de actividades. Unidad de arqueología local, año 2004*, Reporte Anual. Manuscrito no publicado, en archivo, Proyecto Triángulo, IDAEH, Guatemala.
- Dembo, A. y J. Imbelloni  
1938 Deformaciones Intencionales del Cuerpo Humano de Carácter Étnico. Sec. A, Tomo 3. Buenos Aires: Humanior, Biblioteca del Americanista Moderno.
- Fitzsimmons, James L.  
2009 *Death and the Classic Maya Kings*. University of Texas Press, Austin, USA.
- Hellmuth, Nicholas M.  
1975 Nakum: A Late Classic Maya Ruin. *Archaeology* 28 (4): 270-272. New York.  
1992 A Report to IDAEH on our four days research at Nakum. Foundation for Latin American, Anthropological Research.
- Hermes, Bernard  
2002 Síntesis preliminar de la ocupación prehispánica en el area central de Nakun, *Beiträge zur Allgemeinen und Vergleichenden Archäologie*, 22, PP. 277-285.

- 2001 La secuencia de ocupación prehispánica en el área de la laguna de Yaxha, Petén: Una síntesis. En XIV Simposio de Investigaciones Arqueológicas en Guatemala, 2000 (editado por J.P. Laporte, A.C. Suasnívar y B. Arroyo), pp. 151-177. Museo Nacional de Arqueología y Etonología, Guatemala (versión digital <http://www.asociaciontikal.com/pdf/14-00.pdf>)
- Hermes B. y Zoila Calderón
- 1999 Memoria anual de actividades. Unidad de arqueología local, año 1999, Reporte Annual. Manuscrito no publicado en archivo, Proyecto Triángulo, IDAEH, Guatemala.
- 2000 Memoria anual de actividades. Unidad de arqueología local, año 2000, Reporte Anual. Manuscrito no publicado en archivo, Proyecto Triángulo, IDAEH, Guatemala.
- 2002 La secuencia de ocupación prehispánica en Nakum, Peten, Guatemala: una visión preliminar, *Estudios Latinoamericanos*, 22, pp. 210 – 219.
- Hermes, B., Wiesiek Koszkuł, y Zoila Calderón
- 2006 Los Mayas y la cultura Teotihuacana: Descubrimientos de Nakum, Petén. En: J. P. Laporte, B. Arroyo, H. Mejía (eds.), XIX Simposio de Investigaciones Arqueológicas en Guatemala, 2005, Guatemala, pp.895 – 910.
- Hermes, B., Zoila Calderón, J. Olko, J. Żrałka
- 2001 Memoria anual de actividades. Unidad de arqueología local, año 2001, Reporte Anual. Manuscrito no publicado en archivo, Proyecto Triángulo, IDAEH, Guatemala.
- Keen, J. A. y J. Wainwright
- 1958 Ossification of the Thyroid, cricoid and arytenoid cartilages. *South African Journal of Laboratory and Clinical Medicine* 4:83-108.
- Matute, Varinia
- 2006 Resultados del análisis osteológico de la osamenta proveniente de la Tumba 1 de Nakum, En: *Proyecto Arqueológico Nakum: Informe final, temporada 2006: Anexo 1* (por J. Żrałka, W. Koszkuł, V. García y B. Hermes), IDAEH, Guatemala.
- 2007 *Análisis osteológico, Proyecto Arqueológico Nakum, Informe 2007*, IDAEH.
- Morley, Sylvanus Griswold
- 1937-38 *The Inscriptions of the Peten*. 5 Vols. Carnegie Institution of Washington, Washington.
- Newmann, G. K.
- 1942 Types of Artificial Cranial Deformation in the Eastern United States. *American Antiquity* 7:306-310.
- Ortner, Donald J.
- 2003 *Identification of Pathological Conditions in Human Skeletal Remains*. Segunda edición. Instituto Smithsonian, Museo de Historia Natural. Academic Press.
- Quintana, Óscar y Wolfgang Wurster
- 2002 Un nuevo plano del sitio Maya de Nakum, Petén, Guatemala. En *Beiträge Zur Allgemeinen und Vergleichenden Archäologie*, Vol.22, pp.243-275. Mainz.
- Périgny, Maurice De

- 1910 *Villes Mortes de l'Amérique Centrale. Le Tour du Monde*, Tomo 15. Paris.
- 1911 Les Ruines de Nakcum. En *Journal de la Société des Américanistes de Paris*. Vol.8 (1-2): 1-22. Paris.
- Romano, Arturo
- 1974 Sistema de Enterramientos. *Antropología Física Prehispánica*. Instituto de Antropología e Historia. México.
- Romero Molina, Javier
- 1970 Dental mutilation, trephination, and cranial deformation. In T.D. Stewart (ed.), *Handbook of Middle American Indians: Physical Anthropology*, 50-67. Austin, University of Texas Press.
- 1986 Catálogo de la Colección de Dientes Mutilados Prehispánicos. IV Parte. Colección Fuentes, Instituto Nacional de Antropología e Historia, México.
- 1986 Nuevos datos sobre mutilación dentaria en Mesoamérica. En *Anales de Antropología* 23. México.
- Ruz Lhuillier, Alberto
- 1968 Costumbres Funerarias de los Antiguos Mayas. Seminario de Cultura Maya, UNAM. México, D.F.
- Scheuer, Louis y Sue Black
- 2000 *Developmental Juvenile Osteology*. Academic Press. London.
- Smith, A. Ledyard
- 1972 Excavations at Altar de Sacrificios: Architecture, Settlement, Burials, and Caches. Peabody Museum Paper vol. 62. No. 2.
- Tozzer, Alfred M.
- 1913 A Preliminary Study of the Prehistoric Ruins of Nakum, Guatemala. A report of the Peabody Museum Expedition 1909-1910. *Memoirs of the Peabody Museum of American Archaeology and Ethnology*, Harvard University. Vol. V, No. 3. Cambridge, published by the Museum 1913.
- Tiesler Blos, Vera
- 2001 Decoraciones dentales entre los Antiguos Mayas. *Páginas Mesoamericanas* No. 3. México: Ediciones Euroamericanas, CONACULTURA-INAH.
- Welsh, W. Bruce M.
- 1988 An Analysis of Classic Lowland Maya Burials. *BAR International Series* 409. Oxford: Archaeopress.
- Wurster, Wolfgang W. (ed.)
- 2000 El Sitio Maya de Topoxte. Investigaciones en una isla del lago Yaxha, Petén, Guatemala. Verlag Philipp von Zabern Mainz Am Rhein.
- Zrałka, J., W. Koszkul
- 2008 *The Nakum Archaeological Project: Investigations on the Banks of the Holmul River*. Reporte anual accesible vía internet en la página web de Foundation for the Advancement of Mesoamerican Studies Inc. (<http://www.famsi.org/reports/06022/index.html>)
- Zrałka, Jaroslaw
- 2008 *Terminal Classic Occupation in the Maya Sites Located in the Area of Triangulo Park, Peten, Guatemala*. *Prace Archeologiczne* No. 62. Cracow: Jagiellonian University Press.

## **ANEXOS**



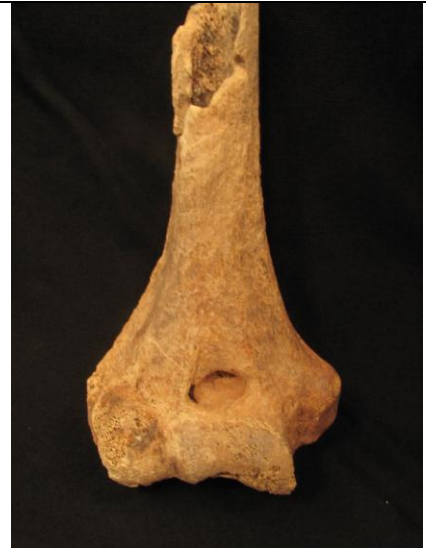

ANEXO 3: Fotografías  
(Todas las fotografías de la autora a menos que se indique lo contrario)

Entierro 1



Fotografía 1. Laringe osificada.



Fotografía 2. Fragmento distal del húmero derecho.



Fotografía 3. Detalle de posibles cortes y fractura biselada en el húmero derecho.



Entierro 5



Fotografía 4. Individuo in situ (Fotografía por J. Zralka).



Fotografía 5. Vista de planta del cráneo. Se observa modelación artificial craneana y trepanación.

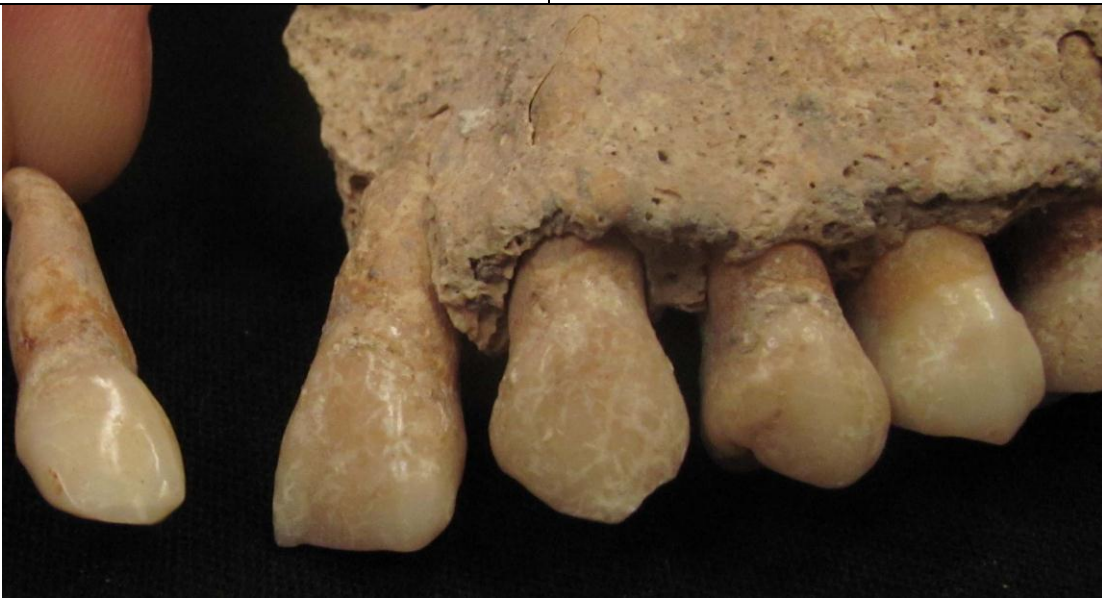Entierro 5



Fotografía 6. Detalle de la trepanación. Se observa fractura radial y fisura perimortem, y el borde de trepanación sin indicios de sanación.



Fotografía 7. Vista interior del cráneo con trepanación. Se observa que la fractura radial traspasa el grosor del hueso.



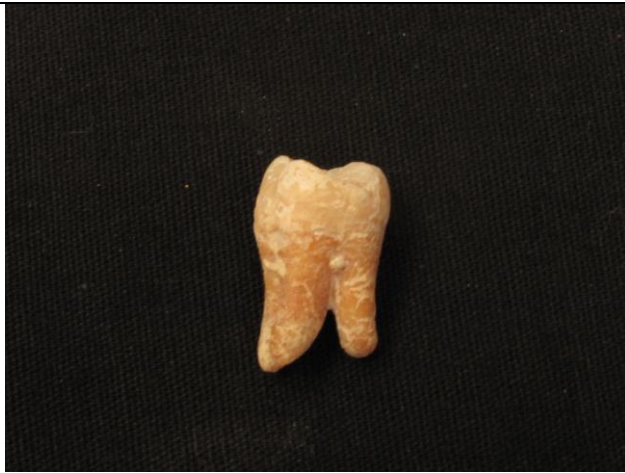Fotografía 8. Ausencia de incisivo laterla izquierdo maxilar y forma irregular de incisivo lateral derecho maxilar.

Entierro 5



Fotografía 9. Estado de fusión de S1 con S2 del sacro del individuo.

Entierro 8



Fotografía 10. Perla de esmalte en molar.



Fotografía 11. Posible taurodontismo en molar y severa carie.

Entierro 11



Fotografía 12. Decoración en dentición maxilar.

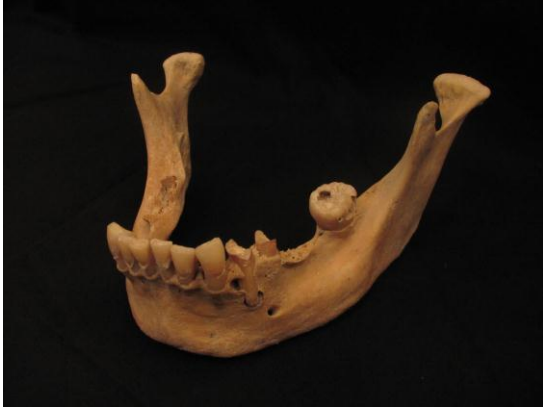Entierro 14



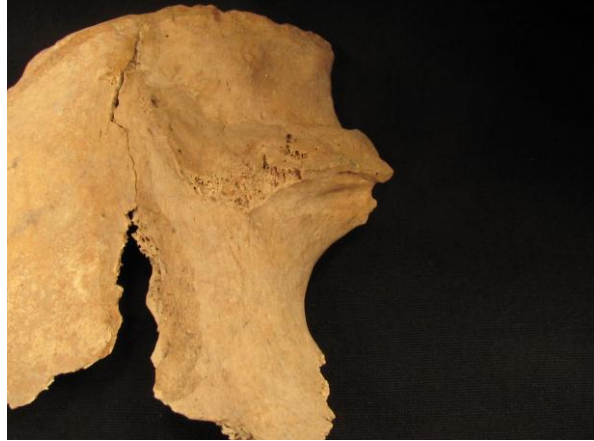Fotografía 13. Vista posterior de cráneo con modelación artificial y hueso wormiano.



Fotografía 14. Detalle de hueso wormiano en occipital.

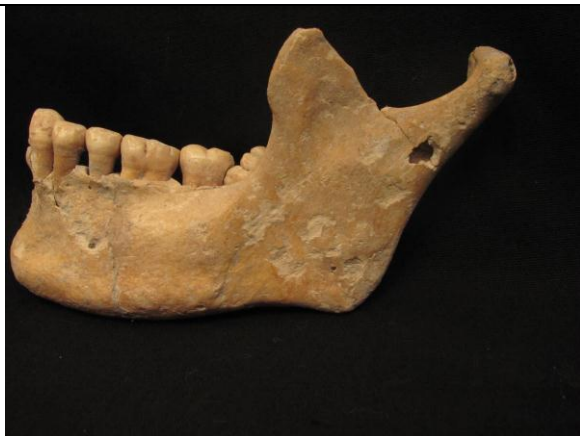

Fotografía 15. Mala salud dental en mandíbula.



Fotografía 16. Escotadura ciática mayor derecha con ángulo abierto.

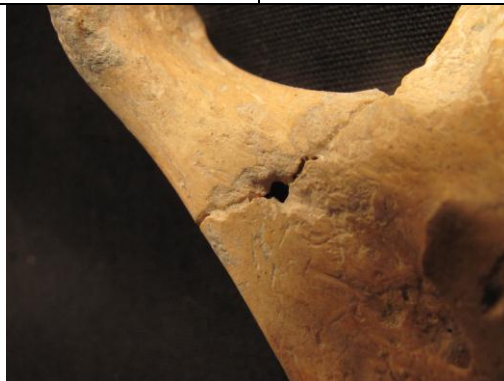#### Entierro 15



Fotografía 17. Mandíbula con perforación postmortem.



Fotografía 18. Detalle de perforación, vista exterior.

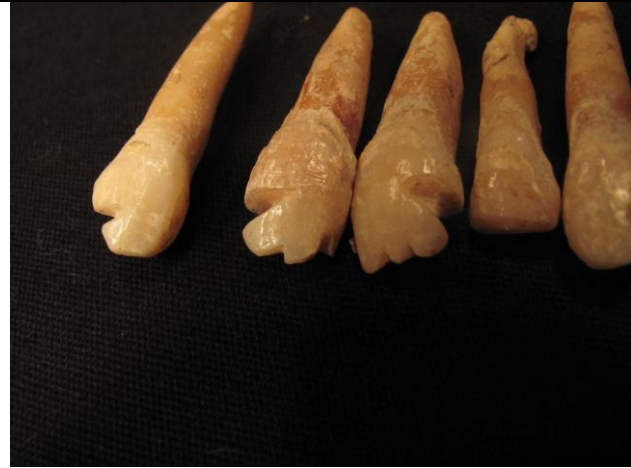

Fotografía 19. Detalle de perforación, vista interior.

Entierro 17



Fotografía 20. Decoración en dentición maxilar.

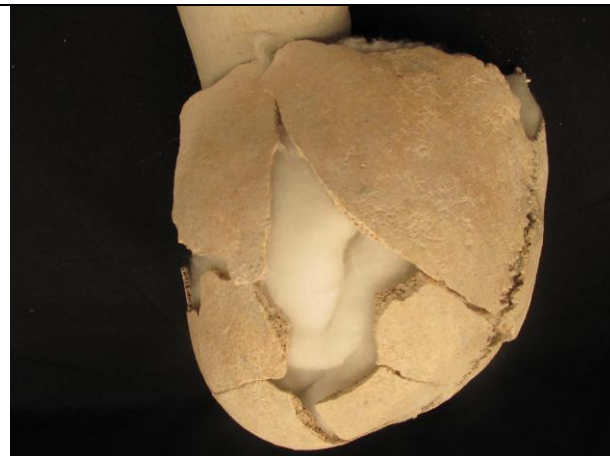

Fotografía 21. Detalle de profundidad del limado en las piezas dentales.

Entierro 20

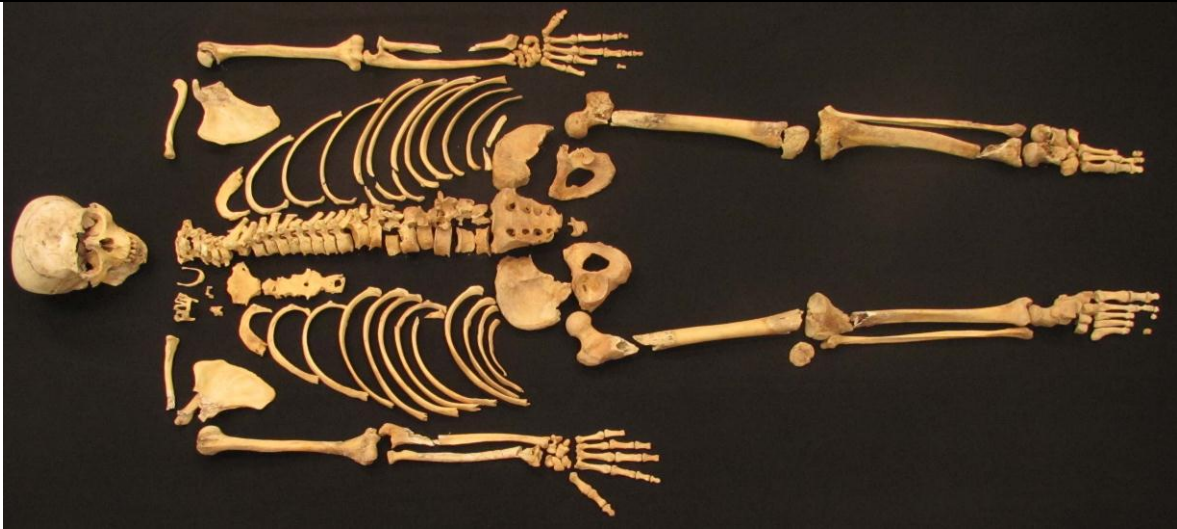

Fotografía 22. Vista de planta del cráneo con modelación artificial craneana en individuo niño.

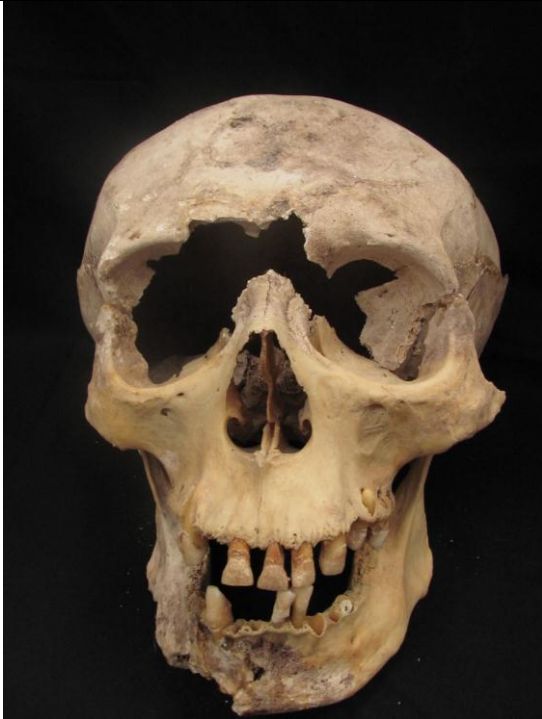

Fotografía 23. Vista lateral izquierdo del cráneo con modelación artificial.

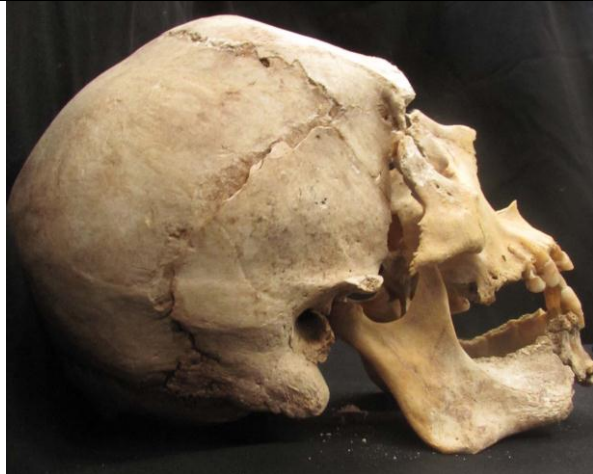Entierro 21



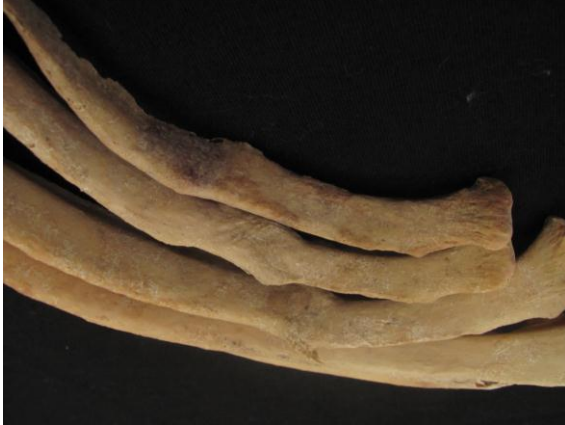Fotografía 24. Osamenta completa.



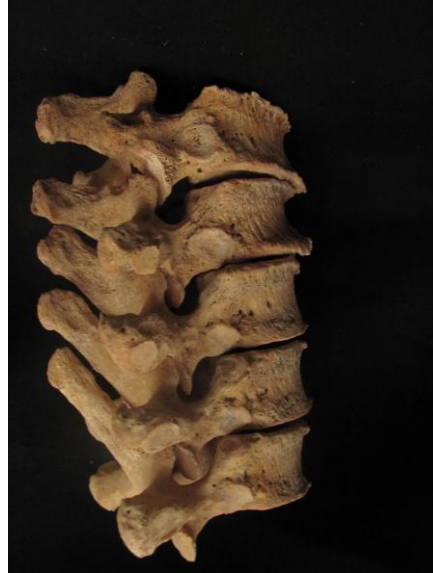Fotografía 25. Vista frontal de cráneo.



Fotografía 26. Vista lateral derecho. Se observa compresión en el frontal de modelación artificial craneana.



Fotografía 27. Fracturas antemortem de costillas derechas.



Fotografía 28. Últimas vértebras dorsales con excrecencias óseas en borde de cuerpos.

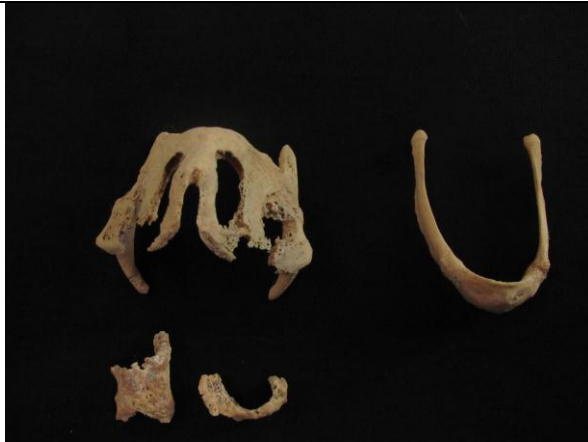

Fotografía 29. Vértebras D10 y D11.



Fotografía 30. Vértebras D10 y D11 presentando nódulo de Schmorl.





Fotografía 31. Laringe osificada y hioides.



Fotografía 32. Superficie de sínfisis púbica.

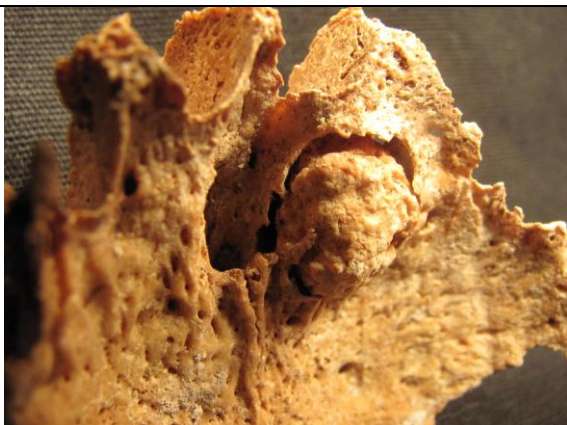Entierro 23



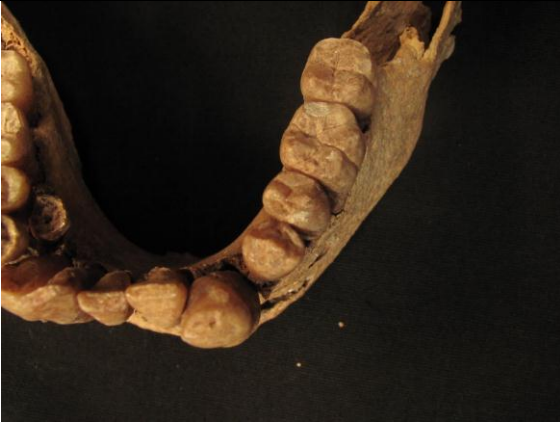Fotografía 33. Vista frontal de maxilares.



Fotografía 34. Tumor óseo.

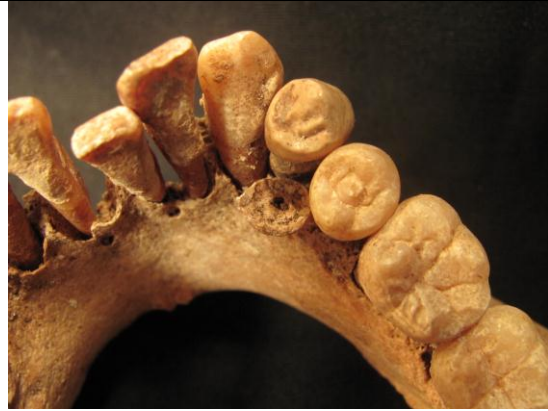

Fotografía 35. Detalle de tumor óseo.



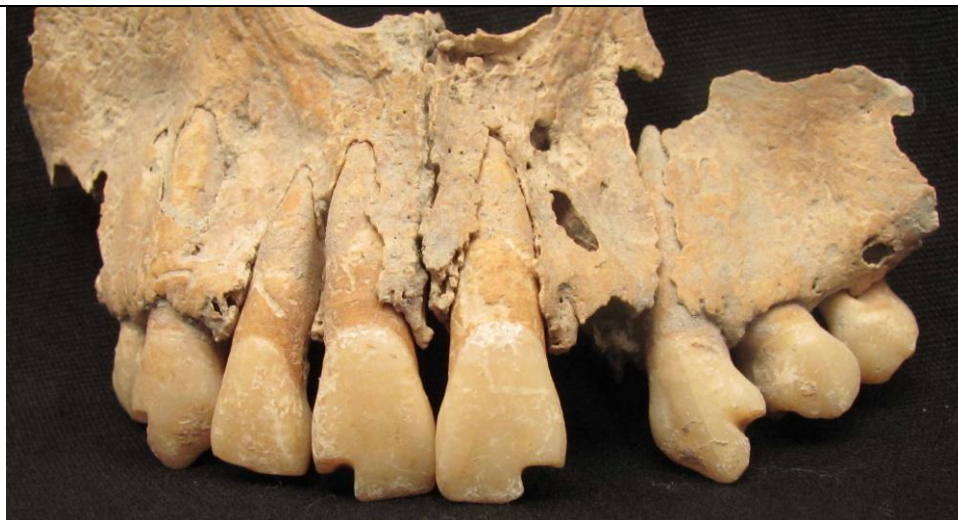Fotografía 37. Rotación de primera premolar izquierda mandibular.

Fotografía 36. Detalle de probables mameloides en incisivos laterales maxilares de adulto.



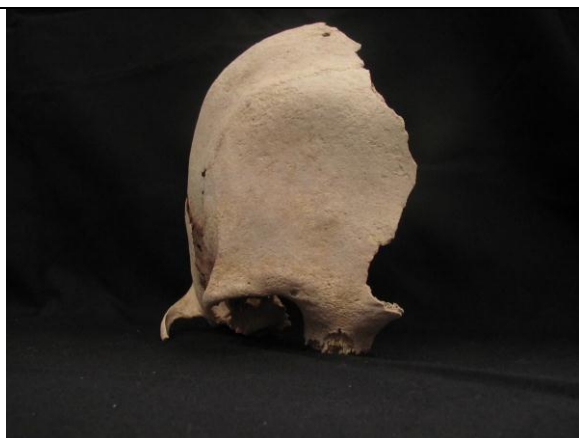Fotografía 38. Pieza supernumeraria con corona destruida por caries.

Entierro 30  
Individuo B

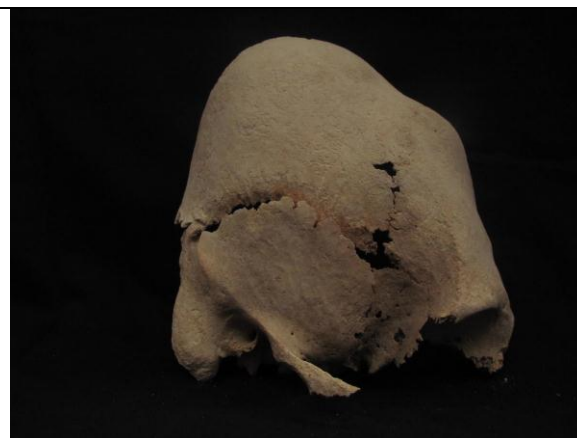

Fotografía 39. Decoración en dentición maxilar.


Entierro 33



Fotografía 40. Vista frontal de modelación artificial craneana.



Fotografía 41. Vista lateral derecho de modelación artificial craneana.



Fotografía 42. Detalle de modelación artificial craneana.

Nakum



Fotografía 43. Patio 1. Vista desde Acrópolis Interior.



Fotografía 44. Edificio E, Patio 1.



Fotografía 45. Edificio A, Plaza Central.



Fotografía 46. Edificio D, Acrópolis Sur.



Fotografía 47. Estela U, atrás el Edificio U.



Fotografía 48. Edificio N.